

71
2ej



Universidad Nacional Autónoma de México

FACULTAD DE ODONTOLOGIA

**MANIFESTACIONES BUCALES DE
ENFERMEDADES SISTÉMICAS**

T E S I N A

QUE PARA OBTENER EL TITULO DE

CIRUJANO DENTISTA

P R E S E N T A:

LÓPEZ MARTÍNEZ ADRIANA

VoBo
[Firma]

DIRECTORA: MO. BEATRÍZ ALDAPE BARRIOS



México

1999

**TESIS CON
FALLA DE ORIGEN**

276210



Universidad Nacional
Autónoma de México

Dirección General de Bibliotecas de la UNAM

Biblioteca Central



UNAM – Dirección General de Bibliotecas
Tesis Digitales
Restricciones de uso

DERECHOS RESERVADOS ©
PROHIBIDA SU REPRODUCCIÓN TOTAL O PARCIAL

Todo el material contenido en esta tesis esta protegido por la Ley Federal del Derecho de Autor (LFDA) de los Estados Unidos Mexicanos (México).

El uso de imágenes, fragmentos de videos, y demás material que sea objeto de protección de los derechos de autor, será exclusivamente para fines educativos e informativos y deberá citar la fuente donde la obtuvo mencionando el autor o autores. Cualquier uso distinto como el lucro, reproducción, edición o modificación, será perseguido y sancionado por el respectivo titular de los Derechos de Autor.

A mi Papá

**Por todo su amor
Y consejos invaluableles**

A mi Mamá

A mis hermanos Lesly y Mizael

A mi Esposo

**Por todo su amor
Y apoyo gracias**

A Elisa

Mi agradecimiento especial para la Doctora Beatriz Aldape Barrios

*Porque Jehová da la sabiduría,
Y de su boca viene el conocimiento
Y la inteligencia*

Proverbios 2:6

ÍNDICE

Introducción	1
Estómago	2
Histofisiología	2
Anatomía del Estómago	5
Configuración Interna	7
Función Secretora Endócrina	8
Del Intestino Delgado Intestino Grueso	10
Apéndice Veriforme	11
Conducto Anal	11
Hígado	12
Características Histológicas	13
Histofisiología	16
Tipo de Enfermedades Hepáticas	18
Hepatitis Vírica	18
Reacción Inflamatoria	18
Manifestaciones Clínicas, Diagnóstico y Evolución	22
Hepatitis Crónica	22
Hepatitis Virus C	22
Hepatitis Virus Delta	24
Otros Virus Asociados con la Hepatitis	28
Cirrosis	33
Terapéutica Específica de la Cirrosis Hepática	37
Enfermedad Hepática Alcohólica	38
Epidemiología de la Enfermedad Alcohólica en el Hígado	39
Alteraciones Dentarias	40

Colitis Ulcerativa	43
Información General	43
Manifestaciones Clínicas	46
Resumen	48
Glosario	50
Bibliografía	53

INTRODUCCIÓN

Este trabajo de revisión sobre enfermedades sistémicas que comprometen al paciente, muchas veces de manera inmunológica importante, es con el fin de saber dar un mejor tratamiento y de manera global dentro del consultorio dental sin tener que remitirlos a consultas hospitalarias cuando el facultativo obtiene toda la información acerca de éstas enfermedades, y puesto que son comunes dentro de nuestro entorno sociocultural, esta información le será útil al médico para tratarlas sin ningún riesgo tanto para el paciente como para el dentista.

También es importante que el profesional este atento a estas enfermedades por seguridad propia, ya que muchas veces se asume que un paciente con hepatitis deberá permanecer en cuarentena. Sin embargo, en este trabajo se verá que existen hepatitis virales crónicas asintomáticas y que por tal motivo se convierten en un medio de infección de alto riesgo.

Renovación celular del estómago

Estudios radioautográficos en animales de experimentación empleando timidina tritiada demuestran que el epitelio superficial se renueva aproximadamente cada 3 días.

Se ha demostrado que las células principales y parietales viven 45 días o más. Se renuevan posiblemente al migrar algunas de las células recientemente formadas en la zona del istmo hacia la parte más profunda y diferenciarse a células principales y parietales.

Histofisiología

La función mecánica del estómago consiste en la retención del alimento ingerido, la mezcla del mismo con el jugo gástrico y el lento vaciamiento del contenido en el intestino.

El tono muscular es bajo en la parte del cuerpo, que se expande gradualmente a medida que se va llenando el estómago, hasta llegar a unos 1,000 ml. Esta expansión del estómago se debe a una relajación causada por un proceso reflejo denominado relajación receptiva.

Los movimientos peristálticos del antro producen además el vaciamiento del estómago. Normalmente está casi cerrado debido

Renovación celular del estómago

Estudios radioautográficos en animales de experimentación empleando timidina tritiada demuestran que el epitelio superficial se renueva aproximadamente cada 3 días.

Se ha demostrado que las células principales y parietales viven 45 días o más. Se renuevan posiblemente al migrar algunas de las células recientemente formadas en la zona del istmo hacia la parte más profunda y diferenciarse a células principales y parietales.

Histofisiología

La función mecánica del estómago consiste en la retención del alimento ingerido, la mezcla del mismo con el jugo gástrico y el lento vaciamiento del contenido en el intestino.

El tono muscular es bajo en la parte del cuerpo, que se expande gradualmente a medida que se va llenando el estómago, hasta llegar a unos 1,000 ml. Esta expansión del estómago se debe a una relajación causada por un proceso reflejo denominado relajación receptiva.

Los movimientos peristálticos del antro producen además el vaciamiento del estómago. Normalmente está casi cerrado debido

a una contracción tónica leve en el esfínter pilórico, pero ante una onda peristáltica, pasa una pequeña porción del quimo al intestino. El peristaltismo es regulado por inhibición nerviosa y hormonal del duodeno.

La motilidad gástrica es inhibida además por la hormona péptido inhibitorio gástrica, producido por las denominadas células K de la mucosa del duodeno y el yeyuno.

La función secretora del estómago consiste en la formación de jugo gástrico, cuyos componentes principales son pepsina, ácido clorhídrico, mucus, "factor intrínseco", agua y electrolitos.

La pepsina es secretada por las células principales como el precursor pepsinógeno, que se activa en presencia del ácido clorhídrico. La pepsina tiene un pH óptimo cercano a dos; por lo que es necesario el ácido clorhídrico del estómago para su actividad.

El ácido clorhídrico es secretado por las células parietales y puede tener un pH de hasta 0.8, es decir, una concentración de iones hidrógeno correspondiente a una solución aproximadamente 0.17N de HCL, y 4 millones de veces mayor que la de la sangre

arterial. El mecanismo de la formación del ácido clorhídrico no se conoce con exactitud.

El ácido clorhídrico mata casi todas las bacterias que ingresan con el alimento, por lo que generalmente el quimo es estéril.

El factor intrínseco es una glucoproteína que se cree es secretada por las células parietales. El factor intrínseco se une a la vitamina B12 y la protege así de las enzimas digestivas, al mismo tiempo que facilita la absorción. La falta de vitamina B12 lleva a una eritropoyesis defectuosa con desarrollo de anemia perniciosa. Esto puede deberse a atrofia de las células parietales de las glándulas corpopúndicas o a la eliminación quirúrgica de la mayor parte del estómago, a causa de úlceras o cáncer.

El mucus del jugo gástrico es secretado por las distintas células glandulares mucosas de la mucosa gástrica. El epitelio superficial secreta una mucina áspera, alcalina que se adhiere a la mucosa en una capa de aproximadamente 1mm de espesor y que la protege, principalmente por su alto contenido de iones bicarbonato. Las glándulas pilóricas, las células mucosas del cuello y las del cardias secretan una mucina más fluida que también contribuye a proteger la mucosa.

La gastrina estimula fundamentalmente la secreción ácida de las células parietales, pero además, en menor grado, la secreción de pepsinógeno por las células principales. La gastrina ejerce también un efecto estimulante sobre el crecimiento de la mucosa gástrica. La gastrina es liberada por las células G al expandirse el estómago y frente a la presencia de ciertas sustancias en su interior. Por ejemplo proteínas parcialmente digeridas, alcohol o cafeína.

La somatostatina es secretada por las células D, y posiblemente inhiba la secreción de gastrina por las células G vecinas por acción paracrina. La secreción de somatostatina es estimulada por el ácido presente en la luz del estómago y del duodeno.

Anatomía del estómago

Se describe una porción vertical, una horizontal, dos bordes o curvaturas y dos ostios: cardias y píloro.

Porción vertical.

Está situado por debajo del diafragma prolongándose hacia abajo, hasta el plano horizontal que pasa por el borde inferior del cardias. El cuerpo del estómago es de forma cilíndrica, aplastado de adelante hacia atrás y bien limitado por sus bordes laterales:

La gastrina estimula fundamentalmente la secreción ácida de las células parietales, pero además, en menor grado, la secreción de pepsinógeno por las células principales. La gastrina ejerce también un efecto estimulante sobre el crecimiento de la mucosa gástrica. La gastrina es liberada por las células G al expandirse el estómago y frente a la presencia de ciertas sustancias en su interior. Por ejemplo proteínas parcialmente digeridas, alcohol o cafeína.

La somatostatina es secretada por las células D, y posiblemente inhiba la secreción de gastrina por las células G vecinas por acción paracrina. La secreción de somatostatina es estimulada por el ácido presente en la luz del estómago y del duodeno.

Anatomía del estómago

Se describe una porción vertical, una horizontal, dos bordes o curvaturas y dos ostios: cardias y píloro.

Porción vertical.

Está situado por debajo del diafragma prolongándose hacia abajo, hasta el plano horizontal que pasa por el borde inferior del cardias. El cuerpo del estómago es de forma cilíndrica, aplastado de adelante hacia atrás y bien limitado por sus bordes laterales:

Extremidad inferior

Desciende más o menos abajo en el abdomen y se continúa y comunica a la derecha con la porción horizontal.

Porción horizontal

Es a menudo oblicua, arriba y a la derecha, configurando un embudo que se estrecha en dirección al píloro. La parte donde se reúnen la porción vertical con la horizontal, la parte más declive del estómago, se puede designar polo inferior, en oposición a la parte más elevada del fondo del estómago que puede denominarse fondo superior

Curvatura mayor

Se extiende desde el borde superior del cardias al borde inferior del píloro. En su origen, forma con el borde izquierdo del esófago abdominal un ángulo agudo abierto hacia arriba, fornix ventriculi, incisura o escotadura cardial, describe enseguida un trayecto cóncavo hacia abajo alrededor del fondo, luego se hace vertical a lo largo de la parte izquierda del cuerpo, más abajo es cóncava hacia arriba. Por último se hace oblicuamente ascendente a píloro con el borde inferior del duodeno.

Curvatura menor

Se extiende también del cardias al píloro. Al principio vertical a lo largo del cuerpo gástrico, se curva luego bruscamente dirigiéndose a la derecha, arriba y ligeramente atrás a nivel del antro y canal pilórico, para continuarse con el borde superior del

duodeno. Entre estos dos segmentos se configura la incisura angular, abierta arriba y ala derecha.

Curvatura posterior

Constituye una verdadera "cara derecha" del estómago, por ella llegan los vasos y nervios mas importantes puede considerársela como el "hilio"

Cardia

El ostio cardial es oval, orientado hacia arriba, adelante y especialmente a la derecha. No se encuentra marcado por ningún relieve muscular.

Pylorus, píloro

El píloro está situado en la parte inferior de la curvatura mayor, arcado exteriormente por un espesamiento y un estrechamiento que corresponde al esfínter del píloro, anillo del músculo liso que abre o cierra el ostio, dirige así la abertura del estomago en el intestino. Este ostio está orientado a la derecha algo atrás y arriba.

Configuración interna.

Capa serosa

Superficial formada por el peritoneo.

Capa muscular

Es espesa con tres planos de fibras lisas: superficial o longitudinal, desarrollado arriba y medialmente a partir del cardias, son las

duodeno. Entre estos dos segmentos se configura la incisura angular, abierta arriba y ala derecha.

Curvatura posterior

Constituye una verdadera "cara derecha" del estómago, por ella llegan los vasos y nervios mas importantes puede considerársela como el "hilio"

Cardia

El ostio cardial es oval, orientado hacia arriba, adelante y especialmente a la derecha. No se encuentra marcado por ningún relieve muscular.

Pylorus, píloro

El píloro está situado en la parte inferior de la curvatura mayor, arcado exteriormente por un espesamiento y un estrechamiento que corresponde al esfínter del píloro, anillo del músculo liso que abre o cierra el ostio, dirige así la abertura del estomago en el intestino. Este ostio está orientado a la derecha algo atrás y arriba.

Configuración interna.

Capa serosa

Superficial formada por el peritoneo.

Capa muscular

Es espesa con tres planos de fibras lisas: superficial o longitudinal, desarrollado arriba y medialmente a partir del cardias, son las

fibras longitudinales del esófago irradiadas al estómago organizadas sobre la pequeña curvatura, llevan al píloro, mientras que los fascículos laterales se expanden sobre las caras anterior y posterior del estómago

Capa submucosa

Es espesa y está formada por un tejido conjuntivo laxo que contiene numerosos vasos y nervios y que permite a la mucosa deslizarse sobre la capa muscular.

Capa mucosa

Es igualmente espesa y con pliegues longitudinales, se detiene en el píloro. Presenta un revestimiento epitelial con glándulas mucosas. Contiene las glándulas gástricas que segregan el jugo gástrico. La zona de secreción ácida depende del fondo del estómago y del cuerpo del estómago, la secreción alcalina depende del canal pilórico.

Función secretora endocrina del intestino delgado.

La gastrina intestinal estimula la secreción ácida y la actividad muscular en el ano, al igual que la gastrina producida en el estómago.

fibras longitudinales del esófago irradiadas al estómago organizadas sobre la pequeña curvatura, llevan al píloro, mientras que los fascículos laterales se expanden sobre las caras anterior y posterior del estómago

Capa submucosa

Es espesa y está formada por un tejido conjuntivo laxo que contiene numerosos vasos y nervios y que permite a la mucosa deslizarse sobre la capa muscular.

Capa mucosa

Es igualmente espesa y con pliegues longitudinales, se detiene en el píloro. Presenta un revestimiento epitelial con glándulas mucosas. Contiene las glándulas gástricas que segregan el jugo gástrico. La zona de secreción ácida depende del fondo del estómago y del cuerpo del estómago, la secreción alcalina depende del canal pilórico.

Función secretora endocrina del intestino delgado.

La gastrina intestinal estimula la secreción ácida y la actividad muscular en el ano, al igual que la gastrina producida en el estómago.

Se cree que la somatostatina tiene acción paracrina sobre el intestino delgado, como en el estómago, por lo que se inhiben los movimientos intestinales.

La secretina estimula las células secretoras del sistema de conductos excretores del páncreas para la secreción de grandes cantidades de jugo pancreático de elevado contenido de bicarbonato y agua, y escasas enzimas. La secreción de secretina es estimulada por la presencia de productos de degradación proteica y por el quimo ácido en la luz de la parte superior del intestino delgado.

La colecistoquinina estimula las células acinosas pancreáticas para la producción de grandes cantidades de enzimas digestivas y potencia la acción de la secretina. Estimula también la contracción y el vaciamiento del estómago.

La serotonina inhibe la secreción ácida gástrica y estimula el peristaltismo gastrointestinal.

El péptido inhibitorio gástrico inhibe la secreción ácida y de pepsina en el estómago, y la motilidad gástrica, estimula la secreción de insulina, y existen evidencias que sugieren que el GIP es idéntico a la hormona gastrointestinal que ejerce la

estipulación fisiológica de las células B productoras de insulina en el páncreas.

El péptido intestinal vasoactivo estimula la secreción de electrolitos y agua por la mucosa intestinal. Produce además la dilatación de los vasos sanguíneos periféricos y la inhibición de la secreción ácida del estómago.

Se cree que la enzima liberada por la mucosa intestinal estimula la secreción de gastrina.

Las funciones absortivas del intestino delgado comprenden el transporte de agua, de iones inorgánicos y de sustancias alimentarias degradadas, desde la luz intestinal hasta los vasos linfáticos y sanguíneos.

Intestino Grueso

El intestino grueso comprende la última parte del tubo digestivo. Se divide en 3 secciones principales: ciego, donde se inserta el apéndice cecal, colon, recto y conducto anal, que en conjunto forman el intestino terminal.

En el intestino grueso se realiza principalmente la reabsorción de agua y sales inorgánicas. De este modo, las heces adquieren cierta consistencia. La única secreción importante es la mucina,

estipulación fisiológica de las células B productoras de insulina en el páncreas.

El péptido intestinal vasoactivo estimula la secreción de electrolitos y agua por la mucosa intestinal. Produce además la dilatación de los vasos sanguíneos periféricos y la inhibición de la secreción ácida del estómago.

Se cree que la enzima liberada por la mucosa intestinal estimula la secreción de gastrina.

Las funciones absortivas del intestino delgado comprenden el transporte de agua, de iones inorgánicos y de sustancias alimentarias degradadas, desde la luz intestinal hasta los vasos linfáticos y sanguíneos.

Intestino Grueso

El intestino grueso comprende la última parte del tubo digestivo. Se divide en 3 secciones principales: ciego, donde se inserta el apéndice cecal, colon, recto y conducto anal, que en conjunto forman el intestino terminal.

En el intestino grueso se realiza principalmente la reabsorción de agua y sales inorgánicas. De este modo, las heces adquieren cierta consistencia. La única secreción importante es la mucina,

sintetizada por gran cantidad de células caliciformes. El mucus actúa facilitando el transporte.

El epitelio es cilíndrico alto. El borde en cepillo de las células absortivas es más bajo que en el intestino delgado, apareciendo células caliciformes en mayor cantidad, especialmente en las criptas, donde casi todas las células suelen ser caliciformes. En el fondo de las criptas se encuentran células epiteliales más indiferenciadas, y células endocrinas, las células productoras de enteroglucagon, células EC enterocromatina, que producen serotonina y sustancia P, y las células D1 que se supone producen péptido intestinal vasoactivo.

Apéndice veriforme

El epitelio se compone principalmente de células cilíndricas, que corresponden a las absortivas y presentan un borde en cepillo, mientras que existen pocas células caliciformes. Siempre se encuentran células argentafines, localizadas en criptas, y en mayor número que en el intestino delgado.

Conducto anal.

El conducto anal forma la porción final del intestino grueso, junto con el recto. A menudo se lo describe como una parte del recto, pero presenta ciertas características estructurales propias. En la

sintetizada por gran cantidad de células caliciformes. El mucus actúa facilitando el transporte.

El epitelio es cilíndrico alto. El borde en cepillo de las células absorptivas es más bajo que en el intestino delgado, apareciendo células caliciformes en mayor cantidad, especialmente en las criptas, donde casi todas las células suelen ser caliciformes. En el fondo de las criptas se encuentran células epiteliales más indiferenciadas, y células endocrinas, las células productoras de enteroglucagon, células EC enterocromatina, que producen serotonina y sustancia P, y las células D1 que se supone producen péptido intestinal vasoactivo.

Apéndice veriforme

El epitelio se compone principalmente de células cilíndricas, que corresponden a las absorptivas y presentan un borde en cepillo, mientras que existen pocas células caliciformes. Siempre se encuentran células argentafines, localizadas en criptas, y en mayor número que en el intestino delgado.

Conducto anal.

El conducto anal forma la porción final del intestino grueso, junto con el recto. A menudo se lo describe como una parte del recto, pero presenta ciertas características estructurales propias. En la

sintetizada por gran cantidad de células caliciformes. El mucus actúa facilitando el transporte.

El epitelio es cilíndrico alto. El borde en cepillo de las células absortivas es más bajo que en el intestino delgado, apareciendo células caliciformes en mayor cantidad, especialmente en las criptas, donde casi todas las células suelen ser caliciformes. En el fondo de las criptas se encuentran células epiteliales más indiferenciadas, y células endocrinas, las células productoras de enteroglucagon, células EC enterocromatina, que producen serotonina y sustancia P, y las células D1 que se supone producen péptido intestinal vasoactivo.

Apéndice veriforme

El epitelio se compone principalmente de células cilíndricas, que corresponden a las absortivas y presentan un borde en cepillo, mientras que existen pocas células caliciformes. Siempre se encuentran células argentafines, localizadas en criptas, y en mayor número que en el intestino delgado.

Conducto anal.

El conducto anal forma la porción final del intestino grueso, junto con el recto. A menudo se lo describe como una parte del recto, pero presenta ciertas características estructurales propias. En la

parte superior del conducto anal, la mucosa es semejante a la del colon, pero en la línea pectinada desaparecen las criptas de Lieberkun y el epitelio cambia bruscamente de cilíndrico simple a plano estratificado. Al mismo tiempo desaparece la lámina muscular de la mucosa. El último centímetro, por debajo del pecten, está recubierto con piel normal y presenta grandes glándulas sebáceas sudoríparas apocrinas, denominadas glándulas circumanales.

Además de las glándulas sebáceas y las glándulas circumanales, el conducto anal presenta glándulas anales mucosas, localizadas en la submucosa, y en el 50% de los individuos presenta prolongaciones que se extienden en el esfínter anal interno. Las terminales secretoras están recubiertas por epitelio cúbico simple o doble y secretan mucina. La secreción mucosa contribuye posiblemente al vaciamiento del conducto anal, pero las glándulas tienen sobre todo importancia clínica, dado que tienden a infectarse, y esto puede llevar a la formación de una fístula anal.

Hígado

El hígado es la gándula más grande del organismo. Representa un 1/50 del peso corporal total en el adulto, y pesa aproximadamente 1,500 g. Está ubicado inmediatamente por debajo del diafragma, con el cual se relaciona, y ocupa el espacio superior derecho del

parte superior del conducto anal, la mucosa es semejante a la del colon, pero en la línea pectinada desaparecen las criptas de Lieberkun y el epitelio cambia bruscamente de cilíndrico simple a plano estratificado. Al mismo tiempo desaparece la lámina muscular de la mucosa. El último centímetro, por debajo del pecten, está recubierto con piel normal y presenta grandes glándulas sebáceas sudoríparas apocrinas, denominadas glándulas circumanales.

Además de las glándulas sebáceas y las glándulas circumanales, el conducto anal presenta glándulas anales mucosas, localizadas en la submucosa, y en el 50% de los individuos presenta prolongaciones que se extienden en el esfínter anal interno. Las terminales secretoras están recubiertas por epitelio cúbico simple o doble y secretan mucina. La secreción mucosa contribuye posiblemente al vaciamiento del conducto anal, pero las glándulas tienen sobre todo importancia clínica, dado que tienden a infectarse, y esto puede llevar a la formación de una fístula anal.

Hígado

El hígado es la gándula más grande del organismo. Representa un 1/50 del peso corporal total en el adulto, y pesa aproximadamente 1,500 g. Está ubicado inmediatamente por debajo del diafragma, con el cual se relaciona, y ocupa el espacio superior derecho del

abdomen. Está recubierto por una fina capa de tejido conectivo, la cápsula de Glisson, que en la mayor parte de la superficie está revestida por la túnica serosa (peritoneo).

El hígado presenta un cantidad muy grande de funciones de tipo muy diferente y es un órgano vital.

La función exócrina del hígado consiste en la secreción de bilis, que por medio de las vías biliares llega a la luz duodenal, pero además el hígado sintetiza una serie de sustancias que son liberadas al torrente sanguíneo.

Características histológicas

Estoma del tejido conectivo. El hígado está recubierto por una capa fina pero bien definida de tejido conectivo, la cápsula de Glisson, en la que se encuentran pequeños vasos sanguíneos aislados.

El tejido conetivo periportal es más abundante cerca del hilio, puesto que los 3 componentes de la triada son mayores allí que en zonas más terminales, donde son pequeños y sólo están remedados de escaso tejido conectivo laxo.

Lobulación

La unidad estructural del hígado es el lobulillo hepático, que es un prisma hexagonal de una longitud aproximada de 2mm por un

abdomen. Está recubierto por una fina capa de tejido conectivo, la cápsula de Glisson, que en la mayor parte de la superficie está revestida por la túnica serosa (peritoneo).

El hígado presenta un cantidad muy grande de funciones de tipo muy diferente y es un órgano vital.

La función exócrina del hígado consiste en la secreción de bilis, que por medio de las vías biliares llega a la luz duodenal, pero además el hígado sintetiza una serie de sustancias que son liberadas al torrente sanguíneo.

Características histológicas

Estoma del tejido conectivo. El hígado está recubierto por una capa fina pero bien definida de tejido conectivo, la cápsula de Glisson, en la que se encuentran pequeños vasos sanguíneos aislados.

El tejido conetivo periportal es más abundante cerca del hilio, puesto que los 3 componentes de la triada son mayores allí que en zonas más terminales, donde son pequeños y sólo están remedados de escaso tejido conectivo laxo.

Lobulación

La unidad estructural del hígado es el lobulillo hepático, que es un prisma hexagonal de una longitud aproximada de 2mm por un

diámetro de 1mm. Los lobulillos están limitados por el tejido conectivo interlobulillar y al corte transversal son casi hexagonales, variando su tamaño.

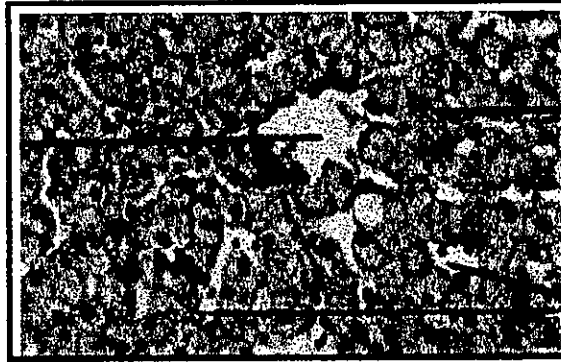


Fig 1. - REGIÓN CENTRO LOBULILLAR Y EL ESPACIO PORTA.

En los vértices del lobulillo, donde limitan varios de ellos, se observan triadas de Glisson rodeadas de tejido coectivo periportal algo más abundante. El lobulillo hexagonal con forma de prisma fue descrito por Maalpighi y se denomina lobulillo hepático clásico. Se considera primariamente con una unidad estructural anatómica, pero además para muchos también es la unidad funcional: esto se basa en que por ejemplo el depósito de glucógeno en los hepatocitos tras la ingesta se extiende en zonas concéntricas desde la periferia hacia el centro del lobulillo.

Estos son mayores y más irregulares que los capilares y tienen una pared celular muy fina, separada de las placas hepáticas sólo por la red intralobulillar de fibras reticulares. La pared sinusoidal se

compone de células endoteliales y macrófagos fijos denominadas células de Kupffer.

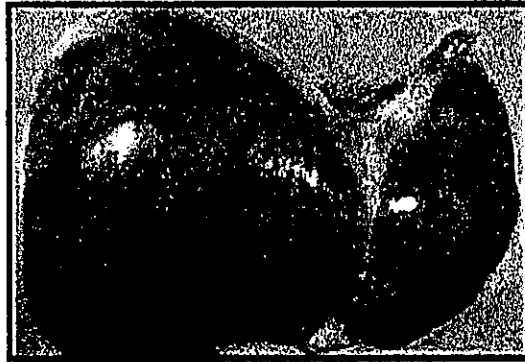

Fig 2.-HIGADO SANO

Las células endoteliales son planas y forman la mayor parte de la delgada pared sinusoidal. No son fagocíticas. El microscopio electrónico no se observa complejos de unión entre las células endoteliales y en algunos sitios pueden estar separadas por hendiduras o espacios intercelulares de hasta 0.5 micra de diámetro. Además, en las partes más planas de las células endoteliales aparecen fenestraciones de hasta 2 micras de diámetro, así todas sin diafragma de cierre. Estas fenestraciones, por su tamaño y carácter son verdaderos orificios sin diafragma, diferentes de los foros de los capilares fenestrados.

Los lipocitos son células ubicadas en el espacio perisinusoidal. Son capaces de almacenar lípidos, pero no se conoce con certeza su función.

Histofisiología

El hígado tiene importantes funciones de depósito. Acumula glucógeno y por ello es de gran importancia en la regulación de la concentración de la glucosa sanguínea. Ante una disminución de la glucemia, el glucógeno es degradado a glucosa, reacción catalizada por la enzima fosforilasa.

Además de glucosa, el hígado almacena considerables cantidades de vitamina A, vitamina B12, ácido fólico y hierro.

El hígado es de gran importancia en el metabolismo y transporte de lípidos, puesto que la síntesis de las lipoproteínas plasmáticas se realiza en los hepatocitos. La proteína es sintetizada en el retículo endoplasmático liso, este además sintetiza aparentemente el colesterol, puesto que un aumento experimental del retículo endoplasmático liso aumenta la capacidad hepática de síntesis de colesterol.

El hígado es sitio de formación de una serie de proteínas plasmáticas. Se trata de albúmina, alfa y beta globulinas, protrombina y fibrinógeno, entre otras.

El hígado metaboliza numerosos compuestos liposolubles, por ejemplo muchos medicamentos y algunos insecticidas. Las

enzimas necesarias están localizadas en su mayor parte en el retículo endoplasmático liso y se ha demostrado que la presencia, por ejemplo, de barbitúricos induce la formación de una mayor cantidad de esta organela, con el consecuente aumento de la capacidad de metabolizar el compuesto en cuestión. Esta reacción es una expresión de la bioquímica del fenómeno tolerancia o acostumbramiento.

El metabolismo de las hormonas esteroides por ejemplo, las hormonas sexuales, se realiza parcialmente en el hígado y también en estos procesos parece ser el retículo endoplasmático liso, el sitio donde se hallan las enzimas involucradas. La función exócrina del hígado es la producción de bilis. Esta es secretada continuamente hacia los capilares biliares en cantidad de aproximadamente 800-1,000ml diarios.

La bilis es una secreción digestiva y un medio de excreción. Contiene componentes orgánicos e inorgánicos, de los cuales sólo las sales biliares son de importancia para la digestión.

Otros componentes orgánicos son bilirrubina, lecitina y colesterol.

Tipo de enfermedades hepáticas

Las enfermedades hepáticas pueden ser difusas o localizadas. Las enfermedades hepáticas difusas frecuentes son las hepatitis agudas y crónicas, la cirrosis y la esteatosis, mientras que los quistes, neoplasias benignas y malignas son las enfermedades hepáticas localizadas que con mayor frecuencia se diagnostican.

Hepatitis vírica

Es una enfermedad inflamatoria aguda del hígado ocasionada por los virus de las hepatitis.

Reacción inflamatoria

Información general

La hepatitis viral más frecuente en la primera década de la vida reporta cerca de 70 000 casos anuales en los E.U. Se caracteriza por la destrucción de los hepatocitos y da como resultado necrosis, autólisis y hepatomegalia; en la actualidad existen 5 tipos de hepatitis.

Virus A

La más común y fácil de contagiarse por ingestión de agua contaminada, leche o comida, se presenta más comúnmente en niños y jóvenes de nivel socioeconómico bajo.

Tipo de enfermedades hepáticas

Las enfermedades hepáticas pueden ser difusas o localizadas. Las enfermedades hepáticas difusas frecuentes son las hepatitis agudas y crónicas, la cirrosis y la esteatosis, mientras que los quistes, neoplasias benignas y malignas son las enfermedades hepáticas localizadas que con mayor frecuencia se diagnostican.

Hepatitis vírica

Es una enfermedad inflamatoria aguda del hígado ocasionada por los virus de las hepatitis.

Reacción inflamatoria

Información general

La hepatitis viral más frecuente en la primera década de la vida reporta cerca de 70 000 casos anuales en los E.U. Se caracteriza por la destrucción de los hepatocitos y da como resultado necrosis, autólisis y hepatomegalia; en la actualidad existen 5 tipos de hepatitis.

Virus A

La más común y fácil de contagiar por ingestión de agua contaminada, leche o comida, se presenta más comúnmente en niños y jóvenes de nivel socioeconómico bajo.

Tipo de enfermedades hepáticas

Las enfermedades hepáticas pueden ser difusas o localizadas. Las enfermedades hepáticas difusas frecuentes son las hepatitis agudas y crónicas, la cirrosis y la esteatosis, mientras que los quistes, neoplasias benignas y malignas son las enfermedades hepáticas localizadas que con mayor frecuencia se diagnostican.

Hepatitis vírica

Es una enfermedad inflamatoria aguda del hígado ocasionada por los virus de las hepatitis.

Reacción inflamatoria

Información general

La hepatitis viral más frecuente en la primera década de la vida reporta cerca de 70 000 casos anuales en los E.U. Se caracteriza por la destrucción de los hepatocitos y da como resultado necrosis, autólisis y hepatomegalia; en la actualidad existen 5 tipos de hepatitis.

Virus A

La más común y fácil de contagiar por ingestión de agua contaminada, leche o comida, se presenta más comúnmente en niños y jóvenes de nivel socioeconómico bajo.

Es un picornavirus de tipo RNA con transmisión fecal-oral. Su detección se realiza por medio de anticuerpos del virus (anti-VHA), de los cuales el tipo IgM indica infección actual, y el global con predominio IgG, infección previa (estado de inmunidad con respecto al virus).

Virus B

Se puede presentar a cualquier edad por transmisión de sangre infectada, acupuntura, transfusiones, odontólogos, agujas contaminadas. Es más común en homosexuales, se cree que es por prácticas orogenitales.




Fig.3.- HEPATITIS AGUDA CAUSADA POR LOS VIRUS A, B o C CON DEGENERACIÓN DE LOS HEPATOCITOS

La hepatitis (VHB) es de tipo DNA, tiene también una distribución universal y se trasmite por penetración parenteral a partir de un portador del istmo. El reservorio del virus lo constituyen los portadores crónicos del virus, de los que se estima que existen

unos 300 millones. La transmisión puede ser horizontal o vertical. En este último caso se produce a partir de las madres portadoras del virus a sus hijos en el momento del parto.




Fig. 4.- HEPATITIS B POSTERIOR A UNA TRANSFUCIÓN SANGUINEA.

Virus Delta o D

Es un virus defectuoso RNA que necesita la presencia del virus B de la hepatitis para desarrollar su acción patógena. Por ello, la infección puede ser de dos tipos: a) simultáneamente por ambos virus, y b) sobreinfección si el virus delta infecta a un portador crónico del virus B. Aunque existe cierto número de casos entre la población general, el virus delta suele estar limitado a pacientes con hábitos de adicción a drogas por vía parenteral y politransfundidos.

Virus E

Es de tipo RNA con características similares a los calicivirus y se transmite de forma entérica (virus E) como el virus A, manifestándose la mayoría de la veces en forma epidémica, aunque también se presenta esporádicamente.

Manifestaciones clínicas, diagnóstico y evolución

Clínicamente las hepatitis agudas víricas cursan con un periodo de pródromos que parece un cuadro gripal, con náuseas, cefalea, dolores articulares, mialgias, febrícula, etc., para posteriormente aparecer el periodo de estado con astenia, anorexia, ictericia y orina colúrica.

El diagnóstico de hepatitis aguda se establece por las manifestaciones clínicas y las elevaciones de transaminasas, pero el diagnóstico etiológico requiere la detección de marcadores serológicos de los virus de las hepatitis.

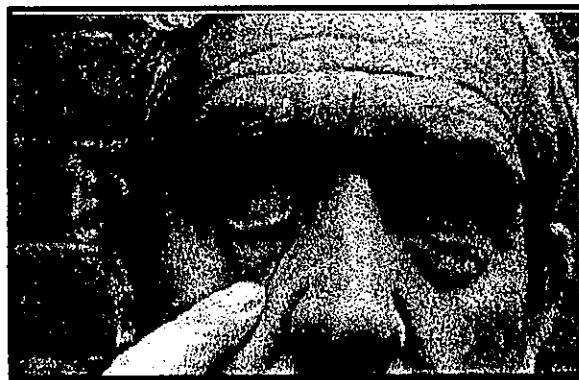

Fig. 5.- ICTERICIA POR HEPATITIS

Hepatitis crónica

La hepatitis crónica (HC) consiste en un proceso inflamatorio difuso del hígado, de más de 6 meses de duración, que puede ser ocasionado por muy diversos agentes, produce lesiones específicas del hígado y suele progresar en su gravedad. Puede ser originada por los virus de la hepatitis B, C o delta o tener otras causas farmacológicas, inmunológicas, etc., y existen diversas normas anatomopatológicas que se relacionan con la gravedad del proceso

Clínicamente puede cursar de forma asintomática o con los síntomas y signos propios de las enfermedades hepáticas: astenia, anorexia, ictericia, coluria, prurito, hepatomegalia, etc..

Hepatitis virus C

El diagnóstico de éste se hace cuando se han deshechado las posibilidades de otro tipo de hepatitis. Se cree que es más de un virus el causante de la hepatitis C, en particular dos que poseen una partícula-asociada de transcriptasa reversa en material contaminado por lo que se concluye que lo causa uno o más retrovirus.

Hepatitis crónica

La hepatitis crónica (HC) consiste en un proceso inflamatorio difuso del hígado, de más de 6 meses de duración, que puede ser ocasionado por muy diversos agentes, produce lesiones específicas del hígado y suele progresar en su gravedad. Puede ser originada por los virus de la hepatitis B, C o delta o tener otras causas farmacológicas, inmunológicas, etc., y existen diversas normas anatomopatológicas que se relacionan con la gravedad del proceso

Clínicamente puede cursar de forma asintomática o con los síntomas y signos propios de las enfermedades hepáticas: astenia, anorexia, ictericia, coluria, prurito, hepatomegalia, etc..

Hepatitis virus C

El diagnóstico de éste se hace cuando se han deshechado las posibilidades de otro tipo de hepatitis. Se cree que es más de un virus el causante de la hepatitis C, en particular dos que poseen una partícula-asociada de transcriptasa reversa en material contaminado por lo que se concluye que lo causa uno o más retrovirus.

Se puede contagiar por sangre, derivados de sangre, o por transfusiones, es más común en pacientes con transfusiones regulares, con hemofilia, y drogadictos.

La patogénica de las varias formas no es exacta pero se encontraron evidencias de toxicidad hepática.

La presencia de necrosis focal y general en hepatitis C crónica puede ser razón de confusión con alguna otra alteración hepática.

Episodios repetitivos de necrosis del parenquima es común y, el curso de la hepatitis es frecuentemente marcado por fluctuaciones de los valores sericos de transaminasas.

En microscopía electrónica de hígado infectado se observan tanto cambio en núcleo como en citoplasma.

En los hepatocitos se observan inclusiones de partículas de 20-27nm de diámetro, esto se ha encontrado como evidencia en chimpancés y en el hombre se ha encontrado únicamente en aquellos pacientes VIH positivos.

Se ha encontrado que en el humano el virus causante de hepatitis C mide aproximadamente 85-90 nm de diámetro, este virus ha sido poco descrito.

Hepatitis Virus Delta

La primera descripción fue en 1977 por el Dr. Rizzetto como un antígeno asociado con el virus hepatitis B, la hepatitis Delta es ahora identificada como un microorganismo patógeno de importancia clínica mundial.

El genoma de hepatitis D más pequeño mide 1.7 Kilobase lineal de RNA. La hepatitis D no es autónoma y no puede causar daño por si misma aparentemente pero puede activarse en condiciones favorables donde interactua en la circulación del virión con una partícula híbrida de cerca de 36nm. de un virus de hepatitis B uniéndose una porción de su RNA a un antígeno del virus hepatitis D ya que este tiene un defecto en su RNA que no le permite actuar solo. El virus es lábil al detergente y limpiadores domésticos.

La infección con el HDV es difundida al rededor del mundo prevaleciendo mayormente en el Amazonas, al sur de África, Rumania, el mediterráneo y las islas del sur del pacífico.

Se ha encontrado que en el humano el virus causante de hepatitis C mide aproximadamente 85-90 nm de diámetro, este virus ha sido poco descrito.

Hepatitis Virus Delta

La primera descripción fue en 1977 por el Dr. Rizzetto como un antígeno asociado con el virus hepatitis B, la hepatitis Delta es ahora identificada como un microorganismo patógeno de importancia clínica mundial.

El genoma de hepatitis D más pequeño mide 1.7 Kilobase lineal de RNA. La hepatitis D no es autónoma y no puede causar daño por si misma aparentemente pero puede activarse en condiciones favorables donde interactua en la circulación del virión con una partícula híbrida de cerca de 36nm. de un virus de hepatitis B uniéndose una porción de su RNA a un antígeno del virus hepatitis D ya que este tiene un defecto en su RNA que no le permite actuar solo. El virus es lábil al detergente y limpiadores domésticos.

La infección con el HDV es difundida al rededor del mundo prevaleciendo mayormente en el Amazonas, al sur de África, Rumania, el mediterráneo y las islas del sur del pacífico.

La transmisión ocurre por inoculación directa de sangre y derivados de sangre, por vía parentela, drogas intravenosas, personas positivas a hepatitis B, pacientes hemofílicos con tratamientos largos administrando factores de coagulación.

Contrario a la hepatitis B que no causa daño hepático la hepatitis D en el hombre esta asociado a daño hepático, esto sugiere que el HDV causa un daño citopatológico.

Historia Natural

La infección por HDV se origina solo con una infección previa del HBV, ya sea de manera simultánea o después de haber padecido HBV.

Coinfección

Como el resultado de la hepatitis es el cumulo de daños causados a los hepatocitos por HBV y HDV por medio de la mutación, el cuadro clínico va de ligero a enfermedad fulminante.

La mayor virulencia de la hepatitis D en coinfección provoca que la respuesta de anticuerpo IgM anti-HD varíe

Clínicamente la infección por hepatitis B no se distingue con facilidad de una coinfección, solo se llegan a observar cambios después de algunas semanas y con mayor frecuencia en aquellos

pacientes con uso de drogas con agujas, en donde se define el comportamiento viral.

La coinfección debe tratarse como hepatitis severa ya que puede desarrollarse una hepatitis fulminante.

La frecuencia de coinfección fulminante en adictos es por la alta virulencia del HBV adquirida parenteralmente.

Sobreinfección

La sobreinfección en pacientes con HBV se da en la aparente recuperación y restablecimiento, en ese momento hay un recrudecimiento de la hepatitis B aun cuando pareciera menos agresiva que la coinfección

El diagnóstico diferencial entre hepatitis B y hepatitis D se dificulta ya que en exámenes tempranos de laboratorio los resultados son de una infección única sin que aparezca evidencias de HDV, probablemente esto sea por el intercambio de información que se da en ese momento entre HBV y HDV donde HBV está dominando por lo cual se deben realizar más pruebas cuando se sospecha de sobreinfección para encontrar el resultado positivo de HDV.

La hepatitis B solo puede causar una inflamación rápida de un hígado normal, muestra que la hepatitis D causa necrosis masiva

hepática, ya que se cree que la incubación del virus Delta causa una explosión de los hepatocitos, dando también la apariencia de cirrosis en donde se observa al hígado fibroso.




Fig. 6.- NECROSIS HEPÁTICA CON FIBRAS DE COLÁGENA EN OSCURO

Aun cuando la cirrosis crónica también puede ser un factor predisponente para la hepatitis D.

Un estadio temprano se puede caracterizar por finas vacuolizaciones de hepatocitos, atribuidos al severo cambio. Muchos núcleos de hepatocitos contienen sustancias del HDV.

Estos desaparecen rápidamente pero reaparecen como sustancia amorfa con características de cirrosis.

Popper observó vacuolización del citoplasma eosinofilia, macrófagos abundantes y escasez de linfocitos como evidencia de hepatitis D.

Tratamiento

Para la hepatitis D es importante un buen tratamiento. Anteriormente la terapéutica con esteroides y azatioprine no era muy eficaz, en estudios posteriores el uso de levamisole demostró mejores resultados, también se investiga el potencial de ayuda con el interferón.

Otros Virus Asociados Con La Hepatitis

Epstein-Barr

El virus Epstein-Barr causa infección de mononucleosis, el contagio puede ser de manera directa e indirecta, por contacto oral pero también por vía sanguínea, afecta al tejido linfático principalmente, pero puede dañar al hígado.

Se observa fiebre, esplenomegalia, linfadenopatía. La función anormal del hígado es indicador de que la mayoría de los pacientes presentan complicaciones hepáticas.

Histológicamente se observan zonas de necrosis con un infiltrado de linfocitos atípicos.

Popper observó vacuolización del citoplasma eosinofilia, macrófagos abundantes y escasez de linfocitos como evidencia de hepatitis D.

Tratamiento

Para la hepatitis D es importante un buen tratamiento. Anteriormente la terapéutica con esteroides y azatioprine no era muy eficaz, en estudios posteriores el uso de levamisole demostró mejores resultados, también se investiga el potencial de ayuda con el interferón.

Otros Virus Asociados Con La Hepatitis

Epstein-Barr

El virus Epstein-Barr causa infección de mononucleosis, el contagio puede ser de manera directa e indirecta, por contacto oral pero también por vía sanguínea, afecta al tejido linfático principalmente, pero puede dañar al hígado.

Se observa fiebre, esplenomegalia, linfadenopatía. La función anormal del hígado es indicador de que la mayoría de los pacientes presentan complicaciones hepáticas.

Histológicamente se observan zonas de necrosis con un infiltrado de linfocitos atípicos.

Adenovirus

Este virus de DNA causa distintas infecciones usualmente en vías respiratorias.

En algunas ocasiones de manera atípica está asociado a pequeñas erupciones de hepatitis.B. Rara vez la infección se disemina en pacientes inmunodeprimidos causando necrosis de las células hepáticas.

Enterovirus

El virus coxsackie B y otros picovirus ocasionalmente pueden afectar al hígado. Actúa principalmente en meningitis y en miocarditis, este virus se asocia a hepatitis neonatal, afecta tanto a niños y adultos presentándose con hemorragia y necrosis, usualmente es fatal pero es posible la recuperación.

Rubéola

Se tiene un caso reportado en que se asoció a la rubéola con hepatitis atípica reportada en 1983.




Fig. 7.- RUBEOLA EN PACIENTE ADULTO

Virus De La Fiebre Hemorrágica.

Esta enfermedad se conoce así porque la infección se disemina formando coágulos intravasculares y hemorragias. Las lesiones hepáticas están caracterizadas por focos de coagulación con necrosis, variando la extensión y distribución.

La inflamación celular, el infiltrado son sin importancia aparente pero la necrosis celular hepática muestra cariólisis y hay cariólisis de endotelio y de todas las células, no así en la hepatitis viral.

Vertical (Maternal-Neonatal)

La transmisión vertical del virus de la hepatitis de la madre al feto o al nuevo bebé, se puede considerar un contacto de transmisión ocurrido en útero, o durante el alumbramiento. La transmisión vertical de hepatitis A no ha sido establecido como una entidad epidemiológica.

Pocos datos sugieren que la hepatitis C se pueda transmitir verticalmente.

Los datos de transmisión vertical de hepatitis B se tienen desde 1951. En varias partes del mundo se tienen reportes de estudios serológicos de transmisión vertical de hepatitis B.

La transmisión de hepatitis B en la mujer embarazada y su gravedad depende del tiempo de embarazo, en los 2 primeros trimestres, la infección neonatal tiene un porcentaje bajo del 10%, la infección en el tercer trimestre o cerca del parto tiende a aumentar las posibilidades a un 70%.

Manifestaciones Bucales

Las hepatitis A y B indican un cierto grado de disfunción hepática. Una historia de transfusión sanguínea o de drogadicción debe alertar al médico sobre un posible alto riesgo de disfunción hepática y/o SIDA. Cuando se detecta cualquiera de los procesos citados, el médico deberá determinar el estado actual del proceso morbo y de las condiciones del paciente mediante interconsulta con el médico del mismo. Los factores de riesgo asociados a estos problemas oscilan entre ASA II y ASAIV.

Casi todos los fármacos que se utilizan en odontología se metabolizan en el hígado. La existencia de disfunción hepática importante implicará una menor tasa de inactivación del fármaco y un aumento de riesgo de sobredosis y/o prolongación de su acción.

El foetor hepaticus es un olor mohoso y dulzón que presenta el aliento de los enfermos que padecen insuficiencia hepática, extensos cortocircuitos portosistémicos de sangre o ambas cosas. Se ha atribuido a la excreción de los mercaptanos (metilmercaptano y dimetilsulfuro) producidos por la degradación bacteriana de la metionina en el intestino, que se acumulan en la circulación periférica por la existencia de cortocircuitos que evitan el hígado.

La mala absorción de vitamina K en los pacientes con ictericia obstructiva, o la alteración de la síntesis proteica en el hígado cuando hay una insuficiencia de este órgano, dan lugar a que disminuyan los niveles plasmáticos de los factores de coagulación sintetizados en el hígado, con prolongación del tiempo de protrombina y del tiempo de tromboplastina parcial, lo que puede provocar sangrado gingivales o hemorragias postextracciones. La trombopenia se añade a los riesgos de hemorragia en los

pacientes con hiperesplenismo, en especial cuando la función plaquetaria queda deprimida por la aspirina.

Cirrosis

El final de una enfermedad hepática crónica es cirrosis definida como la destrucción de la arquitectura normal hepática y la regeneración nodular de los hepatocitos por tejido fibroso. Este patrón morfológico se continua por la persistencia de necrosis de células hepáticas. En casos avanzados de cirrosis se presenta la misma apariencia en casi todo el tejido hepático. En estadios tempranos se puede hacer evidente el daño como por ejemplo, en los cuerpos de Mallory típicos de injurias alcohólicas hepáticas o de inflamación crónica y necrosis periportal característico de hepatitis crónica activa.

El examen histológico del hígado da el diagnóstico de cirrosis biliar primaria, obstrucción biliar extrahepática, hemocromatosis y obstrucción de la vena hepática crónica.

pacientes con hiperesplenismo, en especial cuando la función plaquetaria queda deprimida por la aspirina.

Cirrosis

El final de una enfermedad hepática crónica es cirrosis definida como la destrucción de la arquitectura normal hepática y la regeneración nodular de los hepatocitos por tejido fibroso. Este patrón morfológico se continua por la persistencia de necrosis de células hepáticas. En casos avanzados de cirrosis se presenta la misma apariencia en casi todo el tejido hepático. En estadios tempranos se puede hacer evidente el daño como por ejemplo, en los cuerpos de Mallory típicos de injurias alcohólicas hepáticas o de inflamación crónica y necrosis periportal característico de hepatitis crónica activa.

El examen histológico del hígado da el diagnóstico de cirrosis biliar primaria, obstrucción biliar extrahepática, hemocromatosis y obstrucción de la vena hepática crónica.

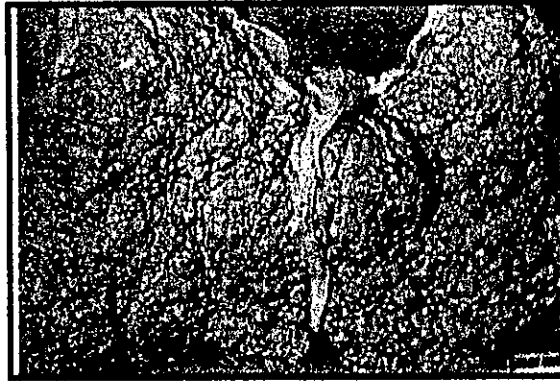


Fig. 8.- HÍGADO CON CIRROSIS MICRONODULAR

Cirrosis Hepática

La cirrosis hepática corresponde a una alteración clínico-morfológica que se aboca a una serie de enfermedades hepáticas de diversa etiología y que se caracteriza por la destrucción o necrosis del parénquima hepático y por la existencia de fibrosis y procesos regenerativos nodulares, a partir de lo cual se establecen una serie de consecuencias clínicas derivadas de la alteración funcional del hepatocito, de la desestructuración del patrón vascular o de ambos.

Las causas que originan más frecuentemente cirrosis hepática son el alcohol y los virus de las hepatitis, aunque existen otras etiologías, con los trastornos del metabolismo-hemocromatosis, enfermedad de Wilson, porfirias, inmunológicas -cirrosis biliar primaria-, etc.

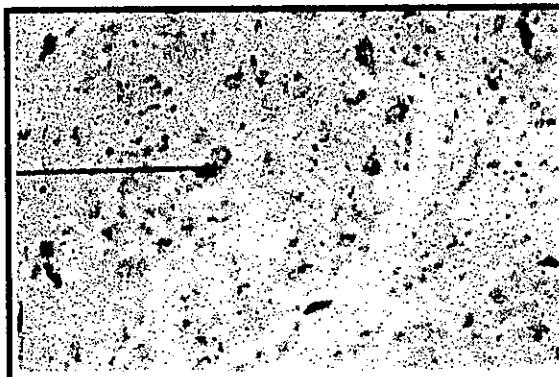


Fig. 9.- LA TINCIÓN DE RODANINA PARA EL COBRE, REVELA ESTE ELEMENTO EN LOS HEPATOCITOS

En la historia natural de la cirrosis hepática, una vez establecidas las lesiones histológicas, suele existir un periodo de tiempo durante el cual el paciente se encuentra asintomático y en el que no aparecen complicaciones.

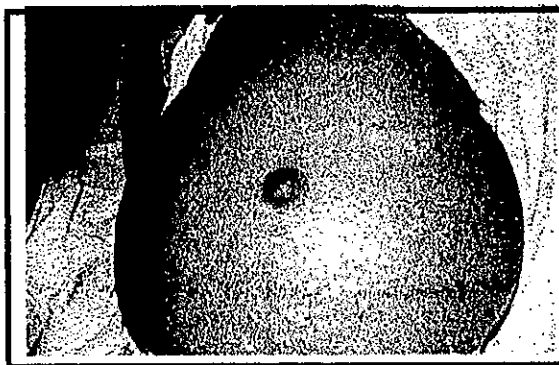


Fig. 10.- CIRROSISI HEPÁTICA POSTNECRÓTICA

Transcurrido este período, comienzan las complicaciones o descompensaciones secundarias a la cirrosis hepática, y por ello

en la actualidad se clasifica inicialmente las cirrosis hepáticas en relación con su estadio clínico como cirrosis hepática compensada o descompensada.




Fig. 11.- CIRROSIS HEPÁTICA CRÓNICA CON FIBROSIS EN LOS ESPACIOS PORTA

Cirrosis hepática compensada

En esta primera fase la enfermedad cursa de forma asintomática o paucisintomática, por lo que el diagnóstico se establece tras haberse presentado algunos de los motivos siguientes: descubrimiento de hepatomegalia, hipertransaminasemia, portador crónico de virus, etc.

Desafortunadamente, aunque en la actualidad existen diversos factores que favorecen el diagnóstico precoz (determinaciones en donantes de sangre, revisiones en empresas, universalización de los análisis, protocolos de seguimiento de alcohólicos, etc.), casi la

mitad de las cirrosis hepáticas se diagnostican como consecuencia de la aparición de alguna descompensación.

Terapéutica Específica De La Cirrosis Hepática

La gran mayoría de los fármacos que se han propuesto para el tratamiento de las lesiones hepáticas han resultado ineficaces en la actualidad sólo la colchicina parece capaz de disminuir la cantidad de fibras de colágena, bien inhibiendo la acción de ciertas enzimas que intervienen en su síntesis, bien activando otras enzimas responsables de la degradación de la colágena, pero no está todavía bien definido su efecto benéfico a largo plazo en la cirrosis hepática.

Cirrosis Hepática Descompensada

La aparición de algún tipo de descompensación en la cirrosis hepática modifica el pronóstico de sobrevida de la enfermedad. Así, mientras que durante la fase de HC compensada es de esperar una sobrevida del 65-70% a los 5 años del diagnóstico, el pronóstico empeora ante la aparición de las descompensaciones y pasa a ser del 60% el primer años y del 20% a los 5 años. Este pronóstico global varía en relación con el tipo de descompensación aparecida, siendo la ascitis la que significa un mejor pronóstico, mientras que las hemorragias por varices

mitad de las cirrosis hepáticas se diagnostican como consecuencia de la aparición de alguna descompensación.

Terapéutica Específica De La Cirrosis Hepática

La gran mayoría de los fármacos que se han propuesto para el tratamiento de las lesiones hepáticas han resultado ineficaces en la actualidad sólo la colchicina parece capaz de disminuir la cantidad de fibras de colágena, bien inhibiendo la acción de ciertas enzimas que intervienen en su síntesis, bien activando otras enzimas responsables de la degradación de la colágena, pero no está todavía bien definido su efecto benéfico a largo plazo en la cirrosis hepática.

Cirrosis Hepática Descompensada

La aparición de algún tipo de descompensación en la cirrosis hepática modifica el pronóstico de sobrevida de la enfermedad. Así, mientras que durante la fase de HC compensada es de esperar una sobrevida del 65-70% a los 5 años del diagnóstico, el pronóstico empeora ante la aparición de las descompensaciones y pasa a ser del 60% el primer años y del 20% a los 5 años. Este pronóstico global varía en relación con el tipo de descompensación aparecida, siendo la ascitis la que significa un mejor pronóstico, mientras que las hemorragias por varices

esofágicas y las peritonitis bacterianas espontáneas representan un mal pronóstico.




Fig. 12.- NECROSIS HEPÁTICA MASIVA CON ISLOTES DE COLAGENO

Enfermedad Hepática Alcohólica

Junto con la hepatopatía reducida por el virus C de la hepatitis, el alcohol es la causa más frecuente del desarrollo de enfermedad hepática en la especie humana.

De forma general viene admitiéndose que una ingesta de alcohol de 80/día en el hombre y 60/día en la mujer durante más de 5 años provocará el desarrollo de algún tipo de enfermedad hepática.

Histológicamente el alcohol produce una serie de lesiones en el hígado como esteatosis, balonización de los hepatocitos, aumento

esofágicas y las peritonitis bacterianas espontáneas representan un mal pronóstico.



Fig. 12.- NECROSIS HEPÁTICA MASIVA CON ISLOTES DE COLAGENO

Enfermedad Hepática Alcohólica

Junto con la hepatopatía reducida por el virus C de la hepatitis, el alcohol es la causa más frecuente del desarrollo de enfermedad hepática en la especie humana.

De forma general viene admitiéndose que una ingesta de alcohol de 80/día en el hombre y 60/día en la mujer durante más de 5 años provocará el desarrollo de algún tipo de enfermedad hepática.

Histológicamente el alcohol produce una serie de lesiones en el hígado como esteatosis, balonización de los hepatocitos, aumento

del tamaño de las mitocondrias, necrosis hepatocitaria con infiltración de polimorfonucleares, cuerpos de Mallory y fibrosis periférica o de las venas centrales.

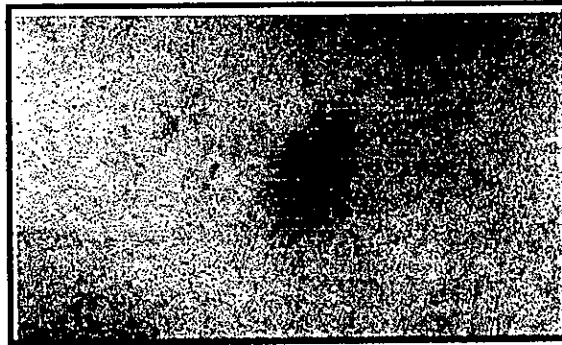


Fig. 13.- MANIFESTACIÓN EN PIEL DE CIRROSIS CON PEQUEÑOS NEVOS ARAÑA

Epidemiología De La Enfermedad Alcohólica En El Hígado

Así como existe una íntima relación entre fumar y cáncer, la evidencia de cirrosis por alcoholismo es clara en investigaciones epidemiológicas. La prevalencia de cirrosis es alta en las poblaciones con alto consumo de alcohol.

Una correlación cuantitativa entre consumo del alcohol y muerte por cirrosis de hígado es variable según la región o país. Cuando en estas partes del país existe la prohibición de alcohol por guerra; por ejemplo la segunda guerra mundial, entonces la muerte por cirrosis hepática disminuye considerablemente. En E.U. cerca del 7% del total de la población es alcohólica, sin contar a niños, personal en instituciones, grupos étnicos o religiosos con un

del tamaño de las mitocondrias, necrosis hepatocitaria con infiltración de polimorfonucleares, cuerpos de Mallory y fibrosis periférica o de las venas centrales.

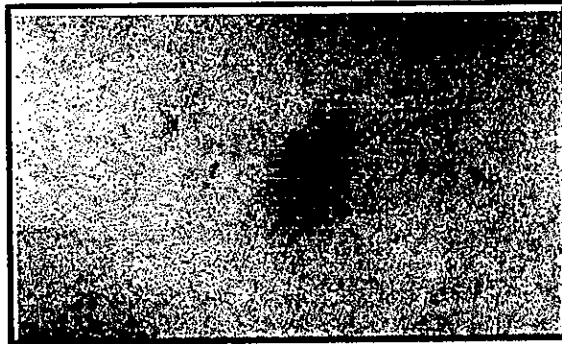


Fig. 13.- MANIFESTACIÓN EN PIEL DE CIRROSIS CON PEQUEÑOS NEVOS ARAÑA

Epidemiología De La Enfermedad Alcohólica En El Hígado

Así como existe una íntima relación entre fumar y cáncer, la evidencia de cirrosis por alcoholismo es clara en investigaciones epidemiológicas. La prevalencia de cirrosis es alta en las poblaciones con alto consumo de alcohol.

Una correlación cuantitativa entre consumo del alcohol y muerte por cirrosis de hígado es variable según la región o país. Cuando en estas partes del país existe la prohibición de alcohol por guerra; por ejemplo la segunda guerra mundial, entonces la muerte por cirrosis hepática disminuye considerablemente. En E.U. cerca del 7% del total de la población es alcohólica, sin contar a niños, personal en instituciones, grupos étnicos o religiosos con un

restringido consumo de alcohol, por tanto la prevalencia de alcoholismo es considerablemente mayor.

Al rededor del 15% de los alcohólicos pueden estar esperando desarrollar cirrosis y muchas de estas personas mueren por insuficiencia hepática o por complicaciones extrahepáticas. La cantidad de alcohol requerido para producir enfermedad hepática crónica varia dependiendo de la talla, edad sexo y raza, pero el rango varia entre los 80g por día esto es 235 ml. de alcohol por hombre y poco menos por mujer, hay algunas evidencias de que la consitución de la mujer la hace más susceptible a reaccionar con el alcohol.

La cantidad diaria de alcohol en pacientes con cirrosis es de 160g a 220g. En genereal se requiere más de 10 años de alcoholismo para producir cirrosis, solo un grupo pequeño de pacientes alcohólicos tiene una historia corta de uso de alcohol en grandes cantidades y desarrollo de enfermedad hepática.

Alteraciones Dentarias

El 75% de los pacientes cirróticos presentan caries de diverso grado, pero siempre importantes por dos conceptos: a) por perturbar la masticación y con ello la digestión b) por constituir en muchos de ellos verdaderos focos de infección que quizá tuvieron

restringido consumo de alcohol, por tanto la prevalencia de alcoholismo es considerablemente mayor.

Al rededor del 15% de los alcohólicos pueden estar esperando desarrollar cirrosis y muchas de estas personas mueren por insuficiencia hepática o por complicaciones extrahepáticas. La cantidad de alcohol requerido para producir enfermedad hepática crónica varia dependiendo de la talla, edad sexo y raza, pero el rango varia entre los 80g por día esto es 235 ml. de alcohol por hombre y poco menos por mujer, hay algunas evidencias de que la consitución de la mujer la hace más susceptible a reaccionar con el alcohol.

La cantidad diaria de alcohol en pacientes con cirrosis es de 160g a 220g. En genereal se requiere más de 10 años de alcoholismo para producir cirrosis, solo un grupo pequeño de pacientes alcohólicos tiene una historia corta de uso de alcohol en grandes cantidades y desarrollo de enfermedad hepática.

Alteraciones Dentarias

El 75% de los pacientes cirróticos presentan caries de diverso grado, pero siempre importantes por dos conceptos: a) por perturbar la masticación y con ello la digestión b) por constituir en muchos de ellos verdaderos focos de infección que quizá tuvieron

alguna participación en la producción de lesiones renales y urinarias de tipo infeccioso.



Fig. 14.- ATROFIA PAPILAR EN MUCOSA DE PALADAR

La hiperventilación es una de las situaciones de urgencia más frecuente en odontología. Suele ser el resultado de una extrema ansiedad, aunque existen causas orgánicas, como dolor, acidosis metabólica, intoxicación por fármacos, hipercapnia, cirrosis y alteraciones del sistema nervioso central. En la mayoría de los casos, el paciente que hiperventila permanece consciente durante el episodio; más aún, la inconsciencia por hiperventilación es extraordinariamente rara. Lo que la hiperventilación suele producir es una alteración del nivel de consciencia. El paciente siente que se desmaya, que “se le va la cabeza”, o ambas cosas, pero sin perder el conocimiento.

La ingesta abundante de alcohol se acompaña a menudo de una dieta insuficiente; los déficit de vitaminas del grupo B o de vitamina C, ácido fólico o cinc pueden causar lesiones orales. La glositis y la queilitis, la lengua lisa, el aflojamiento de los dintes con gingivitis y hemorragias, y una erupción costrosa peribucal son fenómenos que pueden acompañar la hepatopatía de los pacientes alcohólicos.

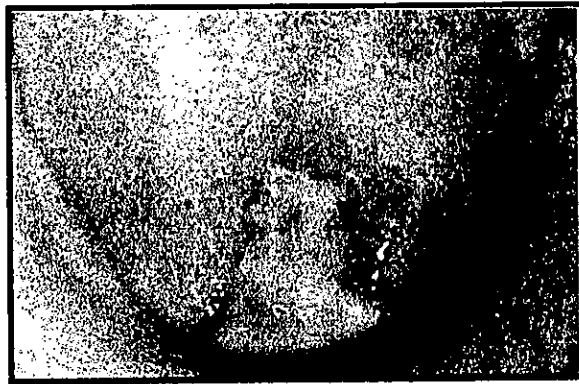


Fig. 15.- LENGUA LISA BRILLANTE POR DESNUTRICIÓN EN PACIENTE ALCOHOLICO



Fig. 16.- MANIFESTACIÓN DE PROCESOS ATRÓFICOS EN LABIO Y PIEL EN UN PACIENTE CON CIRROSIS HEPÁTICA

Colitis Ulcerativa

Información General

Es una disfunción de la mucosa del colon afectado la mucosa y submucosa de la región rectosigmoidea. Las alteraciones crónicas pueden afectar todo el trayecto especialmente la porción final del íleon. La colitis ulcerativa es más común en adultos jóvenes y del nivel socioeconómico bajo, hay quienes sugieren que la incidencia es mayor en pacientes con historias familiares repetidas respecto a enfermedades, también en personas alérgicas a la leche y sustancias que desencadenen reacciones histamínicas.




Fig. 17.- ULCERA DUODENAL DESARROLLADA POR ESTRÉS

El estrés juega un papel importante siendo un condicionante de esta enfermedad. El signo característico es la ulceración y sangrado acompañado de diarrea con pus y moco. La alteración comienza en el ano y asciende a la región rectosigmoidea. La colitis ulcerativa se caracteriza por remitir (sanar) recurriendo

después de un tiempo y presentandose signos tales como anorexia, pérdida rápida de peso, fistula perianal y carcinoma. El carcinoma es más común en la cuarta década de la vida en el 10% de los pacientes que han padecido de colitis ulcerativa por un período mayor de 10 años.




Fig. 18.- ABSCESO EN LAS CRIPTAS, INFILTRADO LINFOCÍTICO Y GLANDULAS RAMIFICADAS AISLADAS TRAS LA REGENERACIÓN EPITELIAL

Esta forma de carcinoma es altamente maligno, es más común en pacientes que presentaron colitis ulcerativa a temprana edad. Solo el 20% de los pacientes que presentan carcinoma sobrevive a los 5 años.




Fig. 19.- SEUDOPÓLIPOS EN LA COLITIS ULCERATIVA

Epidemiología

En Europa y al norte de América la colitis ulcerativa anualmente reporta de 4 a 7 casos por cada 100,000 personas y una prevalencia del 40 al 80%. No hay predisposición por sexo.

Etiología y Patogénesis

Las causas de la colitis ulcerativa no se conocen. En pruebas con virus y bacterias comunes del intestino los resultados han sido insuficientes y se ha optado como razón más lógica el que está asociado a antibióticos que provocan diarrea y enterocolitis pseudomembranosa, las personas que padecen de colitis ulcerativa presenta una historia médico familiar del 40% con colitis ulcerativa, por lo que se cree que existe un factor genético predisponente.

La presencia de abundante tejido linfode en el colon, presupone un ámbito favorable para algunos desordenes asociados con células autoimnunes, nódulos eritematosos y vasculitis. En varios estudios se ha demostrado la existencia de anticuerpos circulando para antígenos en colonias de células epiteliales.

In vitro se estudia la función de células mediadoras mostrando células mononucleares de colonias en mucosa y en la sangre de la colitis ulcerativa. Esta anomalía no se encuentra exclusivamente en pacientes con colitis ulcerativa no es prerequisite para desarrollar una colitis ulcerativa.

Manifestaciones Clínicas

El signo característico de la colitis ulcerosa es la aparición de rectorragias, diarrea. El número de deposiciones y la cantidad de sangre presente en ellas reflejan la actividad de la enfermedad. Puede haber hemorragias escasas y una mínima modificación en la consistencia de las heces cuando la enfermedad es leve, o se halla limitada al rectosigma. Si el proceso es moderado o grave, las hemorragias son más frecuentes. El paciente puede presentar tenesmo con opresión rectal, deposiciones repetidas con sensación de urgencia y emisión de pequeñas cantidades de material mucosanguinolento.

La presencia de abundante tejido linfode en el colon, presupone un ámbito favorable para algunos desordenes asociados con células autoinmunes, nódulos eritematosos y vasculitis. En varios estudios se ha demostrado la existencia de anticuerpos circulando para antígenos en colonias de células epiteliales.

In vitro se estudia la función de células mediadoras mostrando células mononucleares de colonias en mucosa y en la sangre de la colitis ulcerativa. Esta anomalía no se encuentra exclusivamente en pacientes con colitis ulcerativa no es prerequisite para desarrollar una colitis ulcerativa.

Manifestaciones Clínicas

El signo característico de la colitis ulcerosa es la aparición de rectorragias, diarrea. El número de deposiciones y la cantidad de sangre presente en ellas reflejan la actividad de la enfermedad. Puede haber hemorragias escasas y una mínima modificación en la consistencia de las heces cuando la enfermedad es leve, o se halla limitada al rectosigma. Si el proceso es moderado o grave, las hemorragias son más frecuentes. El paciente puede presentar tenesmo con opresión rectal, deposiciones repetidas con sensación de urgencia y emisión de pequeñas cantidades de material mucosanguinolento.

Diagnóstico

Se realiza endoscopia del trayecto del intestino y se toma biopsia de la porción más representativa.

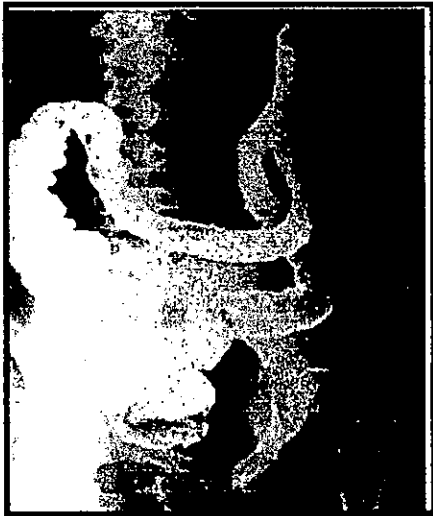

Fig. 20.- PÉRDIDA DEL PATRÓN NORMAL DE LA MUCOSA , ASÍ COMO PRESENCIA DE ULCERACIONES DISEMINADAS

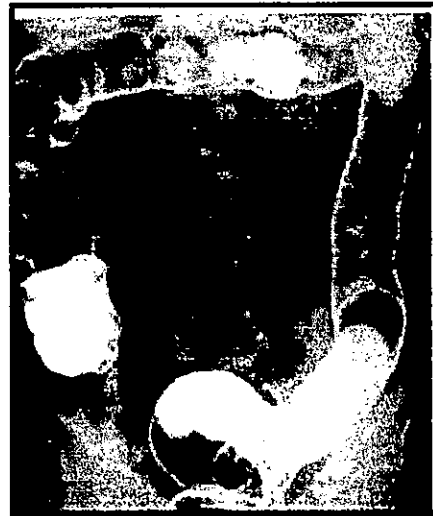

Fig. 21.- SEUDOPÓLIPOS INTESTINALES

Tratamiento

El tratamiento es conservador en el 85% de los casos controlando la inflamación, cambio de hábitos alimenticios y ayuda a los pacientes a ganar peso. Exámenes periódicos de endoscopia para detectar posible malignización. El tratamiento radical es la resección de la parte dañada del intestino.

Resumen

Las enfermedades hepáticas y gastrointestinales tanto hepatitis como cirrosis, al tratarlas adecuadamente y a buen tiempo nos pronostican un resultado muy favorable y de recuperación total del paciente, sin embargo esto ocurre en pocos casos y en enfermedades más comunes y menos agresivas, tales como la hepatitis A y B, de las cuales ya existen vacunas que aun cuando no pertenecen actualmente al cuadro básico de vacunación, si son de fácil acceso para la población en general.

Las hepatitis C, D, E, son menos comunes y más agresivas ya que pueden llevar al paciente a cirrosis hepática viral y a la muerte por un manejo inadecuado, los casos son menores, y los tratamientos aún no han sido totalmente eficaces en la farmacoterapia del paciente.

La cirrosis en nuestro país es una enfermedad común en todos los estratos sociales, siendo el nivel socioeconómico bajo el más afectado por no tener los recursos económicos y culturales que les permita un tratamiento en etapas tempranas, dando así un pronóstico menos favorable para el paciente.

Ya que el alcohol es un depresor del apetito, es más fácil encontrar manifestaciones orales por anemias que van de ligera a

una anemia perniciosa, con aumento de las manifestaciones en piel y mucosa bucal.

La colitis ulcerativa es común en nuestro país, también por el ritmo de vida de la ciudad, afecta mas al sexo masculino en edad adulto joven y es característico el factor estrés; aún cuando esta enfermedad tiende a sanar por completo, también presenta la recurrencia que puede llevar a daños permanentes en mucosa intestinal, dando origen a pseudopólipos y/o desarrollo de carcinomas.

Todas estas entidades se pueden manifestar intraoralmente en algún periodo de la enfermedad, dando lugar para pensar en alguna de estas enfermedades en un periodo preclínico, confirmándolo a través de los exámenes de laboratorio de rutina.

ESTA TESIS NO DEBE
SALIR DE LA BIBLIOTECA

Glosario

Argentafín.- Célula que contiene gránulos secretores de serotonina que se tiñe fácilmente con técnicas de plata y cromo, particularmente importante en las criptas de Lieberkühn.

Calciforme.- Célula especializada que segrega moco y constituye las glándulas del epitelio del estómago, intestino y algunas porciones de las vías respiratorias

Células de Kupffer.- Células especializadas del sistema reticuloendotelial que tapizan los sinusoides hepáticos, para filtrar bacterias y otras pequeñas proteínas extrañas contenidas en la sangre

Cripta.- Fosa o invaginación ciega de una superficie libre

Dilatación.- Aumento fisiológico normal en el diámetro de un orificio corporal, o un vaso sanguíneo o un tubo

Eritropoyesis.- Proceso de producción de eritrocitos

Estéril.- Aséptico

Esteroides.- Uno de los varios compuestos derivados de la testosterona que fomentan el crecimiento general del cuerpo.

Glándula.- Células especializadas que secretan o excretan sustancias no relacionadas con su metabolismo ordinario

Glucógeno.- Polisacárido que constituye el componente más importante de almacenamiento de carbohidratos en las células. Se

forma a partir de la glucosa y se almacena fundamentalmente en el hígado

Hepatomegalia.- Aumento del tamaño del hígado por enfermedad

Istmo.- Estrecha conexión entre dos estructuras o partes mayores

Metabolismo.- Conjunto de procesos químicos que tienen lugar en los órganos vivos y conducen al crecimiento, la generación de la energía, eliminación de los desechos y otras funciones fisiológicas

Motilidad gástrica.- Movimientos peristálticos espontáneos del estómago que facilitan la digestión

Mucina.- Mucopolisacarido componente principal del moco

Necrosis.- Muerte de una porción de tejido consecutiva a enfermedad o lesión

Parenteral.- Efectuado por vía distinta de la digestiva o intestinal

Peristaltismo.- Contracciones coordinadas, rítmicas y seriadas del músculo liso que forzan al desplazamiento de los alimentos a través del conducto digestivo

Picornavirus.- Integrante de un pequeño grupo de virus RNA que incluye los enterovirus, los rinovirus y los agentes causales de la encefalomiocarditis y la enfermedad pie-boca

Píloro.- Porción tubular del estómago y que forma un ángulo a la derecha y conecta al mismo con el duodeno

Quimo.- Contenido viscoso y semilíquido del estómago durante la digestión de la comida

Reservorio.- Capacidad potencial par mantener las funciones vitales del organismo en homeostasis ajustándose a un aumento de las necesidades del cuerpo

Tolerancia.- Capacidad de resistir los efectos potencialmente dolorosos, molestos o lesivos de ciertos medicamentos o enfermedades

Virus.- Microorganismo diminuto mucho más pequeño que una bacteria. Sólo puede reproducirse dentro de una célula vegetal o animal viva. Algunos de los tipos de virus más comunes son los adenovirus , los arenavirus, los herpesvirus y los rinovirus

BIBLIOGRAFÍA

- A Color Atlas Of Trauma Pathology Hubert Fischer et.al. Edit. Wolf Publishing Ltd. 1ª Edición England 1991.
- Applied Pathology For Radiographers Paul Laudicina et.al. Edit. W. B. Saunders Compani 1ª Edición Philadelphia 1989.
- Atlas De Enfermedades Infecciosas G. Verger Garau Edir. Salvat 1ª Edición Barcelona 1983.
- Cirrosis En México Dr. Jorge Flores Espinoza Edit. Impresiones Modernas 1ª Edición México 1965.
- Current Hepatology Vol. 7 Gary Gitnick et. al. Edit. Year Book Medical Publisher, Inc. New York 1987.
- Clinical Radiology And Endoscopy Of The Colon Jacques W. A. J. Reeders et. al. Edit. Thieme Medical Publishers 2ª Edición New York 1994.
- Diccionario De Medicina Mosby Santiago Guisán et. al. Edit, Oceano Edicion 1995 Colombia 1995.
- Diseades Of The Liver León Shiff et. al. Edit. J. B. Lippincott Company 15ª Edición E.U. 1982.
- Medicina Interna En Odontología Tomo II Louis F. Rose et. al. Edit. Salvat 2ª Edición Barcelona 1992.
- Oral Pathology Major M. Ash, Jr. Edit. Lea & Febiger 5ª Edición Philadelphia 1986.
- Pathology Of The Liver Roderick N. M. Mac Sween et. al. Edit. Churchill Livingstone 2ª Edición New York 1987.
- Progress In Liver Diseases Hans Popper et.al. Edit. Grune Andl Stratton New York 1986.
- Urgencias Médicas En La Consulta De Odontología Stanley F. Malamed et. al. Edit. Moslouy Doyma 4ª Edición España 1994.