

11232

2e

TUMORES RAQUIMEDULARES
EN EL
CENTRO HOSPITALARIO 20 DE NOVIEMBRE

275905

DR. GENARO ZENDEJAS FLORES

TESIS CON
FALLA DE ORIGEN

1999



Universidad Nacional
Autónoma de México



UNAM – Dirección General de Bibliotecas
Tesis Digitales
Restricciones de uso

DERECHOS RESERVADOS ©
PROHIBIDA SU REPRODUCCIÓN TOTAL O PARCIAL

Todo el material contenido en esta tesis esta protegido por la Ley Federal del Derecho de Autor (LFDA) de los Estados Unidos Mexicanos (México).

El uso de imágenes, fragmentos de videos, y demás material que sea objeto de protección de los derechos de autor, será exclusivamente para fines educativos e informativos y deberá citar la fuente donde la obtuvo mencionando el autor o autores. Cualquier uso distinto como el lucro, reproducción, edición o modificación, será perseguido y sancionado por el respectivo titular de los Derechos de Autor.

DR. ANTONIO ZARATE MENDEZ
PROFESOR DEL CURSO DE NEUROCIRUGÍA
CENTRO MEDICO NACIONAL 20 DE NOVIEMBRE
ISSSTE



DR. ARMANDO GONZALEZ VAZQUEZ
JEFE DEL SERVICIO DE NEUROCIRUGÍA
CENTRO MEDICO NACIONAL 20 DE NOVIEMBRE
ISSSTE

DR. LUIS ANGEL TERAN ORTIZ
COORDINADOR JEFATURA DE INVESTIGACION
CENTRO MEDICO NACIONAL 20 DE NOVIEMBRE
ISSSTE

INTRODUCCION

Con la percepción particular de que la patología raquimedular es la tierra de nadie y el paciente en su inicio es manejado por múltiples médicos para finalmente llegar con el neurólogo el ortopedista o el neurocirujano, y ante la incertidumbre estadística de estas patologías en el centro hospitalario 20 de noviembre y partiendo de la revisión de tumores del sistema nervioso central en el servicio de anatomía patológica de 1963, es que se considero de importancia hacer la primer revisión de la casuística del servicio de neurocirugía en el periodo comprendido de 1973 a 1984, dejando acentada la frecuencia en general y las estirpes histológicas que predominaron así como su correlación con la del estudio del instituto neurológico (INNyN).

ANTECEDENTES

A partir de 1887 en que Gowers diagnostica clínicamente el primer tumor raquimedular intradural extramedular, siendo operado por Víctor Horsley. Pasaron veinte años para que el reporte de un segundo tumor raquimedular y primer tumor intramedular, fuera publicado por Elsberg en 1907.



DR. V. HORSLEY

Quinke le agrega al diagnóstico clínico en 1891 el perfeccionamiento de la técnica de punción lumbar, y más tarde en 1916 Queckstedt la adapta para el estudio de la dinámica del líquido cefalorraquídeo. En 1919 Dandy introduce la mielografía aérea,

y poco después en 1921 Sicard y Forestier la mielografía con contraste radiopaco. En 1927 Cushing introduce al arsenal neuroquirúrgico la electrocoagulación; en 1940 Greenwood adapta la electrocoagulación bipolar.



DR. W. DANDY

En 1954 J. Greenwood jr. comunica diez casos de remoción total de tumores intramedulares utilizando instrumentos finos, lupas montadas y electrocoagulación. Mallis en 1964 perfecciona el coagulador bipolar y Kurze introduce el microscopio quirúrgico al arsenal de neurocirugía y se desarrolla en los grupos de América y Europa las técnicas de microcirugía (Roton y Yasargyl entre otros). En 1972 Ambrose utiliza clínicamente la "tomografía axial computarizada", al tiempo que se está desarrollando la imagen por "resonancia magnética" y en 1981 se hace el 1º Congreso de neurocirugía con láser después de 15 años de avance interdisciplinario; por otro lado el "aspirador ultrasónico" (CUSA) capas de aspirar tumor sin dañar estructuras vasculonerviosas, hace su aparición. Finalmente, la computación, con software revolucionado compagina las imágenes de diagnóstico con los planos cartesianos del paciente en la sala de operaciones haciendo los sistemas de navegación quirúrgica.



DR. T. KURZE

Los tumores raquímedulares son con frecuencia diagnosticados tardíamente porque no se piensa en ellos. Un dolor raquídeo aislado es generalmente interpretado como un proceso osteoartrítico o artrosico y si tiene irradiación radicular como un proceso pleuropulmonar, abdominal o urogenital no siendo raros los casos que evolucionan sin diagnosticar hasta la aparición de una complicación neurológica. El raquis puede ser el asiento de cualquier proceso tumoral primario y más frecuentemente secundario a múltiples orígenes del organismo.

Los tumores raquídeos primitivos benignos o malignos son poco frecuentes. Los primeros predominan en la infancia y pubertad. La tercera edad de la vida marca una edad límite para la aparición de tumores benignos. Los malignos aparecen sobre todo en el adulto bien sean primarios o secundarios.

El síntoma básico de la patología raquídea tumoral es el dolor, variable pero persistente, no es un dolor de origen mecánico que cede con el reposo sino por el contrario frecuentemente aumenta. Rothman da gran importancia a la ausencia de Lasegue en muchos enfermos con dolor lumbar por patología tumoral metastásica.

La patología raquídea se clasifica en tres formas anatomoclínicas y radiológicas:

tumores raquídeos, tumores intraraquídeos que pueden ser intra y extra durales o de ambas localizaciones y tumores intramedulares que a su vez comprenden los casos intra-extramedulares.

Las pruebas complementarias que aportan datos importantes son el examen radiológico, la punción lumbar y la biopsia vertebral.

Interesa tener como dato de gran importancia, la integridad del disco intervertebral que contrasta con la lesión ósea. Esta puede ser destructiva que por lo general sentencia la malignidad del proceso, o de condensación y proliferación ósea que predomina en los tumores benignos. En raras ocasiones aparecen lesiones mixtas. La lesión osteolítica conduce al aplastamiento o estallido de la vértebra. Cuando la destrucción ósea se localiza en un pedículo, hecho muy frecuente, se observa en la proyección anteroposterior, la desaparición del mismo pudiendo ser bilateral (vértebra tuerta de la literatura francesa).

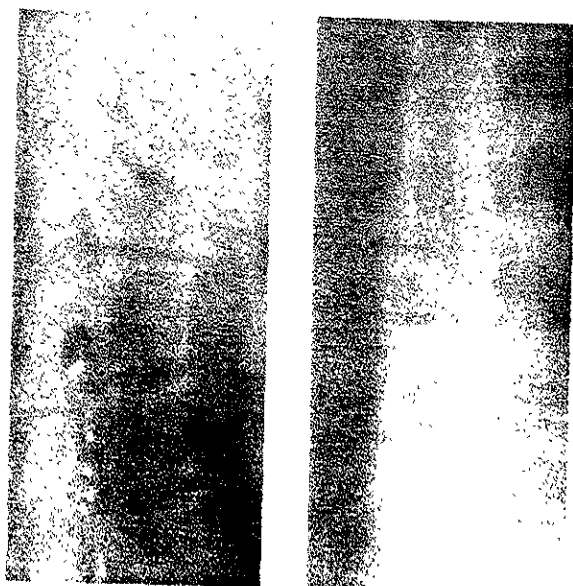
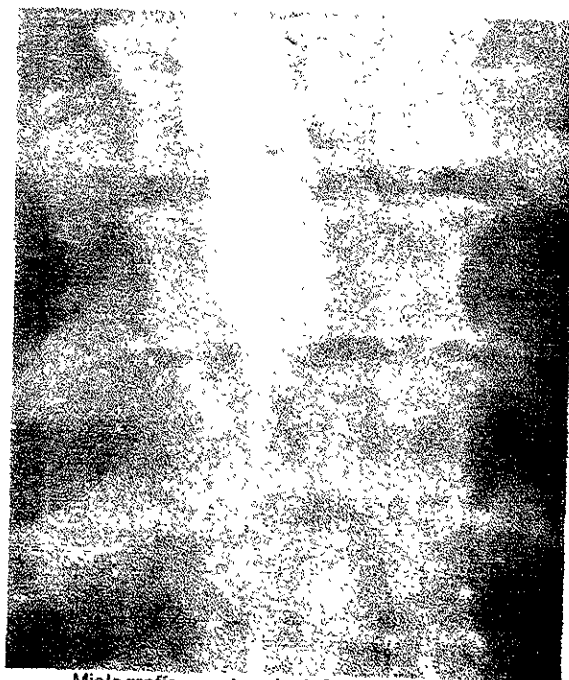
Otra imagen de valor diagnóstico y pronóstico es la presencia de una sombra paravertebral fusiforme que es típica no sólo del mal de Pott sino de los tumores malignos.



DR. L. MALLIS

Ante una imagen dudosa en la radiología simple, se impone la tomografía para

descartar o confirmar los datos expuestos; si existe complicación neurológica esta indicado la mielografía con contraste radiopaco que mostrará un bloqueo total o parcial. La tomografía axial computarizada refuerza con información pudiendo mostrar mas detalles de compresión cuando existen. Finalmente la imagen de resonancia magnética proporciona detalles anatómicos de alta definición y en las metástasis tumorales al ráquis, en los pacientes con dolor, la RMI suele ser de gran ayuda ya que localiza zonas de resonancia anómala antes de la aparición de lesiones óseas en las placas simples de rayos X. Sin embargo todavía pasará una

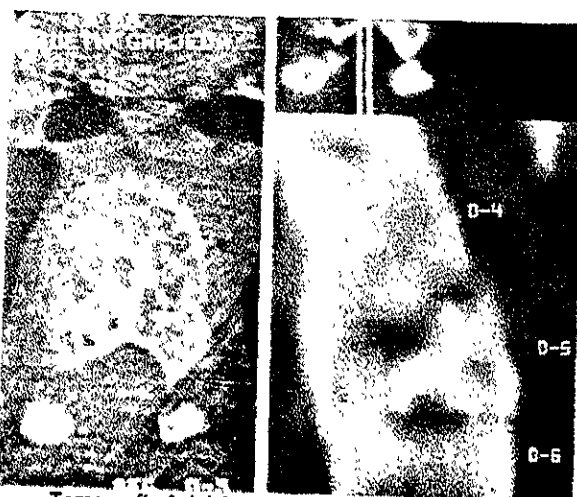

Radiografía en AP y Lateral con Fractura de T7

temporada para que éste estudio forme parte de la rutina de investigación para muchos hospitales.

La punción lumbar demuestra un bloqueo manométrico y un aumento de la albúmina cuando existe expansión extradural con compresión medular.

La biopsia vertebral se fundamenta en la necesidad de conocer el diagnostico histopatologico de la lesión para su mejor tratamiento. Puede realizarse a través de punción bajo control radiologico o a cielo



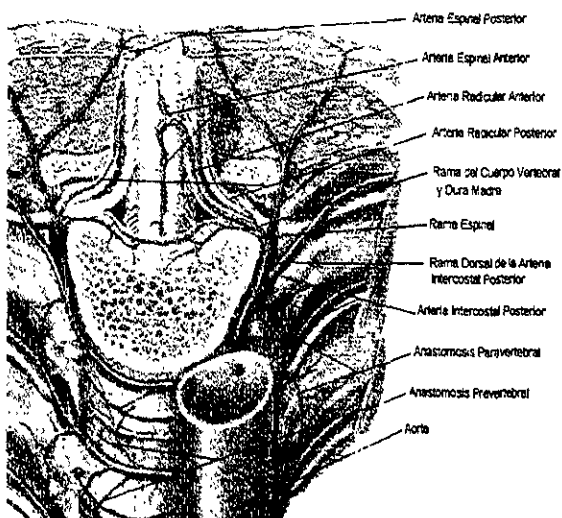
Tomografía Axial Computada con reconstrucción

abierto durante la intervención que es el método de elección en los tumores localizados, pero cuando son extensos y existe aplastamiento somático sin repercusión neurológica, la laminectomia puede alterar la estabilidad vertebral. En estos casos está indicado la punción biopsia para decidir el tratamiento de elección: Radioterapia o abordaje quirúrgico por vía anterior o anterolateral.

ANATOMIA

La columna vertebral está formada por la superposición de las 34 vértebras que dan forma al canal raquídeo y se articula a la cadera y ésta a los miembros inferiores. Se divide en cervical (7), dorsal (12), lumbar (5), sacra (5), coxígea (4-5). Las vértebras están formadas por un cuerpo, un agujero, una apófisis espinosa, dos apófisis transversas, cuatro apófisis articulares, dos laminas y dos pedículos. Accionada por distintos grupos musculares, describe los movimientos de flexión, extensión, lateralidad y rotación.

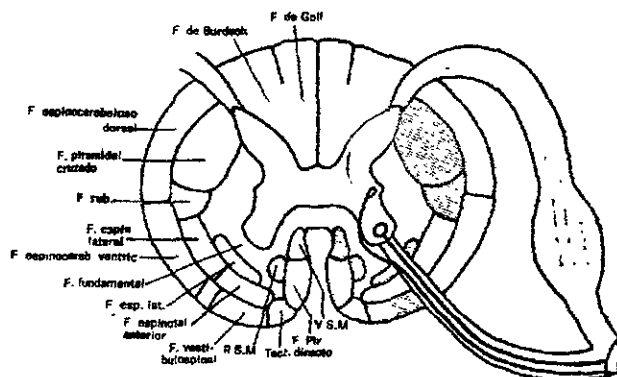
La irrigación medular esta dada por la rama del eje arterial espinal anterior y este a su vez por un número limitado de arterias radicales anteriores, las cuales tienen en forma aislada un territorio bien definido así, la médula cervical y dorsal alta, está bajo la dependencia de 4-5 radicales nacidas de las vertebrales y de la cervical ascendente, la médula dorsal media por una radicular delgada procedente de una intercostal, y la dorsal baja y lumbosacra por la voluminosa arterias de Adamkiewicz procedente de las últimas intercostales o de las primeras lumbares.



Arterias Raquídeas

La médula espinal mide 40-45 cm, al corte transversal es de forma ovoide, presenta engrosamiento cervical y lumbar,

terminando en forma de cono que se continúa con el filum terminal que se adhiere al coxis. Tiene una cisura mediana ventral que escinde a la médula casi una tercera parte de su diámetro. El surco mediano dorsal es poco profundo pero que por él se extiende un septo mediano que divide a la médula en mitades simétricas. Los surcos laterales ventrales son la emergencia de los 31 pares de nervios espinales.



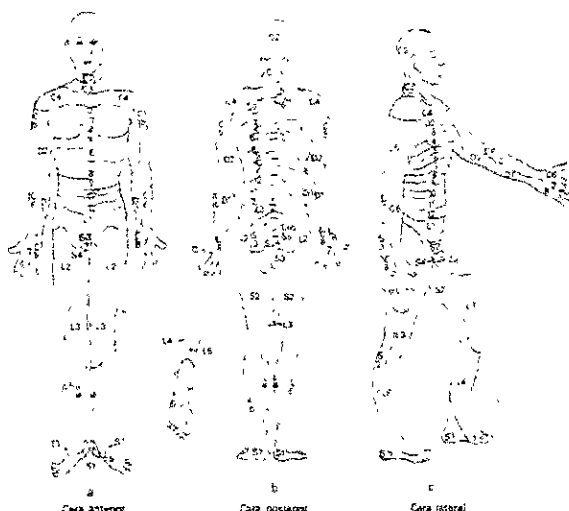
Esquema del conjunto de la médula espinal

Por los surcos laterales dorsales penetran las raicillas dorsales de los nervios espinales. Se le divide aún mas en tres funículos; funículos anteriores, funículos laterales y funículos posteriores.

Internamente presenta la sustancia blanca formada por las vainas de mielina y la sustancia gris en forma de H constituida por fibras amielínicas y cuerpos neuronales. La sustancia gris describe laminaciones: Capa zonal (terminación de las fibras del asta posterior), Sustancia gelatinosa, núcleo de la base, núcleos reticulares, neuronas de asociación medular; núcleo de Clarke y núcleos vegetativos del asta lateral, terminación de las vías extrapiramidales, centros motores del asta anterior y finalmente, sustancia gris en rededor del canal central.

La sustancia blanca formada por los ases de fibras que constituyen los tractos ascendentes: Fascículo gracilis, Fascículo cuneiforme, Tracto lateral dorsal; Tracto

espínoocerebeloso dorsal, Tracto espínoocerebeloso ventral. Tracto espínotalamico lateral, Tracto espínotectal, Tracto espínoolivario, Tracto espínotalamico ventral. Y los tractos descendentes: Fascículo interfascicular, Tracto corticoespinal lateral, tracto rubroespinal, Tracto vestibuloespinal lateral; Tracto olivoespinal, Tracto vestibuloespinal anterior, Tracto tectoespinal, Tracto corticoespinal ventral; Tracto surcomarginal.



Dermatomas (Topografía sensitiva radicular)

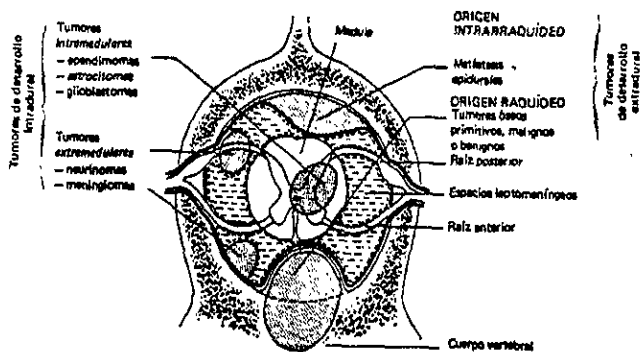
TUMORES RAQUIMEDULARES Y LA CLINICA

Los tumores pueden manifestarse como parálisis medular aguda o subaguda. Pueden nacer en la columna vertebral, en el espacio epidural, el espacio intradural y la medula espinal, siendo en este caso más crónico e insidioso el cuadro clínico.

Los cuerpos vertebrales pueden ser el foco de un tumor primario o metastásico y su crecimiento invadir la médula espinal, o también puede destruirse hueso y colapsarse los cuerpos vertebrales con compresión súbita del tejido nervioso. A nivel epidural puede rodear las meninges y contenido, comprimiendo la medula y su vascularidad, en este último caso la pérdida de la función será súbita e irreversible.

Los tumores dentro del saco dural evolucionan más crónicamente. El déficit neurológico refleja el nivel de la medula espinal dañada. La molestia más común es el dolor que comienza lenta e insidiosamente, poco localizado a veces remitente y va seguido de sensación de pesantes, adormecimiento u hormigueo y disminución de la fuerza, y cuando afecta raíces nerviosas la sintomatología empeora con algunas posturas o maniobras irradiando a los músculos y piel que inerva. La compresión medular cervical anterior da sintomatología del fascículo largo relacionando con los cordones anterior y lateral, los efectos de la mielopatía se ven

como déficit motor en las manos por compresión del cuerno ventral y, de las piernas por afección del fascículo corticoespinal presenta paresia espástica con Babinski positivo e hiperreflexia tendinosa, el involucro del fascículo espínotalamico lateral produce un nivel de sensibilidad a la presión con el alfiler y a la temperatura. Cuando sólo es comprimido un lado de la medula se tiene debilidad en la pierna del mismo lado e hipoalgesia contralateral (sx de Brown-Sequard parcial). Otros datos clínicos importantes son la disfunción intestinal, vesical y sexual.



Localización de los Tumores Itraquideoes

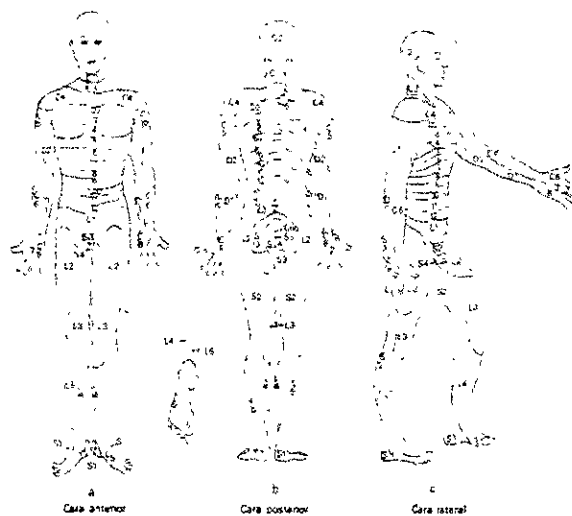
espínocerebeloso dorsal, Tracto
 espínocerebeloso ventral. Tracto
 espinotalámico lateral, Tracto espinotectal,
 Tracto espinoolivar, Tracto espinotalámico
 ventral. Y los tractos descendentes:
 Fascículo interfascicular, Tracto
 corticoespinal lateral, tracto rubroespinal,
 Tracto vestibuloespinal lateral; Tracto
 olivoespinal, Tracto vestibuloespinal
 anterior, Tracto tectoespinal, Tracto
 corticoespinal ventral; Tracto
 surcomarginal.

TUMORES RAQUIMEDULARES Y LA CLINICA

Los tumores pueden manifestarse como parálisis medular aguda o subaguda. Pueden nacer en la columna vertebral, en el espacio epidural, el espacio intradural y la medula espinal, siendo en este caso más crónico e insidioso el cuadro clínico.

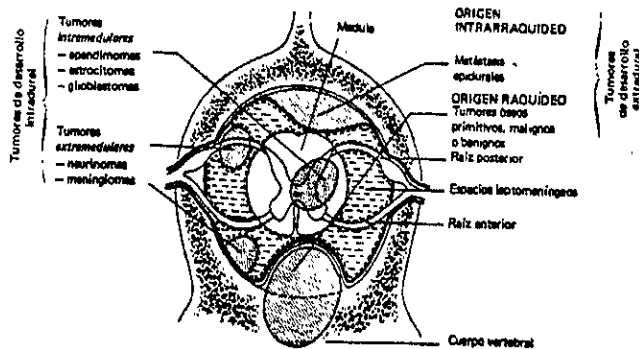
Los cuerpos vertebrales pueden ser el foco de un tumor primario o metastásico y su crecimiento invadir la médula espinal, o también puede destruirse hueso y colapsarse los cuerpos vertebrales con compresión súbita del tejido nervioso. A nivel epidural puede rodear las meninges y contenido, comprimiendo la medula y su vascularidad, en este último caso la pérdida de la función será súbita e irreversible.

Los tumores dentro del saco dural evolucionan más crónicamente. El déficit neurológico refleja el nivel de la medula espinal dañada. La molestia más común es el dolor que comienza lenta e insidiosamente, poco localizado a veces remitente y va seguido de sensación de pesantes, adormecimiento u hormigueo y disminución de la fuerza, y cuando afecta raíces nerviosas la sintomatología empeora con algunas posturas o maniobras irradiando a los músculos y piel que inerva. La compresión medular cervical anterior da sintomatología del fascículo largo relacionando con los cordones anterior y lateral, los efectos de la mielopatía se ven



Dermatomas (Topografía sensitiva radicular)

como déficit motor en las manos por compresión del cuerno ventral y, de las piernas por afección del fascículo corticoespinal presenta paresia espástica con Babinski positivo e hiperreflexia tendinosa, el involucro del fascículo espinotalámico lateral produce un nivel de sensibilidad a la presión con el alfiler y a la temperatura. Cuando sólo es comprimido un lado de la medula se tiene debilidad en la pierna del mismo lado e hipoalgesia contralateral (sx de Brown-Sequard parcial). Otros datos clínicos importantes son la disfunción intestinal, vesical y sexual.



Localización de los Tumores Intraquideoes

CLASIFICACION DE LOS TUMORES PRIMARIOS
DE LA COLUMNA VERTEBRAL

<i>TEJIDO DE ORIGEN</i>	<i>TUMORES BENIGNOS</i>	<i>TUMORES MALIGNOS</i>
TEJIDO FIBROSO	FIBROMA DISPLASIA FIBROSA	FIBROSARCOMA HISTIOCITOMA FIBROSO
CARTILAGO	CONDRIBLASTOMA OSTEOCONDROMA ENCONDROMA FIBROMA CONDROMIXOIDE	CONDROSARCOMA
HUESO	OSTEOMA OSTEOIDE OSTEOBLASTOMA	OSTEOSARCOMA OSTEOSARCOMA ASOCIADO ENF. PAGET Y RADIACION PREVIA.
ELEMENTOS HEMATOPOYETICOS		MIELOMA - CELULAS PLASMATICAS
CELULAS ADIPOSAS	LIPOMA	LIPOSARCOMA
SISTEMA VASCULAR VASOS SANGUINEOS LINFATICOS	HEMANGIOMA LINFANGIOMA	ANGIOSARCOMA HEMANGIOPERICITOMA LINFANGIOSARCOMA
NERVIO	SCHWANOMA NEURILEMOMA NEUROFIBROMATOSIS TUMORES PIGMENTADOS DE LA VAINA NERVIOSA	TUMOR MALIGNO DE LA VAINA NERVIOSA
NOTOCORDA		CORDOMA
DESCONOCIDO		TUMOR DE CELULAS GIGANTES SARCOMA DE EWING

SCHMID EK, H, SCHILLER, A.; PREMALIGNANT LESION OF THE OSSEOUS SPINE AND CLASSIFICATION OF TUMORS
W.B. Saunders Company, USA. 1990.


TUMORES RAQUIDEOS METASTASICOS

Los tumores raquídeos secundarios constituyen el grupo más numeroso, cualquier tumor maligno puede producir depósitos vertebrales. Los más frecuentes son el cáncer bronquial el de mama, el de próstata, sarcomas, cáncer de colon, de esófago, de vejiga, melanoma, cáncer de tiroides y útero.

Predominan en el adulto después de los 50 años y su principal molestias es el dolor. A los rayos X se aprecian zonas destructivas y en ocasiones condensación ósea (cáncer de próstata). Frecuentemente aparecen fracturas patológicas con aplastamiento vertebral variable que debe ser diferenciado del debido a osteoporosis o trauma. La integridad del disco habla a favor de un tumor. Los pedículos muy frecuentemente están lesionados aun cuando el cuerpo vertebral este intacto; en un 10% no se aprecian alteraciones radiograficas. La intervención quirúrgica es discutible solo está indicada en los casos dudosos y muy localizados para biopsia abierta y descompresión medular, en ciertos casos estará indicada la cordotomía para manejo del dolor.

MEDULOBLASTOMAS

Son tumores malignos de aparición primaria en el vermis cerebeloso, primordialmente en niños. Las metástasis por vía licooral son frecuentes dentro del sistema nervioso sobre todo durante el manejo quirúrgico de los mismos. Es altamente radiosensible. Su aspecto histológico es monomorfo. Se distinguen apenas los núcleos redondos u ovalados dispuestos en capas densas y difusas, en hileras paralelas o enseudorosetas, Son numerosas las mitosis. No existen fibras gliales, reticulina (excepto cuando la meninge es invadida) y pocos vasos.



Meduloblastoma (H. y E. x 600)

SARCOMAS DE LA COLUMNA VERTEBRAL

EL SARCOMA OSTEOGENICO se origina del primitivo mesénquima formador de hueso. El tejido conjuntivo proliferante en el sarcoma osteogenico es a menudo bastante anaplásico y produce a la vez directamente el tumor osteoide y tejido óseo. En ocasiones el tejido conjuntiva proliferante puede producir cartilago que rápidamente sufre una transformación a hueso. Se presentan con mayor frecuencia en varones y en la adolescencia y la juventud sin embargo se han observado algunos en adultos, algunos de ellos con enfermedad de Paget. Los huesos largos son los sitios de aparición regularmente; pueden surgir también en la pelvis y la columna vertebral; aparecen en el hueso esponjoso y van gradualmente hacia la cortical del hueso, perforando el periostio y extendiéndose a las partes blandas adyacentes. Es durante ésta fase que radiologicamente se hace aparente la destrucción y puede demostrarse *el despegamiento* del periostio. Es bastante rara la presentación del sarcoma osteogénico en la columna vertebral.

Del fibrosarcoma en 1952, Lichtenstein le describió como un tumor fibroblástico primario maligno que no forma osteoide o hueso ni localmente ni en sus metástasis. Este tumor se origina generalmente en el hueso esponjoso y se manifiesta por su crecimiento expansivo que produce

perforación de la cortical y se disemina a las partes blandas adyacentes.

Los angiosarcomas, son tumores malignos de los vasos sanguíneos que sería mejor denominar hemangioendoteliomas. El origen más observado es en los extremos proximales de los huesos largos particularmente fémur y humero. Es de naturaleza destructivo dando imágenes radiológicas de pompas de jabón. Es poco frecuente su presentación.

Los condrosarcomas mesenquimatosos, se presentan en un solo hueso y después de un prolongado intervalo aparecen en otros huesos. En la fase terminal puede producir diseminaciones visuales, se admite que el tumor deriva del mesenquima formador de cartilago y probablemente es de origen multicentrico.

MIELOMAS "PLASMOCITOMAS"

Se describen dos formas. El mieloma solitario y el múltiple o enfermedad de Kahler. El primero ocasiona una destrucción vertebral única que puede invadir el espacio epidural vertebral. En su evolución dan una localización múltiple al cabo de los años. El mieloma múltiple se localiza en varios cuerpos vertebrales, en cráneo, costillas y huesos ilíacos. La enfermedad se manifiesta a los 50-60 años, predominando en el varón. Clínicamente se manifiesta por una fase dolorosa de breve duración con aparición brusca de una paraplejía. La amplia destrucción ósea ocasiona una hipercalcemia que se manifiesta por somnolencia, anorexia, náusea, vomito, sed y poliuria. Radiológicamente se observan zonas osteolíticas vertebrales respetando cierto tiempo la cortical originando cuerpos transparentes. También existe osteólisis en cráneo e ilíacos. En el diagnóstico es característica la proteína de Bence-Jones. La punción de médula ósea muestra plásmocitos. El pronóstico es sombrío en el mieloma múltiple, cuya terapéutica es la quimioterapia y la radioterapia. El mieloma

solitario en su fase inicial permite mayor sobrevivencia.

LINFOMAS

La enfermedad de Hodgkin como tumor primitivo de raquis es rara. Frecuentemente la localización raquídea es debida a la invasión del espacio epidural por masas linfogranulomatosas perivertebrales torácicas o abdominales que penetran por los agujeros de conjunción. Aparece en personas jóvenes que tras una fase dolorosa radicular sufre una paraplejía de evolución rápida. Aparición de adenopatías, esplenomegalias fiebre tos y prurito harán pensar en éste proceso antes de la complicación neurológica. El diagnóstico radiológico se basa en la presencia de masas ganglionares profundas latero-vertebrales. La lesión radiológica propiamente vertebral es inconstante y se caracteriza por imágenes líticas.



Linfoma (H. y E. x 220)

TUMORES VESTIGIALES CORDOMA.

Nacen a expensas de células vestigiales de la notocorda. Se localizan en los dos extremos del raquis primitivo: Unión esfeno-occipital atlas y axis; y sacrocóxigea donde se localizan el 50% de los casos. A partir del tercer mes de la vida fetal la notocorda queda reducida al estado de vestigio y fragmentada en tres zonas: núcleo pulposo del disco intervertebral placa basilar del cráneo y región sacrocóxigea. Por su crecimiento lento su

perforación de la cortical y se disemina a las partes blandas adyacentes.

Los angiosarcomas, son tumores malignos de los vasos sanguíneos que sería mejor denominar hemangioendoteliomas. El origen mas observado es en los extremos proximales de los hueso largos particularmente fémur y humero. Es de naturaleza destructivo dando imágenes radiologicas de pompas de jabón. Es poco frecuente su presentación.

Los condrosarcomas mesenquimatosos, se presentan en un solo hueso Y después de un prolongado intervalo aparecen en otros huesos. En la fase terminal puede producir diseminaciones visicales, se admite que el tumor deriva del mesenquima formador de cartílago y probablemente es de origen multicentrico.

MIELOMAS "PLASMOCITOMAS"


Se describen dos formas. El mielomaa solitario y el múltiple o enfermedad de Kahler. El primero ocasiona una destrucción vertebral única que puede invadir el espacio epidural vertebral. En su evolución dan una localización múltiple al cabo de los años. El mieloma múltiple se localiza en varios cuerpos vertebrales, en cráneo, costillas y huesos ilíacos. La enfermedad se manifiesta a los 50-60 años, predominando en el varón. Clínicamente se manifiesta por una fase dolorosa de breve duración con aparición brusca de una paraplejia. La amplia destrucción ósea ocasiona una hipercalcemia que se manifiesta por somnolencia, anorexia, náusea, vomito, sed y poliuria. Radiologicamente se observan zonas osteolíticas vertebrales respetando cierto tiempo la cortical originando cuerpos transparentes. También existe osteolisis en cráneo e iliacos. En el diagnostico es característica la proteína de Bence-Jones. La punción de médula ósea muestra plásmocitos. El pronostico es sombrío en el mieloma multiple, cuya terapéutica es la quimioterapia y la radioterapia. El mieloma

solitario en su fase inicial permite mayor sobrevivencia.

LINFOMAS

La enfermedad de Hodgkin como tumor primitivo de raquis es rara. Frecuentemente la localización raquídea es debida a la invasión del espacio epidural por masas linfogranulomatosas perivertebrales torácicas o abdominales que penetran por los agujeros de conjunción.

Aparece en personas jóvenes que tras una fase dolorosa radicular sufre una paraplejia de evolución rápida. Aparición de adenopatias, esplenomegalias fiebre tos y prurito harán pensar en éste proceso antes de la complicación neurológica. El diagnostico radiologico se basa en la presencia de masas ganglionares profundas latero-vertebrales. La lesión radiologica propiamente vertebral es inconstante y se caracteriza por imágenes líticas.



Linfoma (H. y E. x 220)


TUMORES VESTIGIALES CORDOMA.

Nacen a expensas de células vestigiales de la notocorda. Se localizan en los dos extremos del raquis primitivo: Unión esfeno-occipital atlas y axis; y sacrocóxigea donde se localizan el 50% de los casos. A partir del tercer mes de la vida fetal la notocorda queda reducida al estado de vestigio y fragmentada en tres zonas: núcleo pulposo del disco intervertebral placa basilar del cráneo y región sacrocóxigea. Por su crecimiento lento su

evolución es de larga duración y los síntomas que presenta son por compresión y desplazamiento de las estructuras.

El hueso puede estar destruido o invadido sin destrucción, lo que explica los escasos signos radiológicos a pesar de la magnitud del tumor. Se ha constatado que invade el disco intervertebral hecho infrecuente en los tumores intraraquídeos y puede pasar de una a otra vértebra. La célula típica de estos tumores es la fisalífora de Virchow.

Se ha descrito metástasis en un 10% de los casos publicados. El pronóstico es sombrío no sólo por la tendencia metastásica sino por la capacidad invasiva local del tumor.



Cordoma (H. y E. x 200)


ASTROCITOMAS

Es el glioma más frecuente de los tumores intramedulares alcanzan según Greenwood un 34% de los tumores intramedulares. Están formados por astrocitos fibrilares que debido a la presencia de un tracto fibroso, se transforman en pilocíticos por lo que según Rubinstein han recibido el nombre de espongioblastomas polares. Predominan en la medula cervico-dorsal produciendo una dilatación fusiforme y con frecuencia originan una cavitación. Aparecen en cualquier edad, aunque son raros en el primer año de vida. La evolución es lenta de varios años.

MENINGIOMAS

Son benignos histológicamente aunque pueden recidivar localmente. A veces

múltiples y asociados con los neurinomas y otros tumores del sistema nervioso central. Están firmemente adheridos a la duramadre y en íntima relación con una raíz nerviosa. Se forman a partir de islotes aragnoideos. Son raros en la infancia. Predominan en las mujeres y a nivel torácico a partir de los 40 años. Generalmente intradurales, pueden ser también intra-extradurales. La duración de la clínica puede durar de varios meses a varios años.




Meningioma Fibroblástico (H. y E. x 280)

NEURINOMAS ó SCHWANOMAS. NEUROFIBROMAS

Es un tumor histológicamente benigno de localización intradural cuando asienta en una raíz, preferentemente sensitiva, o intra-extradural cuando se localiza en un nervio raquídeo (neurofibroma) en reloj de arena con una porción extraraquídea. Los neurinomas están compuestos de células de Schwan, y los neurofibromas por éstas mismas, fibroblastos, y frecuentemente incluyen fibras nerviosas mielínicas y amielínicas. Todos ellos pueden ser únicos o múltiples, asentado en varias raíces y en la vaina vestibular del VIII par craneal lo que constituye la forma central de la neurofibromatosis de Von Recklinghausen que puede también cursar con meningiomas múltiples, craneales y espinales y con gliomas especialmente astrocitomas y endimomas. Los neurofibromas casi nunca son solitarios. Predominan en la quinta década de la vida

con ligera predilección en hombres y de localización lumbar. La extirpación del neurinoma debe ser total para evitar la recidiva y su transformación sarcomatosa.



Neurofibroma (H. y E. x 200)

NEUROBLASTOMAS

Son tumores malignos que se originan en la médula de la glándula suprarrenal o en los ganglios simpáticos. La localización retroperitoneal es preponderante aunque en algunos casos se extiende al espacio extradural comprimiendo la médula y raíces. Dan metástasis craneales y hepáticas.

Aparecen exclusivamente en la primera década de la vida, en la orina se encuentran altas concentraciones de ácido vanilmandélico y ácido hemovanílico. Requiere además de la extirpación quirúrgica, de radioterapia y quimioterapia inhibidora de los ácidos nucleicos.

RABDOMIOSARCOMA


Aunque raro, es de los tumores malignos más frecuentes de partes blandas (músculo, tejido fibroso y tejido graso).

El rhabdomyosarcoma alveolar embrionario, se observa sobre todo en niños y adultos jóvenes sobre todo en las dos primeras décadas de la vida. Se localiza frecuentemente en las extremidades y el tronco e incluso en cualquier músculo del cuerpo. Es una lesión agresiva con tendencia a dar metástasis tempranas. Del 80 al 90 % de los pacientes fallecen con diseminación a los pocos años (difusión sanguínea y linfática). Es la causa más frecuente de tumor maligno en el niño y

casi siempre ocurre en la primera década de la vida teniendo un curso muy rápido. El aspecto angiográfico (de órbita) ricamente vascularizado con drenaje precoz.


QUISTE ÓSEO ANEURISMÁTICO

Proceso que fue descrito por primera vez por Jaffre y Lichtenstein en 1942. Aparece antes de la tercer década de la vida, se localiza en el cuerpo vertebral con frecuencia a nivel cervical. Origina dolor, por la posibilidad de aplastamiento somático puede ocurrir compresión del sistema nervioso. En general la evolución es breve. Radiológicamente se muestra una zona de destrucción e insuflación ósea que están rodeadas por una cascara ósea circundante. Esta indicada la biopsia para su diagnóstico ya que la intervención con extirpación total es difícil. Puede afectar los arcos neurales de una o dos vértebras adyacentes aunque a veces el cuerpo vertebral puede transformarse en una formación quística con una cortical adelgazada. El hueso esponjoso normal está reemplazado por tejido fibrovascular, tiene capacidad de avance de una vértebra a la adyacente a través del disco intervertebral. La ablación quirúrgica. Tiene una recurrencia del 20%. Los defectos óseos pueden ser tapados con injerto y puede requerir de fijación con varillas. Son radiosensibles, y el riesgo a desarrollar un sarcoma secundario a la radioterapia existe.



Rabdomiosarcoma (H. y E. x 250)

con ligera predilección en hombres y de localización lumbar. La extirpación del neurinoma debe ser total para evitar la recidiva y su transformación sarcomatosa.



Neurofibroma (H. y E. x 200)

NEUROBLASTOMAS

Son tumores malignos que se originan en la médula de la glándula suprarrenal o en los ganglios simpáticos. La localización retroperitoneal es preponderante aunque en algunos casos se extiende al espacio extradural comprimiendo la médula y raíces. Dan metástasis craneales y hepáticas.

Aparecen exclusivamente en la primera década de la vida, en la orina se encuentran altas concentraciones de ácido vanilmandélico y ácido hemovanílico. Requiere además de la extirpación quirúrgica, de radioterapia y quimioterapia inhibidora de los ácido nucleicos.

RABDOMIOSARCOMA


Aunque raro, es de los tumores malignos más frecuentes de partes blandas (músculo, tejido fibroso y tejido graso).

El rhabdomyosarcoma alveolar embrionario, se observa sobre todo en niños y adultos jóvenes sobre todo en las dos primeras décadas de la vida. Se localiza frecuentemente en las extremidades y el tronco e incluso en cualquier músculo del cuerpo. Es una lesión agresiva con tendencia a dar metástasis tempranas. Del 80 al 90 % de los pacientes fallecen con diseminación a los pocos años (difusión sanguínea y linfática). Es la causa más frecuente de tumor maligno en el niño y

casi siempre ocurre en la primera década de la vida teniendo un curso muy rápido. El aspecto angiográfico (de órbita) típicamente vascularizado con drenaje precoz.

QUISTE ÓSEO ANEURISMÁTICO

Proceso que fue descrito por primera vez por Jaffe y Lichtenstein en 1942. Aparece antes de la tercer década de la vida, se localiza en el cuerpo vertebral con frecuencia a nivel cervical. Origina dolor, por la posibilidad de aplastamiento somático puede ocurrir compresión del sistema nervioso. En general la evolución es breve. Radiológicamente se muestra una zona de destrucción e insuflación ósea que están rodeadas por una cascara ósea circundante. Esta indicada la biopsia para su diagnóstico ya que la intervención con extirpación total es difícil. Puede afectar los arcos neurales de una o dos vértebras adyacentes aunque a veces el cuerpo vertebral puede transformarse en una formación quística con una cortical adelgazada. El hueso esponjoso normal está reemplazado por tejido fibrovascular, tiene capacidad de avance de una vértebra a la adyacente a través del disco intervertebral. La ablación quirúrgica. Tiene una recurrencia del 20%. Los defectos óseos pueden ser tapados con injerto y puede requerir de fijación con varillas. Son radiosensibles, y el riesgo a desarrollar un sarcoma secundario a la radioterapia existe.



Rabdomiosarcoma (H. y E. x 250)

MATERIAL Y MÉTODO

Se obtuvo del archivo del servicio de neurocirugía los casos manejados con él diagnóstico de Tumoración Raquimedular en el periodo comprendido de 1973 a 1984 inclusive. De bioestadística se rastreó aquellos expedientes que bajo el diagnóstico, cuadriplejía, monoplejía, paraplejía, radiculitis, compresión medular y mielitis; colectándose en total 63 casos de los cuales con el nombre y número de expediente se solicitaron los archivos en el servicio de anatomía patológica.

Se hizo la depuración de la información por medio de la cédula individual, la cual en 31 incisos engloban las características de las variables saber: edad, sexo, dolor, actividad motora, sensibilidad, función esfinteriana, actividad refleja, condición clínica postquirúrgica, complicaciones y estirpe histológica del tumor.

Son pues incluidos todos los casos operados que desde el punto de vista de anatomía patológica son considerados como tumores y que existe su documentación histopatológica quedando fuera aquellos procesos que sin ser neoplasias ejercen una compresión sobre las estructuras nerviosas como son las malformaciones arteriovenosas, quistes aragnoideos, cisticercosis espinales, mal de Pott y otras (hematomiela y aragnoïditis).

De los 63 casos recopilados, se descartaron 30 en total, que correspondieron a cuatro malformaciones arteriovenosas de las cuales tres fueron documentadas y corroboradas quirúrgicamente; la otra manejada con embolización; Tres granulomas fímicos; cuatro quistes aragnoideos dos cisticercosis espinales, una hematomiela en un sujeto de 70 años que dio compresión medular cervical en forma progresiva. Una hernia de disco en un muchacho de 15 años. Seis clasificados como metastásicos de primarios conocidos y que correspondieron a un

adenocarcinoma de próstata, un carcinoma mamario, un sarcoma tenosinobial y tres siembras de neuroectodermicos en paciente de 2 y 3 años de edad. Estos seis no fueron manejados quirúrgicamente con

DISTRIBUCION DE ACUERDO A SEXOS

	CH 20 de Nov	INN	Merrit
Femeninos	51.5% 17	44% 23	45% 460
Masculinos	48.5% 16	56% 29	55% 560
	33	52	1020

Cuadro 1

descompresión raquimedular

Un caso de aragnoïditis. Cinco casos no corroborados: uno por lesiones líticas en el que no se observó tejido histopatológico anormal. otro por metástasis de carcinoma de mama con antecedente de mastectomía y que no se documentó en el postmortem; otro mas con una lesión cervical que murió en víspera de la cirugía y no se documentó; otra tumoración lumbar catalogada como meningioma del que no se encontró datos

EDAD DE PRESENTACION

Edad	CH 20 DE NOV		INN	
	Nº Casos	%	Nº Casos	%
0 - 9	4	12.12	0	0
10 - 19	7	21.21	12	23
20 - 29	3	9.09	7	13
30 - 39	4	12.12	7	13
40 - 49	2	6.06	7	13
50 - 59	3	9.09	7	13
más de 60	10	30.30	12	23
	33	99.99	52	98

Cuadro 2

complementarios ni reporte histológico y, finalmente una posible metástasis dorsal que egresó voluntariamente sin manejo quirúrgico.

Por último, tres casos operados fuera del hospital: un carcinoma de próstata, un angioma cavernoso de T5 en una niña de 12 años y finalmente un adenocarcinoma papilar de tiroides.

Los 33 casos que quedaron incluidos comprenden 2 rabdomiosarcomas, 2 quistes óseos aneurismaticos; 2 lipomas; 8 metástasis de carcinomas; 3 sarcomas, 1 plasmocitoma, 1 linfoma, 2 cordomas, 3 astrocitomas intramedulares, 1 meningioma 2 shwanomas, 3 neurofibromas, 1 neuroblastoma y 1 meduloblastoma.

Finalmente se recabaron los datos de estadística general del hospital para los cálculos correspondientes del presente trabajo y cotejarlo con el contemporáneo del instituto nacional de neurología el cual se coteja con el trabajo de H.Meritt.

TIPO HISTOLOGICO Y LOCALIZACION

<i>Tipo Histológico</i>	<i>Extradural</i>	<i>Intradural Extramedular</i>	<i>Extra e Intradural</i>	<i>Intramedular</i>
Rabdiomiosarcoma	2 6%			
Quiste Osco A.	2 6%			
Lipomas	2 6%			
Ca. Metastásico	8 24%			
Sarcomas	3 9%		1 3%	
Plasmocitoma	1 3%			
Linfoma	1 3%			
Cordoma	2 6%			
Astrocitoma				3 9%
Meningioma	1 6%			
Shwanoma		1 3%	1 3%	
Neurofibroma	1 3%	1 3%	1 3%	
Neuroblastoma	1 3%			
Meduloblastoma				1 3%
	24 73%	2 6%	3 9%	4 12%

Cuadro 3

RESULTADOS

En los 33 casos incluidos, se tiene que la frecuencia para mujeres es de 51.5% con total de 17 casos y para los hombres es del 48.5% con 16 casos. Que cotejados en el estudio realizado en el instituto nacional de neurología donde se muestra una frecuencia de 56% para los hombres, 44% para mujeres y que, considerando la casuística de Merrit existe una pequeña discrepancia de un 5% que sin embargo en correlación estadística son significativas (cuadro 1).

schwanomas, tres neurofibromas, un neuroblastoma. De las meninges con 2, un sarcoma meningeo y un meningioma. De la columna vertebral 6 casos, dos quistes óseos aneurismaticos, dos sarcomas óseos, un plasmocitoma, un linfosarcoma. De la medula espinal 3 casos, los 3 astrocitomas. De tejidos vecinos 2 casos, un rbdomiosarcoma y un sarcoma indiferenciado. El apartado de otros con 4 casos entre los que se incluyeron dos lipomas y dos cordomas (CUADRO 5) Los secundarios, 10 casos (30%), 4 de origen genitourinario, con un rbdomiosarcoma metastasico de utero, un carcinoma renal,

ORIGEN

PRIMARIOS			SECUNDARIOS		
	Nº de casos	%		Nº de casos	%
RAICES	6	18	GENITOURINARIO	4	12
MENINGES	2	6	CA. de MAMA	3	9
COLUMNA	6	18	CA INDIFERENCIADO	2	6
MEDULA	3	9	IMPLANTES SNC	1	3
TEJIDO VECINO	2	6			
OTROS	4	12			
	23	69.7		10	30

Cuadro 4

La presentación por edades, mostró que en el CH 20 de Nov. se tiene representatividad en todos los grupos, su mayor incidencia ocurre después de la sexta década de la vida con el 30%, seguido por el 21% en la

un coniocarcinoma y un adenocarcinoma de próstata. Carcinoma mamario con 3 casos. Los clasificados en "otros" con 2 carcinomas indiferenciados y uno por siembra de meduloblastoma. Esta sección

MALIGNIDAD / LOCALIZACION ANATOMICA

	EXTRADURALES	INTRADURAL/EXTRAMEDULAR	INTRAMEDULAR	INTRA-EXTRAMEDULAR
MALIGNOS	16	0	1	1
BENIGNOS	8	2	3	2
	24	2	4	3

Cuadro 5

segunda década; el tercer lugar con el 12 % es simultaneo para la primera y cuarta décadas (cuadro 2) La comparación con el de la serie del instituto de neurología es diferente, lo mismo que con la Merrit no existiendo significancia estadística (cuadro 3). Se agruparon en consideración a las estructuras anatómicas en que se originan, en primarios y secundarios, los primarios con un total de 23 pacientes (70%) entre los que se incluyeron los localizados en las raíces nerviosas con 6 casos: dos

tampoco presenta significancia estadística (cuadro 4 y 5)

En la clasificación de localización anatómica, encontramos 24 casos Extradurales (73.9) de los cuales 16 fueron maligno y 8 benignos: de los intradural-extramedular 2 benignos; intramedulares 3 benignos y 1 maligno. Los intra-extramedulares, 2 benignos y 1 maligno. De los malignos, 8 fueron primarios y 10 secundarios (cuadros 5 y 6)

CONCLUSION

Del análisis estadístico se tiene que la presentación por sexos es similar, teniendo significancia estadística ^(cuadro 2)

Por edades, sin correlación estadística ^(cuadro 3). Esto se debe sin duda a los diferentes tipos de hospital (de concentración neurológica, hospital general, hospital pediátrico).

En la presente serie predominaron los malignos, 18 contra 15, sin embargo no tiene significancia estadística.

De acuerdo a la literatura, predominan los tumores extradurales de tipo maligno.

En cuanto a la localización anatómica, la correlación con el instituto neurológico tiene significancia ^(cuadro 5 y 6)

Existió falta de correlación histológica en el 11% de nuestra serie.

La correlación anatomo-clínica fue del 52% (33 casos aceptados y descartados 30 con el 48%). Finalmente se tiene una frecuencia de 4 por Mil; un caso de tumor raquímedular por cada 251 ingresos al servicio de neurocirugía; y una relación de 14.5 tumores cerebrales por un raquímedular.

LOCALIZACION ANATOMICA CORRELACION

	CH 20 de Nov	INN	Merrit
Extramedulares	24	18	141
Intradurales Extramedulares	2	24	334
Intramedulares	4	6	92
Intra-Extramedulares	3	4	0
	33	52	567

Cuadro 6

BIBLIOGRAFÍA.

- 1 Beer SJ, Menezes AH. Primary tumors of the spine in children. Natural history management, and long-term follow-up Spine. 1997. 22(6): 649-58
- 2 Boriani S, Weinstein JN, et al. Primary bone tumors of the spine. Terminology and surgical staging. Spine. 1997. 22(9): 1036-1044
- 3 Cohen DM, Dahlin DC. Apparently solitary tumors of the vertebral column. Mayo Clinic Proceedings. 1964. 39(7): 509-28
- 4 Czervionke LF, Berquist TH. Imaging of the spine. Techniques of MR imaging. Orthop-Clin-North-Am. 1997. 28: 583-616
- 5 Chiras-J, Depriester-C, et al. Percutaneous vertebral surgery Technical and indications. J. Neuroradiol. 1997. 21(1): 45-59
- 6 Enkaoua EA, Doursounian L, et al. Vertebral metastases: a critical appreciation of the preoperative prognostic tokuhashi score. Spine. 1997. 22(19): 2293-8
- 7 Epstein Bernard S. Afecciones de la columna vertebral y de la medula espinal. Ed. JIMS. Barcelona 1972.
- 8 Escobedo Rios. Tumores raquimedulares Gaceta Medica México 1972. 104: 225-43
- 9 Greenwood James jr. Intramedullary tumors of spinal cord. J-Neurosurg. 1963. 20: 665-68
- 10 Huang TJ, Hsu RW, et al. Technique of video asisted thoracoscopic surgery for the spine: new approach. World-J-Surg. 1997. 21(4): 358-62
- 11 Huang TJ, Hsu RW, et al. Technique of video-assisted thoracoscopic surgery for the spine: new aproach. World-J-Surg. 1997. 21(4): 358-62
- 12 James HE, James W. Radical removal of lipomas of the conus and cauda equina whit laser microneurosurgery. Neurosurg. 1984. 15(3): 340-43
- 13 Kluyer P, Korge A, et al. Strategy for the treatment of patients with spinal neoplasms. Spinal-Cord. 1997. 35(7): 429-36
- 14 Maiuri F, Iaconetta G, et al. The role of intraoperative sonography in reducing invasiveness during surgery for spinal tumors Minim-Invasiv-Neurosurg. 1997. 40: 8-12
- 15 Navarro Artilles. Tumores intramedulares Rev. Clin. Española 1973. 128(5) 369-72
- 16 Papagelopoulos PJ, Peterson HA, et al. Spinal column deformity and instability after lumbar or thoracolumbar laminectomy for intraspinal tumors in children and young adults. Spine. 1997. 22(4): 442-51
- 17 Patel N, Sandeman DR, et al. Interactive image-guided surgery of the spine use of the ISG/Elektra Viewing Wand to aid intraoperative localization of a sacral osteoblastoma. Br-J-Neurosurg. 1997. 11(1): 60-4
- 18 Ramos A, Sanchez C. Tumores del sistema nervioso en 2000 autopsias y 2480 estudios en el CH 20 de Nov. Tesis 3466. 1966.
- 19 Rodriguez C, Gutierrez A. Empleo de la metrizamida en la mielografía y cisternografía convencionales y tomografía computada. Memorias VII Congreso Mexicano de Cirugía Neurologica 1983
- 20 Schiff D, O'Neill BP, et al. Spinal epidural metastasis as the manifestation of malignancy: clinical feature and diagnostic approach. Neurology 1997. 49(2): 452-6
- 21 Sijens PE, Van den Bent, et al. Phosphorus-31 chemical shift imaging of metastatic tumors located in the spine region. Invest-Radiol. 1997. 32(6): 344-50
- 22 Sinha AH, Seki JT, et al. The management of spinal metastasis in children. Can-J-Surg. 1997. 40(3): 218-26
- 23 Slooff JL, Kernohan. Primary intramedullary tumors. W.B. Saunders Co. 1964
- 24 Taneichi H, Kaneda K, et al. Risk fctors and probability of vertebral body collapse in metastases of the thoracic and lumbar spine. Spine. 1997. 22(3): 239-45
- 25 Tomita K, Kawahara N, et al. Total en bloc spon-dylectomy. A new surgical technique for primary malignant vertebral tumors. Spine. 1997. 22(3): 324-33

INDICE

INTRODUCCION Y ANTECEDENTES	1
ANATOMIA	4
TUMORES RAQUIMEDULARES Y LA CLINICA	5
CLASIFICACION DE LOS TUMORES PRIMARIOS DE LA COLUMNA VERTEBRAL	6
TUMORES RAQUIDEOS METASTASICOS	7
MIELOMAS,LINFOMAS,CORDOMAS	8
ASTROCITOMAS, NEUROFIBROMAS MENINGIOMAS, SCHWANOMAS	9
NEUROBLASTOMAS,RABDOMIOSARCOMA QUISTE OSEO ANEURISMATICO	10
MATERIAL Y METODO	11
RESULTADOS	13
CONCLUSIONES	14
BIBLIOGRAFIA	15