

215



UNIVERSIDAD NACIONAL AUTONOMA  
DE MEXICO

FACULTAD DE ODONTOLOGIA

"ANALISIS RETROSPECTIVO CLINICO Y  
RADIOLOGICO DE LESIONES EN MAXILAR  
Y MANDIBULA"

T E S I S I N A  
QUE PARA OBTENER EL TITULO DE  
CIRUJANO DENTISTA  
P R E S E N T A  
MANUEL SANCHEZ ALFONZO

DIRECTOR: C.D. MARINO AQUINO IGNACIO  
ASESORA: MTRA. BLANCA IBIETA ZARCO (INCAN)  
ASESOR: C.D. ROMAN CEDILLO HERNANDEZ (INCAN)



MEXICO, D. F.

2000

275142



Universidad Nacional  
Autónoma de México

Dirección General de Bibliotecas de la UNAM

**Biblioteca Central**



**UNAM – Dirección General de Bibliotecas**  
**Tesis Digitales**  
**Restricciones de uso**

**DERECHOS RESERVADOS ©**  
**PROHIBIDA SU REPRODUCCIÓN TOTAL O PARCIAL**

Todo el material contenido en esta tesis esta protegido por la Ley Federal del Derecho de Autor (LFDA) de los Estados Unidos Mexicanos (México).

El uso de imágenes, fragmentos de videos, y demás material que sea objeto de protección de los derechos de autor, será exclusivamente para fines educativos e informativos y deberá citar la fuente donde la obtuvo mencionando el autor o autores. Cualquier uso distinto como el lucro, reproducción, edición o modificación, será perseguido y sancionado por el respectivo titular de los Derechos de Autor.

## AGRADECIMIENTOS

A Dios,  
por todas sus bendiciones y por estar siempre  
a mi lado dándome la fuerza y la capacidad para salir  
adelante.

A mis padres,  
Por haberme dado la vida y por compartir conmigo este  
logro.

A mi abuelo el Ing. Armando Alfonzo Alfonzo,  
Por haberme ayudado en la realización de esta tesina y  
por compartir conmigo su experiencia y valioso tiempo.

A mi familia,  
Por estar siempre interesados y dispuestos a apoyarme en  
todo momento.

A mi muy querida Universidad Nacional Autónoma de México,  
por haberme dado la oportunidad de formar parte de la gran comunidad universitaria y así poder sentirme muy orgulloso de ello.

A mi facultad de Odontología,  
por haberme brindado los conocimientos y la experiencia para realizarme como un buen profesionalista comprometido con la sociedad y con mi país.

A mi director de tesina, el C.D. Marino Aquino Ignacio,  
quien me guió durante el desarrollo de la misma,  
brindándome su tiempo, apoyo y amistad.

A mis asesores,  
Por la ayuda y el apoyo prestados en la realización de esta tesina.

A todos mis profesores y compañeros de la facultad de Odontología,  
En los cuales encontré personas de gran valía en todos los sentidos y de los cuales aprendí algo mas que odontología.

# INDICE

TEMAS	Pág.
Introducción.....	1
Antecedentes.....	3
Generalidades.....	3
Técnica.....	4
Usos.....	6
Ventajas.....	6
Desventajas.....	6
Investigación	
Planteamiento.....	7
Justificación.....	7
Hipótesis de trabajo.....	7
Hipótesis de investigación.....	7
Hipótesis nula.....	7
Objetivo general.....	7
Objetivo específico.....	7
Metodología.....	7
Material.....	8
Métodos.....	8
Tipo de investigación.....	8
Población de estudio y muestra.....	9
Criterios de inclusión y exclusión.....	9
Marco teórico	
Neoplasia benignas	
Cementoblastoma.....	10
Osteoma osteoide.....	11
Tumor de células gigantes.....	12
Hemangioma capilar.....	13
Displasia fibrosa.....	14
Angiofibroma juvenil.....	15
Neoplasia malignas	
Carcinoma epidermoide.....	17
Carcinoma mucoepidermoide.....	20
Adenocarcinoma.....	22
Mieloma múltiple.....	23
Osteosarcoma.....	24
L N H.....	26
Linfangioma.....	27
Quistes	
Quiste radicular.....	28

	Pág.
Quiste follicular .....	29
Queratoquiste .....	30
Quiste periodontal lateral.....	31
Quiste del conducto nasopalatino.....	32
Lesiones infecciosas	
Periodontitis apical supurativa.....	33
Resultados.....	34
Tabla de resultados.....	38
Gráficas.....	39
Conclusiones.....	41
Bibliografía .....	44
Anexos .....	45
Anexo I hoja de recopilación de datos .....	46
Anexo II análisis ortopantomográfico.....	48
Anexo III Cronograma de actividades.....	49
Anexo IV Casos representativos.....	50

## ÍNDICE DE FIGURAS, TABLAS Y GRÁFICAS

	Pág.
Fig. 1 Cementoblastoma (fuente directa) .....	10
Fig. 2 Tumor de células gigantes (fuente directa) .....	12
Fig. 3 Hemangioma capilar (fuente directa) .....	13
Fig. 4 Angiofibroma juvenil nasofaríngeo (fuente directa) .....	16
Fig. 5 Ca. epidermoide (fuente directa) .....	18
Fig. 6 Adenocarcinoma (fuente directa) .....	23
Fig. 7 mieloma múltiple (fuente directa) .....	24
Fig. 8 Osteosarcoma (fuente directa) .....	25
Fig. 9 L N H (fuente directa) .....	26
Tabla de resultados .....	38
Tabla de localización .....	39
Gráficas	
Frecuencia de lesiones malignas .....	39
Frecuencia de lesiones benignas .....	39
Frecuencia de lesiones quísticas .....	40
Distribución por sexo de las lesiones .....	40

## INTRODUCCIÓN

El presente trabajo es un estudio descriptivo basado en el análisis retrospectivo de expedientes de pacientes del Instituto Nacional de Cancerología (Servicio Bucodentomaxilar, Departamento de Cabeza y Cuello), que presentaron lesiones óseas en maxilar y mandíbula, y en los cuales se usó la ortopantomografía como elemento de diagnóstico primario.

El interés por la realización de este estudio deriva de la inquietud de conocer la importancia y la frecuencia de la utilización de la ortopantomografía como una parte fundamental para el diagnóstico de lesiones óseas en maxilar y mandíbula. Debido a que, en muchas ocasiones, las radiografías intrabucales no son suficientes para realizar un diagnóstico completo, porque en algunos casos no siempre las lesiones se encuentran cercanas a los dientes, además de que pueden tener una gran extensión, es conveniente el uso de la ortopantomografía para obtener una mejor apreciación del tamaño de la lesión, las radiografías intrabucales no proporcionan esta ventaja.

La ortopantomografía permite apreciar otros aspectos anatómicos óseos de la cavidad bucal, además de los dientes, y ver con más detalle la estructura del maxilar (tuberosidad, seno, etc.), y la mandíbula (apófisis coronoides, cóndilo, ángulo, rama, etc.).

Es de suma importancia diferenciar correctamente lo normal en éste tipo de radiografías, para detectar adecuadamente lo patológico. Respecto a las lesiones que pueden identificarse mediante la ortopantomografía, pueden ser neoplasias benignas y malignas.

De acuerdo con la literatura, Robbins afirma que las lesiones benignas más frecuentes que aparecen en el maxilar y la mandíbula son el fibroma y el hemangioma. Otro autor como Poyton menciona que el ameloblastoma, osteoma y el granuloma de células gigantes, son las lesiones que con mayor frecuencia se encuentran en los maxilares, las cuales pueden tener un comportamiento muy agresivo.

Para el diagnóstico de lesiones malignas en maxilar y mandíbula es imprescindible el uso de las radiografías extraorales como la ortopantomografía en la gran mayoría de los casos, para poder obtener una imagen que abarque toda la lesión y el hueso adyacente, ya que éste tipo de lesiones puede causar un gran proceso destructivo de la zona porque puede extenderse ampliamente en algunos casos.

Varias de las lesiones malignas poseen características radiológicas muy semejantes, que solo indican signos de malignidad, pero no son específicas



para que puedan distinguirse entre cada una de ellas con facilidad; por lo tanto, la ortopantomografía es un elemento de ayuda para el diagnóstico definitivo, que proporcionará una visión radiológica más amplia de la lesión, donde se puedan encontrar mas signos particulares de cada una, de acuerdo con su propio comportamiento.

Conforme a lo anteriormente mencionado es muy importante conocer el diagnóstico radiológico diferencial de este tipo de lesiones, para no confundirlas con otras, que requieren diferentes tratamientos. Hay lesiones que son poco frecuentes en los maxilares, como el fibrosarcoma, el tumor de Ewing, el sarcoma de células reticulares y el linfosarcoma, que pueden llegar a ser muy agresivas y demandan un tratamiento radical aunque, como es sabido, el diagnóstico definitivo no solo depende del análisis radiológico; sin embargo es un elemento muy valioso para llegar a éste.

Según Robbins, los tumores malignos afectan mas frecuentemente a la mandíbula en más de un 85% del total de casos. Es muy rara la aparición de los tumores primarios en los maxilares. De acuerdo con la frecuencia con que se presentan, se encuentra en primer lugar el fibrosarcoma y le siguen el sarcoma osteógeno, el condrosarcoma, el linfoma, el sarcoma neurógeno, el angiosarcoma y el sarcoma ameloblástico.

El cáncer de cabeza y cuello representa el 5% de los tumores malignos que llegan a presentarse en todo el organismo. El carcinoma epidermoide es relativamente frecuente y se presenta entre un 80% y un 90% de todos los tumores malignos de la cavidad oral.

Otras lesiones menos agresivas que llegan a presentarse en los maxilares son los quistes, para cuyo diagnóstico es muy importante el uso de la ortopantomografía, con la cual se puede observar su localización y extensión, además de otras características radiológicas que contribuyen para la estructuración del diagnóstico definitivo.

La gran mayoría de los quistes reciben su nombre de acuerdo con su localización, como son, el radicular, paradontal, medio mandibular, etc. por lo tanto, el análisis radiológico es básico.

Finalmente, se puede decir que el diagnóstico radiográfico, y, específicamente la ortopantomografía en el presente estudio, es un elemento de gran importancia para la detección oportuna de lesiones que se presentan en maxilar y mandíbula, porque muchas de ellas pueden ser muy agresivas, hasta el extremo de poner en peligro la vida del paciente. El diagnóstico radiográfico debe ser muy preciso, sobre todo, para la detección de lesiones en etapas tempranas.

Lo anteriormente expuesto sustenta la utilidad de la ortopantomografía como elemento de diagnóstico primario.

## **ANTECEDENTES**

La primera radiografía panorámica fue publicada por el profesor Yrjo V. Paatero (1961), de Helsinki, Finlandia, quien es considerado por todos como su creador. El primer aparato de rayos X panorámico que se produjo con propósitos comerciales fue el Panorex fabricado por la compañía S. S. White. Muchos de los primeros trabajos encaminados al perfeccionamiento del aparato los realizaron John W. Kampula (1961), George Dickson y el Dr. Donald Hudson.

Otros que han hablado sobre la radiografía panorámica son Blackman (1961), Updegrave (1963) y Manson-Hing (1973). El Dr. Eiko Sairenji del Japón fue el primero en utilizar el término ortopantomografía para describir a la película panorámica.

El principio de la ortopantomografía es parecido al de la tomografía. Produce una curva en la capa seleccionada, que abarca los dientes y alveolos de la mandíbula y la maxila. La mejor manera de describirla es como tomografía dental panorámica, con tubo extraoral.

## **GENERALIDADES**

En la radiografía panorámica, la fuente de radiación y la película se encuentran afuera de la boca. El equipo fue diseñado para que la forma del corte tomográfico se acerque mucho al arco dental.

A este tipo de radiografía también se le llama tomografía de haz angosto, ya que se colocan dos placas metálicas a través de la ventana de un tubo de rayos X para dejar una pequeña rendija por donde saldrán los rayos como haz angosto en forma de abanico en lugar del cono que es usado en las radiografías comunes. El tubo de rayos X y la película se unen de igual forma que antes, y el ensamble se mueve de tal forma que el haz va de un extremo de la película al otro durante la exposición; mientras tanto, el ensamble tubo-película gira alrededor de un pivote como en la tomografía convencional.

El tubo y la película se mueven alrededor del paciente con una trayectoria circular; mediante este movimiento complejo, los aparatos son capaces de producir imágenes diferentes de las capas seleccionadas (ejemplos imágenes circulares y elípticas). Para obtenerlas, el eje no está fijo, se mueve con trayectoria predeterminada. Cuando el ensamble tubo-película finaliza su movimiento y el haz angosto ha recorrido la película, se obtiene un tomogra-

Lo anteriormente expuesto sustenta la utilidad de la ortopantomografía como elemento de diagnóstico primario.

## **ANTECEDENTES**

La primera radiografía panorámica fue publicada por el profesor Yrjo V. Paatero (1961), de Helsinki, Finlandia, quien es considerado por todos como su creador. El primer aparato de rayos X panorámico que se produjo con propósitos comerciales fue el Panorex fabricado por la compañía S. S. White. Muchos de los primeros trabajos encaminados al perfeccionamiento del aparato los realizaron John W. Kampula (1961), George Dickson y el Dr. Donald Hudson.

Otros que han hablado sobre la radiografía panorámica son Blackman (1961), Updegrave (1963) y Manson-Hing (1973). El Dr. Eiko Sairenji del Japón fue el primero en utilizar el término ortopantomografía para describir a la película panorámica.

El principio de la ortopantomografía es parecido al de la tomografía. Produce una curva en la capa seleccionada, que abarca los dientes y alveolos de la mandíbula y la maxila. La mejor manera de describirla es como tomografía dental panorámica, con tubo extraoral.

## **GENERALIDADES**

En la radiografía panorámica, la fuente de radiación y la película se encuentran afuera de la boca. El equipo fue diseñado para que la forma del corte tomográfico se acerque mucho al arco dental.

A este tipo de radiografía también se le llama tomografía de haz angosto, ya que se colocan dos placas metálicas a través de la ventana de un tubo de rayos X para dejar una pequeña rendija por donde saldrán los rayos como haz angosto en forma de abanico en lugar del cono que es usado en las radiografías comunes. El tubo de rayos X y la película se unen de igual forma que antes, y el ensamble se mueve de tal forma que el haz va de un extremo de la película al otro durante la exposición; mientras tanto, el ensamble tubo-película gira alrededor de un pivote como en la tomografía convencional.

El tubo y la película se mueven alrededor del paciente con una trayectoria circular; mediante este movimiento complejo, los aparatos son capaces de producir imágenes diferentes de las capas seleccionadas (ejemplos imágenes circulares y elípticas). Para obtenerlas, el eje no está fijo, se mueve con trayectoria predeterminada. Cuando el ensamble tubo-película finaliza su movimiento y el haz angosto ha recorrido la película, se obtiene un tomogra-

ma completo del paciente. De esa manera, la película procesada contendrá cortes tomográficos en dos planos distintos, uno en cada mitad de la película.

Para lograrlo se desplaza el centro de rotación y no el paciente, durante la exposición, y se evita que el equipo se detenga. El ensamble tubo-película que proyecta un haz cortado funciona con un mecanismo tal que el pivote se mueve durante la exposición para producir capas tomográficas sucesivas, del paciente, en distintos planos. Como solo una pequeña parte de la película se expone cada vez, las capas no se superponen en la película y aparecen como una sola capa tomográfica continua.

El haz de rayos X se proyecta por la estrecha hendidura de la pantalla de radiación que se encuentra fija en una plataforma sobre la cual gira la película curva. Cierta mecanismo permite que la película, por detrás de la pantalla, se mueva con la misma velocidad que el haz, sobre la superficie curva dentro del área total seleccionada para el examen. El desplazamiento de la pantalla está sincronizado con la velocidad del haz, éste proceso es el usado para el ortopantomógrafo.

El paciente tiene que colocarse de tal forma que sus dientes, el maxilar, la mandíbula y el hueso adyacente queden dentro de la curva predeterminada, que como se ha mencionado, genera una imagen con las estructuras en una sola película.

Los aparatos radiográficos panorámicos aplican dos principios:

- a) Desplazamiento del haz de rayos X
- b) Cambio en las velocidades relativas de las películas y del haz de rayos X.

Algunos equipos como el Panorex utilizan dos centros de rotación y varían la velocidad del movimiento de la película, en cambio, el ortopantomógrafo funciona con tres centros de rotación.

## **TÉCNICA**

La técnica que a continuación se describe corresponde a la del modelo "Orthopantomograph 10".

El haz de rayos X gira alrededor de un centro que se mueve en forma continua. Las distancias entre la película, objeto y tubo de rayos X producen una imagen cuyo tamaño es menor de 12.7 x 30.5 cm. Y por tanto deja un espacio en la película para que se imprima en la radiografía la información del paciente.

En este modelo no hay un protector de plástico entre el operador y la cabeza del paciente, lo que permite al primero un fácil acceso al segundo. El ajustador de la frente y los soportes laterales de la cabeza conforman una sola unidad, por arriba del paciente. El ajustador de la frente se mueve mediante un conmutador eléctrico, en sentido anteroposterior y su posición se registra en un marcador digital visible.

La inclinación anterior de la cabeza del paciente se indica con un haz de luz ajustable que determina la posición del plano horizontal Frankfort.

Un espejo alargado, que se encuentra en la columna del aparato, ayuda al paciente a colocarse; este espejo puede inclinarse para dar al operador una vista frontal de la cara del paciente. Una línea de luz vertical indica la posición adecuada del plano sagital medio de la cabeza.

El paciente debe colocar los bordes de sus incisivos centrales en un bloque de mordida unido a una mentonera; una línea vertical de luz localiza la posición de la zona de nitidez en la región anterior. El movimiento anteroposterior menor de la cabeza, para situar los ápices de los incisivos precisamente en esa zona, se lleva a cabo con un conmutador que, en forma simultánea, mueve la mentonera y el ajustador de la frente como una unidad; después de cada exposición la mentonera regresa de forma automática a su posición inicial.

El panel de control se activa con un toque. Los factores de exposición preseleccionados para el paciente promedio pueden activarse al presionar en el panel selector, según la estatura del paciente. Estos factores pueden aumentarse o disminuirse a voluntad para pacientes de talla poco usual, tocando los indicadores manuales que están en el panel; la carga eléctrica del tubo de rayos X produce una gran cantidad de impulsos por segundo. El sistema multiimpulsos produce un haz de rayos X semejante al que genera una corriente eléctrica directa.

La corriente del tubo se ajusta para el potencial que requiere cada paciente, y la exposición toma aproximadamente 15 segundos. El potencial del tubo es el único factor que controla el operador. La unidad de control proporciona una variedad de kilovatios.

El circuito eléctrico está programado para aumentar la intensidad del haz en la región dental anterior para compensar la sombra de la espina nasal y producir una densidad de imagen mas uniforme entre los dientes anteriores y posteriores. La película se utiliza con pantallas intensificadoras; y debido a la geometría del área foco-mandibula-película, es frecuente que haya un aumento en la imagen de la mandíbula que, en una misma película, puede ser de un 10% a un 30%.

## **USOS**

La ortopantomografía puede usarse en revisiones y observaciones colectivas de grandes poblaciones, diagnóstico de patologías, planificación del tratamiento, evaluación de anomalías y para el seguimiento y evaluación de casos quirúrgicos o traumáticos.

Como se mencionó, es un elemento de diagnóstico ideal para observar lesiones, tales como quistes, tumores, osteomielitis, lesiones densas, fracturas, dientes impactados, no erupcionados y, específicamente, es muy útil cuando se presentan lesiones múltiples en diversas zonas de los maxilares.

## **VENTAJAS**

Se obtiene un buen examen radiográfico del paciente, y es más rápido que tomar una serie radiográfica.

Se pueden observar ambos lados del maxilar y mandíbula en una sola película y muestra una parte mucho mayor de los mismos, que las películas intraorales. Son muy útiles en el caso de aparición de lesiones extensas cuando atraviesan la línea media o se extienden hacia los cóndilos mandibulares. La película se coloca en posición extraoral.

## **DESVENTAJAS**

Las principales son la distorsión inherente; las imágenes fantasma; la falta de definición y la falta de detalle para el estudio de lesiones cariosas, enfermedad periodontal, daños óseos pequeños, patrón óseo y distorsión de la vista de la ATM.

Este tipo de tomograma no es sustituto de las películas intraorales, las cuales requieren un gran poder de resolución y no deben usarse como única alternativa en un estudio radiográfico.

## **PLANTEAMIENTO DEL PROBLEMA A INVESTIGAR**

Valorar la importancia de la ortopantomografía en el diagnóstico de las lesiones de maxilar y mandíbula.

## **JUSTIFICACIÓN DEL PROBLEMA A INVESTIGAR**

Demostrar la utilidad de la ortopantomografía en el diagnóstico de lesiones de maxilar y mandíbula, por la frecuencia con la cual se pueden encontrar lesiones óseas.

## **HIPÓTESIS DE TRABAJO**

La Ortopantomografía es un auxiliar de diagnóstico muy valioso al que no se le ha dado el reconocimiento que merece; si fuera un estudio de rutina se tendrían bases más confiables para diagnosticar el tipo de lesiones óseas.

## **HIPÓTESIS DE INVESTIGACIÓN**

La Ortopantomografía es un valioso medio auxiliar para el diagnóstico de las lesiones óseas.

## **HIPÓTESIS NULA**

No se requiere la toma de la ortopantomografía como medio auxiliar de diagnóstico de lesiones óseas.

## **OBJETIVO GENERAL**

Valorar la importancia de estudios radiográficos extraorales para el diagnóstico de lesiones óseas.

## **OBJETIVO ESPECÍFICO**

El diagnóstico de lesiones óseas de maxilar y mandíbula.

## **METODOLOGÍA.**

- ◆ Selección al azar de expedientes de pacientes con lesiones óseas en maxilar y mandíbula.
- ◆ Vaciado de la información en la hoja de codificación de datos.

- ◆ Historia de la evolución de la lesión.
- ◆ Obtención de datos de diagnóstico a través de medios radiográficos y clasificación.
- ◆ Análisis de datos.
- ◆ Correlación de datos (gráficas y estadística).
- ◆ Resultados.
- ◆ Conclusiones

## **MATERIAL**

- ◆ Hoja de codificación de datos.
- ◆ Expedientes.
- ◆ Ortopantomografías de los pacientes con lesión ósea.
- ◆ Negatoscopio.
- ◆ Lupa.
- ◆ Regla.
- ◆ Apoyo bibliográfico y hemerográfico.
- ◆ Computadora (Internet)
- ◆ Cámara fotográfica.

## **MÉTODO**

Se realizará la revisión retrospectiva a 8 años, de expedientes del Instituto Nacional de Cancerología recopilando y analizando los datos clínicos histológicos y radiográficos.

## **TIPO DE INVESTIGACIÓN**

Estudio observacional, retrospectivo, y analítico.



## **POBLACIÓN DE ESTUDIO Y MUESTRA**

La muestra estará formada por un conjunto de expedientes, proporcionados por el Instituto Nacional de Cancerología, que contengan diagnósticos de algún tipo de patologías capaces de afectar tejidos óseos. La antigüedad de estos expedientes no deberá ser superior a ocho años.

## **CRITERIOS DE INCLUSIÓN Y EXCLUSIÓN**

Se incluirán en el estudio las lesiones que se encuentren en tejido óseo ya que estas dan una imagen radiológica apreciable en la ortopantomografía.

No se tomarán en cuenta las lesiones en tejidos blandos por que no dejan imagen valorable radiológicamente.

## MARCO TEÓRICO

Robbins plantea que una neoplasia es el crecimiento nuevo de tejido independientemente no coordinado que tiene una capacidad potencial para proliferar sin límites. Y el tumor es un abultamiento del tejido que no tiene un proceso neoplásico.

### NEOPLASIAS BENIGNAS

De forma general las características de este tipo de neoplasias pueden ser que, a diferencia de un quiste, es menos redonda, tiene una cortical delgada y menos consistente. En comparación con las lesiones malignas, tienen un borde liso, no rompe la capa externa del hueso y no es invasiva.

### CEMENTOBLASTOMA

#### Características Clínicas

Al cementoblastoma también se le llama cementoma verdadero; es un tumor benigno poco frecuente, que deriva del cementoblasto. Se presenta durante la segunda y tercera década de la vida, y no tiene predilección por sexo.

Se presenta con mayor frecuencia en la parte posterior de la mandíbula que en el maxilar, y se asocia a la raíz de un diente vital. Ocasionalmente puede existir expansión de la cortical y dolor intermitente poco intenso.

#### Aspecto Radiográfico

Se presenta como una masa opaca unida a los ápices de la raíz dental, rodeada, generalmente, por un anillo radiolúcido uniforme y delgado. El diente puede presentar resorción externa y puede producir expansión lateral.

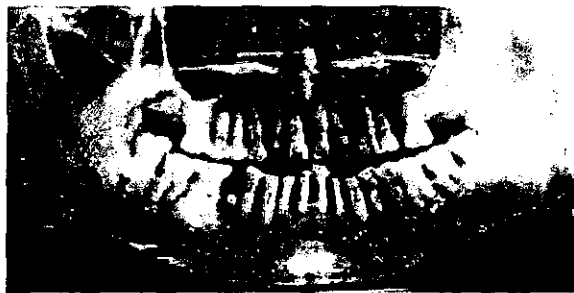


Fig. 1

## **Histopatología**

Aparece como la acumulación de un material similar al cemento con una gran cantidad de estrías invertidas, también se encuentra tejido blando muy vascularizado con un gran número de cementoblastos grandes e hipercrómicos, además de cementoclastos.

## **Tratamiento**

Debido a la tendencia del maxilar a expandirse, se puede justificar la extracción del diente aunque se encuentre vital; la eliminación de la lesión requiere extirpación de hueso, después de lo cual no se ha observado recurrencia.

## **OSTEOMA OSTEOIDE**

### **Características Clínicas**

Es una lesión de origen ideopático, y se cataloga como tumor verdadero aunque con poco potencial de crecimiento. Es poco frecuente durante la segunda y tercera década de la vida, y predomina en el sexo masculino. En la mayoría de las ocasiones se localiza en el fémur y la tibia, y es menos común en los maxilares; si eso se da, afecta cualquier zona de estos huesos.

Clínicamente se manifiesta por dolor intermitente que algunas veces aumenta de intensidad con la evolución de la lesión. En algunas ocasiones, si la lesión se localiza cerca de la corteza, puede presentarse una tumoración delimitada, sensible. La palpación puede causar dolor agudo en el área afectada.

### **Aspecto Radiográfico**

Es una lesión radiolúcida pequeña, de forma ovoide rodeada por un borde de hueso esclerótico. El foco tumoral presenta diferentes grados de calcificación, generalmente con un centro denso opaco. Su potencial de crecimiento es limitado puesto que no llega a exceder 2 cm de diámetro. Produce un ensanchamiento en la región de la lesión.

## **Histopatología**

Puede observarse un estroma muy vascularizado que contiene trabéculas de tejido osteoide y hueso inmaduro y el hueso está rodeado de osteoblastos globosos activos.

## **Tratamiento**

El tratamiento de elección es la cirugía; debe realizarse una extirpación quirúrgica conservadora. La recurrencia de la lesión es poco frecuente.

## **TUMOR DE CÉLULAS GIGANTES**

Este tumor deriva de las células indiferenciadas de soporte de la médula ósea; algunos investigadores creen que puede ser una variante agresiva del granuloma central de células gigantes.

### **Características Clínicas**

Se localiza con muy poca frecuencia en los maxilares y en otros sitios de cabeza y cuello. En su mayoría se presenta en individuos entre la tercera y cuarta década de la vida.

Su conducta biológica es variable y puede llegar a ser muy agresiva. El tipo benigno tiene un crecimiento lento y produce expansión ósea. El tipo agresivo o maligno puede ser de crecimiento rápido y suele producir dolor o parestesia.

### **Aspecto radiográfico**

Es una lesión radiolúcida parecida al granuloma de células gigantes multilocular o, menos frecuentemente, unilocular con bordes bien definidos y regularmente festoneados. Se relaciona con la enfermedad de Paget.



Fig. 2

## **Histopatología**

Presenta numerosas células gigantes multinucleadas dispersas entre células mononucleares estrómicas. Se ha postulado que las células gigantes de éste tumor son más grandes y contienen más núcleos, comparadas con las del granuloma central de células gigantes.

## **Tratamiento y Pronóstico**

La extirpación quirúrgica del tumor es el tratamiento más indicado. El granuloma central de células gigantes tiene una fuerte tendencia de recurrencia.

## **HEMANGIOMA CAPILAR**

El hemangioma capilar es congénito y se presenta como una neoplasia congénita benigna de las células endoteliales. Este tipo de lesiones se divide, microscópicamente, en dos grupos: el cavernoso y el capilar, que se diferencian por el diámetro de los vasos.

### **Características Clínicas**

Este hemangioma, congénito también, es conocido como nevo cavernoso. Aparece generalmente perinatal y se hace evidente hasta la infancia. Después de un periodo de involución puede tener una fase de crecimiento rápido. Ocasionalmente pueden presentarse fremitos o ruidos a la compresión.

Se localiza frecuentemente en labios, lengua y mucosa vestibular. Es poco frecuente en el hueso. Esta lesión se presenta en el síndrome de Sturge-Webber (lesión facial hemangioma capilar).

### **Aspecto Radiográfico**

En general los hemangiomas, cuando afectan a la mandíbula o al maxilar, aparecen como una lesiones radiolúcidas en forma de panal.



Fig. 3

## **Histopatología**

La diferencia entre hemangiomas capilares y cavernosos consiste en el tamaño de los espacios vasculares delimitados por el endotelio sin musculatura.

## **Tratamiento**

Generalmente los hemangiomas congénitos involucionan durante la infancia, pero si no sucede así y persisten, se realiza un tratamiento definitivo, que puede consistir en el abordaje quirúrgico, la embolización arteriolar selectiva o la terapéutica esclerosante.

## **DISPLASIA FIBROSA**

La displasia fibrosa es un trastorno ideopático en el que la médula ósea es remplazada, de forma gradual, por una proliferación de tejido conectivo fibroso anormal que contiene material osteoide y óseo de origen metaplásico.

### **Características Clínicas**

Este trastorno aparece durante la primera o segunda década de la vida. Se presenta como un crecimiento lento y asintomático del hueso afectado. Cuando afecta a un solo hueso se le llama monostótica (80% de los casos), y cuando lo hace en más de un hueso se le llama poliostótica. El primer tipo ocurre en igual proporción en hombres y mujeres y, el segundo tiene una mayor incidencia en las mujeres.

Esta lesión ocurre con mayor frecuencia en el maxilar que en la mandíbula, y puede extenderse hasta el seno maxilar, el cigoma, el esfenoides y el piso de órbita (displasia fibrosa craneofacial). Si se localiza en la mandíbula será, por lo general, en el cuerpo de la misma. Su crecimiento es indoloro, es comúnmente bilateral y produce asimetría facial.

### **Aspecto Radiográfico**

De forma característica se encuentra una masa radiopaca con un gran número de trabéculas óseas que le dan una apariencia de fondo de vaso, pero no es patognomónico. Otros patrones que pueden presentarse son lesiones radiolúcidas uniloculares o multiloculares; también pueden aparecer como lesiones radiolúcidas y radiopacas mixtas. Presentan bordes mal definidos.

Poyton describe las características radiográficas específicas de esta lesión en el maxilar y la mandíbula, de la manera siguiente

**En el maxilar:** El hueso toma el aspecto de cáscara de naranja o de punteado, lo que da una imagen granular; es grueso y tiene una sombra radiopaca que se extiende sobre el seno.

**En el maxilar y la mandíbula:** Hay pérdida de la lámina dura en el área afectada, la corteza se adelgaza y los dientes se desplazan.

**En la mandíbula:** Se observa una forma irregular causada por áreas densas muy gruesas con radioluscencias entre ellas. En ocasiones hay cambio en la imagen del hueso, similar a una huella. El hueso puede estar agrandado con adelgazamiento de la corteza.

### **Histopatología**

Existe una proliferación acelular de tejido conectivo fibroso que contiene focos de trabéculas de hueso inmaduro de formas irregulares cuyas fibras colágenas están desorientadas o entrelazadas.

### **Tratamiento y Pronóstico**

Después de un periodo variable de evolución durante el comienzo de la pubertad la displasia fibrosa se estabiliza o reduce notoriamente su velocidad, por lo que las lesiones pequeñas solo requieren una biopsia, en tanto que las lesiones grandes demandan la reconstrucción ósea. La transformación maligna es poco frecuente, pues no alcanza el 1% de los casos en pacientes que presentan la forma poliostótica, muchos de ellos con antecedentes de radioterapia.

## **ANGIOFIBROMA JUVENIL NASOFARÍNGEO**

Esta es una neoplasia relativamente poco frecuente; se presenta específicamente en la región nasofaríngea, en los varones, durante la adolescencia. En algunos casos llega a extenderse y afecta la cavidad oral.

### **Características Clínicas**

Generalmente se presenta sólo entre los 10 y los 20 años de edad, y provoca una tumoración nasofaríngea que produce obstrucción nasal y epistaxis. Raras veces se localiza en la cavidad oral, en cuyo caso produce una tumoración de color azulado en el paladar, debido a una fuerte vascularización.

Es una lesión benigna de crecimiento lento, no encapsulada e invasora a nivel local. En los casos en que esta tumoración se torna agresiva se extiende en forma directa a los huesos de la parte media de la cara y de la base del cráneo.

### **Aspecto Radiográfico**

Se observa una zona radiopaca no delimitada e invasiva en el área de la nasofaringe.

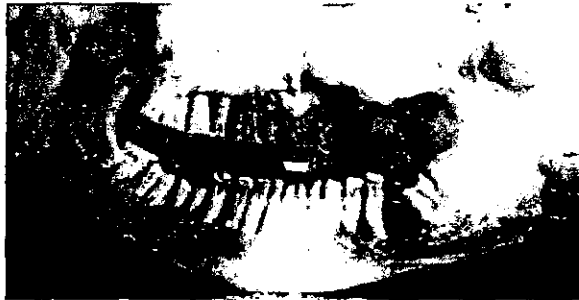


Fig. 4

### **Histopatología**

Se observa como una lesión madura con gran cantidad de colágena, que contiene conductos vasculares en forma de hendidura, cubiertos con endotelio y, algunas veces, por células de músculo liso.

### **Tratamiento y Pronóstico**

La cirugía es el tratamiento principal, también es usual otro tipo de terapéutica como la radioterapia, la administración de hormonas, el tratamiento esclerosante y la embolización.

Es una lesión recurrente, en más del 50% de los casos, posiblemente a causa de una extirpación incompleta de la lesión, por la localización anatómica que dificulta la cirugía y a la naturaleza invasora de la lesión.

## **NEOPLASIAS MALIGNAS**

De forma general se puede decir que para la interpretación radiográfica de éste tipo de lesiones se tienen ciertos parámetros como son: zonas radiolucidas que destruyen estructuras anatómicas, cuyos márgenes son irregulares y ásperos. En la mayoría de los casos la superficie del hueso está destruida en toda la extensión de la lesión.



## **CARCINOMA EPIDERMOIDE DE CÉLULAS ESCAMOSAS**

Los carcinomas de células escamosas que se presentan en la boca y en la zona bucofaringea representan aproximadamente el 4% de la incidencia total del cáncer en los hombres y el 2% en las mujeres. Se ve, pues, que la proporción entre ambos sexos es como de 2 a 1. Esto se ha observado en los últimos años.

La mortalidad a causa de esta enfermedad corresponde al 2% de la mortalidad en hombres y al 1% en mujeres. Actualmente la sobrevivida es de un 50% de los pacientes.

### **Etiología**

Gran parte de las formas de inhalación de humo y la masticación del tabaco se relacionan con las causas de ésta lesión. Los fumadores de puro y pipa y quienes tienen el hábito de fumar alrevés (La India y algunos lugares de Sudamérica), corren un alto riesgo de contraer la enfermedad. El peligro es mucho menor para los fumadores de cigarrillos. El riesgo aumenta en proporción directa con el tiempo de uso y la cantidad de tabaco que se utiliza. Para quienes fuman pipa hay peligro de contraer cáncer en cualquier parte de la cavidad oral, pero hay mayor incidencia en el labio inferior. Las personas que usan el tabaco en forma de rapé (tabaco picado) y quienes lo mastican como hojas o pastillas, corren un alto riesgo de contraer cáncer en la mucosa bucal y en las encías. El período de inoculación del cáncer en estas modalidades de consumo de tabaco, es muy largo, puede medirse hasta en decenios.

Aunque el consumo de alcohol no es un factor carcinogénico, sí aumenta el riesgo de contraer la enfermedad.

Las investigaciones reciente indican que los virus del grupo papilomavirus (PVH) pueden favorecer la aparición de carcinomas, del aparato respiratorio, digestivo superior, y de la laringe.

La única alteración nutricional que se puede asociar al cáncer bucal es la deficiencia de hierro que acompaña al síndrome de Plummer-Vinson, que afecta a mujeres de mediana edad con atrofia mucosa, lengua roja dolorosa y disfagia.

Los rayos ultravioleta pueden producir carcinoma de células escamosas de piel y labios.

Es poco probable que la irritación crónica provocada por traumatismos mecánicos como las producidas por prótesis mal ajustadas, y otras

erosiones por fricción, aceleren el desarrollo de cáncer bucal, originado por otras causas. La higiene bucal deficiente puede llegar a tener un efecto carcinogénico.




Fig. 5

## **CARCINOMA DEL PISO DE LA BOCA**

### **Características Clínicas**

De un 15% a 20% de este tipo de lesión maligna se presenta dentro de la boca, y afecta principalmente a varones ancianos, especialmente si son fumadores, alcohólicos o ambas cosas. Se manifiesta como una úlcera indolora indurada, que no cicatriza, o como una placa blanca o rojiza. Algunas veces afecta los tejidos blandos del piso de la boca, lo que provoca la disminución de la movilidad de la lengua. Con relativa frecuencia se presentan metástasis en los ganglios linfáticos submandibulares.

## **CARCINOMA DE LA MUCOSA BUCAL Y LA ENCÍA**

Este tipo de carcinoma representa, en cada ubicación, el 10% de cáncer dentro de la cavidad oral. La mayor incidencia se encuentra entre los varones en la séptima década de la vida.

Las manifestaciones clínicas son muy variables. Se pueden presentar como placas blancas, úlceras que no cicatrizan o lesiones exofíticas (subtipo: carcinoma verrugoso).

### **Histopatología**

Este tipo de carcinomas son lesiones regulares o bien diferenciadas. Presentan, generalmente, queratinización individual de las células. La penetración en las estructuras adyacentes tienen forma de pequeños nidos, o células hiper cromáticas. El número de mitosis es variable y puede existir pleomorfismo nuclear o queratinización abundante. Alrededor de los nidos de células tumorales aparece una reacción inflamatoria importante en la

de células tumorales aparece una reacción inflamatoria importante en la que se ve gran número de linfocitos, macrófagos y plasmocitos. En muy raras ocasiones se encuentra proliferación de células espinosas.

### **Tratamiento**

Se recomienda cirugía, radioterapia o ambos tratamientos. Los factores que determinan que terapia utilizar, son: la ubicación de la lesión, el tipo histológico y el criterio médico.

En las lesiones grandes tratadas con cirugía seguida de radioterapia es recomendable la disección o radioterapia profiláctica del cuello para eliminar las metástasis subclínicas. El carcinoma de células escamosas generalmente es resistente a la quimioterapia

### **Pronóstico**

De acuerdo con el examen microscópico de diferenciación de las células tumorales, las lesiones bien diferenciadas tienen una evolución menos agresiva que las mal diferenciadas. El estado clínico de la enfermedad es un factor muy importante para el pronóstico correspondiente.

La tasa de sobrevivencia del carcinoma bucal de células escamosas es de 45% a 50%, pero con la presencia de metástasis en ganglios cervicales esos valores se reducen casi a la mitad.

Hay una alta posibilidad de que se presente una segunda lesión primaria que puede ubicarse en el sistema digestivo o en otros órganos. Esto suele presentarse solamente en menos del 10%, de los pacientes. Estas consideraciones son de suma importancia para el pronóstico.

## **CARCINOMA DE SENO MAXILAR**

En este tipo de carcinoma, la metaplasia escamosa del epitelio sinusal relacionado con la sinusitis crónica y las fistulas bucoantrales, es un factor que predispone su aparición

### **Características Clínicas**

Este tipo de carcinoma se presenta en pacientes mayores de 40 años y de preferencia en los varones con antecedentes de sinusitis. A medida que evoluciona la enfermedad se intensifica el dolor local que es de tipo sordo.

Generalmente se presentan signos y síntomas específicos en las estructuras de la cavidad oral, especialmente cuando el tumor nace en el piso del

seno maxilar. Cuando el tumor progresa hacia los ápices radiculares puede presentarse odontalgia debida a la afección neoplásica del nervio alveolar superior.

Los tumores del seno maxilar pueden manifestarse al través del alveolo dental, sus características pueden ser: maloclusión adquirida recientemente, desplazamiento dental y movilidad vertical de los dientes. La falta de cicatrización después de la extracción dental y la parestesia sugieren una enfermedad maligna de hueso. Algunas veces este tipo de cáncer puede presentarse en forma de úlceras en el paladar, que indican la invasión del hueso y de los tejidos blandos del paladar.

### **Histopatología**

A diferencia de las lesiones de este tipo que ocurren en la mucosa bucal, la que aparece en seno maxilar es menos diferenciada.

### **Tratamiento**

El tratamiento adecuado es la cirugía, la radiación o ambos, que es una opción más eficaz. También la combinación de la radioterapia y la quimioterapia es una combinación eficiente.

El pronóstico, generalmente, es regular o favorable y depende de la evolución clínica de la lesión en el momento del diagnóstico y el inicio del tratamiento. La sobrevida a cinco años es aproximadamente del 25%

## **CARCINOMA MUCOEPIDERMÓIDE**

A estas lesiones se las considera con potencial metastásico. Las que se catalogan con bajo grado de malignidad son invasoras solo a nivel local y son, además, poco agresivas.

Estos tumores epiteliales son productores de mucina. Se ha llegado a plantear que derivan de los segmentos intralobulares e interlobulares del sistema de conductos salivales y poseen una estructura bifásica en la que se mezclan células epidermoides y productoras de mucosa.

### **Características Clínicas**

En un 60% a 90% afecta a la glándula parótida. Este tipo del tumor representa el 34% de los cánceres de la parótida, 20% de la submaxilar, y 29% de las glándulas de la cavidad oral.

También llega a localizarse en el centro de la mandíbula, esto puede ser debido a elementos salivales embrionarios atrapados en ella, o por transformación maligna de las células mucosas de un quiste odontógeno.

Entre la tercera y quinta década de la vida, existe una alta prevalencia respecto a la aparición de la lesión. En cuanto a la distribución por sexos no hay ninguna diferencia. En la infancia éste carcinoma es uno de los más frecuentes.

Las lesiones de bajo grado de malignidad, se presentan con un periodo prolongado de expansión o crecimiento indoloro. En la boca puede simular un mucocele. Si se localiza en el paladar, clínicamente puede diagnosticarse como un quiste periapical o absceso periodontal. Los tumores con alto grado de malignidad crecen con rapidez y van acompañados de dolor y ulceración de la mucosa. Su presencia en las glándulas salivales no puede comprometer al nervio facial, o producir signos de obstrucción. Su localización en la mandíbula y la maxila es muy poco frecuente.

### **Aspecto Radiográfico**

Si llega afectar a la maxila o a la mandíbula, pueden observarse manchas radiolúcidas expansibles e invasivas.

En ocasiones presenta una franca destrucción del hueso en forma parecida a la causada por el carcinoma de células escamosas; puede llegar a tener un margen definido, con una leve corticación uniforme. Es posible observar estructura ósea a través de la lesión. En ciertas áreas de la lesión, el aspecto radiográfico llega a sugerir benignidad, y en otras malignidad.

Los carcinomas intraóseos centrales pueden confundirse, por su apariencia radiográfica, con un ameloblastoma (aspecto de panal). Esto se debe a que se ve la estructura ósea a través de la lesión. También debe diferenciarse del granuloma de células gigantes, de quistes y tumores odontógenos.

### **Histopatología**

La lesión infiltra los tejidos adyacentes. Muy frecuentemente presenta una formación quística, particularmente los tumores de bajo grado de malignidad; estos están formados por células secretoras de moco mezcladas con células intermedias o epidermoides. Presenta coalescencia de los espacios císticos que distienden el tejido conectivo circundante y, al romperse, contamina con moco a los tejidos que lo rodean. Hay, además, respuesta inflamatoria.

En los tumores de alto grado de malignidad Las agrupaciones celulares neoplásicas son más sólidas, con pocos espacios císticos y células mucosas. Hay una gran cantidad de células epidermoides, pleomorfismo celular, hiper cromatismo nuclear y mitosis. Pueden presentarse dos tipos celulares extremos en los cuales predomina uno de los dos, ya sea epidermoides o mucosos.

### **Pronóstico y Tratamiento**

Los carcinomas mucoepidermoides de bajo grado de malignidad, en ocasiones pueden llegar a presentar metástasis y ser fatales. Es posible determinar el grado de agresividad de los tumores malignos durante los primeros cinco años de tratamiento. En el 60% de los casos presentan metástasis locales y a distancia. Generalmente la sobrevivencia a cinco años es de un 90%; sin embargo, cuando el carcinoma es fuertemente maligno, solamente sobrevive un 40% de los pacientes, aunque, a veces sobrevive solamente el 25% o menos. En un periodo de 15 años la tasa de curación en las lesiones con bajo grado de malignidad puede alcanzar hasta un 98%.

El tratamiento adecuado para un tumor primario es la cirugía. Para los casos graves, como el tumor radical de cuello, es la cirugía seguida de radioterapia en la zona afectada.

## **ADENOCARCINOMA**

El adenocarcinoma es cualquier enfermedad maligna que se origina en el epitelio de los conductos salivales o en las glándulas salivales, de origen epitelial. El término no es específico para una determinada entidad diagnóstica.

Casi siempre se presenta en el paladar y constituye entre un 2% y un 3% de los tumores malignos de la boca. El pronóstico es reservado, ya que estas lesiones frecuente invaden profundamente los tejidos vecinos y aparecen metástasis en los ganglios linfáticos regionales.

### **Aspecto Radiográfico**

Se observa una zona radiolúcida de forma indefinida con áreas radiopacas en su interior.



Fig. 6

### **Histopatología**

Los carcinomas indiferenciados varían desde sólidos hasta trabeculares, y los tipos celulares pueden ser fusiformes, redondos o pequeños, éste último tiene un componente granular neurosecretorio, que sugiere su origen neuroectodérmico.

### **Tratamiento y Pronóstico.**

Los adenocarcinomas indiferenciados tienen un alto grado de malignidad, por lo que su pronóstico es malo, aunque se traten con cirugía radical o se apliquen tratamientos combinados.

## **MIELOMA MÚLTIPLE**

Este es una neoplasia de las células plasmáticas, que derivan de la célula madre de la línea de linfocitos B, de la médula ósea. Se manifiesta en el hueso como una lesión lítica solitaria (plasmocitoma de hueso), o como parte de la enfermedad multifocal diseminada (mieloma múltiple).

Entre el 70% y el 95% de los pacientes con mieloma múltiple, tienen compromiso radiográfico de los maxilares.

### **Características Clínicas**

Esta lesión aparece al comienzo de la sexta década de la vida y predomina ligeramente entre los varones. Cuando se ubica en los maxilares puede ser asintomático, o causar dolor, tumoración, expansión, entumecimiento de la mandíbula, movilidad de los dientes o fractura patológica. También puede producir anemia.

### **Aspecto Radiográfico**

La lesión presenta una forma osteolítica pura con actividad osteoblástica mínima o nula. Se observan múltiples zonas de destrucción de hueso, ra-

diolúcidas, definidas, sin corteza y en forma de sacabocado. El diámetro de las lesiones va desde unos milímetros hasta un centímetro o más.

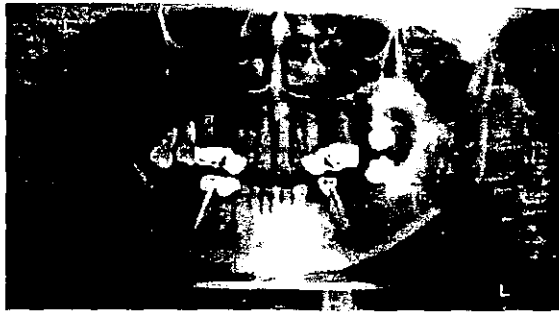


Fig. 7

### **Histopatología**

Se presenta una proliferación de células plasmáticas con diversos grados de diferenciación.

### **Tratamiento y Pronóstico**

El tratamiento recomendable es la quimioterapia y la radiación local directa. El promedio de supervivencia es de 20 meses y solamente el 18% de los pacientes alcanza los cinco años.

## **OSTEOSARCOMA**

Este tipo de carcinoma es una neoplasia ósea y se presenta frecuentemente. Un 5% de los casos se localiza en los maxilares. Puede originarse por anomalías óseas preexistentes o en hueso sometido a radioterapia. De acuerdo con su origen se clasifican como "convencionales" cuando afectan la cavidad medular; tumores "yuxtacorticales" cuando comienzan en la superficie perióstica y "extraesquelético", cuando afectan los tejidos blandos.

### **Características Clínicas**

Los convencionales de mandíbula y maxila predominan en hombres y en un 62% de los casos, aparecen durante la tercera década de la vida, aproximadamente. Un 51% afectan a la maxila y un 49% a la mandíbula, dentro del cual un 60% se ubican en el cuerpo. Los pacientes pueden sentir dolor localizado, pérdida y desplazamiento de los dientes y parestesia.



## Aspecto Radiográfico

Es común que al inicio se presente un ensanchamiento del ligamento periodontal de los dientes y resorción del hueso alveolar circundante. En una etapa avanzada esta lesión es radiolúcida moteada con radiopacidades irregulares mal delimitadas, o una mezcla de zonas radiolúcidas y radiopacas. En ocasiones se presenta una radiopacidad en forma de rayos de sol causadas por proyecciones óseas muy finas depositadas en ángulo recto con la posición normal de la superficie, o trabeculado nuevo que se irradia.

Específicamente la forma esclerosante del osteosarcoma muestra radiográficamente una excesiva producción de hueso (aparición de rayos de sol), y en la forma osteolítica produce una radiolucencia irregular que demuestra la expansión de las placas corticales y como su destrucción.

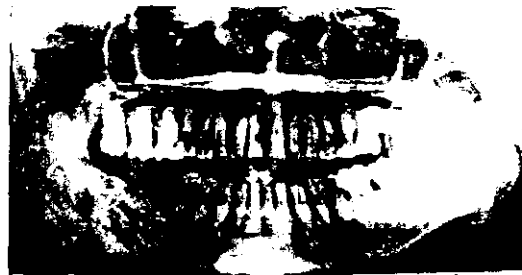

Fig. 8

## Histopatología

Existen varios patrones histológicos llamados osteoblástico, condroblástico y fibroblástico. El 43% de los osteosarcomas mandibulares tienden a ser líticos y el 50% de los maxilares son osteoblásticos.

## Tratamiento y Pronóstico

Los pacientes con neoplasias mandibulares tienen mejor pronóstico que los pacientes con lesión en maxilar. La tasa de supervivencia a cinco años es de aproximadamente 25% a 40%. Existe una recurrencia del 40% al 70% y la tasa de metástasis es del 25% al 50%.

El tratamiento de elección es la extirpación quirúrgica radical, y en caso de recurrencia de, metástasis o invasión a tejidos blandos se emplea la radioterapia y la quimioterapia.

## LINFOMA NO HODGKIN

Los linfomas de la cavidad bucal representan menos del 5% de los cánceres en esta región.

Esta lesión linfoide agrupa tumores con características diversas, desde sus antecedentes hasta su forma de tratamiento. Aunque la enfermedad es poco frecuente dentro de la boca, es importante tomarla en cuenta, cuando hay signos intrabucales primarios, o en otros ganglios linfáticos u órganos reticuloendoteliales, porque pueden estar relacionados con las fases iniciales de este padecimiento. Generalmente los signos clínicos bucales del linfoma no Hodgkin son secundarios por su diseminación en el organismo.

### Características Clínicas

El mal predomina ligeramente en los varones de edad media y ancianos. Sus características extrabucales son: aumento de tamaño ganglionar focal, gradual y asintomático. Si no es tratado se dañan otros ganglios linfáticos. En el caso de aparición de lesiones bucales primarias, son asintomáticas, de consistencia relativamente blanda y, frecuentemente, hay ulceración de la mucosa que lo cubre.

La pérdida de hueso alveolar y la movilidad de los dientes son características cuando el sitio primario es el hueso. Las lesiones óseas pueden producir también tumoración, dolor, entumecimiento de los labios y fractura patológica.

Generalmente se utiliza la clasificación de Ann Arbor para designar la etapa de la enfermedad en la cual se encuentra el paciente.

### Aspecto Radiográfico

No presenta ninguna característica radiográfica patognomónica, sólo la apariencia agresiva e invasiva de las neoplasias malignas.



Fig. 9

## **Histopatología**

Básicamente se plantea la existencia de dos grupos de linfomas: el nodular o folicular, y el difuso. El primero tiene un mejor pronóstico. Los linfomas nodulares contienen células malignas en un patrón caracterizado por nódulos distribuidos en forma regular en el ganglio linfático o sitio extraganglionar. En el patrón difuso las células anormales se distribuyen uniformemente en ganglio o sitio extraganglionar dañado. En ambos casos se destruye la estructura normal del tejido linfoide.

## **Tratamiento y Pronóstico**

La terapéutica de ésta enfermedad depende de la etapa clínica en la que se encuentre. Entre los tratamientos a seguir están la radioterapia y la quimioterapia. Actualmente hay un nuevo tratamiento que consiste en el uso de anticuerpos monoclonados contra los antígenos o linfocitos malignos. También se han probado las inyecciones de interferón, con las que se han obtenido buenos resultados.

Entre el 50% y el 90% de los pacientes afectados por el linfoma no Hodgkin, tratados con radioterapia, en su primera etapa, tienen una posibilidad de sobrevivir 5 años. Los pacientes que se encuentran en etapas más avanzadas deben tratarse inicialmente con la quimioterapia, entonces, la sobrevivencia para los que presentan los casos más agresivos es del 37% al 65%. Es muy difícil lograr la curación de los pacientes con carcinoma progresivo, aún cuando se haya hecho un pronóstico favorable.

## **LINFANGIOMA**

Este carcinoma es congénito y se presente desde el nacimiento, durante el periodo perinatal, o en las primeras décadas de la vida, no involuciona con el paso del tiempo

### **Características Clínicas**

Si aparece como lesiones superficiales, se trata de tumoraciones vesiculares nodulares e indoloras. Si se ubica profundamente, tiene la apariencia de una masa submucosa cuya coloración varía del más pálido que los tejidos adyacentes hasta un rojo azulado cuando tiene capilares. Durante la palpación se puede escuchar un sonido crepitante producido por el movimiento del líquido linfático.

Dentro de la cavidad oral afecta con mayor frecuencia a la lengua (macroglosia), los labios (macroquelia), y el cuello (higromaquistico).

## **Histopatología**

En la submucosa se aprecian conductos linfáticos cubiertos de endotelio que contienen linfa eosinofílica y en ocasiones globulos rojos difusamente distribuidos. La lesión no se encuentra encapsulada.

## **Tratamiento y Pronóstico**

Se extirpan por cirugía. La lesión tiende a la recurrencia por no estar encapsulada. Los higromas císticos, que son de gran tamaño, pueden requerir procedimientos quirúrgicos repetitivos y en etapas, para controlarlos.

## **QUISTES**

Estas lesiones son cavidades anormales que contienen líquido claro y están limitadas por epitelio. Estas crecen y reemplazan los tejidos en que se encuentran.

### **Quiste Radicular (Periapical)**

Estos quistes son producidos por un diente o raíz desvitalizados. Su cubierta epitelial se deriva de la proliferación de residuos epiteliales odontógenos (restos de Malassez). Tienen como antecedente un granuloma periapical en la misma zona. La estimulación de los restos epiteliales se relaciona con un proceso inflamatorio en el granuloma periapical y la formación del quiste resulta de la proliferación de los elementos epiteliales de la cubierta.

### **Características Clínicas**

Este tipo de quistes afecta de un 50% a un 75% de la mandíbula. Se presenta entre la tercera y sexta década de la vida; su incidencia es mayor entre los hombres. Se localiza en la región anterior del maxilar superior. Casi siempre es asintomático.

### **Aspecto Radiográfico**

Es una lesión radiolúcida de forma redondeada u ovoide y presenta un borde opaco, delgado, definido y contiguo a la lámina dura del diente afectado. Si tiene una larga evolución, se observará resorción de la raíz del diente lesionado, que puede llegar a las raíces de los dientes adyacentes.

## **Histopatología**

Está cubierto por epitelio estratificado escamoso que puede ser hiperplásico y que presenta arcos o anillos de proliferación sobre un soporte de tejido conectivo bien vascularizado. Hay migración de células inflamatorias a través del epitelio. Y en ocasiones se encuentran cuerpos hialinos (cuerpos de Rushton) en la cubierta epitelial.

## **Tratamiento y Pronóstico**

Puede optarse por la extracción de los dientes no vitales y el curetaje de la zona de la lesión periapical; otra alternativa es la endodoncia junto con la apicectomía.

En presencia de quistes muy grandes se realiza la marsupialización de la lesión, para después realizarse la enucleación y la extracción dental.

No existe recurrencia de la lesión si la extirpación es adecuada, en caso contrario puede desarrollarse un quiste residual. Si el quiste no recibe tratamiento puede presentarse destrucción ósea de los maxilares.

## **QUISTE FOLICULAR (DENTÍGERO)**

Su aparición es frecuente y ocupa el segundo lugar después del quiste radicular. Se desarrolla con relación a un diente en crecimiento o sin erupción. Se cree que se origina por la reducción del epitelio del esmalte.

### **Características Clínicas**

Generalmente se presenta en pacientes jóvenes durante la segunda y tercera década de la vida; predomina en el sexo masculino en proporción de 1.6 a 1 con respecto al sexo femenino. Afecta con mayor frecuencia a la mandíbula y al maxilar en la región del tercer molar, segundo premolar y caninos maxilares donde los dientes retenidos se presentan con mayor frecuencia, aunque puede darse en cualquier diente y también en dientes supernumerarios.

Existen pocos síntomas, pero la evidencia clínica puede manifestarse en la erupción tardía de los dientes. Puede adquirir gran tamaño y causar expansión ósea. Si se realiza la comprensión digital de la zona puede tenerse una sensación de crujido o crépito por el adelgazamiento de la corteza, o bien, percibirse una sensación esponjosa o blanda cuando ya no existe hueso cortical

### **Aspecto Radiográfico**

Aparece como una zona radiolúcida circular que cambia de forma al encontrar obstrucción; se encuentra corticada y envuelve la corona, parte de la misma o parte de la raíz. La envoltura de la corona generalmente es simétrica aunque, a veces, se presentan lesiones radiolúcidas laterales. Su borde radiográfico es discreto con límite radiopaco delgado.

En los quistes con un largo periodo de evolución, que se expanden hacia las raíces de los dientes erupcionados adyacentes, puede observarse resorción de los dientes adyacentes.

### **Histopatología**

El tejido conectivo fibroso de la pared del quiste está cubierto por epitelio estratificado escamoso. El estroma está compuesto por colágena. Su fondo es rico en glucoproteínas y mucopolisacáridos. La cubierta epitelial no está queratinizada.

### **Tratamiento**

Generalmente se hace la extracción del diente donde está la lesión y los tejidos blandos que la componen. Si el quiste es de un gran volumen se realiza la marsupialización. Los quistes no tratados pueden producir complicaciones, como la transformación en ameloblastoma o también la transformación displásica o carcinomatosa de la cubierta epitelial.

## **QUERATOQUISTE**

Este tipo de quiste se origina por restos de la lámina dental localizados en la mandíbula y el maxilar superior. Otra opinión es que puede derivar de una extensión del componente de células basales del epitelio bucal que lo cubre.

### **Características Clínicas**

Ocurre con mayor frecuencia en la segunda y tercera décadas de la vida. Afecta preferentemente la región posterior del cuerpo y rama de la mandíbula, en proporción de 2 a 1 respecto a las regiones del tercer molar y canina del maxilar.

### **Aspecto Radiográfico**

Es una lesión radiolúcida bien circunscrita, de forma ovalada con bordes radiopacos delgados. En la mandíbula el margen inferior es irregular. Es

unilocular y en un 40% está relacionado con la corona de un diente no erupcionado. Si la lesión es grande puede presentarse en forma multilocular. Una gran parte de estos quistes puede llegar a producir expansión ósea.

### **Histopatología**

El tejido conectivo fibroso de la pared del quiste no tiene infiltración por células inflamatorias. La interfase de tejido conectivo-epitelio es plana. En la luz puede contener grandes cantidades de restos de queratina o líquido claro seroso similar a un trasudado seroso.

Los queratoquistes paraqueratósicos representan entre el 85% y el 95% de estos quistes y el resto corresponde a la variante ortoqueratinizada que es menos agresiva y recurrente.

### **Tratamiento y Pronóstico**

Lo usual es la extirpación quirúrgica de la lesión con curetaje óseo periférico con ostectomía, este tipo de tratamiento se justifica por alta recurrencia de la lesión, que va del 5% al 62%, y a la alta probabilidad de que ocurran cambios neoplásicos en la capa epitelial del quiste.

Los pacientes con queratoquistes múltiples tienen una recurrencia del 35% en tanto que los quistes solitarios la tienen del 10%.

## **QUISTE PERIDONTAL LATERAL**

Este es un quiste embrionario no queratinizado y no inflamatorio que se encuentra junto o al lado de la raíz de un diente. Se cree que deriva de la proliferación de los restos de la lámina dental que se encuentra en el hueso separado del ligamento periodontal.

### **Características Clínicas**

Predomina en los hombres en una proporción de 2 a 1 con respecto a respecto a las mujeres. Aparece entre la quinta y la sexta década de la vida, aunque la franja de edades va de los 20 a los 85 años.

Se localiza principalmente en la región canina, premolar mandibular y en algunos casos, en la región incisiva. En el maxilar se ubica mas frecuentemente en la zona incisiva.

### **Aspecto Radiográfico**

Se ve como una lesión radiolúcida bien delineada, con un borde opaco, localizado a lo largo de la superficie lateral de la raíz del diente y presenta una forma circular. Cuando llega al diente vecino lo rodea en trayectoria curva, ocasionalmente afecta la zona localizada entre las raíces adyacentes, y muy pocas veces provoca su divergencia.

### **Histopatología**

Está cubierto por un epitelio delgado no queratinizado. Se llegan a encontrar conjuntos de células claras que forman engrosamientos nodulares en la cubierta quística y en la pared del tejido conectivo.

Se cree que la multilocularidad es causada porque varios conjuntos de restos de lámina dental degeneran en quistes y después se fusionan.

### **Tratamiento y Pronóstico**

Se debe realizar la extirpación del quiste, después de la cual es muy bajo el riesgo de recurrencia.

## **QUISTE DEL CONDUCTO NASOPALATINO O INCISIVO**

Se trata de un quiste no odontógeno, relacionado con la presencia de restos epiteliales de los conductos nasopalatinos embrionarios en el conducto incisivo. Algunos investigadores sostienen que la formación de éste quiste puede relacionarse con infecciones bacterianas o traumatismos que estimulan la proliferación de los restos epiteliales. Otra teoría sugiere que la formación del quiste se asocia con la presencia de glándulas mucosas en la cubierta epitelial y que al secretar mucina en las estructuras secuestradas forman el quiste de manera secundaria.

### **Características Clínicas**

Se presenta una tumoración simétrica en la región anterior de la línea media del paladar. Si el quiste es grande produce tumoración en la región labial del reborde alveolar del maxilar. En su mayoría afectan a pacientes entre la cuarta y la quinta década de la vida; predomina en los hombres en una proporción de 3 a 1 con relación a las mujeres.

Es asintomático y el único signo es una tumoración. Con frecuencia se presenta una cavidad en la porción más prominente de la papila.



### **Aspecto Radiográfico**

La imagen de la lesión es radiolúcida con bordes bien definidos y puede producir divergencia de las raíces de los dientes incisivos. En algunas radiografías, la espina nasal anterior se puede sobreponer, en el centro, a la lesión, lo que genera una forma de corazón. Algunas veces la radiolucidez es unilateral y la línea media forma la pared media de la lesión.

### **Histopatología**

La cubierta epitelial varía y puede ser escamosa, cuboidal estratificada, columnar pseudoestratificada o una combinación de ambos tipos. El tejido conectivo de la cápsula contiene pequeñas arteriolas y estructuras nerviosas, ocasionalmente se ven paquetes vasculonerviosos debido a la presencia del nervio esfenopalatino y los vasos que atraviesan el conducto incisivo.

### **Tratamiento y Pronóstico**

Se realiza la enucleación quirúrgica. En casos de un quiste muy grande se practica la marsupialización antes de la enucleación definitiva de la lesión.

## **LESIONES INFECCIOSAS**

### **PERIODONTITIS APICAL SUPURATIVA**

Este padecimiento es el resultado de la necrosis pulpar, asociada a la periodontitis apical crónica que ha formado un absceso. El absceso perfora un estroma sinusal y llega a la mucosa oral. Puede drenar también a través del periodonto, dentro del surco. Generalmente es asintomática, con excepción del caso de cierre de la vía sinusal.

### **Aspecto Radiográfico**

Puede observarse la interrupción de la continuidad de la lámina dura y llegar hasta la destrucción extensa de los tejidos periapicales.

### **Histopatología**

Es un granuloma periapical que contiene un tejido granulomatoso infiltrado por macrófagos, histiocitos, linfocitos, células plasmáticas y algunas veces linfocitos polimorfonucleares.

## RESULTADOS

- En el estudio se encontraron 8 lesiones benignas (17.4%) 19 malignas (41.3%) y 19 infecciosas(41.3%).
- En el caso de las benignas las más comunes fueron 2 cementoblastomas y 2 hemangiomas capilares.
- En las lesiones malignas, el tipo de lesión más común fue el carcinoma epidermoide (63%), y en las lesiones quísticas e infecciosas la más común fue el quiste radicular (52.6%).
- De las lesiones benignas 5 se dieron en mujeres (62.5%) en un rango de edades que va de 20 a 63 años y 3 se dieron en hombres (37.5%) dentro de un rango de edades que va de 27 a 43 años.
- De las lesiones malignas 8 (42.1%) se encontraron en mujeres dentro de un rango de edades que va de 20 a 76 años y 11 se encontraron en hombres (57.8%) dentro de un rango de 17 a 88 años.
- De las lesiones quísticas e infecciosas 11 se encontraron en mujeres (57.8%) dentro de un rango de 22 a 69 años y 8 en hombres (42.1%) de 17 a 76 años.
- Las lesiones encontradas en 46 expedientes que conformaron este estudio son las siguientes:

### Lesiones Malignas

- Un Mieloma Múltiple (5.2%)
- Dos Osteosarcomas (10.5%)
- Dos Adenocarcinomas, uno Papilar y uno Adenoescamoso (10.5%)
- Un Linfoma Angiocéntrico (5.2%)
- Un LNH (5.2%)
- Doce Carcinomas Epidermoides (63.1%)

### Lesiones Benignas

- Un Osteoma Osteoide (12.5%)
- Dos Cementoblastomas (25%)
- Un tumor Central de Células Gigantes (12.5%)
- Un Angiofibroma Nasofaríngeo (12.5%)
- Una Displasia Fibrosa Centro Facial (12.5%)
- Dos Hemangiomas Capilares (25%)

### **Lesiones Quísticas e Infecciosas**

- Diez Quistes Radiculares (32.6%)
- Un Quiste óseo Nasopalatino (5.2%)
- Tres Quistes Foliculares (15.7%)
- Un Quiste Lateral (5.2%)
- Un Queratoquiste (5.2%)
- Tres Reacciones periapicales (15.7%)

De las lesiones benignas 4 se dieron en maxilar (50%) y 4 en mandíbula (50%), de las 4 lesiones del maxilar 3 se presentaron en el lado derecho (75%) y una en toda la maxila (25%). De las 4 lesiones de la mandíbula 2 se presentaron en el lado derecho (50%) y 2 en el izquierdo (50%).

En el caso de las lesiones malignas 5 se dieron en maxilar (26.3%) y 14 en mandíbula (73.6%). Dos de las 5 lesiones del maxilar (40%) se presentaron en el lado derecho, una en el lado izquierdo (20%), una en la línea media (20%) y una en toda la maxila (20%).

En el caso de la mandíbula la distribución fue diferente, ya que 9 de las 14 lesiones (64.2%) se dieron en el lado derecho y las 5 restantes (35.7%) involucraban diferentes partes de toda la mandíbula.

### **EDADES PROMEDIO POR LESIÓN**

#### **Benignas**

- Osteoma Osteoide.- 20 años
- Cementoblastoma.- 50 años
- Tumor Central de Células Gigantes.- 63 años
- Angiofibroma Nasofaríngeo.- 22 años
- Displasia Centro Facial.- 20 años
- Hemangioma Capilar.- 21 años

#### **Malignas**

- C.A. Epidermoide.- 54.33 años
- Mieloma Múltiple.- 53 años
- Osteosarcoma.- 68.5 años
- Adenocarcinoma.- 45 años
- Linfoma Angiocéntrico.- 54 años
- L.N.H. - 33 años

El único promedio que realmente se puede tomar en cuenta por la cantidad de casos que arrojó esta investigación, es el de C.A. Epidermoide, ya que la población de las otras patologías resultó insuficiente para arrojar un promedio de edad confiable.

## **RELACIÓN DEL TABAQUISMO CON LESIONES MALIGNAS**

Siete personas aceptaron tener adicción al tabaco (36.8%), de un total de 19. Seis de las siete, presentaron C.A. Epidermoide (85.7%) y la restante, tuvo un Adenocarcinoma. De seis personas no se obtuvo el dato.

## **RELACIÓN DEL TABAQUISMO CON LESIONES BENIGNAS**

Sólo dos personas presentaron el hábito al tabaco, una de ellas tenía Angiofibroma Nasofaríngeo y la otra un Hemangioma. Sólo de dos personas no se obtuvo el dato, pero no padecían las lesiones antes mencionadas.

## **RELACIÓN DEL ALCOHOLISMO CON LESIONES MALIGNAS**

Siete personas eran alcohólicas, seis presentaron carcinoma C.A. Epidermoide (85.7%) y la restante un Adenocarcinoma Escamoso. Seis personas no dieron dato, dos de ellas tenían C.A. Epidermoide, una un L.N.H., otra un Linfoma Angiocéntrico, otra un Adenocarcinoma y la última un Osteosarcoma.

## **RELACIÓN DE ALCOHOLISMO CON LESIONES BENIGNAS**

Solamente una persona presentó alcoholismo, ésta padecía un Angiofibroma Nasofaríngeo. De dos personas no se obtuvo el dato, una presenta Displasia Fibrosa y La otra un Cementoblastoma.

Fueron solamente dos las lesiones quísticas e infecciosas con diagnóstico histopatológico aparte del radiográfico. Uno fue un quiste Nasopalatino con diagnóstico histopatológico de quiste de región nasopalatina ulcerado e infectado. El segundo es un queratoquiste odontogénico con diagnóstico histopatológico de mucosa con inflamación crónica y hemorragia intensa.

## **RELACIÓN TABACO ALCOHOL CON CARCINOMA EPIDERMOIDE**

Siete personas aceptaron tener adicción al tabaco y al alcohol (36.8%), de un total de 19, seis de las siete presentaron C.A. Epidermoide (85.7%), la restante un Adenocarcinoma escamoso, seis personas no dieron datos.



## **ESTUDIOS DE IMAGEN ADEMÁS DE LA ORTOPANTOMOGRFÍA**

Los estudios de imagen que se llevaron a cabo para evaluar las patologías contenidas en éste análisis son los siguientes en orden de frecuencia de uso:

- TAC. Facial.- practicada a 18 pacientes (39%)
- TAC. Mandibular. - practicada a 9 pacientes (19.5%)
- TAC. Dental.- practicada a 7 pacientes (15.2%)
- Lateral de Cráneo.- practicada a 6 pacientes (13%)
- Antero Posterior.- practicada a 4 pacientes (8.6%)
- Waters.- practicada a 3 pacientes (6.5%)
- TAC. de Senos paranasales.- practicada en 1 paciente (2%)
- TAC. de Cuello.- practicada en 1 paciente (2%)
- Postero Anterior.- practicada en 1 paciente (2%)
- RX. Oclusal.- practicada en 1 paciente (2%)

Cabe mencionar que todos los pacientes tenían ortopantomografía porque el servicio de bucodentomaxilar la solicitó, pero los médicos de cabeza y cuello solamente en tres casos, de los 46 revisados, solicitaron especialmente la Ortopantomografía como medio auxiliar de diagnóstico junto con otros estudios.

### Tablas de Resultados

Código	Tipo de lesión	Frecuencia	Edad			Ambos
M1	Mieloma múltiple	1	53	-	-	-
M2	Osteosarcoma	2	68.5	-	-	-
M3	Adenocarcinoma papilar	1	45	-	-	-
M4	Adenocarcinoma escamoso	1	45	1	1	1
M5	Linfoma angiocentrico	1	54	-	-	-
M6	L.N.H.	1	33	-	-	-
M7	Carcinoma epidermoide	12	54.33	6	6	6
B1	Osteoma osteoide	1	20	-	-	-
B2	Cementoblastoma	2	50	-	-	-
B3	Tumor central de células gigantes	1	63	-	-	-
B4	Angiofibroma nasofaríngeo	1	22	1	1	1
B5	Displasia fibrosa	1	20	-	-	-
B6	Hemangioma capilar	2	21	1	-	-
Q1	Quiste radicular	10	-	-	-	-
Q2	Quiste óseo nasopalatino	1	-	-	-	-
Q3	Quiste folicular	3	-	-	-	-
Q4	Quiste lateral	1	-	-	-	-
Q5	Queratoquiste	1	-	-	-	-
Q6	Reacción periapical	3	-	-	-	-

### Ubicación de lesiones Malignas y Benignas

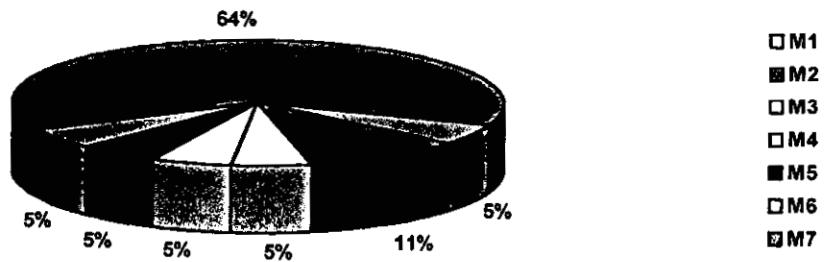
Ubicación		Subtotales
<b>Maxilar Malignas</b>	Derecha	2
	Izquierda	1
	Línea media	1
	Todo	1
<b>Mandíbula Malignas</b>	Derecha	9
	Toda	5
<b>Maxilar Benignas</b>	Derecha	3
	Toda	1
<b>Mandíbula Benignas</b>	Derecha	2
	Izquierda	2

Total de lesiones benignas y malignas:

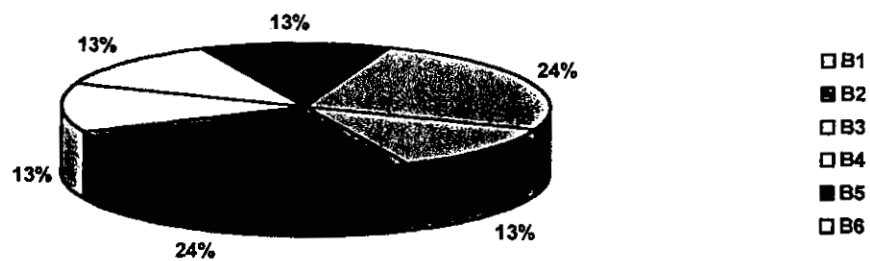
Mandíbula = 18

Maxilar = 9

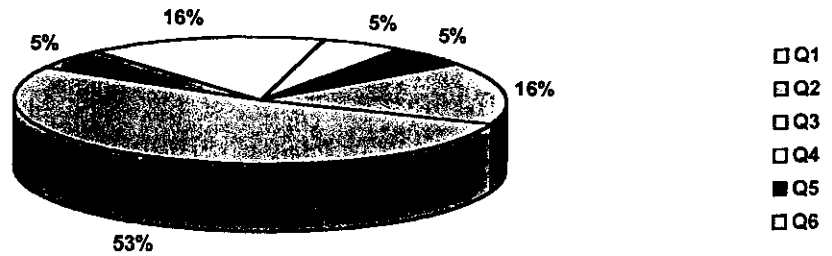
### Frecuencia de lesiones malignas



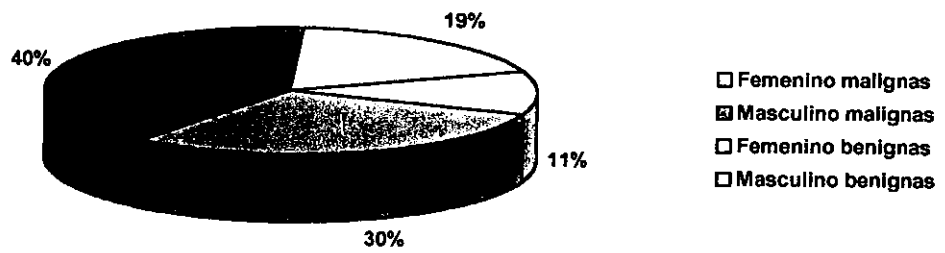
### Frecuencia de lesiones benignas



### Frecuencia de lesiones quísticas



### Sexo: lesiones benignas y malignas





## CONCLUSIONES

- De acuerdo con la experiencia que nos dejó la investigación realizada en el INCAN, en el servicio de bucodentomaxilar, se puede decir que la Ortopantomografía sigue siendo un elemento de diagnóstico importante para este servicio, ya que permite tener hallazgos que clínicamente no se observan, y además corroborar el Dx de presunción; ya que recordemos que varias lesiones pueden ser asintomáticas.
- También pudimos comprobar que, como indica la literatura, la Ortopantomografía presenta variables en cuanto a forma y tamaño de las estructuras. Es decir, si se toma en cuenta que una Ortopantomografía ideal con una técnica perfecta, material de excelente calidad y una buena técnica de revelado, da una distorsión del 10% aproximadamente, podemos entender que en algunas ocasiones, cuando el paciente presenta un problema tumoral grave o trismus, y su estado físico no le permite colocarse en una posición ideal para la toma de la Ortopantomografía, hay una distorsión mayor, todo esto además de las variantes que ofrecen los diferentes tipos de aparatos, de películas y a la técnica en general, por lo tanto, es comprensible, que algunas Ortopantomografías no estén idealmente tomadas debido a estas complicaciones.
- Algo que pudimos comprobar, es que la Ortopantomografía es una radiografía ideal para el diagnóstico y debería ser un estudio de rutina para todos los cirujanos dentistas de práctica privada e institucional ya que a partir de ésta puede elaborarse un plan de tratamiento, ya que da una imagen general de la cavidad oral y estructuras adyacentes, además de que, si fuera usada como un estudio rutinario para cualquier paciente odontológico, tendríamos hallazgos de diferentes tipos de patologías que se podrían tratar antes de que dieran problemas serios.
- Otro de los resultados arrojados en esta investigación, es que la Ortopantomografía es una radiografía poco usada por los médicos de cabeza y cuello. De 46 expedientes revisados sólo en tres casos fue solicitada para completar los estudios y poder hacer un diagnóstico preciso; obviamente el diagnóstico final de una lesión lo da el estudio Histopatológico, pero los estudios de imagen juegan un papel importante para el plan de tratamiento y para observar la invasividad de la lesión.
- Aunque actualmente existen estudios como la Tomografía Axial Computarizada (TAC), que son muy precisos en cuanto al tamaño de las

lesiones y características que presenta un tumor, no están al alcance de todos los pacientes, ni todos los médicos hacen este tipo de estudios; por lo tanto, las proyecciones radiográficas clásicas (Ortopantomografía, la Lateral de cráneo, AP, PA, Watters, etc.) se siguen usando y ofrecen buenos resultados como estudios de apoyo para un diagnóstico final para poder establecer un buen plan de tratamiento.

- Se comprobó que un 90% de los pacientes a los cuales les revisamos sus Ortopantomografías presentaban focos infecciosos de origen dental y periodontal, pero se tuvieron algunos hallazgos radiológicos como fueron, quistes, cementoblastomas y odontomas, todo esto independientemente del diagnóstico por el cual el paciente está en el INCAN.
- Otra conclusión importante, es que nuestro estudio coincidió con la literatura en cuanto a que el cáncer más común en cavidad oral es el Carcinoma Epidermoide. En nuestro universo de 19 lesiones malignas doce fueron Carcinoma Epidermoide, esto corresponde a un 63%.
- Este estudio confirmó la íntima relación del alcoholismo y tabaquismo con el cáncer. Siete personas de un total de 19 aceptaron tener fuerte adicción al tabaco y al alcohol (36.8%), de éstas siete, seis presentaron Carcinoma Epidermoide, esto corresponde a un 85.71%, lo que confirma una íntima relación con el tabaco fumado o masticado y el alcohol, con el cáncer bucal.
- Por último podemos concluir que aunque la Ortopantomografía no sea una proyección ideal para detectar lesiones malignas o agresivas, el odontólogo por estar familiarizado con este estudio radiológico puede descubrir o interpretar algún tipo de actividad tumoral y así poder remitir al paciente a algún instituto especializado a tiempo, muchas veces antes de que el paciente presente algún tipo de característica clínica agresiva.

**Por esto pensamos que la Ortopantomografía debe formar parte fundamental del expediente junto con la historia clínica, de todos los pacientes odontológicos.**

La Ortopantomografía, aún no ha sido desplazada por otros estudios como la TAC, porque en nuestra sociedad, estos estudios no están al alcance de toda la población. Sin embargo reconocemos que la Ortopantomografía tiene sus limitaciones, principalmente en cuanto a lesiones malignas o agresivas se refiere, aunque para uso odontológico es una proyección ideal con la cual podemos valorar el estado general y tener un amplio panorama del maxilar, la mandíbula y estructuras que los conforman.

## BIBLIOGRAFIA

- LANGLAIS, P. Robert. "Interpretación radiológica bucal", Manual Moderno, México, 1987. 194 p.
- MANSON, R. Lincoln. "Fundamentos de radiología dental", 2ed. Manual Moderno, México, 1987. 226 p.
- OCHOA Carrillo, Francisco J., FERNÁNDEZ López Rocío G., "Neoplasias orales". UNAM, México, 1996. 295 p.
- POYTON, H. Guy. "Radiología bucal" 2ed., Interamericana-McGraw-Hill, México. 1991. pags. 48-49, 184-205, 281-311
- REGEZI, Joseph A. "Patología bucal" , Interamericana-McGraw-Hill, México, 1991. pags. 72-85, 130-136, 204-205, 214, 272-280, 292, 303-312, 315-327, 328-331, 336-338, 376-377, 389-392, 394-395, 398-399, 424-432, 441-443
- ROBBINS,S.L. "Patología estructural y funcional" 2ed., Interamericana, México, 1984. pags. 591, 837-843.
- SHAFER, William G. "Tratado de patología bucal" 4ed. Interamericana, México, 1986. 918 p.
- SMITH, N.J.D., "Radiografía dental" Limusa, México, 1984. pags. 101-107.
- STAFNE, Edward C., "Diagnóstico radiológico en odontología" Panamericana, México, 1978. pags. 391-394
- WALTON, Richard E. "Endodoncia, principios y práctica clínica" Interamericana, México, 1990. pags. 45-50.
- WUERHMANN, Arthur H., "Radiología dental" 2ed. Salvat, Barcelona, 1979. pags. 170-175.

# Anexos

Instituto Nacional de Cancerología  
Servicio bucodentomaxilar  
Departamento de cabeza y cuello

Análisis retrospectivo clínico y radiológico de lesiones de maxilar y mandíbula

Codificación de datos

Nombre del paciente: \_\_\_\_\_ No. De expediente: \_\_\_\_\_  
Fecha de ingreso: \_\_\_\_\_ Fecha de última vez \_\_\_\_\_  
Edad: \_\_\_\_\_ años Sexo: 1: femenino 2: masculino

Estado civil: \_\_\_\_\_  
1 Soltero  
2 Casado  
3 Viudo  
4 Otro: \_\_\_\_\_

Originario: \_\_\_\_\_  
1 Distrito federal  
2 Estado de México  
Radica: \_\_\_\_\_  
3 Foráneo  
4 Extranjero

Karnofsky: \_\_\_\_\_ %

Clínico

Sitio de la lesión: \_\_\_\_\_

Tamaño: \_\_\_\_\_ cm. Tiempo de evolución: \_\_\_\_\_ meses

Dx Definitivo: \_\_\_\_\_

Dx Histopatológico: \_\_\_\_\_

Ic Patología: \_\_\_\_\_

Tabaquismo: \_\_\_\_\_  
1 Positivo \_\_\_\_\_ # cigarros al día  
2 Negativo  
3 No dato \_\_\_\_\_ Edad de inicio

Alcoholismo: \_\_\_\_\_  
\_\_\_\_\_ Edad suspendió

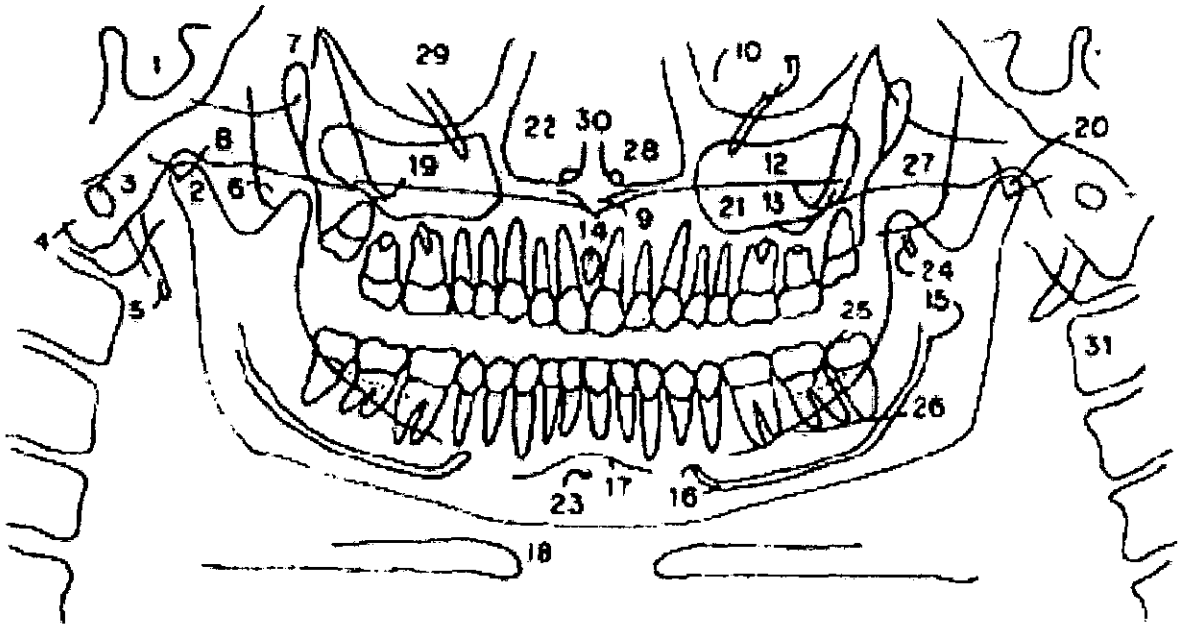
Estudio radiológico: \_\_\_\_\_

- 1 Periapical
- 2 Oclusal
- 3 Ortopantomografía
- 4 TAC dental
- 5 Otros: \_\_\_\_\_

Diagnóstico diferencial:

Neoplasia benignas _____	Neoplasias malignas _____	Quistes _____
1. Ameloblastoma	1. Mieloma	1. Radicular
2. Fibroma ameloblástico	2. Linfoma de Hodgkin	2. Periodontal lateral
3. Granuloma de células gigantes	3. LNH	3. Folicular
4. Hemangioma	4. Condrosarcoma	4. Primordial
5. Mixoma	5. Osteosarcoma	5. Queratoquiste
6. Neurofibroma	6. Neurofibrosarcoma	6. Quiste Odontogénico
7. Fibroma	7. Fibrosarcoma ameloblastico	Calcificado
8. Condroma	8. Carcinoma epidermoide	7. Mandibular mediano
9. Tumor odontogénico epitelial calcificante (Pindborg)	9. Adenocarcinoma	8. Óseo simple
10. Osteoma	10. Mucoepidermoide	9. Óseo aneurismal
11. Osteocondroma	11. Sarcoma osteogénico	
12. Osteoma osteoide	12. Fibrosarcoma	
13. Osteoblastoma	13. Tumor de Ewing	
14. Osteofibroma central	14. Sarcoma de células reticulares	
15. Fibroma condromixoide		
16. Adenoameloblastoma		
17. Cementoblastoma		
18. Dentinoma		
19. Fibroodontoma ameloblástico		
20. Odontoameloblastoma		
21. Odontoma		

## ANÁLISIS ORTOPANTOGRAFICO



- |                         |   |   |
|-------------------------|---|---|
| 1. Silla turca          | 9. Espina nasal anterior                  | 19. Paladar duro                        |
| 2. Cóndilo              | 10. Seno etmoidal                         | 20. Espina angular del esfenoides       |
| 3. M.A.E.               | 11. Conducto infraorbitario               | 21. Seno maxilar                        |
| 4. Mastoides            | 12. Agujero infraorbitario                | 22. fosas nasales                       |
| 5. Apófisis Estiloides  | 13. Proceso zigomático malar              | 23. Apófisis geni                       |
| 6. Apófisis Pterigoides | 14. Forámen incisivo                      | 24. Proceso hamular                     |
| 7. F.H. Pterigoides     | 15. Espina spix                           | 25. Línea oblicua externa               |
| 8. Eminencia articular  | 16. Agujero mentoniano y canal mandibular | 26. Línea oblicua interna               |
|                         | 17. Reborde mentoniano                    | 27. Arco cigomático                     |
|                         | 18. Hueso hiodes                          | 28. Forámen superior del canal incisivo |
|                         |   | 29. Órbita                              |
|                         |   | 30. Septum nasal                        |
|                         |   | 31. 2ª vértebra cervical                |

Interpretación:

Localización: \_\_\_\_\_

Forma: \_\_\_\_\_

( ) Radiolúcido \_\_\_\_\_

( ) Radiopaco \_\_\_\_\_

Observación: \_\_\_\_\_





INSTITUTO NACIONAL DE CANCEROLOGIA  
SERVICIO BUCODENTOMAXILAR  
DEPARTAMENTO DE CABEZA Y CUELLO

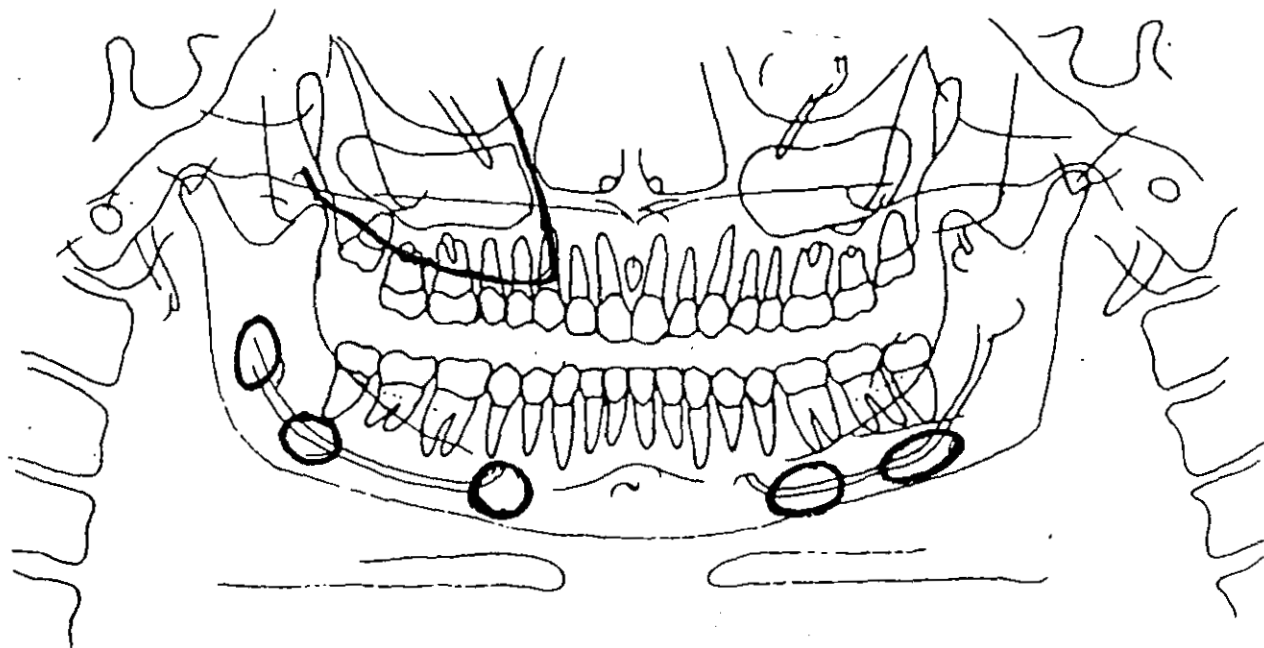
Codificación de datos

No. expediente: 970675

Edad: 53 años. Sexo: Femenino

Diagnóstico definitivo: Mieloma múltiple.

ANÁLISIS ORTOPANTOMOGRÁFICO



INTERPRETACIÓN:

a. Sitio de la lesión: Múltiples lesiones que abarcan cuerpo y rama mandibular de ambos lados, además de la hemimaxila derecha.

b. Forma: De "sacabocado".

( x ) Radiolúcido:

( x ) Radiopaco:

OBSERVACIONES:

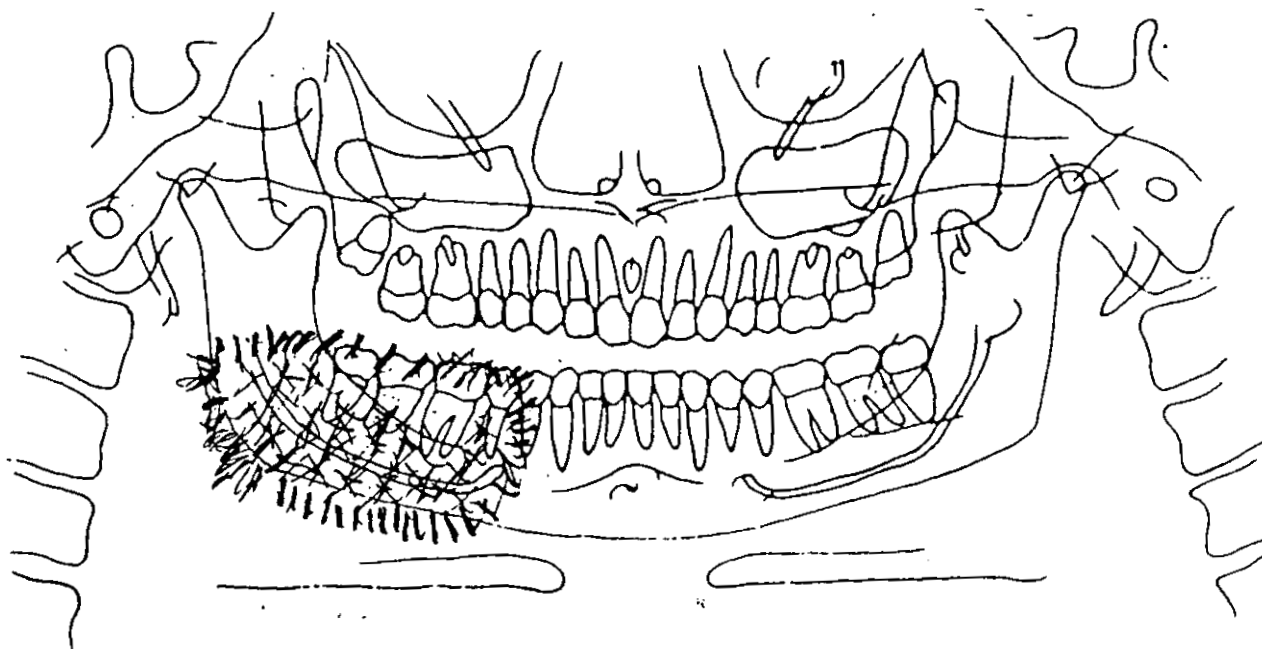
Codificación de datos

No. expediente: 791312

Edad: 61 años. Sexo: Femenino

Diagnóstico definitivo: Osteosarcoma

ANÁLISIS ORTOPANTOMOGRÁFICO



INTERPRETACIÓN:

a. Sitio de la lesión: Del agujero mentoniano de la hemimandíbula derecha abarcando cuerpo, ángulo y rama.

b. Forma: De "rayos de sol".

Radiolúcido:

Radiopaco:

OBSERVACIONES:

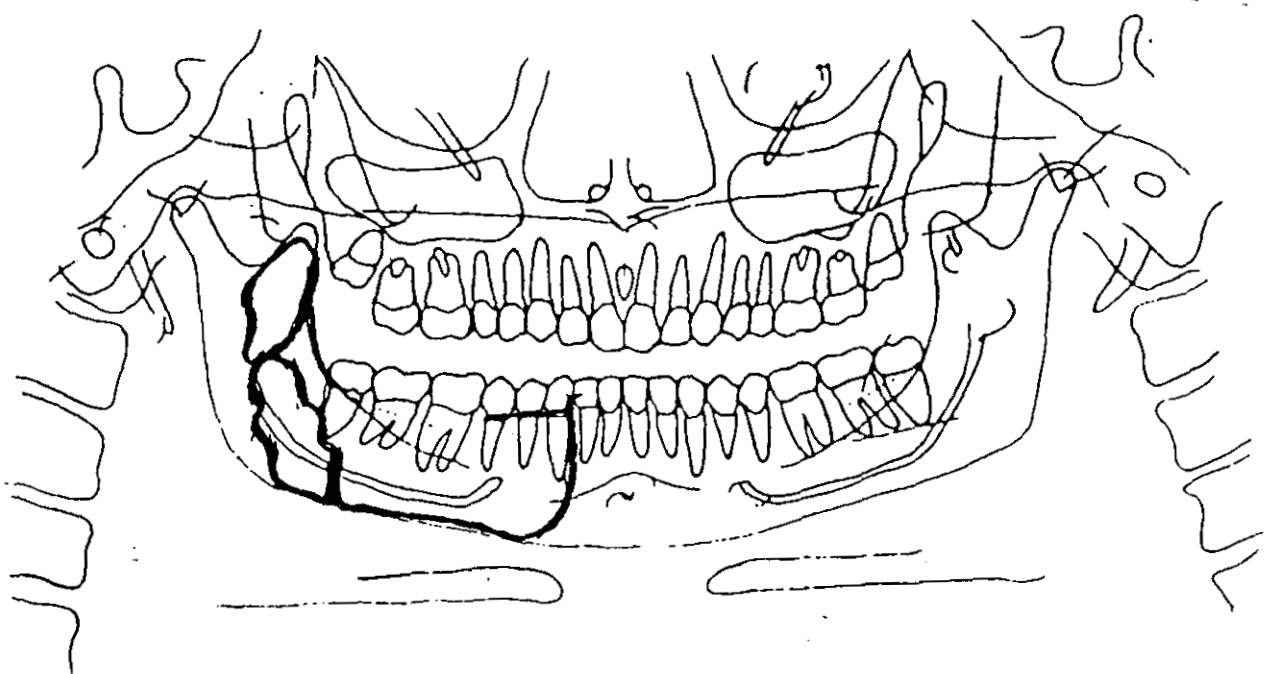
Codificación de datos

No. expediente: 991673

Edad: 73 años. Sexo: Masculino

Diagnóstico definitivo: Carcinoma adenoescamoso papilar.

ANÁLISIS ORTOPANTOMOGRÁFICO



INTERPRETACIÓN:

a. Sitio de la lesión: Hemimandíbula derecha abarcando cuerpo, ángulo y rama.

b. Forma: Irregular, aspecto erosivo, importante destrucción ósea.

(x) Radiolúcido:

(x) Radiopaco:

OBSERVACIONES:

Codificación de datos

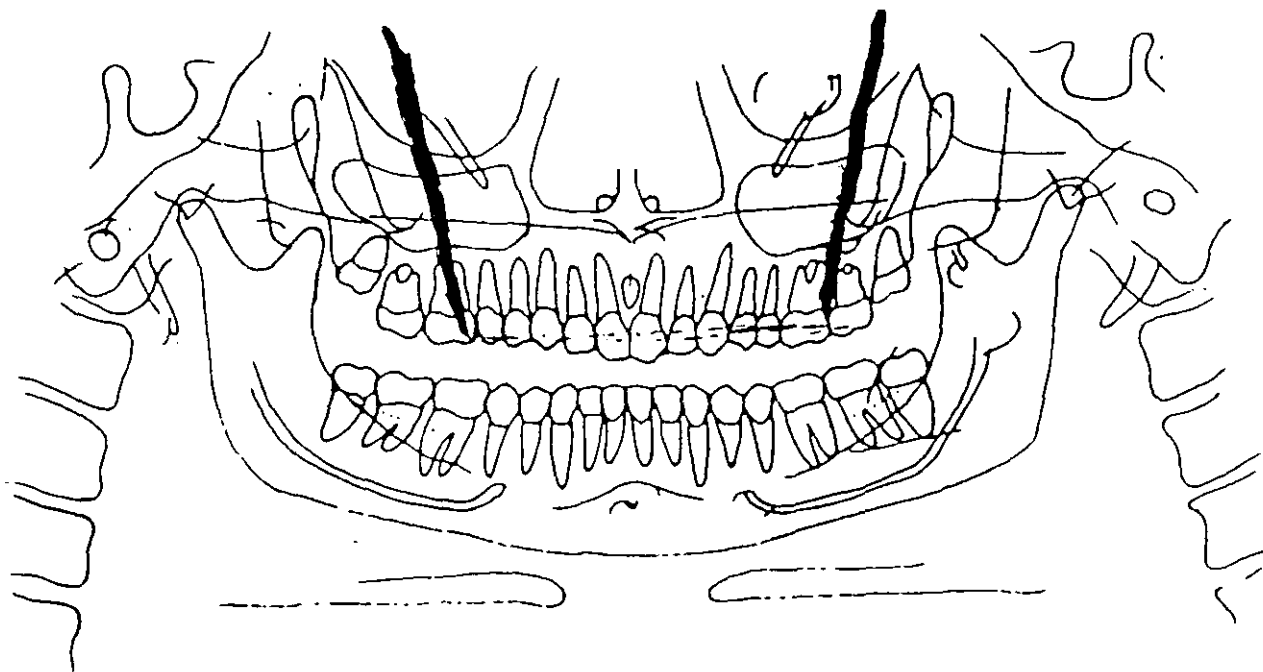
No. expediente: 921601

Edad: 54 años.

Sexo: Masculino

Diagnóstico definitivo: Linfoma angiocéntrico.

ANÁLISIS ORTOPANTOMOGRÁFICO



INTERPRETACIÓN:

a. Sitio de la lesión: Maxilar, delimitado entre molar derecho y molar izquierdo.

b. Forma: Irregular, delimitada entre malares.

( x ) Radiolúcido:

( ) Radiopaco:

OBSERVACIONES:

INSTITUTO NACIONAL DE CANCEROLOGIA  
SERVICIO BUCODENTOMAXILAR  
DEPARTAMENTO DE CABEZA Y CUELLO

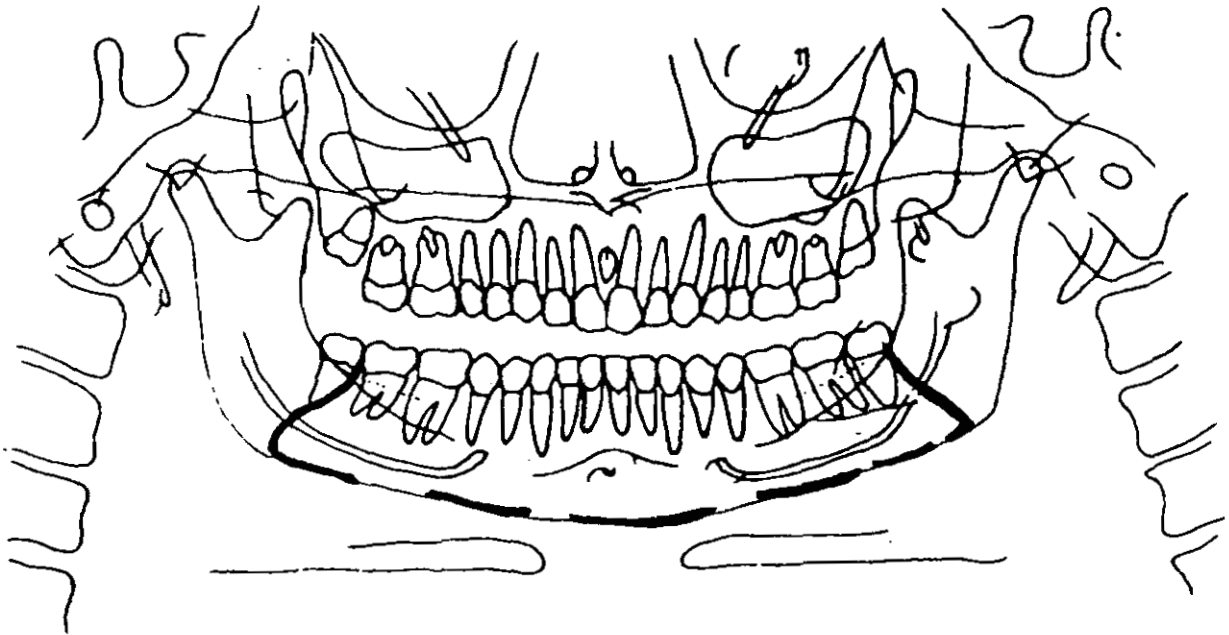
Codificación de datos

No. expediente: 943550

Edad: 33 años. Sexo: Femenino.

Diagnóstico definitivo: Linfoma no Hodgkin

ANÁLISIS ORTOPANTOMOGRÁFICO



INTERPRETACION:

a. Sitio de la lesión: Abarca del ángulo derecho al ángulo izquierdo de la mandíbula.

b. Forma: Irregular, incontinuidad de la cortical, destrucción ósea.

( x ) Radiolúcido:

( ) Radiopaco:

OBSERVACIONES: Propensión a la fractura patológica.

INSTITUTO NACIONAL DE CANCEROLOGIA  
SERVICIO BUCODENTOMAXILAR  
DEPARTAMENTO DE CABEZA Y CUELLO

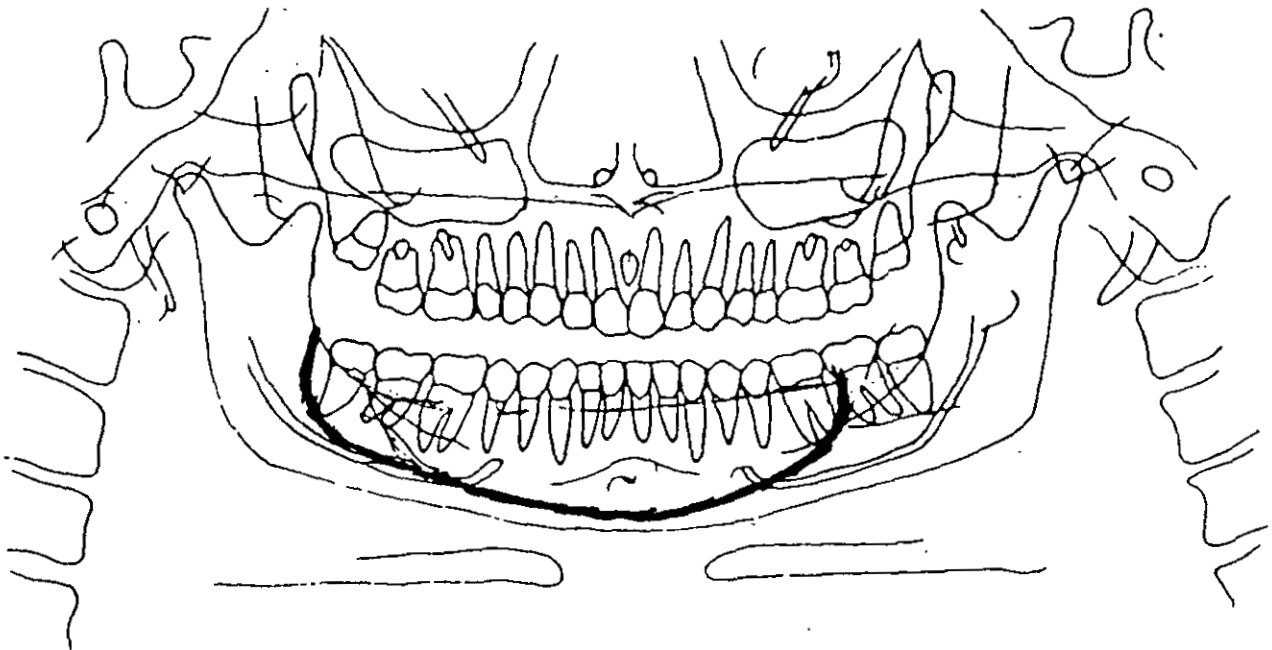
Codificación de datos

No. expediente: 972755

Edad: 64 años. Sexo: Masculino.

Diagnóstico definitivo: Carcinoma epidermoide de piso de boca T4 N3 MX.

ANÁLISIS ORTOPANTOMOGRÁFICO



INTERPRETACIÓN:

a. Sitio de la lesión: Cuerpo mandibular, de la zona del segundo molar izquierdo, hasta el ángulo mandibular derecho.

b. Forma: Irregular.

( x ) Radiolúcido:

( ) Radiopaco:

OBSERVACIONES: Canino, primero y segundo premolar izquierdo con aspecto flotante.

INSTITUTO NACIONAL DE CANCEROLOGIA  
SERVICIO BUCODENTOMAXILAR  
DEPARTAMENTO DE CABEZA Y CUELLO

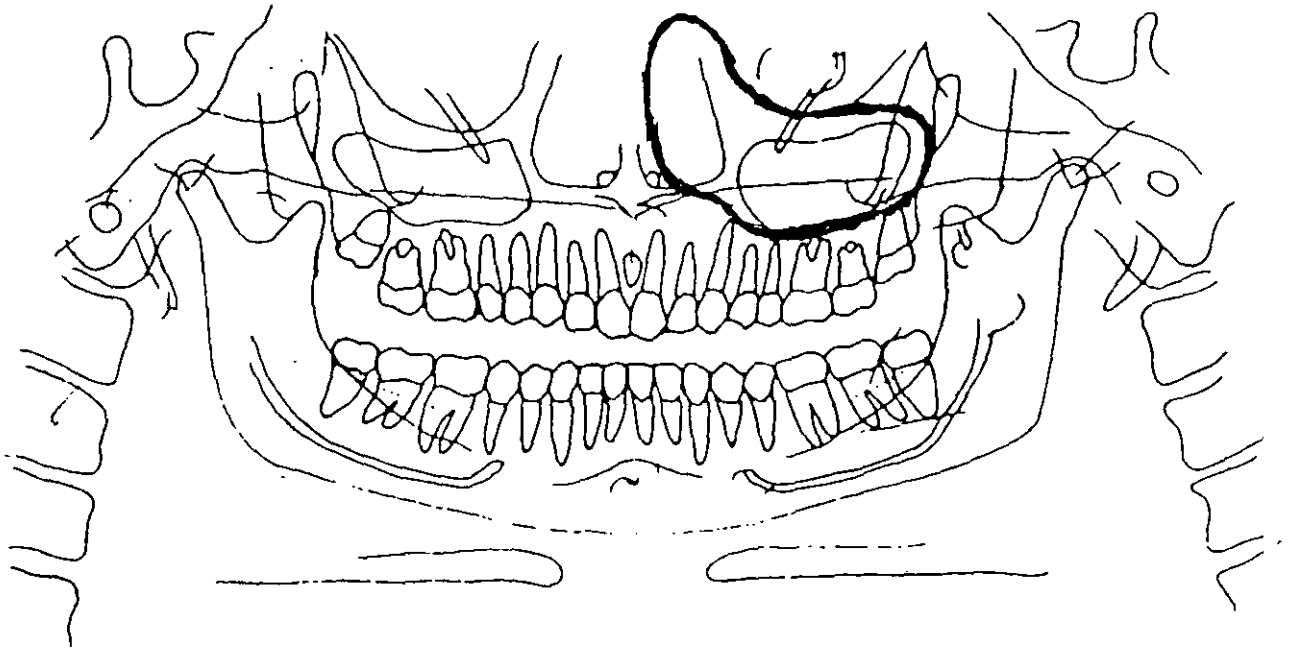
Codificación de datos

No. expediente: 940421

Edad: 20 años. Sexo: Femenino

Diagnóstico definitivo: Carcinoma epidermoide.

ANÁLISIS ORTOPANTOMOGRÁFICO



INTERPRETACIÓN:

a. Sitio de la lesión: Seno maxilar y fosa nasal izquierda.

b. Forma: Indefinida.

Radiolúcido:

Radiopaco:

OBSERVACIONES:



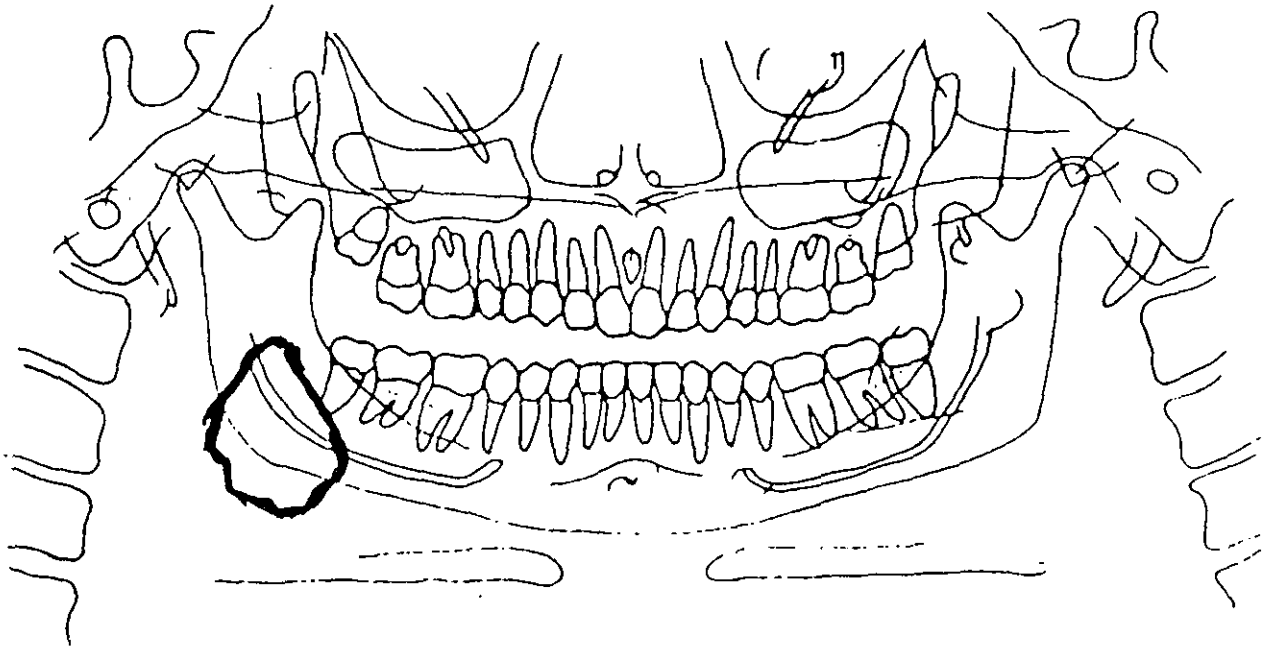
Codificación de datos

No. expediente: 961387

Edad: 20 años. Sexo: Femenino

Diagnóstico definitivo: Osteoma osteoide.

ANÁLISIS ORTOPANTOMOGRÁFICO



INTERPRETACIÓN:

a. Sitio de la lesión: Lado derecho de la mandíbula abarcando ángulo y parte de la rama.

b. Forma: Indefinida.

( x ) Radiolúcido:

( x ) Radiopaco:

OBSERVACIONES:

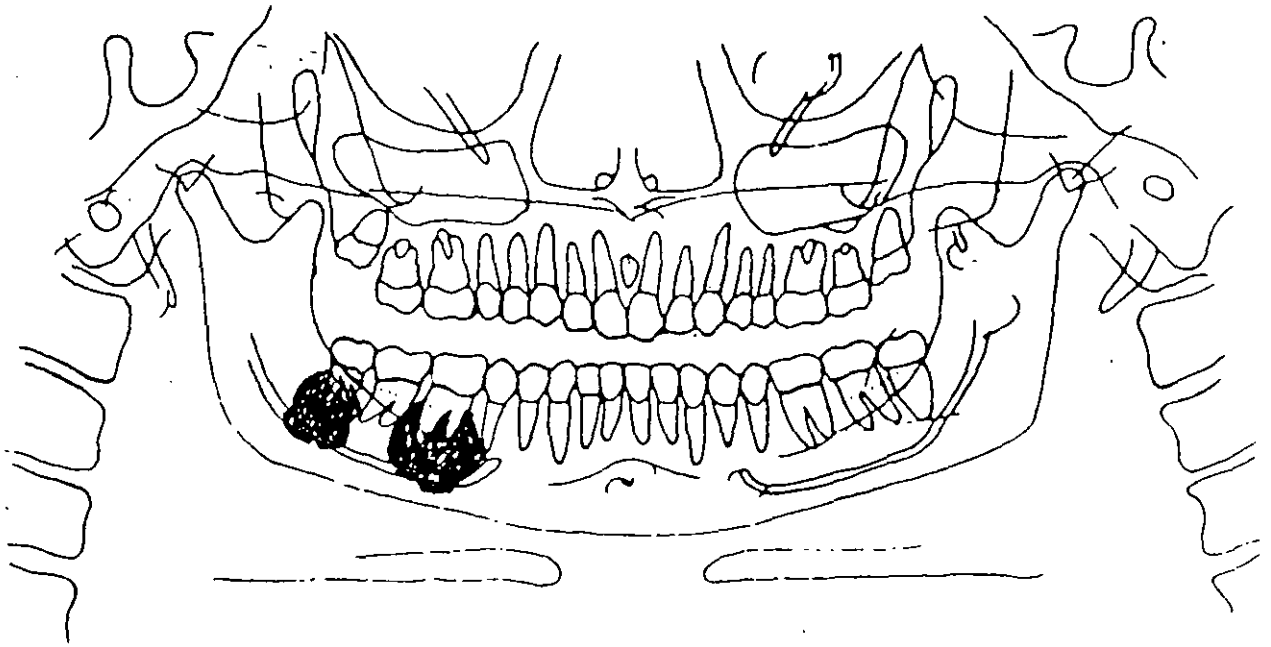
Codificación de datos

No. expediente: 962273

Edad: 57 años. Sexo: Femenino

Diagnóstico definitivo: Cementoblastoma.

ANÁLISIS ORTOPANTOMOGRÁFICO



INTERPRETACIÓN:

a. Sitio de la lesión: Zona perirradicular del primer y tercer molar inferior derecho.

b. Forma: Irregular.

Radiolúcido:

Radiopaco:

OBSERVACIONES:

INSTITUTO NACIONAL DE CANCEROLOGIA  
SERVICIO BUCODENTOMAXILAR  
DEPARTAMENTO DE CABEZA Y CUELLO

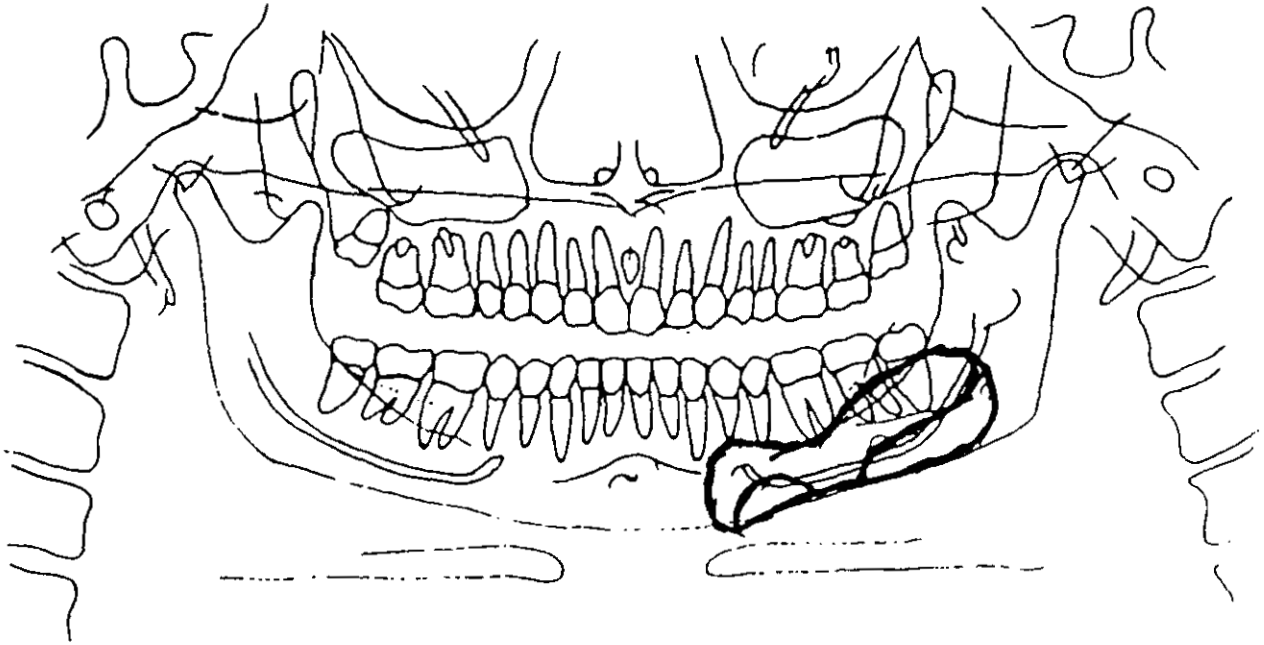
Codificación de datos

No. expediente: 991112

Edad: 63 años. Sexo: Femenino

Diagnóstico definitivo: Tumor central de células gigantes.

ANÁLISIS ORTOPANTOMOGRÁFICO



INTERPRETACIÓN:

a. Sitio de la lesión: Lado izquierdo de la mandíbula, a partir de la zona de canino, involucrando el cuerpo.

b. Forma: Multiloculada (panal).

(x) Radiolúcido:

(x) Radiopaco:

OBSERVACIONES:

ESTA TESIS NO DEBE  
SALIR DE LA BIBLIOTECA

INSTITUTO NACIONAL DE CANCEROLOGIA  
SERVICIO BUCODENTOMAXILAR  
DEPARTAMENTO DE CABEZA Y CUELLO

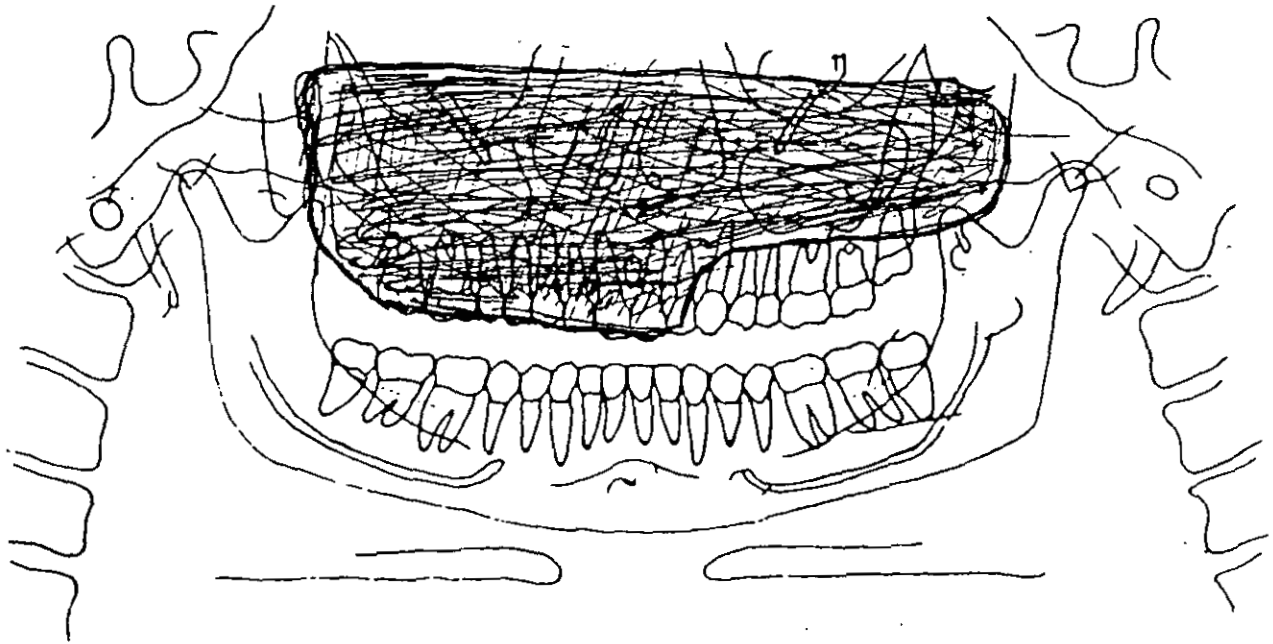
Codificación de datos

No. expediente: 920424

Edad: 22 años. Sexo: Masculino.

Diagnóstico definitivo: Angiofibroma nasofaríngeo con extensión craneana.

ANÁLISIS ORTOPANTOMOGRÁFICO



INTERPRETACIÓN:

a. Sitio de la lesión: Abarca la totalidad del maxilar izquierdo con invasión al seno maxilar derecho, y estructuras propias de la nariz. Límites no apreciables.

b. Forma: Indefinida.

( ) Radiolúcido:

(x) Radiopaco:

OBSERVACIONES:

INSTITUTO NACIONAL DE CANCEROLOGIA  
SERVICIO BUCODENTOMAXILAR  
DEPARTAMENTO DE CABEZA Y CUELLO

Codificación de datos

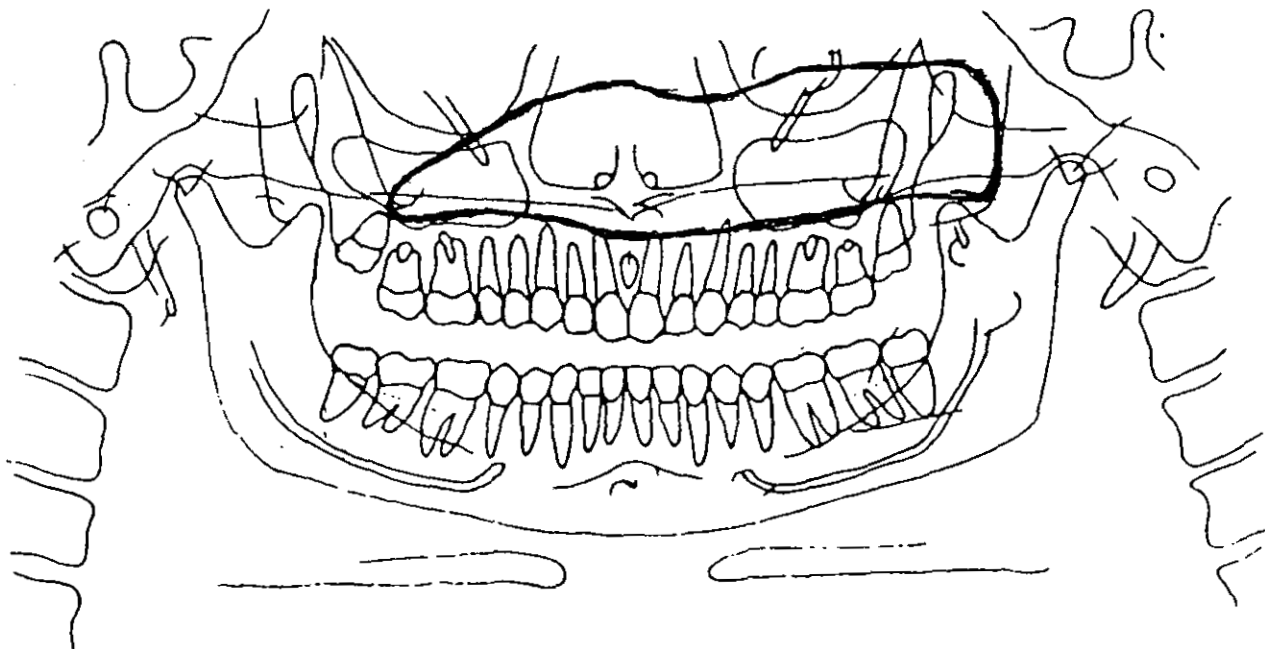
No. expediente: 871194

Edad: 20 años.

Sexo: Femenino.

Diagnóstico definitivo: Displasia fibrosa centrofacial.

ANÁLISIS ORTOPANTOMOGRÁFICO



INTERPRETACIÓN:

a. Sitio de la lesión: Seno maxilar izquierdo, abarcando parte de las estructuras de la nariz y del seno maxilar derecho.

b. Forma: Indefinida.

( x ) Radiolúcido:

( ) Radiopaco:

OBSERVACIONES: Pérdida de las estructuras de la zona.

INSTITUTO NACIONAL DE CANCEROLOGIA  
SERVICIO BUCODENTOMAXILAR  
DEPARTAMENTO DE CABEZA Y CUELLO

Codificación de datos

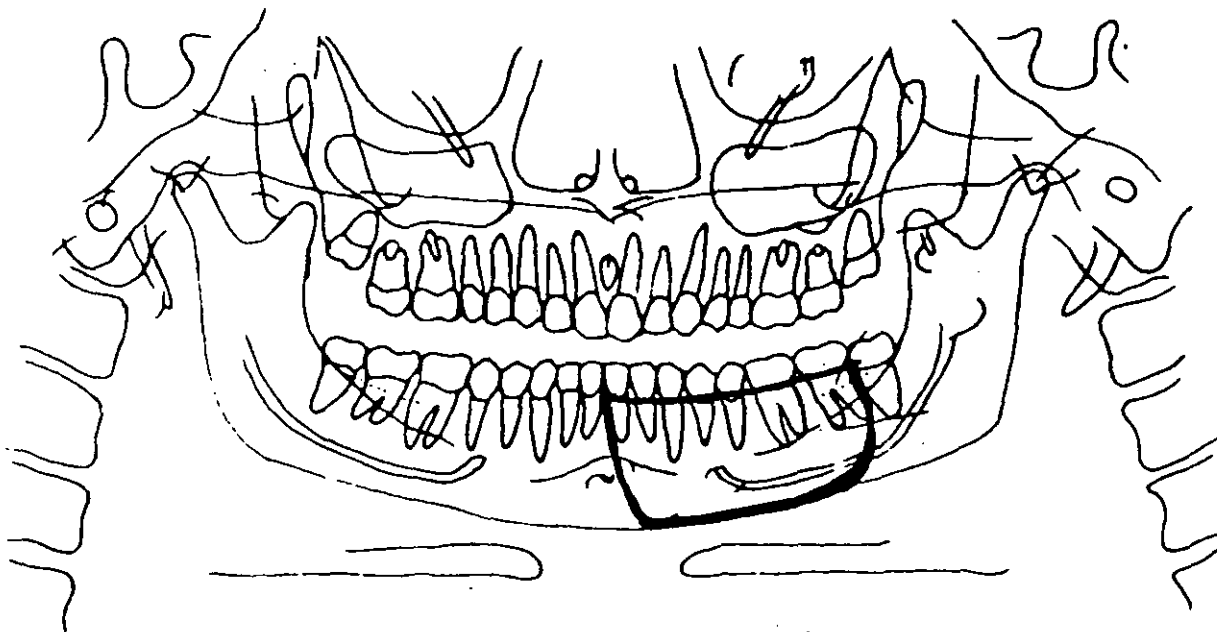
No. expediente: 941855

Edad: 17 años.

Sexo: Masculino.

Diagnóstico definitivo: Hemangioma capilar recidivante.

ANÁLISIS ORTOPANTOMOGRÁFICO



INTERPRETACIÓN:

a. Sitio de la lesión: Hemimandíbula izquierda, delimitado del incisivo central al segundo molar.

b. Forma: Indefinida, pérdida de la continuidad de la cortical.

Radiolúcido:

Radiopaco:

OBSERVACIONES:

INSTITUTO NACIONAL DE CANCEROLOGIA  
SERVICIO BUCODENTOMAXILAR  
DEPARTAMENTO DE CABEZA Y CUELLO

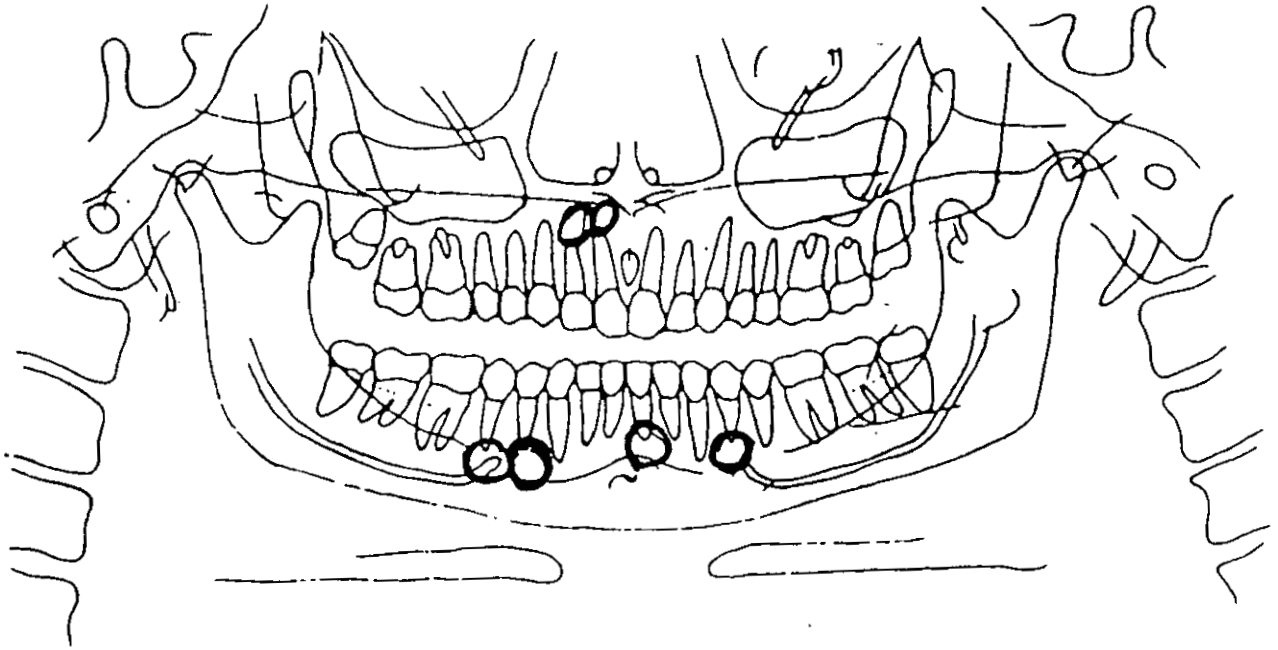
Codificación de datos

No. expediente: 961489

Edad: 67 años. Sexo: Masculino.

Diagnóstico definitivo: Múltiples quistes radiculares.

ANÁLISIS ORTOPANTOMOGRÁFICO



INTERPRETACIÓN:

a. Sitio de la lesión: Mandíbula, dientes : 31 y 34, 44 y 45. Maxilar, dientes: 11 y 12.

b. Forma: Circular, delimitada.

Radiolúcido:

Radiopaco:

OBSERVACIONES:

INSTITUTO NACIONAL DE CANCEROLOGIA  
SERVICIO BUCODENTOMAXILAR  
DEPARTAMENTO DE CABEZA Y CUELLO

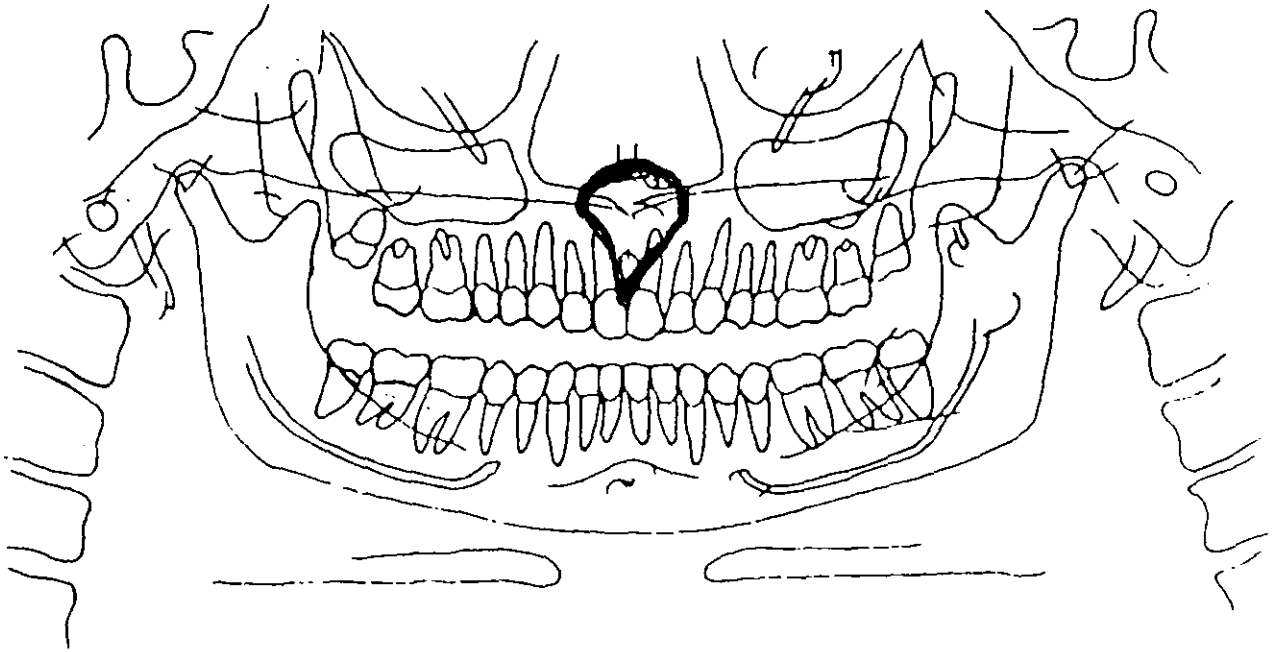
Codificación de datos

No. expediente: 963125

Edad: 29 años. Sexo: Femenino.

Diagnóstico definitivo: Quiste óseo nasopalatino.

ANÁLISIS ORTOPANTOMOGRÁFICO



INTERPRETACIÓN:

a. Sitio de la lesión: Maxilar, en la línea media.

b. Forma: Irregular.

( x ) Radiolúcido:

( ) Radiopaco:

OBSERVACIONES: Comunicación oronasal.



INSTITUTO NACIONAL DE CANCEROLOGIA  
SERVICIO BUCODENTOMAXILAR  
DEPARTAMENTO DE CABEZA Y CUELLO

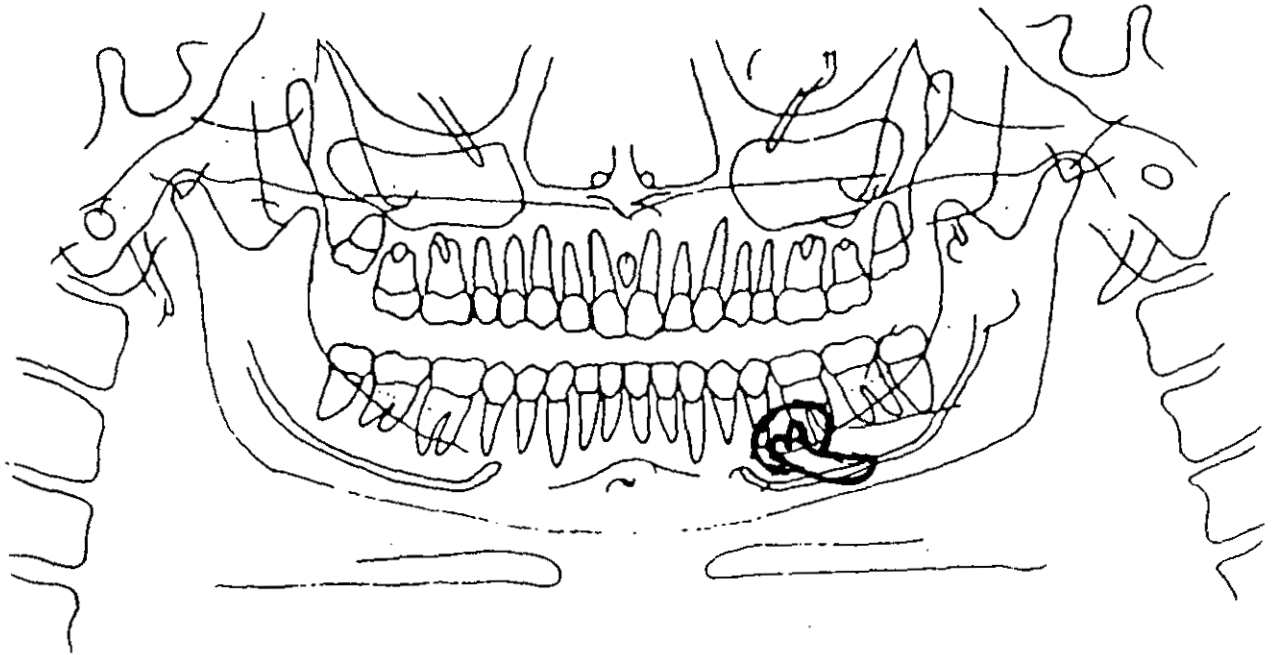
Codificación de datos

No. expediente: 920422

Edad: 72 años. Sexo: Masculino.

Diagnóstico definitivo: Quiste folicular.

ANÁLISIS ORTOPANTOMOGRÁFICO



INTERPRETACIÓN:

a. Sitio de la lesión: Hemimandíbula izquierda, zona del segundo premolar, premolar retenido.

b. Forma: Circular, delimitada.

( x ) Radiolúcido:

( ) Radiopaco:

OBSERVACIONES: Probable contacto con nervio dentario.

INSTITUTO NACIONAL DE CANCEROLOGIA  
SERVICIO BUCODENTOMAXILAR  
DEPARTAMENTO DE CABEZA Y CUELLO

Codificación de datos

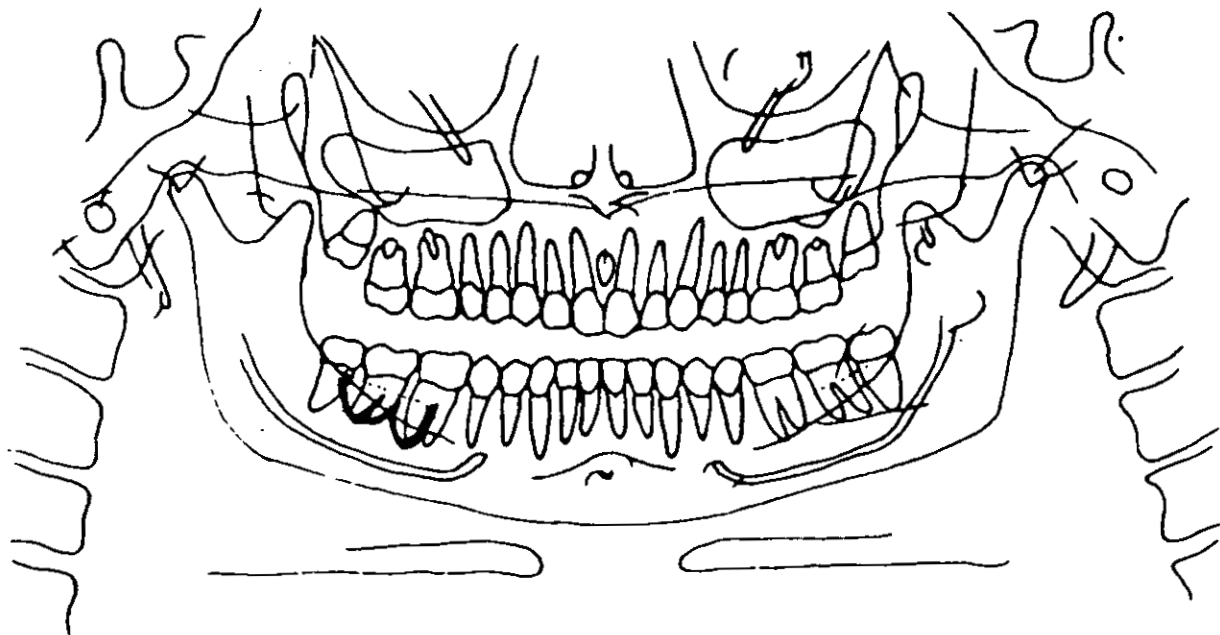
No. expediente: 903150

Edad: 45 años.

Sexo: Femenino.

Diagnóstico definitivo: Quistes laterales.

ANÁLISIS ORTOPANTOMOGRÁFICO



INTERPRETACIÓN:

a. Sitio de la lesión: Hemimandíbula derecha, dientes: 46 y 47.

b. Forma: Indefinida.

( x ) Radiolúcido:

( ) Radiopaco:

OBSERVACIONES: Pérdida ósea de la zona.

INSTITUTO NACIONAL DE CANCEROLOGIA  
SERVICIO BUCODENTOMAXILAR  
DEPARTAMENTO DE CABEZA Y CUELLO

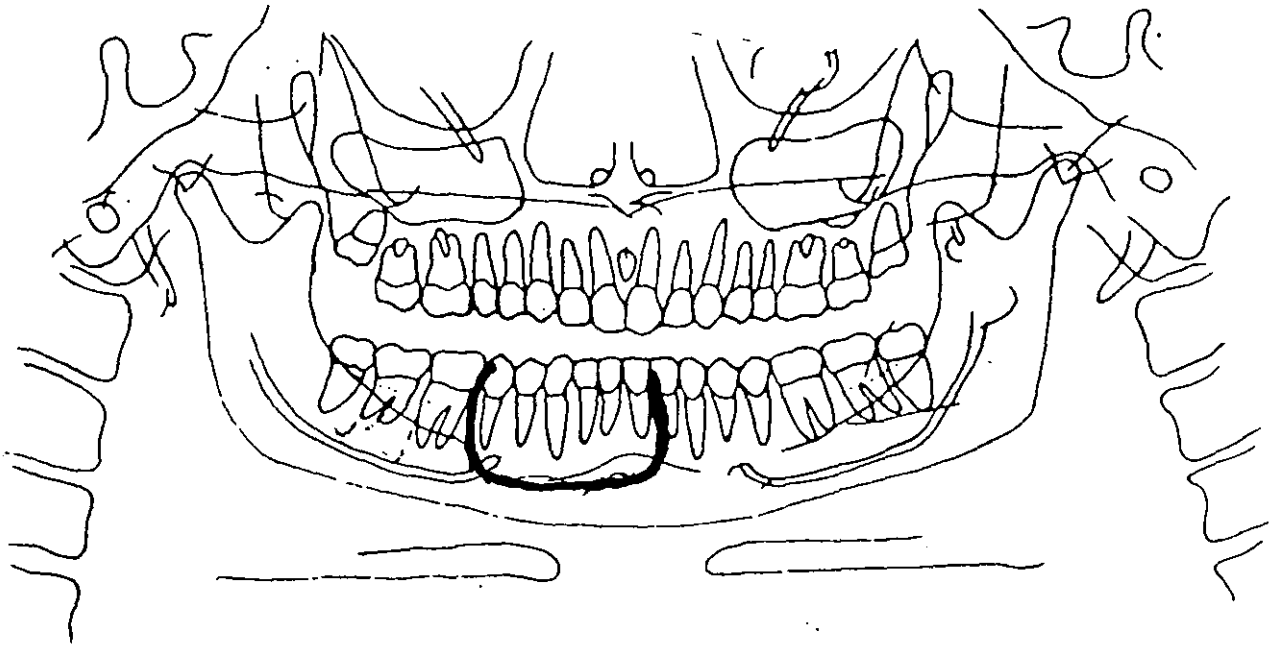
Codificación de datos

No. expediente: 931822

Edad: 60 años. Sexo: Masculino.

Diagnóstico definitivo: Queratoquiste odontogénico.

ANÁLISIS ORTOPANTOMOGRÁFICO



INTERPRETACION:

a. Sitio de la lesión: Abarca de la sínfisis mentoniana, al tercio medio del cuerpo mandibular del lado derecho.

b. Forma: Indefinida.

( x ) Radiolúcido:

( x ) Radiopaco:

OBSERVACIONES:

INSTITUTO NACIONAL DE CANCEROLOGIA  
SERVICIO BUCODENTOMAXILAR  
DEPARTAMENTO DE CABEZA Y CUELLO

Codificación de datos

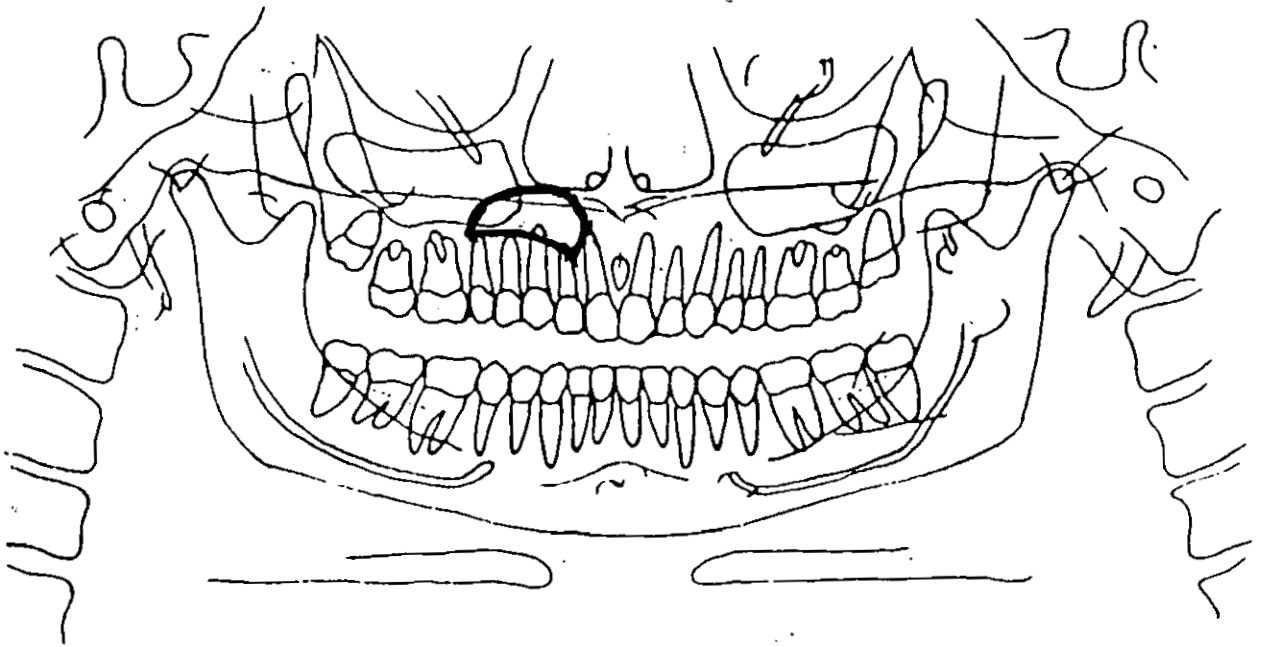
No. expediente: 984095

Edad: 17 años.

Sexo: Masculino.

Diagnóstico definitivo: Reacción periapical.

ANÁLISIS ORTOPANTOMOGRÁFICO



INTERPRETACIÓN:

a. Sitio de la lesión: Abarca desde la zona periapical del diente 12 a la zona periapical del 15.

b. Forma: Indefinida.

( x ) Radiolúcido:

( ) Radiopaco:

OBSERVACIONES: