

61



# UNIVERSIDAD NACIONAL AUTONOMA DE MEXICO

FACULTAD DE ODONTOLOGIA

## DETECCION DE CELULAS DE LANGERHANS POR MEDIO DE PROTEINA S-100 EN LIQUEN PLANO Y PENFIGO VULGAR

**T E S I S**

PARA OBTENER EL TITULO DE:

**CIRUJANO DENTISTA**

P R E S E N T A :

**DIAZ SIERRA IVONNE**



TUTOR: DRA. ELBA ROSA LEYVA HUERTA

ASESOR: DRA. ELISA VEGA MEMJE

MEXICO, D. F.

FEBRERO 2000

274456



Universidad Nacional  
Autónoma de México

Dirección General de Bibliotecas de la UNAM

**Biblioteca Central**



**UNAM – Dirección General de Bibliotecas**  
**Tesis Digitales**  
**Restricciones de uso**

**DERECHOS RESERVADOS ©**  
**PROHIBIDA SU REPRODUCCIÓN TOTAL O PARCIAL**

Todo el material contenido en esta tesis esta protegido por la Ley Federal del Derecho de Autor (LFDA) de los Estados Unidos Mexicanos (México).

El uso de imágenes, fragmentos de videos, y demás material que sea objeto de protección de los derechos de autor, será exclusivamente para fines educativos e informativos y deberá citar la fuente donde la obtuvo mencionando el autor o autores. Cualquier uso distinto como el lucro, reproducción, edición o modificación, será perseguido y sancionado por el respectivo titular de los Derechos de Autor.

## AGRADECIMIENTOS

*A mis padres Antolín y Sara*, por darme todo lo necesario para mi formación profesional y personal. Gracias a ustedes he llegado hasta aquí.

*A mi tutora la Dra. Elba Rosa Leyva Huerta*, por guiar mi camino profesional y aceptarme dentro de su grupo de trabajo, porque a pesar de los problemas de la UNAM continuamos trabajando y nada detuvo el progreso de la investigación.

*A la Dra. Elisa Vega M.* del Hospital Dr. Manuel Gea González por el apoyo y asesoría recibidos, al *Dr. Domínguez* del Instituto Nacional de Cancerología por su ayuda para el desarrollo de esta tesis.

*A la Dra. Beatriz Aldape B.*, a la *Dra. Claudia de León T.* y al técnico laboratorista *Teodomiro Pérez* que sin su valiosa ayuda no se hubiera podido finalizar este trabajo.

*A mi hermano Edgar y a mi novio Carlos Alberto*, por su confianza y estímulo que siempre me han dado.

*A mis amigas Marcela, Arith, Angélica, Alejandra y Arisbeth* porque juntas hemos salido adelante.

# INDICE

<i>TEMA</i>	<i>PAGINA</i>
<b>RESUMEN</b>	<b>1</b>
<b>INTRODUCCION</b>	<b>2</b>
<b>ANTECEDENTES</b>	<b>3</b>
<b>Mucosa bucal</b>	<b>3</b>
Tipos de mucosa	3
Unión mucocutánea	5
Desarrollo embriológico	5
Características histológicas	6
Lámina basal	8
Lámina propia	9
<b>Inmunopatología</b>	<b>10</b>
Autoinmunidad	14
Inmunodeficiencia	17
Hipersensibilidad	17
<b>Células de Langerhans</b>	<b>18</b>
Localización	18
Características	19
Función	19
Papel de las células de Langerhans en liquen plano	22
Papel de las células de Langerhans en pénfigo vulgar	23
<b>Liquen plano</b>	<b>24</b>
Génesis	25
Características clínicas	28
Características histológicas	29
Diagnóstico diferencial	30
<b>Pénfigo vulgar</b>	<b>31</b>
Génesis	32
Características clínicas	33
Características histológicas	34
Diagnóstico diferencial	34
<b>Proteína S-100</b>	<b>35</b>
Estructura	35
Localización	35
Función	36
Expresión celular	36

*TEMA*

*PAGINA*

<b>PLANTEAMIENTO DEL PROBLEMA</b>	<b>38</b>
<b>JUSTIFICACION</b>	<b>38</b>
<b>HIPOTESIS</b>	<b>38</b>
<b>OBJETIVO GENERAL</b>	<b>38</b>
<b>OBJETIVOS ESPECIFICOS</b>	<b>39</b>
<b>UNIVERSO DE ESTUDIO</b>	<b>39</b>
<b>MATERIAL Y METODOS</b>	<b>40</b>
<b>METODOLOGIA</b>	<b>41</b>
<b>RESULTADOS</b>	<b>44</b>
<b>ANALISIS ESTADISTICO</b>	<b>49</b>
<b>DISCUSION</b>	<b>50</b>
<b>CONCLUSIONES</b>	<b>52</b>
<b>BIBLIOGRAFIA</b>	<b>53</b>

## INDICE DE FIGURAS

	<i>PAGINA</i>
<b>Figura 1.</b> Origen de las células del sistema inmune.	11
<b>Figura 2.</b> Epitelio que muestra la localización de las células de Langerhans.	18
<b>Figura 3.</b> Migración de las células de Langerhans.	20
<b>Figura 4.</b> Infiltrado linfocítico en liquen plano.	22
<b>Figura 5.</b> Patogenia del pénfigo vulgar.	23
<b>Figura 6.</b> Patogenia del liquen plano.	24
<b>Figura 7.</b> Observación de células de Langerhans con P S-100 al microscopio.	43
<b>Figura 8.</b> Microfotografía de liquen plano.	44
<b>Figura 9.</b> Microfotografía de liquen plano.	45
<b>Figura 10</b> Microfotografía de pénfigo vulgar de piel.	46
<b>Figura 11</b> Microfotografía de pénfigo vulgar en boca.	47

## INDICE DE TABLAS

	<i>PAGINA</i>
<b>Tabla 1.</b> Clasificación moderna de Coombs y Gell de las reacciones inmunopatológicas.	13
<b>Tabla 2.</b> Conteo de células de Langerhans en liquen plano.	48
<b>Tabla 3.</b> Conteo de células de Langerhans en pénfigo vulgar.	48

## INDICE DE GRAFICAS

	<i>PAGINA</i>
<b>Gráfica 1.</b> Promedio de células de Langerhans en líquen plano y pénfigo vulgar.	49



## RESUMEN

El conteo de células de Langerhans en diversas lesiones ha sido sugerido como medio para medir la actividad del sistema inmune y determinar si existe alguna falla a causa de su acción por su aumento o disminución en número que provoque una respuesta inesperada del epitelio. Las células de Langerhans fueron descubiertas por Paul Langerhans en 1868 quien utilizó impregnación auríca para observarlas; ahora existen diversas técnicas para detectarlas entre ellas la proteína S-100.

Los casos observados de liquen plano y pénfigo vulgar presentaron las características histológicas correspondientes a cada lesión, al realizar el conteo de células de Langerhans en liquen plano obtuvimos 14 células por campo en epitelio y 9.55 en lámina propia como máximo y como mínimo 0.1 células en epitelio y 0.05 en lámina propia, el promedio general fue de 5.15 en epitelio y 2.82 en lámina propia; en pénfigo vulgar se observaron 4.7 células en epitelio y 5.2 células en lámina propia como máximo y .45 células en epitelio y 0 en lámina propia como mínimo, el total fue 1.76 células en epitelio y 1.78 en lámina propia promedio de todos los casos.

Se aplicó el análisis estadístico a los cuatro promedios comenzando con la desviación estándar, liquen plano en epitelio  $sd \pm 17.97$  y en lámina propia  $sd \pm 6.05$ , pénfigo vulgar en epitelio  $sd \pm 1.43$  y en lámina propia  $sd \pm 2.41$ . Se correlacionaron los datos por medio de la Rho de Spearman, en liquen plano  $\rho = 1.02$   $p \leq .05$  y en pénfigo vulgar  $\rho = .8636$   $p \leq .025$ . Se correlacionan de manera inversa cuando una aumenta la otra disminuye.

De acuerdo a los resultados obtenidos podemos concluir que el número de células de Langerhans refleja la actividad inmune de las lesiones en donde aumentan o disminuyen provocando daño tisular por atraer linfocitos o migrando por las características histológicas propias de la enfermedad.

## INTRODUCCION

Las células de Langerhans pertenecen al sistema fagocítico mononuclear, especializadas en la presentación de antígenos en piel y mucosas, son células claras y se observan solo con técnicas específicas como proteína S-100.

El liquen plano es una enfermedad queratósica inflamatoria de piel y mucosa caracterizada por lesiones papuloescamosas de color blanco con un halo rojo o en forma de placa con irregularidades que varían de lisas a elevadas dependiendo el tipo de liquen plano, histológicamente su característica más llamativa es el infiltrado linfocítico en banda y licuefacción basal.

El pénfigo vulgar es una enfermedad autoinmune vesiculoampollosa que afecta piel y mucosa, histológicamente hay separación entre la capa basal adherida a la lámina propia y el epitelio suprabasal; acantolisis de las células del epitelio escamoso y abscesos intraepiteliales.

Ambas lesiones de difícil tratamiento son el motivo por el cual se realizó este estudio a pesar de su baja frecuencia en el caso del pénfigo vulgar de 1 caso por 100 000 personas, ya que antes de descubrirse los corticoesteroides tenían una mortalidad elevada

El liquen plano ha sido estudiado ampliamente y aún no se define una causa precisa de su origen y los investigadores buscan todas las alteraciones posibles como la producción de enzimas, factores externos físicos, químicos o biológicos, genéticos, incremento de número de cierto tipo de células e incluso autoinmunidad; al contrario, el pénfigo vulgar es catalogado como una lesión de tipo autoinmune.

## ANTECEDENTES

### MUCOSA BUCAL

La cavidad bucal constituye la entrada o principio del tubo digestivo, se encuentra conformada por el vestíbulo y la cavidad bucal propiamente dicha. El vestíbulo es la parte de la cavidad bucal limitada por labios y mejillas hacia el exterior y por los dientes y proceso alveolar en el interior. Se encuentra cubierta por una mucosa en todas sus partes y colinda con los pilares de las fauces y la faringe.<sup>1,2</sup>

La estructura morfológica de la mucosa varía de acuerdo a la función desempeñada durante la masticación; la mucosa sometida a fuerzas intensas de presión y fricción corresponde a la encía, y a la que cubre el paladar duro, se llama mucosa masticatoria. La mucosa que representa solo una cubierta protectora, comprende la mucosa de labios, carrillos, fondo de saco, procesos alveolares superiores e inferiores, piso de boca, cara ventral de la lengua y mucosa del paladar blando es la mucosa de revestimiento. El tercer tipo es la mucosa especializada y corresponde a la cara dorsal de la lengua.<sup>1,2</sup>

### TIPOS DE MUCOSA

La *Mucosa masticatoria* esta conformada por epitelio escamoso estratificado queratinizado, aunque la encía es de tipo paraqueratinizado. La submucosa esta constituida por tejido conectivo denso e inelástico de la lámina propia que se fusiona con el periostio del proceso alveolar con la región cervical del diente y con las zonas marginales; el paladar tiene una capa submucosa bien definida, donde la mucosa es inmóvil sobre el periostio, la adherencia está constituida por bandas y trabéculas densas de tejido conjuntivo fibroso que unen a la lámina propia de la mucosa con el periostio. El espacio de la submucosa se divide en compartimientos irregulares de diverso tamaño comunicados entre sí, llenos de tejido adiposo en la parte anterior y de glándulas en la parte posterior del paladar duro.<sup>1,2</sup>

La *Mucosa de revestimiento* se caracteriza por un epitelio grueso no queratinizado, con una submucosa de textura laxa; en regiones como labios, carrillos y cara ventral de la lengua esta fija al epimisio o fascia del músculo respectivo, en estas regiones la mucosa es muy elástica.<sup>1,2</sup>

El epitelio que conforma a la mucosa labial y al carrillo es epitelio escamoso estratificado no queratinizado, la lámina propia es tejido conectivo denso con interdigitaciones cortas e irregulares al espesor del epitelio. La submucosa conecta la lámina propia a la fascia del músculo y está formada por bandas de fibras colágenas, en ellas se localizan glándulas menores en labios, mayores en carrillos, cerca de las comisuras de la boca existen glándulas sebáceas aisladas. La mucosa de los labios y mejillas esta adherida firmemente a los músculos buccinador de las mejillas y orbicular de los labios.<sup>1,2</sup>

La mucosa del piso de boca es delgada y adherida laxamente a las estructuras subyacentes para permitir la libre movilidad de la lengua. Conformada por epitelio escamoso estratificado no queratinizado. Las interdigitaciones del tejido conectivo son numerosas y cortas.<sup>1,2</sup>

La *Mucosa especializada* corresponde a la cara dorsal de la lengua, la lengua se divide en una parte anterior o cuerpo, y una parte posterior o base. La primera comprende las dos terceras partes de la longitud del órgano y la última forma el tercio posterior. El cuerpo y la base difieren en la estructura mucosa por provenir de diferentes arcos branquiales.<sup>1,2</sup>

La mucosa de la cara dorsal de la lengua es distinta a cualquier otra parte de la cavidad bucal, puesto que, aunque cubierta por papilas gustativas es funcionalmente mucosa masticatoria, es también un revestimiento altamente extensible y posee diferentes tipos de papilas linguales: las papilas foliadas que se encuentran sobre los márgenes laterales y posteriores de la lengua, en la zona anterior papilas fungiformes, filiformes y las circunvaladas. Son estructuras lisas, redondas y de color rojo por la vascularización que reciben del tejido conectivo, algunas de estas tienen función mecánica mientras otras tienen corpúsculos gustativos y por lo tanto cumplen una función sensorial.<sup>1,2</sup>

## UNION MUCOCUTÁNEA

La piel, que contiene folículos pilosos, glándulas sebáceas y sudoríparas se continúa con la mucosa bucal hasta los labios. Aquí, a nivel de la unión mucocutánea, hay una zona de transición donde los anexos cutáneos se hallan ausentes excepto en el caso de algunas glándulas sebáceas, situadas principalmente en el ángulo de la boca. El epitelio de esta región está queratinizado, delgado, con grandes papilas de tejido conectivo que contienen asas capilares. Esta disposición lleva a la sangre cerca de la superficie y es responsable de la fuerte coloración roja de esta zona llamada zona roja o borde rojo del labio. Debido a que el borde rojo carece de glándulas salivales y contiene unas cuantas glándulas sebáceas, tiende a ser seco. Entre el borde rojo y la mucosa labial no queratinizada más gruesa, hay una zona intermedia cubierta por epitelio bucal paraqueratinizado.<sup>1,2</sup>

## DESARROLLO EMBRIOLOGICO

La cavidad bucal inicia su desarrollo aproximadamente a los 26 días de vida intrauterina a partir de la fusión del estomodeo o cavidad bucal primitiva con el intestino anterior. El epitelio que reviste esta cavidad bucal primitiva proviene del ectodermo y endodermo.<sup>2</sup>

La cavidad bucal primitiva se encuentra revestida por dos capas celulares a las 6 semanas, en el ectomesénquima se forman fibras que darán origen al tejido conectivo de la mucosa de revestimiento, alrededor de las 7 semanas el epitelio lingual muestra especialización por la aparición de las papilas gustativas, a las 8 semanas a engrosado el epitelio dando lugar a la formación de la lámina dental, los procesos palatinos se elevan y se aproximan, en este momento se pueden detectar capilares y fibras colágenas. Entre la 10<sup>a</sup> y 14<sup>a</sup> semana se separan las células del carrillo y la mucosa alveolar, formando el vestíbulo, las mucosas de revestimiento y masticatoria dan indicios de estratificación.<sup>2</sup>

Por la semana 13 a 20 los epitelios se engrosan y aparecen gránulos de queratohialina que permite diferenciar la capa espinosa de la granulosa, durante este período aparecen las *células de Langerhans* y Melanocitos. Las capas superficiales del epitelio muestran paraqueratosis.<sup>2</sup>

## CARACTERISTICAS HISTOLOGICAS

El epitelio de la cavidad bucal es una cubierta protectora de tejidos más profundos, separa el medio ambiente bucal externo del interno, consiste en un epitelio escamoso estratificado, mantiene su integridad gracias a la renovación celular que consiste en divisiones mitóticas de los estratos más profundos que migran a la superficie hasta reemplazar a aquellas que se descaman, las células sufren entonces dos procesos: la proliferación y la maduración. **Proliferación.** Tendremos dos tipos de células primordialmente las del tipo germinativo cuya función es reproducir a las células del estrato basal y las del tipo amplificador cuya función es la de aumentar el número de células disponibles para una maduración posterior. El control de la proliferación epitelial y la maduración se cree que es mediado por sustancias producidas por células epiteliales llamadas chalonas, en donde, a menor concentración mayor actividad mitótica y menor velocidad de maduración. **Maduración.** Según la región de la mucosa bucal la maduración seguirá cierto patrón; en la mucosa masticatoria y especializada, la superficie es resistente al desgaste, lo cual se debe a la capa superficial de queratina.<sup>2,3</sup>

Este epitelio se encuentra conformado por una capa basal, caracterizado por células cúbicas o cilíndricas, una capa o estrato espinoso en donde observamos células esféricas o elípticas, la siguiente capa esta formada por células grandes y aplanadas llamado estrato granuloso, la capa superficial o estrato córneo está compuesto por células eosinófilas muy aplanadas, si encontramos núcleos picnóticos lo denominamos paraqueratinizado. La mucosa de revestimiento es no queratinizada, las células son parecidas a las del queratinizado la diferencia es el mayor tamaño de las células, no hay capa granulosa sino una capa intermedia que contiene células aplanadas que contienen tonofilamentos y glucógeno, las células de la capa superficial tienen sus núcleos hasta el final cuando se descaman.<sup>2,3</sup>

*Epitelio queratinizado.* Se encuentra presente una capa granulosa que contiene gránulos de queratohialina asociados a las tonofibrillas, los cuales forman los filamentos constituyentes de la capa de queratina; cuando se deshidratan las células al llegar a la capa córnea, se observa paraqueratinización, esta se debe a que no alcanzan a desaparecer los organelos celulares tal vez a que se rehidratan por contacto con los líquidos de la cavidad bucal.<sup>2,4</sup>

*Epitelio no queratinizado.* Al llevarse a cabo la descamación celular hay un aumento del tamaño celular y acumulación de glucógeno, las células comienzan a parecer más aplanadas y contienen tonofilamentos dispersos y núcleos, no están deshidratadas completamente por lo cual forman una superficie flexible. Aunque por determinación embriológica tenemos este tipo de epitelio en los carrillos, se llega a formar por la fricción una capa de queratina en los carrillos llamada línea alba, este cambio es reversible si se elimina el estímulo.<sup>2,4</sup>

Hemos hablado acerca de los queratinocitos que son las células que conforman la estructura de los epitelios queratinizados y no queratinizados de la cavidad bucal, pero también existen otras células los no queratinocitos que tienen funciones en el epitelio bucal.<sup>2,4</sup>

No queratinocitos. Al realizar cortes y teñir con técnicas histológicas de rutina encontramos en el epitelio bucal otro tipo de células que se observan con un halo perinuclear llamadas células claras, entre las cuales hay diferentes tipos y son: melanocitos o células pigmentarias, células de Langerhans, células de Merkel y células inflamatorias. Ninguna de ellas contiene tonofilamentos ni participa en el proceso de maduración.<sup>2,5</sup>

Melanocitos. Los melanocitos son células especializadas situadas en el estrato basal pero sin unirse a los queratinocitos por medio de desmosomas. Derivan de la cresta neural y migran hacia el epitelio durante el desarrollo embrionario. Son de forma redonda con núcleo en el centro y prolongaciones citoplasmáticas, contienen muchas mitocondrias, complejo de golgi, retículo endoplásmico rugoso y organelos llamados melanosomas en donde se sintetiza la melanina pigmento endógeno que contribuye al color de la mucosa bucal, de la siguiente manera: los melanosomas son inoculados en el citoplasma de queratinocitos adyacentes mediante los procesos dendríticos. En todos los seres humanos existe la misma cantidad de melanocitos, lo que varía de acuerdo a la raza, es la velocidad de síntesis, acumulación y degradación de melanina.<sup>2,5</sup>

Las regiones de la mucosa bucal donde se observa con mayor frecuencia pigmentación melánica son mucosa masticatoria que incluye: encías, carrillo, paladar y mucosa especializada como la lengua.<sup>2,5</sup>

**Células inflamatorias.** Son células que provienen de los vasos sanguíneos, las células más frecuentes son los linfocitos; cuando se llegan a observar, leucocitos polimorfonucleares neutrófilos y células cebadas significa que el tejido está en proceso inflamatorio.<sup>2,5</sup>

**Célula de Merkel.** Se localizan en la capa basal del epitelio bucal, no presenta prolongaciones citoplasmáticas y contiene algunos tonofilamentos. Semejan queratinocitos basales pero tienen un citoplasma más claro que contiene pequeños gránulos densos que liberan una sustancia transmisora. La superficie basal de cada célula tiene terminaciones nerviosas libres que forman una expansión en forma de disco. Lo anterior sugiere que probablemente tenga una función neuroendocrina, pero básicamente es una célula táctil sensorial.<sup>2,5</sup>

**Célula de Langerhans.** Se encuentran en el estrato espinoso, son de forma dendrítica y actúan como presentadoras de antígenos a los linfocitos T.<sup>2,5</sup> Se profundizará sobre ellas más adelante.

## **LAMINA BASAL**

Es la región donde el tejido conectivo de la lámina propia contacta con el epitelio bucal, la interfase donde las papilas del tejido conectivo se interdigitan con los cordones o clavos epiteliales.<sup>2,4,5</sup>

Se observa como una banda amorfa en preparaciones de H y E, se tiñe intensamente con la reacción de PAS. Consta de una capa de material granular o filamentoso de 50 nm de espesor llamada lámina densa, este material corre paralelo a las membranas de las células basales, pero está separado por una zona clara de 45 nm de ancho la lámina lúcida. Se hallan insertadas en esta zona hemidesmosomas de las células basales, así como asas de fibrillas llamadas de anclaje por parte del tejido conectivo y están constituídas por colágeno de tipo VII.<sup>2,4,5</sup>

La lámina lúcida contiene una proteína llamada laminina, y la lámina densa se encuentra compuesta por colágeno de tipo IV que forma una red no fibrilar que proporciona cohesión estructural, provee sostén y es barrera de filtración de sustancias desde y hacia el tejido conectivo. Además separa y aísla el tejido conectivo del epitelio, los nervios y los tejidos musculares; actúa como almacén o guía durante la regeneración.<sup>2,4,5</sup>



Así los componentes de la lámina basal son:

*Colágeno tipo IV.* Consiste en filamentos cortos que probablemente proporcionen integridad estructural a la lámina basal; contiene hidroxiprolina, hidroxilisina y cadenas laterales hidrocarbonadas.<sup>3</sup>

*Colágeno tipo VII.* El cual se ha aislado de células de piel humana y epiteliales amnióticas; presente en las fibrillas de anclaje, asegura la lámina basal al tejido conectivo.<sup>3</sup>

*Proteoglucanos.* Formados por heparinsulfato y condroitinsulfato, debido a la carga negativa de estos intervienen en la regulación del transporte de iones.<sup>3</sup>

*Laminina.* Molécula glucoproteica en forma de cruz que atraviesa la lámina lúcida para conectar la lámina basal con la membrana citoplasmática de las células basales.<sup>3</sup>

*Entactina y fibronectina.* La entactina es una glucoproteína sulfatada de función desconocida, la fibronectina también es una glucoproteína y actúa como sustancia de adhesión que se fija a la membrana plasmática y al heparinsulfato.<sup>3</sup>

## LAMINA PROPIA

La lámina propia es una capa de tejido conectivo denso, de espesor variable. Sus papilas, forman indentaciones en el epitelio, llevan los vasos sanguíneos y los nervios, varían en longitud y anchura en cada zona. La presencia de papilas permite hacer la subdivisión de la lámina propia en zona papilar externa y la reticular más profunda.<sup>2,4</sup>

El epitelio se une al tejido conectivo por medio de interdigitaciones de las papilas de este. Esta unión representa un intercambio metabólico ya que el epitelio carece de vasos sanguíneos.<sup>2,4</sup>

Así, es llamada lámina propia al tejido conectivo en cual se apoya el epitelio y consta de dos zonas: la zona papilar o superficial y la zona reticular o más profunda. La diferencia entre ambas zonas es la disposición y concentración de fibras colágenas.<sup>2,4</sup>

La zona papilar se caracteriza por fibras colágenas delgadas y escasas, lo contrario sucede con la zona reticular en donde se encuentran fibras gruesas y abundantes. Existen también vasos sanguíneos y fibras nerviosas.<sup>2,4</sup>

La función de la lámina propia es actuar como soporte del epitelio y de unirlo con la muscularis mucosae. Contiene fibras colágenas y reticulares. El tejido linfático que contiene es no encapsulado denominado tejido linfoide

asociado a mucosas que actúa como segunda línea de defensa contra las bacterias u otros microorganismos o sustancias patógenas.<sup>2,4</sup>

Los elementos celulares constituyentes son:

**Fibroblasto.** Célula conformadora básica, elabora las fibras colágenas y la sustancia fundamental amorfa. Tiene una forma fusiforme o estrellada con largas prolongaciones dispuestas paralelamente a las fibras colágenas, contiene un núcleo y varios nucleolos, mitocondrias, retículo endoplásmico rugoso, complejo de golgi y numerosas vesículas.<sup>2,4,5</sup>

**Célula cebada.** Célula mononuclear de forma esférica, con gran número de gránulos en su citoplasma que contienen histamina y heparina. Su función es mantener la estabilidad tisular normal y la homeostasis vascular.<sup>2,4,5</sup>

**Linfocito.** Es redondo, con núcleo oscuro, poco citoplasma y mitocondrias, participa en la respuesta inmune humoral y en la mediada por células.<sup>2</sup>

**Leucocito polimorfonuclear.** Lo encontramos en zonas de inflamación aguda, es redondo, con núcleo lobular, contiene lisosomas y gránulos específicos, sus funciones son: fagocitosis y muerte celular.<sup>2</sup>

**Células endoteliales.** Se encuentran en el revestimiento de conductos vasculares, asociados a la lámina basal, contienen vesículas picnóticas; su función es ser el revestimiento de vasos sanguíneos.<sup>2,4,5</sup>

**Macrófagos.** Sus precursores son los monocitos sanguíneos, al entrar en función fagocitaria se llaman macrófagos, se distinguen por la disminución de tamaño y densidad del núcleo en los macrófagos. Su papel es ingerir tejido dañado o material extraño con sus vacuolas fagocíticas. Se encuentran en zonas de inflamación crónica.<sup>2,4,5</sup>

## INMUNOPATOLOGIA

Las reacciones inmunes de nuestro cuerpo pueden salvar la vida o ser letales. El sistema inmunitario nos protege de agentes biológicos, químicos y físicos que puedan producir una lesión celular. La primera fase del sistema inmune consiste en el reconocimiento del antígeno o material extraño, la respuesta será de tipo innata o adaptativa. La de tipo innata no se modifica y la adaptativa se caracteriza por especificidad y memoria. La respuesta inmune está mediada por células principalmente linfocitos y moléculas solubles. Las células encargadas de la respuesta innata son los monocitos, macrófagos y los neutrófilos polimorfonucleares, estas se unen a los microorganismos, los ingieren y destruyen. Los linfocitos llevan a cabo la respuesta adaptativa y básicamente son de dos tipos T y B. Los linfocitos B combaten patógenos extracelulares por medio de anticuerpos, los linfocitos T se encargan del desarrollo de los linfocitos B e interaccionan con las células fagocíticas y de presentación de antígeno.<sup>6,17</sup> (fig.1 muestra el origen de las células del sistema inmune)

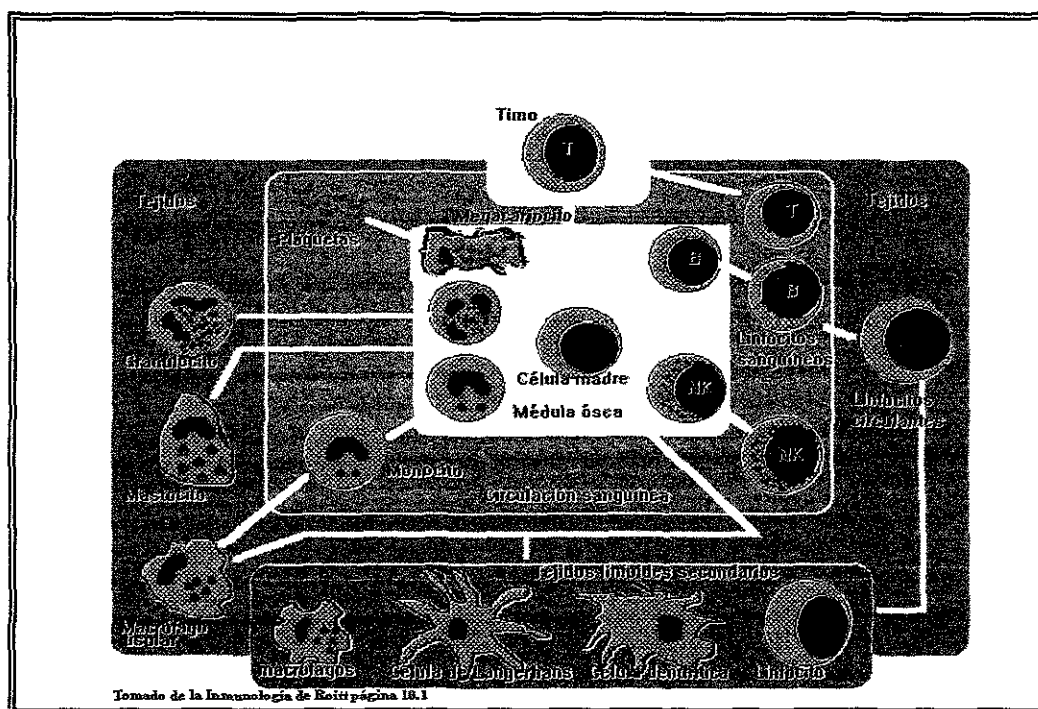


Fig. 1 Origen de las células del Sistema Inmune

## Mecanismos inmunopatológicos

Los dos mediadores primarios del sistema inmune son las células T y las células B, los mediadores secundarios son los macrófagos, células cebadas y el sistema del complemento. Los cambios principales son la adición de otros tipos de células (citotoxicidad), la división de la circulación y mecanismos inmunocomplejo. Los tipos de reacciones tienen sus “elementos” combinados en diferentes proporciones (*tabla 1*). Algunos humanos desarrollan frecuentemente autoanticuerpos, la importancia patológica de estos anticuerpos en ciertos casos es desconocida. Autoanticuerpos se han encontrado en la gente sana y en individuos con alteraciones. En la población común la formación de autoanticuerpos se da con mayor frecuencia en mujeres mayores que en hombres jóvenes. El presentar autoanticuerpos no es sinónimo de enfermedad autoinmune. El término enfermedad autoinmune es reservado para condiciones patológicas que contribuyen al desarrollo de lesiones en tejidos por no reconocer lo propio. El papel de los autoanticuerpos en ciertas enfermedades ha generado controversia, sólo en pocas alteraciones de tipo inmune se ha demostrado que son responsables de las lesiones.<sup>7</sup>

El sistema inmune disminuye el riesgo de que el individuo contraiga infecciones, sin embargo, hay ocasiones en las que causa enfermedades u otras consecuencias no deseables, en general estas alteraciones son de tres tipos: Autoinmunidad, Inmunodeficiencia e Hipersensibilidad.<sup>6,17</sup>

TABLA 1. Clasificación moderna de Coombs y Gell de las reacciones inmunopatológicas.

Reacción Ac	Mecanismo primario	Mecanismo Secundario	Consecuencias	Reacción	Clasificación de Gell y Coombs
1. Anafilaxia	Combinación del antígeno con el anticuerpo IgE, activación de células cebadas y basófilos	Liberación de histamina, leucotrienos, citocinas	de En músculo liso contracciones, y permeabilidad vascular, secreción mucosa	Asma Anafilaxia	Tipo I Anafilaxia dependiente de reagina
2. Superficie celular	Reacción de los anticuerpos contra antígeno superficie celular	Activación del complemento, opsonización, citotoxicidad	Citolisis Estimulación de la función del receptor Pérdida de función del receptor	Enfermedad hemolítica del recién nacido. Enfermedad de Graves Miastenia gravis	Tipo II
3. Inmuno complejo	Acumulación extracelular de inmunocomplejos	Activación del complemento, quimiotaxis de leucocitos, liberación de enzimas y productos tóxicos	del Necrosis celular Daño a la matriz extracelular y vascular Incremento de la permeabilidad	Lupus glomerulo- Nefritis Enfermedad Anti-GBM	Tipo III
Mediada por linfocitos T	Interacción de células presentadoras de antígeno y células T.	Liberación de linfocinas y Activación de leucocitos, macrófagos, NK y modulación de las células parenquimatosas, fibroblastos y endotelio.	de Induración. de Vasopermeabilidad, depósitos de fibrina, daño vascular, necrosis, formación de granuloma y fibrosis.	Reacción a la tuberculina Lepra tuberculoide	Tipo IV
4. Hipersensibilidad					
5. Citotóxico	CMH restringido a la interacción de las células T con el antígeno de la célula diana	Contacto activa la liberación de moléculas que dañan la membrana	Citolisis	Hepatitis B	

Tomado del libro Diagnostic Immunopathology de Robert Colvin<sup>7</sup>

## AUTOINMUNIDAD

El cuerpo humano tiene mecanismos de autotolerancia que le permiten diferenciar los determinantes propios de los ajenos y evitar así la autorreactividad. En las personas sanas no existe respuesta inmunitaria ante lo propio.<sup>6,8,17,19</sup> Cuando existe una alteración del organismo contra los tejidos de la persona se produce un daño y hasta destrucción de los mismos; la capacidad para reconocer a nuestras células como propias se adquiere durante el desarrollo embrionario esto hace pensar que cuando el sistema inmunitario está inmaduro un antígeno presentado puede clasificarse equivocadamente como propio y crearse tolerancia ya que el desarrollo del sistema linfóide antecede a la aparición de la eficiencia. Ciertos antígenos pueden provocar una tolerancia mayor que otros aunque sustancias potencialmente antigénicas que existen en los tejidos quedan secuestradas, de modo que son inaccesibles para las células del sistema linfóide que no pueden ser estimuladas por esos antígenos ocultos y no se desarrolla tolerancia, por consiguiente, un contacto posterior con el antígeno ha de provocar respuesta inmunitaria<sup>9</sup>, el organismo es incapaz de evitar la generación de linfocitos que reaccionen contra los propios constituyentes.<sup>8,17</sup>

Se aplica el término trastorno autoinmune a los casos en que puede demostrarse que el proceso autoinmune contribuye, dentro de las enfermedades autoinmunes tenemos a aquellas específicas de un órgano denominadas órgano específicas y otras no específicas u órgano no específicas en donde los cambios patológicos están diseminados en forma amplia y en general se trata de lesiones de varios tejidos por encontrarse autoanticuerpos que reaccionan al DNA y otros constituyentes celulares. Los pacientes con trastornos específicos de órgano tienen una tendencia mayor a desarrollar cáncer del órgano afectado mientras que la neoplasia linfoproliferativa generalizada aparece con frecuencia en trastornos no específicos de un órgano.<sup>8,17</sup>

La tolerancia inmunitaria natural a un antígeno extraño es raro que se presente aún si se adquiere una infección durante la gestación como se ha comprobado con la rubeola.<sup>9</sup>

Los procesos autoinmunitarios suelen ser patogénicos. Cuando se detectan autoanticuerpos asociados a una determinada enfermedad es posible que: 1) el proceso autoinmunitario sea el causante de las lesiones que aparecen en la enfermedad, 2) los autoanticuerpos se produzcan como respuesta a autoantígenos liberados como consecuencia de las lesiones tisulares que provoca la enfermedad, 3) existe algún factor que cause al mismo tiempo las lesiones y la autoinmunidad.<sup>6,8,17,</sup>

Los linfocitos o anticuerpos autorreactivos son manifestación de autoinmunidad, la tolerancia a los componentes del propio cuerpo, impide la aparición de fenómenos autoinmunitarios en la mayoría de individuos sanos.<sup>9</sup>

**Antígeno alterado:** Algún fenómeno físico, químico o microbiológico puede alterar a un antígeno propio de tal manera que ya no sea reconocido y la consecuencia es una reacción inmunitaria contra este antígeno.<sup>8,9</sup>

**Antígeno heterófilo:** Un microorganismo infectante puede contener un determinante antigénico semejante a un componente del huésped suele producir anticuerpos que tienen una reacción cruzada con sus propios tejidos.<sup>8,9</sup>

Para considerar un trastorno como autoinmune es necesario que cumpla por lo menos con las siguientes características: presencia de reacción autoinmune, datos clínicos o experimentales de que esta reacción no es secundaria a lesión tisular y la ausencia de otra causa bien definida que explique el por qué se presenta esa enfermedad.<sup>6,8,17</sup>

Según la hipótesis de delección clonal, no se eliminan aquellos clones inmaduros de linfocitos portadores de receptores para autoantígenos del sistema linfoide durante el desarrollo. Normalmente, las células presentadoras de antígeno del timo promueven la selección que da lugar a la destrucción de células T autorreactivas, sin embargo pueden aparecer células presentadoras de antígeno que no son capaces de inducir tolerancia a las células T autorreactivas.<sup>6,8,17</sup>

La teoría del antígeno secuestrado nos dice que cualquier autoantígeno que sea completamente secuestrado puede considerarse extraño si se introduce en la circulación y activará a la respuesta inmune. Aunque solo puede aplicarse a ciertas situaciones.<sup>6,8,17</sup>

**Tipos de fenómenos autoinmunitarios.**

**Anticuerpos antinucleares.** Estos anticuerpos dirigidos contra uno o más componentes del núcleo celular, pueden descubrirse mediante varias técnicas inmunitarias como la fijación del complemento, la aglutinación, la precipitación, la inmunofluorescencia directa y otras, se presenta en el lupus eritematoso.<sup>8,9</sup>

**Anticuerpos antigammaglobulina.** Son anticuerpos que reaccionan con determinantes antigénicos para las cadenas de las inmunoglobulinas como es el caso de la artritis reumatoide.<sup>9</sup>

**Anticuerpos contra las células de la sangre.** En algunos pacientes con anemia hemolítica se encuentran anticuerpos IgG o IgM adheridos a la membrana de los eritrocitos.<sup>9</sup>

**Anticuerpos antitissulares.** En el suero de muchos pacientes con variedad de enfermedades se aprecian anticuerpos que reaccionan con extractos o componentes de los tejidos. La existencia de dichos anticuerpos se ha

demostrado por fijación del complemento, inmunofluorescencia y aglutinación que reaccionan contra la mucosa de colón, músculo esquelético y mucosa gástrica en enfermedades como la colitis ulcerativa, miastenia gravis y anemia perniciosa respectivamente. En algunas enfermedades infecciosas los anticuerpos reaccionan de forma cruzada contra antígenos tisulares del huésped como es el caso de la fiebre reumática donde la proteína M del streptococcus haemolyticus y un componente del sarcolema del músculo cardiaco actúan como antígeno heterófilo que provoca la aparición de anticuerpos con reacción cruzada.<sup>9</sup>

Células linfoides autosensibilizadas. Como es el caso de la tiroiditis de Hashimoto cuyo suero contiene anticuerpos contra la tiroglobulina y linfocitos citotóxicos contra las células tiroideas.<sup>8,9</sup>

En la periferia del organismo donde encontramos células presentadoras de antígeno depende mucho el procesamiento de este con la molécula del CMH tipo II así como la ausencia o presencia de factores estimulantes para que se lleve a cabo una reacción autoinmune tales como ICAM-1 y receptores de superficie de los linfocitos T.<sup>7</sup>

Las manifestaciones autoinmunitarias contribuyen a la patogenia de las lesiones y se incluyen:

- a. Daño a las membranas celulares
- b. Reacciones inflamatorias
- c. Citotoxicidad<sup>9</sup>

En algunas familias la autoinmunidad se presenta con relativa frecuencia, lo que hace pensar que factores genéticos se encuentran implicados por la tendencia a presentar ciertos haplotipos HLA que predisponen a los individuos a desarrollar ciertas enfermedades. Es posible que la expresión de moléculas CMH de clase II en la superficie celular sea una condición necesaria para que se conviertan en dianas para las células T autorreactivas.<sup>6,8,17</sup>

Existen casos en los que un antígeno propio se combina con otra molécula y puede no ser reconocida por las células T autorreactivas. O determinantes haptenicos de microorganismos infecciosos unidos a células portadoras de estos, ocasionando formación de anticuerpos capaces de lesionar tejidos.<sup>6,17</sup>

La patogenia de la autoinmunidad parece entrañar factores inmunitarios, genéticos y virales que se influyen mutuamente por complicados mecanismos.<sup>6,17</sup>



## *INMUNODEFICIENCIA*

Se debe a la ausencia o al funcionamiento anormal de uno o más elementos del sistema inmunitario, la inmunodeficiencia primaria debe a factores intrínsecos como las células que integran al sistema inmunitario y en la mayoría de los casos aparecen como consecuencia de anomalías genéticas; la secundaria depende de factores extrínsecos como los fármacos, radiaciones, desnutrición o infecciones.<sup>6,17</sup>

Las personas que la padecen son más susceptibles a infecciones. De acuerdo a la alteración del sistema inmune será el tipo de infección, por ejemplo un paciente con descontrol de las inmunoglobulinas, sistema del complemento o los fagocitos padecerán infecciones con exudado purulento; en cambio aquellos con defectos de la inmunidad celular como las células T tienen infecciones muy graves e incluso fatales.<sup>6,17</sup>

## *HIPERSENSIBILIDAD*

El contacto con un antígeno no solo inicia una respuesta inmunitaria protectora, sino también reacciones que pueden lesionar a los tejidos. Los antígenos externos pueden ser: alimentos, polvo, polen, fármacos, químicos y otros. La respuesta inmunitaria que provocan son variables, desde prurito hasta asma bronquial que llega a ser mortal.<sup>6,17</sup>

Las reacciones inmunitarias de hipersensibilidad que lesionan los tejidos pueden desencadenarse por antígenos endógenos con diferencias genéticas y antigénicas entre los individuos como es el caso de transfusiones y rechazo de injertos.<sup>6,17</sup>

Las enfermedades por hipersensibilidad se clasifican en:

Tipo I, la respuesta inmunitaria libera sustancias vasoactivas y espasmogénicas que actúan sobre vasos y músculo liso. Se produce tras el contacto con pequeñas cantidades de alérgenos ambientales inocuos. IgE se une a las células cebadas a través de respuestas específicas e induce la liberación de citocinas.<sup>6,17</sup>

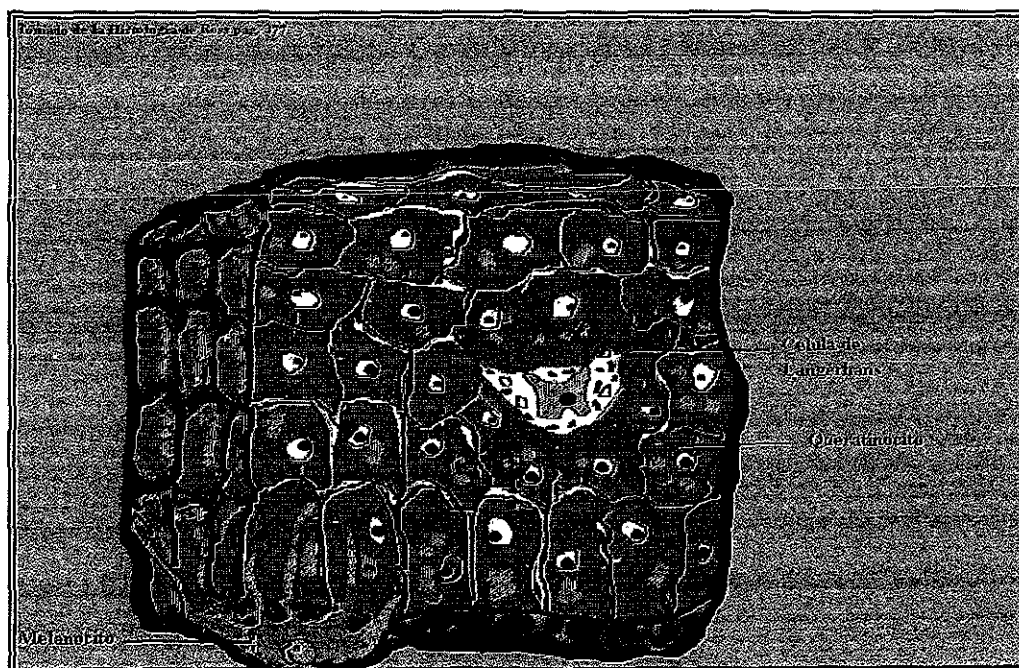
Tipo II, los anticuerpos humorales lesionan directamente a las células provocando su fagocitosis o lisis.<sup>6,17</sup>

Tipo III, conocidos como enfermedades por inmunocomplejos, anticuerpos humorales se unen a los antígenos y activan al complemento por la liberación de enzimas lisosomales que producen daño tisular.<sup>6,17</sup>

Tipo IV, las respuestas inmunitarias mediadas por células, con linfocitos sensibilizados, son la causa de lesión tisular y celular. Existen tres tipos: por contacto, de tipo tuberculínico y granulomatosa. Las células de Langerhans capturan y procesan los haptenos aplicados sobre la piel para presentarlos a las células T.<sup>6,17</sup>

## CELULAS DE LANGERHANS

El término células de Langerhans fué descrito por Paul Langerhans en 1868, refiriéndolas como células neurales dendríticas de la epidermis. Ahora sabemos que son células especializadas presentadoras de antígenos,<sup>10-15,66</sup> *dendritico-histiocíticas del tipo no queratinocito. Son de origen mesodérmico originándose a partir de la médula ósea con la posibilidad de provenir de CD34, pertenecen al sistema fagocítico mononuclear. Se encuentran en el epitelio bucal humano en un promedio de 14 a 30 células por mm<sup>2</sup> <sup>10-15</sup> y en piel de 678±60 células por mm<sup>2</sup>.<sup>16</sup>*



**Fig. 2** Epitelio que muestra la localización de las células de Langerhans.

### LOCALIZACION

Se encuentran en el epitelio de ciertos tejidos en el estrato espinoso (*fig. 2*) han sido identificadas en la médula ósea, epidermis, órganos del sistema retículo endotelial, ganglios linfáticos, epitelio bucal, vaginal, esófago, timo y piel.<sup>2,3,17</sup>

## CARACTERISTICAS

Son células claras por no poderse observar con técnicas convencionales de H y E porque el citoplasma se retrae produciendo un halo claro y un núcleo que se tiñe intensamente con hematoxilina, lo anterior se debe a que carecen de desmosomas que la adosen a células adyacentes; las técnicas histológicas utilizadas para la localización de células de Langerhans son la impregnación aurica, ATPasa que depende de la actividad enzimática, L-dihidroxifenilalanina pero otras células aparte de las de Langerhans son reactivas también a estas reacciones de osmio iodado, OKT-6 glicoproteína de superficie, HLA-DR y S-100 entre otras; se realizó un estudio comparativo con las últimas tres técnicas mencionadas resultando OKT-6 la mejor alternativa para la cuantificación y detección de estas células.<sup>2,3,10</sup>

Tienen forma estrellada, miden 12 micras de diámetro, contienen dentro de su citoplasma gránulos en forma de bastones o raquetas con expansiones bulbosas en cuyo centro hay una banda estriada, son llamados gránulos de Birbeck o corpúsculos de Langerhans, no contienen fagolisosomas, su núcleo puede estar plegado de forma dentada o lobulada, contiene lisosomas, ribosomas, mitocondrias, retículo endoplásmico rugoso, lípidos y glicógeno.<sup>2,3,4,10,13</sup>

Contienen grandes cantidades de moléculas CMH de tipo II (en ratón) y HLA-DR (en humano), poseen receptores para IgG (Fcγ R) y de la proteína del complemento C3b (CR1) y expresan CD4. Las células de Langerhans son inactivadas por rayos ultravioleta, que pueden anular o atenuar los efectos de hipersensibilidad por contacto.<sup>10-11,17,18</sup>

## FUNCION

La respuesta inmune en boca es mediada por proteínas salivales y elementos celulares que incluyen a los queratinocitos, células de Langerhans, linfocitos, leucocitos y otras.<sup>17</sup>

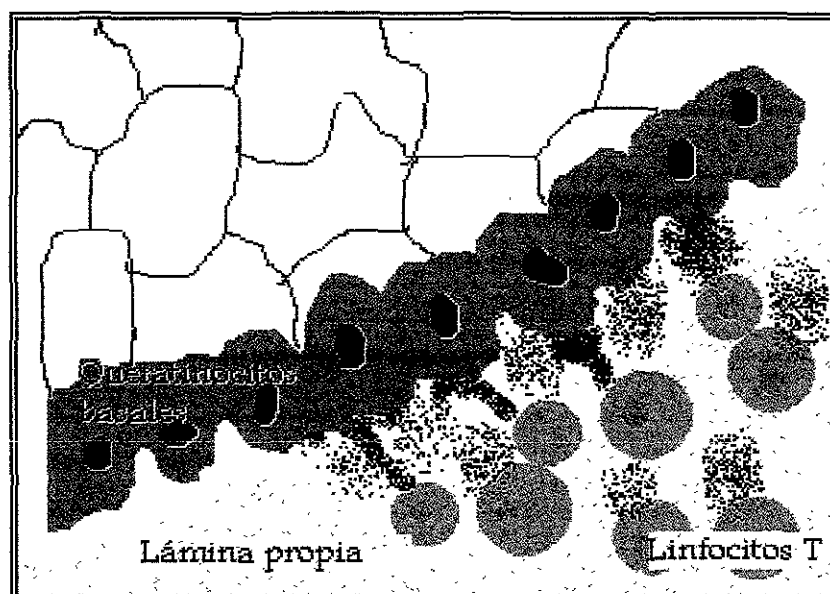
Las células de Langerhans actúan como células presentadoras de antígenos, formando parte de una población muy heterogénea de células que cumplen esta función en piel y mucosa.<sup>10-12,17,18</sup> Su acción la ejercen al captar un antígeno o el hapteno que se une a las moléculas CMH tipo II y lo ingieren mediante endocitosis, de acuerdo a la naturaleza de estas células presentadoras de antígenos será la respuesta de tipo inmune o un fenómeno de tolerancia el que se manifieste; una vez captado el antígeno, migran a través de los vasos linfáticos aferentes hasta la zona paracortical de los ganglios linfáticos en forma de células "camufladas" llamadas así por experimentar cambios y transformarse en células dendríticas interdigitantes, allí presentan a los linfocitos CD4 los conjugados proteína-hapteno asociados a moléculas CMH

## ***PAPEL DE LAS CÉLULAS DE LANGERHANS EN LIQUEN PLANO***

En teoría las células de Langerhans procesan en el epitelio los antígenos y presentan la información a los linfocitos T. Proliferan los linfocitos y los T8 se vuelven citotóxicos para las células basales.<sup>17,18</sup>

Como ya se mencionó las células de Langerhans producen IL-1 que estimula a los linfocitos para que produzcan IL-2, los linfocitos activados secretan gammainterferón lo que provoca que los queratinocitos expresen HLA-DR tipo II y aumentan su diferenciación, esto produce que las células T reconozcan como extraños autoantígenos de las células epiteliales y se lleve a cabo un proceso autoinmune.<sup>6,17,18</sup>

El liquen plano consiste en una reacción por infiltrado linfocítico en la interfase capa basal y tejido conectivo (*fig. 4*), varios autores nos sugieren una reacción de hipersensibilidad. Las células de Langerhans juegan un papel importante en la iniciación del proceso inflamatorio. Se han estudiado las reacciones de hipersensibilidad tipo IV en piel y el proceso inmune que se lleva a cabo es muy parecido en el liquen plano, donde hay infiltrado de linfocitos T en el tejido conectivo submucoso y la lámina lúcida, las lesiones del liquen plano contienen linfocitos CD8 que fueron atraídos por quimiotaxinas producidas por los queratinocitos, células de Langerhans y leucocitos mientras en la hipersensibilidad los linfocitos atraídos son CD4 no específicos para algún antígeno. El procesamiento de antígenos por las células de Langerhans se observa incrementado en el liquen plano.<sup>17,18</sup>

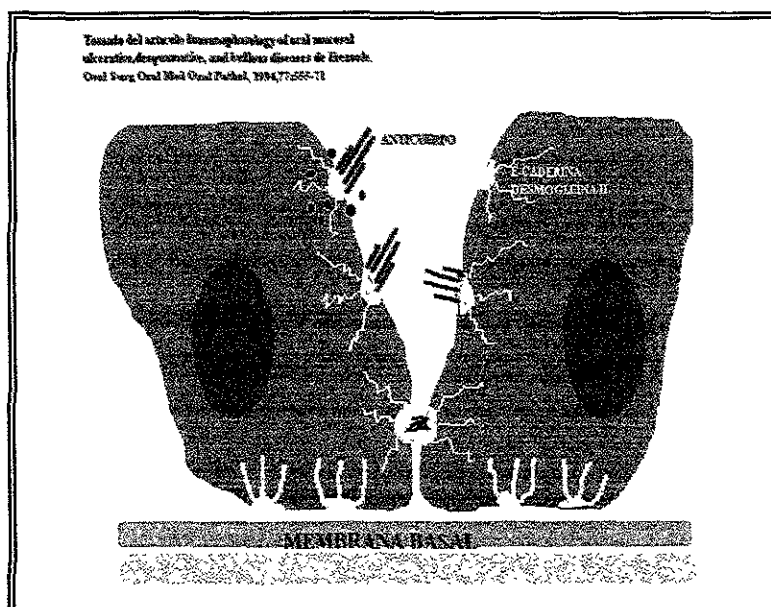


**Fig. 4** Infiltrado linfocítico en el liquen plano

## ***PAPEL DE LAS CELULAS DE LANGERHANS EN PENFIGO VULGAR***

La migración de las células de Langerhans del epitelio a los ganglios linfáticos se debe a que son células presentadoras de antígenos, cruciales para el inicio de la respuesta inmune primaria ante antígenos externos.<sup>10-12,17,18,20</sup> Pueden ser varios los mediadores que inducen a la movilización de las células de Langerhans pero los mecanismos exactos por lo cuales se activan aún no se han dilucidado.<sup>20</sup> En estudios recientes se ha demostrado que las células de Langerhans y los queratinocitos expresan a la E-caderina molécula de adhesión celular dependiente de calcio.<sup>18,20,51,57</sup> Las caderinas son una familia de moléculas que se encargan de mantener la homeostasis y las uniones entre las células del epitelio.<sup>20</sup>

En el pénfigo vulgar disminuye la cantidad de esta molécula en la superficie celular ya que actúa como epítpe antigénico de los anticuerpos presentes<sup>18,51,57</sup> ocasionando la separación de los queratinocitos y la migración de las células de Langerhans a los ganglios linfáticos que provocaría probablemente un incremento del infiltrado inflamatorio.<sup>20</sup> (fig. 5)



**Fig. 5** Patogenia del pénfigo vulgar

## LIQUEN PLANO

El liquen plano es una enfermedad queratósica inflamatoria de piel y mucosa, que afecta del 0.5% al 1.9% de la población con prevalencia en áreas geográficas de América y Africa, descrita por primera vez en 1895 por Wilson, Darier en 1909 nos habla sobre su apariencia histológica, Wickham describe las estrías características del liquen plano reticular y Andreasen lo dividió de acuerdo a su apariencia clínica.<sup>21-26</sup>

Principalmente se observa en mucosa bucal y vestibular, en segundo lugar encía y bordes laterales de la lengua, frecuentemente es multifocal y bilateral, la relación entre el liquen plano oral y genital es frecuente; se encuentra asociado a desórdenes sistémicos como artritis reumatoide, síndrome de Sjögren y diabetes mellitus. Tiene mayor prevalencia por el sexo femenino, en edad aproximada de 50 años, con alta prevalencia en la raza blanca, asociado a factores inmunes. El liquen plano remite en el 20% de los casos sin embargo hay pacientes que mantienen la lesión durante toda su vida.<sup>21,22,24,28,29</sup>

Los tipos de liquen plano son: reticular, papular, atrófico, erosivo, buloso, en placa y combinaciones entre ellos.<sup>21-23,28-30</sup> El tipo reticular representa el 41% de todos los tipos, el erosivo 12%, el atrófico y buloso 7%. En un estudio<sup>31</sup> en 570 pacientes con liquen plano a los cuales se siguió su evolución durante 10 años se obtuvo lo siguiente: la edad promedio fue 52 años, y el 67% eran mujeres, el liquen plano de tipo reticular fue el más común, de un 75% de pacientes tratados con corticoesteroides el 29% tuvo remisión el 63% restante tuvo una remisión parcial mantenida con medicamentos y un 3% remisión espontánea; se realizaron historias clínicas que incluían datos como el tipo de liquen que presentaban, el uso de tabaco, presencia de candida albicans, antecedentes familiares, los cuales no se asociaban a la enfermedad. El lugar más común fue la mucosa yugal, encía y lengua. Sólo un 3% tuvo transformación maligna.<sup>31</sup> Brown y cols.<sup>45</sup> estudiaron la transformación maligna del liquen plano reportando la forma erosiva como la más frecuente, en pacientes mayores de 62 años, con cáncer en otros sitios del organismo y con hábitos perniciosos como el tabaquismo.<sup>45</sup>

Algunos autores han relacionado la diabetes con el liquen plano, otros no encuentran relación entre uno y otro. En el estudio realizado por Silverman y cols.<sup>31</sup> hallaron que la candidiasis es frecuente encontrarla asociada pero no tiene una relación específica con la evolución de la enfermedad ni por la irritación característica. La asociación entre liquen y candidiasis es debido al tratamiento del liquen plano es a partir de corticoesteroides y estos aminoran la respuesta inmune permitiendo el desarrollo de candida, siendo necesario

utilizar antimicóticos.<sup>31</sup> También se han encontrado pacientes con liquen plano y lupus eritematoso, en ambos hay queratinización e hiperproliferación según la investigación realizada por De Jong y Van de Kerkhof.<sup>32</sup>

Existen reportes de diferentes tratamientos para el liquen plano como la fotoquimioterapia con radiación ultravioleta de onda larga y retinoides<sup>33</sup>, ciclosporina A aplicada a la mucosa directamente con un vehículo adhesivo<sup>34</sup>, levamisole antihelmíntico que potencializa la respuesta mediada por células T, a la fosfatasa alcalina e inhibe la reductasa.<sup>35</sup>

## GENESIS

La etiología del liquen plano es desconocida, existiendo controversias acerca de esta, entre sus posibles causas existe un origen viral, por estrés, medicamentos, obturaciones con amalgama,<sup>36</sup> factores genéticos y a una respuesta inmune mediada por células presentadoras de antígenos.<sup>39</sup>

Se ha estudiado la causa del liquen plano comparándolo con reacciones de hipersensibilidad en piel ya que el proceso inmune se lleva a cabo de forma muy parecida. En donde hay infiltrado de linfocitos T en el tejido conectivo submucoso y la lámina lúcida.<sup>37</sup> Las lesiones del liquen plano contienen linfocitos CD8 que se unen a moléculas del CMH clase II. Se atribuye la presencia de estos a quimiotaxinas, moléculas de adhesión vascular<sup>18,37,38</sup> producidas por los queratinocitos, células de Langerhans y linfocitos.<sup>18,38</sup>

El procesamiento de antígenos por las células de Langerhans se observa incrementado en el liquen plano.<sup>18</sup>

Los queratinocitos tienen la capacidad de expresar moléculas clase II en sus membranas citoplasmáticas que provocan una reacción de tipo inmune, la patogénesis del liquen plano involucra moléculas de adhesión que activan linfocitos T y provocan su migración, referente a lo anterior las moléculas de adhesión vascular se encuentran expresadas a menudo en queratinocitos de piel y mucosa en reacciones inflamatorias, el infiltrado linfocitario en el liquen plano se inicia con cambios en las células endoteliales, como la expresión de moléculas de adhesión específicas que provocan la adhesión de leucocitos circulantes a la pared de los vasos. La molécula de adhesión intracelular tipo 1 (ICAM-1) y la molécula de adhesión celular vascular 1 (VCAM-1), se encuentran involucradas en el mecanismo de unión a las paredes de los vasos y con la migración transendotelial. ICAM-1 se expresa principalmente en el endotelio vascular de los capilares en la piel normal, al contrario VCAM-1 se encuentra ausente en el endotelio vascular normal. ICAM-1 y VCAM-1 en las células de Langerhans proporciona evidencia adicional para la activación de

estas en el liquen plano bucal. Por la identificación de antígenos propios presentados a los linfocitos T. Las células de Langerhans pueden inducir a los linfocitos T a secretar citocinas que agudizan la activación de las células T y macrófagos. En estudios realizados por Walton y colaboradores<sup>39</sup> sobre la expresión de estas moléculas en las células de Langerhans, leucocitos y células endoteliales en liquen plano y tejido normal, observaron mayor expresión de ellas en el liquen, principalmente a nivel de la lámina propia.<sup>39</sup> (fig. 6)

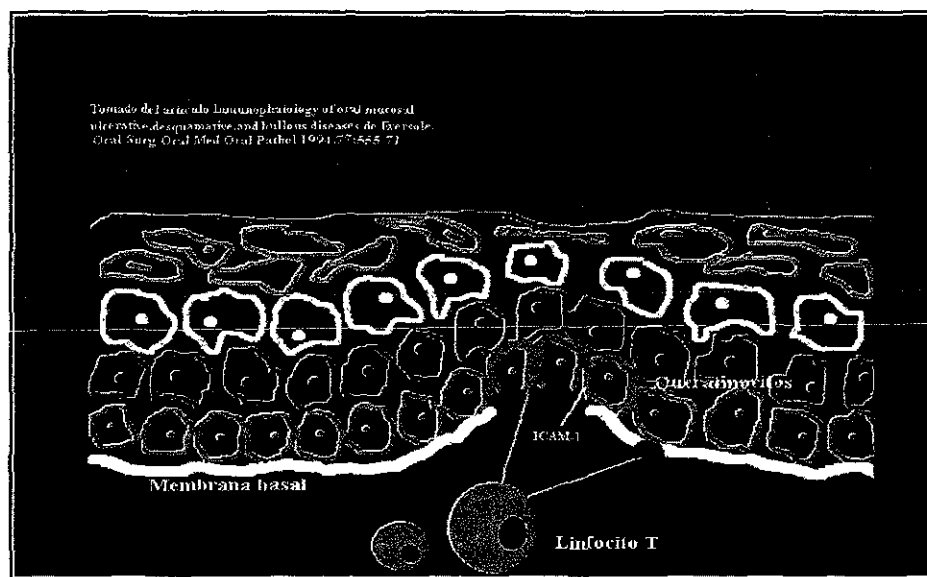


Fig. 6 Patogenia del liquen plano

El liquen plano se caracteriza por un gran infiltrado linfocitario en el tejido conectivo predominando las células T que ejercen acción citotóxica para los queratinocitos. El infiltrado de linfocitos T del liquen plano contiene en su superficie celular el antígeno asociado a función linfocítica, expresando moléculas de adhesión intracelular lo que provoca su agrupación. Esta adhesión media la inmovilización localizada de las células T ocurriendo la presentación del antígeno, esto provoca daño por acción citotóxica generada por el efecto de las citocinas en respuesta a los antígenos expresados en conjunto con la molécula CMH clase II, el antígeno es expresado por los queratinocitos así como la elaboración del factor quimiotáctico de linfocitos, IL-1, leucotrieno B, factor B de crecimiento, IL-8, IL-10; estas moléculas provocan migración leucocitaria.<sup>18</sup>

Para que los leucocitos puedan pasar del vaso sanguíneo al epitelio es necesaria la molécula de adhesión intracelular y la molécula de adhesión endotelial leucocitaria, molécula presente en las células endoteliales y que



puede ser regulada por IL-1 y el FNT $\alpha$  que es liberado más tarde por las células de Langerhans.<sup>18</sup>

En el liquen plano bucal se encuentran presentes CD4 y CD8, se ha especulado que las CD8 son las responsables de la citólisis característica en la lámina basal. Puede haber acumulación en bajo número de células asesinas naturales y linfocitos B.<sup>18</sup>

En el liquen plano bucal las células de Langerhans son activadas, y se puede considerar lo anterior como factor principal del desarrollo de la enfermedad. En tejidos normales y en el liquen plano bucal todas las células de Langerhans expresan CMH tipo II del antígeno propio HLA-DR, sin embargo en el liquen plano bucal hay un incremento significativo en la expresión de HLA-DP y DQ.<sup>18,28</sup>

Se ha comprobado que si se colocan células T autorreactivas de liquen plano en ratones se produce una reacción similar al rechazo de injertos clínica e histopatológicamente.<sup>31</sup>

Una causa genética ocasiona el liquen plano según estudios realizados en familias que presentan el antígeno leucocitario humano relacionado con el liquen plano. Se asocia al antígeno HLA-A3. Porter notó un aumento significativo de la incidencia de HLA-A28 en israelitas cuyo gen se encontraba alterado.<sup>43</sup>

Los queratinocitos en las lesiones de liquen plano pueden ser los causantes de la lesión por ser los productores de citocinas. Sin embargo los queratinocitos no son notablemente afectados por el infiltrado, hasta la expresión del CMH clase II, el antígeno 27E10 de los enlaces de calcio de superficie e ICAM-1.<sup>43</sup>

El número de células de Langerhans puede ser normal o incrementado. Estas células tal vez se presentan más dendríticas y acumuladas en grupos cerca de la capa basal en el liquen plano que en la mucosa normal lo que sugiere la expresión de antígenos a los linfocitos T.<sup>43</sup>

En un estudio realizado por Regezi y cols.<sup>40</sup> encontraron en el liquen plano cutáneo un incremento en el número de dendrocitos y macrófagos y lo comparan con el liquen plano bucal donde el factor XIIIa y los dendrocitos están aumentados también, piensan que estos son los que procesan el antígeno de manera incrementada.<sup>40</sup>

Robbins sugiere: "una posible liberación de antígenos en la capa basal y la unión dermoepidérmica que estimula la respuesta inmunitaria mediada por células. A favor de esta teoría hay una serie de datos que indican la presencia inicial de linfocitos T junto con una hiperplasia de las células de Langerhans, fundamentales para la formación y evolución de esta lesión."<sup>6,38</sup>

la capa granulosa. Hay depósitos de fibrinógeno, inmunoglobulinas y factores del complemento observados con inmunofluorescencia.<sup>48</sup>

Cuando hay vesículas y estas se rompen existe necrosis del epitelio. En un estudio realizado por Tipoe y cols.<sup>44</sup> se demostró la relación existente entre la neovascularización y la proliferación celular en diferentes lesiones en la mucosa del carrillo, el liquen plano resultó tener el mismo volumen y número de vasos que el tejido normal.<sup>44</sup>

El liquen plano de tipo atrófico difiere histológicamente de los otros por presentar hiperqueratosis en forma de red de basquetball, un epitelio adelgazado, melanófagos, telangiectasia y degeneración vacuolar, puede presentar ortoqueratosis, hipergranulosis, hiperplasia del epitelio, el colágeno se encuentra en bandas verticales e infiltrado linfocítico en banda. El erosivo se caracteriza por descamación. Cuando la etiología del liquen plano se debe a fármacos el infiltrado se encuentra constituido también por eosinófilos y células plasmáticas.<sup>49</sup>

Histológica e inmunohistoquímicamente el aspecto del liquen plano es muy parecido a una reacción de hipersensibilidad tipo IV pero sin la presencia de una sustancia alérgena, cuando se identifica el antígeno o alérgeno específico causante se denominan lesiones liquenoides como las provocadas por el mercurio de la amalgama, después de la administración oral de sales de oro, tiazida y otras.<sup>17,18,29</sup>

Triantafyllou<sup>50</sup> estudió dos casos de liquen plano con un patrón histológico diferente; realizó tinciones a los tejidos con diversas técnicas y observó la presencia de células ovoides con numerosos gránulos citoplasmáticos, de núcleo pequeño, oscuro y excéntrico, ligera atípia y actividad mitótica, las llamó células granulares pero al final comenta que eran macrófagos. El objetivo de su estudio es reportar la rara presencia de estas células granulares en el liquen plano y su probable papel en la patogénesis del mismo.<sup>50</sup>

## DIAGNOSTICO DIFERENCIAL

Para realizar el diagnóstico diferencial clínico deben considerarse aquellas lesiones que sean blancas o queratósicas tales como la leucoplasia, lesiones liquenoides por fármacos que generalmente se localizan en la zona interna de los labios, línea alba sobrestimulada o queratosis friccional, leucoedema, nevo esponjoso blanco, candidiasis pseudomembranosa, lupus eritematoso discoide, estomatitis areata migrans y carcinoma de células escamosas.<sup>21,27</sup>

## PENFIGO VULGAR

Descrito por Civatte en 1943<sup>48</sup> el pénfigo vulgar es una enfermedad autoinmune vesiculoampollosa muy agresiva que afecta piel y mucosas e incluso pueden encontrarse involucradas mucosa nasal, vaginal, anal y el bermellón, cuando afecta piel se localiza principalmente en cuero cabelludo, cara, axilas, ingles tronco y zonas de presión. En cierta época todas las enfermedades ampollosas de piel se consideraban pénfigo.<sup>50,52,54-56</sup> Se presenta en individuos alrededor de la cuarta y sexta década de la vida sin predilección por ningún sexo.<sup>50,52-56,58</sup> Es raro encontrar casos de pénfigo en adolescentes o niños, pero en Israel presentaron un caso de una joven de 15 años de edad, revisaron la literatura de 35 años atrás y encontraron otros dos casos de 12 y 18 años con pénfigo.<sup>55</sup> El pénfigo vulgar es frecuente en etnias como los judíos y mediterráneos.<sup>45,51</sup> Las úlceras bucales generalmente preceden a las lesiones cutáneas.<sup>53-56</sup> Se caracterizan por la producción de anticuerpos que actúan sobre los componentes de unión intercelulares. Existen tres tipos principales de pénfigo: vulgar, foliáceo y paraneoplásico o vegetante.<sup>27,46,51,54,56</sup> Tiene una prevalencia de 0.5 a 3.2 casos por cada 100 000 personas por año.<sup>48,52,57,60</sup> Antes de descubrirse los corticoesteroides el pénfigo tenía una mortalidad elevada; la mitad de los pacientes morían en un plazo de 12 a 15 meses después de establecido el diagnóstico.<sup>27,28,58</sup> Así el tratamiento más efectivo es a base de corticoesteroides para suprimir la reacción inmune anormal y las manifestaciones clínicas de dolor e inflamación.<sup>21,27,48,52,54,55,57</sup>

Neil y colaboradores<sup>51</sup> realizaron un estudio en embarazadas con pénfigo vulgar y reportan que de 15 mujeres, 5 tuvieron a sus hijos en perfecto estado, 4 nacieron muertos, 1 abortó a los 3 meses y 5 nacieron bien pero a las tres semanas presentaban ampollas y erosiones. Piensan que vía transplacentaria pasan los anticuerpos IgG del pénfigo vulgar, ya que en los cuatro bebés que nacieron muertos se confirmó la presencia de este anticuerpo. Especulan acerca de la transferencia pasiva del anticuerpo por medio de la leche materna.<sup>51</sup>

## GENESIS

Actualmente se ha establecido la naturaleza del pénfigo como enfermedad autoinmune de piel y mucosa.<sup>28</sup> No se ha reconocido el estímulo para la producción de anticuerpos, pero se ha clonado el antígeno del pénfigo, este tiene homología significativa con la familia de la caderina de las moléculas de adhesión de células dependientes de calcio que incluyen a la desmogleína II de las membranas de los queratinocitos.<sup>18,52,57</sup> Estos antígenos se localizan en los espacios intercelulares activando a los mediadores del sistema del

complemento que provocan la pérdida de la adhesión celular.<sup>18,50,54,55</sup> La acantolisis sucede por la acción directa del anticuerpo a la proteína de 130 kD y de 85 K de la placoglobina la que se encuentra en las adherencias intercelulares o desmosomas.<sup>54,56</sup>

Estudios recientes sostienen que los anticuerpos del pénfigo vulgar pueden causar disyunción de los queratinocitos contiguos al interferir los mecanismos de adhesión celular.<sup>18,57</sup> La desmogleia contiene otras moléculas de adhesión que contribuyen a la unión entre desmosomas contiguos; sin embargo es la E-caderina-2 la que domina sobre la desmogleína II que sirve como epítipo antigénico. Las proteínas citoplasmáticas e intracelulares de los desmosomas son las desmoplaquinas que son proteínas interpuestas entre los tonofilamentos de citoqueratina. No existe evidencia acerca de que las desmoplaquinas se encuentren involucradas en la patogénesis del pénfigo vulgar. Investigaciones recientes muestran que el activador del plasminógeno y las enzimas proteolíticas no son esenciales para la acantolisis pero otros sostienen que si intervienen. La unión de la desmogleína II con la cadena intracelular es crítica para la adhesión celular. La desmogleína II no es un componente de los hemidesmosomas, los cuales mantienen a la capa basal sobre la lámina basal.<sup>18,57</sup>

Con inmunofluorescencia directa de las lesiones en la piel alrededor de las ampollas en pacientes con pénfigo vulgar han demostrado la presencia de IgG, C1q, C3 y C4, properdina y factor B de properdina en los espacios intercelulares. En la zona de la lesión se observa un patrón característico reticular que corresponde a los depósitos intercelulares de IgG en los puntos de acantolisis desarrollada o incipiente. Esta enfermedad tiene mecanismos patogénicos que incluyen anticuerpos circulantes que atacan a los constituyentes normales de las moléculas de adhesión de los queratinocitos. La presencia de antiqueratinocitos puede ser confirmada en vivo por medio de la fluorescencia.<sup>21,25,27,28,51,58</sup>

Cuando anticuerpos humanos de pénfigo vulgar son transferidos a ratones recién nacidos, la acantolisis ocurre entre 24 y 48 horas. Cuando IgG se fija en el espacio intercelular se activa el factor del plasminógeno enzima proteolítica importante en el proceso acantolítico.<sup>7,18,28</sup>

El HLA-A10 se identificó como el antígeno más frecuente en un principio pero después en un estudio hecho en enfermos de pénfigo vulgar encontraron en un 95% HLA-DR4/DQw3 ó HLA-DRw6/DQw1. Describen que este último difiere del alelo normal DQ en el codón 57 cambiándose la valina o serina por aspargina.<sup>21,28,52</sup>

Por el momento se sabe que el antígeno reactivo con el anticuerpo del pénfigo es producido por las células escamosas estratificadas.<sup>28</sup>

## CARACTERÍSTICAS CLÍNICAS

El pénfigo vulgar se caracteriza por la rápida aparición de vesículas y ampollas, cuyo tamaño varía de unos milímetros a varios centímetros de diámetro.<sup>59</sup> Al comienzo de la enfermedad aparecen bulas o vesículas llenas de líquido o úlceras superficiales, de inmediato las bulas se rompen y sus paredes se colapsan formando una membrana parduzca que se puede eliminar con una gasa quedando superficies ulceradas, de color rojo, que dejan grandes áreas denudadas de piel, las costras pueden ser la única evidencia clínica del proceso ampolloso.<sup>21,28</sup> Las lesiones son muy dolorosas y existen casos que incluso incapacitan.<sup>57</sup>

Con mayor frecuencia se encuentran afectados el cuero cabelludo, tórax, ombligo, y pliegues cutáneos.<sup>28,52</sup> La pérdida del epitelio ocasionada por el frotamiento de la piel o mucosa aparentemente sana se denomina signo de Nikolsky.<sup>21,28,42,52,55,58,59</sup> Las lesiones en cavidad bucal se presentan principalmente en paladar blando, mucosa bucal, piso de boca y encía alveolar; es común observar áreas erosionadas, irregulares, simétricas y bilaterales que están cubiertas de un exudado blanco o con sangre, entre la parte distal del último molar y el paladar blando, existe incremento en la salivación y halitosis.<sup>57,59</sup> Las lesiones bucales pueden ser tan extensas y dolorosas como para interferir con la higiene bucal y la ingesta de alimentos sobre todo si se encuentran afectadas laringe y faringe. La conjuntiva del ojo puede encontrarse involucrada antes que las lesiones bucales.<sup>28,57</sup>

El prurito no es una característica común.<sup>28</sup> Sin tratamiento estas áreas curan lentamente y dejan un área hiperpigmentada. Pueden existir otras enfermedades autoinmunes relacionadas con el pénfigo vulgar como: miastenia gravis, lupus eritematoso, artritis reumatoide, tiroiditis de Hashimoto o síndrome de Sjögren.<sup>21</sup>

El pénfigo vulgar y foliáceo son muy parecidos, ambos presentan ampollas aunque en el foliáceo son más pequeñas, se caracterizan por acantolisis de las células epidérmicas y depósitos de anticuerpos intercelulares; la lesión es más superficial en el pénfigo foliáceo y más profunda en el pénfigo vulgar. El pénfigo foliáceo casi no afecta mucosa bucal.<sup>42,52</sup>

El pénfigo vegetante se caracteriza por ampollas flácidas y húmedas, pero en las etapas de curación se producen granulaciones verrugoides hipertróficas en las áreas denudadas dejadas por las ampollas rotas. Pueden observarse lesiones pustulosas en la periferia de las lesiones vegetantes. Gradualmente las lesiones se transforman en hiperqueratósicas y

papilomatosas; se manifiesta en boca igual que el pénfigo vulgar comprometiendo principalmente el borde rojo de los labios.<sup>28,42</sup>

## CARACTERISTICAS HISTOLÓGICAS

El pénfigo vulgar se caracteriza por la separación entre la capa basal adherida a la lámina propia y el epitelio suprabasal; acantolisis en las células del epitelio escamoso libre que adquieren una forma esférica por la ruptura de los desmosomas y retracción de los tonofilamentos, estas son de núcleo grande e hipercromático denominadas células de Tzanck; hiperplasia epitelial y abscesos intraepiteliales también se observan en estas lesiones. El infiltrado inflamatorio consta principalmente de neutrófilos y a veces eosinófilos, los capilares tienen una apariencia tortuosa.<sup>21,27,28,48,54,57</sup> La apariencia histológica del pénfigo foliáceo y vegetante sigue el mismo patrón que el vulgar, aunque las lesiones tardías pueden mostrar hiperplasia pseudoepiteliomatosa, hiperqueratosis y papilomatosis. Los abscesos intraepidérmicos con eosinófilos son característicos del pénfigo vegetante.<sup>28</sup>

## DIAGNOSTICO DIFERENCIAL

El diagnóstico diferencial del pénfigo vulgar se debe realizar con otras enfermedades vesiculobulosas como el penfigoide buloso y cicatrizal, eritema multiforme ampoloso, liquen plano buloso, dermatitis herpetiforme, gingivitis descamativa crónica, epidermólisis ampollar y se deben considerar también los otros tipos de pénfigo como el vegetante a diferencia de que en este último hay remisiones espontáneas.<sup>21,48,52,5</sup>

## PROTEINA S-100

S-100 es una proteína de doble cadena perteneciente al grupo "EF-hand". Aislada por vez primera de cerebro de bovino en 1965 por Moore y fué llamada así por ser una solución saturada al 100% en sulfato de amonio a un pH neutro.<sup>61,64</sup>

### ESTRUCTURA

S-100 pertenece a las proteínas de bajo peso molecular (9-12 KD) de la familia "EF-hand". "E" y "F" se refieren a las dos cadenas helicoidales alfa polipeptídicas unidas por iones calcio cuya conformación da por resultado el de una mano. Compuesta por los monómeros alfa y beta, de los cuales se conocen tres subtipos S-100ao, S-100a y S-100b.<sup>61-64</sup>

Las subunidades alfa contienen 93 aminoácidos y las subunidades beta 91 aminoácidos, la diferencia en la composición es el número de residuos de histidina en la subunidad beta. En este momento existen 13 tipos diferentes de proteína S-100 pero humanas solo son S-100A, calciclina y S-100B, que son similares en su secuencia de aminoácidos pero difieren en su respuesta al Ca, Mg, K e H.<sup>61,63</sup>

Solo 2 tipos han logrado obtenerse en forma cristalizada, calbidina, 9K y S-100B, todas tienen en común dos regiones hidrofóbicas en la -N- y -C-terminal. La terminal -N- contiene 14 aminoácidos localizados en la región básica de la "EF-hand" y la terminal -C- contiene 12 aminoácidos en la región ácida. En esta zona es donde se observa mayor divergencia de las cadenas. El Ca tiene afinidad por la terminal -C-.<sup>61,63</sup>

### LOCALIZACION

S-100 se distribuye en el citoplasma y se encuentra presente en la membrana plasmática, el aparato de Golgi, retículo endoplásmico, lisosomas, nucleoplasma y en la mitocondria; pero ausente en el nucleolo. S-100 se encuentra presente en las células de tejidos provenientes de la cresta neural, principalmente estructuras de cabeza y cuello: epitelio bucal, piel, tejidos dentales, linfoides, nervioso, conectivo, glándulas salivales.<sup>61,64</sup>

## FUNCION

La función de S-100 aún no es bien comprendida, pero se piensa que activa mecanismos del calcio ya que aparece para regular enzimas que requieren Ca para su activación como la adenilato ciclasa en el músculo estriado. In vitro actúa formando microtúbulos en presencia de Ca y Zn. La observación de S-100 en el nucleoplasma hace pensar que se encuentra involucrada en el control del ciclo celular. Constituye la red neurofibrilar, modula procesos de fosforilación, estimula la actividad de la polimerasa RNA nucleolar y como proteína mensajera de ácidos grasos libres de adipocitos.<sup>61,64</sup>

La subunidad beta se expresa durante el ciclo celular en un 50 a 70% en las fases G0/G1 una expresión del 80 al 95% en fase S+G2+M. La subunidad beta de S-100 estimula la expresión de protooncogenes asociados al crecimiento así como implicación en la división celular. La subunidad beta de S-100 se encuentra codificada en el cromosoma 21, lo que explica porque está presente en la respuesta inmune, regulación del pH y balance de electrolitos.<sup>61,64</sup>

## EXPRESION CELULAR

S-100 es positiva en las células presentadoras de antígenos de los tumores de glándulas salivales. El papel de la proteína S-100 en procesos de inmunidad e inflamación es complejo, ya que puede actuar como quimiotáctico de leucocitos polimorfonucleares y fagocitos monocíticos, la subunidad alfa se encuentra presente en monocitos sanguíneos y macrófagos alveolares y de ganglios linfáticos. Las células de Langerhans al igual que los linfocitos T expresan la subunidad beta de la proteína S-100.<sup>61</sup>

La función de las células de Langerhans es modulada por neuropeptidos similares a S-100 y la expresión de ella en estas células ha sido utilizado para investigar la respuesta inmune en enfermedades de la mucosa bucal, como la glositis romboides asociada a una disminución de células de Langerhans S-100+ lo que sugiere un defecto local que induce a la colonización por *Cándida*. En carcinoma mucoepidermoide las células de Langerhans S-100+ se encuentran en número mayor, en estudios realizados por Barrett y Scully<sup>61</sup> en lesiones queratinizadas bien diferenciadas hay incremento de estas células pero no puede ser utilizado esto para efectuar un pronóstico.<sup>61</sup>

El análisis en liquen plano bucal muestra un número incrementado de células de Langerhans comparado con el normal a excepción de áreas con severa licuefacción basal.<sup>61</sup>



S-100 es una proteína que se expresa en las células de Langerhans y melanocitos basales de piel y mucosa, a las células de Langerhans generalmente se localizan en el estrato espinoso y rara vez a nivel de la lámina propia, cualitativamente S-100 es un buen marcador citoplasmático de células de Langerhans se observan las prolongaciones o dendritas y el núcleo se fija profundamente.<sup>10,65</sup> Como melanocitos y células de Langerhans son positivas a S-100 se pueden diferenciar por su morfología y localización, los melanocitos se localizan exclusivamente en la capa basal, su apariencia es cuboidal y su citoplasma es claro.<sup>65</sup>

En lesiones clínicamente diagnosticadas como la dermatitis por contacto, reacciones alérgicas, dermatitis hiperqueratósicas y dermatitis atópicas en las cuales existe una respuesta inflamatoria el número se encuentra incrementado en comparación con tejidos normales.<sup>10,65</sup>

## **PLANTEAMIENTO DEL PROBLEMA**

Aunque se considera al liquen plano y pénfigo vulgar lesiones dermatológicas con una probable etiología autoinmune en la actualidad no son muy claros los factores que desencadenan estas enfermedades. Existen reportes de que las células de Langerhans se incrementan en este tipo de lesiones. De ahí la necesidad de estudiar estas células en el epitelio bucal, motivo por el cual se evaluó su expresión por medio de la proteína S-100.

## **JUSTIFICACION**

El conocimiento del comportamiento de enfermedades como el liquen plano y pénfigo vulgar, se basa en el tipo de células que participan en su patogénesis, una de las células involucradas son las células de Langerhans las cuales se expresan utilizando un marcador específico denominado S-100 por lo cual nuestro objetivo fue evaluar la inmunoexpresión de las células de Langerhans por medio de proteína S-100 en el liquen plano y pénfigo vulgar.

## **HIPOTESIS**

La proteína S-100 se expresará en mayor proporción en las células de Langerhans del liquen plano que en las del pénfigo vulgar.

## **HIPOTESIS NULA**

La proteína S-100 se expresará en mayor proporción en las células de Langerhans del pénfigo vulgar que en las del liquen plano.

## **OBJETIVO GENERAL**

Evaluar la inmunoexpresión de las células de Langerhans por medio de la proteína S-100 en el liquen plano y pénfigo vulgar.

## **PLANTEAMIENTO DEL PROBLEMA**

Aunque se considera al liquen plano y pénfigo vulgar lesiones dermatológicas con una probable etiología autoinmune en la actualidad no son muy claros los factores que desencadenan estas enfermedades. Existen reportes de que las células de Langerhans se incrementan en este tipo de lesiones. De ahí la necesidad de estudiar estas células en el epitelio bucal, motivo por el cual se evaluó su expresión por medio de la proteína S-100.

## **JUSTIFICACION**

El conocimiento del comportamiento de enfermedades como el liquen plano y pénfigo vulgar, se basa en el tipo de células que participan en su patogenesis, una de las células involucradas son las células de Langerhans las cuales se expresan utilizando un marcador específico denominado S-100 por lo cual nuestro objetivo fue evaluar la inmunoexpresión de las células de Langerhans por medio de proteína S-100 en el liquen plano y pénfigo vulgar.

## **HIPOTESIS**

La proteína S-100 se expresará en mayor proporción en las células de Langerhans del liquen plano que en las del pénfigo vulgar.

## **HIPOTESIS NULA**

La proteína S-100 se expresará en mayor proporción en las células de Langerhans del pénfigo vulgar que en las del liquen plano.

## **OBJETIVO GENERAL**

Evaluar la inmunoexpresión de las células de Langerhans por medio de la proteína S-100 en el liquen plano y pénfigo vulgar.

## **PLANTEAMIENTO DEL PROBLEMA**

Aunque se considera al liquen plano y pénfigo vulgar lesiones dermatológicas con una probable etiología autoinmune en la actualidad no son muy claros los factores que desencadenan estas enfermedades. Existen reportes de que las células de Langerhans se incrementan en este tipo de lesiones. De ahí la necesidad de estudiar estas células en el epitelio bucal, motivo por el cual se evaluó su expresión por medio de la proteína S-100.

## **JUSTIFICACION**

El conocimiento del comportamiento de enfermedades como el liquen plano y pénfigo vulgar, se basa en el tipo de células que participan en su patogénesis, una de las células involucradas son las células de Langerhans las cuales se expresan utilizando un marcador específico denominado S-100 por lo cual nuestro objetivo fue evaluar la inmunoexpresión de las células de Langerhans por medio de proteína S-100 en el liquen plano y pénfigo vulgar.

## **HIPOTESIS**

La proteína S-100 se expresará en mayor proporción en las células de Langerhans del liquen plano que en las del pénfigo vulgar.

## **HIPOTESIS NULA**

La proteína S-100 se expresará en mayor proporción en las células de Langerhans del pénfigo vulgar que en las del liquen plano.

## **OBJETIVO GENERAL**

Evaluar la inmunoexpresión de las células de Langerhans por medio de la proteína S-100 en el liquen plano y pénfigo vulgar.

## **PLANTEAMIENTO DEL PROBLEMA**

Aunque se considera al liquen plano y pénfigo vulgar lesiones dermatológicas con una probable etiología autoinmune en la actualidad no son muy claros los factores que desencadenan estas enfermedades. Existen reportes de que las células de Langerhans se incrementan en este tipo de lesiones. De ahí la necesidad de estudiar estas células en el epitelio bucal, motivo por el cual se evaluó su expresión por medio de la proteína S-100.

## **JUSTIFICACION**

El conocimiento del comportamiento de enfermedades como el liquen plano y pénfigo vulgar, se basa en el tipo de células que participan en su patogénesis, una de las células involucradas son las células de Langerhans las cuales se expresan utilizando un marcador específico denominado S-100 por lo cual nuestro objetivo fue evaluar la inmunoexpresión de las células de Langerhans por medio de proteína S-100 en el liquen plano y pénfigo vulgar.

## **HIPOTESIS**

La proteína S-100 se expresará en mayor proporción en las células de Langerhans del liquen plano que en las del pénfigo vulgar.

## **HIPOTESIS NULA**

La proteína S-100 se expresará en mayor proporción en las células de Langerhans del pénfigo vulgar que en las del liquen plano.

## **OBJETIVO GENERAL**

Evaluar la inmunoexpresión de las células de Langerhans por medio de la proteína S-100 en el liquen plano y pénfigo vulgar.

## OBJETIVOS ESPECIFICOS

- Detectar la expresión de P S-100 en el liquen plano
- Detectar la expresión de P S-100 en pénfigo vulgar.
- Detectar la expresión de P S-100 en tejido normal.
- Valorar la expresión de las células de Langerhans en pénfigo vulgar y liquen plano contra el tejido normal.
- Correlacionar los hallazgos en ambas lesiones en estudio.

## UNIVERSO DE ESTUDIO

Se seleccionaron 21 casos diagnosticados histológicamente como liquen plano del archivo de Laboratorio de Patología Clínica y Experimental de la División de Estudios de Posgrado e Investigación y 10 casos de pénfigo vulgar del Departamento de Dermatología del Hospital Dr. Manuel Gea González.

### *CRITERIOS DE INCLUSION:*

Todas aquellas lesiones que se diagnosticaron histopatológicamente como liquen plano y pénfigo vulgar.

### *CRITERIOS DE EXCLUSION:*

Aquellas lesiones que histopatológicamente no fueron diagnosticadas como liquen plano y pénfigo vulgar.

### *VARIABLES DEPENDIENTES:*

La respuesta del tejido a la administración del Anticuerpo.

### *VARIABLES INDEPENDIENTES:*

La administración de anti-P S-100

### *DISEÑO DE ESTUDIO:*

Retrospectivo, Transversal, Descriptivo, Comparativo

## **OBJETIVOS ESPECIFICOS**

- Detectar la expresión de P S-100 en el liquen plano
- Detectar la expresión de P S-100 en pénfigo vulgar.
- Detectar la expresión de P S-100 en tejido normal.
- Valorar la expresión de las células de Langerhans en pénfigo vulgar y liquen plano contra el tejido normal.
- Correlacionar los hallazgos en ambas lesiones en estudio.

## **UNIVERSO DE ESTUDIO**

Se seleccionaron 21 casos diagnosticados histológicamente como liquen plano del archivo de Laboratorio de Patología Clínica y Experimental de la División de Estudios de Posgrado e Investigación y 10 casos de pénfigo vulgar del Departamento de Dermatología del Hospital Dr. Manuel Gea González.

### *CRITERIOS DE INCLUSION:*

Todas aquellas lesiones que se diagnosticaron histopatológicamente como liquen plano y pénfigo vulgar.

### *CRITERIOS DE EXCLUSION:*

Aquellas lesiones que histopatológicamente no fueron diagnosticadas como liquen plano y pénfigo vulgar.

### *VARIABLES DEPENDIENTES:*

La respuesta del tejido a la administración del Anticuerpo.

### *VARIABLES INDEPENDIENTES:*

La administración de anti-P S-100

### *DISEÑO DE ESTUDIO:*

Retrospectivo, Transversal, Descriptivo, Comparativo

## MATERIAL Y METODOS

### MATERIAL

- Potenciómetro Beckman.
- Horno de microondas 500-1000 w.
- Cámara húmeda Shandon.
- Estufa de temperatura ambiente 100°C.
- Rack para tinción para 10 laminillas Shandon.
- Coverplates Shandon Cat. No. 7211013.
- Vasos de Coplin de plástico.
- Vasos de Coplin de vidrio.
- Micropipetas: 10 ml.  
100 ml.  
200 ml.  
1000 ml.
- Puntas amarillas y azules.
- Portaobjetos.
- Cubreobjetos.
- Agua desionizada.

### REACTIVOS:

- Tri-sodio citrato 2-hidrato para análisis Merck.
- Peróxido de hidrógeno al 30%.
- K<sub>2</sub> HPO<sub>4</sub>.
- K HPO<sub>4</sub>.
- NaCl.
- Hematoxilina Meyers o Harris.
- Medio de montaje Entellan.
- Poli-lisina marac Sigma (100 ml).
- Pap-pon (marcador hidrofóbico) DAKO.
- Hidróxido de amonio.
- Xilol.
- Alcohol 100%.
- Alcohol 96%.
- Hematoxilina.
- Solución de Scott.
- Eosina.
- Alcohol Xilol.



## ANTICUERPOS:

- S-100 Protein, Monoclonal, Mouse IgG
- ABC Elite, PK- 6102 Mouse IgG VECTOR
- Cromógeno Peroxidase Substrate Kit Dab. SK 4100 VECTOR

## METODOLOGIA

### *TECNICA HISTOLOGICA*

Para llevar a cabo este estudio se seleccionaron 21 casos de liquen plano del archivo del Laboratorio de Patología Clínica y Experimental de la División de Estudios de Posgrado e Investigación y 10 casos de pénfigo vulgar del Departamento de Dermatología del hospital Dr. Manuel Gea González.

Los casos seleccionados se revisaron al microscopio para confirmar el diagnóstico histopatológico.

Se utilizaron únicamente los bloques de tejido para realizar 2 cortes histológicos a 4 micras de espesor, las laminillas se tiñeron con H y E para posteriormente observar con microscopia de campo claro.

### *TECNICA INMUNOHISTOQUIMICA*

Se desparafinaron en xilol las laminillas a tratar, y pasaron por alcoholes a diferentes concentraciones para hidratar. Se lavaron con agua destilada desionizada.

Posteriormente se colocaron en Buffer de citrato pH=6 a una molaridad de .1 y se llevaron al horno de microondas de alto poder durante 5 a 10 minutos para recuperación antigénica.

Se lavaron con PBS por 5 minutos y se procedió al bloqueo con peroxidasa endógena con peróxido de hidrógeno al 3%, se incubó de 3 a 5 minutos a temperatura ambiente. Nuevamente se lavaron con PBS y se colocaron en PBS limpio en un vaso de Coplin.

Se bloquearon sitios inespecíficos o cargados con suero normal durante 10 a 20 minutos el cual se preparó usando 10 ml de PBS por 3 gotas de suero normal de caballo, se agito y se usó.

Se incubaron los tejidos con el anticuerpo primario durante 40 min. En cámara húmeda. Se decantó y colocó el anticuerpo primario así como el control negativo.

## ANTICUERPOS:

- S-100 Protein, Monoclonal, Mouse IgG
- ABC Elite, PK- 6102 Mouse IgG VECTOR
- Cromógeno Peroxidase Substrate Kit Dab. SK 4100 VECTOR

## METODOLOGIA

### *TECNICA HISTOLOGICA*

Para llevar a cabo este estudio se seleccionaron 21 casos de liquen plano del archivo del Laboratorio de Patología Clínica y Experimental de la División de Estudios de Posgrado e Investigación y 10 casos de pénfigo vulgar del Departamento de Dermatología del hospital Dr. Manuel Gea González.

Los casos seleccionados se revisaron al microscopio para confirmar el diagnóstico histopatológico.

Se utilizaron únicamente los bloques de tejido para realizar 2 cortes histológicos a 4 micras de espesor, las laminillas se tiñeron con H y E para posteriormente observar con microscopia de campo claro.

### *TECNICA INMUNOHISTOQUIMICA*

Se desparafinaron en xilol las laminillas a tratar, y pasaron por alcoholes a diferentes concentraciones para hidratar. Se lavaron con agua destilada desionizada.

Posteriormente se colocaron en Buffer de citrato pH=6 a una molaridad de .1 y se llevaron al horno de microondas de alto poder durante 5 a 10 minutos para recuperación antigénica.

Se lavaron con PBS por 5 minutos y se procedió al bloqueo con peroxidasa endógena con peróxido de hidrógeno al 3%, se incubó de 3 a 5 minutos a temperatura ambiente. Nuevamente se lavaron con PBS y se colocaron en PBS limpio en un vaso de Coplin.

Se bloquearon sitios inespecíficos o cargados con suero normal durante 10 a 20 minutos el cual se preparó usando 10 ml de PBS por 3 gotas de suero normal de caballo, se agito y se usó.

Se incubaron los tejidos con el anticuerpo primario durante 40 min. En cámara húmeda. Se decantó y colocó el anticuerpo primario así como el control negativo.

Se preparó el anticuerpo secundario con 10 ml de PBS, 3 gotas de suero bloqueador y una gota del ácido biotilado; para preparar el ABC se ponen 5 ml de PBS y se agregan 2 gotas del reactivo A y 2 gotas del reactivo B y se mezclaron fuertemente.

Una vez concluidos los 40 minutos de incubación con el anticuerpo se lavaron las laminillas con PBS y se montaron en coverplates con PBS.

Se colocaron en Racks y se les agregaron 2 a 3 gotas del Anticuerpo secundario y se dejaron incubar durante 20 a 30 minutos a temperatura ambiente.

Se enjuagaron con PBS dejándolas 5 minutos. Se colocaron 2 a 3 gotas del ABC y se incubaron durante 15 minutos a temperatura ambiente. Se lavaron nuevamente con PBS y se preparó el cromógeno.

Se agitó el cromógeno y se agregaron 2 gotas a cada coverplate incubándolos durante 5 minutos.

Se checó la reacción al microscopio y se colocó más cromógeno cuando era necesario. Se lavaron y se colocaron en un vaso de Coplin.

Se procedió a realizar la contratinción, se filtró la hematoxilina y se vació en el vaso de Coplin con las laminillas, se dejan en agua caliente.

Por último se deshidraron las laminillas en alcohol y se montaron.

## TECNICA DE CUANTIFICACION

Los especímenes fueron evaluados en un microscopio de campo claro en un aumento de 10x y 40x en 20 campos.

La observación y cuantificación de células de Langerhans se realizó a doble ciego por un Patólogo bucal y la tesista.

La inmunexpresión de P S-100 fue evaluada de acuerdo al número de células contadas en 20 campos. La evaluación fue realizada por dos examinadores con previa estandarización de criterios, en base a los siguientes puntos:

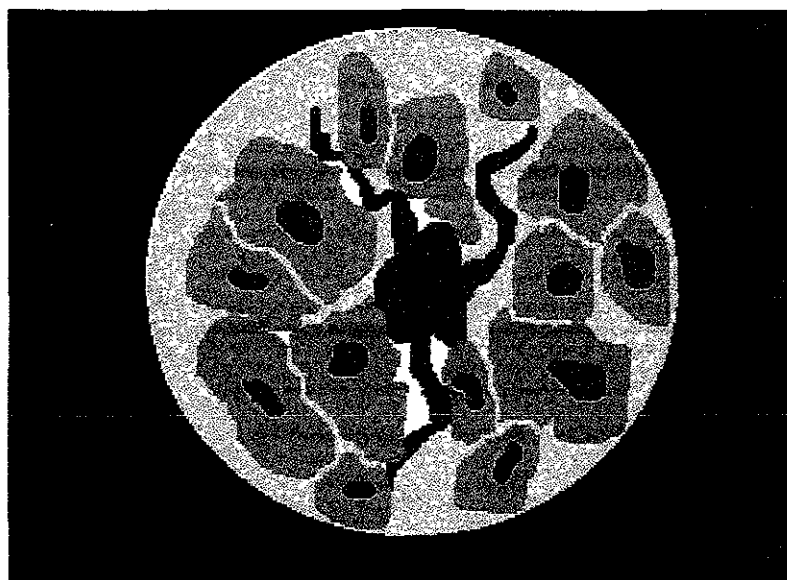- Observación y descripción de los casos de liquen plano y pénfigo vulgar teñidos con H y E al microscopio óptico a un aumento de 10x y 40x.
- Se siguieron los parámetros utilizados en las investigaciones recientes sobre como detectar células de Langerhans en el epitelio con la técnica de P S-100, con los criterios que a continuación se enuncian:

- \* Núcleo marrón oscuro.

- \* Forma dendrítica.

- \* Localizadas en el estrato espinoso y algunas veces en la lámina propia, las células de forma cuboidal teñidas en el estrato basal son melanocitos.

- \* Gránulos en el citoplasma.

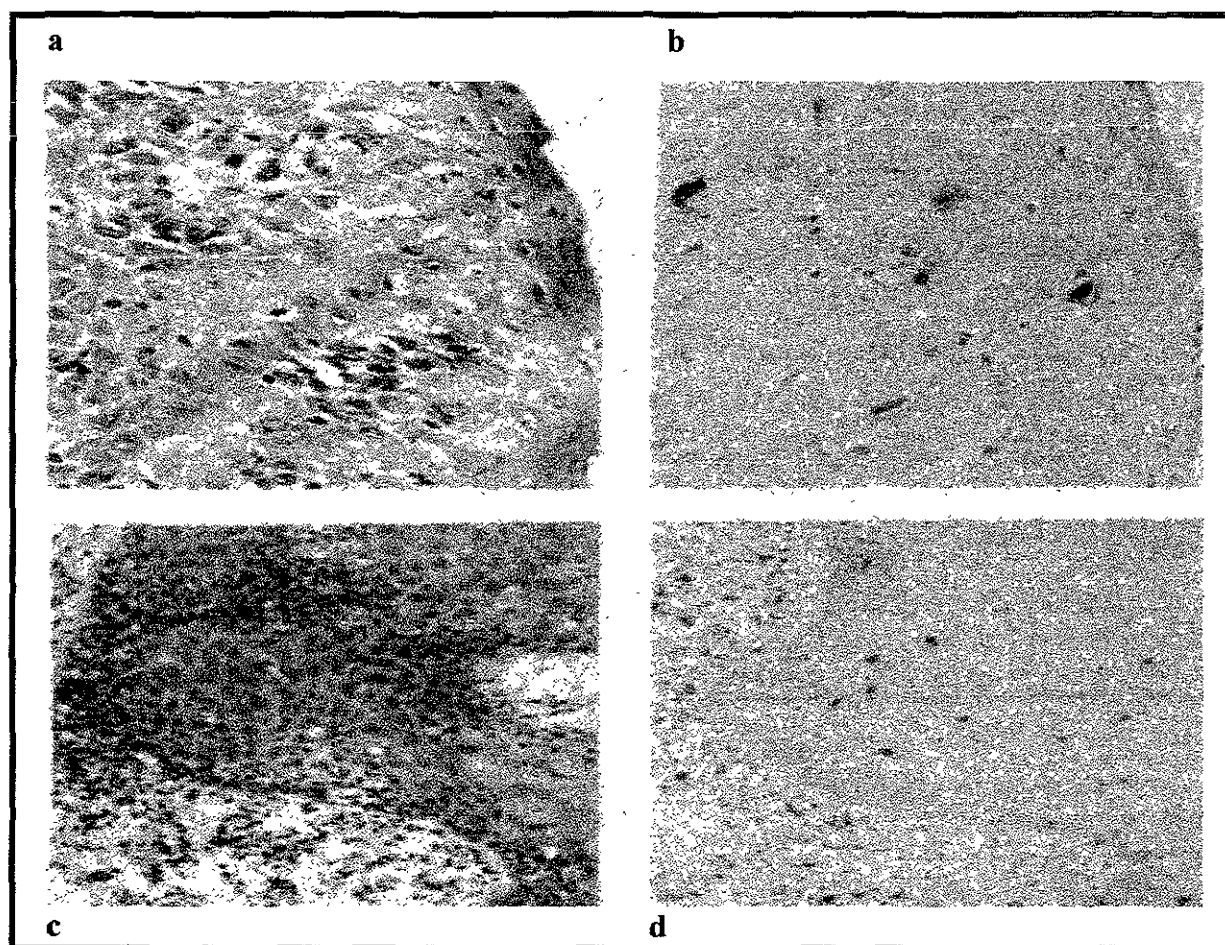


**Fig. 7** Observación de células de Langerhans con PS-100 al microscopio

## RESULTADOS

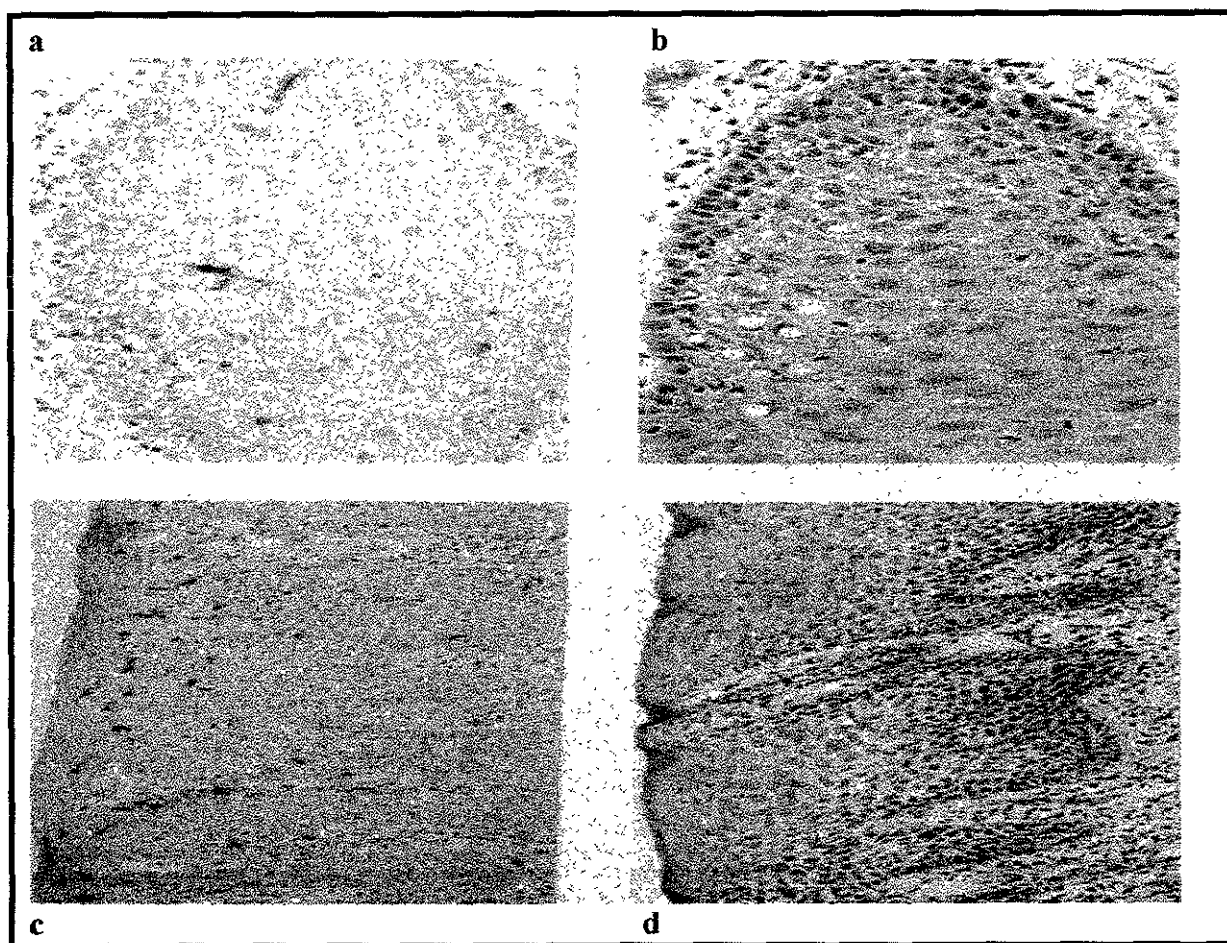
El total de los casos en estudio fueron 21 liquen plano y 10 pénfigos vulgares, las edades de los pacientes fueron en liquen plano un rango de 80-28 años con un promedio de 52.10 años en cuanto al género predominó el femenino con un porcentaje de 84.21% y masculino 15.79%. En pénfigo vulgar el rango de edad fue de 74-25 años con un promedio de 45.7 años, el género femenino obtuvo un 70% y el masculino 30%.

### *CARACTERISTICAS HISTOLOGICAS E INMUNOHISTOQUIMICAS DE LOS CASOS REVISADOS DE LIQUEN PLANO.*



**Fig. 8** Microfotografía de liquen plano. Observamos en a y c un liquen plano teñido con H y E áreas de licuefacción basal, presenta el infiltrado linfocítico en banda, con la técnica inmunohistoquímica de proteína S-100 se notan con claridad las células de Langerhans de color café a un aumento de 40x en b y a 20x en d.

De los 21 casos diagnosticados como liquen plano encontramos que el patrón histológico que predominó fue: epitelio escamoso estratificado hiperparaqueratinizado, acantolisis y espongirosis del estrato espinoso, capas celulares poco definidas, licuefacción de la capa basal con zonas donde fue difícil diferenciar entre epitelio y tejido conectivo, clavos epiteliales profundos, infiltrado linfocitario abundante en banda, zonas de separación entre epitelio y lámina propia (dos casos presentaron vesícula subepitelial), vasos sanguíneos y músculo estriado como se puede observar en las *figs. 8a, 8c, 9b y 9d*.



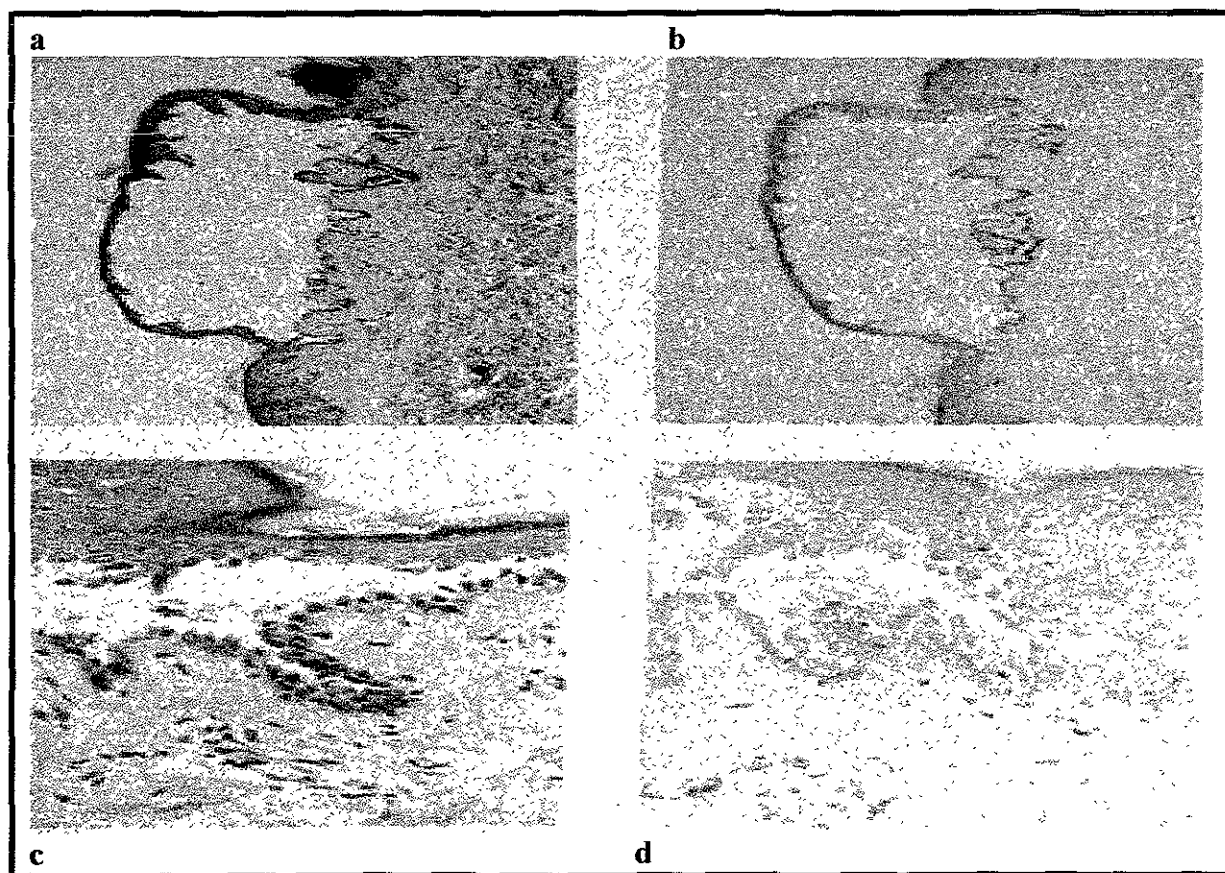
**Fig. 9** Microfotografía de liquen plano. Podemos apreciar en la imagen a una célula de Langerhans característica con sus prolongaciones dendríticas en el estrato espinoso. En la imagen c se observa la disposición y cantidad de células de Langerhans a un aumento de 10x. En las imágenes b y d observamos epitelio escamoso estratificado paraqueratinizado, en algunas zonas la capa basal es definida, en otras donde el infiltrado es abundante y predominado por linfocitos hay ligera licuefacción.

Con la técnica inmunohistoquímica las células de Langerhans se pudieron observar en el estrato espinoso, cabe mencionar que también se observaron en la lámina propia, estas células variaron en cuanto a su forma,

intensidad de color y número en las lesiones en estudio En las *figs. 8b, 8d, 9a* y *9c* mostramos la disposición y forma de ellas.

### CARACTERISTICAS HISTOLOGICAS DE LOS 10 CASOS DE PENFIGO VULGAR

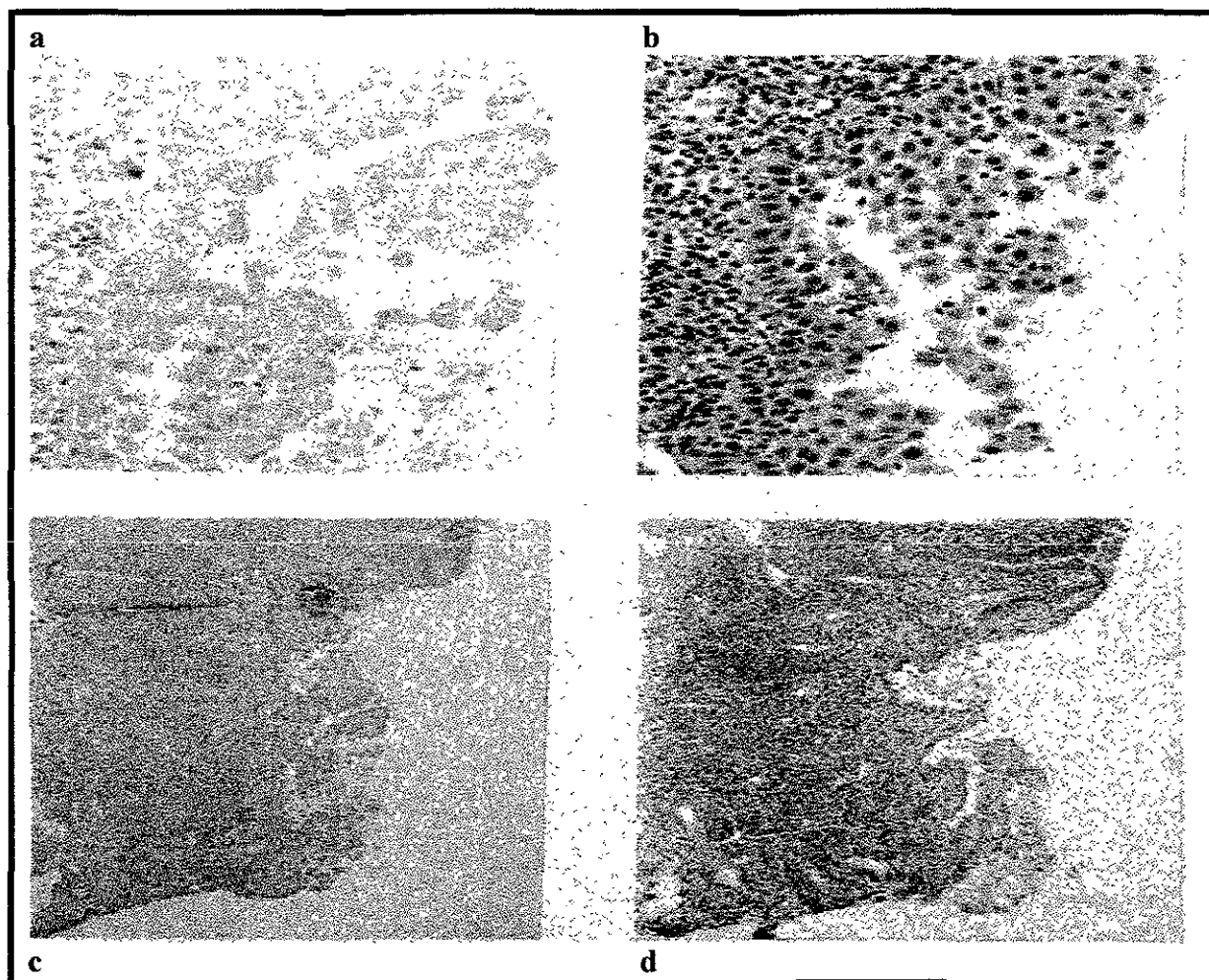
De los casos revisados de pénfigo vulgar 8 pertenecieron a piel y 2 a mucosa bucal. En piel encontramos epitelio escamoso estratificado queratinizado se observó separación del estrato espinoso de la capa basal formándose una vesícula intraepitelial con queratinocitos acantolíticos como se observa en las *figs. 10a* y *10c*, fibrina, linfocitos y neutrófilos, la lámina propia estaba invadida por infiltrado inflamatorio, presencia de folículos pilosos y glándulas sebáceas.



**Fig. 10** Microfotografía de pénfigo vulgar en piel. Podemos apreciar tanto en H y E como en S-100 la vesícula característica, el estrato basal adherido a la lámina propia y el suprabasal desprendido, a y b en un aumento de 10x y c y d en 40x.

En la mucosa bucal *figs. 11b* y *11d* observamos epitelio escamoso estratificado paraqueratinizado, capa basal adherida a la lámina propia, los

demás estratos están separados de esta capa, presencia de vesícula con células acantolíticas e infiltrado inflamatorio intenso.



**Fig. 11** Microfotografía de pénfigo vulgar en boca. En b y d observamos pénfigo vulgar con H y E siendo notorias las células acantolíticas del estrato espinoso resultado del desprendimiento del epitelio por la vesícula, en a con la técnica inmunohistoquímica de P S-100 dos células de Langerhans en lámina propia se aprecian a un aumento de 40x.

Con la administración del anticuerpo en los casos de pénfigo obtuvimos que si existieron células positivas, pero fue menor la cantidad de ellas en el estrato espinoso y mayor en número en la lámina propia. Las células de Langerhans como se puede apreciar no son tan abundantes como en liquen plano. Una de las características del pénfigo es la presencia de células acantolíticas en la *fig. 11a* y *11b* se observan negativas a S-100.

Una vez observados el total de los casos se procedió a la cuantificación de las células positivas en epitelio y lámina propia en 20 campos de las lesiones



sacando un promedio por cada uno de los casos de liquen plano y pénfigo vulgar; los resultados se muestran en la *tabla 2* y *3*.

**Tabla 2.** Conteo de células de Langerhans en los casos de liquen plano.

<i>No. de lesión</i>	<i>Epitelio</i>	<i>Lámina propia</i>
<i>FOI 22998</i>	1.95	1
<i>FOI 23098</i>	8.55	0.3
<i>FOI 23198</i>	3.25	0.875
<i>FOI 23298</i>	10.25	9.55
<i>FOI 23398</i>	2.7	0.72
<i>FOI 23498</i>	4.75	2.25
<i>FOI 23598</i>	0.1	1.9
<i>FOI 23698</i>	1.15	2.6
<i>FOI 23898</i>	4.25	0.55
<i>FOI 23998</i>	4.9	8.4
<i>FOI 24098</i>	5.3	5.3
<i>FOI 24198</i>	7	0.05
<i>FOI 24298</i>	2.2	5.1
<i>FOI 24398</i>	8.15	3.25
<i>FOI 24498</i>	14	2.85
<i>FOI 24598</i>	3.6	2.35
<i>FOI 24698</i>	6.65	2.35
<i>FOI 25098</i>	1.35	2.5
<i>FOI 25198</i>	4.05	3.55
<i>FOI 25398</i>	4.05	2.85
<i>Grupo control</i>	1.7	1.5

**Tabla 3.** Conteo de células de Langerhans en los casos de pénfigo vulgar.

<i>No. de laminilla</i>	<i>Epitelio</i>	<i>Lámina propia</i>
<i>FOI 14499</i>	1.2	3.95
<i>FOI 14599</i>	0.6	2.25
<i>FOI 14699</i>	2.2	1.45
<i>FOI 14799</i>	2.4	5.2
<i>FOI 14899</i>	1.25	0.1
<i>FOI 14999</i>	0.47	0.73
<i>FOI 15099</i>	1.75	0
<i>FOI 15299</i>	4.7	1.8
<i>FOI 15399</i>	2.65	0.9
<i>FOI 15499</i>	0.45	1.45
<i>Grupo control</i>	8.33	1.78

## ESTA TESIS NO DEBE SALIR DE LA BIBLIOTECA

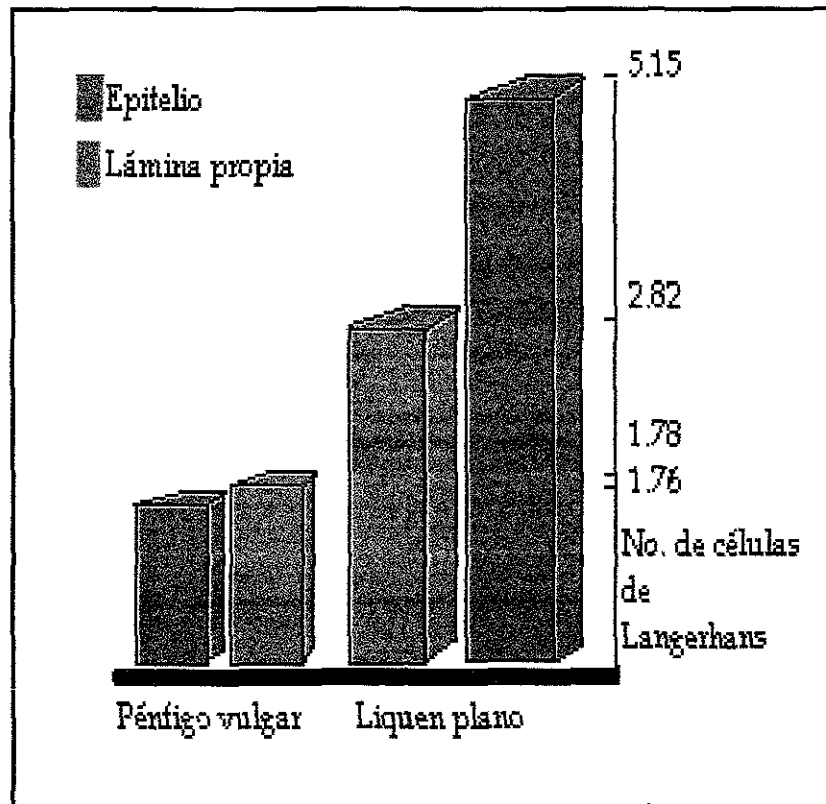
### ANALISIS ESTADISTICO

A los datos obtenidos se les realizó desviación estándar, coeficiente de correlación de Spearman y nivel de significancia.

El promedio de células de la *tabla 2* en liquen plano fue de 5.15 células en epitelio  $sd \pm 17.97$  y 2.82  $sd \pm 6.05$  en lámina propia. Se aplicó la correlación de Spearman obteniendo una  $\rho = 1.02$   $p \leq .05$

El promedio de células de la *tabla 3* en epitelio del pénfigo vulgar fue de 1.76  $sd \pm 1.43$  y en lámina propia de 1.78  $sd \pm 2.41$ , con una  $\rho = .8636$   $p \leq .025$

En la *gráfica 1* apreciamos la diferencia de los promedios de células en epitelio y lámina propia en ambas lesiones. Liquen plano tuvo mayor número células que el pénfigo vulgar, las lesiones se comportaron de manera inversa a la aplicación del anticuerpo P S-100, liquen plano se expresó intensamente en epitelio y pénfigo vulgar en lámina propia.



**Gráfica 1.** Promedio de células de Langerhans en liquen plano y pénfigo vulgar.

## DISCUSION

Iván Roitt menciona que las células de Langerhans son células presentadoras de antígenos que median una respuesta inmune o un fenómeno de tolerancia al captar los antígenos. Eversole en su artículo explica que en liquen plano está aumentado el procesamiento de antígenos por estas células. En base a la literatura revisada consideramos que es probable que las células de Langerhans presenten una respuesta inmune exagerada o inadecuada a antígenos propios en vez de manifestarse tolerancia.

Manara y cols. en su estudio describen a las células de Langerhans como reguladoras de reacciones inmunes y de inflamación en piel y mucosa. Di Franco y cols. observaron que en reacciones de hipersensibilidad existe una ligera disminución del número de células de Langerhans; el liquen plano ha sido considerado por algunos autores como una reacción de hipersensibilidad tipo IV. Este estudio es contrario a los resultados obtenidos en otras investigaciones y a los de este trabajo donde las células de Langerhans están incrementadas.

Barret y cols estudiaron varias lesiones entre ellas liquen plano en el cual encontraron un número incrementado de células de Langerhans comparado con el normal a excepción de las áreas con severa licuefacción basal. Robbins sugiere que la hiperplasia de las células de Langerhans es fundamental para la formación y evolución del liquen plano. Daniels y cols. en su investigación sobre el tabaco y lesiones en boca dan cifras de cuantificación de células de Langerhans en epitelio bucal normal siendo de 14 a 30 células por  $\text{mm}^2$  y en lesiones producidas por el tabaco disminuye de 6 a 10 células por  $\text{mm}^2$  y en liquen plano mencionan que se encuentran incrementadas pero no dan datos numéricos. Nosotros encontramos en mucosa normal un promedio de 1.7 células en epitelio y 1.5 en lámina propia y en piel 8.33 en epitelio y 1.78 en lámina propia.

Taweechaisupapong y cols. realizaron un estudio comparativo entre piel normal y piel con alguna lesión, el número de células de Langerhans disminuía hasta en un 40% en estado de enfermedad, mencionan que se han encontrado bajos números de células de Langerhans en pacientes con anomalías inmunológicas, SIDA y sarcoidosis, es probable que por ser el pénfigo vulgar una lesión de tipo autoinmune el conteo celular haya sido bajo.

Porter dice que el número de células de Langerhans en liquen plano es normal o incrementado, que su forma es más dendrítica y se observan acumuladas cerca de la capa basal del epitelio. Nosotros consideramos en base a nuestros resultados que las células de Langerhans eran notoriamente más dendríticas en liquen plano que en pénfigo vulgar y los grupos control.

En el pénfigo vulgar el número de células de Langerhans está disminuido y la razón puede ser la lesión histológica de desprendimiento del epitelio suprabasal. Fitzpatrick menciona que el antígeno reactivo con el anticuerpo del pénfigo es producido por las células escamosas estratificadas. Eversole en su artículo menciona que la E-caderina y la desmogleína II, ambas componentes de los hemidesmosomas, actúan como epítome antigénico de los anticuerpos presentes en el pénfigo vulgar. En base a lo anterior consideramos que la consecuente separación del epitelio provoca migración de las células de Langerhans hacia la lámina propia, zona en la cual se encontraron mayor número de células de este tipo.

En este estudio se obtuvo en epitelio bucal normal 1.7 células promedio por campo y en lámina propia 1.5, en liquen plano 5.15 células  $sd \pm 17.97$  en epitelio y 2.82 células  $sd \pm 6.05$  en lámina propia, con una correlación de Spearman entre ambas de 1.02 siendo esta inversa porque el aumento de células en epitelio disminuía en lámina propia y una significancia de  $p \leq .05$ .

En epitelio normal de piel se contaron 8.33 células en epitelio y 1.22 células en lámina propia, pénfigo vulgar 1.76 células en epitelio  $sd \pm 1.43$  y 1.78 en lámina propia  $sd \pm 2.41$  se aplicó el coeficiente de correlación de Spearman resultando  $\rho = .8636$   $p \leq .025$

## CONCLUSIONES

- El liquen plano presentó mayor número de células de Langerhans en epitelio y lámina propia que el epitelio normal y pénfigo vulgar.
- Es probable que en el liquen plano al encontrarse incrementadas las células de Langerhans en número tanto en epitelio como en lámina propia donde no es común observarlas, tengan un papel importante en la patogenesis del mismo
- La causa por la cual el número de células de Langerhans estaba disminuido en pénfigo vulgar puede deberse a la acantolisis del epitelio, a que se trata de una lesión autoinmune o a un estado de migración, ya que el número de células encontradas en lámina propia fue mayor que en el epitelio en esta lesión.

## BIBLIOGRAFIA

1. BHASKAR,N., Histología y embriología bucal de Orban, Novena edición, Editorial El Ateneo, 1986, pp. 289-263
2. TEN CATE, Histología y embriología bucal, Editorial Panamericana, Buenos Aires, 1986, pp. 400-448
3. ROSS, Michael, Histología, Tercera edición, Editorial Panamericana, México, 1997, pp. 368-403
4. SICHER, Harry, Histología y embriología bucal, Cuarta edición, Editorial La Prensa Médica Mexicana, 1981, pp. 209-259
5. PAULSEN, Histología básica, Segunda edición, Editorial Interamericana, Madrid, España, 1986, 209 p.
6. ROBBINS, Cotran Kumar, Patología estructural y funcional, *Volumen I y II* Cuarta edición, Editorial Interamericana \* Mc Graw-Hill, Madrid, España 1990, pp 169-246, 1371,1373,1374.
7. COLVIN, Robert B, Diagnostic Immunopathology, Segunda edición, Editorial raven Press, New York, USA, 1995 pp 124-126
8. LIEBERMAN, Ronald, Mukherjee Asoke y R.G. Lourdes, Principles of drug developmtent in transplantation and autoimmunity, Capítulo 6, Editorial Chapman and Hall, 1995, pp 81-91
9. GORDON, Lee Benjamín, Lo esencial de la inmunología, Segunda edición, Editorial manual moderno, México D.F. 1975, pp 96-102 y 203-215
- 10 DI FRANCO, Charles; Toto D. Patrick; Rowden, Geoffrey; Gargiulo W. Anthony; Keene, J. Joseph and Connelly Eileen. Identification of Langerhans Cells in Human Gingival Epithelium. *J. Periodontol.* 1985 56:1, 48-54
11. VAN HEERDEN, WFP; Raubenheimer, EJ; Van Rensburg EJ; Le Roux R; Lack of correlation between DNA ploidy, Langerhans cell population and grading in oral squamous cell carcinoma; *J. Oral Pathol Med* 1995., 24:61-5
12. DANIELS, TE, Chou L, Greenspan JS, Hauck WW, Greene JC, Ernster VL: Reduction of Langerhans cells in smokeless tobacco-associated oral mucosal lesions; *J Oral Pathol Med* 1992, 21:100-4
13. MIRRA, Joseph and Mirra, Bone tumors, Volumen II, Editorial Lea Febiger, Philadelphia, London, pp 1989 1039-1040
14. KUTMAR, James, The effect of aging in oral mucosa and skin, Editorial Interamericana\* Mc Graw-Hill, USA, 1997, pp 113-152
15. MANARA G.C., Pasquinelli G., Badiali-De Giorgi L., Ferrari C., Garatti S.A., Fasanos D. and Berti E.: Human epidermal Langerhans cells.

Immunohistochemical and immunoelectron microscopical demonstration, *British Journal of Dermatology* 1996; 134:22-27

16. S. TAWEECHAISUPAPONG, S. Angsubhakorn, S. Sriuiratana and N. Bhamarapavati: A comparative study of human epidermal Langerhans cell densities in 10 anatomical sites in healthy and diseased skin, *British Journal of Dermatology* 1996;134:187-188

17. ROITT, Iván, Inmunología, Cuarta edición, Editorial Hartcourt Brace, Madrid, España 1997, pp 2.4, 2.13, 2.14, 8.7, 8.16, 10.3, 14.1, 22.9, 25.2

18. EVERSOLE, L. R., DDS, MSD, Immunopathology of oral mucosal ulcerative, desquamative, and bullous diseases, *Oral Surg Oral Med Oral Pathol* 1994, 77:555-71

19. THILO Jakob, Regulation of E-cadherin function in skin-derived dendritic cells by proinflammatory epidermal cytokines: Implications for the mobilization of Langerhans cells in vivo, *Journal of the American Academy of Dermatology* 1998; Agosto Vol 39, Número 2, parte 1:274-275

20. NANDWANI R., Gazzard B.G., Barton S.E., Hawkins D.A., Zemelman V. and Staughton R.C.D.: Does HIV disease progression influence epidermal Langerhans cells density?, *British Journal of Dermatology* 1996;134:1087-1092

21. REGEZI, Patología bucal, Segunda edición, Editorial Interamericana\*Mc Graw-Hill, Pennsylvania, EUA, 1995, pp 15-20 y 109-115

22. SILVERMAN, Sol Jr, DDS, MA, Gorsky Meir, DMD, Lozada-Nur Francina, DDS, MS, and Giannotti Karen, DDS; A prospective study of findings and management in 214 patients with oral lichen planus; *Oral Surg Oral Med Oral Pathol* 1991; 72:665-70

23. BERMEJO, Ambrosio, MD, Bermejo María Dolores, MD, Román Pascual, MD, Botella Rafael, MD, and Bagán José Vicente, MD; Lichen planus with simultaneous involvement of the oral cavity and genitalia; *Oral Surg Med Oral Pathol* 1990, 69:209-16

24. DUFFEY, Dianne C., MD; Eversole L.R, DDS, MSD, MA; Abemayor Elliot, MD; Oral lichen planus and its association with squamous cell carcinoma: an update on pathogenesis and treatment implications, *Laryngoscope* 1996, 106:357-362

25. BEUTNER, Ernst, Chorzeliski P. Tadeusz, Kumar Vijay, Immunopathology of the skin, Tercera edición, Editorial John Wiley and sons, Estados Unidos 1987, pp 125, 128, 137, 647-654

26. GIANLUIGI Giannelli, Brassard Jaqueline, Foti Caterina, Stetler-Stevenson William G., Falk-Marzillier Jutta, Zambonin-Zallone Alberta, Schiraldi Oronzo and Quaranta Vito, Altered expression of basement

- membrane proteins and their integrin receptors in lichen planus: possible pathogenetic role of gelatinases A and B, *Lab Invest* 1996, 74;1091-1104
27. WOOD, Norman K, Goaz Paul W., Differential diagnosis of oral lesions, Cuarta edición, Editorial Mosby year book, EUA, 1991, pp 128-140
28. FITZPATRICK, Dermatología en medicina general, Volumen II, Editorial Panamericana, Buenos Aires, 1988, pp 1112-1117
29. T. KAWAMURA, S. Fukuda, Ohtake N., Eureu M. and Tamaki K., Lichen planus-like contac dermatitis due to methacrylic acid esters, *British Journal of Dermatology*, 1996;134;358-360
30. ÖSTMAN P-Q, Anneroth G. Shaglund, Oral lichen planus lesions with amalgam fillings: a clinical, histologic and immunohistochemical study, *Scand J. Dent Res* 1994,102:172-9
31. SILVERMAN, Jr M. Gorsky and F. Lozada-Nur, A prospective follow-up study of 570 patients with oral lichen planus: persistence, remission, and malignant association, *Oral Surg Oral Med Oral Pathol* 1985, 60:30-34
32. E.M.G.J. de Jong and P.C.M. Van de Kerkhof, Coexistence of palmoplantar lichen planus and lupus erythematosus with response to treatment using acitretin, *British Journal of Dermatology* 1996, 134;538-541
33. GÖSTA Lundquist, Hanz Forsgren, Gajecki Maria and Emtestam Lennart: Photochemoterapy of oral lichen planus, *Oral Surg Oral Med Oral Pathol Oral Radiol Endod* 1995;79:554-8
34. B.E. Voûte Albert, A.J.M. Engelbert, Schulten, Pim N.J. Langendijk, Cess Nieboer and Van der Waal Isaïc: Cyclosporin A in an adhesive base for treatment of recalcitrant oral lichen planus, *Oral Surg Oral Med Oral Pathol* 1994;78:437-41
35. SHIN-YU Lu, Wei-Jen Chen and Hock-Liew Eng: Dramatic response to levamisole and low-dose prednisolone in 23 patients with oral lichen planus, *Oral Surg Oral Med Oral Pathol Oral Radiol Endod* 1995;80:705-9
36. SMART E. R., Macleod R.I. and C.M. Lawrence: Resolution of lichen planus following removal of amalgam restorations in patients with proven allergy to mercury salts: a pilot study, *British Dental Journal* 1995;178:108-112
37. INGAFOU M., G. Lodi, L. Olsen and S.R. Porter: Oral lichen planus is not associated with IgG circulating antibodies to epithelial antigens, *Oral Surg Oral Med Oral Pathol Oral Radiol Endod* 1997;84:175-8
38. KARAGOUNI EE, Dotsika EN and Sklavounou A: Alteration in peripheral blood mononuclear cell function and serum cytokines in oral lichen planus, *J Oral Pathol Med* 1994;23:28-35
39. WALTON, L J, Thornhill MH, Farthing PM, VCAM-1 and ICAM-1 are expressed by langerhans cells, macrophagues and endothelial cells in oral lichen planus; *J Oral Pathol Med* 1994, 23: 262-8



40. REGEZI JA, Daniels TE, Saeb F, Nickoloff BJ: Increased submucosal factor XIIIa-positive dendrocytes in oral lichen planus, *J Oral Pathol Med* 1994;23:114-8
41. POTTS, A.J.C., Hamburger J. and Scully C.; The medication of patients with oral lichen planus and the association of nonsteroidal anti-inflammatory drugs with erosive lesions, *Oral Surg Oral Med Oral Pathol* 1987, 64: 541-3
42. ARENAS, Roberto, Dermatología, "Atlas, diagnóstico y tratamiento", Editorial McGraw-Hill, México D.F. 1987 pp 174-178 y 359-364
43. PORTER, S.R., Kirby Alun, Olsen Irwin, and Barret W.; Immunologic aspects of dermal and oral lichen planus, *Oral Surg Oral Pathol Oral Radiol Endod* 1997, 83:358-66
44. TIPOE, G.L., Jin Y., and White F.H., The relationship between vascularity and cell proliferation in human normal and pathological lesions of the oral cheek epithelium, *Oral Oncol, Eur J Cancer* 1996, Vol. 32B, No.1, pp 24-31
45. BROWN, R.S., Bottomley WK, Puente E, Lavigne GL, A retrospective evaluation of 193 patients with oral lichen planus, *J Oral Pathol Med* 1993; 22: 69-72
46. BOISNIC, Sylvie, Ouhayoun Jean-Pierre, Branchet, Frances C., Béranger J. Y., Charpentier Le and Szpirglas H; Alteration of cytokeratin expression in oral lichen planus; *Oral Surg Oral Med Oral Pathol Oral Radiol Endod* 1995; 79: 207-1547.
47. DEKKER NP, Lozada-Nur F, Lagenaur LA, MacPhail LA, Bloom CY, Regezi JA: Apoptosis-associated markers in oral lichen planus, *J Oral Pathol Med* 1997;27:170-5
48. LEVER, Walter, Histopathology of the skin, Séptima edición, Editorial J. B. Lippincott Company, Alemania 1990, pp 176-121
49. ACKERMAN, A. Bernard, M:D., Histologic diagnosis of inflammatory skin diseases, New York, EUA, pp 204-207 y 525-529, 50.
50. TRIANTAFYLLOU, Asterios, Cytological and cytochemical investigations on granular cells in oral planus, *J Oral Pathol Med* 1996; 25: 350-355
51. NEIL, S. Goldberg, De Feo Charles and Kirshenbaum; Pemphigus vulgaris and pregnancy: risk factors and recommendations; *J Am Acad Dermatol* 1993, 28:877-9
52. STITES, Inmunología Básica y clínica, Octava edición, Editorial Manual moderno, México, D.F 1996, 639-642
53. CHRYSOMALLIS, Fotis, Joannides Demetris, Teknetzis, Panagiotidou Despina and Minas Arstippos, Treatment of oral pemphigus vulgaris, *Int J Dermatol* 1994, 33: 803-807

54. BEER, Kenneth, Albertini John, Soltani Keyoumars and Medenica María, Corps ronds in oral pemphigus vulgaris, *Int J Dermatol* 1994, Vol 33 No. 5:190-191
55. GORSKY, Meir, Raviv Mili, Raviv Eli and Aviv Tel, Pemphigus vulgaris in adolescence, *Oral Surg Oral Med Oral Pathol* 1994; 77:620-2
56. JOLY, Gilbert Danièle, Thomine Elisabeth, Zitouni, Ghohestani, Delpech Annie, Lauret and Tron Francois, Identification of a new antibody population directed against a desmosomal plaque antigen in pemphigus vulgaris and pemphigus foliaceus, *J Invest dermatol* 1997, 108:469-475
57. SCIUBBA, J.J., Autoimmune aspects of pemphigus vulgaris and mucosal pemphigoid, *Adv Dent Res* 1996, 10(1): 52-56
58. BELLANTI, Immunología II, Editorial Interamericana, México, D.F., 1981 pp 527-539
59. SHAFER, William, Tratado de patología bucal, Tercera edición, Editorial Interamericana, Philadelphia, USA, 1984, pp 774, 757-759
60. SEIFERT, G., Oral Pathology, Editorial Springer, Alemania 1996, pp 2-6 21-23
61. BARRETT, A.W., Scully C.; S-100 protein in oral biology and pathology, *J Oral Pathol Med* 1994; 23:433-40
62. HEIZMANN, Claus W., Braun Katherine, Calcium regulation by calcium-binding proteins in neurodegenerative disorders Editorial Newsience Intelligence, Unit, Springer-Verlag, Austin Texas, USA 1995, pp 116-122
63. COHEN, P. And Klee C.B., Molecular aspects of cellular regulation calmodulin, Editorial Esevier, New York, USA 1998, pp 9-11, 31, 83,235
64. LAWRENCE, D. Truwe, Atlas of diagnostic Immunohistopathology, Editorial J.B. Lippincot, Company, Philadelphia New York 1990, pp 12.2-12.20
65. PROKSCH E., Brasch J. and Sterry W.: Integrity of the permeability barrier regulates epidermal Langerhans cell density, *British Journal of Dermatology* 1996; 134:630-8