

126



UNIVERSIDAD NACIONAL AUTÓNOMA DE MÉXICO

FACULTAD DE ODONTOLOGÍA

DISFUNCIONES DE ARTICULACIÓN TEMPOROMANDIBULAR EN PACIENTE GERIÁTRICO

ODONTOGERIATRÍA

T E S I S A

QUE PARA OBTENER EL TÍTULO DE CIRUJANO DENTISTA

P R E S E N T A N

MARTHA DELIA LÓPEZ GARCÍA

JOSÉ LUIS TORRES MARÍN

DIRECTORA: CD. ELVIRA GUEDEA FERNÁNDEZ

Handwritten signatures and notes on a vertical line.



MÉXICO D.F.

ENERO

2000

273920



Universidad Nacional
Autónoma de México



UNAM – Dirección General de Bibliotecas
Tesis Digitales
Restricciones de uso

DERECHOS RESERVADOS ©
PROHIBIDA SU REPRODUCCIÓN TOTAL O PARCIAL

Todo el material contenido en esta tesis esta protegido por la Ley Federal del Derecho de Autor (LFDA) de los Estados Unidos Mexicanos (México).

El uso de imágenes, fragmentos de videos, y demás material que sea objeto de protección de los derechos de autor, será exclusivamente para fines educativos e informativos y deberá citar la fuente donde la obtuvo mencionando el autor o autores. Cualquier uso distinto como el lucro, reproducción, edición o modificación, será perseguido y sancionado por el respectivo titular de los Derechos de Autor.

AGRADECIMIENTOS

A DIOS

Por permitirnos llegar plenos
a esta etapa de nuestra vida y
por estar siempre a nuestro lado.

Gracias Señor.

**NUESTRO ETERNO AGRADECIMIENTO
A NUESTRA MÁXIMA CASA DE ESTUDIOS**

**LA UNIVERSIDAD NACIONAL AUTÓNOMA
DE MÉXICO**

Por brindarnos la oportunidad de
desarrollarnos como Cirujanos Dentistas
e inculcarnos amor, ética y respeto profesional.

POR MI RAZA HABLARA EL ESPIRITU

GRACIAS A LA DRA.

C.D. ELVIRA GUEDEA FÉRNANDEZ

Por compartimos sus conocimientos
su tiempo, amistad y por la dirección
de está tesina.

Y por la motivación para llegar
a superarnos.

Por ser una persona que admiramos

GRACIAS

GRACIAS AL DR.

C.D. ROLANDO BUNEDER

Por corregirnos, apoyarnos y por
la motivación en la elaboración de
está tesina.

Por ser una persona
con una calidad humana digna de
admirarse.

GRACIAS

GRACIAS AL C.D.

Carlos Segura Godinez

Por la ayuda prestada en la
elaboración de esta tesina.

Por la amistad incondicional e
invaluable que nos une
GRACIAS
Amiguito

GRACIAS

A todos nuestros profesores que
contribuyeron en nuestra formación
profesional.

DEDICATORIAS

A MIS PADRES

Por darme la vida.

Por brindarme incondicionalmente
su apoyo y cariño.

Por todos sus sacrificios que sirvieron,
para llegar a la culminación de un sueño
mío, y que ahora es una realidad
que ustedes construyeron día con día.

GRACIAS

Por regalarme su amistad
y por permanecer siempre a mi lado.
Que dios los bendiga.

José Luis Torres Marín.

A MIS HERMANOS

Manuel
Edna, Anuar,
Elba, Arturo

Porque representan lo mejor
que me ha dado la vida.
Por brindarme su confianza,
amor y amistad.

GRACIAS

Por ser unas grandes personas
que han estado conmigo en los
momentos felices y en las horas
amargas.
Por compartir su vida conmigo.

José Luis Torres Marín

A MI AMIGA

Martha

Una amiga es un tesoro
que pocas veces se encuentra
-y yo lo he encontrado.

Gracias Martha.
Por darme tu amistad.

José Luis Torres Marín.

DEDICATORIAS

A MIS PADRES

Por darme la vida, por
inculcarme valores y por
todos sus sacrificios.
Que contribuyeron a mi
formación como ser humano
y como profesionalista.

Gracias por permitir que
uno de mis sueños se
cumpla.

Que dios los bendiga.

Martha D. López García.

A MI ESPOSO

Gustavo López Velázquez

Por depositar en mi tu
amor, amistad y confianza.
Por tu apoyo y motivación
en las buenas y en las malas.

Por compartir tu vida conmigo.

GRACIAS

Que dios te bendiga siempre mi amor

Martha D. López García.

A MIS HERMANOS

Por su cariño, apoyo y confianza
que siempre me han brindado.
Por que son un ejemplo para mí.
Y por hacer de la nuestra una
familia unida.

GRACIAS

Los quiero mucho.

Martha D. López Garcia.

A OTILIO

Mi hermano mayor
que siempre nos ha brindado
su apoyo incondicional.
Por apoyarme en la realización
de mis propósitos.
Y estar conmigo
en los momentos difíciles, y a
quien exhorto a seguir siempre
adelante.

GRACIAS

Que dios te bendiga siempre.

Martha D. López García.

A MI AMIGO JOSÉ LUIS

Por ser una persona tan
Especial para mí, por brindarme tu
Amistad, cariño y confianza
y por compartir la elaboración
de esta tesina.

GRACIAS

Cuenta conmigo siempre.

Martha D. López García.

INDICE

CAPITULO I

Generalidades	20
---------------	----

CAPITULO II

Componentes anatómicos de la ATM.	27
Elementos anatómicos de la ATM.	29
Músculos de la masticación.	37

CAPITULO III

Clasificación de los trastornos temporo- mandibulares.	46
Disfunciones de ATM.	49
Síndrome de disfunción craneomandibular.	49
Lesión del disco articular.	54
Luxación de la mandíbula (dislocación).	57
Artritis reumatoide.	63
Osteoartritis de la articulación temporo- mandibular.	67
Sinovitis.	73

CAPITULO IV

Diagnóstico de los trastornos de ATM.	77
Antecedentes del paciente.	79
Historia y procedimientos de exploración.	80
Examen clínico.	83
Estudios diagnósticos.	84

CAPITULO V

Tratamiento para los trastornos de la ATM.	91
Tratamiento farmacológico	93
Analgésicos	94
Ansiolíticos	95
Antiinflamatorios	96
Relajantes musculares	97
Anestésicos locales	97
Tratamiento físico	98
Termoterapia	98
Tratamiento por frío (crioterapia)	99
Tratamiento con ultrasonido	100
Iontoforesis	101
Tratamientos quirúrgicos	101
Tratamiento dental	103

Férula de relajación muscular	104
Férula de reposicionamiento anterior	104
Plano o placa de mordida anterior	105
Plano o placa de mordida posterior	105
Férula pivotante	106
Tratamiento Psicológico	106
Conclusiones	108
Bibliografía	111

INTRODUCCIÓN

Los avances constantes en medicina han prolongado las expectativas de vida para la población en general. El promedio de vida de 60 años desde hace dos decenios a quedado rebasado, lo cual ha ocasionado que los profesionales de la salud se enfrentan a un nuevo grupo de pacientes; **el senil o geriátrico**. Este grupo representa para el odontólogo un nuevo reto en el que hacer cotidiano, señalando la imperiosa necesidad de poner mayor atención en el cuidado de estos pacientes exigiendo la creación de una nueva especialidad, **la Odontogeriatría**.

Lo cierto es que los pacientes seniles requieren profesionales con un conocimiento más amplio de las condiciones bucales en esta etapa de la vida.

En los pacientes geriátricos podemos encontrar disfunciones en el sistema estomatognático que requieren procedimientos terapéuticos diversos según el tipo de trastorno.

En el sentido más amplio la Odontogeriatría, trata a personas adultas mayores, con uno ó más padecimientos crónicos; debilitantes físicos ó mentales, y dificultades psicosociales, por lo que es evidente que su atención requiere de mayores habilidades.

El principal objetivo de la Odontogeriatría es proporcionar una atención dental eficiente para mejorar la calidad de vida del anciano, obteniendo nuevos conocimientos y técnicas de aprendizaje.

Con esta información se espera que mejoren las conductas y actitudes hacia el adulto mayor, ya que hasta hoy continúan perpetuándose los mitos vinculados con la ancianidad.



CAPÍTULO I

GENERALIDADES

La odontología geriátrica es definida en sus términos más generales como la atención y tratamiento dental del anciano, es entonces la Odontología Clínica del paciente senil.

La odontogeriatría es eficaz en la producción de actitudes positivas hacia el anciano, ya que al término de un tratamiento el odontólogo obtendrá el conocimiento necesario para entender los aspectos fisiológicos, psicológicos, sociales y dentales del envejecimiento a fin de tomar decisiones terapéuticas apropiadas e individualizadas, para cada uno de los pacientes seniles con problemas dentales.

El examen del sistema estomatognático, no debe diferir de los procedimientos establecidos para los adultos, las observaciones deben dirigirse hacia las mismas variables en la morfología. La historia



clínica debe prestar especial interés en la reducción y deterioro de la función, en los cambios del medioambiente externo y en las limitaciones expuestas por éste, como en las alteraciones de la nutrición y digestión. Se presta particular atención a la importancia de los factores neurofisiológicos y psicológicos en el comportamiento bucal del anciano.

En general, las enfermedades bucales del anciano pueden considerarse como parte de la degeneración fisiológica de los tejidos que se producen al envejecer. En un sentido más específico, las enfermedades bucales pueden atribuirse a los pequeños cambios locales, recurrentes y en parte irreparables daños que con el tiempo sufren las estructuras bucales. De hecho, la aparición y progreso de la mayoría de las enfermedades bucales no es más que una interacción entre cambios degenerativos producidos por la edad y variables patológicas tales como infección, trauma, exfoliación, etc.



Algunos de los rasgos de enfermedad bucal que tienen una significación en el paciente geriátrico no siempre se pueden distinguir de los cambios normales producidos por la edad, o incluso conocer el origen o los mecanismos que actúan en un trastorno diagnosticado. De aquí que esta relación de enfermedades orales incluya alguna descripción de cambios no específicos.

El sistema estomatognático del anciano se caracteriza por las siguientes condiciones ⁽¹⁾

- a) Atrición dental.
- b) Pérdida de dientes.
- c) Atrofia del hueso alveolar y basal.
- d) Cambios en la mucosa oral.
- e) Cambios de la lengua.
- f) Cambios en la ATM.
- g) Cambios en la cantidad y composición de la saliva.
- h) Cambios en la ecología microbiológica.
- i) Aumento en la incidencia de cambios malignos.



Después de los 60 años de edad como consecuencia de caries, pulpítis, periodontitis, fracturas dentarias, movilidad dental, malposición y pérdida de las estructuras dentarias, se adoptan posiciones y movimientos mandibulares que se apartan de la cinemática mandibular fisiológica y tienen como respuesta una serie de trastornos a nivel de la articulación temporomandibular; dicha articulación está sometida a la influencia de tres factores fundamentales que son:

- a) Modificaciones propias del esqueleto.
- b) Modificaciones en la oclusión dentaria.
- c) Modificaciones en la musculatura masticatoria. ⁽²⁾

Los desórdenes de la ATM fueron ya reconocidos desde los tiempos de Hipócrates, pero fue James Costen -otorrinolaringólogo -, en 1934, el primero que reunió un grupo de síntomas y los relacionó con los desórdenes funcionales de la



ATM en lo que, posteriormente, se conocería como síndrome de Costen.

A la fecha, después de sesenta y dos años, el mismo grupo de síntomas ha recibido diferentes nombres sin llegarse a estandarizar definición, diagnóstico y tratamiento. Desde entonces, muchos pacientes con problemas de ATM cuya sintomatología es leve, no son diagnosticados, y otros, que sufren una severa sintomatología crónica de dolor, padecen además el problema de diagnósticos erróneos y tratamientos incorrectos.

Las posibles causas de dolor en la ATM pueden ser: ⁽³⁾

- 1.- Traumatismos.
- 2.- Trastornos de los músculos masticatorios.
- 3.- Problemas intraarticulares.
- 4.- Factores patológicos.
- 5.- Factores neurológicos.
- 6.- Factores psicológicos.



Es importante y de manera muy práctica iniciar la evaluación del trastorno craneomandibular con un procedimiento destinado a determinar, si el dolor de los músculos masticatorios es debido a un desequilibrio oclusal y si no es así, se debe buscar la etiología del dolor.

En términos generales, el tratamiento de los trastornos del sistema estomatognático deben de estar orientados en tres sentidos: ⁽³⁾

- a) Eliminación de los factores etiológicos desencadenantes (desarmonía oclusal y tensión psíquica), con su consecuencia directa de hiperactividad muscular.
- b) Curar las lesiones tisulares provocadas por el desequilibrio funcional del sistema en los músculos, dientes, periodonto ó A.T.M.
- c) Eliminación de los factores sistémicos que están reduciendo la capacidad



defensiva general ó local de los tejidos involucrados.



CAPÍTULO II

COMPONENTES ANATÓMICOS DE LA A.T.M.



Para poder conocer la estructura compleja de la ATM es necesario entender su anatomía y fisiología, y para ello es necesario conocer estas características. La articulación temporomandibular es un órgano complejo altamente especializado que le permite a la mandíbula, realizar movimientos de rotación y deslizamiento; lo que le confiere una



capacidad funcional amplia y variada, de apertura, cierre, lateralidad y protusión.

Esta articulación es la que hace posible abrir y cerrar la boca, es la articulación donde la mandíbula se articula con el hueso temporal del cráneo, delante del oído y a cada lado de la cabeza. Se utiliza al masticar, hablar, tragar, bostezar, etc. Por ello, es una de las articulaciones más usadas en el cuerpo. Trabajan siempre juntas y conducidas por músculos que crean sus movimientos. Cuando la ATM funciona correctamente, no hay presencia de dolor y tampoco molestias.

Componentes:

TR: Tejidos retrodiscal.

LRS: Lámina retrodiscal superior (elastica)

LRI: Lámina retrodiscal inferior (colagena)

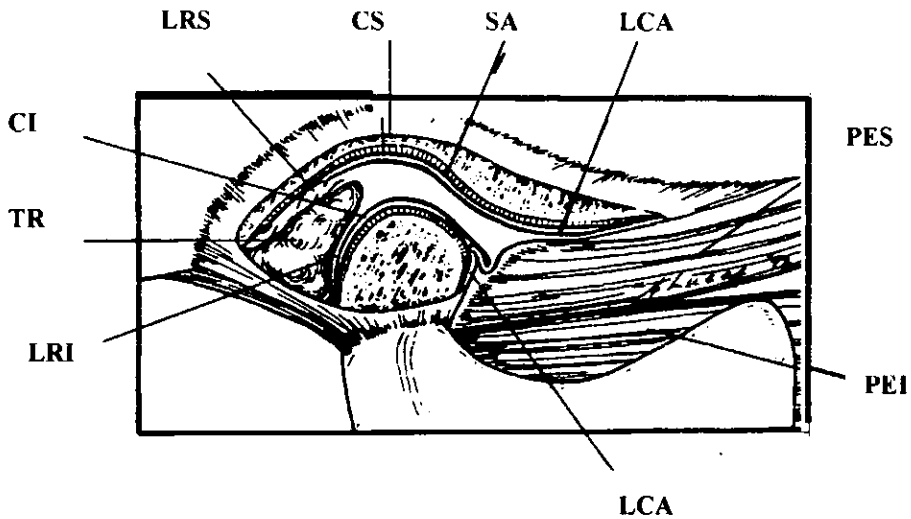
LCA: Ligamento capsular anterior.

PES y PEY: Pterigoideo externo superior e inferior.

SA: Superficie articular.



CS y CI: Cavidad articular superior e inferior ⁽⁴⁾



ELEMENTOS ANATÓMICOS DE LA ARTICULACIÓN TEMPOROMANDIBULAR

- 1.- **Superficie articular del temporal.** Consta de una porción posterior cóncava (fosa



glenoidea) y una porción anterior convexa (eminencia articular).

2.- Cóndilo mandibular.

El cóndilo es la porción de la mandíbula que se articula en la base del cráneo con la porción escamosa del hueso temporal; esta porción está formada por una fosa mandibular cóncava en el que se sitúa el cóndilo y recibe el nombre de fosa glenoidea o fosa articular. El cóndilo tiene una proyección medial y otra lateral que se denominan polos.

3.- Menisco o disco articular.

Está formado por un tejido conjuntivo fibroso y denso, se divide en tres regiones; según su grosor; el área central es la más delgada y se denomina zona intermedia. La forma exacta del disco se debe a la morfología del cóndilo y la fosa mandibular, durante el movimiento, el disco es flexible y puede adaptarse a las exigencias funcionales de las superficies articulares. La flexibilidad y la adaptación no implican que la



morfología del disco se altere de forma reversible durante la función. El disco conserva su morfología a menos que se produzcan fuerzas destructoras o cambios estructurales en la articulación.

4.- Membrana sinovial.

Rodea al disco articular extendiéndose desde el hueso temporal al cóndilo. Segrega el líquido sinovial para la lubricación de la articulación.

5.- Cápsula articular.

Es una capa fibrosa que rodea todos los elementos descritos, por fuera como por dentro. Está fijada al hueso temporal y al cuello del cóndilo, estando también conectada al disco en sus bordes laterales, conformando así dos compartimentos. El superior se encuentra entre el disco y el hueso temporal, es muy laxo y suave, lo que le permite al disco deslizarse junto con el cóndilo hacia adelante libremente. El compartimento inferior contiene la cápsula



fibrosa que es muy densa, y normalmente solo permite al cóndilo, movimientos de rotación.

6.- Zona retrocondílea.

Está formada por dos láminas, por lo que se le ha denominado zona bilaminar. Por arriba está limitado por la lámina retrodiscal superior que se une al disco articular detrás de la lámina timpánica; está constituida por tejido conjuntivo laxo que contiene fibras elásticas, vasos sanguíneos y nervios. En el borde inferior de los tejidos retrodiscales se encuentra la lámina retrodiscal inferior que está formada por fibras de colágeno y fibras que no son elásticas. Ello permite que en el movimiento de apertura ó protusión mandibular, el cóndilo arrastre fácilmente estos tejidos; y también permite que el cóndilo pueda desplazarse posteriormente desde la posición de oclusión céntrica o máxima, a la posición de relación céntrica mandibular, sin ejercer ninguna clase de presión.



7. - **Ligamentos.**

Los ligamentos desempeñan un papel importante en la protección de las estructuras y están compuestos por tejido conectivo colágeno. No intervienen activamente en la función de la articulación, sino que constituyen dispositivos de limitación pasiva para restringir el movimiento articular. La ATM tiene tres ligamentos funcionales de sostén: **ligamentos colaterales, ligamento capsular y ligamento temporomandibular**; además existen dos **ligamentos accesorios, el esfenomandibular y el estilomandibular.**

a) Ligamentos colaterales.

Son dos y se fijan al borde interno y externo del disco articular. El ligamento discal interno fija el borde interno del disco al polo interno del cóndilo. El ligamento discal externo fija el borde externo del disco al polo externo del cóndilo. Permitiendo que el disco



se mueva pasivamente con el cóndilo cuando éste se desliza hacia delante y hacia atrás.

b) Ligamento capsular.

Toda la ATM está rodeada y envuelta por este ligamento se inserta por la parte superior, en el hueso temporal a lo largo de los bordes de las superficies articulares de la fosa mandibular y la eminencia articular. Por su parte inferior, las fibras de éste se unen al cuello del cóndilo. El ligamento capsular actúa oponiendo resistencia ante cualquier fuerza interna, externa o inferior que tienda a separar o luxar las superficies articulares.

Otra función del ligamento capsular es retener el líquido sinovial.

c) Ligamento temporomandibular ó lateral.

Este ligamento tiene dos partes, una oblicua externa y otra horizontal interna. La primera se extiende desde la superficie del tubérculo



articular y la apófisis cigomática en dirección posteroinferior hasta la superficie del cuello del cóndilo. La porción horizontal interna se extiende desde la superficie del tubérculo articular a la apófisis cigomática, en dirección posterior y horizontal, hasta el polo externo del cóndilo y la parte posterior del disco articular.

La porción oblicua del ligamento temporo-mandibular evita la excesiva caída del cóndilo y limita la amplitud de apertura de la boca.

La porción horizontal interna del ligamento limita el movimiento hacia atrás del cóndilo y el disco así, este ligamento protege los tejidos retrodiscales de los traumatismos que produce el desplazamiento del cóndilo hacia atrás.



d) Ligamento esfenomandibular.

Es un ligamento accesorio de la ATM; y tiene su origen en la espina del esfenoides, se extiende hacia abajo a una pequeña prominencia ósea, situada en la superficie medial de la rama de la mandíbula, no tiene efecto limitante importante en el movimiento mandibular.

e) Ligamento estilomandibular.

Es un ligamento accesorio y se origina en la apófisis estiloides, se extiende hacia abajo y hacia adelante hasta el ángulo y el borde posterior de la rama de la mandíbula. Se tensa cuando existe protusión de la mandíbula, y esta relajado cuando la boca se encuentra abierta; es decir limita los movimientos de protusión excesiva de la mandíbula.



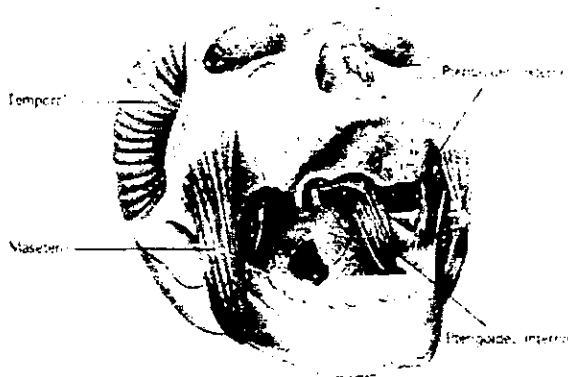
MÚSCULOS DE LA MASTICACIÓN

No resulta adecuado atribuir una función específica a cada uno de los músculos maxilares debido a la complejidad de los movimientos funcionales y no funcionales del maxilar, pero es necesario describir los datos anatómicos esenciales y las funciones principales de cada músculo para explicar la biomecánica básica que interviene en los movimientos y posiciones del maxilar inferior.

Los músculos destinados a la masticación están representados, por una masa muscular única, que se extiende desde la base del cráneo al maxilar inferior ó mandíbula.



La porción externa forma el temporal y el masetero; la porción interna, el pterigoideo interno y el pterigoideo externo. Estos músculos tienen por función elevar el maxilar, y permitir el funcionamiento de la masticación.



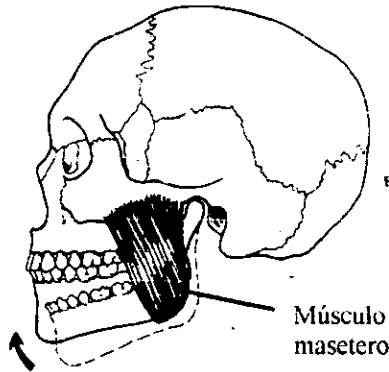
A los músculos digástricos no se les considera músculos masticatorios, pero actúan en la función mandibular.

MASETERO.-

Es un músculo rectangular que tiene su origen en el arco cigomático y se extiende hacia



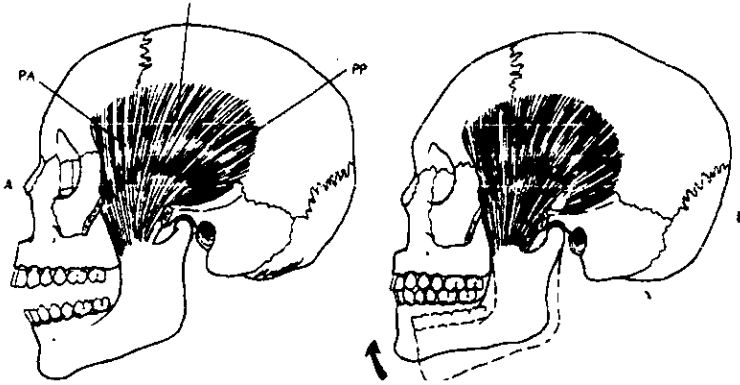
abajo, hasta la cara externa del borde inferior de la rama de la mandíbula.



Esta formado por dos vientres, un superficial que está compuesto por fibras que tienen un trayecto hacia atrás y que facilitan la protusión de la mandíbula. El profundo consiste en fibras que transcurren en una dirección vertical. Cuando las fibras del masetero se contraen, la mandíbula se eleva y los dientes hacen contacto. Es un músculo potente que da la fuerza necesaria a la masticación.



TEMPORAL.-

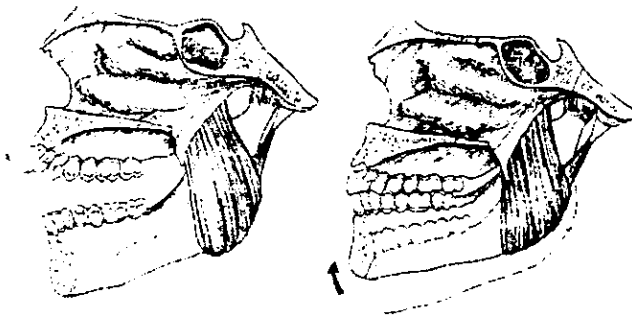


El músculo temporal tiene forma de abanico, es un músculo grande que se origina en la fosa temporal y en la superficie lateral del cráneo. Tiene fibras que pueden dividirse en tres zonas distintas según la dirección y función de ellas. La porción anterior tiene fibras con dirección casi vertical. La porción media tiene fibras con un trayecto oblicuo por la cara lateral del cráneo, y la porción posterior está formada por fibras casi horizontales que van hacia adelante por encima del oído para unirse a otras fibras del músculo temporal por debajo, del arco cigomático. Como la



angulación de sus fibras es variable, el músculo temporal es capaz de coordinar los movimientos de cierre por medio de la elevación de la mandíbula; es decir se trata de un músculo de posicionamiento importante de la mandíbula.

PTERIGOIDEO INTERNO.-

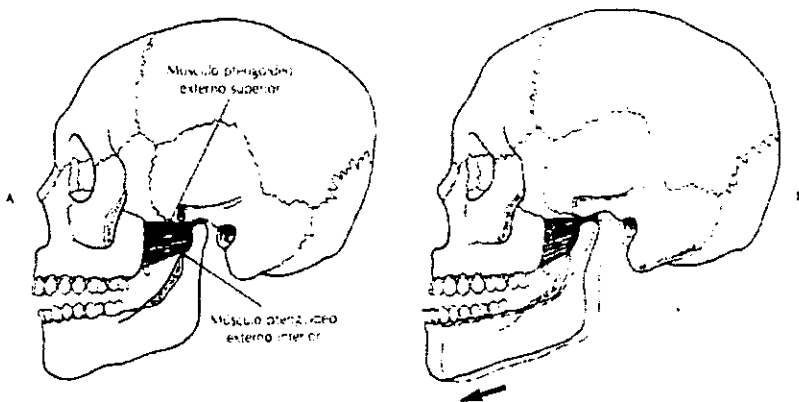


Tiene su origen en la fosa pterigoidea se extiende hacia abajo, hacia atrás y hacia afuera, para insertarse a lo largo de la superficie interna del ángulo de la mandíbula. El pterigoideo interno junto con el masetero, forman el cabestrillo



muscular que soporta la mandíbula en el ángulo mandibular; su función es la elevación de la mandíbula y también es activo en la protusión de la mandíbula.

PTERIGOIDEO EXTERNO.-



Se dividen en dos:

Pterigoideo externo inferior. Tiene su origen en la superficie externa de la lámina pterigoidea externa, se extiende hacia atrás, hacia arriba y hacia afuera, hasta insertarse en el cuello del cóndilo. Cuando los

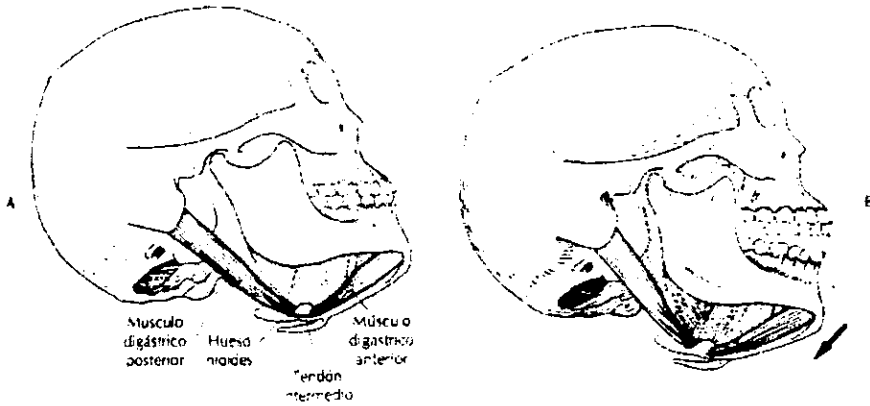


ptergoideos externos se contraen simultáneamente los cóndilos son traccionados desde las eminencias articulares hacia abajo y se produce una protusión de la mandíbula. Cuando el músculo actúa con los depresores mandibulares, la mandíbula desciende y los cóndilos se deslizan hacia adelante y hacia abajo sobre las eminencias articulares.

Pterigoideo externo superior. Es un músculo pequeño y tiene su origen en la superficie infratemporal del ala mayor del esfenoides; se extiende casi horizontalmente hacia atrás y hacia afuera, hasta insertarse en la cápsula articular, en el disco y en el cuello del cóndilo. Este músculo es muy activo al morder con fuerza ya que son los movimientos que conforman el cierre de la mandíbula. La tracción de ambos pterigoideos externos sobre el disco y el cóndilo, tienen una dirección notablemente medial que, a medida que el cóndilo se desplaza hacia adelante, la angulación medial de la tracción de estos músculos aumenta todavía más.



DIGÁSTRICO.-

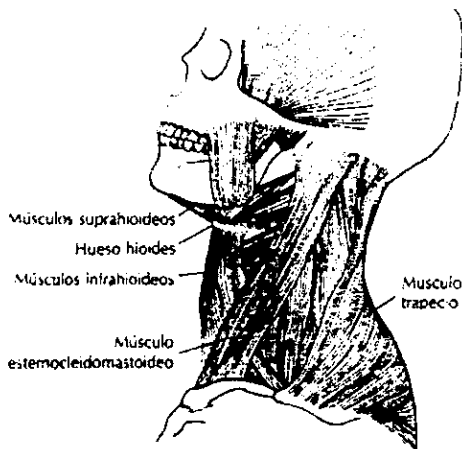


Este músculo no se considera un músculo de la masticación, pero tiene una importante influencia en la función de la mandíbula se divide en dos porciones ó cuerpos. El cuerpo posterior, tiene su origen en la escotadura mastoidea y el cuerpo anterior se origina en la fosa sobre la superficie lingual de la mandíbula. El digástrico es uno de los músculos que hacen descender la mandíbula y elevan el hueso hioides.



Es decir los músculos que van de la mandíbula al hueso hioides se denominan **suprahioides** y los que van del hueso hioides a la clavícula y al esternón se denominan **infrahioides**. Estos músculos desempeñan un papel importante en la coordinación de la función mandibular.

Otros músculos como los posteriores del cuello y el esternocleidomastoideo, desempeñan un importante papel en la estabilización del cráneo y permiten realizar movimientos controlados de la mandíbula. ⁽⁴⁾





CAPITULO III

CLASIFICACIÓN DE LOS TRASTORNOS TEMPOROMANDIBULARES

Los trastornos temporomandibulares en paciente geriátrico pueden clasificarse en, trastornos funcionales que son quizá los que se observan con mayor frecuencia por una disfunción masticatoria. Algunos trastornos no producen síntomas dolorosos y `por tanto, el paciente no busca un tratamiento adecuado. Sin embargo cuando se presenta una sintomatología corresponde a alteraciones del complejo cóndilo disco, incompatibilidad estructural de las superficies articulares y trastornos articulares inflamatorios.

Los trastornos inflamatorios son consecuencia de una respuesta protectora de los tejidos que constituyen la ATM. A menudo se



deben a alteraciones discales crónicas o progresivas. Los dos síntomas principales de los problemas funcionales de la ATM son el dolor y la disfunción.

El Dr. Welden Bell ⁽⁵⁾ clasifico en cuatro grandes grupos, las características clínicas similares de los trastornos temporomandibulares y son: trastornos de los músculos masticatorios, de la articulación temporomandibular, de la hipomovilidad mandibular crónica y del crecimiento.

De esta clasificación los trastornos más comunes presentados en el paciente geriátrico son:

I.- Trastornos de los músculos de la masticación.

- a) Síndrome de dolor miofacial.

II.- Trastornos de la articulación temporomandibular.

- a) Lesiones del disco articular.
- b) Luxación de la mandíbula.

III.- Trastornos inflamatorios de la ATM.

- a) Sinovitis.



- b) Artritis reumatoide.
- c) Osteoartritis.
- d) Condromatosis sinovial. ⁽⁴⁾



DISFUNCIONES DE ATM.

SINDROME DE DISFUNCIÓN CRANEOMANDIBULAR (DCM)

Es como se denomina actualmente a la función dolorosa o defectuosa de la ATM.

Este síndrome es una alteración psicofisiológica sin un componente de enfermedad orgánica. Lo sufre un tanto por ciento muy elevado de la población, alrededor del 80%, siendo la edad media de 49 años y en proporción de un hombre por cada tres mujeres. ⁽⁶⁾ Se caracteriza por dolor en la región preauricular, pterigoidea y temporal, chasquido de la articulación temporomandibular al abrir y cerrar la boca provocando una limitación en el movimiento de la mandíbula.



Etiología.

La DCM se produce porque se altera la posición de los cóndilos mandibulares en las ATM y es debido a que existen desvíos o desplazamientos de la mandíbula al cerrar la boca porque no hay contacto oclusal o es una oclusión no funcional.

Algunos factores son: Por cambiar el lado habitual de masticación, por lo general se mastica habitualmente por un mismo lado de la boca, pero si se cambia a masticar por el otro se altera la posición de los dientes y aparecen interferencias oclusales, como los contactos prematuros (CP).

Otro factor desencadenante son las interferencias oclusales producidas por los trabajos odontológicos (obturaciones y prótesis mal ajustadas).



Dolor: El dolor por lo general es intenso crónico y sostenido, se presenta dentro o delante de uno o los dos oídos, en una o en las dos ATMs, se puede irradiar a la cabeza, principalmente a las sienes, mandíbula, boca, garganta, nuca, cuello y hombros.

El paciente presenta ruidos articulares como chasquidos y ruidos óticos como zumbidos.

Funcionales: Presentan problemas articulares como saltos, luxaciones musculares y no pueden abrir la boca, no pueden masticar, sufren contracturas; oclusales como apretar los dientes, rechinar, y esto representa una oclusión no funcional; tienen problemas óticos como taponamiento, mareos y disminución auditiva.

Otros: Además adormecimiento de la piel de la cara, picor en el agujero de la oreja, picor en la garganta, xerostomia, molestias en los ojos o en la visión, nerviosismo y depresión.



Los síntomas aparecen como la suma de una neuralgia y una disfunción. La inervación de la ATM está dada por el nervio auriculotemporal, rama del trigémino, por lo que su irritación produce una sintomatología molesta y fuerte que nos relata el paciente.

Diagnóstico: Sólo es necesario una buena anamnesis del paciente en donde se le escuche toda su sintomatología y lo que cree relacionado con su trastorno; se complementa la historia clínica con una exhaustiva inspección morfofuncional diseñada por nosotros en la que analizamos las características morfológicas y funcionales de la boca del paciente, para descubrir la causa que ha producido la DCM.

Tratamiento

Consiste en reposicionar correctamente los cóndilos mandibulares en las ATMs, eliminando las interferencias oclusales (contactos prematuros),



realizando un ajuste oclusal. El método utilizado es el equilibrado oclusal o la técnica de tallado selectivo.

Resultados

- Los pacientes tienen rápida curación o, al menos, gran alivio de su sintomatología.
- No es necesario ningún examen exploratorio complementario.



LESIÓN DEL DISCO ARTICULAR.

Una de las causas más comunes de la lesión del menisco es la maloclusión. La alteración del complejo cóndilo-disco tiene su etiología en un fallo de la función de rotación normal del disco sobre el cóndilo; esta pérdida de movimiento discal normal puede producirse cuando hay un patrón extraño de movimientos mandibulares llevados a cabo durante la masticación. En los casos de excesivo movimiento mandibular, la cápsula se estira para impedir un movimiento condilar anterior demasiado grande. Así se pierde la adaptación del disco al cóndilo y se inicia el trastorno en el disco.

Etiología:

Se ha sugerido que las causas pueden ser enfermedades inflamatorias como la artritis reumatoide, traumatismos que pueden ser macrotraumatismos, como un golpe en la



mandíbula o una apertura excesiva de la boca ya que se produce un alargamiento de ligamentos, o microtraumatismos, como puede ser una hiperactividad crónica.

Características Clínicas:

Se caracteriza por dolor, estallamiento o chasquido y crepitación en la región articular. El dolor puede presentarse cuando casi se completa el movimiento de apertura o movimientos excéntricos. El chasquido de la articulación puede ser débil, o audible durante el interrogatorio, o durante la apertura y cierre de la mandíbula.

Los pacientes pueden presentar dolor sobre, dentro, alrededor del oído o aun lado del maxilar y parestesia ocasional de la lengua.



Tratamiento:

Es variado e inespecífico. En caso de dolor intenso puede ser necesaria la inmovilización de los maxilares. Si existe un patrón masticatorio atípico debido a la maloclusión, éste se corrige, si es posible. La menisectomía o la remoción quirúrgica del disco a menudo es benéfica.



LUXACIÓN DE LA MANDIBULA (DISLOCACIÓN)

Es relativamente frecuente y la única que se observa es la luxación anterior que puede ser unilateral o bilateral. La luxación hacia arriba y hacia atrás es excepcional, y en caso de que está ocurra, se acompaña frecuentemente por fractura en la pared anterior del conducto auditivo externo.

La luxación o dislocación de la mandíbula, es la salida parcial o total del cóndilo de la fosa glenoidea y sólo se reduce por manipulación del dentista.

Etiología.

Es muy frecuente en la edad adulta, y en paciente senil se observa más frecuentemente en la mujer que en el hombre. ⁽⁷⁾ La luxación de la mandíbula hacia adelante no es otra cosa que una exageración del fenómeno de abertura de la boca,



que resulta de un abatimiento forzado de la mandíbula, como sucede en el bostezo, En la masticación de un cuerpo voluminoso y duro, o bien en las convulsiones o contracturas patológicas que se producen en el curso de una crisis epiléptica o en un traumatismo en el mentón.

Mecanismo y anatomía patológica.

Fisiológicamente al abrir la boca el cóndilo se dirige hacia delante, deslizándose sobre la vertiente anterior de la raíz transversa del arco cigomático; pero al hacerlo arrastra consigo el menisco interarticular que quedará siempre interpuesto entre las superficies, cuando la acción abatidora de los músculos deje de obrar, la boca se cierra automáticamente por elasticidad misma de los elementos articulares que llevan al cóndilo hacia atrás y lo introducen a la cavidad glenoidea.

La luxación anterior del cóndilo es la más común, el cóndilo queda enclavado por delante de la eminencia articular de la apófisis cigomática que



le impide deslizarse hacia atrás, la reducción resulta imposible por la contractura muscular que se establece y es necesario suprimirla con ayuda de la anestesia. El cuadro clínico es típico, la boca queda abierta y no pueden juntar los dientes anteriores. Cuando la luxación es unilateral la mandíbula se encuentra desviada hacia el lado sano. La cabeza del cóndilo produce una notable tumefacción debajo del arco cigomático y como la mandíbula esta trabada en esta posición, resulta difícil la fonación y la deglución.

La luxación superior del cóndilo, suele acompañarse de luxación posterior, y se produce cuando el cóndilo es impulsado a través de la cavidad glenoidea a la fosa cerebral media, esto es fácil que se produzca cuando faltan los dientes posteriores, ya que no se observa la fuerza del golpe recibido en la parte anterior de la mandíbula.



Sintomatología.

La luxación bilateral es la más frecuente y se reconoce a primera vista, pues la boca queda abierta y el enfermo no puede cerrarla, las arcadas dentarias quedan distantes una de la otra, tres ó cuatro centímetros, los carrillos se ven alargados y aplanados, la cara larga, los incisivos inferiores desbordan los superiores y la barba está proyectada hacia abajo y hacia delante.

La saliva se escurre por la boca, la masticación, la deglución y la fonación son difíciles. A delante del conducto auditivo se siente una depresión que corresponde exactamente a la ATM y delante de esta depresión se aprecia la saliente del cóndilo desalojado. La luxación unilateral es menos frecuente y en estos paciente la boca se ve desviada pero no abierta, la barba desviada hacia el lado sano, el carrillo del lado luxado se ve aplanado y tenso, y el del lado sano parece ahuecado por el relajamiento muscular. A la



palpación demuestra el lado enfermo la depresión, en tanto que el lado sano no se nota diferencia. Esta luxación puede confundirse con parálisis facial, pero hay que recordar que durante la sonrisa o el silbido el paciente manifiesta claramente los movimientos de los músculos de esa región. Las fracturas del cóndilo se manifiestan claramente por el hecho de existir un dolor circunscrito, y a la vez una crepitación bien marcada.

Cuando una luxación es antigua la abertura de la boca disminuye y las perturbaciones funcionales se atenúan sin desaparecer completamente, la reducción se hace casi imposible por las maniobras ordinarias, siendo necesaria la intervención quirúrgica.

Tratamiento.

La reducción de una luxación craneo-mandibular es relativamente fácil y raras veces se tiene la necesidad de recurrir a la anestesia general. Se sienta al paciente en el sillón dental, el asistente



fija la cabeza al cabezal, el cirujano envuelve sus pulgares e una compresa y los introduce uno a cada lado sobre los arcos dentarios inferiores, haciendo una tracción fuerte hacia abajo y hacia atrás, notando que con mucha facilidad la luxación se reduce. Cuando esto no es posible debido a la contractura de los músculos masticadores o al estrés del paciente se recurrirá a la anestesia general, hasta relajar completamente los músculos y después se procederá a realizar la maniobra anteriormente descrita. La luxación antigua generalmente requiere un tratamiento quirúrgico, pues difícilmente se consigue una reducción por estos procedimientos.⁽⁴⁾



ARTRITIS REUMATOIDE

Es un trastorno sistemático crónico, de etiología desconocida pero puede ser que esté relacionada con un problema autoinmune o genético. Esta enfermedad es tres veces más frecuente en la mujer que en el hombre y se caracteriza por la inflamación de las membranas sinoviales, es generalmente simétrica y afecta a las estructuras articulares y periarticulares. ⁽⁸⁾ En casos graves los tejidos óseos presentan resorción articular de ambos cóndilos, una pérdida de apoyo posterior de la mandíbula, maloclusión aguda que se caracteriza por contactos posteriores intensos o una mordida abierta anterior.

En los casos en los que se ejercen fuerzas sobre las superficies articulares, las células sinoviales liberan enzimas que dañan los tejidos articulares en especial el cartílago.



Los siguientes signos y síntomas sugieren el diagnóstico clínico, y algunos de ellos deben estar presentes por un período mínimo de seis semanas.

- Rigidez matutina.
- Dolor al movimiento o la presión en, al menos, una articulación.
- Engrosamiento de partes blandas o presencia de líquido sin hipertrofia ósea localizada en, al menos, una articulación.
- El intervalo entre dos episodios articulares no debe superar a los 3 meses.
- Nódulos subcutáneos encima de las prominencias óseas de las superficies extensoras o en regiones yuxtarticulares. La imagen histológica de éstos es con inflamación crónica granulomatosa, con zonas centrales de necrosis y rodeadas de una empalizada de células mononucleares.
- Alteraciones radiológicas que consisten en descalcificación localizada en las articulaciones afectadas o a su alrededor. Otros



signos de degeneración no son característicos.

- Prueba de aglutinación positiva confiable.
- Tres o más de las siguientes características histológicas de la membrana sinovial.
- Hipertrofia vellosa importante.
- Proliferación de células sinoviales superficiales.
- Infiltración abundante de monocitos, linfocitos y células plasmáticas, con tendencia a formar nódulos linfáticos.

Tratamiento.

El tratamiento se enfoca a la reducción o eliminación del dolor y esto empieza con el reposo de la mandíbula, indicando una dieta blanda (bocados pequeños y masticación lenta). Se administran AINES o corticoesteroides. Para reducción de la inflamación se recomienda el calor húmedo. Si existe un aumento de dolor al ocluir los dientes se utiliza un dispositivo de relajación



muscular que disminuye las fuerzas ejercidas sobre las superficies articulares.

Puede producirse una modificación oclusal (guarda oclusal), cuando hay una pérdida importante de apoyo óseo.



OSTEOARTRITIS DE LA ARTICULACIÓN TEMPOROMANDIBULAR

La osteoartritis es un trastorno degenerativo de las articulaciones que afecta aproximadamente al 15% de la población mundial, vinculada a la vejez. ⁽⁹⁾

La osteoartritis conocida también como artritis degenerativa o artritis hipertrofica, se inicia sintomáticamente en la tercera o cuarta década de la vida, afecta aproximadamente del 15 al 20% de la población, mujeres y hombres en una proporción 2:1, se caracteriza por una degeneración del cartilago articular y remodelado del hueso subyacente.



Etiología:

Se considera una respuesta de la ATM al aumento de carga en una o ambas articulaciones, a menudo es dolorosa y los síntomas se acentúan con el movimiento mandibular, pero se menciona el traumatismo acumulativo, traumatismo agudo incluyendo la fractura y la continua presión que sufre la articulación, como sus principales factores etiológicos. Además de los cambios intracapsulares por la edad. Aparentemente es la interacción de factores mecánicos, bioquímicos, biológicos y enzimáticos, siendo cualquier cambio en los mismos lo que altera el microambiente del condrocito, evolucionando hacia un proceso de osteoartritis. Algunos ejemplos de estas alteraciones son: la diabetes mellitus, hipotiroidismo, hiperparatiroidismo, artritis reumatoide, gota, etc.



Cambios anatómicos:

Dentro de las patologías intracapsulares la articulación temporomandibular (ATM) es la más frecuente.

El término osteoartritis de la ATM. ha sido definido como una enfermedad degenerativa primaria no inflamatoria de dicha articulación, se inicia como un reblandecimiento y necrosis de la parte central del cartílago articular, luego aparece una pérdida de la lámina dura en el punto de contacto articular con una esclerosis subarticular. Otros cambios que se pueden observar son, pérdida del espacio articular, irregularidad de la superficie articular, esclerosis del hueso adyacente, formación de quistes subarticulares, en casos severos se puede observar la erosión anterior del cóndilo así como osteofitos, tanto anterior como lateralmente, es rara la anquilosis.



Síntomas:

Crepitación de una o de ambas ATMs, dolor que puede variar entre una sensación de molestia hasta un dolor agudo que aumenta hacia la tarde, dolor o molestia a la apertura, a la masticación o a la palpación, se puede observar luxación, dificultad a la apertura bucal, disminución de la agudeza auditiva, cefalea, mareo, cansancio y rigidez del cuello, cansancio y rigidez de una o de ambas ATMs, desviación de la mordida en oclusión y mordida abierta.

Tratamiento:

Alimentación blanda y descansada, debe realizar ejercicio frente a un espejo para movilizar las articulaciones en forma simétrica, para mantener la normalidad del cartilago y el grado de movilidad, además ayuda también a desarrollar los tendones y músculos que van a absorber la tensión ejercida sobre la articulación. Otro tratamiento



puede ser la termoterapia local, analgésicos y fármacos antiinflamatorios no esteroideos: se puede utilizar el ácido acetilsalicílico en dosis de 0.6 a 1gr c/6 hrs, la indometaina 25mg c/8hrs e incrementar la dosis en 25mg diarios a intervalos semanales hasta llegar a dosis de 150 a 200mg diarios, para controlar la fase aguda, es conveniente disminuir la dosis de 75-100 mg diarios para mantenimiento, el naproxeno en dosis de 250mg c/12hrs, el piroxicam 20 mg diarios.

Se debe establecer una relación dental oclusal optima y en algunos casos el uso de una guarda oclusal en pacientes edentulos se dejará un espacio entre las prótesis.

Terapia intra-articular:

En caso de que el tratamiento conservador no brinde beneficios o cuando exista un dolor intenso se utiliza la terapia intra-articular (**artrocentesis**), que es un procedimiento invasivo a la ATM, y se realiza bajo anestesia local



procediendo a una irrigación con solución salina simple, seguida por una inyección de 0.2ml de fosfato de dexametasona, con 1ml de bupivacaína al 0.5%.

Manejo y Tratamiento quirúrgico.

Se usa en pacientes con síntomas severos como la condilotomía cerrada o la artroplastía, la primera con el objetivo de lograr una reposición de las estructuras articulares y la segunda para remover osteofitos y remodelar la superficie articular.

Para los casos en los que se presentan modificaciones oclusales como una mordida abierta, se ha recomendado utilizar una osteotomía, a nivel del cuello condilar, se lleva la mandíbula a oclusión y seguidamente se fija el cóndilo con precisión mediante osteosíntesis. ⁽¹⁰⁾



SINOVITIS

Generalmente, la inflamación de una parte de las articulaciones significa el compromiso de las demás entidades calificadas, como una sinovitis y son cuadros proliferativos o degenerativos. ⁽¹¹⁾

La infección puede alcanzar la articulación en forma directa (por trauma, o herida penetrante); o bien por vecindad (osteomielitis), por vía sanguínea (tifoidea, gonorrea, tuberculosis y tóxicos). La sinovia es un buen medio de cultivo para muchos gérmenes.

Características clínicas.

El dolor en la zona de la ATM puede ser un síntoma primario de una proliferación reactiva o una neoplasia que aparece en el cóndilo, en la sinovia o en la región preauricular. Aunque estas lesiones son raras en la zona de la articulación, el



examinador debe tener presente el hecho de que pueden surgir procesos neoplásicos y que el dolor de la ATM, no debe descartarse como una perturbación funcional. La condromatosis sinovial y la sinovitis son procesos proliferativos reactivos que se originan en la membrana sinovial y en la bolsa adyacente. La presencia del dolor es común, aunque no es invariable. A menudo, puede apreciarse una masa palpable, no obstante, el proceso proliferativo puede extenderse hacia delante, hasta la zona de la escotadura condilar o puede protuir en sentido medial y no ser así detectable a la palpación. El movimiento limitado, con desviación del lado afectado, puede ser característico y provocar un chasquido audible al abrir y cerrar la mandíbula. La condromatosis sinovial muestra láminas de cartilago hialino, histológicamente, y cuando se produce la calcificación puede visualizarse una masa radiodensa en las radiografías. Las verdaderas neoplasias se encuentran con menor frecuencia. Se han registrado osteomas, osteocondromas, hemangiomas y sarcomas (sarcoma sinovial). Los



tumores y quistes odontógenos de la mandíbula pueden extenderse al interior del cóndilo y los adenocarcinomas de la parótida pueden invadir el espacio articular. En estos últimos casos, la radiografía muestra destrucción ósea.

Diagnóstico diferencial.

El dolor producido por la condromatosis sinovial, la sinovitis ó las neoplasias de la región de la ATM son unilaterales y, a menudo, se puede palpar una masa. Este rasgo ayuda a eliminar otras causas del dolor de la ATM. Además, la evidencia radiográfica de la destrucción ósea o la presencia de una masa yuxtaarticular es un rasgo útil cuando se intenta limitar el diagnóstico diferencial.

Edad: Predilección por los adultos.

Sexo: Ligera predilección por las mujeres.



Tratamiento.

La condromatosis sinovial y la sinovitis pueden tratarse con la escisión quirúrgica de la tumefacción acompañada por una sinovectomía las neoplasias deben de ser extirpadas quirúrgicamente, ⁽¹⁰⁾ y la extensión de la cirugía será dictada por la ubicación y el diagnóstico microscópico.



CAPÍTULO IV

DIAGNÓSTICO DE LOS TRASTORNOS DE ATM.

En la última década se han logrado adelantos espectaculares en el conocimiento de las causas de los trastornos temporomandibulares. Los avances científicos técnicos en imágenes de resonancia magnética (IRM), artroscopia⁽¹²⁾ y artrografía han aumentado la capacidad de los clínicos para diagnosticar alteraciones intracapsulares de la ATM; precisas acompañadas de dolor facial y disfunción de la mandíbula. ⁽¹³⁾

La confianza excesiva en estudios diagnósticos, con ciertas técnicas de imágenes, no son útiles sin corroborarlos con los hallazgos en el



interrogatorio y en el examen físico del paciente ya que puede originar un tratamiento inadecuado.

Para poder diagnosticar los trastornos temporomandibulares es preciso conocer los numerosos tipos de problemas que pueden existir y la variedad de etiologías que los causan es decir, tener una diferenciación de estos trastornos en grupos comunes de síntomas y etiologías, a esto se le llama diagnóstico.

En consecuencia el establecimiento de un diagnóstico correcto, se convierte en una parte importante para el éxito del tratamiento.

El éxito en el diagnóstico de trastornos temporomandibulares depende de la capacidad del clínico para interpretar y asimilar los datos obtenidos de una historia clínica a fondo y estudios diagnósticos apropiados. El aspecto más importante de todo el estudio consiste en escuchar muy cuidadosamente la historia del paciente sobre el



problema, ya que ayudara a diferenciar alteraciones importantes de las incidentales.

ANTECEDENTES DEL PACIENTE

El aspecto más importante del proceso diagnóstico es la información que se obtiene al escuchar cuidadosamente al paciente con un antecedente de dolor facial.

Cuando se inicia el proceso de elaboración de la historia clínica, la molestia principal debe expresar brevemente el programa y su duración en los términos del paciente. Ello se detalla en los antecedentes de la enfermedad actual, que proporciona una graduación cronológica del trastorno desde el inicio de los síntomas hasta la actualidad.

**ESTA TESIS NO DEBE
SALIR DE LA BIBLIOTECA**



HISTORIA Y PROCEDIMIENTOS DE EXPLORACIÓN

Historia local.- A fin de ahorrar tiempo y obtener la información necesaria empezaremos con los síntomas locales siguiendo este orden: ⁽³⁾

- 1.- Comienzo de los síntomas.
- 2.- Tipo y distribución del dolor.
- 3.- Relación del dolor con el tipo de movimientos, a la masticación, ó fonación.
- 4.- Cualquier restricción o traba en el cierre de los maxilares.
- 5.- Ruido de choque o de chasquido en las articulaciones temporomandibulares.
- 6.- Si presenta dificultad y/o dolor al abrir la boca por ejemplo al bostezar.
- 7.- Preguntar si ha sufrido algún traumatismo reciente en la cabeza, el cuello ó la mandíbula.



Historia general.- Es también esencial para el diagnóstico obtener información respecto a artritis o reumatismo en cualquier parte del cuerpo, mialgias profesionales y posturales, tensión psíquica o emocional, esfuerzo físico, fatiga, y padecimientos o trastornos generales.

Tratamiento anterior. La experiencia con el tratamiento anterior puede proporcionar valiosa información, sin embargo el hecho de que un paciente haya tenido tratamiento oclusal, no descarta a la oclusión como un factor importante en la etiología del problema del paciente. El tratamiento de los trastornos funcionales puede resultar extremadamente difícil y con frecuencia es efectuado en forma incorrecta. En un considerable número de pacientes, se puede encontrar también que un tratamiento defectuoso complique su enfermedad.

Exploración física.- Esta exploración pretende identificar cualquier posible variación con respecto a la anatomía y la función normal La exploración



física incluye el examen sistemático de las áreas locales (articulación temporomandibular, cabeza y cuello).

Áreas locales.- (articulación temporomandibular, cabeza y cuello). Se debe explorar en busca de asimetría de la cara y cuello, así como de cualquier irregularidad que pudiera indicar hipertrofia ó atrofia muscular, inflamación y evidencia de lesión traumática.

Observación.- Hay que observar las posibles desviaciones del maxilar en los movimientos de deslizamiento, ya pueden estar relacionadas con interferencias oclusales, fracturas, parálisis muscular y trastornos de la ATM.

Tacto ó palpación.- Se deben palpar los músculos y la ATM. Con los dientes en oclusión, en reposo y con los maxilares completamente abiertos, durante los movimientos del maxilar.



Los movimientos de chasquido o de brinco dentro de la articulación pueden ser sentidos aún cuando no se producen sonidos audibles.

EXAMEN CLÍNICO

El examen clínico de un paciente con un posible trastorno temporomandibular debe complementar la exploración rutinaria regional de cabeza y cuello. Al inicio se valora la simetría de la cara.

La formulación de un diagnóstico diferencial se inicia con la valoración cuidadosa de los comentarios y el estado emocional del paciente durante la elaboración de la historia clínica. Cuando se escucha, es importante precisar si el dolor se limita al área de un nervio. Ciertos trastornos son unilaterales casi siempre; en consecuencia, es posible descartarlos al hacer un diagnóstico si el paciente proporciona un antecedente de dolor que cruza la línea media. Si el



dolor que sufre el enfermo parece inadecuado anatómicamente, ello también ayudará a determinar si es de origen orgánico o psicógeno.

ESTUDIOS DIAGNÓSTICOS

Se han desarrollado muchos auxiliares técnicos que facilitan el diagnóstico de trastornos temporomandibulares, solo las técnicas de imágenes para tejidos duros o blandos y la artroscopia han mostrado un valor clínico importante. ⁽¹⁴⁾

Las radiografías transcraneales tienden a mostrar solamente el tercio externo de la articulación. Se piensa que estas limitaciones inherentes originan menos diagnósticos de defectos articulares y prolongan el tiempo entre el inicio del proceso patológico y la detección radiológica. ⁽¹⁵⁾



Tomografía convencional

Su capacidad para mostrar una porción mayor de la articulación, al proporcionar una serie de radiografías seccionales, la tomografía puede reproducir alteraciones en la porción central de ATM y en consecuencia disminuir interpretaciones negativas falsas. Sin embargo su capacidad para detectar lesiones tempranas, es limitada. Aunque los tomogramas pueden proporcionar información diagnóstica superior, los pacientes que se someten a una tomografía se exponen a mucho mayor radiación y la diferencia de costo es considerable.

Tomografía por computadora (TC)

Proporciona imágenes sin las superposiciones inherentes de la tomografía convencional y permite seccionar imágenes óptimas a través de reconstrucciones de múltiples planos. También puede proporcionar información



sobre la posición del disco de tejido blando, además de mostrar las estructuras óseas. El costo y la radiación relacionados son mucho mayores, que en la tomografía convencional.

Algunos estudio han demostrado que es un buen auxiliar para el diagnóstico de alteraciones óseas estructurales aisladas y comparable para el diagnóstico amplio de trastornos de articulación temporomandibular.

Artrografía

La radiografía simple y la tomografía convencional de ATM sólo proporcionan información relacionada con los componentes óseos. Con interes cada vez mayor en las alteraciones del tejido blando de ATM; la artrografía a tomado un sitio importante en el diagnóstico de trastornos articulares. Con este método es posible determinar defectos en la posición o estructura del disco articular y sus inserciones. Las alteraciones que pueden detectarse



mediante artrografía incluyen desplazamiento o perforación del disco e irregularidades en sus inserciones posteriores, adherencias y tal vez proliferaciones sinoviales.

En la artrografía de ATM se inyecta un material de contraste yodado, hidrosoluble en el espacio articular inferior, se obtiene con valores relativamente bajos de radiación y proporciona una imagen dinámica de los componentes de tejido blando de la articulación durante su función. La única contraindicación es la hipersensibilidad al yodo.

Las desventajas de la artrografía incluyen su invasividad y dificultad técnica del procedimiento además tiene mala imagen del disco en el plano interno y externo.



Imágenes de resonancia magnética

La imagen de resonancia magnética (IRM). Mediante el uso de un campo magnético potente, la IRM puede mostrar con gran detalle la anatomía de tejidos blandos por su efecto en los que tienen un contenido alto de agua. En IRM no se utiliza radiación ionizante y no es invasora. Se ha demostrado que es superior a la artrografía para demostrar los desplazamientos internos del disco, pero no detecta con tanta frecuencia su perforación.

El uso de IRM coronal, además de la imagen sagital puede proporcionar mayor información sobre lesiones óseas.

Artroscopia

La artroscopia del compartimento superior permite inspeccionar directamente las superficies articulares del hueso temporal y la cara superior del disco. Es seguro el diagnóstico artroscópico de



artrosis, remodelación, adherencias ó perforaciones (alta especificidad).

Una limitación de la artroscopia es el tamaño del instrumento ya que impide utilizarlo en el compartimento inferior (más pequeño), donde ocurren con frecuencia alteraciones patológicas. Un uso diagnóstico adicional de la artroscopia de ATM es la posibilidad para practicar biopsias sinoviales a fin de precisar la existencia de cambios histológicos como inflamación (es decir, sinovitis).

Electromiografía

Se utiliza para el diagnóstico de dolor miofacial es el hallazgo de hipersensibilidad en uno o más de los músculos de la masticación relacionada con el aumento de la actividad muscular. Proporciona un medio para vigilar los cambios en la actividad muscular y en consecuencia puede ser un método de investigación valioso en el diagnóstico de dolor miofacial, para valorar la eficacia del tratamiento.



La EMG es un componente importante del tratamiento por biorretroalimentación del dolor miofacial. La retroalimentación electromiográfica auditiva o visual que proporciona al paciente información sobre su actividad muscular. ⁽¹¹⁾



CAPITULO V

TRATAMIENTO PARA LOS TRASTORNOS DE LA ATM.

Muchos pacientes no presentan molestia alguna, y sin embargo, sus discos se encuentran completamente desplazados. Otros pacientes con trastornos incipientes casi insignificantes presentan grandes molestias. Por ello, la selección del del paciente a las mismas.

Antes de iniciar un tratamiento interno de la articulación temporomandibular (ATM), debe diagnosticarse lo siguiente: ⁽³⁾

- 1.- Estadio de la lesión.
- 2.- Causa de la lesión.
- 3.- Estado del disco y de sus uniones.
- 4.- Estado de las estructuras óseas.



- 5.- Nivel de molestias y disfunción.
- 6.- Posibilidad de posteriores patologías y sus consecuencias.
- 7.- Posibilidad de corrección del problema mediante cambios adaptativos.

El diagnóstico precoz debe estar relacionado con la elección del tratamiento.

Debemos determinar si el tratamiento será peor que la enfermedad, la edad del paciente, el estado de salud y la actitud emocional ante el problema constituyen consideraciones importantes a la hora de decidir el tipo de terapéutica.

Los métodos de tratamiento utilizados en los trastornos de la ATM. Son farmacológicos, físicos, dentales, quirúrgicos y psicológicos.⁽¹⁶⁾



TRATAMIENTO FARMACOLÓGICO.

Este tratamiento puede ser un método eficaz para controlar los síntomas asociados a muchos de los trastornos de ATM. Los pacientes deben saber que la medicación no suele ofrecer una solución efectiva en todos los casos; pero sí puede ser una alternativa junto con otro tratamiento, ya sea físico quirúrgico o dental.

Se debe tener cuidado con la manera de prescribir los fármacos, ya que los trastornos de la ATM, presentan síntomas de carácter periódico o cíclico.

El tratamiento farmacológico utilizado para controlar los síntomas de ATM, puede clasificarse en cinco grandes tipos: analgésicos, ansiolíticos, antiinflamatorios, relajantes musculares y anestésicos locales.⁽⁴⁾



Analgésicos

Se pueden prescribir analgésicos para aliviar el dolor, y a menudo es una parte importante como tratamiento de apoyo. No es necesario prescribir analgésicos narcóticos para los dolores asociados con ATM ya que algunos de estos dolores son crónicos y a menudo está contraindicado el empleo de medicamentos con un alto grado de tendencia a la adicción o el abuso.

Los AINES (antiinflamatorios no esteroides). Son útiles en la mayoría de los dolores de ATM; dentro de estos podemos encontrar el ácido acetilsalicílico, el paracetamol y el ibuprofeno.

El ibuprofeno es eficaz para reducir los dolores musculoesqueléticos. La dosis habitual es de 600 a 800 mg. tres veces al día, su acción es reducir con frecuencia el dolor y detiene los efectos cíclicos del estímulo doloroso profundo. El consumo continuo puede dar lugar a una irritación



gástrica por lo que debe efectuarse una estricta vigilancia durante su empleo.

En casos inusuales puede ser necesario utilizar analgésicos más potentes como la codeína combinada con un salicilato o un paracetamol; se deben prescribir con una dosis regular durante un corto periodo de tiempo, con objeto de reducir el abuso.

Otro fármaco que se puede utilizar son los antidepresivos tricíclicos para dolores crónicos. Una dosis de amitriptilina de 10 mg. antes de acostarse puede tener efecto analgésico en el dolor crónico tras varias semanas de tratamiento.

Ansiolíticos

Cuando el estrés emocional contribuye a producir un trastorno de ATM, los fármacos ansiolíticos pueden ser útiles ya que no eliminan el estrés, simplemente modifican la percepción o la reacción del paciente, la utilización de un



ansiolítico es entonces solo un tratamiento de apoyo. El más utilizado es el diazepam que se utiliza cada 24 hrs; pero dada la posibilidad de una dependencia no debe de utilizarse más de diez días de forma consecutiva.

Antiinflamatorios

Se utilizan cuando existen trastornos inflamatorios ya que suprimen la respuesta general del organismo a la irritación, pueden ser administrados por vía oral o parenteral. Cuando se toman de forma regular son útiles en el tratamiento de trastornos inflamatorios. El ácido acetilsalicílico y el ibuprofeno son eficaces para este fin aparte de proporcionar al mismo tiempo un efecto analgésico; otros antiinflamatorios orales son el naproxeno y el flurbiprofeno, sin embargo estos fármacos no alcanzan inmediatamente concentraciones hemáticas adecuadas por lo que se deben tomar de manera regular durante un mínimo de tres semanas.



Otro antiinflamatorio que puede ser utilizado en paciente geriátrico es la inyección de hidrocortisona en la articulación para aliviar el dolor y la limitación de movimiento.

Relajantes musculares

Se utilizan cuando existe una hiperactividad muscular o una fijación muscular; para que algunos relajantes musculares alcancen sus efectos terapéuticos en los músculos de la masticación debe aumentarse la dosis hasta un nivel en el que el paciente no pueda llevar a cabo sus actividades normales.

La ciclobenzaprina, es un compuesto similar a los antidepresivos tricíclicos, se debe utilizar en una dosis única de 10 mg. antes de acostarse. ⁽¹¹⁾

Anestésicos locales

Cuando el dolor esta localizado en un músculo puede ser útil para interrumpir el ciclo dolor



espasmo dolor, su utilización es intramuscular teniendo un valor diagnóstico y terapéutico; la inyección intramuscular diagnóstica y permite confirmar el origen verdadero del dolor.

Los fármacos más utilizados son la lidocaína al 2% y la mepivacaína al 3% .

TRATAMIENTO FÍSICO

Consiste en principios y métodos de medicina física aplicados al sistema estomagnático y suelen aplicarse conjuntamente con un tratamiento definitivo.

Termoterapia

Este método utiliza el calor como mecanismo principal ya que el calor aumenta la circulación en el área de aplicación. La termoterapia crea una vasodilatación en los tejidos, dando lugar a una reducción de los síntomas. El



calor superficial se aplica colocando una toalla húmeda y caliente sobre el área afectada. Se puede utilizar una botella con agua caliente sobre la toalla para mantener el calor.

Tratamiento por frío (crioterapia)

Es un método sencillo y eficaz para reducir el dolor ya que el frío fomenta la relajación de los músculos que sufren un espasmo y alivia el dolor asociado. Se debe aplicar hielo en el área afectada desplazándolo con movimientos circulares sin presionar los tejidos. El hielo no debe permanecer por más de 7 min. pero sí, se puede colocar el hielo sobre los tejidos a intervalos, se cree que durante el calentamiento se produce un aumento de flujo sanguíneo en los tejidos que facilita la reparación tisular.

Otro tratamiento por frío que puede ser utilizado es el cloruro de etilo pero se comprobó que es inflamable y tiene una acción de depresión cardíaca si se inhala.



Tratamiento con ultrasonido

Es un método para producir un aumento de la temperatura en la interface de los tejidos y por lo tanto afecta a tejidos más profundos que en la aplicación de calor superficial. No solo aumenta el flujo sanguíneo en los tejidos profundos sino que separa también las fibras de colágeno por lo que mejora la flexibilidad y extensibilidad del tejido conjuntivo.

El calor superficial y el ultrasonido pueden ser tratamientos alternativos que pueden utilizarse en especial en pacientes que han sufrido traumatismos.

El ultrasonido se ha utilizado para administrar fármacos a través de la piel mediante un proceso denominado fonoforesis.



Iontoforesis

Es una técnica en la que se puede dar una medicación en los tejidos afectados sin lastimar otro órgano. La medicación se coloca sobre una almohadilla y ésta se sitúa sobre el área deseada, se pasa una corriente eléctrica baja que hace que el medicamento se introduzca en el tejido, los medicamentos más utilizados son los anestésicos locales y los antiinflamatorios.

TRATAMIENTOS QUIRÚRGICOS

Los procedimientos quirúrgicos utilizados en los trastornos de ATM, incluyen:

- 1.-Inyección de corticoesteroides.
- 2.-Artroplastia.
- 3.-Artrorraxis con fragmento óseo colocado en la eminencia articular.
- 4.-Eminesectomía horizontal para evitar la luxación condilar.
- 5.-Menisectomía.



6.-Condilotomía.

7.-Protesis articular(11)

La condilotomía es el único método eficaz para tratar la anquilosis que se presenta en la artritis reumatoide, su función es restaurada extirpando la articulación ósea fusionada y esto permite que se forme una falsa articulación fibrosa, para restaurar la dimensión vertical. También se puede utilizar en ciertos tipos de fracturas condilares.

La menisectomía se utiliza en el alivio del dolor de la ATM, y se usa con frecuencia por que no ha funcionado un tratamiento más conservador.

La artroplastia se utiliza cuando el dolor es persistente y existen pruebas radiológicas precisas de alteraciones articulares degenerativas y limita la cirugía a la eliminación de osteofitos y áreas erosivas



TRATAMIENTO DENTAL

El tratamiento dental es la forma de modificar la oclusión y éste se da a través del equilibrio y rehabilitación oclusal, algunos de ellos son el uso de ligadura intermaxilar en las fracturas condilares y el tallado selectivo de caninos después de un periodo de inmovilización, se pueden utilizar también férulas oclusales que ofrecen un mejoramiento en las relaciones funcionales del sistema masticatorio.

Se utilizan varios tipos de férulas y cada una va destinada a eliminar un factor etiológico específico, y para ello debe identificarse el principal factor etiológico que contribuye a producir el trastorno.

Las férulas oclusales más comunes para el tratamiento de trastornos de ATM, son:

- Férula de relajación muscular.
- Férula de reposicionamiento anterior.
- Plano o placa de mordida anterior.



- Plano o placa de mordida posterior.
- Férula pivotante.

Férula de relajación muscular.

También llamada de estabilización, para reducir la actividad muscular.

Se utiliza en el arco maxilar y proporciona una relación oclusal estable para el paciente. Cuando es utilizada los cóndilos se encuentran en una posición musculoesqueléticamente estable, al mismo tiempo los dientes presentan un contacto uniforme, en los dientes posteriores presenta una desoclusión durante un movimiento excéntrico.

Férula de reposicionamiento anterior

Se denomina también de reposicionamiento ortopédico, es un aparato interoclusal que induce a que la mandíbula adopte una posición más anterior, su objetivo es proporcionar una mejor relación



cóndilo disco, con objeto de restablecer una función normal. El objetivo del tratamiento no es alterar permanentemente la posición mandibular, sino solo modificar la posición temporalmente, con objeto de facilitar la adaptación de los tejidos retrodiscales. Una vez producida la adaptación tisular, se elimina la férula permitiendo que el cóndilo actúe sobre los tejidos fibrosos adaptativos.

Plano o placa de mordida anterior

El plano de mordida anterior es un dispositivo de acrílico que se lleva en el maxilar superior y proporciona un contacto sólo con los dientes mandibulares anteriores esta indicado en el tratamiento de los trastornos musculares relacionados con una inestabilidad ortopédica o un cambio agudo del estado oclusal.

El tratamiento con un plano de mordida anterior debe tener una estrecha vigilancia y sólo debe utilizarse durante periodos de tiempo breves.



Plano o placa de mordida posterior.

Se utiliza en el maxilar inferior y es una placa de acrílico situada en los dientes posteriores y conectada mediante una barra lingual metálica. Se utiliza para restablecer la dimensión vertical y el reposicionamiento anterior de la mandíbula, cuando se tratan trastornos de alteración discal debe incluirse la totalidad del arco, como ocurre con la mayoría de las férulas.

Férula pivotante.

Es un aparato de acrílico que cubre el arco dentario superior y suele proporcionar un único contacto posterior en cada cuadrante. Se recomienda su empleo para los síntomas de la osteoartritis de la ATM.

. Tratamiento psicológico

Es un componente inevitable y esencial de todo tratamiento. Los trastornos temporo-



mandibulares están relacionados etiológicamente con ciertos estados emocionales. El estrés emocional es uno de los factores psicológicos que deben tenerse en cuenta ya que el aumento de estrés activa el sistema nervioso simpático que puede ser una causa de dolor muscular. Sin embargo los odontólogos que tratan trastornos de ATM deben ser capaces de apreciar estos problemas, con el objeto de remitir al paciente con el especialista indicado. ⁽¹⁶⁾

Se deben revisar brevemente los rasgos de personalidad y los estados emocionales que pueden influir en un trastorno temporomandibular.



CONCLUSIONES

Es importante para poder corregir los trastornos de ATM en un paciente geriátrico tener un diagnóstico adecuado y así realizar un buen tratamiento que va a depender de los diferentes tipos de trastornos que son por lo general, dolor miofacial, inflamación, alteraciones intra-articulares, enfermedad reumática, osteoartritis, fracturas y neoplasmas.

Para ello debemos entender y aplicar los diferentes tratamientos que van desde los más simples (farmacológico) hasta el tratamiento más complejo (quirúrgico).

En cada uno de los trastornos es necesario tener en cuenta el estado de salud, disfunción bucal del paciente senil, para que al diseñar un tratamiento se pueda obtener un pronóstico favorable; y se pueda restaurar la función y conservación de una o ambas articulaciones.



En esta tesina nos pudimos dar cuenta que no siempre está bien diagnosticado el trastorno del paciente geriátrico en ATM, y por ello se acentúan más los trastornos de ATM, ya que el cirujano dentista no les da mucha importancia a los problemas del paciente geriátrico.





Bibliografía

- 1.- A.S. T, Franks Bjom Hedegars.
Odontología Geriátrica
Editorial Labor Barcelona España 1976
p.p 45-52, 111-133 (1)
- 2.- Ozawa Deguchi José Y.
Estomatología Geriátrica
Editorial Trillas México. 1994
p.p. 227-230 (2)
- 3.- Dawson, Peter E.
Evaluación, Diagnóstico y Tratamiento de los
problemas oclusales
Editorial Masson Barcelona. 1995
p.p. 15-31, 99-212 (3)
- 4.- Okeson Jeffrey P.D.M.D.
Oclusión y Afecciones Temporomandibulares
Mosby / Doyma Libros 3^{era} Edición 1996
Madrid España p.p. 1-26 (4)
- 5.-Welden BE. Clinical Managment of
Temporomandibular Disorder Year book
medical publisher, inc 1982; 10: 192-21 (5)



- 6.- Greene. CS, Mohl N.D, Mc Neill C, Clark GT,
Treulove EL: Temporomandibular Disorders
and Science: J. Prosthet Dent 80: 214, 215 1998.
(6)
- 7.- Berkey DB, Shay K. General dental care for the
elderly Clin. Geriatr. Med, 1992; P.o Vol. 18
No. 5 (7)
- 8.- Lester W. Burket.
Medicina Bucal Diagnóstico y Tratamiento
Sexta edición México 1973 Editorial
Interamericana.
p.p 337-341 (8)
- 9.- Moscoso Borja Diego Raul, Duarte Ramses y
Molina Moguel. Revista ADM Vol. LI, Enero
Febrero 1994 1 p.p. 42-44 (9)
- 10.- Eversole Lewis R.
Patología Bucal Diagnóstico y Tratamiento
Editorial Médica Panamericana
p.p. 301-305 (10)



- 11.- Lynch Brightman Greenberg
Medicina Bucal de Burket
Quinta edición en español 1996 Ed. Mc Graw
Hill Interamericana p.p.301-319 (11)
- 12.- Blaustein DE Artrosopic Atlas of the
Temporomandibular Joint Chicago III
Quintessense Publishing Co. Inc. 1984. 10.
(12)
- 13.- Dimitroulis G Gremillian HA, Dolwick MF,
Walter JH; Temporomandibular disorders. Z.
Non surgical treatment. Aust Dent Journal 40:
372-376 1996. (13)
- 14.- Artrosentesis de la ATM
Revista Asc. Odontologica Argentina Vol. 85
No. 3 Junio- Julio de 1997 p.p. 225-229. (14)
- 15.- Hadley JN: Filmless Radiology – now and in
the future. J Calif Dent Assoc 26: 774-776,
1998 (15)



- 16.- Gibilisco Joseph A. D.D. S.
Management of Temporomandibular Joint.
Disorders Associated with Sistemic Disease.
Dental Clinics fo North America Vol. 27, No.3
July 1983 (16)
- 17.- Major M.Ash. Sigurd P.Ramfjord.
Oclusión Nueva editorial Interamericana
segunda edición México 1972
p.p. 166-169, 362-378. (17)
- 18.- Sahfey Levy W. G
Tratado de Patología Bucal
Cuarta edición México 1988
p.p. 740-744 (18)
- 19.-Major M. Ash Sigurd P. Ramfjord
Oclusión Funcional
Nueva editorial Interamericana México, D.F.
1985
p.p. 4-6 (19)



20.- Lawrence Cohen

Medicina para estudiantes de Odontología
Primera edición. Editorial El Manual Moderno
México 1980
p.p. 242-261 (20)

21.-Kinderknecht KE, Thomas CA:

Temporomandibular disorders: A practical
screening process Gen Dent 43. 546-552 1995
(21)

22.-Dorrit WN, Franklin DM: Temporomandibular
joint arthrocentesis: a simplified treatment for
scuere, limited mouth opening J. Oral Maxillof
Sorg 1991; 49: 1163 (22)

23.-Ross JB The intracapsular therapeutic

modalities in conjunction with arthrography: J.
Craneomandibular Disorders. Facial Oral pain
1989; 3,95 43 (23)

24.- Moody PM, et al Stress pain relationship in

MPD syndrome patiens and non – MPD
syndrome patients. J. Prosthet Dent 45-84
1982 (24)



25.-Mongini F The stomatognathic system
function, dysfunction and rehabilitation.
Chicago, Ill. Quintessence Publishing Co, Inc.
1984: 10. (25)