

16  
2oj.



UNIVERSIDAD NACIONAL AUTÓNOMA DE  
MÉXICO

FACULTAD DE ODONTOLOGÍA

# MANUAL DE ANATOMÍA

## RADIOGRÁFICA

### PRUEBA ESCRITA

PROGRAMA DE TITULACION POR ALTO PROMEDIO

QUE PARA OBTENER EL TITULO DE  
CIRUJANO DENTISTA  
P R E S E N T A:

**LILLIAN ASENETH BAÑOS ROMAN**



TESTIS CON  
FALLA DE ORIGEN

TUTORES: C.D. CARLOS ESPINOSA GARCÍA.  
C.D. MARINO AQUINO IGNACIO.  
ASESOR: C.D. MARIA EUGENIA RODRÍGUEZ SÁNCHEZ

*Handwritten signature*

Ciudad Universitaria. México, D.F.

1999



Universidad Nacional  
Autónoma de México



**UNAM – Dirección General de Bibliotecas**  
**Tesis Digitales**  
**Restricciones de uso**

**DERECHOS RESERVADOS ©**  
**PROHIBIDA SU REPRODUCCIÓN TOTAL O PARCIAL**

Todo el material contenido en esta tesis esta protegido por la Ley Federal del Derecho de Autor (LFDA) de los Estados Unidos Mexicanos (México).

El uso de imágenes, fragmentos de videos, y demás material que sea objeto de protección de los derechos de autor, será exclusivamente para fines educativos e informativos y deberá citar la fuente donde la obtuvo mencionando el autor o autores. Cualquier uso distinto como el lucro, reproducción, edición o modificación, será perseguido y sancionado por el respectivo titular de los Derechos de Autor.

Agradezco a mis Padres

A. Francisco Baños López

Consuelo Román de Baños

Por el apoyo y dedicación de

C.D. Carlos Espinosa García.

C.D. Marino Aquino Ignacio.

C.D. María Eugenia Rodríguez Sánchez

Y la orientación brindada para el desarrollo de este trabajo.

A la Universidad Nacional Autónoma de México, a su Facultad de Odontología y a todos los profesores que participaron en mi desarrollo académico.

Agradezco a todas las personas que hicieron posible este trabajo.

## INDICE.

1. Introducción .....	1
2. Huesos de cara y cráneo .....	4
3. Hueso sacro fusionado con la 5ª vértebra lumbar .....	34
4. Hueso sacro .....	40
5. Hueso frontal y esfenoides .....	46
6. Hueso temporal .....	56
7. Cinco vértebras cervicales .....	58
8. Bibliografía .....	67

## INTRODUCCIÓN.

Las asignaturas de Anatomía Humana y Radiología se imparten en la Facultad de Odontología por separado, sin embargo son dos áreas que están interrelacionadas, ya que se deben tener conocimientos anatómicos para poder hacer una buena interpretación radiográfica. Desafortunadamente existen pocos libros donde se relacionan ambas materias, obligando así a consultar un gran número de fuentes, pues en algunos sólo hay una descripción parcial de la interpretación radiográfica o viceversa, entre muchos otros temas discutidos.

Sabiendo de antemano la importancia básica de estudiar los hueso de cara y cráneo en la carrera de Cirujano Dentista y lo difícil que es lograr un claro y fácil entendimiento se realizó este manual, como material didáctico de apoyo que relacione las asignaturas de Anatomía y Radiología, esperando así que éste sea una forma más comprensible y que beneficie a estudiantes, cirujanos dentistas y aquellos relacionados con la radiología bucal.

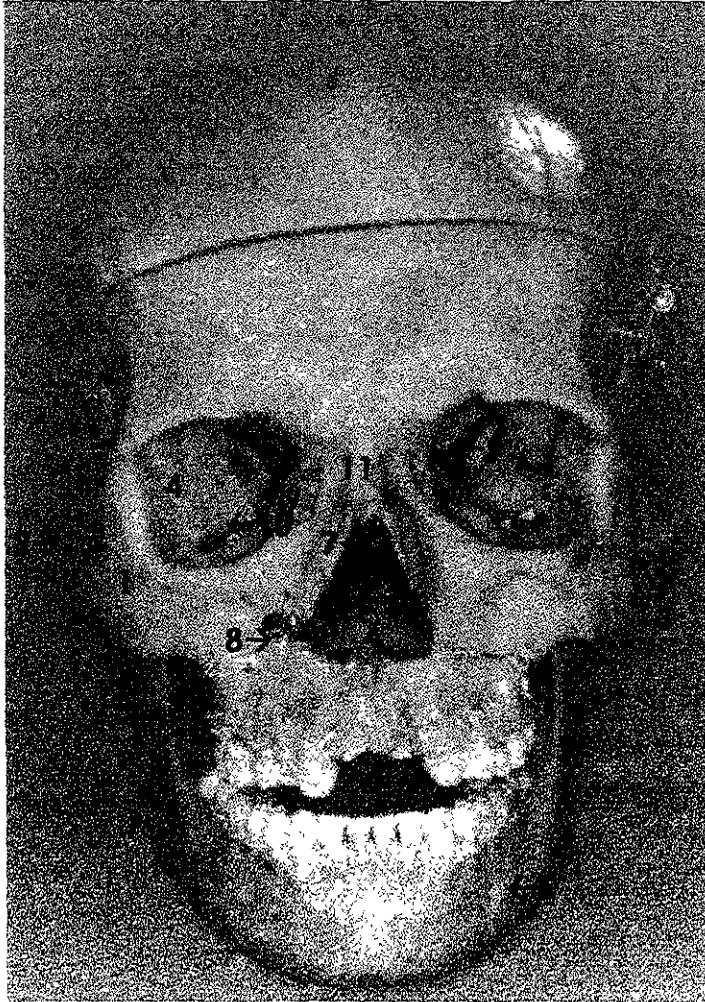
En este manual se hace una descripción breve, es decir, se enlistan las características anatómicas de una imagen radiográfica de algunos huesos seleccionados, comparándolos con la fotografía del mismo y utilizando la nomenclatura internacional actualizada.

La idea es que tanto la imagen radiográfica y fotográfica sean vistas en una misma intención, es decir, que se vean en la página correspondiente y la opuesta. Cabe hacer mención que la numeración de la fotografía y la radiografía no corresponden, ya que en ambas imágenes no se observan las mismas estructuras anatómicas. También este manual se deja abierto para aquellos que deseen ampliarlo y así describir otros huesos de interés.

Para la realización de este manual se utilizaron cuatro cráneos disecados y catorce mandíbulas, las cuales se fueron articulando indistintamente con los cráneos; las proyecciones radiográficas fueron ortopantomografías de un aparato Panorex 2 de la casa Keystone S.S White, utilizando una chasis flexible con pantallas intensificadoras Kodak Lanex regular y películas radiográficas Kodak T-Mat 5x12 plgs, los factores de exposición fueron 51 kv. Y 5 mA.

También se obtuvieron proyecciones radiográficas de otros huesos en Kodak T-Mg 8x10 plgs con chasis rígido y pantallas intensificadoras Kodak Lanex regular en un aparato Marksman I de la casa S.S White, los factores de exposición fueron cuatro impulsos, 70 kv. Y 15 mA.

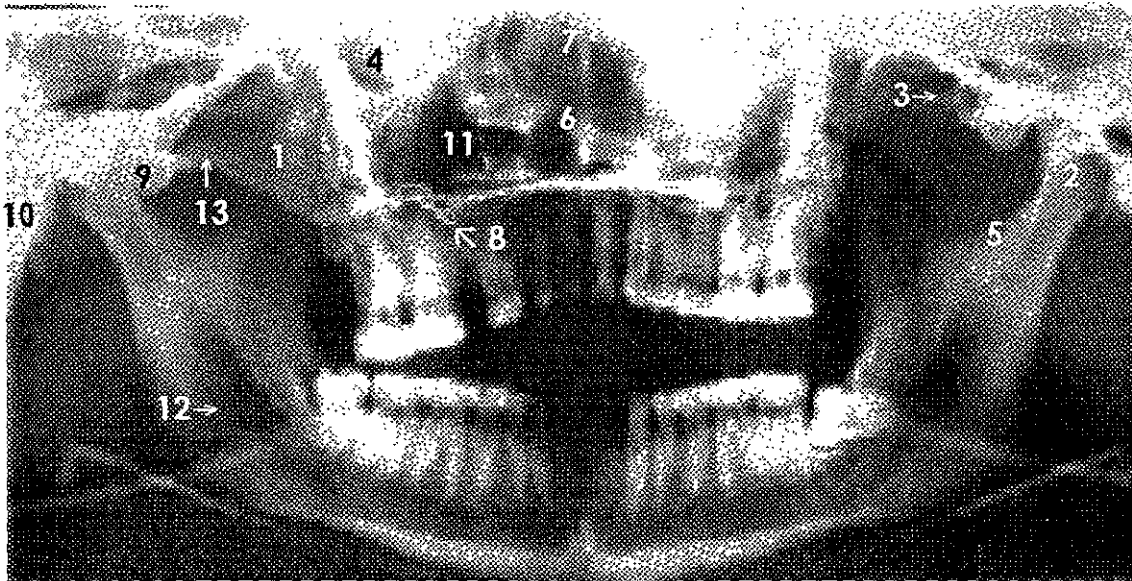
El revelado de las radiografías fue manual, utilizando líquidos marca Kodak a una temperatura de 28°C y con un tiempo de revelado de 40 segundos y un fijado de 3 minutos.



**Fotografía 1.**

### **CRANEO ARTICULADO CON MANDIBULA.**

1. Hueso cigomático.
2. Arco cigomático derecho.
3. Línea de fractura del arco cigomático izquierdo.
4. Fosa orbitaria.
5. Foramen mentoniano.
6. Fosas nasales.
7. Lámina perpendicular del etmoides.
8. Alambre para férula.
9. Fisura orbitaria superior.
10. Fisura orbitaria inferior.
11. Huesos nasales.

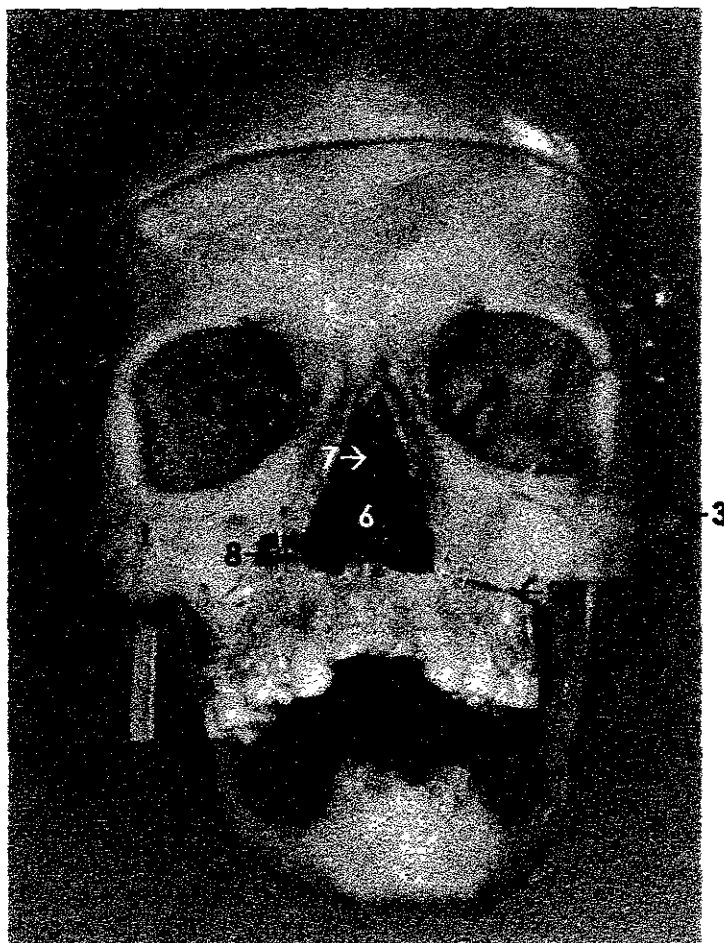


## Radiografía 1.

### CRANEO ARTICULADO CON MANDÍBULA.

1. Hueso cigomático.
2. Proceso condilar.
3. Línea de fractura del arco cigomático izquierdo.
4. Fosa orbitaria.
5. Incisura mandibular.
6. Fosas nasales.
7. Lámina perpendicular del etmoides.
8. Alambre para férula.
9. Tubérculo cigomático anterior.
10. Proceso mastoideo.
11. Seno maxilar.
12. Conducto alveolar inferior.
13. Arco cigomático derecho.

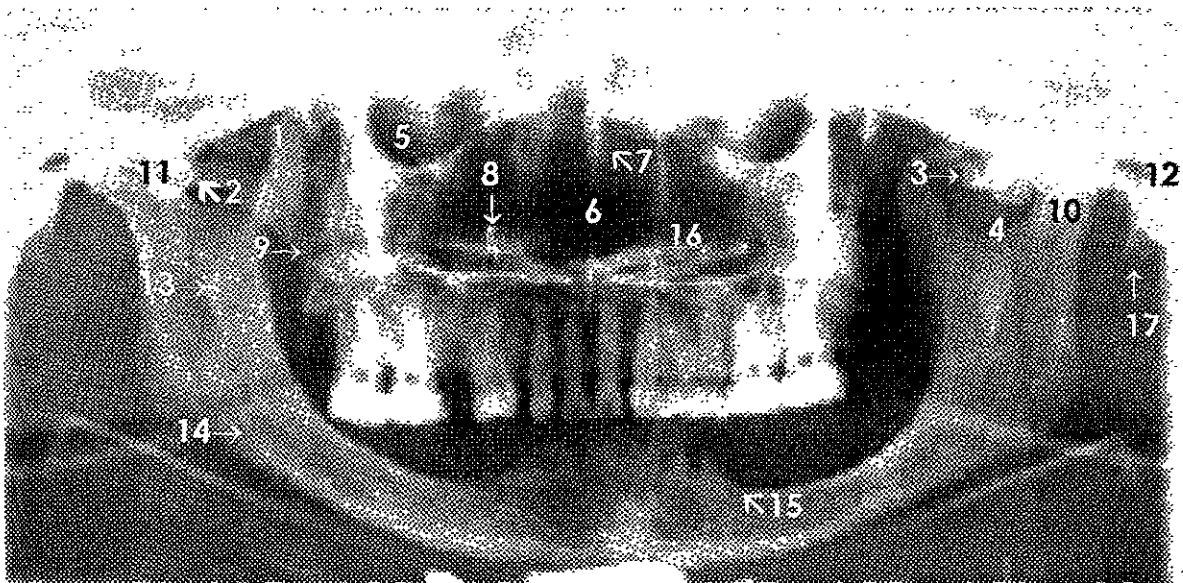




**Fotografía 2.**

### **CRANEO ARTICULADO CON MANDIBULA.**

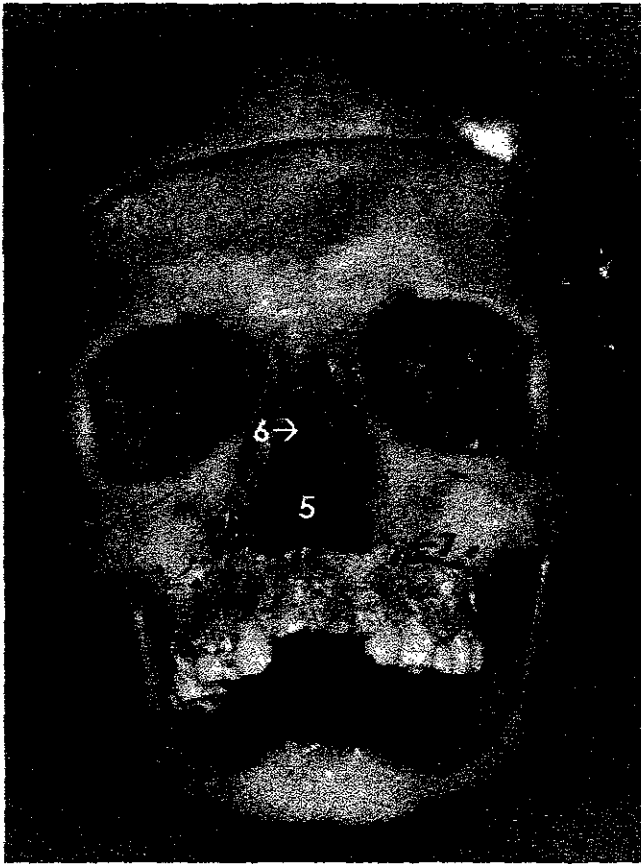
1. Hueso cigomático.
2. Arco cigomático derecho.
3. Línea de fractura del arco cigomático izquierdo.
4. Proceso mastoideo.
5. Fosa orbitaria.
6. Fosas nasales.
7. Lámina perpendicular del etmoides.
8. Alambre para férula.
9. Línea de separación de la maxila.



**Radiografía 2 .**

**CRANEO ARTICULADO CON MANDÍBULA.**

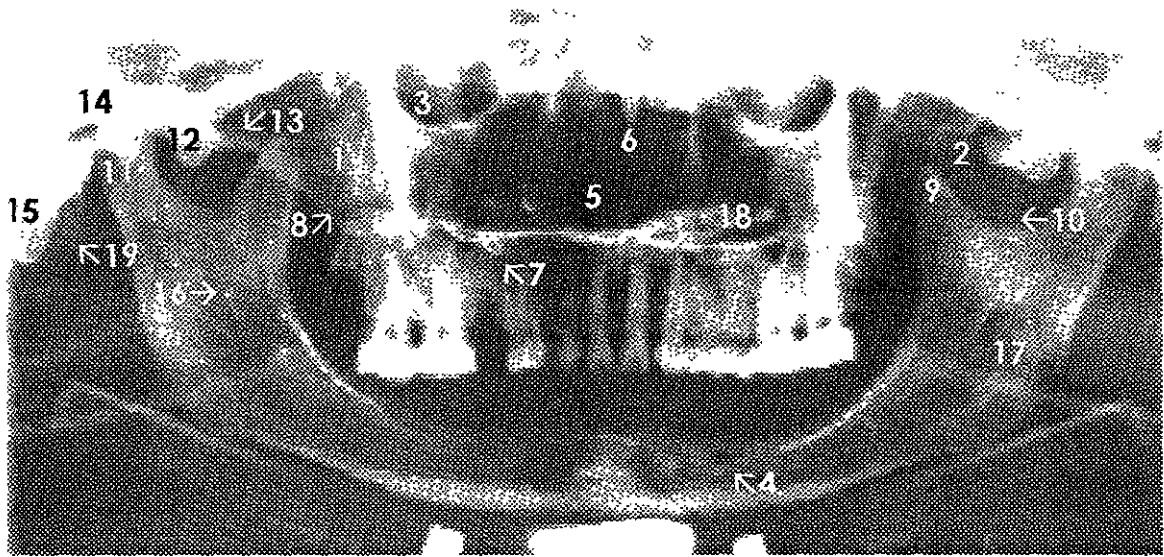
1. Proceso coronoideo.
2. Arco cigomático derecho.
3. Línea de fractura del arco cigomático izquierdo.
4. Incisura mandibular.
5. Fosa orbitaria.
6. Fosas nasales.
7. Lámina perpendicular del etmoides.
8. Alambre para férula.
9. Línea de separación de la maxila.
10. Proceso condilar.
11. Tubérculo cigomático anterior.
12. Meato acústico externo.
13. Línula mandibular.
14. Conducto alveolar inferior.
15. Foramen mentoniano en borde oclusal.
16. Seno maxilar.
17. Proceso estiloideo.



**Fotografía 3.**

### **CRANEO ARTICULADO CON MANDIBULA.**

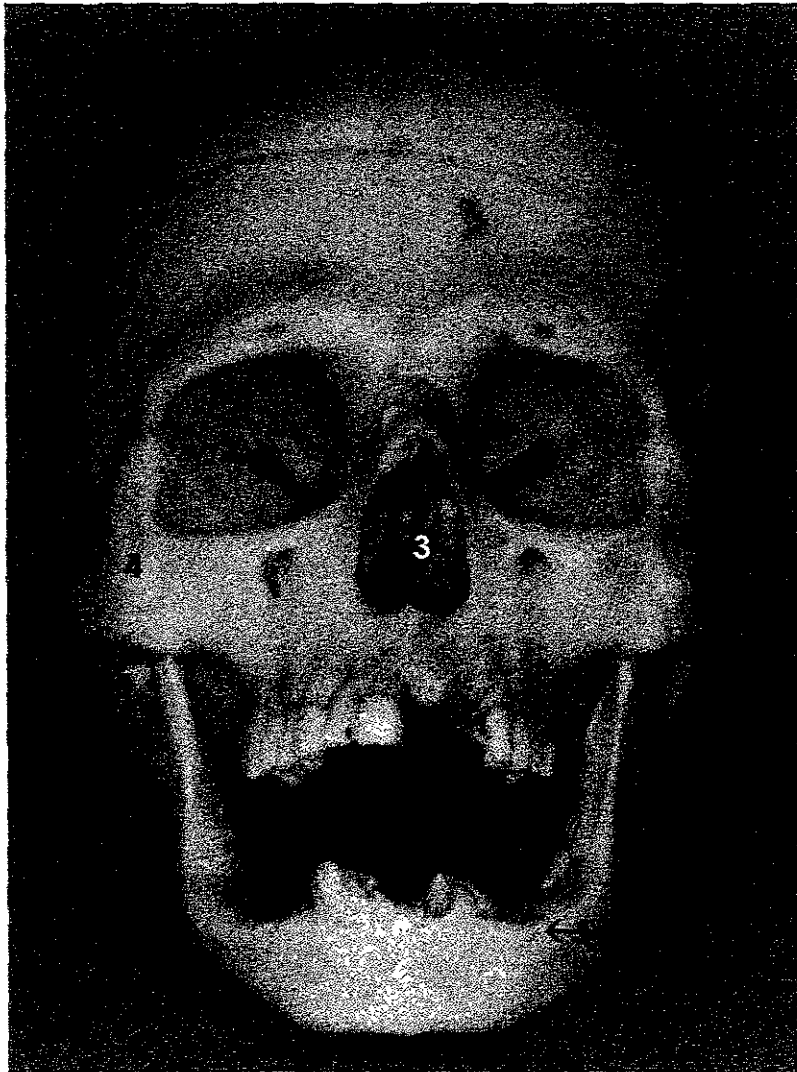
1. Hueso cigomático.
2. Línea de fractura del arco cigomático izquierdo.
3. Fosa orbitaria.
4. Foramen mentoniano en borde oclusal.
5. Fosas nasales.
6. Lámina perpendicular del etmoides.
7. Alambre para férula.
8. Línea de separación de la maxila.



### Radiografía 3.

#### CRANEO ARTICULADO CON MANDÍBULA.

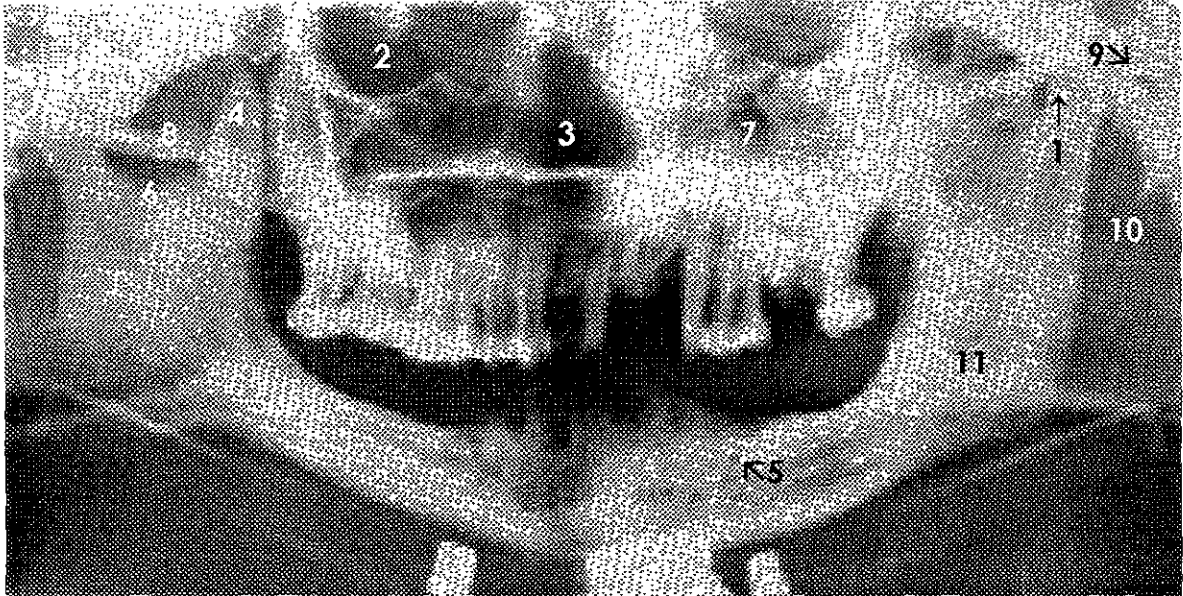
1. Hueso cigomático.
2. Línea de fractura del arco cigomático izquierdo.
3. Fosa orbitaria.
4. Foramen mentoniano en borde oclusal.
5. Fosas nasales.
6. Lámina perpendicular del etmoides.
7. Alambre para férula.
8. Línea de separación de la maxila.
9. Proceso coronoideo.
10. Incisura mandibular.
11. Proceso condilar.
12. Tubérculo cigomático anterior.
13. Arco cigomático derecho.
14. Meato acústico externo.
15. Proceso mastoideo.
16. Línula mandibular.
17. Conducto alveolar inferior.
18. Seno maxilar.
19. Proceso estiloideo.



**Fotografía 4.**

**CRANEO ARTICULADO CON MANDIBULA.**

1. Proceso condilar .
2. Fosa orbitaria.
3. Fosas nasales.
4. Hueso cigomático.
5. Foramen mentoniano.

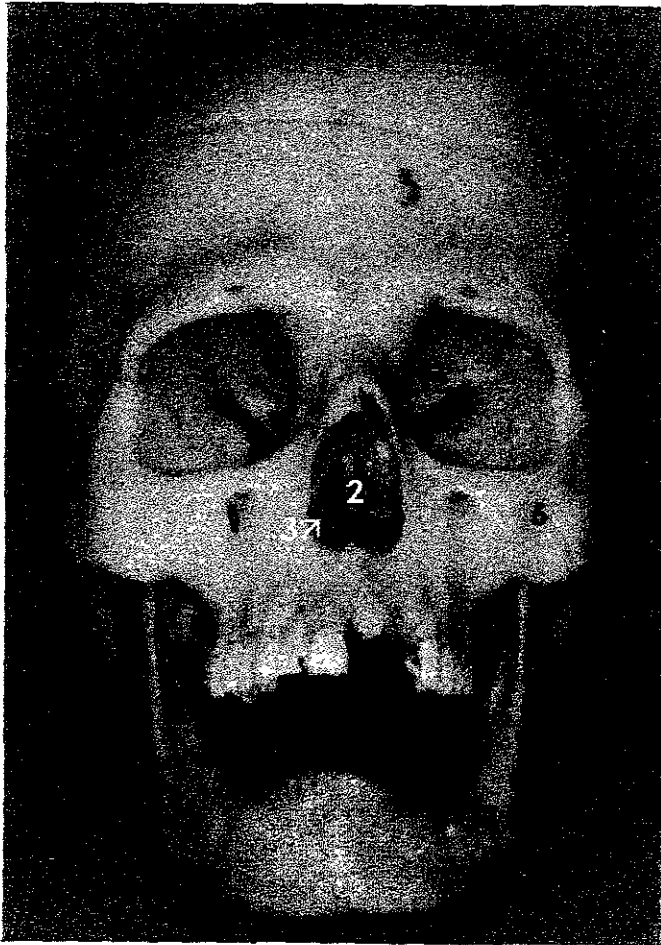


#### **Radiografía 4.**

#### **CRANEO ARTICULADO CON MANDÍBULA.**

1. Proceso condilar izquierdo. \*
2. Fosa orbitaria.
3. Fosas nasales.
4. Proceso coronoideo.
5. Foramen mentoniano.
6. Incisura mandibular.
7. Seno maxilar.
8. Arco cigomático.
9. Meato acústico externo izquierdo.
10. Proceso estiloideo.
11. Conducto alveolar inferior.

\*NOTA: Cóndilo derecho más bajo y de menor tamaño que el izquierdo.

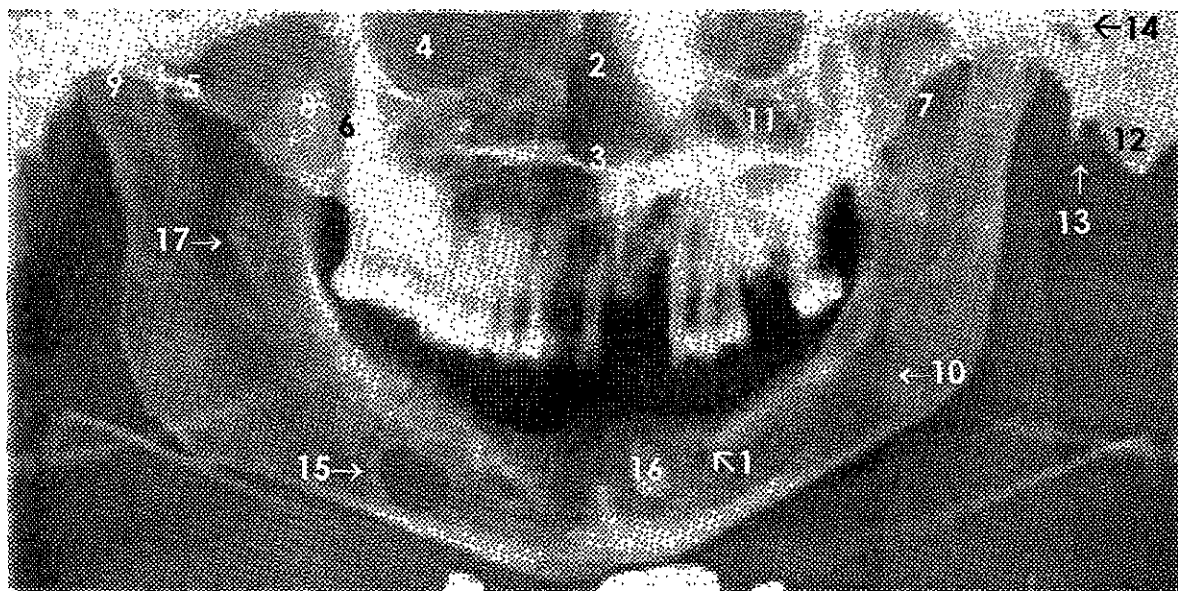


**Fotografía 5.**

**CRANEO ARTICULADO CON MANDIBULA.**

1. Foramen mentoniano.
2. Fosas nasales.
3. Piso de fosa nasal.
4. Fosa orbitaria.\*
5. Arco cigomático.
6. Hueso cigomático.

\*NOTA: Fosa orbitaria derecha más abajo que la izquierda.



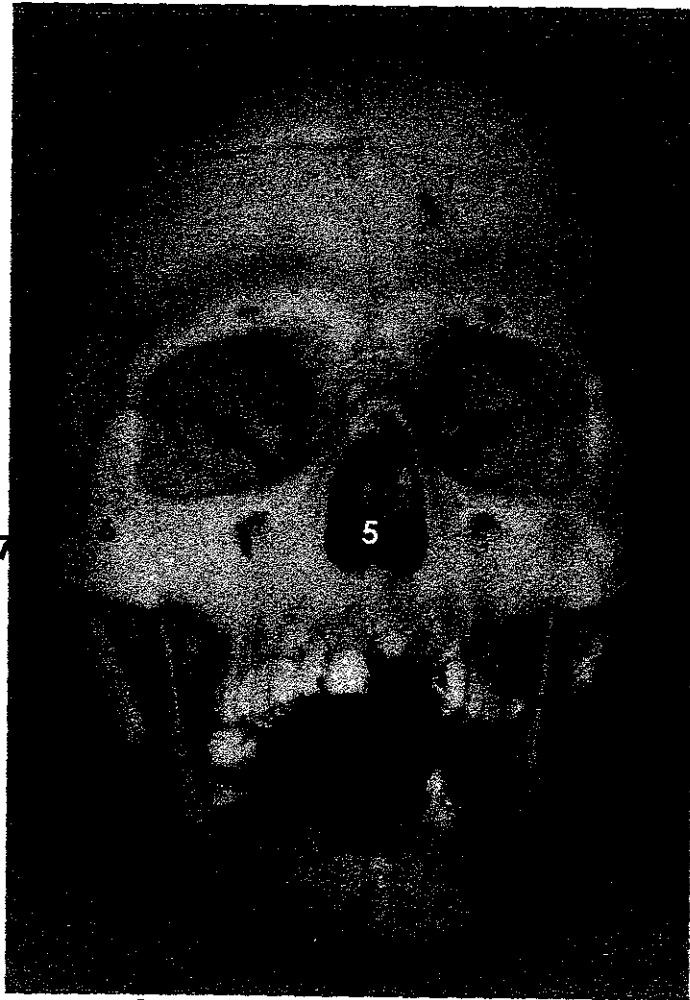
### **Radiografía 5.**

#### **CRANEO ARTICULADO CON MANDÍBULA.**

1. Foramen mentoniano.
2. Fosas nasales.
3. Piso de fosa nasal.
4. Fosa orbitaria.\*
5. Arco cigomático.
6. Hueso cigomático.
7. Incisura mandibular.
8. Proceso coronoideo.
9. Cóndilo.
10. Conducto alveolar inferior.
11. Seno maxilar.
12. Proceso mastoideo izquierdo.
13. Proceso estiloideo.
14. Meato acústico externo izquierdo.
15. Cavidad de Stafne.
16. Resto radicular.
17. Línula.

\*NOTA: Fosa orbitaria derecha más abajo que la izquierda.

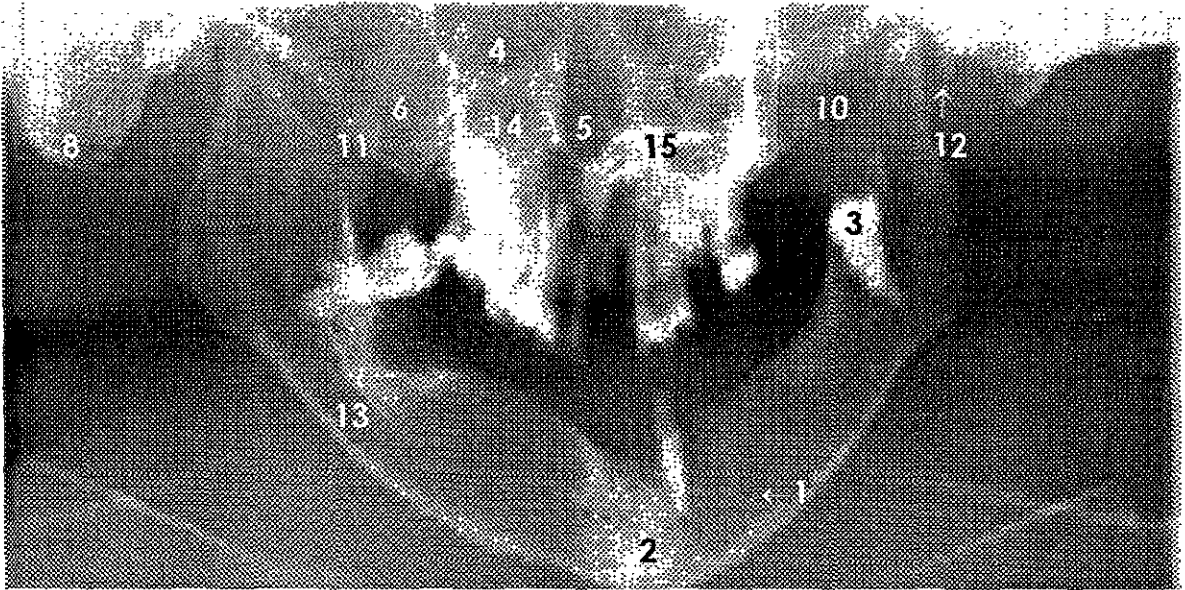




**Fotografía 6.**

**CRANEO ARTICULADO CON MANDIBULA.**

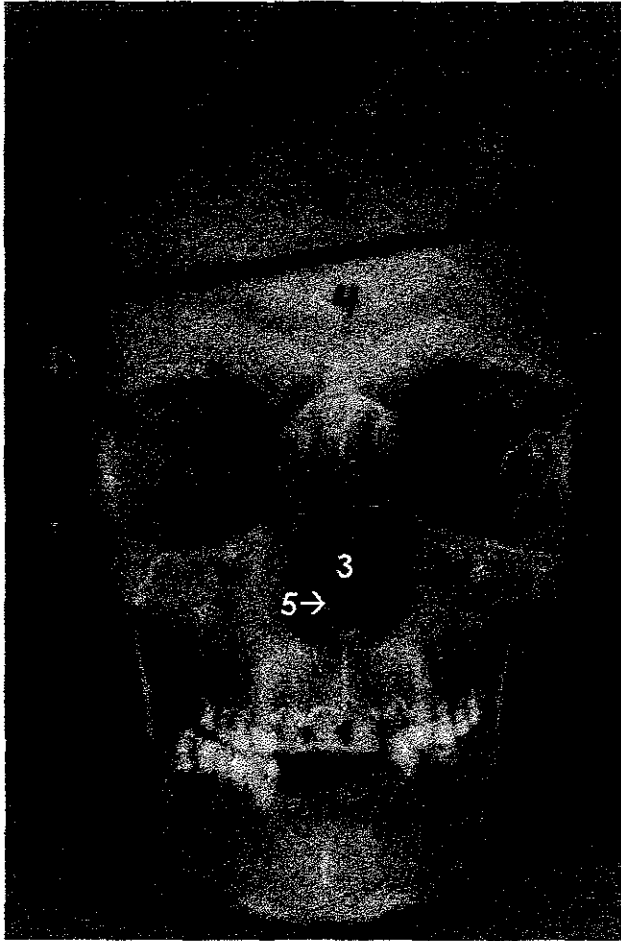
1. Agujero mentoniano.
2. Sínfisis mentoniana.
3. Tercer molar izquierdo erupcionando en rama.
4. Fosa orbitaria.
5. Fosas nasales.
6. Hueso cigomático.
7. Arco cigomático.
8. Proceso mastoideo.



**Radiografía 6.**

**CRANEO ARTICULADO CON MANDÍBULA.**

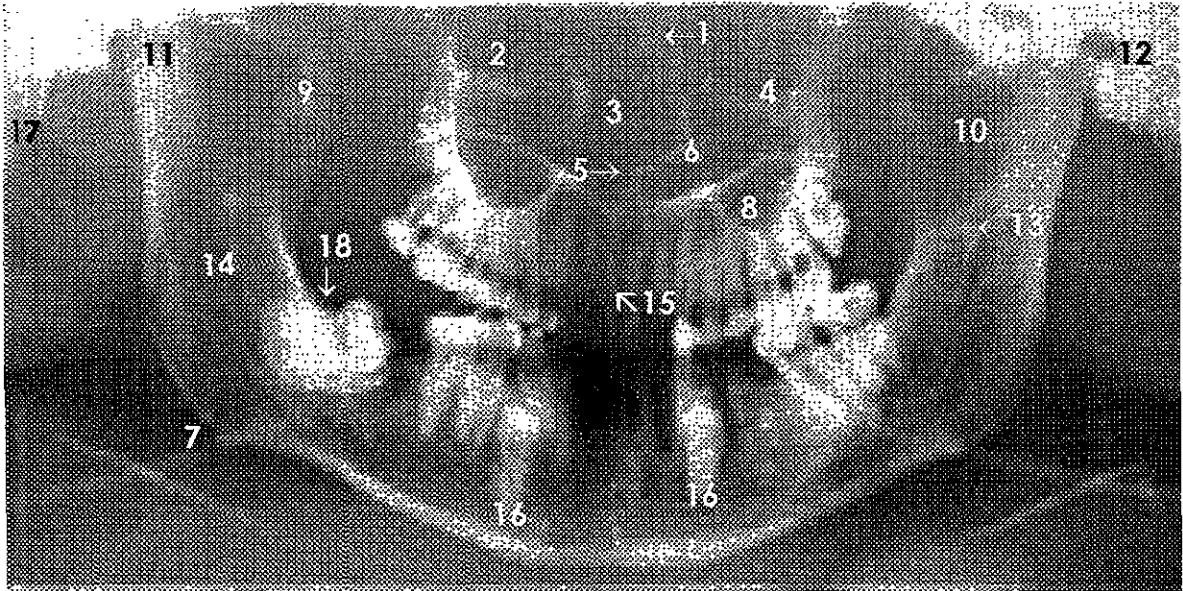
1. Agujero mentoniano.
2. Sínfisis mentoniana.
3. Tercer molar izquierdo erupcionando en rama.
4. Fosa orbitaria.
5. Fosas nasales.
6. Hueso cigomático.
7. Arco cigomático.
8. Proceso mastoideo.
9. Proceso condilar.
10. Incisura mandibular.
11. Proceso coronoideo.
12. Proceso estiloideo.
13. Conducto alveolar inferior.
14. Seno maxilar.
15. Concha inferior.



**Fotografía 7.**

**CRANEO ARTICULADO CON MANDIBULA.**

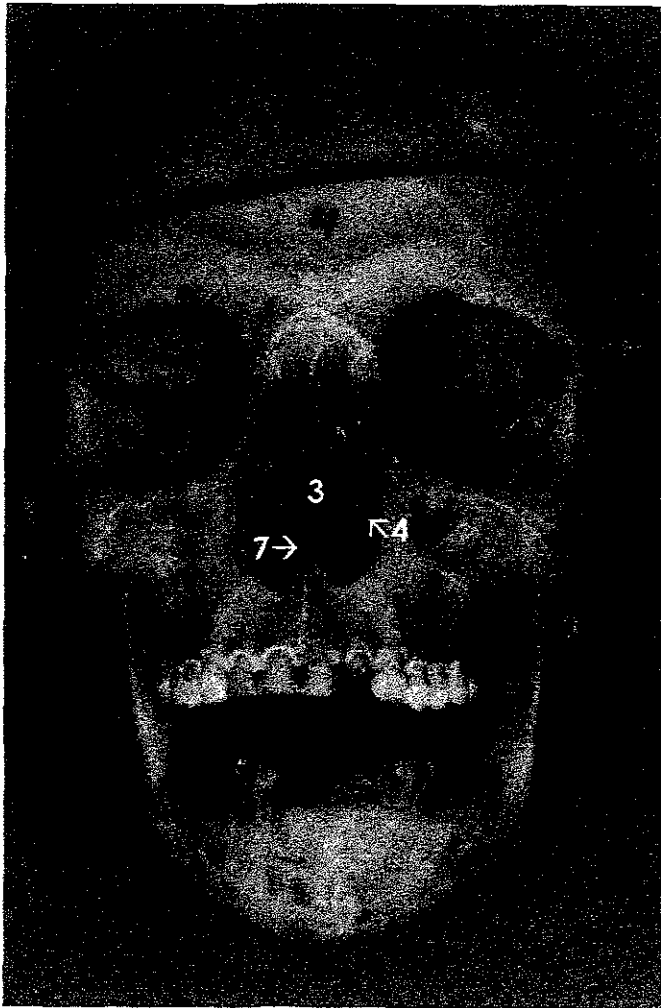
1. Proceso frontal de la maxila.
2. Fosa orbitaria.
3. Fosas nasales.
4. Piso de orbita.
5. Cresta palatina.
6. Hueso cigomático.
7. Ángulo mandibular.



**Radiografía 7.**

**CRANEO ARTICULADO CON MANDÍBULA.**

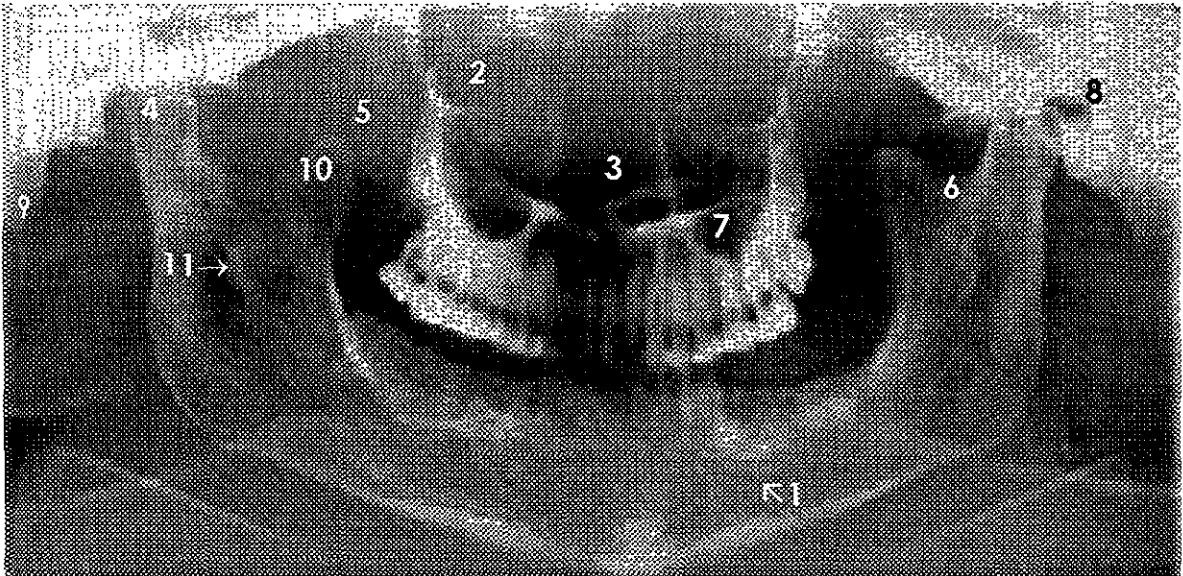
1. Proceso frontal de la maxila.
2. Fosa orbitaria.
3. Fosas nasales.
4. Piso de orbita.
5. Cresta palatina.
6. Concha inferior.
7. Ángulo mandibular.
8. Seno maxilar.
9. Proceso coronoideo.
10. Incisura mandibular.
11. Cóndilo mandibular.
12. Meato acústico externo izquierdo.
13. Línula.
14. Conducto alveolar inferior.
15. Canal incisivo.
16. Dientes supernumerarios incluidos.
17. Proceso mastoideo.
18. Tercer molar inferior con hipercementosis.



**Fotografía 8.**

**CRANEO ARTICULADO CON MADIBULA.**

1. Agujero mentoniano.
2. Fosa orbitaria.
3. Fosas nasales.
4. Concha inferior.
5. Hueso cigomático.
6. Arco cigomático.
7. Cresta palatina.

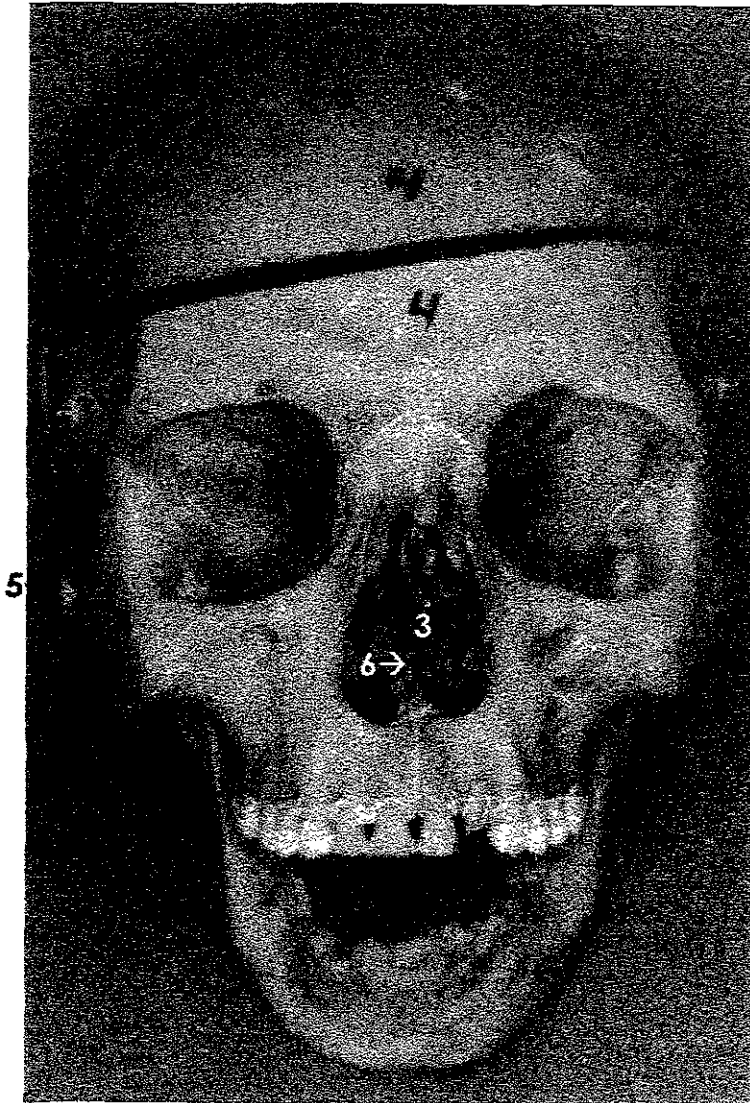


### **Radiografía 8.**

#### **CRANEO ARTICULADO CON MANDÍBULA.**

1. Agujero mentoniano.
2. Fosa orbitaria.
3. Fosas nasales.
4. Proceso condilar derecho. \*
5. Hueso cigomático.
6. Incisura mandibular.
7. Seno maxilar.
8. Meato acústico externo.
9. Proceso mastoideo.
10. Proceso coronoideo.
11. Línula.

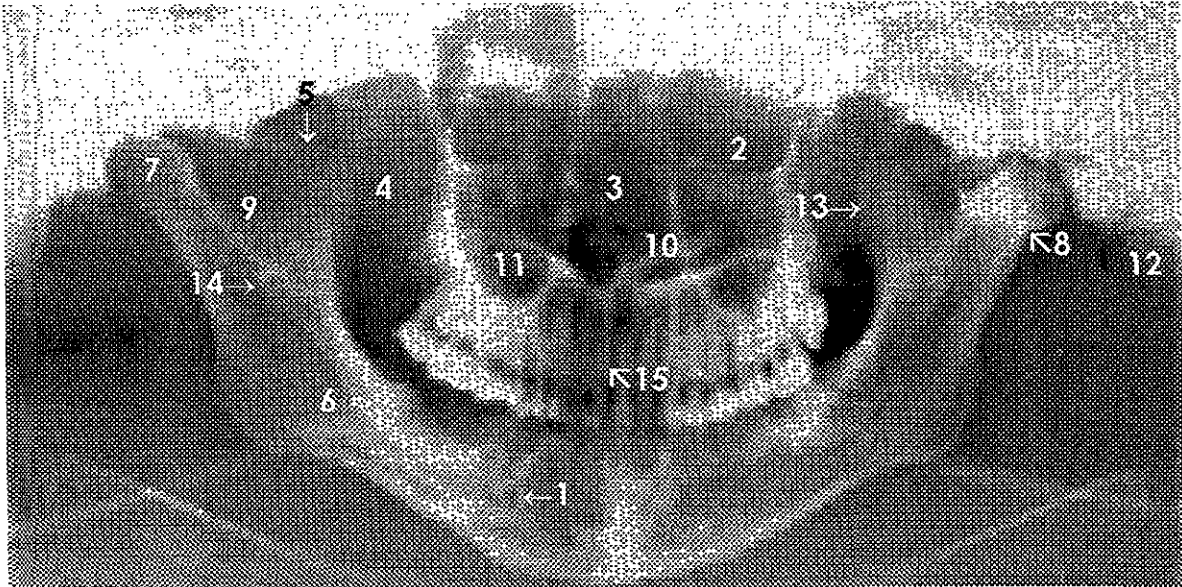
- NOTA: Cóndilo izquierdo más bajo y deformado.



**Fotografía 9.**

**CRANEO ARTICULADO CON MANDIBULA.**

1. Agujero mentoniano.
2. Fosa orbitaria.
3. Fosas nasales.
4. Hueso cigomático.
5. Arco cigomático fracturado.
6. Cresta palatina.

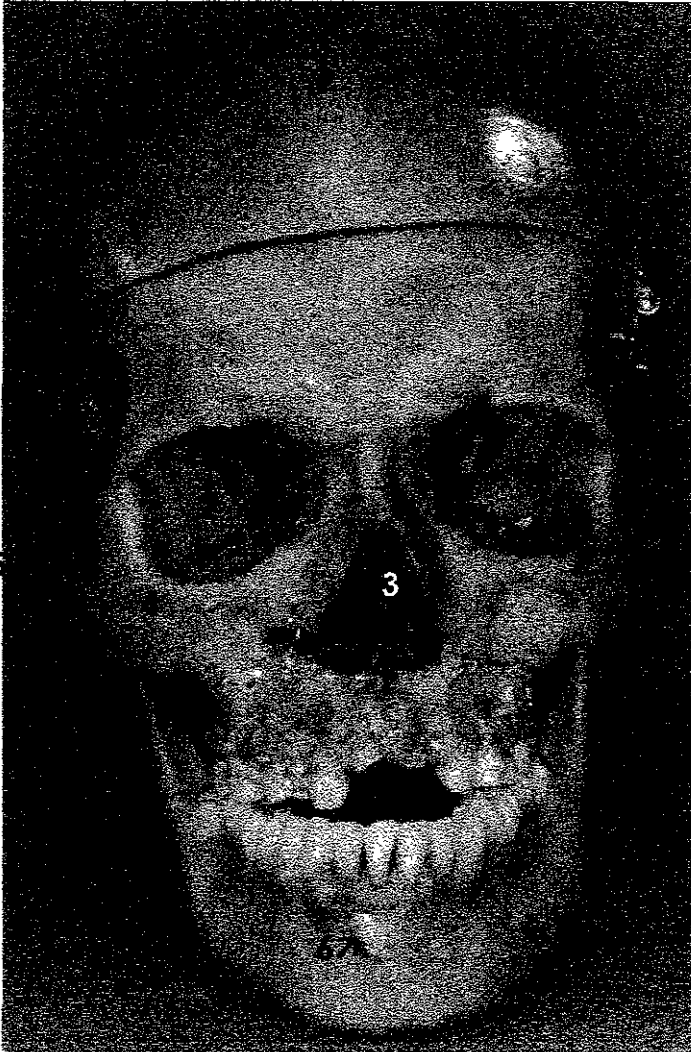

### **Radiografía 9.**

#### **CRANEO ARTICULADO CON MANDÍBULA.**

1. Agujero mentoniano.
2. Fosa orbitaria.
3. Fosas nasales.
4. Hueso cigomático.
5. Arco cigomático fracturado.
6. Conducto alveolar inferior.
7. Proceso condilar derecho
8. Probable osteocondroma en cóndilo izquierdo.
9. Incisura mandibular.
10. Concha inferior.
11. Seno maxilar.
12. Proceso mastoideo.
13. Proceso coronoideo.
14. Lígula.
15. Canal incisivo.

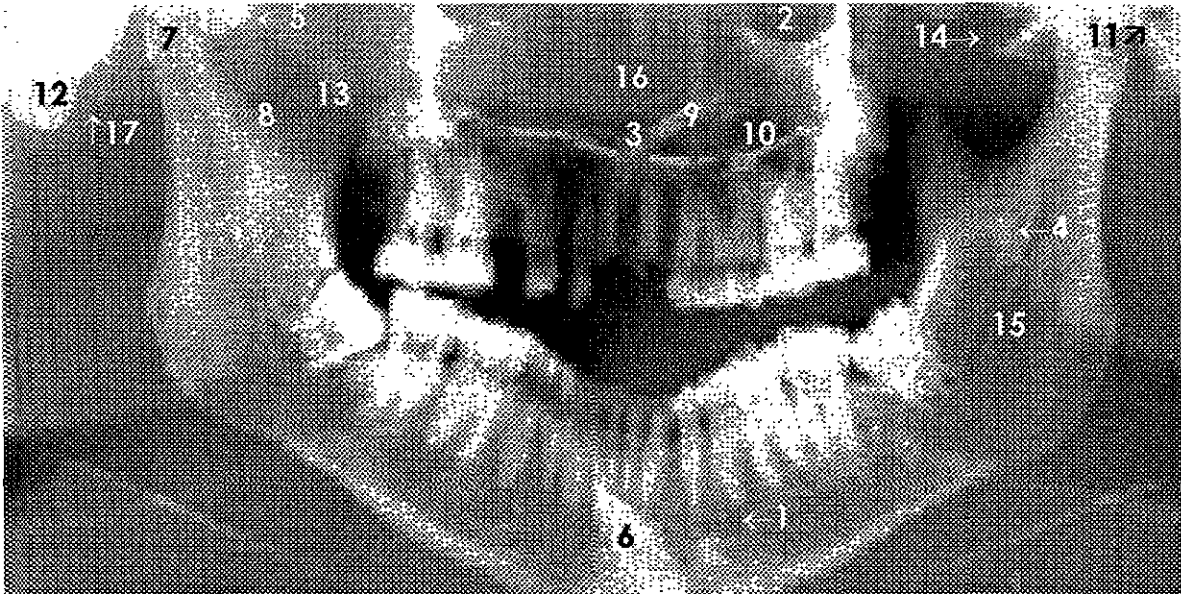




**Fotografía 10.**

**CRANEO ARTICULADO CON MANDIBULA.**

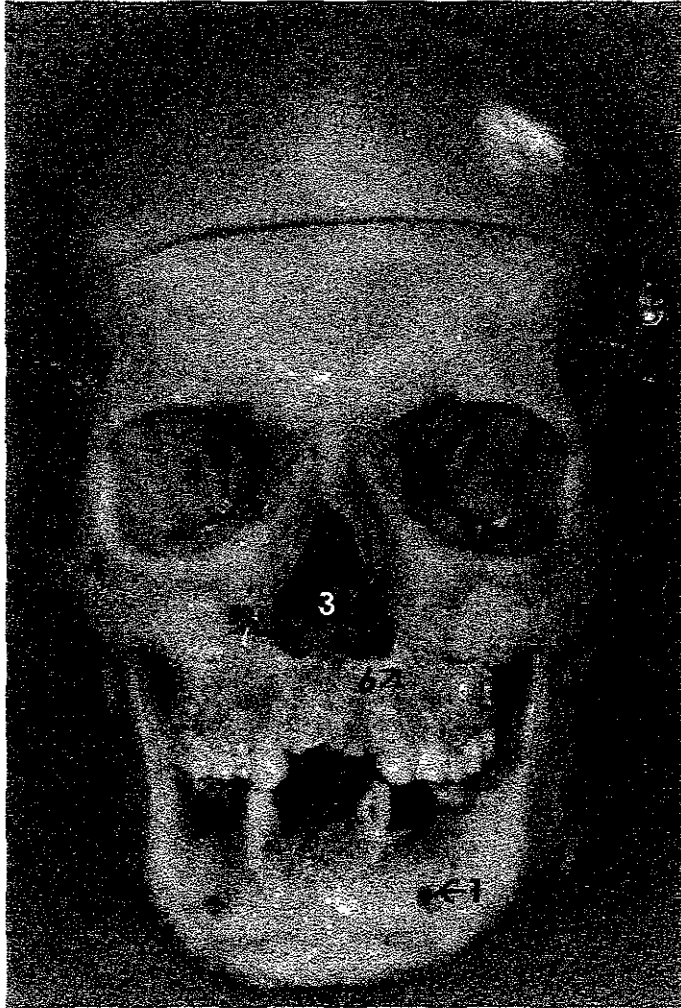1. Agujero mentoniano.
2. Fosa orbitaria.
3. Fosas nasales.
4. Hueso cigomático.
5. Arco cigomático derecho.
6. Canino incluido (izquierdo).



## Radiografía 10.

### CRANEO ARTICULADO CON MANDÍBULA.

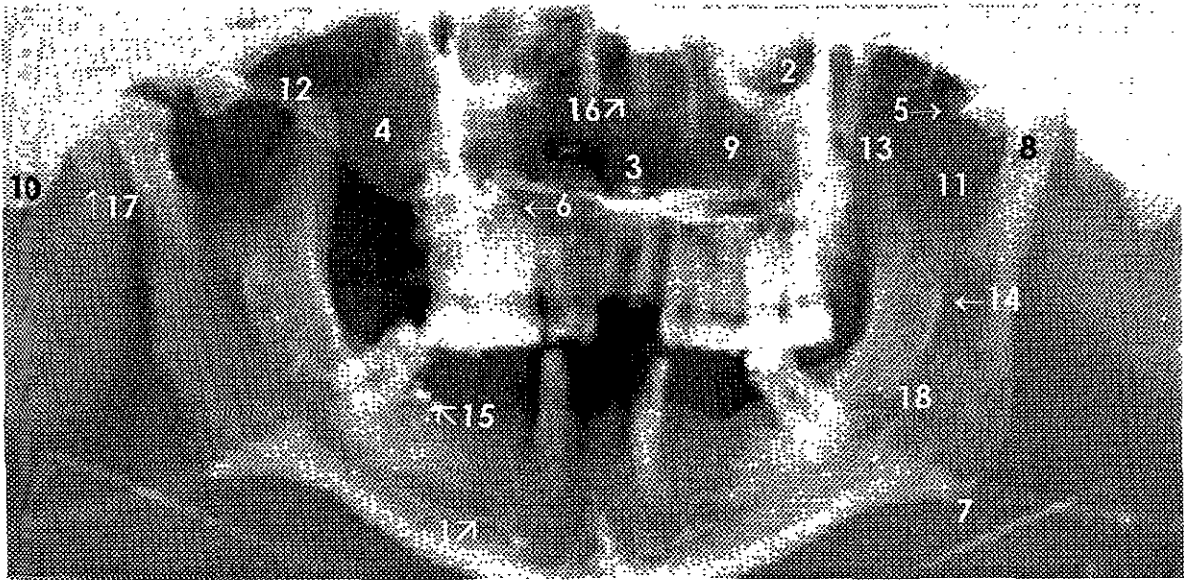
1. Agujero mentoniano.
2. Fosa orbitaria.
3. Fosas nasales.
4. Línula.
5. Arco cigomático derecho.
6. Canino incluido (izquierdo).
7. Proceso condilar.
8. Incisura mandibular.
9. Concha inferior.
10. Seno maxilar.
11. Meato acústico externo.
12. Proceso mastoideo.
13. Proceso coronoideo.
14. Línea de fractura del arco cigomático izquierdo.
15. Conducto alveolar inferior.
16. Lámina perpendicular del etmoides.
17. Proceso estiloideo.



**Fotografía 11.**

**CRANEO ARTICULADO CON MANDIBULA.**

1. Agujero mentoniano.
2. Fosa orbitaria.
3. Fosas nasales.
4. Hueso cigomático.
5. Línea de fractura del arco cigomático izquierdo.
6. Alambre para ferulizar.
7. Ángulo de la mandíbula.

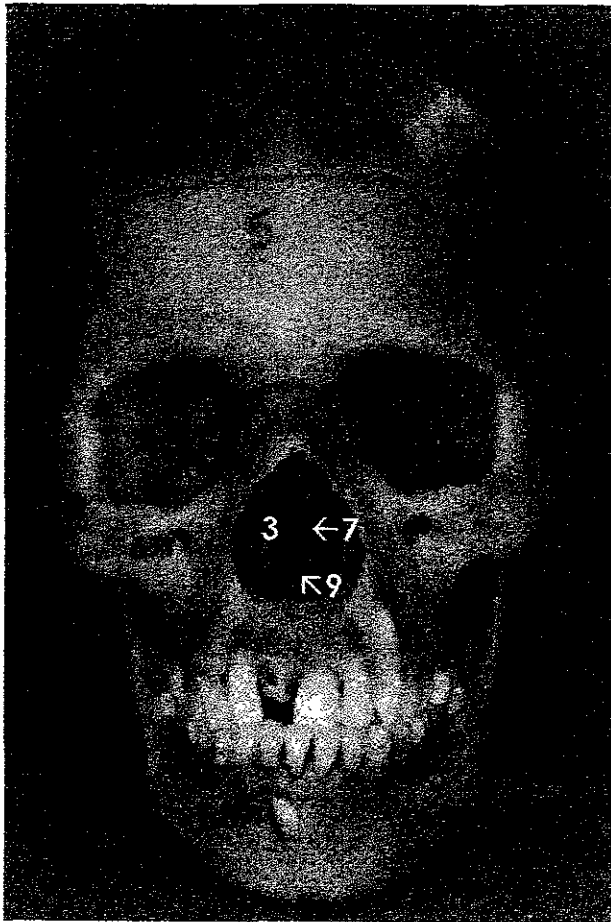


**Radiografía 11.**

**CRANEO ARTICULADO CON MANDÍBULA.**

1. Agujero mentoniano.
2. Fosa orbitaria.
3. Fosas nasales.
4. Hueso cigomático.
5. Línea de fractura del arco cigomático izquierdo.
6. Alambre de ferulización.
7. Ángulo de la mandíbula.
8. Proceso condilar izquierdo. \*
9. Seno maxilar.
10. Proceso mastoideo.
11. Incisura mandibular.
12. Arco cigomático derecho.
13. Proceso coronoideo.
14. Línula.
15. Material extraño, posiblemente amalgama.
16. Lámina perpendicular del etmoides.
17. Proceso estiloideo.
18. Conducto alveolar inferior.

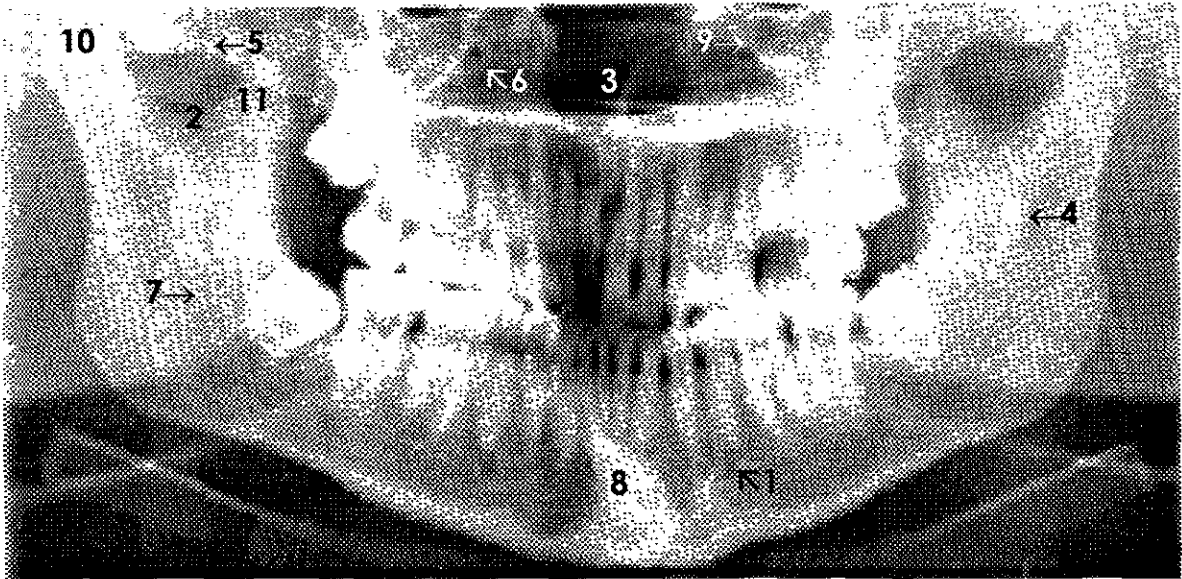
\*NOTA: Deformidad del cóndilo derecho.



**Fotografía 12.**

**CRANEO ARTICULADO CON MADIBULA.**

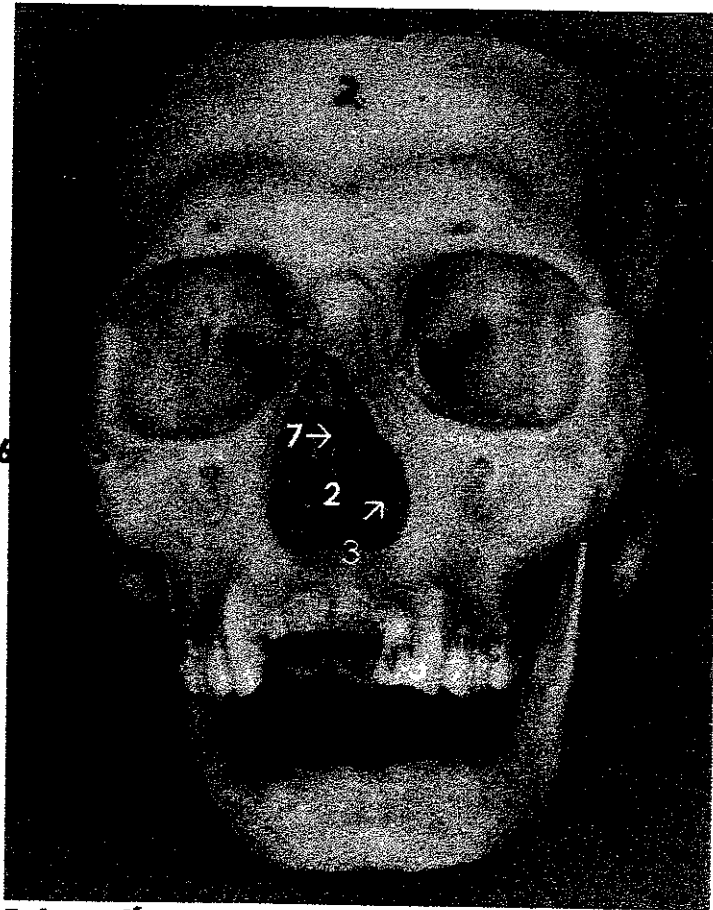1. Agujero mentoniano.
2. Fosa orbitaria.
3. Fosas nasales.
4. Hueso cigomático.
5. Arco cigomático.
6. Agujero infraorbitario.
7. Vómer.
8. Canino incluido.
9. Cresta palatina.



## Radiografía 12.

### CRANEO ARTICULADO CON MANDÍBULA.

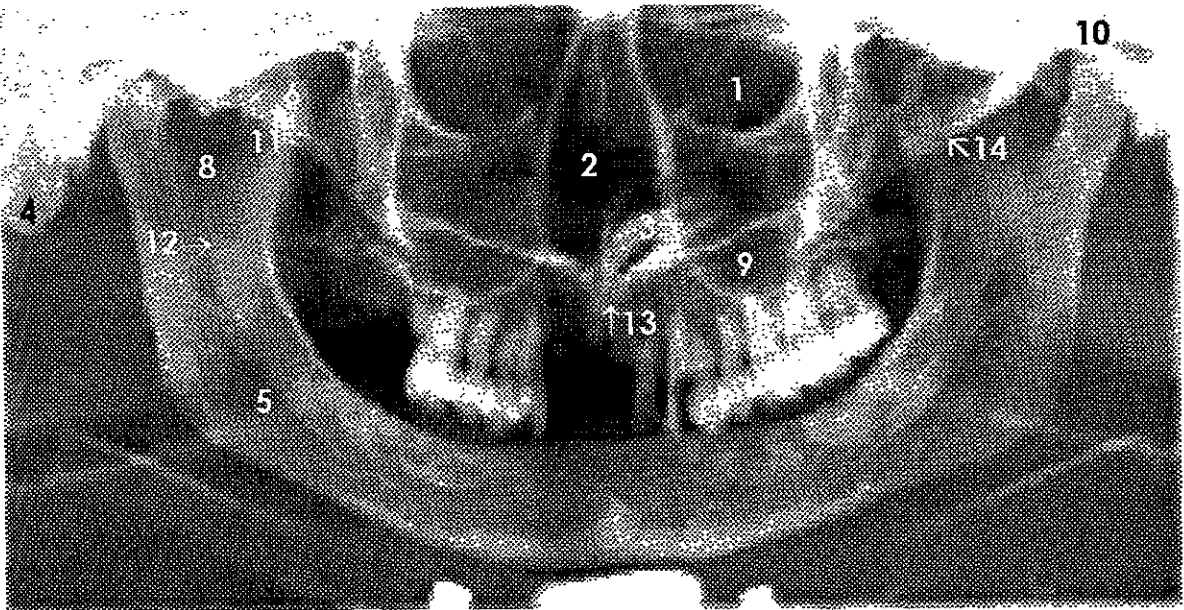
1. Agujero mentoniano.
2. Incisura mandibular.
3. Fosas nasales.
4. Língula.
5. Arco cigomático.
6. Agujero infraorbitario.
7. Conducto alveolar inferior.
8. Canino incluido.
9. Canal infraorbitario.
10. Proceso condilar.
11. Proceso coronoideo.



**Fotografía 13.**

**CRANEO ARTICULADO CON MANDIBULA.**

1. Fosa orbitaria.
2. Fosas nasales.
3. Concha inferior.
4. Proceso mastoideo.
5. Hueso cigomático.
6. Arco cigomático.
7. Lámina perpendicular del etmoides.

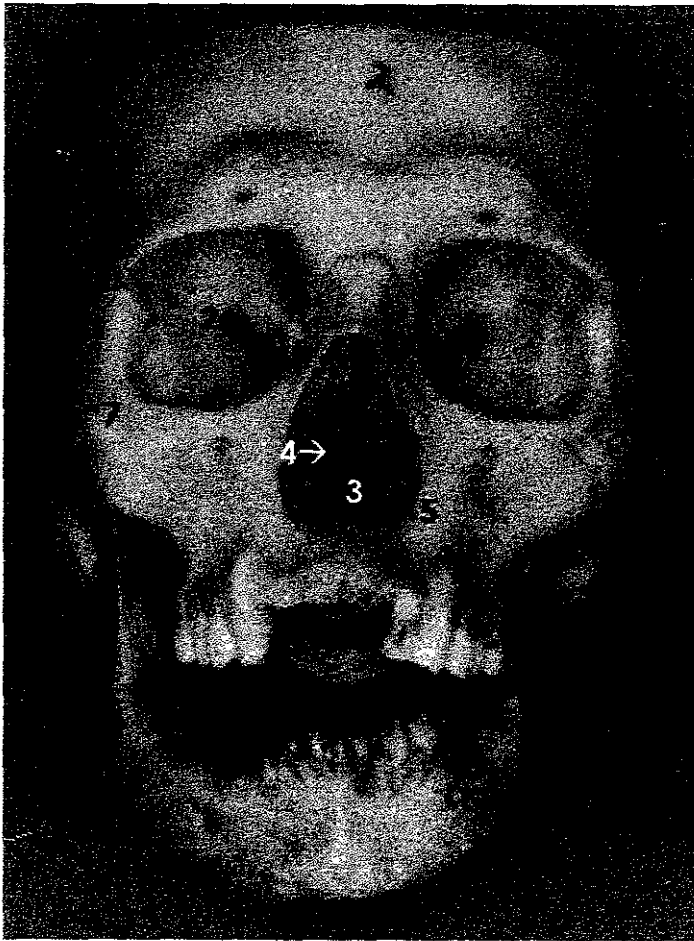


### Radiografía 13.

#### CRANEO ARTICULADO CON MANDÍBULA.

1. Fosa orbitaria.
2. Fosas nasales.
3. Concha inferior.
4. Proceso mastoideo.
5. Conducto alveolar inferior.
6. Arco cigomático.
7. Proceso condilar.
8. Incisura mandibular.
9. Seno maxilar.
10. Meato acústico externo.
11. Proceso coronoideo.
12. Lín-gula.
13. Canal incisivo.
14. Articulación temporo-cigomática.

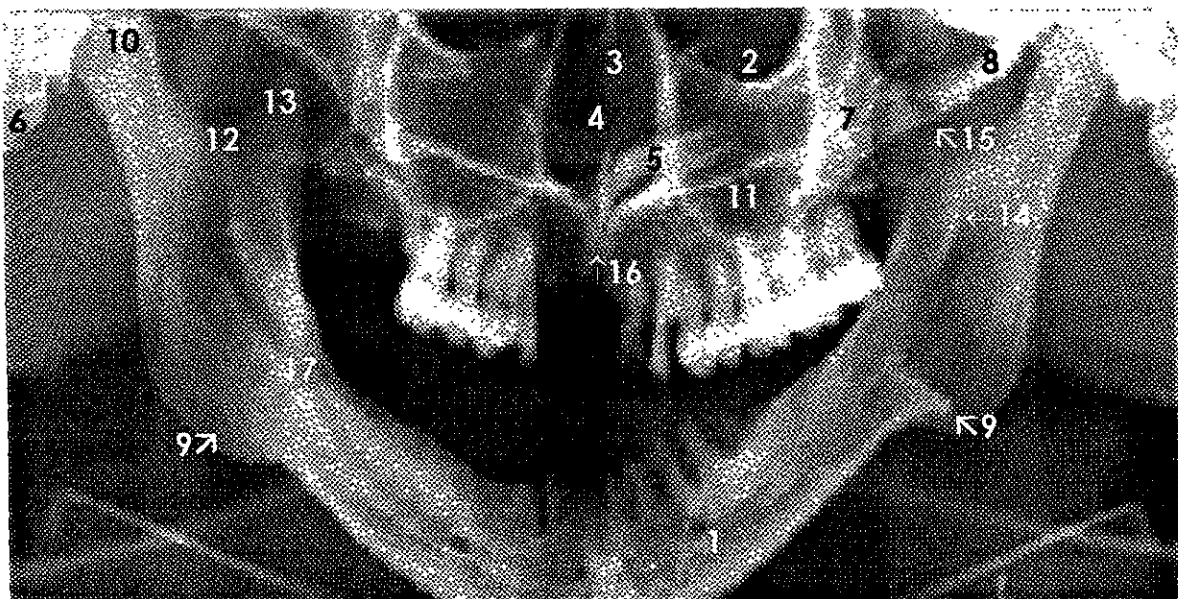




**Fotografía 14.**

**CRANEO ARTICULADO CON MANDIBULA.**

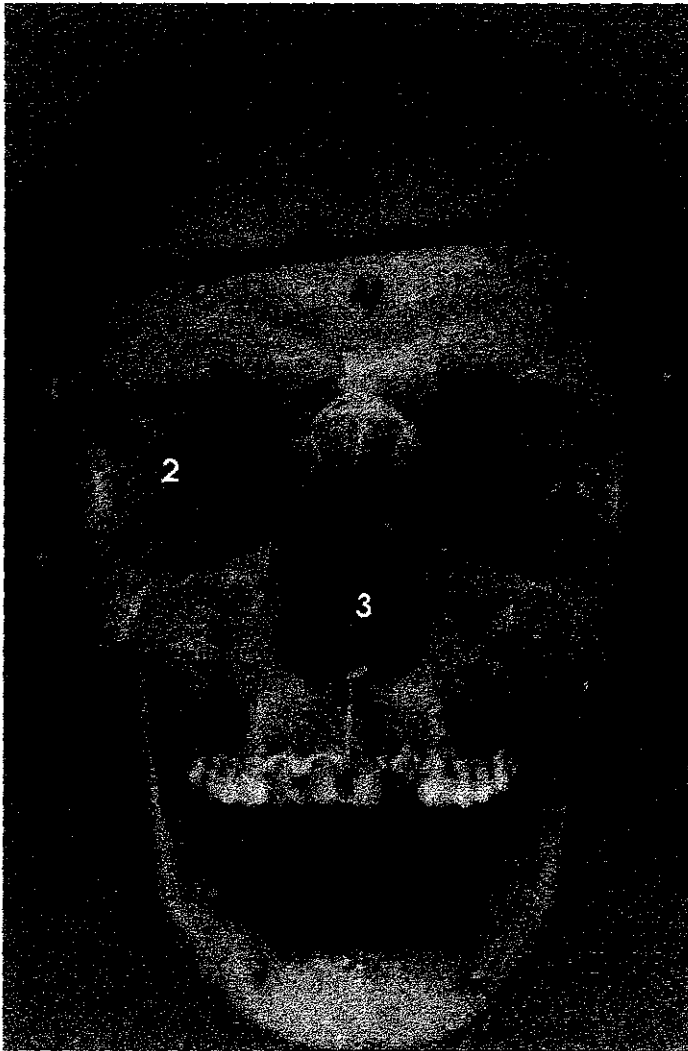
1. Agujero mentoniano.
2. Fosa orbitaria.
3. Fosas nasales.
4. Vómer.
5. Concha inferior.
6. Proceso mastoideo.
7. Hueso cigomático.
8. Arco cigomático.
9. Callo óseo por fractura bilateral en mandíbula.



### Radiografía 14.

#### CRANEO ARTICULADO CON MANDÍBULA.

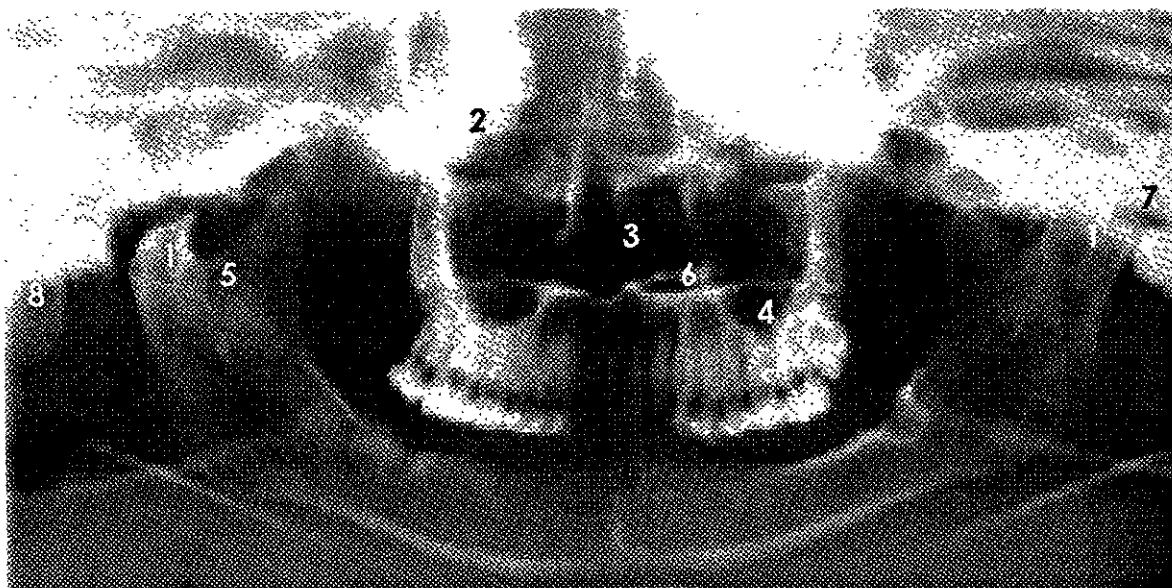
1. Agujero mentoniano.
2. Fosa orbitaria.
3. Fosas nasales.
4. Vomer.
5. Concha inferior.
6. Proceso mastoideo.
7. Hueso cigomático.
8. Arco cigomático.
9. Callo óseo por fractura bilateral en mandíbula.
10. Proceso condilar.
11. Seno maxilar.
12. Incisura mandibular.
13. Proceso coronoideo.
14. Línigula.
15. Articulación temporo-cigomática.
16. Canal incisivo.
17. Conducto alveolar inferior.



**Fotografía 15.**

**CRANEO ARTICULADO CON MANDIBULA.**

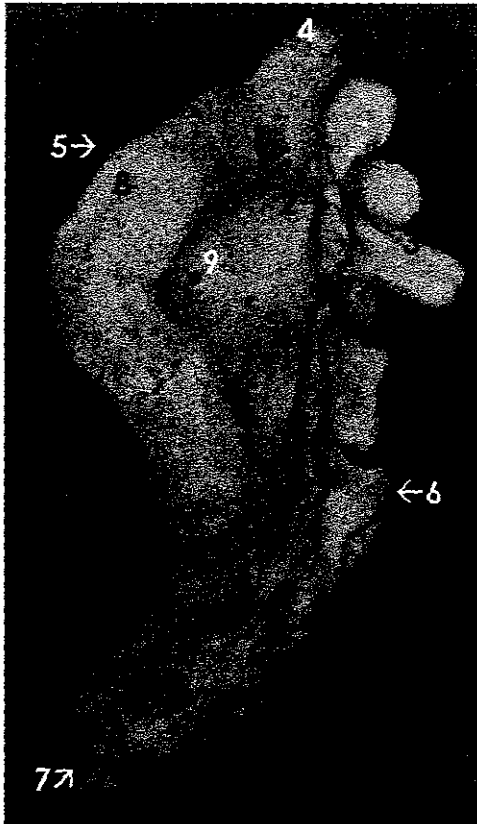1. Agujero mentoniano.
2. Fosa orbitaria.
3. Fosas nasales.



**Radiografía 15.**

**CRANEO ARTICULADO CON MANDÍBULA.**

1. Procesos condilares deformados.
2. Fosa orbitaria.
3. Fosas nasales.
4. Seno maxilar.
5. Incisura mandibular.
6. Concha inferior.
7. Meato acústico externo.
8. Proceso mastoideo.

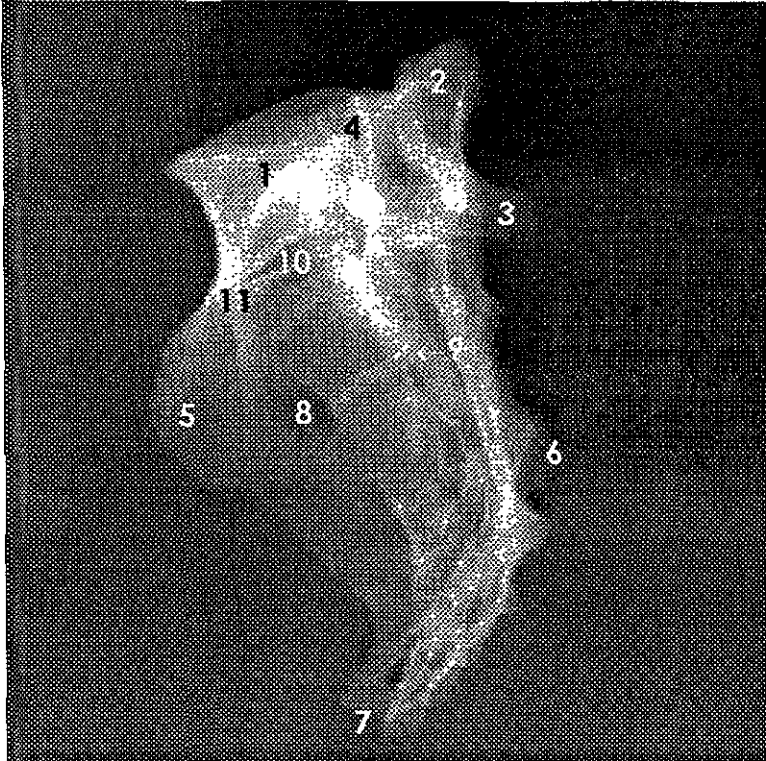


**Fotografía 16.**

### **SACRO.**

(Vista lateral).

1. Quinta vértebra lumbar.
2. Proceso transverso de la 5ª vértebra lumbar.
3. Proceso espinoso de la 5ª vértebra lumbar.
4. Proceso articular de la 5ª vértebra lumbar.
5. Ala del sacro.
6. Cresta sacra.
7. Vértice del sacro.
8. Carilla auricular.
9. Fosa cribosa.

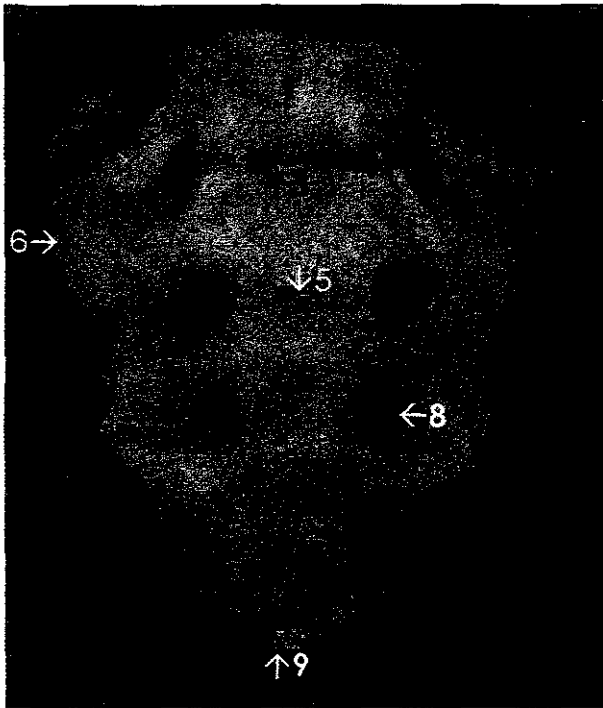


## Radiografía 16.

### SACRO.

(Vista lateral).

1. Quinta vértebra lumbar.
2. Proceso transverso de la 5ª vértebra lumbar.
3. Proceso espinoso de la 5ª vértebra lumbar.
4. Proceso articular de la 5ª vértebra lumbar.
5. Ala del sacro.
6. Cresta sacra.
7. Vértice del sacro.
8. Agujero sacro anterior.
9. Cresta transversa.
10. Línea de separación de la última lumbar con el sacro.
11. Anquilosis de la 5ª vértebra lumbar con el sacro.

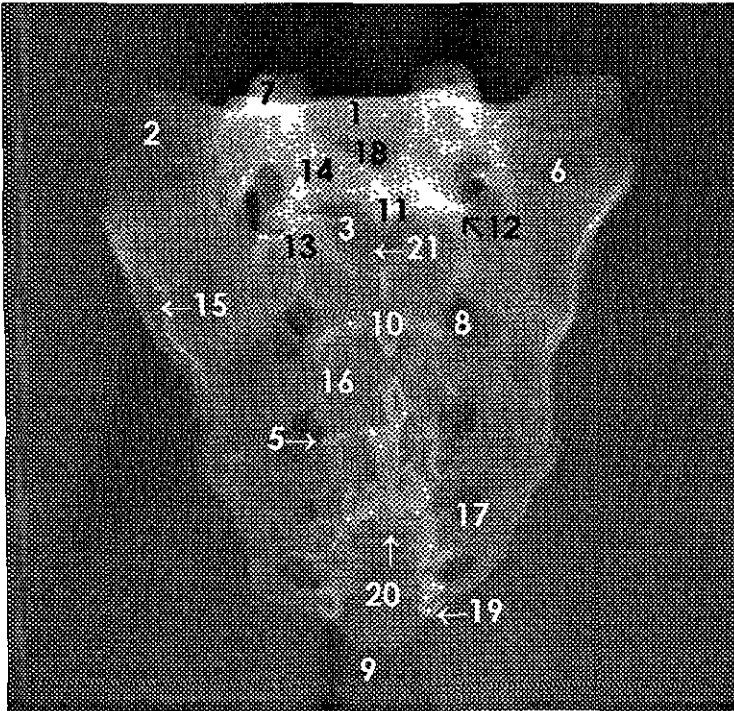


**Fotografía 17.**

**SACRO.**

(Vista frontal).

1. Cuerpo de la 5ª vértebra lumbar.
2. Proceso transversal de la 5ª vértebra lumbar.
3. Línea de separación de la 5ª vértebra lumbar y el sacro.
4. Anquilosis de la 5ª vértebra lumbar y el sacro.
5. Cresta transversa.
6. Ala del sacro.
7. Canal transversal.
8. Agujero sacro ventral.
9. Vértice del sacro.



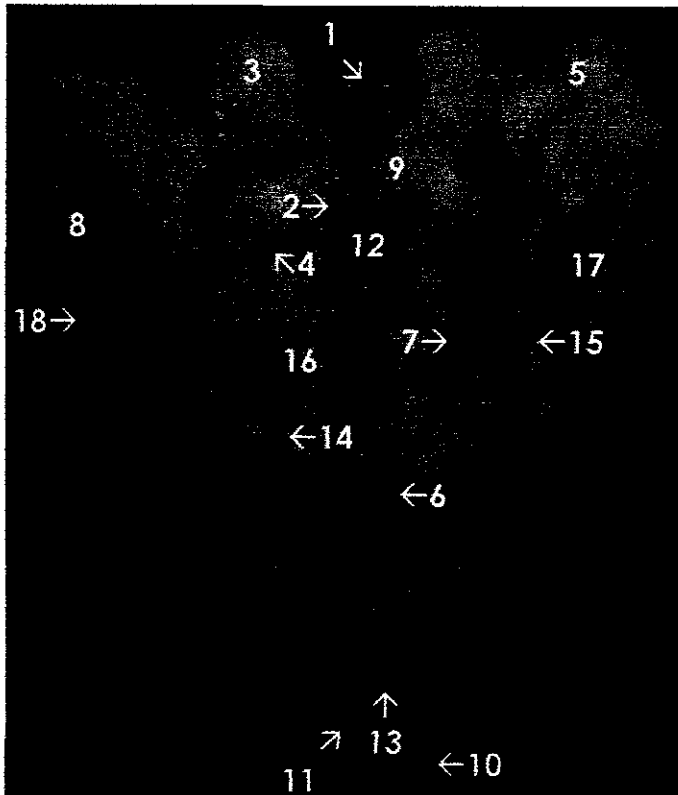
### **Radiografía 17.**

#### **SACRO.**

(Vista frontal).

1. Cuerpo de la 5ª vértebra lumbar.
2. Proceso transverso de la 5ª vértebra lumbar.
3. Línea de separación de la 5ª vértebra lumbar y el sacro.
4. Anquilosis de la 5ª vértebra lumbar y el sacro.
5. Cresta transversa.
6. Ala del sacro.
7. Proceso articular de la 5ª vértebra lumbar.
8. Agujero sacro ventral.
9. Vértice del sacro.
10. Cresta sacra.
11. Proceso espinoso de la 5ª vértebra lumbar.
12. Proceso articular inferior de la 5ª vértebra lumbar.
13. Proceso articular sacro.
14. Lámina de la 5ª vértebra lumbar.
15. Carilla auricular.
16. Canal vertical.
17. Agujero sacro dorsal.
18. Agujero vertebral.
19. Cuerno sacro.
20. Agujero inferior del conducto sacro.
21. Agujero superior del conducto sacro.

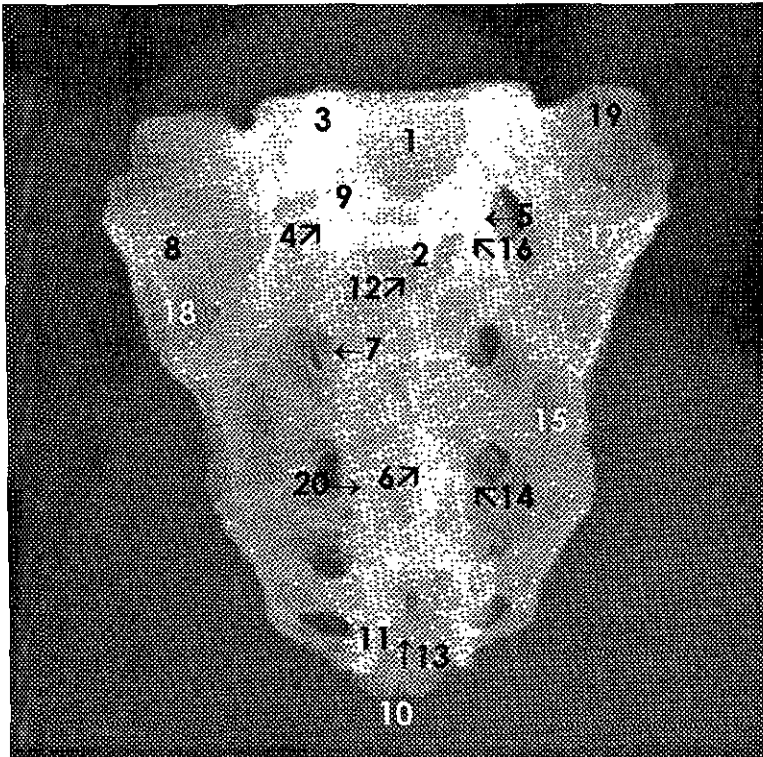




**Fotografía 18.**  
**SACRO.**

(Vista posterior).

1. Quinta vértebra lumbar.
2. Proceso espinoso de la 5ª vértebra lumbar.
3. Proceso articular superior de la 5ª vértebra lumbar.
4. Proceso articular del sacro.
5. Proceso transverso de la 5ª vértebra lumbar.
6. Cresta sacra.
7. Agujero sacro posterior.
8. Ala del sacro.
9. Lámina de la 5ª vértebra lumbar.
10. Vértice del sacro.
11. Cuerno del sacro.
12. Agujero superior del conducto sacro.
13. Agujero inferior del conducto sacro.
14. Tubérculo sacro dorso medial.
15. Tubérculo sacro dorso lateral.
16. Canal vertical.
17. Fosa cribosa.
18. Canilla auricular.




### Radiografía 18.

#### SACRO.

(Vista posterior).

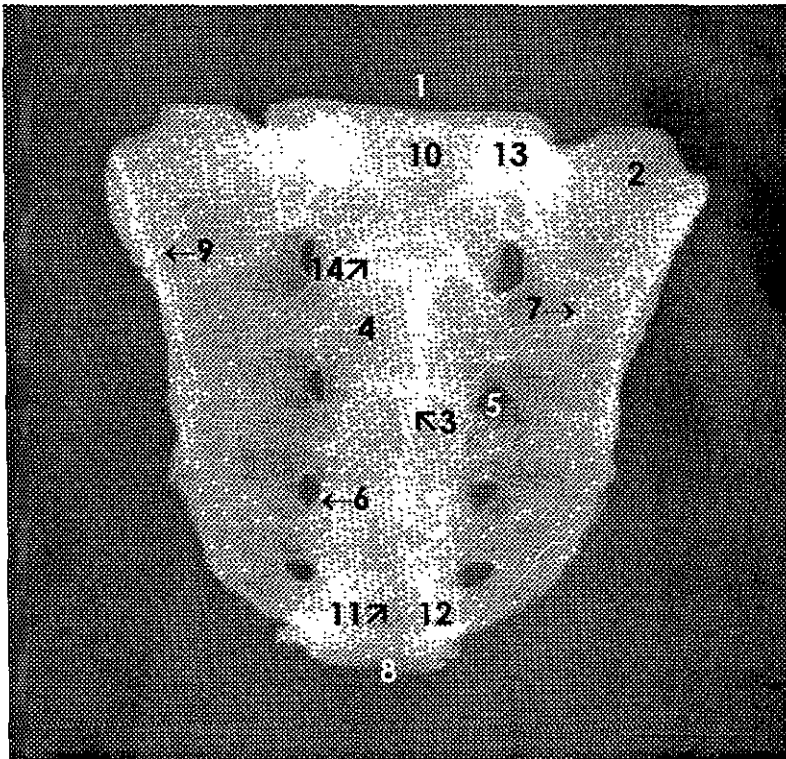
1. Quinta vértebra lumbar.
2. Proceso espinoso de la 5ª vértebra lumbar.
3. Proceso articular superior de la 5ª vértebra lumbar.
4. Línea de unión de la 5ª vértebra lumbar y el sacro.
5. Proceso articular inferior de la 5ª vértebra lumbar.
6. Cresta sacra.
7. Agujero sacro posterior.
8. Ala del sacro.
9. Lámina de la 5ª vértebra lumbar.
10. Vértice del sacro.
11. Cuerno del sacro.
12. Agujero superior del conducto sacro.
13. Agujero inferior del conducto sacro.
14. Tubérculo sacro dorso medial.
15. Tubérculo sacro dorso lateral.
16. Proceso articular del sacro.
17. Fosa cribosa.
18. Carilla auricular.
19. Proceso transversal de la 5ª vértebra lumbar.
20. Cresta transversa.



**Fotografía 19.**  
**SACRO.**

(Vista posterior).

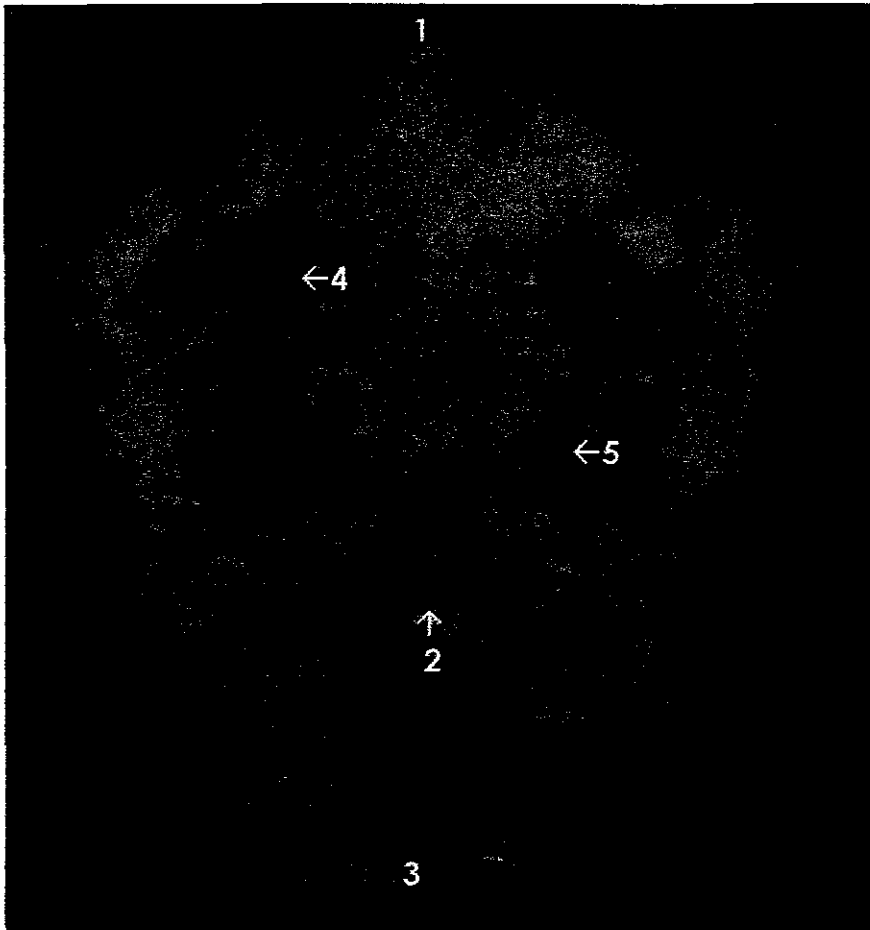
1. Base del sacro.
2. Ala del sacro.
3. Cresta sacra.
4. Canal vertical.
5. Agujero sacro dorsal.
6. Tubérculo sacro dorso medial.
7. Tubérculo sacro dorso lateral.
8. Vértice.
9. Fosa cribosa.
10. Agujero superior del conducto sacro.
11. Agujero inferior del conducto sacro.
12. Cuerno del sacro.



**Radiografía 19.**  
**SACRO.**

(Vista posterior).

1. Base del sacro.
2. Ala del sacro.
3. Cresta sacra.
4. Canal vertical.
5. Agujero sacro dorsal.
6. Tubérculo sacro dorso medial.
7. Tubérculo sacro dorso lateral.
8. Vértice
9. Fosa cribosa.
10. Agujero superior del conducto sacro.
11. Agujero inferior del conducto sacro.
12. Cuerno del sacro.
13. Proceso articular.
14. Cresta transversa.

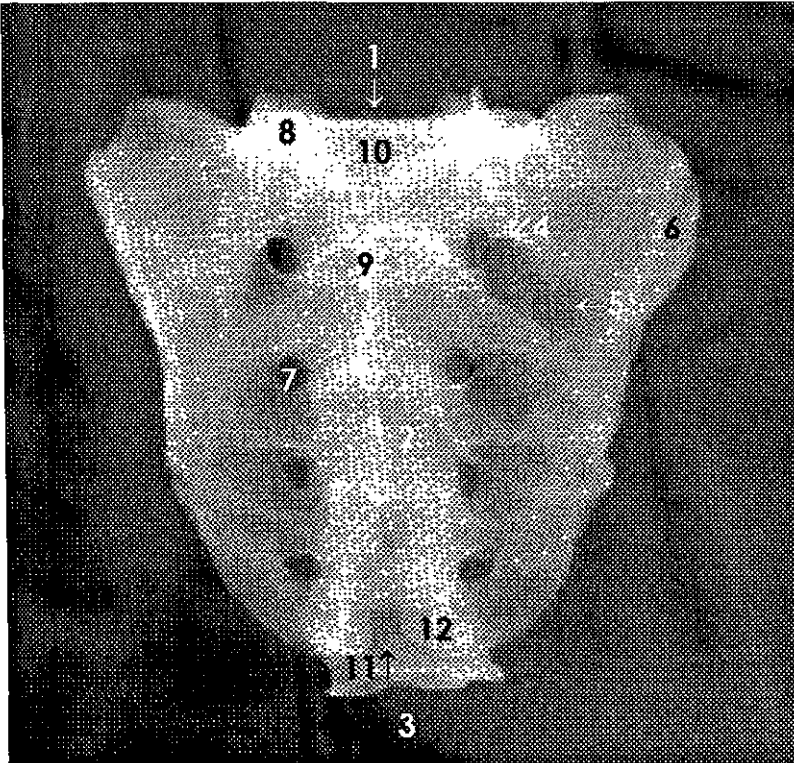


**Fotografía 20.**

**SACRO.**

(Vista frontal).

1. Base del sacro.
2. Cresta transversal.
3. Vértice.
4. Agujero sacro ventral.
5. Canal transverso.

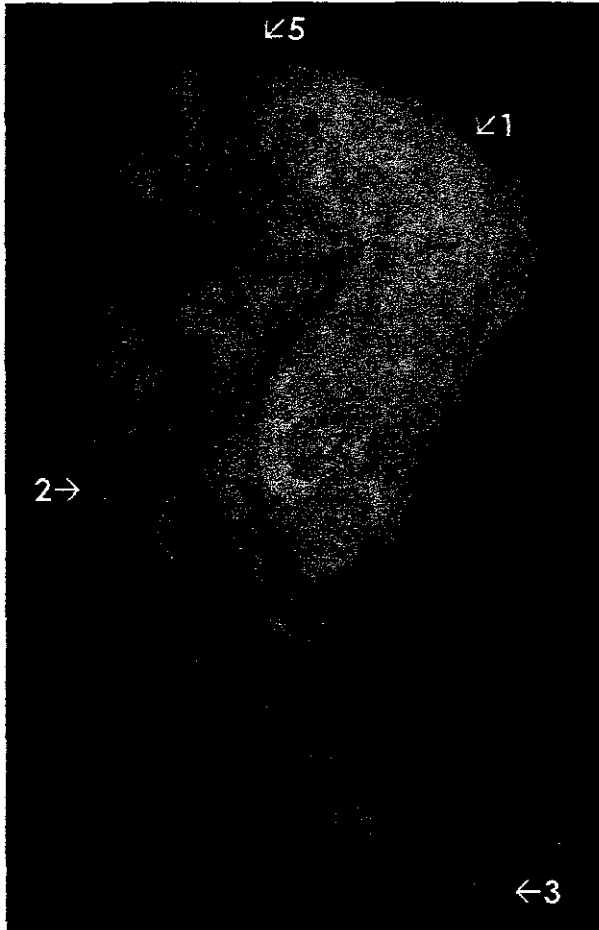


**Radiografía 20.**

**SACRO.**

(Vista frontal).

1. Base del sacro.
2. Cresta transversa.
3. Vértice.
4. Agujero sacro ventral.
5. Canal transverso.
6. Ala del sacro.
7. Agujero sacro dorsal.
8. Proceso articular.
9. Cresta sacra.
10. Agujero superior de conducto sacro.
11. Agujero inferior del conducto sacro.
12. Cuerno del sacro.

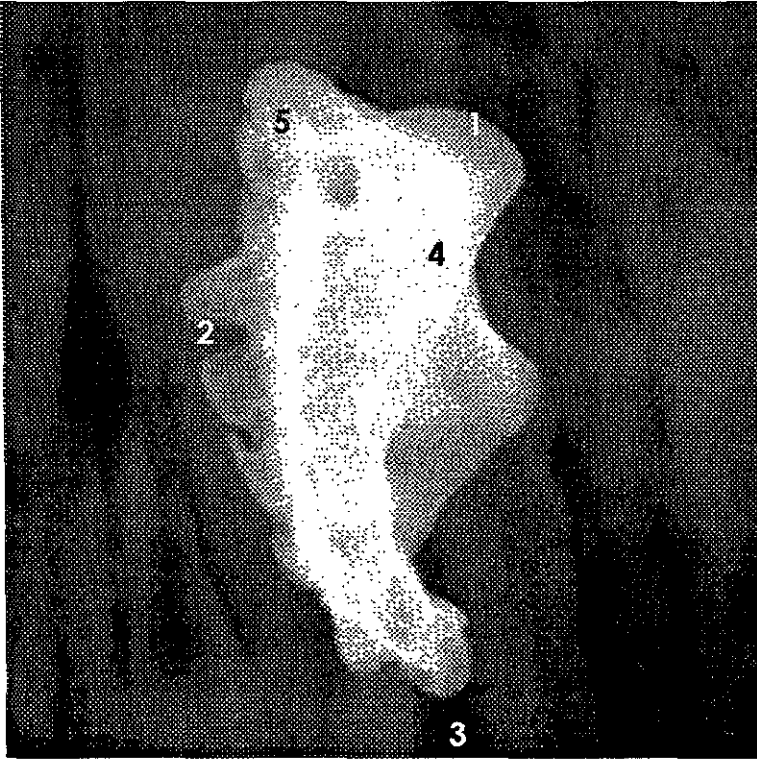


**Fotografía 21.**

**SACRO.**

(Vista lateral).

1. Base del sacro.
2. Cresta sacra.
3. Vértice.
4. Carilla auricular.
5. Proceso articular.



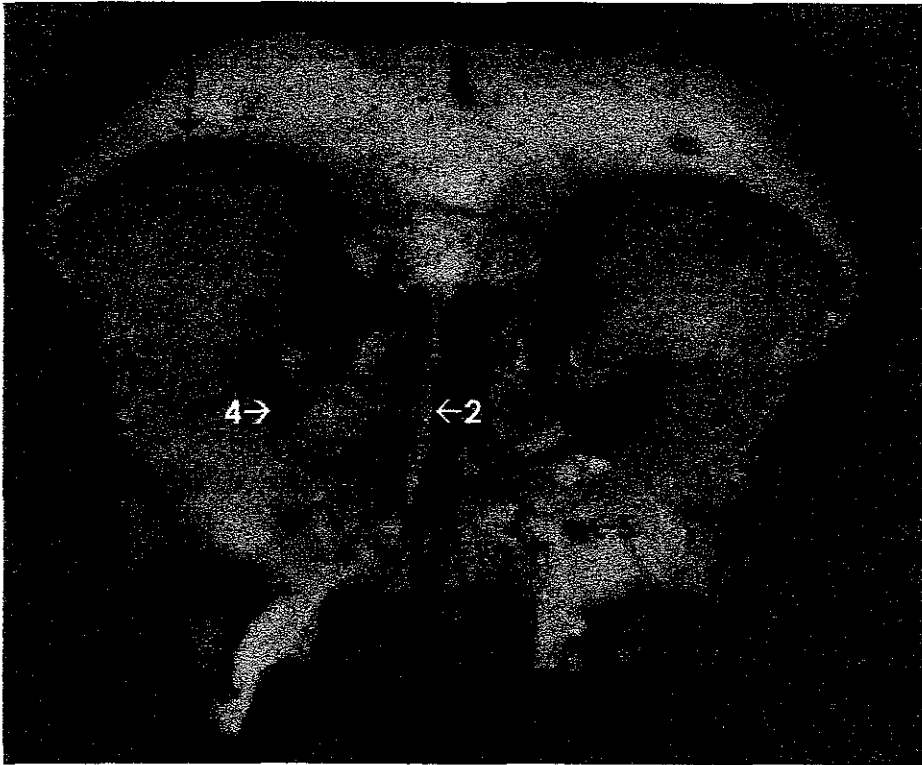
## **Radiografía 21.**

### **SACRO.**

(Vista lateral).

1. Base del sacro.
2. Cresta sacra.
3. Vértice.
4. Ala del sacro.
5. Proceso articular.



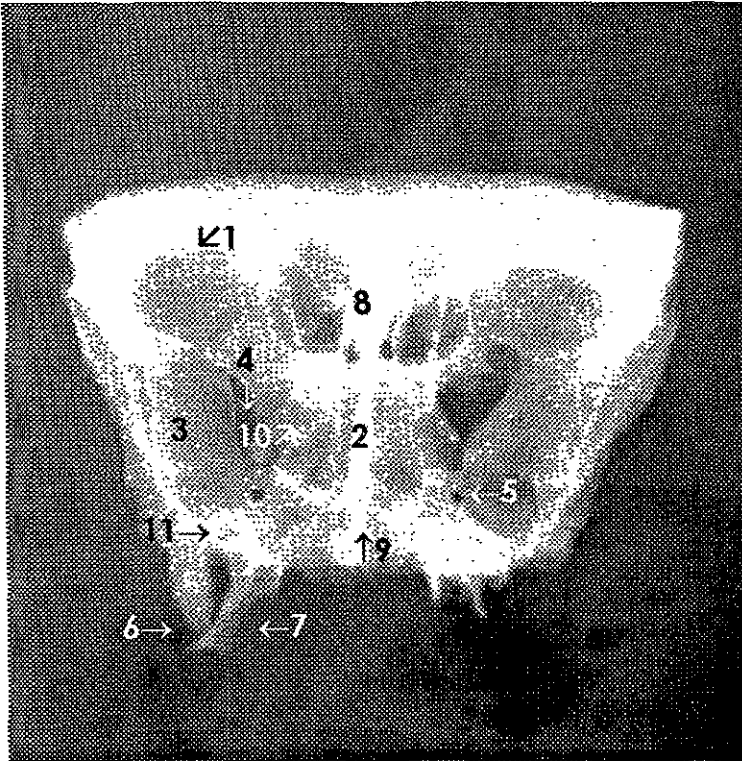


**Fotografía 22.**

### **HUESO FRONTAL Y ESFENOIDES.**

(Vista frontal)

1. Arco orbitario.
2. Lámina perpendicular del etmoides.
3. Ala mayor.
4. Fisura orbitaria superior.
5. Agujero redondo.
6. Línula esfenoidal.
7. Proceso pterigoideo.
8. Celdas etmoidales.
9. Ala del vómer.

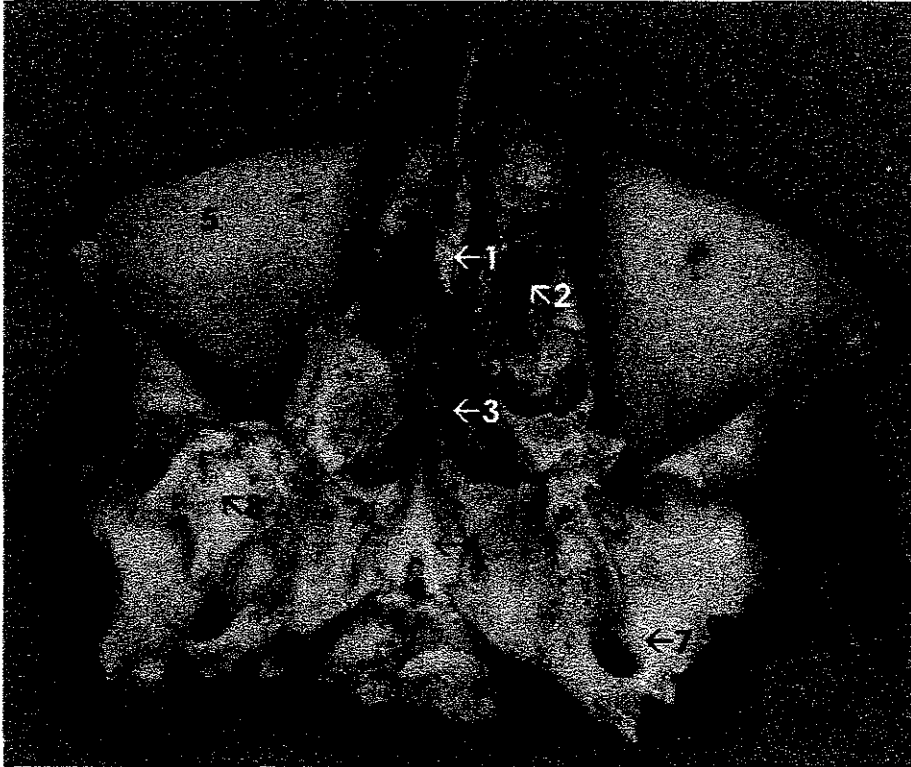


## Radiografía 22.

### HUESO FRONTAL Y ESFENOIDES.

(Vista frontal).

1. Arco orbitario.
2. Lámina perpendicular del etmoides.
3. Ala mayor.
4. Fisura orbitaria superior.
5. Agujero redondo.
6. Lígula esfenoidal.
7. Proceso pterigoideo.
8. Proceso Crista Galli.
9. Ala del vómer.
10. Proceso clinideo anterior derecho.
11. Agujero oval.

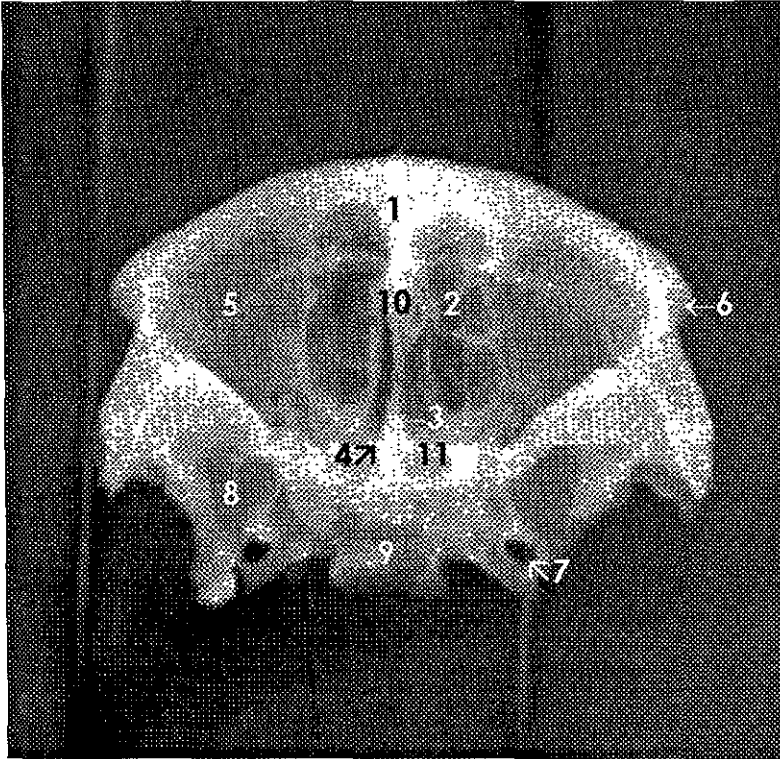


**Fotografía 23.**

### **HUESO FRONTAL Y ESFENOIDES.**

(Vista inferior).

1. Lámina perpendicular del etmoides.
2. Celdas etmoidales.
3. Vómer.
4. Ala del vómer.
5. Techo de la órbita.
6. Proceso cigomático.
7. Agujero oval.
8. Proceso pterigoideo.
9. Superficie articular para el occipital.

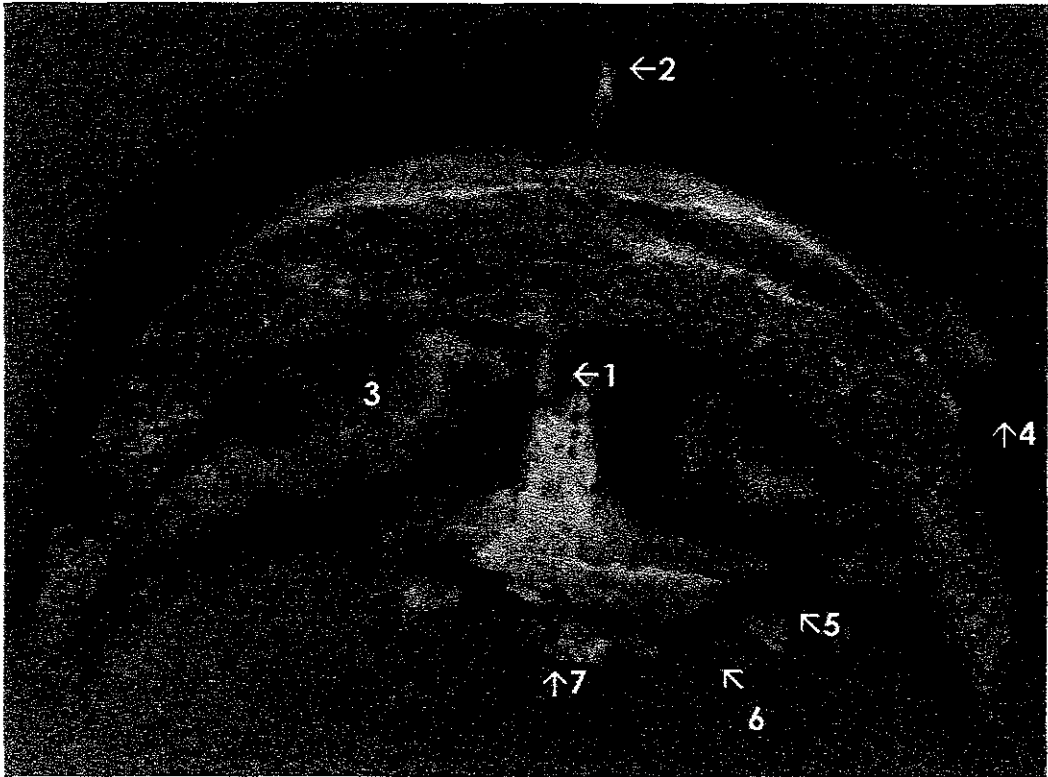


### **Radiografía 23.**

#### **HUESO FRONTAL Y ESFENOIDES.**

(Vista inferior).

1. Lámina perpendicular del etmoides.
2. Celdas etmoidales.
3. Vómer.
4. Ala del vómer.
5. Techo de la órbita.
6. Proceso cigomático.
7. Agujero oval.
8. Proceso pterigoideo.
9. Superficie articular para el occipital.
10. Proceso Crista Galli.
11. Seno esfenoidal.

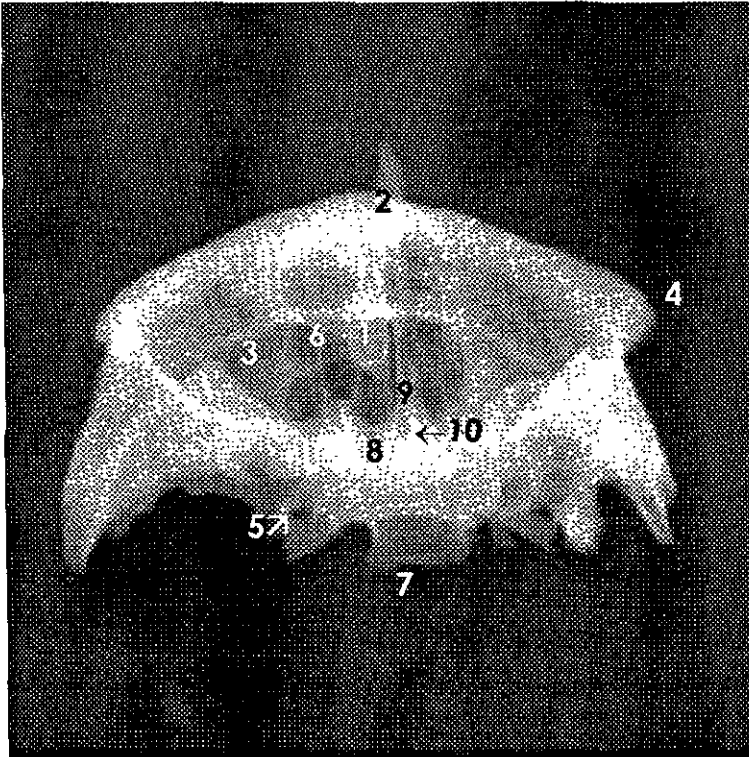


**Fotografía 24.**

### **HUESO FRONTAL Y ESFENOIDES.**

(Vista superior).

1. Proceso Crista Galli.
2. Lámina perpendicular del etmoides.
3. Techo de la orbita.
4. Proceso cigomático.
5. Agujero oval.
6. Proceso pterigoideo.
7. Superficie articular para el occipital.

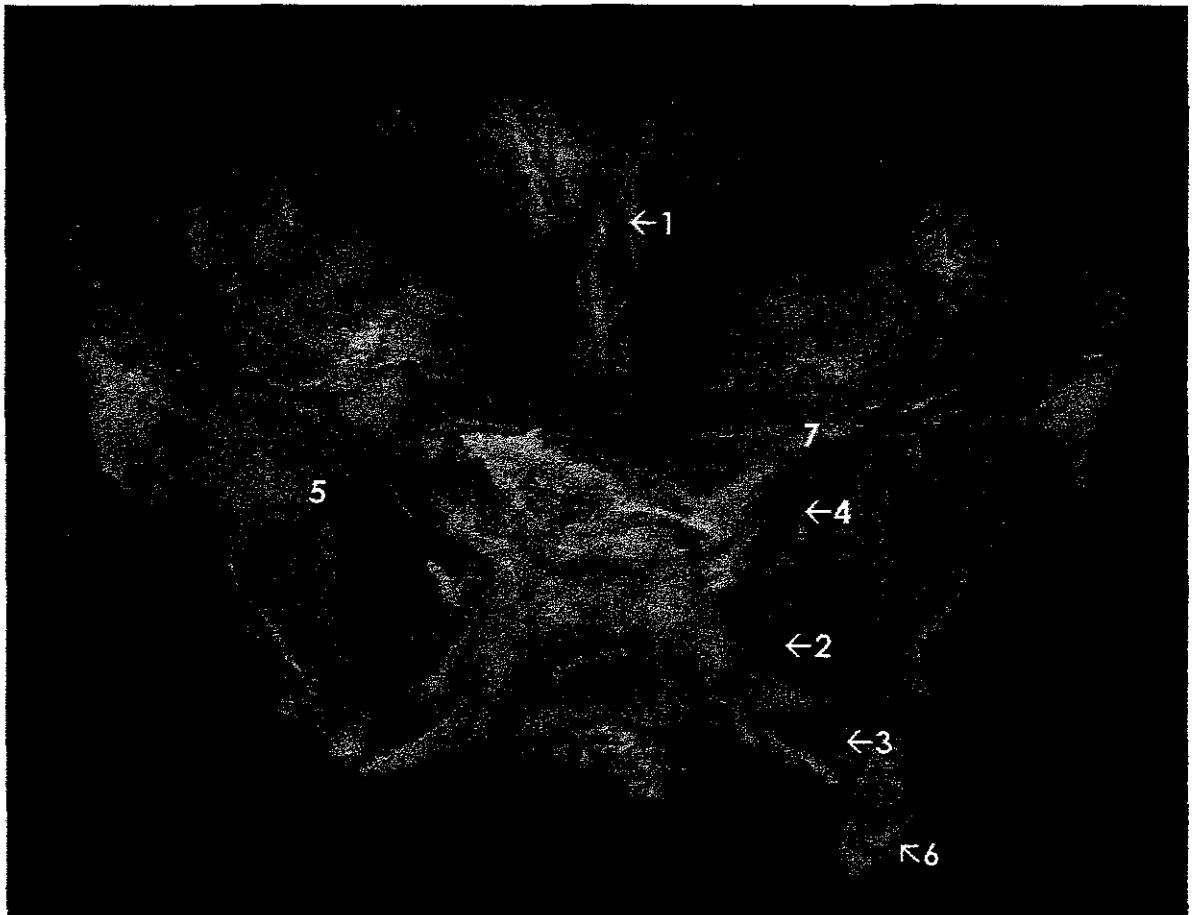


### **Radiografía 24.**

### **HUESO FRONTAL Y ESFENOIDES.**

(Vista superior).

1. Proceso Crista Galli.
2. Lámina perpendicular del etmoides.
3. Techo de la órbita.
4. Proceso cigomático.
5. Agujero oval.
6. Celdas etmoidales.
7. Superficie articular para el occipital.
8. Seno esfenoidal.
9. Vómer.
10. Ala del vómer.

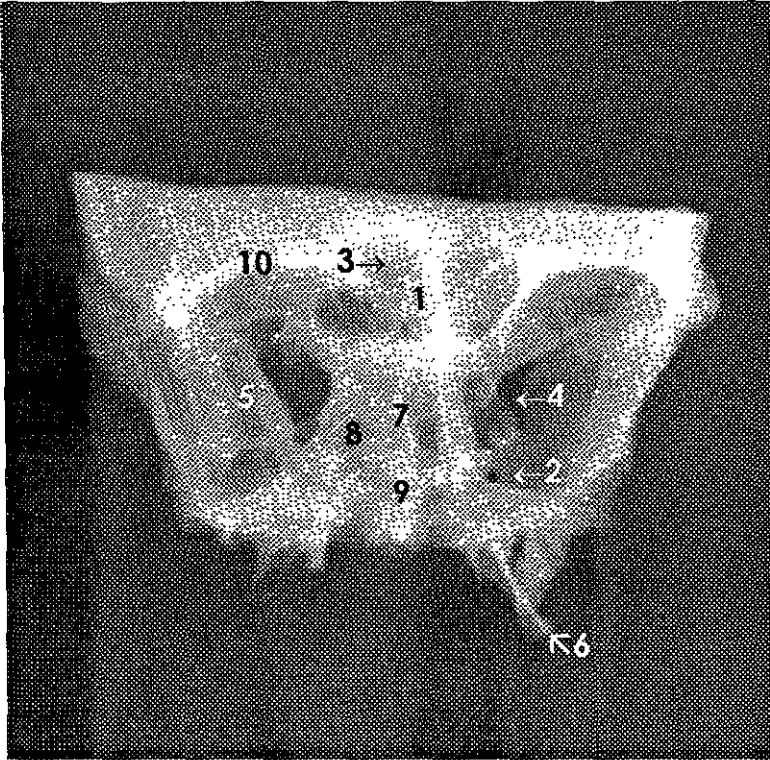


**Fotografía 25.**

**HUESO FRONTAL Y ESFENOIDES.**

(Vista endocraneana –detrás de silla turca-)

1. Proceso Crista Galli.
2. Agujero redondo.
3. Agujero oval.
4. Fisura orbitaria superior.
5. Ala mayor.
6. Lígula esfenoidal.
7. Ala menor



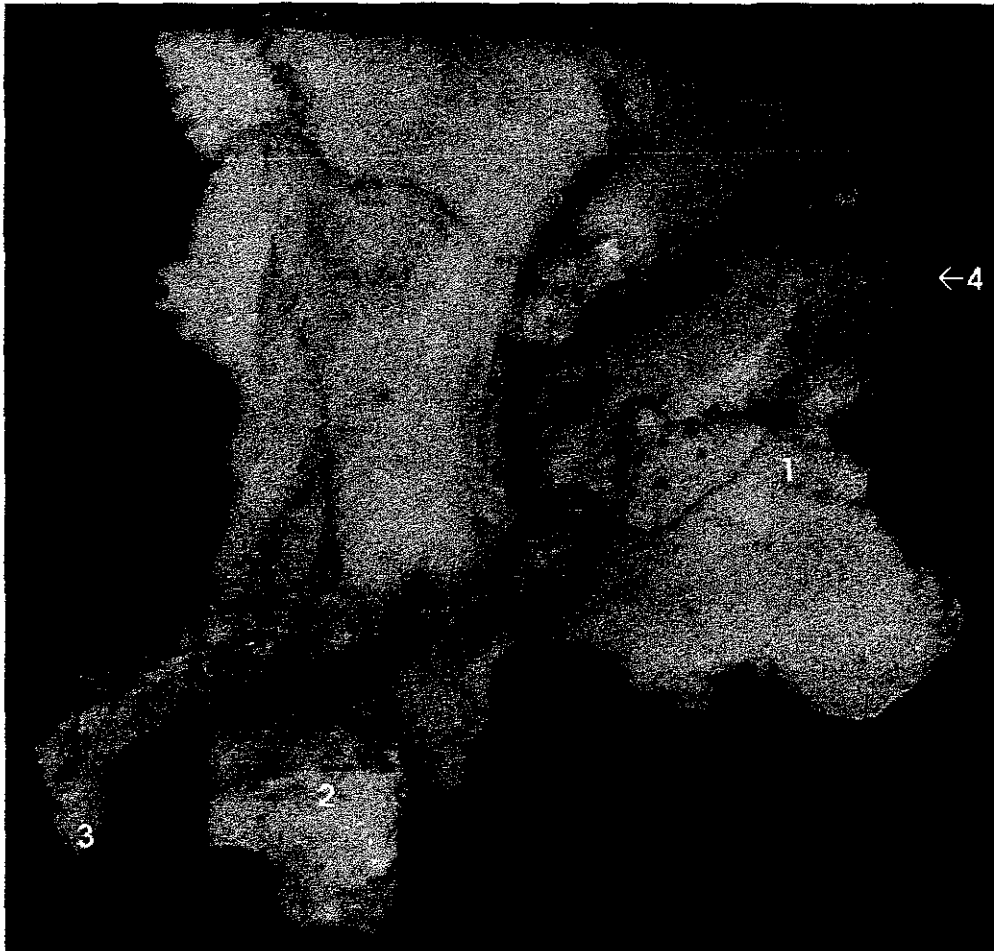
**Radiografía 25.**

### **HUESO FRONTAL Y ESFENOIDES.**

(Vista endocraneana -atrás de silla turca-).

1. Proceso Crista Galli.
2. Agujero redondo.
3. Seno frontal.
4. Fisura orbitaria superior.
5. Ala mayor.
6. Línula esfenoidal.
7. Lámina perpendicular del etmoides.
8. Celdas etmoidales.
9. Vómer.
10. Arco orbitario.



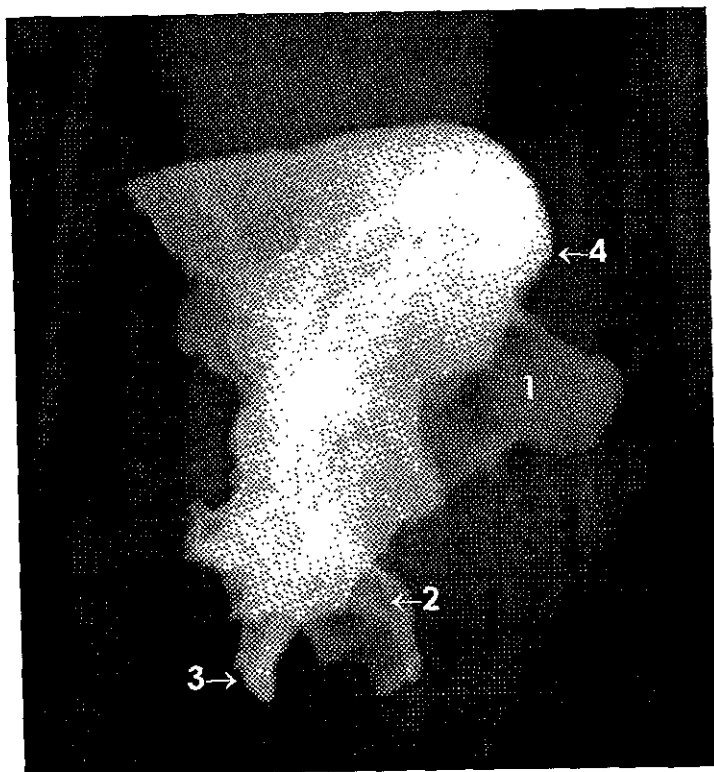


**Fotografía 26.**

**HUESO FRONTAL Y ESFENOIDES.**

(Vista lateral derecho).

1. Lámina perpendicular del etmoides.
2. Proceso pterigoideo.
3. Lígula esfenoidal.
4. Glabela.

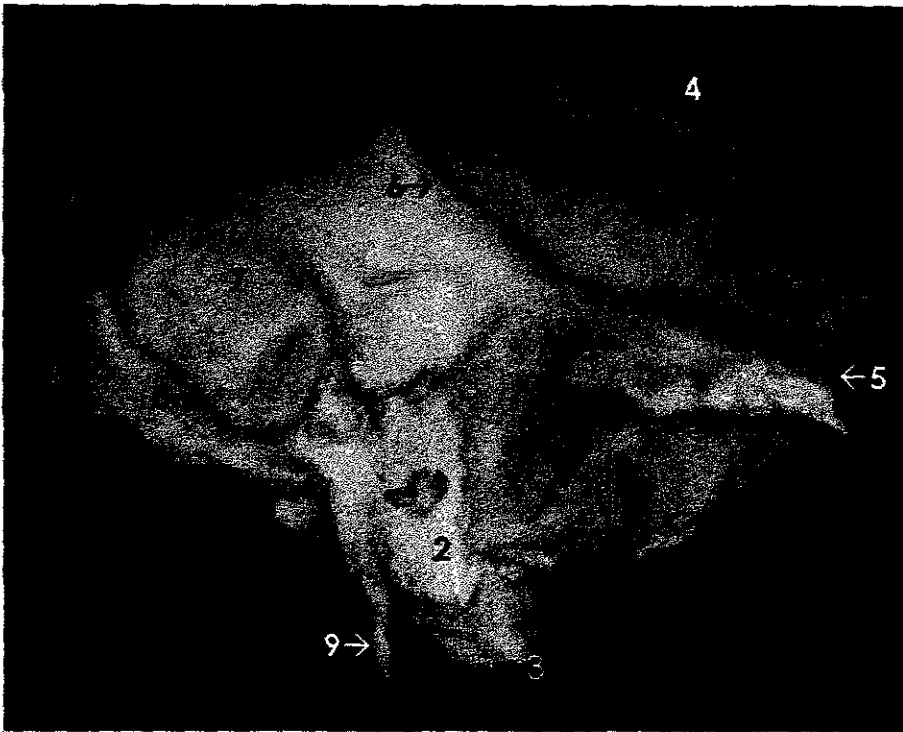

**Radiografía 26.**

**HUESO FRONTAL Y ESFENOIDES.**

(Vista lateral derecho).

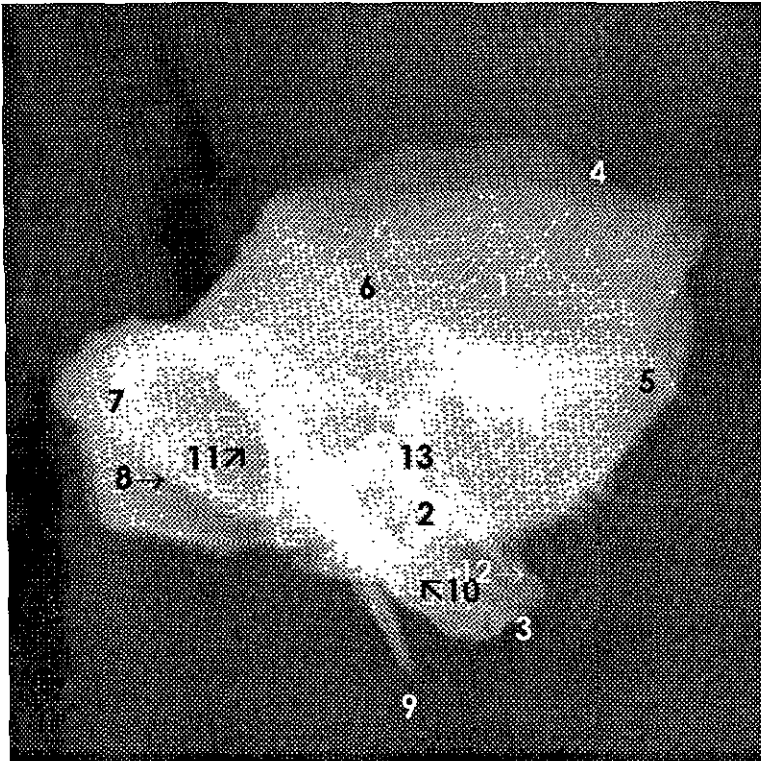
1. Lámina perpendicular del etmoides.
2. Proceso pterigoideo.
3. Línula. Esfenoidal.
4. Glabela.



**Fotografía 27.**  
**HUESO TEMPORAL.**

(Vista exocraneana).

1. Porción escamosa.
2. Porción petrosa.
3. Vértice de la porción petrosa (conducto carotídeo).
4. Borde superior de la escama.
5. Proceso cigomático.
6. Cresta supramastoidea.
7. Proceso mastoideo.
8. Incisura mastoidea.
9. Proceso estiloideo.

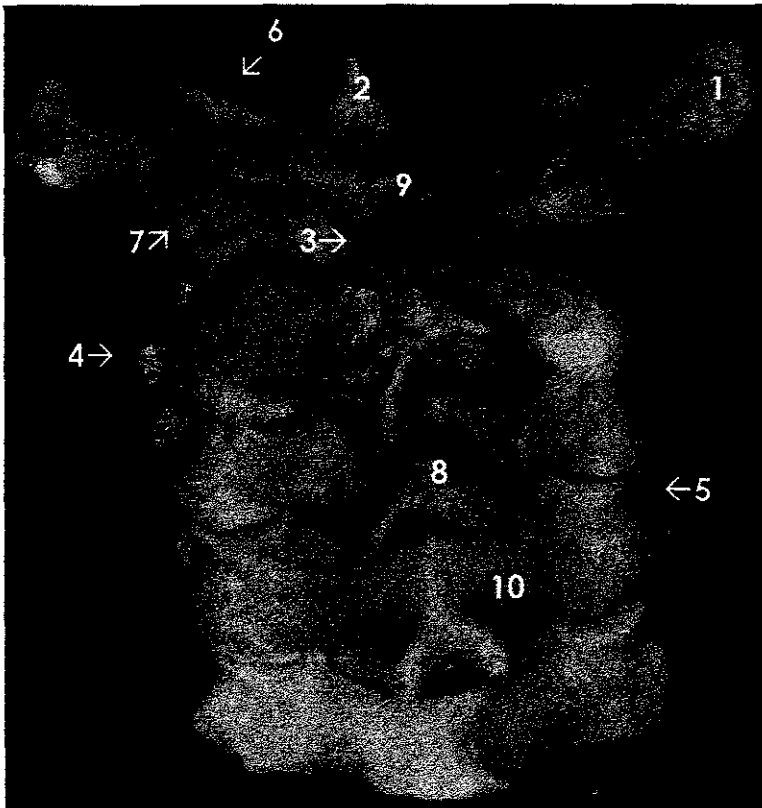


**Radiografía 27.**

## **HUESO TEMPORAL.**

(Vista exocraneana).

1. Porción escamosa.
2. Porción petrosa.
3. Vértice de la porción petrosa (conducto carotídeo).
4. Borde superior de la escama.
5. Proceso cigomático.
6. Cresta supramastoidea.
7. Proceso mastoideo.
8. Incisura mastoidea.
9. Proceso estiloideo.
10. Agujero inferior del conducto carotídeo.
11. Canal sigmoideo.
12. Fosa trigeminal.
13. Techo del tímpano.

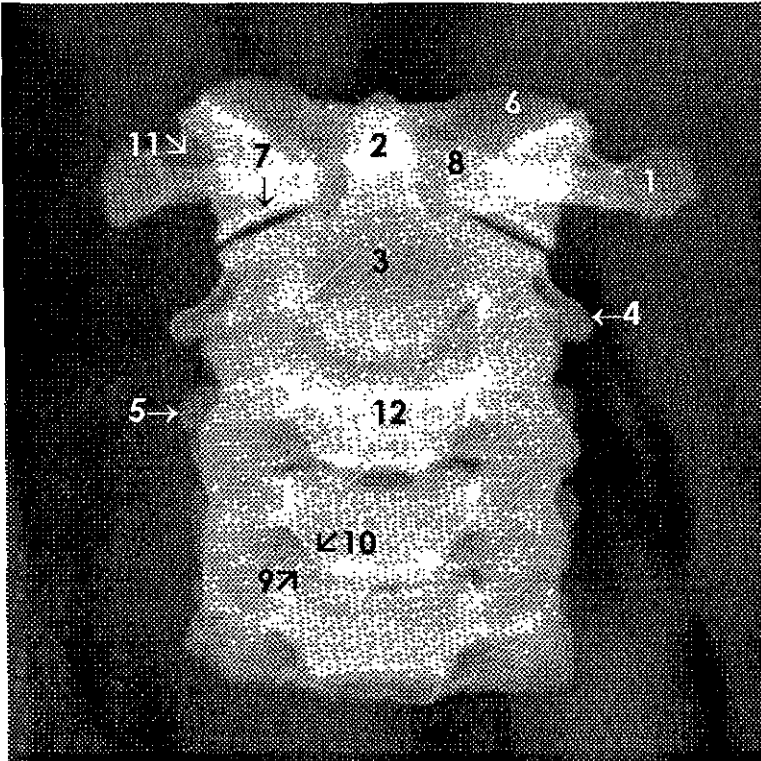


**Fotografía 28.**

**PRIMERAS CINCO VÉRTEBRAS CERVICALES.**

(Vista posterior).

1. Proceso transverso del atlas.
2. Diente del axis.
3. Cuerpo del axis.
4. Proceso transverso del axis.
5. Proceso transverso.
6. Carilla articular superior o cavidad glenoidea del atlas.
7. Carilla articular inferior del atlas.
8. Proceso espinoso.
9. Tubérculo posterior del atlas.
10. Lámina.

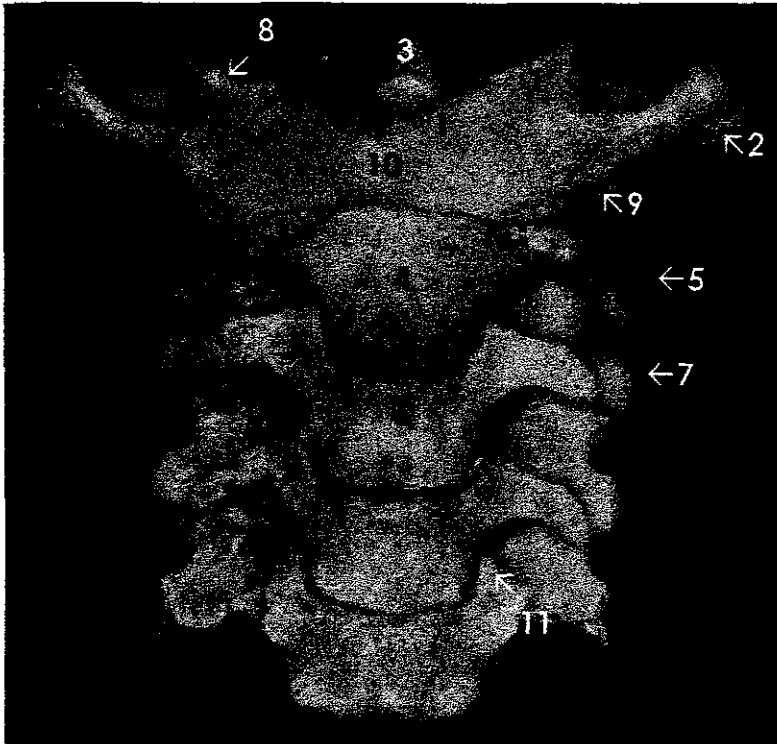


## Radiografía 28.

### PRIMERAS CINCO VÉRTEBRAS CERVICALES.

(Vista posterior).

1. Proceso transverso del atlas.
2. Diente del axis.
3. Cuerpo del axis.
4. Proceso transverso del axis.
5. Proceso transverso.
6. Carilla articular superior o cavidad glenoidea del atlas.
7. Carilla articular inferior del atlas.
8. Arco anterior del atlas.
9. Proceso semilunar.
10. Incisura semilunar.
11. Agujero transverso.
12. Cuerpo vertebral.

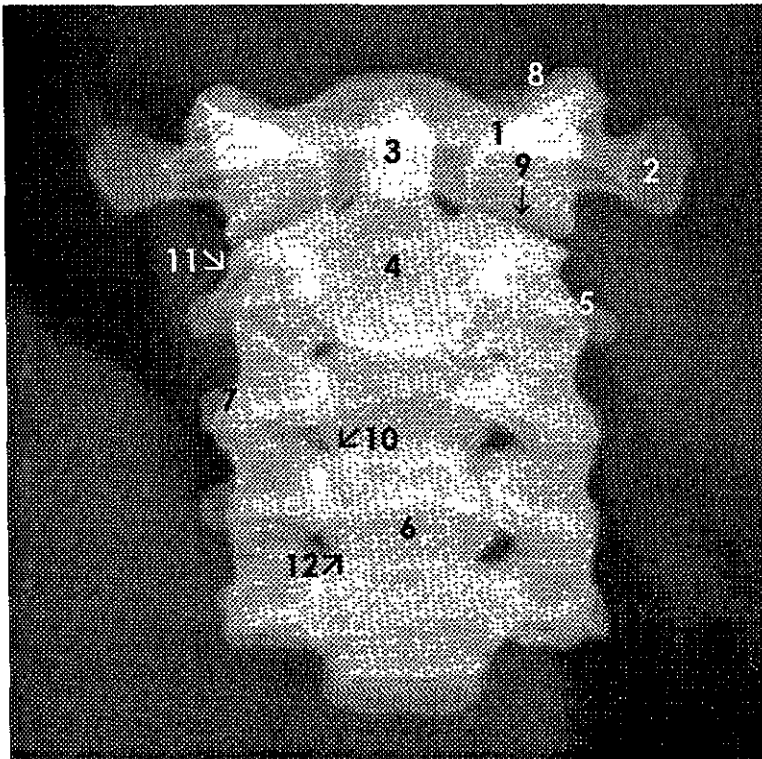


**Fotografía 29.**

**PRIMERAS CINCO VÉRTEBRAS CERVICALES.**

(Vista anterior).

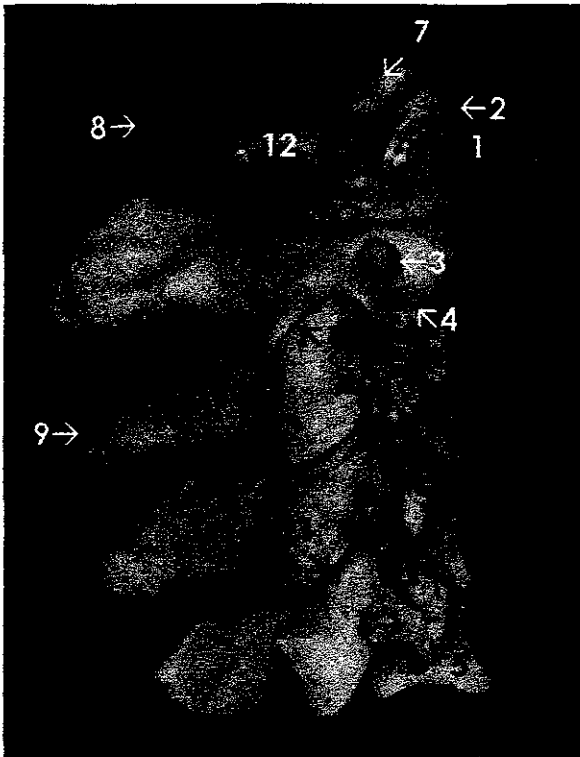
1. Arco anterior del atlas.
2. Proceso transverso del atlas.
3. Diente del axis.
4. Cuerpo del axis.
5. Proceso transverso del axis.
6. Cuerpo vertebral.
7. Proceso transverso
8. Carilla articular superior o cavidad glenoidea del atlas.
9. Carilla articular inferior del atlas.
10. Tubérculo anterior del atlas.
11. Proceso semilunar.



**Radiografía 29.**  
**PRIMERAS CINCO VÉRTEBRAS CERVICALES.**  
 (Vista anterior).

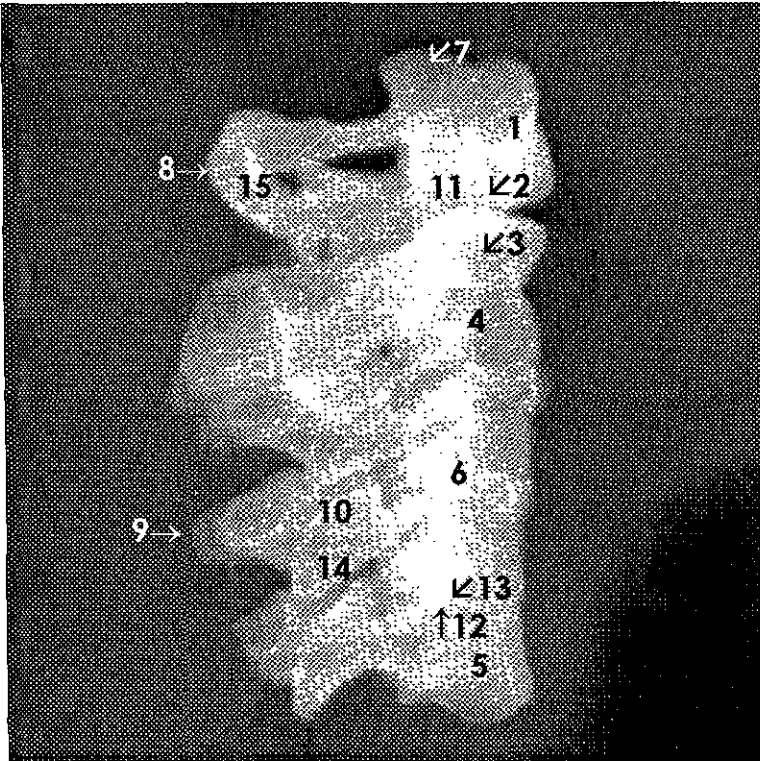
1. Arco anterior del atlas.
2. Proceso transverso del atlas.
3. Diente del axis.
4. Cuerpo del axis.
5. Proceso transverso del axis.
6. Cuerpo vertebral.
7. Proceso transverso.
8. Carilla articular superior o cavidad glenoidea del atlas.
9. Carilla articular inferior del atlas.
10. Incisura semilunar.
11. Agujero transverso.
12. Proceso semilunar.





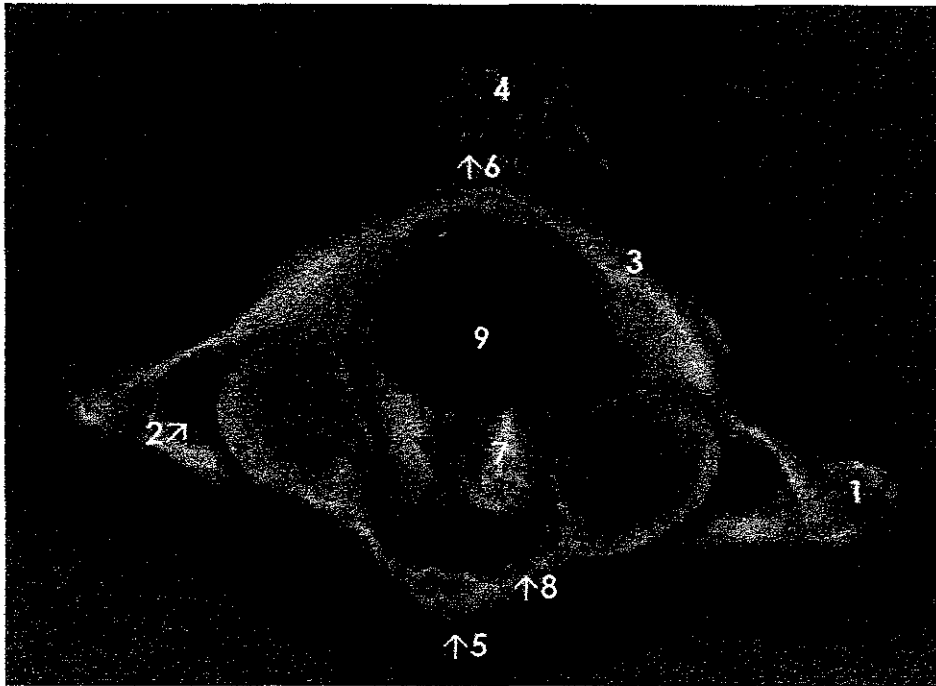
**Fotografía 30.**  
**PRIMERAS CINCO VÉRTEBRAS CERVICALES.**  
 (Vista lateral derecha).

1. Arco anterior del atlas.
2. Proceso transversal del atlas.
3. Agujero transversal del axis.
4. Proceso transversal del axis.
5. Cuerpo vertebral.
6. Proceso transversal.
7. Carillas articulares superiores o cavidades glenoideas del atlas.
8. Tubérculo posterior del atlas.
9. Proceso espinoso.
10. Proceso articular superior.
11. Proceso articular inferior.
12. Arco posterior del atlas.



**Radiografía 30.**  
**PRIMERAS CINCO VÉRTEBRAS CERVICALES.**  
 (Vista lateral derecha).

1. Arco anterior del atlas.
2. Carilla articular inferior del atlas.
3. Agujero transverso del axis.
4. Cuerpo del axis.
5. Cuerpo vertebral.
6. Proceso transverso.
7. Carilla articular superior o cavidad glenoidea del atlas.
8. Tubérculo posterior del atlas.
9. Proceso espinoso.
10. Proceso articular superior.
11. Diente del axis.
12. Proceso semilunar.
13. Incisura semilunar.
14. Proceso articular inferior.
15. Arco posterior del atlas.

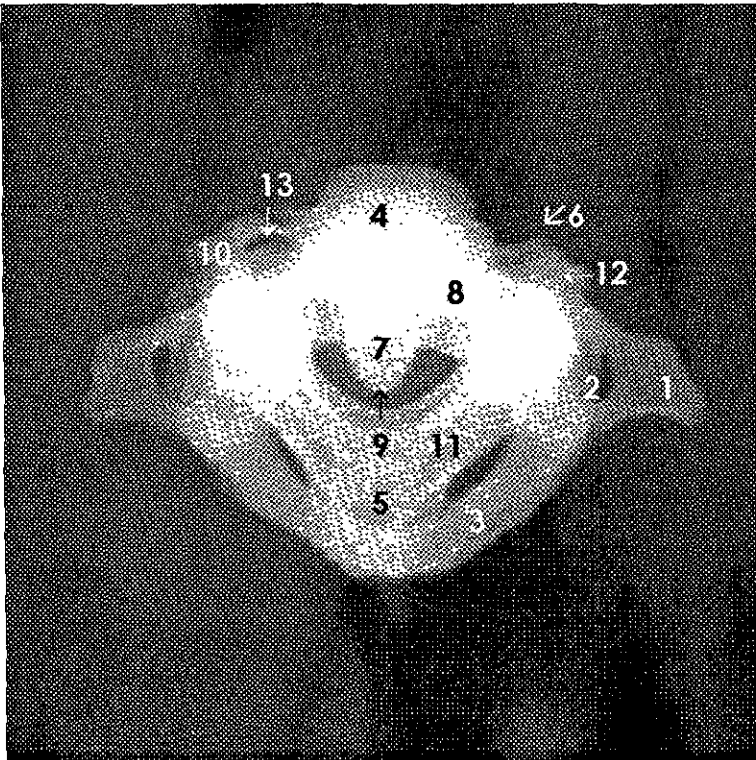


**Fotografía 31.**

**PRIMERAS CINCO VÉRTEBRAS CERVICALES.**

(Vista superior).

1. Proceso transversal del atlas.
2. Agujero transversal del atlas.
3. Arco posterior del atlas.
4. Proceso espinoso del axis.
5. Tubérculo anterior.
6. Tubérculo posterior.
7. Diente del axis.
8. Arco anterior del atlas.
9. Agujero vertebral.



## Radiografía 31.

### PRIMERAS CINCO VÉRTEBRAS CERVICALES.

(Vista superior).

1. Proceso transversal del atlas.
2. Agujero transversal del atlas.
3. Arco posterior del atlas.
4. Cuerpos vertebrales.
5. Procesos espinosos.
6. Tubérculo anterior del proceso transversal.
7. Diente del axis.
8. Arco anterior del atlas.
9. Agujero vertebral.
10. Tubérculo posterior del proceso transversal.
11. Láminas.
12. Proceso transversal.
13. Agujero transversal.

## **BIBLIOGRAFÍA**

Cavézian, et. al. Diagnóstico por la imagen en Odontostomatología, Barcelona, Ed. Masson, 1993.

Chomenko G. Alex. Atlas Interpretativo de la Pantomografía Maxilofacial. Barcelona-España. Ed. Doyman. 1990.

Goaz W. Paul, et. al. Oral Radiology, 3ª ed. United States of America, Ed. Mosby, 1994.

Higashi Tomomitsu et. al. Atlas de Diagnóstico de imágenes radiográficas de la cavidad bucal, United States of America, Ed. Actualidades Médico Odontológicas Latinoamérica. C.A., 1992.

Hollinshead Henry W. Anatomía para cirujanos dentistas, México, Ed. Harla, 1983.

Lartarjet M. et. al. Anatomía Humana, 2ª ed., México, Ed. Panamericana, 1991, Vol 1.

Pasler Friedrich A. Atlas de Radiología Odontológica, Barcelona, Ed. Masson-Salvat, 1992.

Poyton Guy H, Radiología Bucal, 2ª ed., México, Ed. Interamericana, 1992.

Pastler Friedrich A. Radiología Odontológica, 2ª ed., Barcelona, Ed. Masson-Salvat, 1991.

Stafne C. Edward et al. Diagnóstico Radiológico en Odontología, 4ª ed., México. Ed. Panamericana, 1987.