



401
2ej

Universidad Nacional Autónoma de México

FACULTAD DE ODONTOLOGIA

**MALOCLUSIONES EN NIÑOS CON LABIO Y
PALADAR FISURADO.**

T E S I N A

QUE PARA OBTENER EL TITULO DE

CIRUJANO DENTISTA

P R E S E N T A:

LORENZO VALVERDE PACHECO.

ASESOR: C. D. MARIO SANTANA GYOTOKU.



México

TESIS CON
FALLA DE ORIGEN

1998

[Firma manuscrita]
269405



Universidad Nacional
Autónoma de México

Dirección General de Bibliotecas de la UNAM

Biblioteca Central



UNAM – Dirección General de Bibliotecas
Tesis Digitales
Restricciones de uso

DERECHOS RESERVADOS ©
PROHIBIDA SU REPRODUCCIÓN TOTAL O PARCIAL

Todo el material contenido en esta tesis esta protegido por la Ley Federal del Derecho de Autor (LFDA) de los Estados Unidos Mexicanos (México).

El uso de imágenes, fragmentos de videos, y demás material que sea objeto de protección de los derechos de autor, será exclusivamente para fines educativos e informativos y deberá citar la fuente donde la obtuvo mencionando el autor o autores. Cualquier uso distinto como el lucro, reproducción, edición o modificación, será perseguido y sancionado por el respectivo titular de los Derechos de Autor.

A Dios.

Por darme el don de la vida, y llenar mi camino de amor y conocimientos.

A mi padre.

Anastacio Valverde Castro.

Un ser humano de virtudes y defectos, que me brindo todo sin escatimar ni pedir nada a cambio, que sin él no sería lo que ahora soy.

Te quiero.

A mi madre.

Tomasa Pacheco Bautista.

Una gran mujer, que gracias a su amor, sacrificios y consejos logre una de mis metas; te doy las gracias mamá.

Te amo mucho.

A mis hermanos.

Cruz, Leticia, Mario y Manuel.

Por brindarme su apoyo y confianza en todo momento e impulsarme a superar en toda mi vida.

Los quiero.

A mi cuñada (o) y sobrinos (as).

Ana Ma., Francisco, Maribel, Penelope, Alan y Nallely

Por la atención que siempre recibí y que puedo contar con su apoyo y haber creído en mi.

Victoria.

A tí por el apoyo y comprensión que supiste darme en los momentos más difíciles.

Al Dr. Alfonso Bustamante B.

Gracias, es una de esas maravillosas palabras que utilizamos para expresar una gratitud especial. Pero a veces esa palabra no puede expresar todo.

Cuando viene del corazón de muy adentro, del pensamiento más sincero, gracias significa todo.

Al Dr Mario Santana G.

Por el apoyo y la atención, que siempre he recibido y que en las buenas y en las malas puedo contar con un amigo.

A mis amigos.

Por aquellos sueños compartidos, que nos propusimos alcanzar y el estar en todo momento en el que se necesita de alguien.

INDICE

INTRODUCCION.

CAPITULO I. ANTECEDENTES.

1.1. Antecedentes históricos.....	3
-----------------------------------	---

CAPITULO II. GENERALIDADES.

2.1. Definición de labio y paladar fisurado.....	5
2.2. Sinonimia del labio y paladar fisurado.....	5
2.3. Definición de oclusión normal.....	5
2.4. Definición de maloclusión.....	6
2.5. Características oclusales.....	6
2.6. Definición de ortopedia.....	7
2.7. Definición de ortodoncia.....	7

CAPITULO III. EMBRIOLOGIA Y DESARROLLO DE LABIO Y PALADAR NORMAL Y FISURADO.

3.1. Procesos faciales y labio superior.....	8
3.2. Segmento intermaxilar.....	12
3.3. Paladar secundario.....	13
3.4. Cavidades nasales.....	15
3.5. Desarrollo embriológico de labio y paladar fisurado.....	17
3.6. Teorías del desarrollo de labio y paladar fisurado.....	18

CAPITULO IV. CARACTERISTICAS GENERALES DE LABIO Y PALADAR FISURADO.

4.1. Patogenia de labio y paladar fisurado.....	24
4.1.1. Características clínicas de labio normal.....	24
4.1.2. Características clínicas de labio fisurado.....	25
4.1.3. Características clínicas de paladar normal.....	25
A. Paladar primario.	
B. Paladar secundario.	
4.1.4. Características clínicas de paladar fisurado.....	27
4.1.5. Características clínicas de labio y paladar fisurado.....	27
4.2. Clasificación de labio y paladar fisurado.....	28
4.2.1. Clasificación de Víctor Veau.....	30
4.2.2. Clasificación de Kernahan y Stark's.....	31
4.3. Etiología de labio y paladar fisurado.....	32
4.3.1. Factores exógenos.....	33
4.3.2. Genes mutantes y aberraciones cromosómicas.....	33
4.3.3. Causas de factores múltiples.....	34
4.3.4. Stress.....	34
4.3.5. Otros factores (Schafer).....	34
4.4. Frecuencia e incidencia.....	35
4.4.1. Raza.....	35
4.4.2. Sexo.....	36
4.4.3. Edad de los padres.....	36

4.5. Anomalías dentarias asociadas con fisura de labio y paladar.....	37
4.6. Maloclusiones asociadas con labio y paladar fisurado.....	39
4.6.1. Mordida cruzada posterior.....	39
4.6.2. Malposición de incisivos permanentes.....	40
4.6.3. Discrepancias anteroposteriores de los primeros molares.....	40
4.6.4. Ausencia congénita de dientes permanentes.....	41
4.6.5. Mordida cruzada anterior.....	41
4.7. Trastornos de la comunicación.....	43

CAPITULO 5. TRATAMIENTO DE LABIO Y PALADAR FISURADO.

5.1. Tratamiento general.....	44
5.2. Tratamiento dental.....	45
5.3. Tratamiento ortopédico.....	52
5.3.1. Fase de ortopedia pura.....	57
5.3.2. Fase ortopedia mixta.....	64
CONCLUSIONES.....	65
REFERENCIAS BIBLIOGRAFICAS.....	66

INTRODUCCION

Este trabajo fue elaborado con el objeto de dar a conocer las características de maloclusiones más comunes en los niños con labio y paladar fisurado. Las fisuras son conocidas desde la antigüedad aproximadamente desde los años 2500-1300 a. C. Los esfuerzos para corregir estas anomalías han evolucionado a través de los siglos con creciente éxito a medida que va avanzando el conocimiento científico.

En la embriogénesis del paladar las células de la cresta neural son importantes en su morfología; antes de que el tubo neural se cierre, las células ectodérmicas migran hacia regiones subyacentes donde actúan como mesénquima. Al final de la 4ª semana, la cara consiste en una gran prominencia constituyendo la boca primitiva y, en la porción inferior de la prominencia frontonasal, se desarrollan las plácodas nasales. A las 6ª. Y 7ª semana se forma el labio superior de las prominencias maxilares y en nivel medial por la fusión de las prominencias nasales.

El paladar primario consiste en dos prominencias nasales mediales que forman el segmento intermaxilar. El desarrollo del

paladar secundario se realiza a partir de las prominencias maxilares que crecen hacia abajo y lateralmente a la lengua.

Por falta de conocimientos acerca de la etiología no disponemos de medidas preventivas para evitar o eliminar esta deformidad, los factores genéticos no actúan del todo aisladamente sino que pueden ser influenciados por factores ambientales, teratogénicos como los son las benzodiazepinas.

Las fisuras palatinas pueden involucrar sólo al labio superior, extenderse hacia las fosas nasales o combinarse con defectos de paladar duro o blando.

En este tipo de pacientes interviene un equipo médico multidisciplinario para su rehabilitación a lo largo de su vida, ya que es una deformidad que puede verse, sentirse, oírse y constituye una afección que causa incapacidad. Dentro de ellos el odontopediatra desempeña un papel muy importante por la alta incidencia de problemas bucodentales y maloclusiones, que presentan desde edades muy tempranas.

Lo que en la práctica diaria llama más la atención sobre estos niños es la cantidad y diversidad de anomalías oclusales y bucales que presenta en los maxilares, en dentición primaria, mixta y permanente.

CAPITULO I

ANTECEDENTES

1.1. ANTECEDENTES HISTORICOS.

El labio y paladar fisurado son malformaciones conocidas desde el inicio de la humanidad, existiendo evidencias de las mismas desde los años 2500- 1300 a.C. en la cultura egipcia ¹, así también en la cultura precolombina en Sudamérica, y en África demostrando máscaras con labio y paladar fisurado.^{2,3}

La primera prótesis para la cavidad oral fue construida en el año 2500 a C. y desde entonces hasta los primeros siglos de nuestra era se encuentran diversos procedimientos que tienden a dar alguna solución a estas entidades, siendo más abundantes aquellos destinados a la reparación del labio, resultantes de la preocupación del individuo para dar solución a los defectos visibles o más aparentes, quedando el tratamiento quirúrgico del paladar en un plano secundario; no fue sino hasta el siglo XVIII cuando se presentaron algunos reportes.⁴

En 1547 Sahagún, en México, dejó constancia de la creencia nativa de que sólo los niños nacidos en luna llena

pueden tener labio leporino (probablemente porque nuestro hombre lunar para los mexicanos era un conejo).⁵

En 1706 André Myrrhen alargó el paladar blando de un paciente con una técnica no descrita para compensar la falta de úvula.⁶

En 1728 Pierre Fauchard describió 5 diferentes tipos de obturadores para utilizar en defectos de paladar. En 1757 mejoró los obturadores al añadir abrazaderas laterales para fijarse en los dientes.⁵

CAPITULO II

GENERALIDADES

2.1. DEFINICION DE LABIO Y PALADAR FISURADO.

Malformación congénita representada por la falta de fusión de los procesos maxilares con los nasomedianos y de los procesos palatinos produciendo labio y/o paladar fisurado.⁷

2.2. SINONIMIA DE LABIO Y PALADAR FISURADO.

Labio leporino (queilosquisis).

Labio hendido.

Labio fisurado.

Paladar hendido (palatosquisis).

Paladar fisurado.⁸

2.3. DEFINICION DE OCLUSION NORMAL.

Es la relación recíproca de ambos arcos dentarios cuando los dientes se ponen en contacto. El conocimiento de la oclusión normal de ambos arcos dentarios, constituye la base de la ortodoncia y la relación correcta.

2.4. DEFINICION DE MALOCLUSION.

Es una oclusión anormal de los arcos dentarios entre sí. Es una malposición y contacto de los dientes superiores e inferiores que interfieren en la máxima eficiencia durante los movimientos excursivos de los maxilares que son esenciales para la masticación.

Se define a la maloclusión como una desviación significativa de la oclusión normal.⁹

2.5. CARACTERISTICAS OCLUSALES.

El estudio de la oclusión es un proceso dinámico, que permite garantizar la salud, no sólo de los órganos dentarios sino de todo un sistema integrado y coordinado en que su eficacia, estado de salud y estabilidad, estarán presentes como un proceso inherente a estas relaciones anatomo-funcionales.

Algunos de los parámetros orofaciales de la oclusión son:

- I.- El tamaño del maxilar superior.
- II.- El tamaño de la mandíbula.
- III.- La forma de la arcada.

IV.- La anatomía dentaria.

V.- Los dientes faltantes congénitamente y

VI.- La rotación de los dientes.¹⁰

2.6. DEFINICION DE ORTOPEDIA.

Hay que distinguir entre ortopedia (movimiento de los maxilares) y ortodoncia (movimiento de los dientes).

La ortopedia es una rama de la cirugía que se ocupa de la preservación y restauración de las relaciones posturales de los maxilares, tanto normales como anormales.¹²

2.7. DEFINICION DE ORTODONCIA (ORTOPEDIA DENTOFACIAL).

Rama de la odontología que se ocupa de la preservación y restauración de las estructuras dentofaciales en crecimiento, incluyendo los estados que requieren el movimiento de dientes o la corrección de malas relaciones y malformaciones de sus estructuras afines y el reajuste de sus relaciones entre los dientes y los huesos mediante la aplicación de fuerzas.⁹

CAPITULO III

EMBRIOLOGIA Y DESARROLLO DEL LABIO Y PALADAR NORMAL Y FISURADO

3.1. PROCESOS FACIALES Y LABIO SUERIOR.

Para el final de la cuarta semana, el centro de las estructuras faciales en desarrollo está formado por una depresión ectodérmica, llamada **estomodeo**, rodeada por el primer par de arcos faríngeos o branquiales. En el embrión de cuatro y media semanas de edad, pueden identificarse cinco elevaciones formadas por proliferación del mesénquima. **Los procesos o apófisis mandibulares** se advierten caudalmente al estomodeo; **los procesos maxilares**, lateralmente, y **la prominencia frontal**, elevación algo redondeada, en dirección craneal. A cada lado de la prominencia e inmediatamente por arriba del estomodeo se advierte un engrosamiento local del ectodermo superficial, **la plácoda nasal**.

Durante la quinta semana aparecen dos pliegues de crecimiento rápido, **los procesos nasolaterales y nasomediano**, que rodea a la plácoda nasal, la cual forma el suelo de una depresión, la **fosita nasal**.

Los procesos nasolaterales formarán las alas de la nariz, y los nasomedianos originarán las porciones mediales de la nariz, labio superior y maxilar, y todo **el paladar primario**. Mientras tanto, los procesos maxilares se acercan a los procesos nasomedianos y nasolaterales, pero están separados de los mismos por surcos definidos.

En las dos semanas siguientes, se modifica mucho el aspecto de la cara. Los procesos maxilares siguen creciendo en dirección interna y comprimen los procesos nasomedianos hacia la línea media. En etapa ulterior, estos procesos se fusionan entre sí; y también se unen con los procesos maxilares hacia los lados. En consecuencia, el labio superior es formado por los dos procesos nasomedianos y los dos procesos maxilares. En el desarrollo normal, el labio superior nunca se caracteriza por fisuras.

En etapa inicial, se supuso que los procesos maxilares también se fusionaban en una corta distancia con los mandibulares, formando así los carrillos; sin embargo, el estudio cuidadoso de las relaciones de los diversos componentes de la cavidad bucal comprobó que la anchura de la boca no es regida por fusión de los procesos o apófisis maxilares y mandibulares, y los carrillos se desarrollan por cambios de posición de la

lengua, suelo de la boca y por ensanchamiento del maxilar superior.

De manera secundaria, carrillos y labios son invadidos por el mesénquima del segundo arco faríngeo o branquial. Este mesénquima originará los músculos de mejillas y labios, inervados por el facial. La forma en la cual los procesos maxilares se unen con los procesos nasolaterales es algo más complicada. En etapa inicial, estas estructuras están separadas por un surco profundo, **el surco nasolagrimal**. El ectodermo en el suelo de éste surco forma un cordón epitelial macizo que se despega del ectodermo suprayacente; después de ser canalizado, el cordón forma el **conducto lacrimonasal o nasolagrimal**. Después del despegamiento del cordón, los procesos maxilares y nasolaterales se fusionan entre sí.¹³

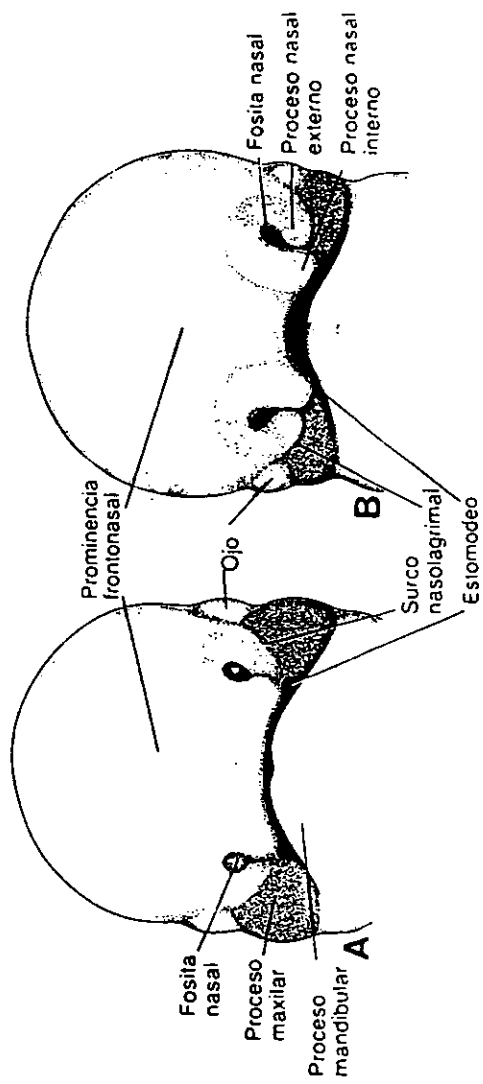


FIGURA 1. Aspecto de la cara vista de frente. **A.** Embrión de 5 semanas. **B.** Embrión de 6 semanas. Los procesos nasales se separan gradualmente del proceso maxilar por medios de surcos profundos

3.2. SEGMENTO INTERMAXILAR.

Los procesos nasomedianos se fusionan en la superficie, y a nivel más profundo. Las estructuras formadas por la fusión de estos procesos reciben, en conjunto, el nombre de **segmento intermaxilar**.

Consiste en lo siguiente:

- 1) **Componente labial o filtrum**, que forma el surco del labio superior.
- 2) **Componente maxilar**, que lleva los cuatro incisivos.
- 3) **Componente palatino**, que forma el **paladar primario** triangular.

Una pequeña porción de la parte media externa de la nariz probablemente también provenga del segmento intermaxilar. En dirección craneal, el segmento intermaxilar se continúa con la porción rostral del tabique nasal, el cual proviene de la prominencia frontal.

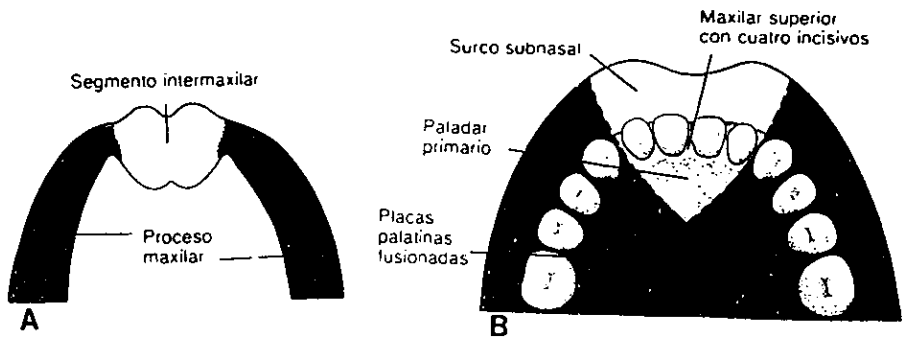


FIGURA.2. A. Esquema del segmento intermaxilar y de los procesos maxilares. B. El segmento intermaxilar da origen al surco subnasal del labio superior, la parte mediana del hueso maxilar y los cuatro incisivos, y el paladar primario triangular.

3.3. PALADAR SECUNDARIO.

Mencionamos que el paladar primario deriva del segmento intermaxilar, sin embargo, la porción principal del paladar definitivo es formado por las excrecencias laminares de los procesos maxilares; estas elevaciones llamadas ***prolongaciones o crestas palatinas***, aparecen en el embrión de seis semanas y descienden oblicuamente hacia ambos lados de la lengua, pero en la séptima semana, la lengua se desplaza hacia abajo y las crestas palatinas ascienden y se tornan horizontales por arriba de la lengua fusionándose una con otra, formando así el ***paladar secundario***.

Durante la octava semana, las prolongaciones palatinas se acercan entre sí en la línea media, se fusionan y forman el **paladar secundario**. Hacia delante, las crestas experimentan fusión con el paladar primario triangular y el agujero incisivo puede considerarse el detalle mediano de separación entre los paladares primario y secundario. Al tiempo en que se fusionan las prolongaciones palatinas, el tabique nasal crece hacia abajo y se une con la superficie cefálica del paladar neoformado.

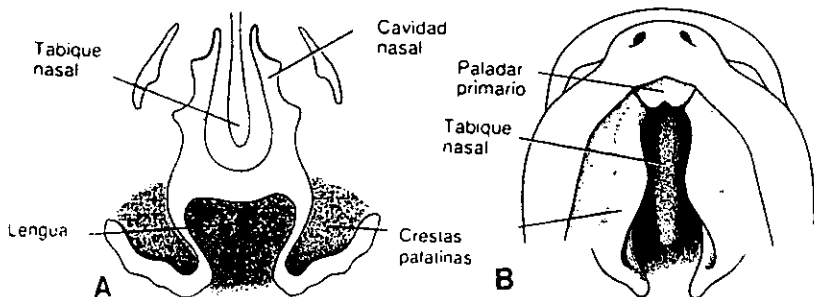


FIGURA 3. **A.** Corte frontal de la cabeza (6 semanas). Las crestas palatinas están situadas en posición vertical a cada lado de la lengua. **B.** Vista ventral de las crestas palatinas después de la extirpación del maxilar inferior y de la lengua.

3.4. CAVIDADES NASALES.

Durante la sexta semana de desarrollo, las fositas nasales se profundizan bastante, en parte a causa del crecimiento de los procesos nasales y en parte porque se introducen en el mesénquima subyacente.

En etapa inicial, estas fosas están separadas de la cavidad bucal primitiva por la membrana buconasal, pero después que esta se ha roto las fosas nasales primitivas desembocan en la cavidad bucal por virtud de los orificios neoformados, las coanas primitivas. Las coanas están situadas a cada lado de la línea media e inmediatamente por detrás del paladar primario. En etapa ulterior, al formarse el paladar secundario y continuar el desarrollo de las cavidades nasales primitivas. Las coanas definitivas están situadas en la unión de la cavidad nasal con la faringe.

Los senos paranasales se desarrollan en forma de ventrículos de la pared lateral de la nariz y se extienden hacia el maxilar superior, etmoides, frontal y esfenoides. Alcanzan dimensiones máximas en la pubertad.¹⁴

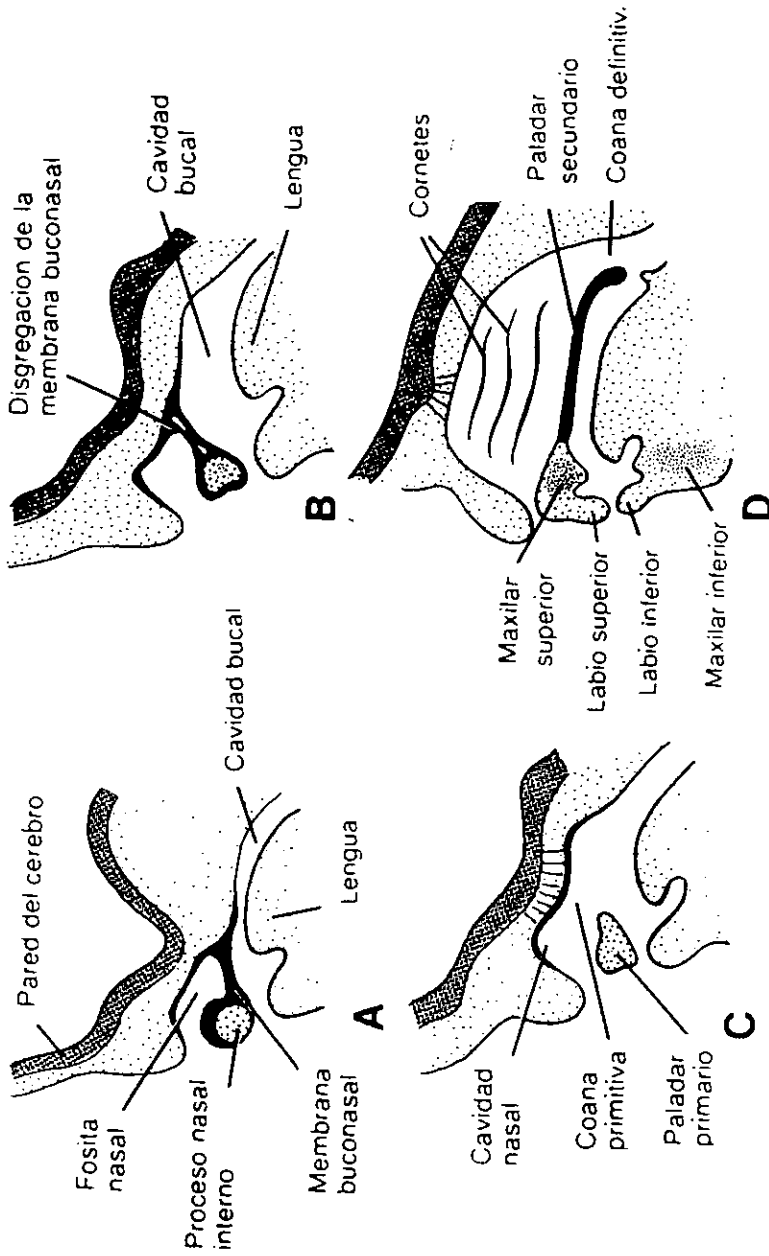


FIGURA 4. A. Corte sagital que pasa por la fosita nasal y borde inferior del proceso nasal medial. La cavidad nasal primitiva está separada de la cavidad oral por la membrana buconasal. B. Muestra la membrana buconasal en proceso de disintegración. C. La cavidad nasal primitiva está en comunicación con la cavidad oral. D. Separación de las cavidades nasal y bucal definitivas por el paladar primario y secundario.

3.5. DESARROLLO EMBRIOLOGICO DEL LABIO Y PALADAR FISURADO.

El problema se presenta entre la sexta y décima semana de vida fetal. La combinación de falta de unión normal y desarrollo insuficiente puede afectar tejidos blandos y óseos del labio superior, reborde alveolar, paladar duro y blando. La cara del feto experimenta modificaciones rápidas y extensas durante el segundo y tercer mes del desarrollo. El desarrollo facial normal depende del crecimiento armónico de las partes que experimentan cambios dinámicos durante este período crítico. El desarrollo asincrónico y las fallas de proliferación mesodérmica para formar uniones de tejido conectivo a través de las líneas de fusión se citan como factores embriológicos que participan en la formación de la fisura.

Sin unión mesodérmica, los componentes del labio se separan. Las uniones epiteliales y residuales no han sido penetradas por mesodermo y se dejan para cubrir ciertas fisuras del labio y borde alveolar.¹⁵

3.6. TEORIAS DE LABIO Y PALADAR FISURADO.

Existen teorías para explicar las fisuras labiales y palatinas, la teoría de "deficiencia mesodérmica" es actualmente la más aceptada para explicar las fisuras labiales.

Esta teoría sugiere que el labio y la premaxila existen en sus formas tempranas como una capa ectodérmica en donde están presentes tres masas de mesodermo. Normalmente estas masas de mesodermo crecen y se unen para formar el labio superior y la premaxila, pero si esto no ocurre, el debilitamiento consiguiente de esta delicada membrana rompe la capa, dando por resultado el labio fisurado. El paladar se debe a que los procesos palatinos no logran encontrarse y hacer fusión en la línea media ya sea por falta de desplazamiento entre los procesos, o por ser éstos demasiados estrechos.¹¹

A) TEORIA CLASICA.

En 1843, Coste, sugirió la idea de la fusión de los mamelones faciales para la formación del labio (semanas 4 – 7 de vida intrauterina) y de procesos palatinos (semanas 9 – 10) para la formación del paladar.

Al no soldarse los mamelones nasales internos en la línea media, se origina la fisura media y al no unirse el mamelón nasal interno con el maxilar superior, se origina la fisura lateral; la bilateral resultaría de la falta de unión de ambos procesos nasales internos y maxilares superiores. La lateral sería debida a la falta de fusión entre los mamelones maxilares superiores e inferiores.

Cuando se detiene la soldadura de ambos procesos palatinos del embrión con el tabique nasal, existe una fisura de la bóveda palatina por lo que comunica la boca con las fosas nasales, que podría resultar unilateral y bilateral.

B) TEORIAS MODERNAS.

Hochstetter (1891), después de estudiar dos embriones humanos con fisuras faciales, concluyó que el labio superior y el

paladar primitivo aparece originalmente como un "muro epitelial" y su normal desarrollo dependen del esfuerzo de este muro por invasión del mesodermo o mesénquima.

Pohlman (1910), demostró en embriones de gato que normalmente se desarrolla una capucha ectodérmica por encima del estomodeo primitivo, capucha que es invadida más tarde por masas mesodérmicas de sostén. Si el desarrollo mesodérmico es incompleto, la superficie ectodérmica carente de sostén se rompe produciendo una fisura.

Veau (1935 – 1936), reforzó esta teoría con un estudio de labios fisurados en embriones humanos recién nacidos.

Steiniger (1939), crió una familia de ratones tarada con labios fisurados. Los ratones, como se ha comprobado, tienen el mismo desarrollo de las fosas nasales que el hombre; encontró fetos con quistes en la región de la muralla epitelial o lateralmente a ella. La fisura podría padecer de la rotura de un gran quiste, en el caso de quistes pequeños éstos serían rellenados.

Según Tondury, los procesos faciales son sólo procesos aparentes, y las fisuras faciales que se observan en el embrión

son únicamente depresiones más o menos profundas en las que hay poco mesénquima.

Según un estudio de Stark en 1954 sobre seis embriones humanos, este mesénquima proviene de tres puntos, dos laterales y uno mediano, situado al pie del subtabique, donde se formará la premaxila. Es el efecto de reemplazamiento del muro epitelial por el mesénquima, lo que explica la formación de fisuras que pueden asentar entre dos fuentes de tejido o entre las tres, dando lugar al labio fisurado unilateral o bilateral.

La falta de desarrollo de uno de esos islotes mesodérmicos crea unas condiciones inestables en las que el ectodermo de la piel establece contacto con el de la mucosa bucal, lo cual produce una fisura completa o incompleta.

La grave fisura media que puede aparecer como una arrinoncéfalia podrá deberse a la detención del desarrollo de los tres elementos mesodérmicos.

Madeline Lejour (1969), produjo experimentalmente deformidades en los labios de las ratas mediante hadacín (antibiótico).

Según esta autora, hay que distinguir entre una fisura labial

por ausencia de fusión de los mamelones y una fisura secundaria por reabsorción de la muralla epitelial. O sea, admite la fusión, que en unos casos podría llegar a no realizarse y en otros, después de unidos, los procesos podrían reabsorberse.

Según Patten (1969), no existe fusión; los mamelones sólo serían acumulaciones de mesénquima. Serían dunas que se irían aislando al crecer el mesénquima. Es lo que este autor denomina coadunación.

En 1970 Goss, Bodner y Avery (de Michigan), mencionan las causas por las que puede fracasar el cierre del paladar:

1) Demasiado crecimiento de la cabeza en anchura para permitir que los procesos palatinos se encuentren en la línea media. 2) Los procesos pueden ser demasiados estrechos para encontrarse en la línea media. 3) La lengua puede tropezar o interferir con el cierre. 4) Los procesos pueden fallar en su giro o bien no entrar en contacto y fracasar la fusión.

En septiembre de 1971 Furstman, Bernick y Mahan, de California, demostraron como primitivamente ambos procesos palatinos, antes de unirse entre sí, se sueldan en la línea media con el septo nasal, y es este último el que guía el crecimiento y hace descender los procesos palatinos laterales, que, una vez

unidos con el septo, crece en sentido lateral desapareciendo la barrera epitelial que los separa y formando el mesénquima una masa única. Esta barrera epitelial ya comienza antes de soldarse con el septo al sufrir modificaciones en su estructura, desapareciendo sus células para facilitar su fusión.

En conclusión, las fisuras de labio y paladar primitivo dependerían de una falta de crecimiento del mesénquima o mesodermo que existe debajo del ectodermo de revestimiento, dándole esa forma de mamelones o protuberancias. La superficie ectodérmica carente de sostén se rompe y se produce la fisura.

Para el paladar definitivo o secundario sería la falta de fusión de los procesos palatinos en la línea media por cualquiera de las causas mencionadas.¹⁶

CAPITULO IV

CARACTERISTICAS GENERALES DE LABIO Y PALADAR FISURADO.

4.1. PATOGENIA DEL LABIO Y PALADAR FISURADO.

4.1.1. CARACTERISTICAS CLINICAS DEL LABIO NORMAL.

Los labios son pliegues músculomembranosos situados en la parte anterior de la boca.

Limitando la fisura bucal; uno superior y otro inferior que se continúan entre sí, formando la comisura labial, ellos están formados por dos superficies, una externa recubierta de piel y otra interna revestida de mucosa, y entre ella el músculo orbicular de los labios. Entre la cara dorsal de cada labio y la cara anterior del maxilar se extiende un pliegue mucoso vertical conocido como frenillo labial.

El labio no es un elemento estático de la cara, es esencialmente elástico, blando y móvil, ésta libertad y movilidad es indispensable para la articulación de fenómenos labiales y la mímica; un labio tenso será siempre desarmónico por grande que sea la perfección de estos detalles morfológicos.

4.1.2. CARACTERISTICAS CLINICAS DE LABIO FISURADO.

En el labio fisurado existen todos los elementos anatómicos sólo que no están bien ubicados. Todos los elementos de la parte media del labio forman parte del borde interno de la fisura, estando tenso y estático.

El labio fisurado puede localizarse a uno u otro lado de la línea media en la cual el proceso maxilar debería haberse unido con el proceso nasomediano. También se pueden producir fisuras medias que son causadas por la fusión incompleta de los procesos nasomedianos. Esta anomalía va acompañada generalmente por un surco profundo entre los lados derechos e izquierdos de la nariz.

4.1.3. CARACTERISTICAS CLINICAS DEL PALADAR NORMAL.

Entendemos por paladar la pared superior de la cavidad oral y está formado por:

- 1) **PALADAR PRIMARIO** o premaxila, el cual forma la parte anterior del reborde alveolar que contiene los cuatro incisivos.

2) PALADAR SECUNDARIO, conformado por la bóveda palatina y el velo del paladar.

A. BOVEDA PALATINA.

Contiene los dos tercios anteriores del paladar secundario y se compone de tres capas, que de arriba abajo son: una capa ósea, una capa mucosa y una capa glandular.

Su estructura ósea está formada por:

1. Apófisis palatina.
2. Láminas horizontales.

B. VELO DEL PALADAR.

Es un tabique músculomembranoso que se prolonga por detrás de la bóveda palatina y de ahí el nombre de paladar blando.

Esencialmente móvil y contráctil, puede descender o elevarse. Al bajar llega a ponerse en contacto con la lengua. Al subir obra a modo de esfínter e intercepta toda la comunicación entre la cavidad bucal y la nasal.

Está constituida por la aponeurosis del velo del paladar y los músculos del paladar, las mucosas bucal, nasal y glándulas de tipo salival menor.

4.1.4. CARACTERISTICAS CLINICAS DEL PALADAR FISURADO.

Representa un trastorno de la fusión incompleta de la masa mesenquimatosa de los procesos palatinos, bien sea por:

- Ausencia de la fuerza de penetración.
- Interferencia mecánica ejercida por la lengua.
- Diferencia de tamaño de las partes afectadas.

El paladar blando y la úvula se forman como la extensión posterior de los procesos palatinos, así que una fisura en estas estructuras es básicamente una extensión del paladar blando.

4.1.5. CARACTERISTICAS CLINICAS DE LABIO Y/O PALADAR FISURADO.

El agujero incisivo se considera la línea divisoria entre las deformaciones anteriores y posteriores del paladar. Las deformaciones anteriores al agujero incisivo comprenden el labio fisurado lateral, maxilar superior fisurado y fisura entre el paladar primario y secundario.

Los defectos situados por detrás del agujero incisivo dependen de la falta de fusión de las crestas palatinas y comprenden el paladar fisurado secundario y úvula fisurada. La tercera categoría se forma por la combinación de fisuras tanto anteriores como posteriores del agujero incisivo, dado que las crestas palatinas se fusionan aproximadamente una semana después de haberse formado por completo el labio superior, y dado que los mecanismos de cierre del labio y del paladar secundario difieren completamente, las fisuras anteriores y posteriores deben considerarse entidades diferentes. Las fisuras anteriores varían en gravedad, desde los defectos apenas visibles en el borde mucocutáneo del labio hasta fisuras que se prolongan hasta la nariz.

En casos graves la fisura llega más profundamente y abarca el maxilar superior que queda separado entre el incisivo lateral y el canino.¹⁷

4.2. CLASIFICACION.

En América, Davis y Rychie presentaron su clasificación en 1922.

En 1931, Víctor Veau, en Europa, propuso otra clasificación.

Desafortunadamente esos sistemas no fueron comprendidos suficientemente y fallaron al excluir algunas variantes de la deformidad.

En 1942, Fogh-Andersen publicaron un estudio de incidencia de fisura de labio y paladar que es la base de la nomenclatura que se usa hoy en día, fundamentándose en la embriología.

En 1958, Kernahan y Stark's propusieron una clasificación de labio y paladar fisurado, basada en patrones morfológicos y embriológicos.

En 1971 Kernahan propuso otra clasificación gráfica y en 1976 Millard la modificó.

Otra clasificación es la propuesta por Olin, que está basada en el examen clínico de las fisuras, y las dividió en cuatro grupos, de acuerdo a las estructuras anatómicas que se encuentran involucradas.¹⁷

4.2.1 LA CLASIFICACION DE VICTOR VEAU:

FISURAS DEL PALADAR:

- I. Fisuras del velo, limitadas a paladar blando.

- II. Fisuras del paladar blando y duro, que se extienden más allá del agujero incisivo, por lo tanto, se limita sólo al paladar secundario y no al proceso alveolar y puede ser completo e incompleto.
 - a) Fisuras Completas: Incluyen el paladar blando y duro hasta el agujero incisivo.
 - b) Fisuras incompletas. Afecta al velo del paladar y una parte del paladar duro, pero no se extiende hasta el agujero incisivo.

- III. Fisuras unilaterales completas del paladar y que se extiende de la úvula al agujero incisivo en la línea media hasta el proceso alveolar unilateral involucrando todas las estructuras en un lado de la zona premaxilar.

- IV. Fisuras completas bilaterales del reborde alveolar y paladar, que afecta el paladar blando y duro, el reborde alveolar en ambos lados de la premaxila, queda libre y móvil.

FISURAS LABIALES.

- I. Una escotadura unilateral del borde mucocutáneo, sin extenderse a todo el labio.
- II. Una escotadura unilateral con una fisura que se extiende hasta el labio, pero sin incluir el piso de la nariz.
- III. Fisuración unilateral del labio que se extiende desde el borde mucocutáneo al piso de la nariz.
- IV. Cualquier fisuración bilateral del labio, trátase de escotadura incompleta o fisuración bilateral total.

LABIO FISURADO Y DIVISION PALATINA

Lo más frecuente es una fisura palatina total asociada a un labio fisurado total, ya sea unilateral o bilateral.¹⁸

4.2.2. LA CLASIFICACION DE KERNAHAN Y STARK'S (1958):

GRUPO I.

Fisuras del paladar primario. Este grupo comprende todas

las fisuras localizadas antes del agujero incisivo es decir, todas las formas y grados de labio fisurado y combinaciones de labio fisurado y proceso alveolar fisurado.

GRUPO II:

Fisuras en posición posterior al agujero incisivo. Este grupo comprende todos los grados de fisuras del paladar duro y blando.

GRUPO III:

Combinaciones de fisuras en paladar primario, y secundarios. Este grupo comprende una comprobación de los grupos I Y II.¹⁹

4.3. ETIOLOGIA DE LABIO Y PALADAR FISURADO.

La etiología exacta del labio, paladar fisurado o de ambos es aún desconocida, sin embargo, investigaciones recientes han arrojado nueva luz sobre los posibles factores causales de estas malformaciones. A continuación se resume brevemente la información generalmente aceptada sobre la etiología de estas malformaciones.

4.3.1. FACTORES EXOGENOS.

En sólo algunos casos aislados, en donde los síndromes resultaron de rubéola, se han demostrado que las fisuras del labio, paladar o ambos son atribuibles a un agente ambiental específico, como: la radiación, la inyección de esteroides, la hipoxia, las alteraciones de líquido amniótico, la desnutrición materna. Sin embargo, puede decirse una cosa: la intensidad, la duración y el tiempo de acción parece ser de mayor importancia que el tipo específico del factor ambiental.²⁰

4.3.2. GENES MUTANTES Y ABERRACIONES CROMOSÓMICAS.

Las fisuras del labio o paladar, o de ambos, son algunas características de algunos síndromes que han sido descritos a: 1) genes mutantes, tales como labio y paladar fisurados con displasia ectodérmica, y 2) aberraciones cromosómicas, como trisomía D y trisomía E.

Otra teoría de la producción de fisuras describe un error en la desviación transitoria del aporte sanguíneo embrionario. También parece que la edad avanzada de la madre contribuye a la vulnerabilidad del embrión y producción de fisuras.²¹

4.3.3. CAUSAS DE FACTORES MULTIPLES.

Se considera muy probable que la mayoría de las fisuras de labio y paladar, o de ambas, sean causada, por una combinación de factores exógenos y un patrón genérico predispuesto a estas deformaciones. Actualmente se considera que la herencia juega un papel importante en la etiología. Aunque hay diversos modos de transmisión, la teoría más apoyada por los investigadores en el campo de la herencia es determinada por los efectos de muchos genes, cada uno de los cuales ejerce una influencia relativamente pequeña.

4.3.4. STRESS.

El stress producido como consecuencia de infecciones, traumatismos o alteraciones psicogénicas o de otra naturaleza, origina un aumento en la actividad adrenocortical con la consiguiente liberación de cortisona; si esa liberación de cortisona se produce durante alguna etapa de la organogénesis puede producir varios tipos de malformaciones.¹⁷

4.3.5. OTROS FACTORES.

Schafer sugiere otros factores como:

- a) Aporte vascular deficiente en la zona afectada.

- b) Alguna perturbación mecánica, en la cual el tamaño de la lengua impide la unión de las partes.
- c) Sustancias que circulen en el organismo, como alcohol, drogas o toxinas.
- d) Falta de fuerza de desarrollo intrínseco.²²

4.4. FRECUENCIA E INCIDENCIA.

De un total de fisuras faciales, de labio representan el 20% - 30%, labio-palatinas el 35 - 50% y la fisura palatina aislada el 30 - 45%.

Entre las malformaciones congénitas más comunes, en México, 1 de cada 930 niños presenta una fisura de labio y paladar. Destaca por su frecuencia y características el labio con o sin paladar fisurado.

4.4.1. RAZA.

Existen diferencias en la incidencia de las fisuras en particular. Sin embargo, esas diferencias no son uniformes entre las diferentes razas. La literatura sugiere que las fisuras de labio y fisuras palatinas ocurren más frecuentemente en hombres blancos.

Las fisuras palatinas aisladas son más frecuentes en mujeres blancas y japonesas.

Aproximadamente el 85% de las fisuras del labio son unilaterales y de ellas 2/3 ocurren del lado izquierdo.

4.4.2. SEXO.

Es mucho más frecuente el labio y paladar fisurado en hombres que en mujeres, mientras que el paladar fisurado aislado es más frecuente en el sexo femenino.

4.4.3. EDAD DE LOS PADRES.

En varios estudios se ha observado la posible relación entre la edad de los padres y la frecuencia del labio, paladar fisurado o ambas alteraciones. Aunque las pruebas son escasas parece existir un ligero aumento en la frecuencia de casos a medida que avanza la edad de los progenitores. Estas malformaciones también son más frecuentes en productos de octavo embarazo y en personas en nivel socioeconómico bajo.¹⁷

4.5 ANOMALIAS DENTARIAS ASOCIADAS CON FISURA DE LABIO Y PALADAR.

Los pacientes con labio y paladar fisurado tienen una incidencia más alta de defectos en la morfordiferenciación dentaria que el resto de la población.

Siendo los siguientes:

1. Dientes congénitamente ausentes: principalmente premolares e incisivos laterales en las líneas de fisuras.
2. Dientes supernumerarios: especialmente en las líneas de fisuras y la premaxila; sin embargo, se han encontrado en ambos arcos.
3. Dientes fusionados. Es la unificación de dos gérmenes dentarios a nivel de la corona (esmalte).
4. Dientes malformados: casi siempre son dientes adyacentes a la fisuras, especialmente incisivos centrales, suelen mostrar una gran convexidad en la superficie labial con hombros marginales gruesos y un cingulo exagerado en lingual, el

esmalte puede ser defectuoso en calidad de calcificación, lo que lleva a una estructura con fosas, amarillentas, hipoplásica e hipocalcificada, susceptible a la caries.²³

5. Dientes en mala posición: pueden interferir en el cierre correcto de la boca o la erupción de los dientes; la incidencia de la erupción ectópica de los primeros molares permanentes superiores es alta en niños con paladar fisurado.
6. Erupción retardada de dientes: frecuentemente ocurre en niños con labio y paladar fisurado afecta a menudo el canino superior del lado de la fisura.
7. Sobreerupción de los dientes anteriores inferiores: Habitualmente causada por la ausencia o mala posición de los dientes anteriores superiores. Los pacientes con paladar fisurado muestran una cantidad excesiva de superficie labial de los incisivos inferiores cuando sonríen o hablan.²⁴

4.6. MALOCLUSIONES ASOCIADAS CON LABIO Y PALADAR FISURADO.

En la dentición mixta, período en el cuál encontramos dientes temporales y permanentes en la cavidad bucal, las maloclusiones que se presentan son:

- I.- Mordida cruzada posterior.
- II.- Malposición de incisivos permanentes.
- III.- Discrepancias anteroposterior de los primeros molares permanentes.
- IV.- Ausencias congénitas de dientes permanentes.
- V.- Mordida cruzada anterior

4.6.1. MORDIDA CRUZADA POSTERIOR.

Estas ocurren por la constricción del arco superior. Se define como la relación inversa que guardan los dientes superiores con los inferiores al ocluir. Y puede clasificarse como unilateral, bilateral, y de acuerdo a la causa que lo origine, en esquelética, dental y funcional. Una mordida cruzada esquelética es el resultado de una discrepancia en la estructura ósea mandibular o maxilar superior.

Una arcada superior estrecha o una arcada inferior ancha se asocian a menudo con la mordida cruzada posterior. La mordida cruzada dental es el resultado de un patrón de erupción inadecuado. Y la mordida cruzada funcional, resulta del desplazamiento de la mandíbula a una posición anormal pero a menudo más confortable. Si no hay evidencias de discrepancias en la línea media superior e inferior, cuando la mandíbula está en reposo, pero hay una desviación de está hacia el lado de la mordida cruzada, cuando los dientes son llevados a oclusión, la maloclusión debe ser considerada funcional.

4.6.2. MALPOSICION DE INCISIVOS PERMANETES.

El incisivo central cercano al área de la fisura, generalmente se encuentra en giroversión y muchas veces desviado hacia el paladar (es decir palatinizado), lo cuál trae como consecuencia anomalías en la inserción de la encía, poca accesibilidad para la higiene correcta y por lo tanto mayor susceptibilidad a la caries dental.

4.6.3. DISCREPANCIAS ANTEROPOSTERIORES DE LOS PRIMEROS MOLARES.

Las malformaciones congénitas de labio y paladar fisurado presentan las siguientes oclusiones:

CLASE II (distoclusión): La cúspide mesiovestibular del primer molar superior se encuentra por delante del surco vestibular del primer molar inferior.

CLASE III (mesioclusión): La cúspide mesiovestibular del primer molar permanente superior se encuentra por detrás del surco vestibular del primer molar inferior.

La oclusión ideal es la Clase I de Angle. Una Clase II nos habla de una posición retruída del primer molar inferior, y una Clase III de una posición adelantada del primer molar inferior con respecto a su homólogo superior. Los pacientes con paladar fisurado presentan una Clase III esquelética.

4.6.4. AUSENCIA CONGENITA DE DIENTES PERMANENTES.

Los dientes que con mayor frecuencia se encuentran ausentes en el maxilar son los premolares y los incisivos laterales permanentes en la zona correspondiente a la fisura.

4.6.5. MORDIDA CRUZADA ANTERIOR.

Se define como la relación inversa que guardan los dientes superiores anteriores con sus homólogos inferiores al ocluir.

Mars y colaboradores consideran que las maloclusiones más importantes que caracterizan a la dentición mixta en niños con labio y paladar fisurado son: la mordida abierta anterior y las mordidas cruzadas anteriores y posteriores.²⁵

Ross menciona que hay dos consecuencias de un desarrollo maxilar vertical inadecuado: la altura deficiente de la línea media, lo cual resulta una proporción facial vertical pobre (provocando una mordida abierta anterior) y la altura vertical deficiente de la espina nasal anterior, de lo cual resulta un ángulo nasolabial agudo.²⁶

El estudio de Huddart y Bodenhan en 34 pacientes con labio y paladar fisurado unilateral, reporta que la maloclusión más frecuente es la oclusión abierta anterior.²⁷

Bergland encontró en su estudio con 50 pacientes, que la mordida cruzada anterior fue también la que más se presentó.²⁸

Athanasίου y colaboradores reportan una incidencia de 45.8% de mordida cruzada en pacientes de 4 años de edad, 55.1% en sujetos de 8 y 9 años edad y de un 6.1% en pacientes de 20 años con labio y paladar fisurado.²⁹

4.7. TRASTORNOS DE LA COMUNICACIÓN.

En los pacientes sin fisuras, con patrones de dicción normal, el paladar blando puede encontrar la pared faríngea, resultando un cierre velofaríngeo completo. Este mecanismo de válvula confina la resonancia de sonidos a la cavidad bucal. En pacientes con fisura en el paladar, el cierre velofaríngeo es incompleto, resultando en una pérdida de control de las presiones intraorales durante la formación de ciertos sonidos.

Los sonidos labiodentales con la F/V son difíciles si el labio superior es largo, tenso e inmóvil. La malposición de los incisivos superiores o malformaciones de contorno del reborde alveolar, pueden influir en la producción de los sonidos S/Z/D/F/V. Las deformidades del reborde alveolar o un paladar acortado en dirección anteroposterior, angosto o muy arqueado, puede llevar a la producción inadecuada de los sonidos de T/D. Cuando el paladar está acortado, la lengua tiende a protuir más allá de los incisivos superiores, resultando en dificultad con los sonidos K/G.³⁰

CAPITULO V

TRATAMIENTO

5.1. TRATAMIENTO GENERAL.

Debido a su frecuencia ya que afecta gravemente al complejo buco-maxilo-facial, éste defecto es de considerable importancia para los odontólogos que forman parte del equipo multidisciplinario. A ésta interacción diferentes de las disciplinas de la salud se le ha dado el nombre de equipo multidisciplinario y tiene como función ofrecer un tratamiento integral y científico a dichos pacientes.

Este equipo multidisciplinario está integrado por:

- Obstetra.
- Cirujano plástico y maxilo facial.
- Pediatra.
- Foniatra.
- ***Odontopediatra.***
- Ortodoncista.
- Psicólogo.
- Protésista.
- Otorrinolaringólogo.

El ***odontopediatra***, generalmente es el último en ser consultado, siendo muchas veces el único profesional con

capacidad de ayudar a los niños recién nacidos que presentan esta malformación.

El problema más grave de un niño que presenta fisuras de labio y paladar es la alimentación, razón por la cual el odontopediatra es indispensable, ya que puede participar inmediatamente en el proceso de rehabilitación después del nacimiento confeccionando la prótesis, placa de acrílico semejante a la base de una dentadura total superior, con la cual logramos dos propósitos:

- I. Separar la cavidad bucal de la nasal para facilitar la alimentación por vía oral.
- II. Estimular el crecimiento óseo de maxilar superior.

Otra función del odontopediatra es la realización del tratamiento dental del paciente, siempre formando parte del equipo multidisciplinario para brindar una atención integral óptima.³¹

5.2. TRATAMIENTO DENTAL.

La vigilancia del estado de los dientes debe ser especialmente cuidadosa en todo momento. La caries debe ser

diagnósticada y tratada lo más precozmente posible, a fin de conservar el máximo elemento fundamental en el que se apoya todo el tratamiento: **el diente**.

La presencia de fisuras en el labio, en el paladar o ambos en recién nacidos puede hacer surgir diversos problemas dentales. Muchos odontólogos se muestran abiertamente aprensivos en aceptar como pacientes personas con éstas deformidades congénitas. Esta aprensión posiblemente se funda en la tendencia que existe en clasificar a estos individuos como pacientes problema, y en no darse cuenta de que las personas nacidas con paladar y labio fisurado o ambos son seres humanos con ciertos problemas dentales especiales.

Como es perfectamente comprensible, muchos de éstos pacientes están deprimidos y son muy sensibles, pero con algo más de paciencia y comprensión, el odontólogo generalmente puede superar estas barreras que surgen a la cooperación del paciente.

En la mayoría de los casos, se ve profundamente recompensado por la gratitud que recibe como premio a sus esfuerzos para mejorar la salud y el aspecto físico del paciente.

Aunque la magnitud y gravedad de los problemas dentales

asociados con fisuras labiales, palatinas o ambas puedan requerir mayor técnica y capacidad por parte del odontólogo, puede lograr enorme satisfacción al saber que ha cumplido su importante papel en la rehabilitación general de estos pacientes.

La extensión de los cuidados dentales requeridos por estos pacientes puede variar considerablemente, y por lo regular está dictada por la gravedad de la deformación original. Algunos pacientes, como los nacidos con sólo fisuras de paladar blando pueden requerir únicamente los cuidados dentales ordinarios. Con la mayor gravedad de fisura original, aumenta el número y la gravedad de los problemas dentales del paciente. No hay ningún problema insuperable, y la mayoría de ellos no requieren los servicios de un especialista.

En algunos casos, el dentista puede verse participando en un proceso de rehabilitación después del nacimiento del paciente. El odontólogo puede ser llamado para confeccionar un instrumento semejante a una base de dentadura superior. Este aparato sirve para dos propósitos 1) facilitar la alimentación del lactante con el paladar fisurado y 2) evita la caída del maxilar superior. El aparato se construye con resina acrílica sobre un molde del paladar del niño. Se hace un porta impresiones con cera de placa base, reblandecida con agua caliente y adaptada al paladar y la musculatura del niño.

Después de pulir y reforzar el portaimpresiones, se toma una impresión empleando una película delgada de material de impresión de alginato. Se fabrica un patrón de cera sobre el molde de yeso obtenido de la impresión. Se procesa, entonces el patrón de cera en resina acrílica transparente, se recorta y se pule.

Como regla general, se hace la visita inicial al dentista cuando el paciente tiene de 2 a 3 años. En este momento, la dentadura caduca está en desarrollo y se han completado los cierres quirúrgicos de las fisuras,. En las primeras visitas deberá examinarse al niño, administrarle ligera profilaxis y permitirle familiarizarse con el odontólogo y su medio.

Por la forma del paladar tratado quirúrgicamente, puede presentarse ciertas dificultades al tomar las radiografías. Sin embargo, es esencial obtener estas ayudas para el diagnóstico, aproximadamente a los cuatros años de edad, para detectar caries y detectar piezas supernumerarias, ausentes congénitamente o piezas deformadas.

Las preparaciones de cavidades en pacientes con fisuras palatina, labial o ambas no difieren de procedimientos seguidos en pacientes normales. Deberá emplearse anestesia tópica y local

en caso que lo requieran. Muchos de estos niños respiran por la boca, por desviación del tabique nasal, frecuentemente asociados con fisuras faciales-bucales. En estos pacientes se puede crear mucha ansiedad y angustia al interferir, durante los procedimientos operatorios, en su respiración bucal. Generalmente, el odontólogo puede superar éste problema dando sensación de seguridad al paciente, limitando el empleo de cilindros de algodón empleando diques de caucho con orificios amplios.

Los pacientes con labio y paladar fisurado, o ambas cosas, frecuentemente presentan piezas supernumerarias en la dentadura primaria y permanente.

En la dentadura primaria, se permite que estas piezas hagan exfoliación de manera natural, o puede hacerse la extracción después de la pérdida de piezas adyacentes. La mayoría de las piezas supernumerarias en la dentadura permanente se extraen lo antes posible.

En aproximadamente el 50% de pacientes con fisuras labiales o palatinas, o ambas cosas, se observan piezas congénitamente ausentes, y el espacio ocupado por ellas, o por piezas pérdidas prematuramente, tiene que ser mantenido cuidadosamente en la mayoría de los casos.

Los órganos dentarios ausentes en el área anterior deberán ser reemplazados, principalmente por razones estéticas. Las piezas artificiales pueden ligarse a una placa acrílica, que los niños generalmente retiren de la boca sin dificultad.

En pacientes con fisuras labiales, palatinas o ambas, se observa a menudo hipoplasias del esmalte dental. Este efecto ocurre con mayor frecuencia en los incisivos permanentes centrales y laterales, en posición inmediatamente adyacente al de la fisura. Cuando sea posible, deberán restaurarse éstas piezas, incluso si éste requiere colocar coronas de acero inoxidable. Es de vital importancia preservar éstas piezas para su empleo futuro como bases para coronas individuales o puentes dentales.

Los problemas ortodóncicos generalmente se asocian con todas las fisuras que afectan el álveolo, paladar blando o ambos. El odontopediatra, en muchos casos, aprovecha sus conocimientos de ortodoncia preventiva para cuidar a éstos pacientes, pero la mayoría de estos problemas requieren evaluación y tratamiento administrado por un ortodoncista perfectamente bien adiestrado.

A veces, requiere aparatos protéticos especiales para lograr rehabilitación óptima en pacientes de fisuras palatinas, labial, o ambas.

Pueden necesitarse éstos aparatos para mejorar el lenguaje del paciente, su aspecto y a veces ambas cosas. La mayoría de los odontólogos puede lograr con éxito mejorar piezas individuales, y la substitución de piezas ausentes por la confección de coronas o prótesis dentales. Por otro lado los procedimientos delicados y complicados para la fabricación de instrumentos para el lenguaje deberán enviarse a un prostodoncista adiestrado en este campo especial.

La mayoría de los aparatos para el lenguaje consiste en un armazón de metal en el área fisurada. Esta extensión, cubierta con acrílico procesado, proporciona cierre adecuado del espacio velofaríngeo, durante las funciones de lenguaje y deglución.

En pacientes de paladar fisurado en quienes el maxilar superior esté claramente subdesarrollado con relación al inferior puede ser necesario la confección de una dentadura superpuesta para lograr mejorar la oclusión y aspecto.

Como la retención de instrumentos protéticos presenta un problema principal de pacientes de paladar fisurado edéntulos, la preservación de piezas que más tarde puedan servir de sostén a estos instrumentos es de vital importancia. Cuando se emplean piezas como sostén de prótesis dentales, deberán restaurarse con coronas para evitar hasta donde sea posible alguna fractura futura

debida a la acción de caries dental, así como para proporcionar retención ideal para la prótesis.¹¹

5.3. TRATAMIENTO ORTOPEDICO.

Hay que distinguir entre: ortopedia (movimiento de los maxilares) y ortodoncia (movimiento de los dientes).

Desde los primeros días que sigue a la reconstrucción primaria del labio y paladar fisurado se observa un desplazamiento del maxilar superior consistiendo en colapso de los fragmentos óseos en sentido transversal y retroposición de los mismos en sentido anteroposterior. Estas alteraciones morfológicas no se detienen sino que van evolucionando a lo largo de todo el crecimiento.

La única arma terapéutica que disponemos para evitar estas deformidades es la ortopedia y la ortodoncia.

El gran avance que ha experimentado la cirugía en estos últimos años hace que nuestra atención se centre cada vez más en el tratamiento ortopédico y ortodóncico, ya que su importancia es de igual magnitud que el quirúrgico y sus objetivos son también estéticos y funcionales.

Actualmente no podemos admitir la cirugía sin la ortopedia y la ortodoncia. Ambos tratamientos deben ir íntimamente unidos.

El tratamiento ortopédico de los niños con fisuras de labio y paladar consiste en la colocación de placas de acrílico, cuyas funciones son:

- 1.- Separar la cavidad nasal, para facilitar la respiración y la deglución.
- 2.- Disminuir la secreción naso-bucal desapareciendo así los síntomas auditivos.
- 3.- Impedir la colocación de la lengua dentro de la fisura, cuando el niño está en estado de reposo oral.
- 4.- Estimular el crecimiento óseo.

El principio en que se basa la ortopedia funcional de los maxilares es que todo hueso responde con cambios estructurales cuando se le estimula adecuadamente y en forma intermitente. En los pacientes con labio y paladar fisurado, el estímulo intermitente está dado por el golpeteo de la lengua sobre la placa, la cual a su vez, al chocar contra el paladar provoca la osteogénesis que va a cerrar la fisura.³²

ESTADIO I

Estadio ortopédico de los maxilares desde el nacimiento hasta los 18 meses.

El tratamiento del paciente comienza con la atención inmediata de las necesidades del recién nacido. A menudo se asocian problemas de alimentación en el bebé con este tipo de anomalía, haciendo difícil una nutrición adecuada. Estos problemas incluyen insuficiente succión como para sacar leche del pezón, entrada excesiva de aire durante la alimentación, sofocamiento, descarga nasal y tiempo excesivo para la alimentación.

McNeil, en la década de 1950, y otros autores desde entonces propusieron diversos aparatos de prótesis para el tratamiento de los niños nacidos con fisuras labiopalatinas. Una de esas prótesis fue, un obturador intraoral maxilar superior, demostró que es beneficiosa para formar un paladar artificial. Las ventajas de este tratamiento protésico incluyen

- 1) La presencia de un paladar falso contra el cual el bebé puede efectuar succión, reduciendo la incidencia de las dificultades en la alimentación en los recién nacidos y ayudando a mantener la nutrición adecuada.

2) Ofrece estabilidad de la arcada maxilar evitando el colapso de la arcada después de la queiloplastia (cierre quirúrgico del labio) definitiva.

3) Modelo ortopédico de los segmentos fisurados del maxilar para la pronta aproximación de los injertos óseos alveolares primarios.

ESTADIO II

Estadio de la dentición temporaria: desde los 18 meses hasta los 5 años de edad.

El tratamiento durante ésta fase del desarrollo dental se centra inicialmente en el establecimiento y mantenimiento de una higiene oral óptima. Se instituye una higiene oral diaria meticulosa para el niño, destacando la ayuda directa de los padres para reducir la posibilidad de desarrollo de caries.

En algunos casos de amplias fisuras unilaterales o bilaterales completas del labio y el paladar, el cierre quirúrgico del paladar se pospone hasta más allá de los habituales 18 a 24 meses de edad. En esos casos, a causa del desarrollo del paladar a esa edad, se construyen aparatos protésicos maxilares para dar integridad normal al maxilar.

A medida que crece el niño se dispondrá de más tejido para cerrar el paladar.

ESTADIO III

Estadio de dentición temporaria tardía o de dentición mixta. 6 a 12 años de edad.

Muchos problemas hallados en este estadio de desarrollo dental surgen por la erupción ectópica de los incisivos centrales y laterales permanentes o por mordidas cruzadas de los segmentos posteriores. En consecuencia un tratamiento en esta fase se concentra en la corrección de la oclusión traumática en desarrollo y la alineación del segmento posterior. La corrección interceptiva de la oclusión traumática es esencial para evitar la destrucción del esmalte en la dentición comprometida. La expansión del maxilar, para corregir el colapso del segmento posterior, se realiza por medio de la expansión palatina de rutina. Una vez corregida, la dentición puede mantenerse por medio de aparatos pasivos de contención.³³

La finalidad de la ortopedia: Es regularizar la arcada maxilar, evitando y corrigiendo:

- La deformidad ósea.
- Las anomalías de erupción dentaria.

- Los trastornos de crecimiento.

El tratamiento ortopédico-ortodóntico del paciente fisurado se distinguen tres fases:

Fase I: Ortopédica pura.

Fase II: Mixta u ortodontopédica.

Fase III. Ortodóncica pura.

5.3.1. FASE ORTOPEDICA PURA.

Tiene por misión colocar los fragmentos óseos en que se hayan dividido el maxilar en posición normal respecto a las bases craneales y respecto al maxilar inferior.

Dentro de esta fase distinguiremos dos subgrupos dependientes del momento de la aplicación del tratamiento ortopédico:

1.- **La ortopedia pura preoperatoria.** Comienza antes del cierre de la fisura labial. Está indicada sólo en formas especiales de labio fisurado.

- a) Ortopedia preoperatoria de labio unilateral total con

fisura palatina unilateral total (formas estrechas). Es decir, en aquellas formas en que los fragmentos maxilares son hipoplásicos y además están colapsados ya antes de la intervención.

En estos casos se coloca una placa de resina partida siguiendo la fisura con un tornillo de expansión colocando anteriormente y una fijación posterior a fin de conseguir una expansión en abanico. En general, el colapso afecta exclusivamente el tercio anterior del paladar, conservando la distancia entre las tuberosidades.

La fijación de este tipo de placa puede conseguirse mediante el anclaje extraoral, pero en la actualidad hemos suprimido este anclaje comprobando que la placa si está bien adaptada se sostiene por sí sola sin dificultad. El niño debe de llevarla día y noche.

No existe ninguna norma regida respecto a la activación del tornillo. Lo único, hay que procurar, que a los seis meses de edad (momento de la intervención labial) el maxilar esté regularizado.

A las 48 hrs. después de la intervención labial, que en estos casos van acompañados de injerto óseo primario, colocaremos una placa de contención similar a la anterior pero rígida (sin estar

partida y sin tornillo de expansión y la mantendremos durante cinco meses.

b) Ortopedia preoperatoria del labio bilateral con fisura palatina bilateral (formas dependientes de la protrusión de la premaxila). La indicación de instaurar un tratamiento preoperatorio viene determinada por dos fases:

- Por el grado de protrusión de la premaxila.
- Por el momento en que es visto el paciente.

Su misión es retroceder la premaxila protuida.

En las formas de pequeña protrusión no instauraremos tratamientos ortopédicos, nos limitaremos a cerrar el labio, el cual por la presión que ejercerá sobre la premaxila hará que ésta retroceda a su posición normal.

En las formas de media protrusión no instauraremos tratamiento ortopédico con el fin de retroceder la premaxila. La aparatología que hemos encontrado más idónea para conseguir este fin consta de una placa palatina que no incluye la porción de la premaxila con anclaje extraoral y un gorro.

**ESTA TESIS NO DEBE
SALIR DE LA BIBLIOTECA**

La placa puede o no estar dividida y llevar tornillo, según tengamos o no que hacer expansión de los fragmentos laterales. El anclaje extraoral lleva soldados dos lups que tiene como finalidad paralelizar a nivel de la premaxila el recorrido de un elástico que unido al gorro mantendrá una tensión constante sobre la premaxila haciéndola retroceder a medida que vamos aumentando la tensión del elástico. A los seis meses de edad, después de la operación del labio colocaremos una placa rígida de contención que incluirá la premaxila. La placa de contención debe de mantenerse durante cinco meses.

Con esta terapéutica se obtiene muy buenos resultados. Su única limitación es de que no debe de comenzarse más allá de los dos meses de edad del niño. Pasada esta fecha la osificación de la premaxila nos impedirá su buen retroceso. Lo único que conseguiríamos es una inclinación hacia abajo, todavía de peor pronóstico que la protrusión.

Las formas con mediana protrusión que se han visto pasados los dos meses de edad y las formas con gran protrusión son tributarias del tratamiento quirúrgico-ortopédico.

Esta osteotomía debe realizarse solamente en los casos de extrema gravedad, ya que se corre el riesgo de

perjudicar el desarrollo óseo de la parte central del maxilar. Es por ello que, desde el momento que se realiza la osteotomía debe de comenzarse con un tratamiento ortopédico que tenga por finalidad mantener la premaxila en posición correcta y centrada estimulando al mismo tiempo su crecimiento y del maxilar. Para ello utilizamos placas que incluyen el fragmento de la premaxila osteotomizado. Estas placas deben mantenerse a lo largo de todo el desarrollo.

2.- Ortopedia pura postoperatoria. Esta indicada en todas las formas de labio y paladar fisurado, ya sea uni o bilateral que haya tenido tratamiento preoperatorio.

Comienza alrededor de los 3 años de edad, cuando a empezado la dentición temporal.

Sus finalidades, como en todas las fases, son corregir el colapso de los fragmentos óseos en que la fisura divide el maxilar.

Si existe el colapso a nivel de las tuberosidades comenzaremos con las placas de expansión en abanico.

Si el apoyo dentario es escaso y el colapso es pequeño utilizamos placas partidas siguiendo la fisura con fijación

posterior, con tornillo anterior y con el mayor número posible de Adams y corbatas que nos aseguren la estabilidad de dichas placas.

En los casos con buen apoyo dentario que requieran una gran expansión utilizamos con muy buenos resultados las placas en doble C propuestas por Denis Glass, que por el hecho de no tener limitación de apertura que representa el tornillo, permiten grandes expansiones sin cambiar la placa. La aparatología de Glass es útil en aquellas formas asimétricas en la que nos interesa activar más un fragmento que otro. Permiten hacer también expansión simultánea a nivel de las tuberosidades.

La regularización de la arcada maxilar con ortopedia secundaria, en general, se consigue en el plazo de un año. Pasado este período (el niño tiene cuatro o cinco años de edad), realizamos la osteoplastia del defecto alveolar.

El injerto óseo puede ser colocado al mismo tiempo que efectuamos el cierre del labio (injerto primario) o bien después del cierre del paladar (injerto secundario), pero siempre con un maxilar regularizado.

Este injerto, que es tomado de una costilla del propio paciente, no tiene como misión contener los fragmentos como se pensó inicialmente, sino que su finalidad es corregir la hipoplasia ósea existente a nivel de la apófisis ascendente del maxilar, elevando al mismo tiempo el ala de la nariz, con lo que la estética facial es considerablemente mejorada. El injerto ofrece además a los gérmenes dentarios un territorio favorable para su erupción normal. Está demostrado el desplazamiento maxilar y la erupción posterior de piezas dentarias a través del injerto de hueso.

El injerto óseo primario lo reservamos únicamente para los casos de labio fisurado cuya fisura afecta sólo el reborde alveolar.

El injerto óseo secundario lo realizamos después del tratamiento ortopédico puro postoperatorio, en las formas uni o bilaterales. En estas últimas, las bilaterales, el injerto se coloca en dos tiempos operatorios independientes, separados uno del otro por un mínimo de tres meses.

El hecho de que la estabilidad de la arcada maxilar no esté asegurada con la colocación del injerto óseo significa que después de un período de contención (placa de contención rígida) de unos seis meses (total consolidación del injerto), debemos continuar con aparatología de expansión y estímulo de crecimiento del maxilar superior hasta el final del desarrollo, en

cuyo momento será la prótesis (preferiblemente prótesis fija) la que nos asegurará la contención, evitando las recidivas.

La función de dicha prótesis será triple:

- * Contención.
- * Masticación.
- * Estética.

5.3.2. FASE MIXTA U ORTODONTOPEDICA

Se inicia alrededor de los siete años, cuando aparecen los incisivos permanentes.

En esta fase debe lograrse una oclusión interincisiva superior e inferior normal, evitando sobre todo una oclusión cruzada (incisivos superiores por detrás de los inferiores).

El empleo de mentoneras y aparatología tipo Bimbler de progenie unidas a mecanismos de expansión es muy útil en esta fase

CONCLUSIONES.

El haber elaborado este estudio en niños con labio y paladar fisurado con maloclusiones, nos mostró que con un tratamiento dental y ortopédico temprano tiene como objetivo minimizar la severidad de deformidades dentales y óseas que se presentan más adelante, y que pueden alterar la relación oclusal anterior y posterior o incluso el perfil del paciente, ya que se han observado mejores resultados en los niños con labio y paladar fisurado que han recibido tratamiento previo, que en aquellos que no se ha recibido tratamiento dental y ortopédico

Podemos observar que en estos niños se presentan características bucales específicas determinadas por el tipo de afección. Con el multimanejo que son tratados estos pacientes desde edades muy tempranas, hacen que el cirujano dentista tenga la necesidad de continuar observando la población del labio y paladar fisurado y que se le de una mejor atención integralmente.

REFERENCIAS BIBLIOGRAFICAS

- ¹ Grabb WC et al. Ceft Lip and Palate, Little Brown & Company, Boston, 1971.
- ² Orticochea M. The Harelipped king: A pre Columbian ceramic statue over 2000 years old. Br J Plast Surg 1983; 32: 392-394.
- ³ Cervenka J. African Mask with cleft lip and palate. Cleft Palate J. 1984.; 21: 38-40.
- ⁴ Lindsay W.K. Von Langenbeck Palatorrhaphy. En Grabb W.C., Rosenstein S.W y Bzoch K.R. Cleft lip and Palate. Boston. Little Brown, 1971.
- ⁵ Ring, Malvin E. Historia Ilustrada de la Odontología, Editorial Mosby/Doyma Libros; 2ª. Edición; España 1995.
- ⁶ Lerman, Salvador. Historia de la Odontología y su ejercicio legal; Editorial Mundi; Argentina 1974.
- ⁷ Converse J. M.. Cleft Lip and Cleft Plate: Introduction. En Converse J. M. Reconstructive Plastic Surgery. Philadelphia and London Saunders Vol III, 1970.
- ⁸ Kruger, Gustav, Tratado de Cirugía Bucal, Editorial Interamericana, 4ª. Edición, México 1994.
- ⁹ Graber, T.M. Ortodoncia Teoría y Práctica, Editorial Interamericana; 3ª. Edición, México 1991.
- ¹⁰ Mac Donald y Avery. Odonyología Pediátrica y del Adolescente. Editorial Interamericana. 1ª. Edición. Argentina 1991
- ¹² Silmoes W. A. Ortopedia funcional de los maxilares, Tomo I, Edición Isaru, México 1990.

-
- ¹³ Bradley M. Patten. Embriology of the Palate and Maxilofacial Region. En Grabb W.C., Rosenstein S. W. y Bzoch K.R. Boston. Little Brown. 1971.
- ¹⁴ Salder. T. W. Langman Embriología Médica. Editorial Médica Panamericana. 6ª Edición. Mexico 1993.
- ¹⁵ Bores S. R. Embriology of Cleft Lip and Palate. En Converse, Reconstructive Plastic Surgery vol. III. Philadelphia and London N. B. Saunders. 1970.
- ¹⁶ Bagán J. V. Medicina Oral. Editorial Masson. 1ª Edición. España 1995.
- ¹⁷ Sogbe de Agell. R. Conceptos Básicos de Odontología Pediátrica. Editorial Disinlimed. 1ª Edición. Venezuela 1995
- ¹⁸ Moore. K.L. Embriología Clínica. Editorial Interamericana. 3ª Edición. México 1988.
- ¹⁹ Tahar, Abbas A. Y. Labio y paladar fisurado Tehrán. The Cleft palate Journal. Enero 1992. 29(1): 15-16.
- ²⁰ Andrew. P. Efectos teratógeno de los factores del medio ambiente en el desarrollo embrionario. Clínicas Odontológicas de Norteamérica; 1975; vol. 1: 181-189.
- ²¹ Andrew. P. Genética del paladar y el labio hendido. Clínica Odontológicas de Norteamérica; 1975. Vol. 1: 171- 180.
- ²² Shafer; Hine; Levi. Tratado de Patología Bucal. Editorial Interamericana. 3ª Edición. México 1990.
- ²³ Thomas; Gorlin; Godman. Patología Oral. Editorial Interamericana. 3ª Edición. México 1984.

²⁴ Fishman LS. Factors Related to Tooth, Number, Eruption Time and Tooth Position in Cleft Palate Individuals. Journal Dent. Child. 37: 303-306, 1970.

²⁵ Mars, Michel y Col, El patrón Coslon: un nuevo sistema de medir la relación del arco en niños con labio y paladar hendido. The Cleft Palate Journal. Octubre 1987. 24 (4): 314-322.

²⁶ Ross, Long. Variable del tratamiento que afecta el crecimiento facial en pacientes con labio y paladar hendido. The Cleft Palate Journal. Enero 1987. 24 (1): 71-77.

²⁷ Huddart, A. C. Evaluación de la forma del arco y la oclusión en sujetos con labio y paladar hendido. The Cleft Palate Journal. Septiembre 1992. 29 (5): 194-209.

²⁸ Bergland Olav. Cambios en la oclusión de la dentición decidua a la dentición mixta en pacientes con paladar hendido completo. The Cleft Palate Journal. Julio 1974. 11(7): 317-326.

²⁹ Athanasiou, Athanasios E. y col. Frecuencia de mordidas cruzadas en niños con labio y paladar hendido tratados quirúrgicamente. The Journal of Pedodontics. Septiembre 1986. 10:340-351.

³⁰ Nowak, A.J. Odontología para el paciente impedido. Editorial Mundi. 1ª Edición. Argentina 1979.

³¹ Cooper, Harding et al. Cleft Palate and Cleft Lips: A team approach to clinical management and rehabilitation of the patient. Philadelphia. W.S. Saunders Company. 1979.

³² Tresserra, Luis. Tratamiento del labio leporino y fisura palatina. Editorial Jims. 1ª Edición. España 1977.

³³ Bruce N. E. Dentofacial Deformities. Vol. II. Editorial Mosy 2ª Edición. E. U. 1995.