

11234

9
29.



Universidad Nacional Autónoma de México

DIVISION DE ESTUDIOS DE POSTGRADO
INSTITUTO MEXICANO DEL SEGURO SOCIAL
DELEGACION ESTATAL PUEBLA
CENTRO MEDICO NACIONAL
"GRAL. MANUEL AVILA CAMACHO"
HOSPITAL DE ESPECIALIDADES
SERVICIO: OFTALMOLOGIA

"INCIDENCIA DE TUMORES ORBITARIOS EN EL HOSPITAL DE ESPECIALIDADES DE PUEBLA"

PERIODO 1986-1996

TESIS

QUE PARA OBTENER LA ESPECIALIDAD EN
OFTALMOLOGIA

PRESENTA:

Dra. María del Rosario Badillo Gómez

ASESORES:

DR. MARIANO MENDOZA LOPEZ
DR. FIDEL BARRANCA MONTIEL



PUEBLA, PUE., 1998

267667

TESIS CON FALLA DE ORIGEN



Universidad Nacional
Autónoma de México



UNAM – Dirección General de Bibliotecas
Tesis Digitales
Restricciones de uso

DERECHOS RESERVADOS ©
PROHIBIDA SU REPRODUCCIÓN TOTAL O PARCIAL

Todo el material contenido en esta tesis esta protegido por la Ley Federal del Derecho de Autor (LFDA) de los Estados Unidos Mexicanos (México).

El uso de imágenes, fragmentos de videos, y demás material que sea objeto de protección de los derechos de autor, será exclusivamente para fines educativos e informativos y deberá citar la fuente donde la obtuvo mencionando el autor o autores. Cualquier uso distinto como el lucro, reproducción, edición o modificación, será perseguido y sancionado por el respectivo titular de los Derechos de Autor.

INSTITUTO MEXICANO DEL SEGURO SOCIAL

DELEGACION ESTATAL PUEBLA

CENTRO MEDICO NACIONAL

"GRAL. MANUEL AVILA CAMACHO"

HOSPITAL DE ESPECIALIDADES

SERVICIO: OFTALMOLOGIA

"INCIDENCIA DE TUMORES ORBITARIOS EN EL HOSPITAL DE
ESPECIALIDADES DE PUEBLA."

PERIODO 1986-1996

T E S I S

PARA OBTENER LA ESPECIALIDAD EN:

OFTALMOLOGIA

PRESENTA:

DRA. MARIA DEL ROSARIO BADILLO GOMEZ.

ASESORES:

DR. MARIANO MENDOZA LOPEZ.

DR. FIDEL BARRANCA MONTIEL.

PUEBLA PUEBLA 1997

ASESORES.

DR MARIANO MENDOZA LOPEZ.

DR FIDEL BARRANCA MONTIEL.

DEDICATORIAS

A MIS PADRES Y HERMANOS

**POR SU GRAN AMOR, APOYO Y COMPRENSION EN CADA
MOMENTO DE MI VIDA.**

A RAFAEL

AUNQUE AUSENTE, SIEMPRE ESTAS EN MIS PENSAMIENTOS.

A GABRIEL

**POR SU CARIÑO, PACIENCIA Y APOYO EN CADA UNO DE LOS
MOMENTOS QUE HEMOS COMPARTIDO.**

A TERE

**POR SU VALIOSA AYUDA EN LA REALIZACION DE ESTE
TRABAJO.**

A MIS MAESTROS

**QUIENES DESINTERESADAMENTE ME ENSEÑARON LOS
CONOCIMIENTOS QUE ME FORMARON Y EL DON DE
DISFRUTAR EL TRABAJO DIARIO.**

A DIOS

**QUE AL PERMITIRME CONOCERLO, AHORA SE QUE
SIEMPRE HA ESTADO AQUI.**

INDICE

INTRODUCCION	1
ANTECEDENTES CIENTIFICOS.....	2
PLANTEAMIENTO DEL PROBLEMA	6
OBJETIVOS	7
MATERIAL Y METODO	8
RESULTADOS.....	9
DISCUSION	12
CONCLUSIONES	14
CUADROS Y GRAFICAS	16
BIBLIOGRAFIA	24

INTRODUCCION.

La tumoración orbitaria es una parte del amplio campo de la Oftalmología. El objetivo del presente trabajo de investigación es el conocer las características epidemiológicas de la tumoración orbitaria en el departamento de Oftalmología del Hospital de Especialidades de Puebla.

Este estudio se realizó en un periodo de 10 años. Las variables consideradas fueron: edad, sexo, lateralidad, características clínicas, diagnósticos de envío y diagnósticos finales, auxiliares de diagnóstico y el tratamiento realizado en cada caso.

Los resultado se analizaron mediante medidas de tendencia central y dispersión de valores para grupos simétricos y asimétricos. La presentación se realizó con ayuda de cuadros y gráficas.

Este estudio es el resultado de la inquietud por conocer la verdadera incidencia de la tumoración orbitaria en nuestro medio.

ANTECEDENTES CIENTIFICOS.

Los médicos quienes evalúan a pacientes con masas orbitarias, tienen un desconocimiento de la frecuencia con que éstas lesiones orbitarias son encontradas en la práctica clínica. Los reportes de incidencia de masas orbitarias varían mucho de series a series y depende de la fuente de el material estudiado (1).

Diferentes estudios han revisado los tipos de tumores orbitarios encontrados en la población pediátrica así como la prevalencia de neoplasias malignas. En una revisión de 340 tumores orbitarios en niños en un periodo de 60 años se encontraron como tipos principales a los tumores quísticos con un 23.2%; lesiones vasculares 17.6%; neoplasias del nervio óptico y meninges 16.5%, masas inflamatorias 8.5%; lesiones óseas y fibroquísticas 7.9%; rhabdomiosarcoma 7.1%. Los tumores primarios constituyeron el 11.5% y los tumores secundarios y los metastásicos el 18.2% de los casos . La frecuencia de malignidad fue del 24.4% ; datos que concuerdan en series de diferentes autores (2).

El retinoblastoma, es el tumor intraocular primario maligno más común en niños con una incidencia de 1:17 000 a 1:34 000 nacidos vivos (3). Se diagnostican

aproximadamente 200 nuevos casos al año de retinoblastoma en niños en los Estados Unidos (4). Dos tercios de los casos son unilaterales y un tercio son bilaterales (3). Aproximadamente del 25 al 30% de los niños con enfermedad bilateral se asocia a mutación germinal (4).

Los tumores vasculares representan un grupo muy amplio y heterogéneo de entidades. La distinción entre malformaciones y verdaderas neoplasias puede resultar muy difícil desde el punto de vista clínico como anatomopatológico. La verdadera incidencia de las neoplasias vasculares es difícil de establecer, siendo menos frecuentes comparadas con las neoplasias vasculares encontradas en el resto del organismo. En un análisis realizado en el Hospital Benito Juárez de México en un lapso de 1961-1964 y 1968-1969; predominaron los hemangiomas capilares y cavernosos con un 46%. Los linfangiomas fueron menos frecuentes con un 18.8%; estableciendo así que, los hemangiomas resultaron ser los tumores más frecuentes en la órbita (5).

En otro estudio retrospectivo se analizaron los casos de 103 pacientes diagnosticados como hemangiomas o tumores retinianos vasoproliferativos; encontrándose en la revisión 129 tumores vasoproliferativos en 113 ojos del total de pacientes. Clasificándose como idiopáticos en un 74% y secundarios a una enfermedad ocular pre-existente en un 26%. Las enfermedades oculares preexistentes incluyeron: uveítis, retinitis pigmentaria, toxoplasmosis, toxocariasis, coloboma coroideo, corioretinopatía traumática, hiperplasia epitelial retiniana pigmentaria (6).

Los tumores del nervio óptico se ubican dentro del campo de la neurocirugía y la oftalmología dependiendo de su localización. En una revisión de 8 casos de gliomas del

nervio óptico y quiasma óptico se encontraron 5 casos de gliomas y tres casos de astrocitomas. La verdadera incidencia de estos tumores es difícil de establecer ya que, un buen número de casos son vistos por el neurocirujano más que por el oftalmólogo. Aún así, los gliomas del nervio óptico son infrecuentes en la práctica diaria (7). En otro estudio se describen los casos de tres pacientes con el diagnóstico de masa tumoral en el ápice orbitario comprometiendo al nervio óptico, encontrándose excepcional mejoría de la función visual relacionada a la compresión del nervio óptico por tumores del vértice orbitario (8).

Con el término de pseudotumores vasculares se engloba un grupo heterogéneo de lesiones que remedan clínicamente una verdadera lesión neoplásica. En una serie de 263 971 piezas quirúrgicas, se encontraron 639 casos de tumores vasculares y masas de tejido de granulación, de los cuales solo 73 casos fueron considerados como pseudotumores vasculares (9).

Aproximadamente del 10 al 15% de los tumores orbitarios son lesiones linfoides. El 50% de las lesiones orbitarias están constituidas por manifestaciones de enfermedades linfoproliferativas generalizadas.

En una revisión de 10 720 estudios histopatológicos se encontraron 60 casos de los cuales el 31.66% correspondieron a lesiones benignas y a 41.61% a lesiones malignas; El 21.66% correspondieron a lesiones limítrofes y el 5% sin clasificación. De las lesiones malignas el 76% correspondió a linfomas de los cuales el linfocítico es el más frecuentemente encontrado en estructuras oculares y orbitarias. El 94.74% de la patología benigna se debió a hiperplasia linfoide (10).

Las metástasis tanto a globo ocular como a órbita son raras. En la literatura mundial se reportan muy pocos casos. Analizando un total de 12 550 piezas operatorias en un periodo de 36 años, solo se encontraron 23 casos de metástasis oculares y orbitarias, representando el 2.1% de todos los tumores orbitarios y oculares. Las metástasis más frecuentemente encontradas fueron de mama y de pulmón (11). En otro estudio se identificaron 12 casos de tumores metastásicos a órbita y a su contenido en un periodo de 4 años: encontrándose 9 casos correspondientes a carcinoma mamario y un caso a carcinoma pulmonar (12). En otra investigación reciente llevada a cabo en un periodo de 6 años se encontró una incidencia de metástasis del 3.1% (13).

PLANTEAMIENTO DEL PROBLEMA.

Es importante conocer la incidencia de tumores orbitarios en nuestro medio correlacionando el diagnóstico clínico con el diagnóstico histopatológico para identificar en forma oportuna y correcta a este tipo de patología. Pero, ¿Cuál es la incidencia de tumores orbitarios en el Hospital de Especialidades de Puebla?

OBJETIVOS.

Objetivo general.

Conocer la incidencia de tumores orbitarios en el servicio de oftalmología en el Hospital de Especialidades de Puebla del Instituto Mexicano del Seguro Social .
En el periodo comprendido de 1986 - 1996.

Objetivos específicos.

1. Investigar la incidencia de tumores orbitarios por edad y sexo.
2. Conocer los tipos de tumores más frecuentemente encontrados en el Hospital de Especialidades de Puebla.
3. Correlacionar el diagnóstico clínico con el diagnóstico histopatológico.
4. Determinar las principales manifestaciones clínicas y la lateralidad en cada caso.
5. Conocer los auxiliares de diagnóstico y tratamiento utilizados en los casos encontrados.

MATERIAL Y METODO.

Se recabaron y analizaron 75 expedientes clínicos de paciente con el diagnóstico de tumor orbitario del archivo clínico del servicio de Oftalmología del Hospital de Especialidades de Puebla, atendidos del 1o. de Diciembre de 1986 al 1o. de Diciembre de 1996.

Los datos obtenidos se recabaron en hojas de registro y se consideraron las siguientes variables: edad , sexo, características clínicas, lateralidad en cada caso, auxiliares de diagnóstico, diagnóstico de envío inicial, diagnóstico final y tratamiento utilizado.

Criterios de inclusión: Todos los pacientes atendidos en el Hospital de Especialidades de Puebla, con el diagnóstico de tumor orbitario que cuente con expediente clínico.

Criterios de exclusión : Pacientes atendidos en el Hospital de Especialidades, con el diagnóstico de tumores orbitarios que no contaban con expediente clínico completo.

Criterios de no inclusión : Pacientes atendidos en el Hospital de Especialidades con el diagnóstico de tumor de localización diferente a la órbita.

El análisis de la información se llevo a cabo mediante medidas de tendencia central y dispersión de valores para grupos asimétricos y simétricos en su distribución. Para la presentación de los datos se elaboraron gráficas y cuadros estadísticos.

El tipo de estudio fue: Observacional, retrospectivo, transversal no comparativo.

RESULTADOS.

Se analizaron los expedientes clínicos de los pacientes con el diagnóstico de tumor orbitario en el servicio de Oftalmología del Hospital de Especialidades IMSS Puebla, en un periodo comprendido del 1o de Diciembre de 1986 al 1o de Diciembre de 1996.

De los 75 expedientes analizados, se encontró que 35 eran mujeres (47 %) y 40 fueron hombres (53%). Los grupos de edad en donde se encontró el mayor número de casos fue en el grupo de 0-4 años con 19 casos (25 %) y en los grupos de edad de 5-9 años y en el grupo de 20-24 años, ambos con 9 casos (12%) .(Tabla I).

Al analizar el grupo de pacientes femeninos en grupo etarios de 5 años, se encontró la mayor incidencia en el grupo de 0-4 años con 8 casos (23 %), y el grupo de 5-9 años con 5 casos (15 %). (Tabla II).

En relación al sexo masculino el grupo de 0-4 años tuvo 11 pacientes con tumoración (27%) y el grupo de 20-24 años con 5 casos (13%).(Tabla III).

En cuanto a las manifestaciones clínicas se encontró que de los 75 pacientes, 32 manifestaron aumento de volumen (43%) ; proptosis con 21 casos (28 %) ; disminución de la agudeza visual 14 casos (19%) ; leucocoria con 13 casos (17%) ; alteraciones de la movilidad ocular con 4 casos (5%) y diplopia con 3 casos (4 %) .
(Tabla VI)

El tumor orbitario se manifestó unilateral en 72 casos (96 %) y de forma bilateral en 3 casos (4%). En el sexo femenino la lateralidad derecha se presentó en 13 casos (27%) y la izquierda en 19 casos (54%) , la bilateralidad se encontró en 3 casos (9%) . En el sexo masculino la lateralidad derecha se presentó en 18 casos (45%) y la izquierda en 22 casos (55%) , no se manifestó bilateralidad. (Tabla IV, V)

En cuanto a los diagnósticos iniciales de envío se encontró: como tumoración orbitaria 31 casos (42%) ; retinoblastoma 14 (19%) ; 8 casos con exoftalmos en estudio (11%) ; quiste dermoide con 6 casos (8%) ; hemangioma y mucocele con 5 casos respectivamente (7%) ; linfoma y proptosis en estudio con 2 casos cada uno (2%) ; un caso enviado como rhabdomyosarcoma (1%) y otro enviado como pseudotumor (1%) .(Tabla VII)

Los diagnósticos finales encontrados fueron: retinoblastoma con 18 casos (24%) ; pseudotumor orbitario con 17 (23%) ; quiste dermoide con 14 (19%) ; hemangioma cavernoso con 9 (12%) ; meningioma meningoepitelial retroorbitario con 4 (6%) ; mucocele con 3 (4%) ; quiste orbitario y osteoma orbitario con dos casos cada uno (3%) y los siguientes diagnósticos con un caso cada uno : tumor

mixto de glándula lagrimal, glioma de nervio óptico, epiteliooma calcificante de Malherbe, carcinoma epidermoide de glándula lagrimal, hiperplasia de glándula lagrimal y melanocitoma. (Tabla VIII)

Se identificó *tumoración orbitaria* mediante TAC en 38 casos (51%): se diagnosticó clínicamente sólo en 25 pacientes (33 %), con USG 1 caso (1%). Sólo se contó con reporte histopatológico en 11 casos (15%). (Tabla IX).

El tipo de tratamiento utilizado fue resección mediante orbitotomía en 33 casos (42%) ;enucleación en 17 (22%) ; corticoterapia 15 (19%) ; ninguno (10%) : ninguno 5 (6%) ; radioterapia en 4 casos (5%) .(Tabla X).

DISCUSION.

En esta serie de 75 pacientes estudiados con el diagnóstico de tumor orbitario se encontró que el 53% correspondió al sexo masculino y el 47% al sexo femenino, en la literatura no contamos con información directamente relacionada con la frecuencia según sexo (1).

La edad de presentación con el mayor número de casos en hombres y mujeres correspondió al grupo etario de 0-4 años con un 25%. Le siguió en frecuencia en el sexo femenino el grupo de 5-9 años con 15% , mientras que en los hombres el segundo grupo más afectado fue el de 20-24 años con 13%. Considerando lo anterior se establece que los tumores orbitarios se presentan con mayor frecuencia en la primera década de la vida, dato que concuerda con la literatura (2,3,4).

Las manifestaciones clínicas más importantes encontradas en nuestra serie fue del 43% para la presencia de aumento de volumen a nivel orbitario, la proptosis ocurrió en el 28% de los casos y la disminución de la agudeza visual en el 19%. La leucocoria observada en niños fue de 17%, las alteraciones de la movilidad ocular se presentó en el 5% y la diplopia en el 4% de los casos, los cuales corresponden a las series revisadas en este estudio.

La presencia de tumor orbitario de predominio derecho ocurrió en el 41% de los casos y del lado izquierdo en el 55% . La bilateralidad se presentó en el 4% de los casos, la cual varía según el tipo de tumor encontrado y la serie estudiada. Cabe mencionar que en nuestra serie la bilateralidad sólo ocurrió en el grupo de mujeres.

En cuanto al diagnóstico inicial de envío encontramos como tumoración orbitaria un 42% y como retinoblastoma el 19% y como exoftalmos en estudio el 11% ; como quiste dermoide se envió al 8% de los casos y como hemangioma al 7% y con el diagnóstico de pseudotumor orbitario sólo se envió un caso (1%) .

Al egresar los pacientes se registraron 14 diagnósticos finales diferentes (histopatológicos y clínicos) , de los cuales los 5 principales fueron: retinoblastoma con 24% , pseudotumor orbitario 23% , quiste dermoide 18% , hemangioma cavernoso con 12 % , meningioma meningoepitelial 6% , nuestra serie concuerda con la literatura revisada (2,3,4,5,9). La detección de tumoración orbitaria se realizó con ayuda de diferentes estudios siéndole la TAC el procedimiento más solicitado en el 51% de los casos . El diagnóstico mediante la clínica se realizó en el 33% de los casos y sólo en el 15% se llevó a cabo un estudio histopatológico confirmativo.

El tratamiento fue radical con resección de las lesiones en el 42% ; la enucleación se realizó en el 22% de los casos. El tratamiento médico a base de corticoterapia se efectuó en el 19% . En el 12% ocurrió una mejoría espontánea. La radioterapia se requirió en el 5% de los casos.

CONCLUSIONES :

En nuestra serie de 75 pacientes reportados en un periodo de 10 años de estudio se encontró la presencia de tumor orbitario con predominio del sexo masculino sobre el sexo femenino con el 53% y el 47% respectivamente. El grupo de edad de 0-4 años, en ambos sexos, fue el más afectado y coincidió con el diagnóstico de Retinoblastoma .

La lateralidad izquierda predominó en ambos sexos con el 55% de los casos, el lado derecho se encontró afectado en el 41% y la bilateralidad ocurrió en el 4% , presentándose ésta sólo en el sexo femenino.

Las manifestaciones clínicas encontradas como motivo de consulta incluyeron principalmente el aumento de volumen, la proptosis, la disminución de la agudeza visual y la leucocoria en los niños.

Los diagnósticos iniciales de envío fueron diversos y éstos incluyeron a la tumoración orbitaria , el retinoblastoma y el exoftalmos en estudio, principalmente. Los tres principales diagnósticos de egreso fueron el retinoblastoma con el 24% , pseudotumor orbitario con el 23% y el quiste dermoide con el 19% .

El diagnóstico de egreso se estableció mediante el estudio clínico en el 33% , con la ayuda de la TAC en el 51% de los casos y sólo el 15% de los casos tuvo confirmación histopatológica.

El tratamiento radical se llevo a cabo en el 64 % de los casos mediante resección de la tumoración o enucleación del ojo afectado.La corticoterapia se aplicó al 19% de los casos y se requirió de radioterapia en el 5%.

La patología de tumoración orbitaria es motivo de consulta oftalmológica.En nuestro estudio afectó más al sexo masculino. La unilateralidad fué más frecuente y predominó el lado izquierdo.Las principales manifestaciones fueron el aumento de volumen del contenido orbitario y la disminución de la agudeza visual. Los principales tipos de tumores orbitarios encontrados fueron el Retinoblastoma en edad pediátrica y el pseudotumor orbitario en pacientes mayores de 20 años junto con los quistes dermoides y el hemangioma cavernoso.

Cabe señalar la importancia de los procedimientos complementarios como la TAC y la biopsia . El diagnóstico final solo se confirma mediante estudio histopatológico.

El procedimiento radical fué el principal método de tratamiento para los casos malignos.

TABLAS
Y
GRAFICAS

TABLA I

TUMORES ORBITARIOS

DISTRIBUCION POR GRUPOS DE EDAD. AMBOS SEXOS.

EDAD	CASO	PORCENTAJE.
(años)	(no)	(%)
0-4	19	25
5-9	9	12
10-14	5	7
15-19	6	8
20-24	9	12
25-29	2	3
30-34	5	7
35-39	4	5
40-44	1	1
45-49	6	8
50-54	5	7
55-59	1	1
60 o más	3	4
TOTAL	75	100 %

Fuente: Archivo clínico de Oftalmología. HEP

GRAFICA I
DISTRIBUCION POR EDAD. AMBOS SEXOS
 FUENTE. ARCHIVOS CLINICOS DEL
 DPTO. DE OFTALMOLOGIA HEP.





TABLA II
TUMORES ORBITARIOS
DISTRIBUCION POR GRUPOS DE EDAD. SEXO FEMENINO.

EDAD	CASO	PORCENTAJE.
(años)	(no.)	(%)
0-4	8	23
5-9	5	15
10-14	1	3
15-19	4	11
20-24	4	11
25-29	1	3
30-34	3	8
35-39	1	3
40-44	-	-
45-49	3	8
50-54	2	6
55-59	1	3
60 o más	2	6
TOTAL	35	100 %

Fuente: Archivo clínico de Oftalmología. HEP.

TABLA III
TUMORES ORBITARIOS
DISTRIBUCION POR GRUPOS DE EDAD. SEXO MASCULINO.

EDAD	CASO	PORCENTAJE.
(años)	(no)	(%)
0-4	11	27
5-9	4	10
10-14	4	10
15-19	2	5
20-24	5	13
25-29	1	2
30-34	2	5
35-39	3	8
40-44	1	2
45-49	3	8
50-54	3	8
55-59	-	-
60 o más	1	2
TOTAL	40	100 %

Fuente: Archivo clínico de Oftalmología HEP

ESTÁ TESIS
SALÍ DE LA
BIBLIOTECA

GRAFICA II
TUMORES ORBITARIOS. DISTRIBUCION POR SEXO
FUENTE: ARCHIVOS CLINICOS DEL DEPTO. DE OFTALMOLOGIA HEP.

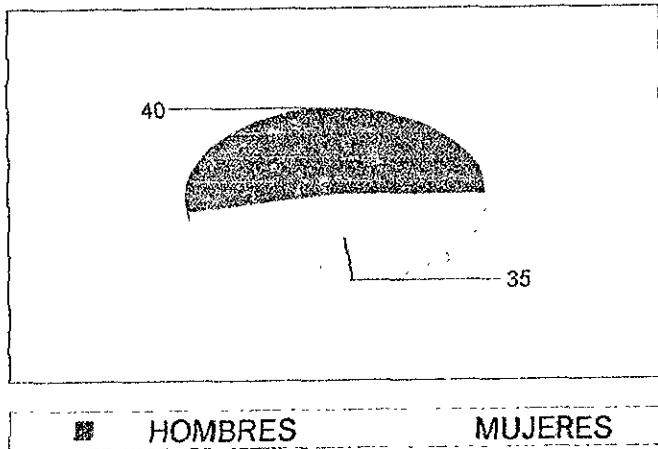


TABLA IV**TUMORES ORBITARIOS***LATERALIDAD AMBOS SEXOS.*


LATERALIDAD	No. CASOS.	%
DERECHA	31	41
IZQUIERDA	41	55
BILATERAL	3	4
TOTAL	75	100 %

Fuente: Archivos Clínicos Dpto. de Oftalmología HEP.

GRAFICA III

LATERALIDAD AMBOS SEXOS. No. DE CASOS.

FUENTE ARCHIVOS CLINICOS DEL DEPTO. DE OFTALMOLOGIA. HEP



DERECHA IZQUIERDA BILATERAL

TABLA V

**TUMORES ORBITARIOS
LATERALIDAD POR GRUPOS DE SEXO.**

LATERALIDAD	CASOS		PORCENTAJE	
	H	M	H	M
DERECHA	18	13	45	37
IZQUIERDA	22	19	55	54
BILATERAL	--	3	--	9
TOTAL	40	35	100%	100%

Fuente: Archivos clínicos Dpto de Oftalmología.

**TABLA VI
TUMORES ORBITARIOS
CARACTERISTICAS CLINICAS. AMBOS SEXOS.**

CARACTERISTICAS CLINICAS	No. CASOS	PORCENTAJE.
AUMENTO DE VOLUMEN	32	43
PROPTOSIS	21	28
DISMINUCION DE A VISUAL	14	19
LEUCOCORIA	13	17
ALT. MOVILIDAD OCULAR	4	5
DIPLOPIA	3	4

Fuente: Archivos Clínicos Dpto de Oftalmología.

TABLA VII
TUMORES ORBITARIOS
DIAGNOSTICO DE ENVIO

	CASOS	PORCENTAJE
TUMOR ORBITARIO	31	42
RETINOBLASTOMA	14	19
EXOFTALMO EN ESTUDIO	8	11
QUISTE DERMOIDE	6	8
HEMANGIOMA	5	7
MUCOCELE	5	7
PROPTOSIS EN ESTUDIO	2	2
LINFOMA	2	2
PSEUDOTOMOR ORB.	1	1
RABDOMIOSARCOMA	1	1
TOTAL	75	100 %

Fuente Archivos clinico Dpto. de Oftalmología. HEP.

TABLA VIII
TUMORES ORBITARIOS
DIAGNOSTICO FINAL

	CASOS	PORCENTAJE
RETINOBLASTOMA	18	24
PSEUDO TUMOR ORB	17	23
QUISTE DERMOIDE	14	19
HEMANGIOMA CAVERNOSO	9	12
MENINGIOMA	4	6
MUCOCELE	3	4
QUISTE ORBITARIO	2	3
OSTEOMA ORBITARIO	2	3
TUMOR MIXT GLAND LAG.	1	1
GLIOMA N OPTICO	1	1
EPITELIOMA CALCIFICANTE	1	1
DE MALHERTE.		
CARCINOMA EPIDERMOIDE		
DE GLAND LAGRIMAL	1	1
HIPERPLASIA DE GLAND LAG	1	1
MELANOCITOMA	1	1
TOTAL	75	100 %

Fuente: Archivo Clínico de Dpto de Oftalmología HEP.

TABLA IX
TUMORES ORBITARIOS
AUXILIARES DE DIAGNOSTICO

	CASOS	PORCENTAJE
TAC	38	51
DX CLINICO	25	33
EST. HISTOP	11	15
U.S.G	1	1
TOTAL	75	100 %

Fuente: Archivo Clínico de Oftalmología HEP.

TABLA X
TUMORES ORBITARIOS
TRATAMIENTO

	CASOS	PORCENTAJE
RESECCION DEL TUMOR	33	42
ENUCLEACION	17	22
CORTICOTERAPIA	15	19
NINGUNO	10	12
RADIOTERAPIA	4	5

Fuente: Archivo clínico Dpto. Oftalmología. HEP

BIBLIOGRAFIA.

1. Shields JA: Chapter three: Incidence of orbital tumores and pseudotumor. En: *Diagnosis and management of orbital tumores*. Editor: Lisa McAllisters. Estados Unidos. W.B.Saunders Company, 1989. Pag: 28-35.
2. Kodsi SR, Shetlar DJ. A Review of 340 Tumors in Children During a 60-year period. *Am J Ophthalmol* 1994; 117:177-182.
3. Abramson DH, Gamell LS. Unilateral retinoblastoma: new intraocular tumours after treatment. *Br. J.Ophthalmol* 1994;78:698-701.
- 4.Nelson SC, Friedman HS. Successful Therapy for Trilateral Retinoblastoma. *Am J Ophthalmol* 1992;114:23-9.
- 5.González G,Pineda AA. Tumores vasculares del globo ocular y sus anexos.I.Conceptos generales. *Rev Mex Oftalmol* 1995;69 (4):125-133.
- 6.Shields CL. Shields JA. Vasoproliferative Tumors of the Ocular Fundus. *Arch Ophtalmol* 1995;113:615-23.
- 7.González G, Pineda AA. Glioma del nervio óptico. *Rev Mex Oftalmol* 1993;67(3):105-116.
- 8.Pless M, Lessell S. Spontaneous Visual Improvement in Orbital Apex Tumors. *Arch Ophthalmol* 1996; 114:704-6.
- 9.González G, Pineda AA. Tumores vasculares del globo ocular y sus anexos II. Pseudotores vasculares. *Rev mex Oftalmol* 1995;69 (5):163-9.

10. Recillas C, Tamariz E. Clasificación, frecuencia y distribución de las lesiones linfoides oculares y orbitarias en la A.P.E.C. (Revisión de 30 años :1959-1990). *Rev Mex Oftalmol* 1995;69(5):190-8.
11. Gómez A, Hernández MA. Tumores metastasicos a globo ocular y órbita. *Rev mex Oftalmol* 1995;(1):20-26.
12. Samaniego U, García FM, Gil R. Tumores metastasicos a globo ocular y órbita. experiencia en el Instituto Nacional de Cancerología. 1987-1990. *Rev Mex Oftalmol* 1992;66(4):135-141.
13. Diaz R, Ponce E. Errores diagnósticos en tumores intraoculares. *Rev Mex Oftalmol* 1994;68(2):76-80.