

11236  
10  
25/5/88



**UNIVERSIDAD NACIONAL AUTONOMA DE MEXICO**

FACULTAD DE MEDICINA  
DIVISION DE ESTUDIOS DE POSTGRADO  
INSTITUTO MEXICANO DEL SEGURO SOCIAL  
HOSPITAL DE ESPECIALIDADES CENTRO MEDICO  
NACIONAL SIGLO XXI  
"DR. BERNARDO SEPULVEDA G."  
DIVISION DE EDUCACION E INVESTIGACION MEDICA

**MUCOCELE DE SENOS PARANASALES  
MANEJO ENDOSCOPICO**

**T E S I S**  
P R E S E N T A D A P O R:

**DRA. LETICIA DEL CARMEN CRUZ HERNANDEZ**

PARA OBTENER EL TITULO DE:  
**OTORRINOLARINGOLOGIA Y CIRUGIA  
DE CABEZA Y CUELLO**

ASESOR:  
DR. ALEJANDRO VARGAS AGUAYO

MEXICO, D. F.

1998

TESIS CON  
FALLA DE ORIGEN

265864



Universidad Nacional  
Autónoma de México

Dirección General de Bibliotecas de la UNAM

**Biblioteca Central**




**UNAM – Dirección General de Bibliotecas**  
**Tesis Digitales**  
**Restricciones de uso**

**DERECHOS RESERVADOS ©**  
**PROHIBIDA SU REPRODUCCIÓN TOTAL O PARCIAL**


Todo el material contenido en esta tesis esta protegido por la Ley Federal del Derecho de Autor (LFDA) de los Estados Unidos Mexicanos (México).

El uso de imágenes, fragmentos de videos, y demás material que sea objeto de protección de los derechos de autor, será exclusivamente para fines educativos e informativos y deberá citar la fuente donde la obtuvo mencionando el autor o autores. Cualquier uso distinto como el lucro, reproducción, edición o modificación, será perseguido y sancionado por el respectivo titular de los Derechos de Autor.



---

**DR. NIELS H. WACHER RODARTE**  
**JEFE DE LA DIVISION DE ENSEÑANZA E**  
**INVESTIGACION**



---

**DR. ALEJANDRO VARGAS AGUAYO**  
**ASESOR Y JEFE DE SERVICIO DE**  
**OTORRINOLARINGOLOGIA**

**A DIOS**  
Porque todo logro  
es en tu nombre Señor

**A MIS PADRES Y FAMILIA**  
Porque su apoyo hizo  
posible este logro

**A MI HIJA**  
Máxima bendición de  
mi vida e inspiración  
de mi esfuerzo

**A MIS MAESTROS**  
Porque sus enseñanzas  
forman parte del  
Otorrinolaringólogo  
que soy

**A MIS AMIGOS**  
Compañeros de tantas  
vivencias a lo largo de  
estos cuatro años

## INDICE

	PAGINA
INTRODUCCION (ANTECEDENTES) .....	1
ANATOMIA, EMBRIOLOGIA Y FISIOLOGIA .....	5
ETIOLOGIA .....	11
CUADRO CLINICO Y DIAGNOSTICO .....	12
TRATAMIENTO .....	14
PRESENTACION DE CASOS .....	17
DISCUSION .....	21
CONCLUSIONES .....	23
ANEXO .....	24
BIBLIOGRAFIA .....	29

## ANTECEDENTES

El mucocele fué primeramente descrito por Langenberck en 1818, y fué Berthon, quien describió el drenaje quirúrgico de estos "hidrantes " hacia 1880. El termino MUCOCELE, fué introducido por Rollet en 1896, y fué Onodi quien hizo la primera descripción histológica en 1901. Neel en 1987 y Moriyama en 1992 recomiendan el manejo de los mucocelos con cirugía radical exenterativa. En 1989 Kennedy et al. introducen el manejo endoscópico de estas lesiones (1-5).

Los mucocelos aparecen aproximadamente con la misma frecuencia en hombres y mujeres, generalmente son de crecimiento lento, son más frecuentes en el seno frontal, y en orden decreciente se encuentran en el seno etmoidal, esfenoidal, y seno maxilar; se han descrito en los cornetes, fosa pterigomaxilar, etc (1,2,6-9,11-14).

Los mucocelos son sacos revestidos de mucosa, que contienen moco y que pueden llenar completamente un seno paranasal y son capaces de expandir la cavidad, erosionando el hueso adyacente. La teoría de la necrosis explica que el crecimiento del saco por acumulación de moco aumenta la presión hacia las estructuras óseas cercanas , provocando necrosis de las mismas y así, permitiendo la expansión del mucocele (3,6,7,9,14,15).

Lud propone que la inflamación de la mucosa lleva a la producción de Prostaglandina E2 y colagenasa , estimulación de fibroblastos por linfocitos locales con la consiguiente reabsorción del hueso. Con respecto a la teoría que explica la etiología del mucocele se dice que básicamente debe haber obstrucción a nivel del ostium natural del seno comprometido, como resultado de infección, trauma, deformidad congénita, alergia, y también asociado a radioterapia o cirugía de senos paranasales previa (2,4,6,8,9,15-17).

Otra teoría sugiere que el mucocele es debido a una dilatación quística de células mucosas de la lámina basal (13,16,17).

El moco contenido en dicho saco es estéril, pero ocasionalmente puede aislarse Estafilococo Aureus; cuando se involucran otros microorganismos el nombre correcto es piocele (4,8,9,16).

La sintomatología está estrechamente relacionada con el seno afectado, si se presenta en el seno frontal la sintomatología que se encuentra es : cefalea frontal, y frecuentemente proptosis, con la consiguiente diplopía (1,2,11,15,17,19,22). Cuando ocurren mucoceles esfenoidales se refieren síntomas más generales, o difusos, como cefalea occipital o profunda, así como dolor nasal profundo, síntomas oftalmológicos como diplopía, desplazamiento del globo ocular, o alteraciones visuales; también se asocian síntomas resultantes del compromiso de estructuras vecinas como los nervios craneales II al VI, la glándula hipófisis, etc. Moriyama refiere

que el lapso que encontró entre la aparición de síntomas y el momento de la cirugía varia de 11 a 49 años (1,2,4,9,19).

Los rayos X simples pueden mostrar opacificación, erosión ósea, o expansión . La Tomografía Computarizada es indispensable para evaluar precisamente la región anatómica comprometida y la extensión de la lesión. La Resonancia Magnética se utiliza para diferenciar tumores de mucocceles (1,2,4,7,10,13,16-21).

Los mucocceles pueden tratarse de dos formas : por cirugía radical exenterativa o por marsupialización (1,2,4,11,12,15,17,19,22,23).

La marsupialización es una cirugía conservadora, orientada a crear un pasaje de drenaje y preservar los contornos anatómicos en lo posible, esta cirugía se basa fundamentalmente en el hecho de que el revestimiento del mucoccele es mucosa similar a la de la nariz (1,19).

La cirugía radical pretende la completa extirpación de membranas mucosas del seno afectado, con la consiguiente obliteración y colapso del mismo. Estos procedimiento obliterativos se asocian a mayor morbilidad (4,15,17,22).

La cirugía endoscópica para el tratamiento del mucoccele es una indicación ideal, puede realizarse bajo anestesia local con sedación lo que disminuye en gran parte la morbilidad quirúrgica, incluso, los mucocceles



con extensión intracraneal pueden operarse con éxito por vía endoscópica ya que la cirugía endoscópica provee una excelente visualización directa del área comprometida, con mínimo sangrado y mínimo trauma a la mucosa normal o a las estructuras óseas (1,2,11,12,16,21,23).

En el seguimiento endoscópico que se ha realizado en pacientes sometidos a marsupialización se ha visto que el revestimiento mucoso preservado vuelve a recuperar el movimiento ciliar, hasta tomar aspecto macroscópico de mucosa normal (1,4,16,19,23).

## EMBRIOLOGIA, ANATOMIA Y FISIOLOGIA

El desarrollo embriológico de la región cráneo-oro-facial ocurre entre la cuarta y octava semanas de la vida fetal. La membrana buco-orofaríngea se desarrolla a partir de la parte anterior del estomodeo, derivado ectodérmico. Hacia el día 26 se forma la bolsa de Rathke, en este momento, existen tres proyecciones faciales en desarrollo que definirán la estructura nasal en sí misma: el proceso frontonasal, el proceso maxilar y el proceso mandibular. Los últimos dos derivan del primer arco branquial, mientras que el proceso frontonasal se desarrolla independientemente a partir del ectodermo y contribuye al desarrollo de las placodas olfatorias. Cada una de estas placodas favorece el crecimiento medial y lateral de las prominencias nasales rodeando y formando las narinas, conforme el crecimiento se va profundizando se forma el saco nasal y, conforme esta cavidad crezca hacia posterior formará la membrana buconasal. La involución de esta membrana que comunica al paladar primitivo con el neurocráneo formará la coana posterior (esto ocurre hacia el día 38-40 de la embriogénesis).

La prominencia frontal contribuye a la formación de la frente y el dorso nasal, mientras que las dos prominencias nasales medias se fusionan para formar la punta nasal y la columnella. Intranasalmente, el proceso nasofrontal contribuye al desarrollo de la cápsula nasal, que crece envolviendo las estructuras cartilaginosas nasales. Esta cápsula se

desarrolla en dos porciones: una mesetmoidica ( precursora del septum nasal) y otra lateral ectoetmoidica ( el cornete y la pared lateral nasal). El proceso frontonasal crece posteriormente desde la superficie del cráneo hasta el paladar en desarrollo. El cartilago septal que se desarrolla a partir del mesoetmoides , crece en sentido superoinferior, la osificación posterior del mesoetmoides forma la lámina perpendicular del etmoides y la crista galli.

El conducto nasolagrimal inicia como un surco entre las prominencias maxilar y de la pared lateral nasal. Comunica al ojo con la fosa nasal en formación; la completa permeabilización de este ducto no ocurre hasta el primer mes de vida extrauterina y puede tomar más tiempo.

Entre el tercero y cuarto mes del desarrollo fetal, la membrana mucosa infiltra las estructuras cartilaginosas de la pared lateral nasal por medio de un proceso de neumatización primaria. Con el crecimiento se lleva a cabo una neumatización secundaria ósea de la cual, eventualmente, se desarrollarán los senos paranasales.

### **Pared Lateral Nasal**

Durante la novena y décima semanas del desarrollo fetal se forman en la pared lateral nasal seis puentes, que se separan claramente por surcos, cada uno de estos puentes ( etmoidoturbinales) tiene una porción anterior ascendente y una porción posterior descendente.

En el desarrollo, la porción descendente del primer puente etmoidoturbinar forma el proceso uncinado y la porción ascendente forma el agger nasi; el surco entre el primero y segundo puentes etmoidoturbinales formarán en su porción descendente el infundíbulo etmoidal y la porción ascendente el receso del frontal.

Hacia el tercer trimestre del embarazo existen aproximadamente cinco cornetes por arriba del inferior; pero al nacimiento, los más superiores coalescen y desaparecen.

El meato medio comienza su desarrollo hacia finales del primer trimestre con la formación del proceso uncinado, más tarde se forma la bulla etmoidal y, entre ellos el infundíbulo; estas tres estructuras son las características anatómicas más constantes. El seno frontal se formará de la neumatización superior del receso del frontal dentro del hueso frontal.

El segundo puente etmoidoturbinar dará origen a la bulla etmoidal, mientras que del tercer puente etmoidoturbinar se originará el cornete medio. El cornete inferior ó cornete maxilar es un hueso no relacionado con el desarrollo de los puentes etmoidoturbinales.

### **Seno Maxilar**

El seno maxilar comienza su desarrollo como un crecimiento en la pared lateral nasal a nivel del área etmoidal de la cápsula nasal durante el tercer mes del desarrollo fetal, es el primer seno paranasal en aparecer; su

crecimiento comienza inmediatamente posterior al desarrollo del proceso uncinado. Crece poco a poco a través de la vida fetal y al nacimiento mide de 6 a 8 cc. Después del nacimiento el rango de crecimiento del seno maxilar es de aproximadamente 2mm verticalmente y 3 mm en la dimensión anteroposterior por año. En el adulto el piso del seno esta a 4-5 mm inferior al piso de la cavidad nasal.

El ostium natural de seno maxilar se encuentra dentro del infundíbulo, usualmente inmediatamente inferior a la bulla etmoidal.

Variaciones: Aproximadamente el 50% de los senos maxilares tienen un septum incompleto. La verdadera duplicación del seno puede ocurrir en el 2.5% de los estudios anatómicos. El ostium accesorio se ve en el 25-50% de los senos adultos mientras que en el niño puede verse en el 15%. La hipoplasia ocurre en el 6%.

### **Seno Etmoidal**

Las celdillas etmoidales anteriores y medias comienzan como evaginaciones de la pared lateral nasal a nivel del meato medio durante el tercer mes de vida fetal. Un poco más tarde, las celdillas posteriores surgen como evaginaciones de la mucosa a nivel del meato superior. Al nacimiento, el seno anterior mide 4mm de alto, 2mm de largo y 2mm de ancho, mientras que el posterior mide 5mm de alto, 4mm de largo y 2mm de ancho. Hacia los 12 años de edad el seno etmoidal tiene casi su tamaño adulto, 24 mm de alto, 23mm de largo y 11mm de ancho.

### **Seno Frontal**

El seno frontal comienza su desarrollo hacia el cuarto mes de vida fetal, posterior al desarrollo del receso del frontal. El seno es muy pequeño al nacimiento, y en este tiempo es prácticamente indistinguible de las celdillas etmoidales anteriores. Su crecimiento inicial es lento, pudiendo reconocerse hacia al año de edad. La neumatización hacia vertical del hueso frontal inicia aproximadamente a los 5 años de edad; el tamaño adulto se alcanza aproximadamente hacia el final de la adolescencia.

### **Seno Esfenoidal**

El seno esfenoidal puede identificarse hacia el cuarto mes de vida fetal, es una evaginación de la parte posterior de la cápsula nasal (receso esenoetmoidal). Al nacimiento es pequeño y comienza a crecer hasta después de los 3 años de edad, cuando comienza a neumatizar el hueso esfenoides, hacia los 7 años de edad el seno se encuentra a nivel de la silla turca.

En el adulto su tamaño es 20mm de altura, 23mm de profundidad y 17 mm de ancho; la asimetría es frecuente. Cuando la neumatización es máxima, la arteria carótida y el nervio óptico pueden estar cubiertas solo por mucosa en la pared lateral o superior. El seno esfenoidal puede

presentar septum incompleto, y varios recesos, así como es frecuente que tenga una configuración interna irregular.

### **Flujo del moco en los senos paranasales**

El flujo de moco en el seno maxilar inicia en el piso y se dirige al ostium natural con movimientos espirales, y el moco pasa al infundíbulo etmoidal.

En el seno etmoidal, las celdillas anteriores a la gran lamella drenan hacia el meato medio, mientras que las celdillas posteriores y superiores a la gran lamella drenan vía el meato superior, a través del receso esfenoetmoidal.

El seno frontal es el único seno paranasal que presenta parcialmente flujo retrógrado del moco, inicialmente hacia superior a lo largo de la pared medial para continuar lateralmente a través del techo y hacia el ostium, saliendo vía el receso frontal hacia el infundíbulo.

El seno esfenoidal drena hacia el receso esfenoetmoidal.

Una vez en la nariz el moco se dirige : de anterior a lo largo del proceso uncinado hacia el cornete inferior y después a la nasofaringe pasando anterooinferiormente al orificio de la trompa de Eustaquio. Las secreciones posteriores viajan a través del receso esfenoetmoidal , hacia la nasofaringe, dirigiéndose posterosuperiormente al orificio de la trompa de Eustaquio.

## ETIOLOGIA

La obstrucción prolongada del ostium natural del seno paranasal es el factor causal más asociado a la presencia de mucocelos. Esta obstrucción puede tener como origen las siguientes causas:

- *No Infecciosa: (MUCOCELE)*

Alérgica

Neoplásica

Traumática

Cirugía previa

Radioterapia previa

- *Infecciosa: sinusitis crónica (PIOCELE)*

Bacteriana

Micótica

En la formación de un mucocele verdadero hay destrucción, remodelación y expansión ósea. Autores como Lund han propuesto que los linfocitos estimulan localmente a los fibroblastos que a su vez producen factores que llevan a reabsorción ósea, tales como prostaglandina E2 y colagenasa; otros agentes humorales relacionados con resorción ósea son : hormona paratiroidea, vitamina D, linfoquinas, interleucina-1.

La teoría de la presión negativa sostiene que la acumulación de moco en un espacio cerrado, incrementa la presión sobre el hueso adyacente, provocando necrosis del mismo y permitiendo así la expansión del



mucocele. También se ha sugerido un mecanismo de degeneración quística de las glándulas seromucinosas (Batsakis 1980).

#### CUADRO CLINICO Y DIAGNOSTICO

Basicamente existen síntomas oculares y síntomas nasales; también puede haber síntomas neurológicos y/o endocrinológicos si se involucra el contenido intracraneano ( encéfalo e hipófisis ).

Síntomas oculares: el síntoma más frecuentemente encontrado es la proptosis, desplazamiento del globo ocular inferolateralmente, algunos desarrollan diplopia, cefalea fronto-ocular o retrorbitaria, disminución de la agudeza visual, epífora.

Síntomas nasales: obstrucción nasal, predominantemente unilateral, de larga evolución; rínorrea anterior y/o posterior, cefalea frontal, plenitud facial.

Otros síntomas: se reporta en la literatura que puede haber vértigo, obstrucción nasal inespecífica, antecedente de traumatismo (fracturas), cirugías nasales previas (polipectomías), radioterapia previa (tumores de cabeza y cuello), finalmente, son raros los pacientes asintomáticos.

mucocele. También se ha sugerido un mecanismo de degeneración quística de las glándulas seromucinosas (Batsakis 1980).

## CUADRO CLINICO Y DIAGNOSTICO

Basicamente existen síntomas oculares y síntomas nasales; también puede haber síntomas neurológicos y/o endocrinológicos si se involucra el contenido intracraneano ( encéfalo e hipófisis ).

Síntomas oculares: el síntoma más frecuentemente encontrado es la proptosis, desplazamiento del globo ocular inferolateralmente, algunos desarrollan diplopia, cefalea fronto-ocular o retrorbitaria, disminución de la agudeza visual, epífora.

Síntomas nasales: obstrucción nasal, predominantemente unilateral, de larga evolución; rинorrea anterior y/o posterior, cefalea frontal, plenitud facial.

Otros síntomas: se reporta en la literatura que puede haber vértigo, obstrucción nasal inespecífica, antecedente de traumatismo (fracturas), cirugías nasales previas (polipectomias), radioterapia previa (tumores de cabeza y cuello), finalmente, son raros los pacientes asintomáticos.

Una vez que se sospecha clínicamente la presencia de un mucocelo se solicitan exámenes de gabinete. Los estudios recomendados son Tomografía computada de senos paranasales y Resonancia magnética.

La TC aporta gran información: muestra la erosión ósea; los mucocelos aparecen como masas hiper o isodensas que no refuerzan; además, la tomografía es indispensable para delinear los contornos y variantes anatómicas, así como para valorar el involucro orbitario y/o intracranial.

En la Resonancia Magnética se aprecian masas de intensidad intermedia en T1 y de alta intensidad en fase T2, con poco reforzamiento con gadolinio. El compromiso intracraneal se demuestra de forma óptima por RM, así como la asociación entre la carótida interna y el nervio óptico.

El diagnóstico diferencial de los mucocelos incluye: osteoma, encefalocelo, meningioma, neurilemoma, neoplasia maligna: carcinoma escamoso, linfoma; polipo, aneurisma, tumor hipofisario, colesteatoma, etc.

## TRATAMIENTO

El tratamiento del mucocele es invariablemente quirúrgico, pudiendo ser conservador (marsupialización) o radical (extirpación de la mucosa) (Tabla 1).

Existen muchos abordajes para el tratamiento del mucocele. Actualmente, se han reportado excelentes resultados con el manejo endoscópico (Tabla 2). Hay muchas ventajas para este manejo, puede realizarse ambulatoriamente, bajo anestesia local, no requiere insisiones externas, menor morbilidad comparada con la etmoidectomía externa, aún más cuando existe compromiso orbitario o intracraneal. Durante el manejo endoscópico se realiza drenaje y marsupialización del mucocele, respetando la mucosa que lo separa de estructuras como la órbita o la dura disminuyendo así la morbilidad.

Los colgajos osteoplásticos o el procedimiento de Lynch tradicionalmente están indicados en mucocelos del seno frontal. Otros abordajes externos incluyen la etmoidectomía transantral, esfenoidectomía transorbitaria, esfenoidectomía transpalatal, etmoidectomía externa.

## TECNICA QUIRURGICA DEL MANEJO ENDOSCOPICO PARA MUCOCELE

A cada uno de los pacientes se les explican las ventajas y desventajas del manejo quirúrgico endoscópico y abierto de los mucocelos de senos paranasales.

Se obtiene autorización por escrito para el procedimiento quirúrgico.

A todos los pacientes se les solicita Tomografía computarizada de senos paranasales preoperatoria para ubicar las estructuras anatómicas que limitan la disección endoscópica ( tales como el piso de la fosa craneal anterior, índice de Keros, lámina papirácea, variantes anatómicas : celdillas de Haller, celdillas de Onodi, concha bulosa, complejo osteomeatal, etc ), misma que se valora en la cita prequirúrgica e inmediatamente antes de iniciar la cirugía.

La cirugía se realiza bajo anestesia general, con intubación orotraqueal, anestesia y vasoconstricción locales con xilocaina al 2% con epinefrina a 1:200,000 aplicada bajo visión endoscópica. La parte inicial de la cirugía se realiza con el endoscopio de cero grados iniciando clásicamente con una infundibulectomía, los siguientes pasos dependen de la ubicación y extensión de la patología, tomando en cuenta los límites anatomico-quirúrgicos valorados en la TC y básicamente se procede a retirar la pared anterior e inferior del mucocelo, drenando su contenido,

lavando la cavidad y realizando hemostasia en caso necesario con vasoconstricción tópica, se delimita y valora la integridad de las estructuras anatómicas, respetando totalmente la mucosa limitante del mucocele. En caso necesario se emplea el endoscopio de 30 grados para disecciones retrogradas o del receso frontal.

Se realiza cultivo del contenido del mucocele.

En caso de involucro del seno maxilar se realiza antrostomía meatal, en caso de involucro del seno etmoidal se realiza etmoidectomía anterior y/o posterior y en caso de compromiso esfenooidal se aborda este seno por su cara anteroinferior, el seno Frontal es abordado a través del receso frontal.

Es importante realizar una marsupialización amplia del mucocele y reseca cualquier espícula o septum óseo que pudiera cicatrizar obstruyendo el drenaje del moco.

El cuidado postoperatorio constituye una fase crítica del manejo del mucocele y consiste en un retiro meticuloso de costras, fibrina, sangre y moco de la cavidad quirúrgica bajo visión endoscópica para evitar formación de sinequias u obliteración de la cavidad o recidiva del mucocele. La limpieza inicialmente se realiza entre el 5to y 11vo. días postoperatorios, posteriormente con revisión y limpieza endoscópicas cada semana por un mes, espaciando las revisiones de acuerdo a la evolución y extensión de la cavidad.

## PRESENTACION DE LOS CASOS

### **Materiales y Método**

#### ESTUDIO

Se trata de un estudio descriptivo, longitudinal, observacional.

#### UNIVERSO

Se incluyen 3 pacientes del servicio de Otorrinolaringología del Hospital de Especialidades Centro Médico Nacional Siglo XXI, con diagnóstico de mucocele, manejados con cirugía endoscópica de senos paranasales y su seguimiento endoscópico postoperatorio, de Enero a Diciembre de 1997.

## CASO 1

Femenino 77 años de edad que inicia su padecimiento actual hace 8 años con aumento de volumen del globo ocular izquierdo, proptosis, desplazamiento del mismo hacia superior y lateral, con disminución de agudeza visual hasta la percepción de luz de dicho ojo, sin otra sintomatología rinosinusal.

A la exploración física aumento de volumen en el ángulo superointerno de órbita izquierda que se extiende hacia seno Frontal, desplazando el ojo hacia adelante, inferior y lateralmente.

Refiere antecedente de cirugías previas en zona comprometida aproximadamente 3 años y un año antes, no especificando tipo de las mismas.

A la revisión endoscópica solo se aprecia septum anfractuoso, meatos medios sin compromiso aparente.

Se realiza TC SPN que muestra masa isodensa que ocupa senos frontal y etmoides izquierdos, con erosión de lámina papirácea y de tabla posterior. resonancia magnética que muestra tumoración frontoetmoidal izquierda que desplaza órbita, sin compromiso encefálico.



Se realizó marsupialización y drenaje del mucocele por vía transnasal endoscópica . La evaluación oftalmológica postoperatoria con mejoría de proptosis, adecuada ,movilidad de globo ocular. El cuidados postoperatorio endoscópico muestra cavidad de mucocele amplia, mucosa de aspecto normal, sin evidencia de secreciones, sin costras y/o coágulos. Con tomografía de control 2 meses posteriores a la cirugía sin evidencia de patología sinusal.

## CASO 2

Femenino 29 años de edad que inicia su padecimiento actual hace 4 años con obstrucción nasal bilateral de predominio izquierdo, rinorrea anterior mucopurulenta, plenitud facial constante.

Antecedente de rinitis mixta y alergia a hongos tratada con inmunoterapia.

A la exploración física se aprecia septum anfractuoso, en fosa nasal izquierda masa de aspecto polipoideo, grisácea, rinorrea mucopurulenta. Se realiza endoscopia nasal encontrando pólipos a nivel de meato medio y superior izquierdos.

La tomografía de SPN muestra densidad de tejidos blandos a niveles seno maxilar, etmoides, y fosa nasal izquierdos, se realiza resección de polipos por via transnasal endoscópica mostrando mejoría parcial de

sintomatología, 6 meses posteriores se realiza nuevamente tomografía que muestra imagen hiperdensa que ocupa esfenoides y etmoides izquierdos compatible con mucocele. Se realiza resonancia magnética que evidencia la misma masa compatible con mucocele.

Se realiza marsupialización por vía transnasal endoscópica del mucocele, con mejoría de sintomatología, en el control postoperatorio solo se aprecian cavidad con mucosa de aspecto normal, cornetes inferior y medio con degeneración polipoidea.

### CASO 3

Femenino 45 años de edad que inicia su padecimiento actual hace 2 años con obstrucción nasal derecha rínoarra posterior y cefalea Frontal.

A la exploración física se aprecia masa a nivel de meato medio derecho de superficie lisa. Se realiza endoscopia nasal se aprecia misma masa, piso nasal y nasofarínge sin compromiso.

La tomografía muestra masa hiperdensa que ocupa etmoides y seno frontal, compatible con mucocele, se realiza resonancia magnética que muestra masa de misma ubicación compatible con mucocele.

Se realiza marsupialización y drenaje del mismo por vía transnasal endoscópica. En el control endoscópico postoperatorio se aprecia cavidad de mucocele amplia, que abarca receso frontal, revestida de mucosa de aspecto normal, sin evidencia de secreciones ni costras.

## DISCUSION

Los mucocelos pueden aparecer en cualquiera de los senos paranasales. Aproximadamente el 65% se encuentran en el seno frontal, 30% en el seno etmoidal y el resto entre el seno esfenoidal y maxilar. Los síntomas que más se asocian a esta patología son proptosis, disminución de agudeza visual y obstrucción nasal.

Es indispensable para su estudio la realización de una tomografía computarizada de senos paranasales en cortes axiales y coronales, así como resonancia magnética. Estos estudios ayudan a valorar la extensión de la patología, el posible compromiso extrasinusal, establecer las variantes anatómicas y marcas quirúrgicas importantes para la cirugía, así como para el diagnóstico diferencial. La tomografía computarizada de SPN también es importante en el control postoperatorio tardío y para la vigilancia de posibles recurrencias.

Existen múltiples manejos quirúrgicos para los mucocelos, en la literatura actual el más recomendado es el manejo endoscópico ya que reduce la morbilidad y posibles complicaciones de los procedimientos externos y/o radicales. Nuestros casos fueron manejados de esta forma; se describe la técnica endoscópica empleada. Otra ventaja importante del manejo endoscópico es que se logra la visualización directa de la patología y en el control postoperatorio es indispensable la exploración endoscópica

ya que provee la posibilidad de remover moco, costras, secreciones y espículas óseas que pudieran ocasionar inflamación local y tendencia a la obliteración parcial de la cavidad. Es recomendable seguir las recomendaciones de Kennedy y Moriyama con respecto a crear una marsupialización amplia del mucocelo para evitar recidivas.

El éxito de cualquier tratamiento quirúrgico de los mucocelos requiere de un seguimiento postoperatorio estrecho y cuidadoso por largos periodos de tiempo. Hardy y Montgomery mencionan recurrencias de la enfermedad en periodos tan largos de tiempo posteriores a la cirugía de hasta 40 años.

Sin embargo, la cirugía endoscópica para manejo de los mucocelos puede no ser la medida terapéutica para todos los casos, ya que implica una completa comprensión y compromiso del paciente en su cuidado postoperatorio, así como una meticulosa técnica y conocimiento anatómico por parte del otorrinolaringólogo.

## CONCLUSIONES

Existen una gran cantidad de abordajes recomendados para el tratamiento quirúrgico de los mucocelos. La Cirugía funcional endoscópica de los senos paranasales es una opción de tratamiento conservador para los mucocelos frontal, etmoidal, esfenoidal y maxilar. Esta técnica evita las complicaciones inherentes a las cirugías externas o radicales, minimizando la morbilidad. Aunque es importante recalcar que tanto el médico como el paciente deben tener en cuenta que el éxito de la cirugía depende estrechamente del control postoperatorio cuidadoso y meticuloso por un periodo prolongado de tiempo.

## ANEXO


**TABLA 1. OPCIONES DE TRATAMIENTO PARA MUCOCELES DE SENOS PARANASALES.**

<b>MAXILAR :</b>	Caldwell Luc Etmoidectomia transantral Cirugía funcional endoscópica de senos paranasales
<b>ETMOIDES :</b>	Etmoidectomia externa Etmoidectomia transnasal Etmoidectomia transantral Cirugía funcional endoscópica de senos paranasales
<b>ESFENOIDES :</b>	Esfenoidectomia transeptal Esfenoidectomia intranasal Esfenoidectomia transorbitaria Esfenoidectomia transpalatal Cirugía funcional endoscópica de senos paranasales
<b>FRONTAL :</b>	Colgajo osteoplástico Procedimiento de Lynch Cirugía funcional endoscópica de senos paranasales

**TABLA 2. VENTAJAS DEL MANEJO ENDOSCOPICO DE LOS MUCOCELES.**

Bajo riesgo de complicaciones  
Facilidad en manos expertas  
Menor costo  
Adecuada visualización  
Mínima morbilidad  
Posibilidad de manejo de recurrencias endoscópicamente  
Seguimiento y limpieza postoperatorias bajo visión directa

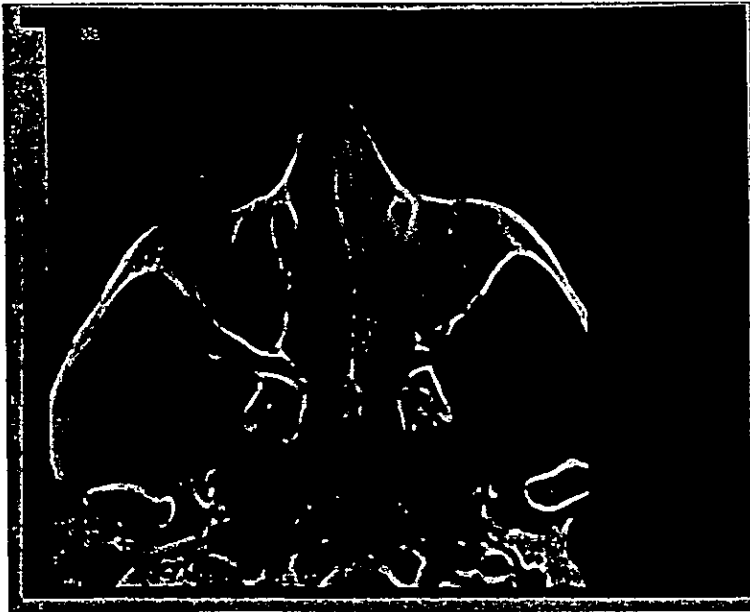
MUCOCELE DEL SENO FRONTAL



SE OBSERVA OCUPACIÓN DE SENO FRONTAL IZQUIERDO

TC DE SPN CORTE CORONAL

MUCOCELE DEL SENO MAXILAR

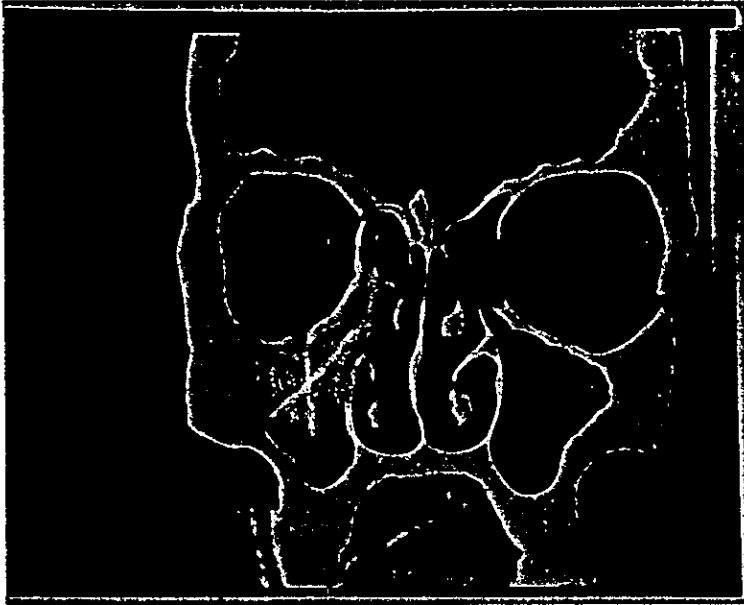


SE OBSERVA OCUPACION DEL SENO MAXILAR Y FOSA NASAL  
IZQUIERDOS

TC DE SPN CORTE AXIAL



MUCOCELE DEL SENO MAXILAR



SE OBSERVA OCUPACION DEL SENO MAXILAR DERECHO

TC DE SPN CORTE CORONAL

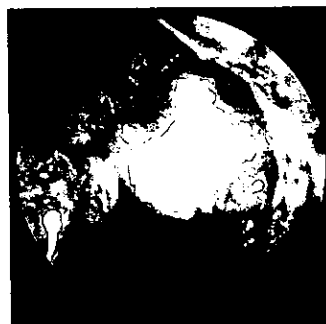
**VISTA ENDOSCOPICA DE UN MUCOCELE**

NOTE EL ABOMBAMIENTO PREVIO AL DRENAJE  
DEL MUCOCELE



**VISTA ENDOSCOPICA DE UN MUCOCELE**

INMEDIATAMENTE POSTERIOR A DRENAJE  
DE MUCOCELE



## BIBLIOGRAFIA

- 1.- **Kennedy D.W., Josephson J.S., et. al.** ENDOSCOPIC SINUS SURGERY FOR MUCOCELES: A VIABLE ALTERNATIVE. Laryngoscope . 99: 885-895, 1989.
- 2.- **Terris M.H., Davidson T.M.** ENDOSCOPIC MANAGEMENT OF A LARGE ETHMOID MUCOCELE. ENT Journal. 73:591-593, 1994.
- 3.- **Fenton W.H., Donald P.J., Carlton, W.** THE PRESSURE EXERTED BY MUCOCELES IN THE FRONTAL SINUS. Arch Otolaryngol Head and Neck Surgery. 116:836-840, 1990.
- 4.- **Evans, Colin.** AETIOLOGY AND TREATMENT OF FRONTO-ETHMOIDAL MUCOCELE .The Journal of Laryngology and Otology .95: 361-375, 1981.
- 5.- **Benninger M.S, Marks S.** THE ENDOSCOPIC MANAGEMENT OF SPHENOID AND ETHMOID MUCOCELES WITH ORBITAL AND INTRANASAL EXTENSION. 33: 157-161, 1995.
- 6.- **Vele D.D., Sengupta S.K., Dubey S.P., Dokup M.K.** CYSTIC LESIONS OF THE NASAL CAVITY AND THE PARANASAL SINUSES : REPORT OF TWO UNUSUAL CASES. The Journal of Laryngology and Otology. 110: 1157-1160, 1996.
- 7.- **Timon C.I., O'Dwyer T.P.** ETHMOIDAL MUCOCOELES IN CHILDREN. The Journal of Laryngology and Otology. 103: 284-286, 1989.
- 8.- **Lund V., Milroy CH.** FRONTO-ETHMOIDAL MUCOCOELES : A HISTOPATOLOGICAL ANALYSIS .The Journal of Laryngology and Otology. 105: 921-923, 1991.

- 9.- **Badia L., Parikh A., Brookes G.B.** PYOCELE OF THE MIDDLE TURBINATE . The Journal of Laryngology and Otology. 108: 783-784, 1994.
- 10.- **Froehlich P., Remond J, Morgom A.** MUCOCELE OF THE SPHENOID SINUS IN A CHILD (IMAGING CASE STUDY OF THE MONTH). Ann Otol Rhinol Laryngol. 104: 738-740, 1995.
- 11.- **Moriyama, H.,Hesaka H., Tashikana, T., Honda, Y.** MUCOCELES OF ETHMOID AND SPHENOID SINUS WITH VISUAL DISTURBANCE. Arch Otolaryngol Head and Neck Surgery. 118:142-146, 1992.
- 12.- **Stankiewicz, J.A.** SPHENOID SINUS MUCOCELE. Arch Otolaryngol Head and Neck Surgery. 115: 735-740, 1989.
- 13.- **Namon A.J.** MUCOCELE OF THE INFERIOR TURBINATE (IMAGING CASE STUDY OF THE MONTH ). Ann Otol Rhinol Laryngol. 104:910- 912, 1995.
- 14.- **Natvig, K., Larsen, T.E.** MUCOCELE OF THE PARANASAL SINUSES ( A RETROSPECTIVE CLINICAL AND HISTOLOGICAL STUDY). Journal of Laryngology and Otology. 92: 1075-1082, 1978.
- 15.- **Stack B.C., Klotch D.W.** MUCOCELE OF THE PTERIGOMAXILLARY SPACE ( IMAGING CASE STUDY OF THE MONTH ). Ann Otol Rhinol Laryngol. 104: 246-247, 1995.
- 16.- **Esa Rejab M.S., Hussain Said F.R., Et al.** SPHENOID SINUS MUCOCOELE: A POSSIBLE LATE COMPLICATION OF RADIOTHERAPY TO THE HEAD AND NECK. The Journal of Laryngology and Otology. 105: 959-960, 1991.

- 17.- **Chen H.J., Kao L.Y., Lui Ch.Ch.** MUCOCELE OF THE SPHENOID SINUS WITH THE APEX ORBITAE SYNDROME. *Surg Neurol.* 25: 101-104, 1986.
- 18.- **Vashist S., Goulalia R.K., Dayal Y., Bhargava S.** RADIOLOGICAL EVALUATION OF MUCOCOELE OF THE PARANASAL SINUSES. *The British Journal of Radiology.* 58: 959-963, 1985.
- 19.- **Moriyama H., Nakajima T., Honda Y.** STUDIES ON MUCOCOELES OF THE ETHMOID AND SPHENOID SINUSES : ANALYSIS OF 47 CASES. *The Journal of Laryngology and Otology.* 106: 23-27, 1992.
- 20.- **Aviv J.E., Lawson W., Bottone E.J.** MULTIPLE INTRACRANIAL MUCOCELES ASSOCIATED WITH PHAEOHYPHOMYCOSIS OF THE PARANASAL SINUSES. *Arch Otolaryngol Head and Neck Surgery.* 116: 1210-1214, 1990.
- 21.- **Roth, M., Lanza, D.C., et. al.** ADVANTAGES AND DISADVANTAGES OF THREE-DIMENSIONAL COMPUTED TOMOGRAPHY INTRAOPERATIVE LOCALIZATION FOR FUNCTIONAL ENDOSCOPIC SINUS SURGERY. *Laryngoscope.* 105: 1279-1284, 1995.
- 22.- **Rubin J.S., Lund V.J., Salmon B.** FRONTOETHMOIDECTOMY IN THE TREATMENT OF MUCOCELES. *Arch Otolaryngol Head and Neck Surgery.* 112: 434-436, 1986.
- 23.- **Rice, D. H.** INDICATIONS FOR ENDOSCOPIC SINUS SURGERY. *ENT Journal.* 73(7): 461-474, 1994.