

244
24



Universidad Nacional Autónoma de México

FACULTAD DE ODONTOLOGÍA

**CAPACIDAD REGENERATIVA DE LOS
TEJIDOS PERIODONTALES EN CIRUGÍA
MUCOGINGIVAL MEDIANTE EL USO
DE ACONDICIONADORES**

T E S I S A

QUE PARA OBTENER EL TÍTULO DE
CIRUJANO DENTISTA
P R E S E N T A:

**LUZ MARIA DEL SOCORRO
MEDINA CORTES**

ASESOR: C.D. M.O. ANA PATRICIA VARGAS CASILLAS

SEMINARIO DE PARODONCIA
PROMOCIÓN XXI



Ciudad Universitaria. México, D.F.

1998

**TESIS CON
FALLA DE ORIGEN**

263/02



Universidad Nacional
Autónoma de México



UNAM – Dirección General de Bibliotecas
Tesis Digitales
Restricciones de uso

DERECHOS RESERVADOS ©
PROHIBIDA SU REPRODUCCIÓN TOTAL O PARCIAL

Todo el material contenido en esta tesis esta protegido por la Ley Federal del Derecho de Autor (LFDA) de los Estados Unidos Mexicanos (México).

El uso de imágenes, fragmentos de videos, y demás material que sea objeto de protección de los derechos de autor, será exclusivamente para fines educativos e informativos y deberá citar la fuente donde la obtuvo mencionando el autor o autores. Cualquier uso distinto como el lucro, reproducción, edición o modificación, será perseguido y sancionado por el respectivo titular de los Derechos de Autor.

AGRADECIMIENTOS

A MIS PADRES

TOMAS MEDINA DELGADO

LUISA CORTES SUÁREZ

A MI HERMANO

MARCOS

LUIS

RAÚL.

A MIS MAESTROS Y AMIGOS

GRACIAS

UN MUY ESPECIAL AGRADECIMIENTO

DRA ANA PATRICIA VARGAS CASILLAS

DRA. ALMA AYALA

**CAPACIDAD REGENERATIVA DE LOS TEJIDOS PERIODONTALES EN
CIRUGÍA MUCOGINGIVAL MEDIANTE EL USO DE
ACONDICIONADORES**

INDICE

INTRODUCCION

Cap. I. ENCÍA.....	1
1.1. Tipos de encía	1
1.2. Características clínicas	4
1.3. Características histológicas de la encía	4
1.3.1. Epitelio gingival - lámina basal.	8
1.3.2. Tejido conectivo.	9
1.4. Matriz extracelular	12
Cap. II CIRUGÍA MUCOGINGIVAL.....	14
2.1. Encía insertada inadecuada.....	14
2.2. Recesión gingival	14
2.3. Clasificación de los procedimientos en la cirugía mucogingival	15
2.4. Técnicas quirúrgica a describir.....	16
2.4.1. Injerto desplazado lateral	16
2.4.2. Injerto desplazado oblicuo.....	20
2.4.3. Injerto desplazado coronal.	21
2.4.4. Injerto gingival libre	25
2.4.5. Injerto subepitelial de tejido conectivo:.....	30

Cap. III CICATRIZACIÓN 32

3.1. Cicatrización de injertos desplazados laterales:..... 32

3.2. Cicatrización de injertos libres:..... 34

Cap. IV ACONDICIONAMIENTO RADICULAR EN CIRUGIA

MUCOGINGIVAL: 37

4.1. Acondicionamiento con ácido cítrico 37

4.2. Técnica de acondicionamiento con ácido cítrico 38

4.3. Acciones del ácido cítrico:..... 38

4.4. Los efectos del ácido cítrico en la unión de colgajos
posicionados lateralmente propuesto por Commons y
Walter. (1983). 40

4.5. Clorhidrato de tetraciclina: 41

4.6. Acciones de la tetraciclina..... 41

4.7. Acondicionamiento con tetraciclina 42

4.8. Injertos de tejido conectivo subepitelial en el tratamiento
de recesión gingival. Un estudio comparativo de dos
procedimientos (HCl de tetraciclina y Ac. cítrico) 45

4.9. Efectos del acondicionamiento con HCl de tetraciclina
y del sistema de aplicación de fibrina-fibronectina en el
tratamiento de recesión gingival..... 46

4.10. Acondicionamiento con tetraciclina y fibronectina en
recesiones gingivales 47

4.11. Fibronectina	48
4.12. Actividades de la fibronectina	50
4.13. El sistema de fibronectina en el tratamiento de la resección gingival.....	51
DISCUSIÓN	53
BIBLIOGRAFIA	55

***CAPACIDAD REGENERATIVA DE
LOS TEJIDOS PERIODONTALES
EN CIRUGÍA MUCOGINGIVAL
MEDIANTE EL USO DE
ACONDICIONADORES***

INTRODUCCION

Los procedimientos mucogivales fueron diseñados originalmente como tratamiento para las recesiones gingivales e inserciones altas del frenillo, así como para extender la cantidad de encía, aunque diversos estudio han demostrado que la salud periodontal se puede mantener a pesar del ancho de la encía la cual nos sirve para impedir que los movimientos de los tejidos blandos se manifiestan sobre los márgenes gingivales.

La cirugía Mucogingival persigue obtener una zona de encía insertada que sea lo suficientemente adecuada, además de preservar la encía queratinizada con la perspectiva de alentar la regeneración del cemento y la inserción de las fibras del tejido conectivo.

Favoreciendo por otro lado un mejor control de placa evitando el traumatismo de la masticación y proporcionando contornos marginales mas estéticos. El empleo de diversas técnicas, para lograr Incrementar la cantidad de encía y/o cubrir recesiones a evolucionado mucho y se utilizan injertos desplazados e injertos libres según se requiera, los cuales están siempre relacionados en la posibilidad de lograr la reinserción entre los tejidos blandos y duros a partir del estado de la superficie radicular que juega un papel importante para que se lleve acabo una buena cicatrización.

Ultimamente se ha propuesto la regeneración de los tejidos mediante la estimulación de las fibras gingivales con el fin de que se produzca una diferenciación celular y se formen nuevos tejidos

periodontales. Desde los años setentas y ochentas, se han probado diversas sustancias acondicionadoras junto con la cirugía mucogingival como el Acido Cítrico, Tetraciclina y Fibronectina, cada una con su base de experimentación y se piensa que el utilizarla ayudara a inducir la cementogenesis mediante la desmineralización de la superficie radicular, y con está estimulación se lograra que los fibroblastos produzcan una nueva inserción.

Este tema tiene importancia clínica dentro de lo que son los avances en técnicas quirúrgicas que van siempre encaminados a lograr la mejora en el aparato de inserción periodontal, obteniendo la reubicación de las fibras perdidas por alteraciones mucogingivales.

CAPITULO I

ENCÍA



CAPITULO I

ENCÍA

1.1. TIPOS DE ENCÍA

La Encía es la parte de la membrana mucosa bucal que cubre los procesos alveolares y las porciones cervicales de los dientes, está compuesta de epitelio, lámina basal y tejido conectivo fibroso (Fig. 1).

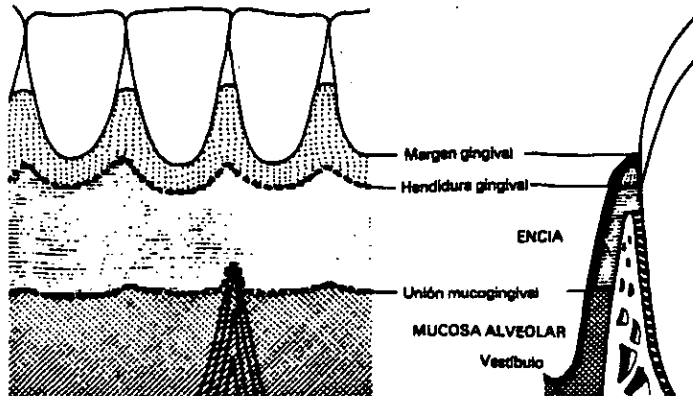


Fig. 1. Relaciones anatómicas de la encía normal ⁽¹³⁾.

La encía se puede dividir anatómicamente en (Fig. 2):

- Encía Marginal o Libre.
- Encía Insertada o Adherida
- Encía Interdentaria.



La Encía Marginal o Libre.- Es la región terminal de la encía que bordea a los dientes a manera de collar.

El borde coronal de la encía libre se denomina margen gingival libre, éste se extiende desde el margen gingival hasta el fondo del surco gingival siguiendo la línea ondulada de la línea amelocementaria de los dientes.

Su anchura varía de 0.5 a 2mm, está frente al esmalte dentario y forma la pared blanda del surco gingival.

El Surco Gingival.- Es el espacio estrecho alrededor del diente limitado por el epitelio del margen libre de la encía, su profundidad se encuentra de 0.5 a 3mm,

Encía Insertada o Adherida.- Se extiende desde la hendidura gingival hasta la línea mucogingival, se encuentra firmemente insertada al periostio del hueso alveolar por fibras de colágeno al cemento radicular.

La anchura de esta encía es la distancia que va desde la línea mucogingival a la proyección en la superficie externa del surco gingival, varía de 8 a 10 mm. en la zona de los incisivos hasta 1 mm. en la cara vestibular de los premolares.

Encía Interdentaria.- Es la región comprendida en los espacios interdentarios en las áreas de contacto de los dientes. En esta región se sitúan las papilas, una de lado vestibular y otra en el lado lingual separadas por una depresión denominada *col.*

La región anterior adopta una forma piramidal o cónica mientras que en la región de premolares y molares el vértice es plano. ⁽¹⁾

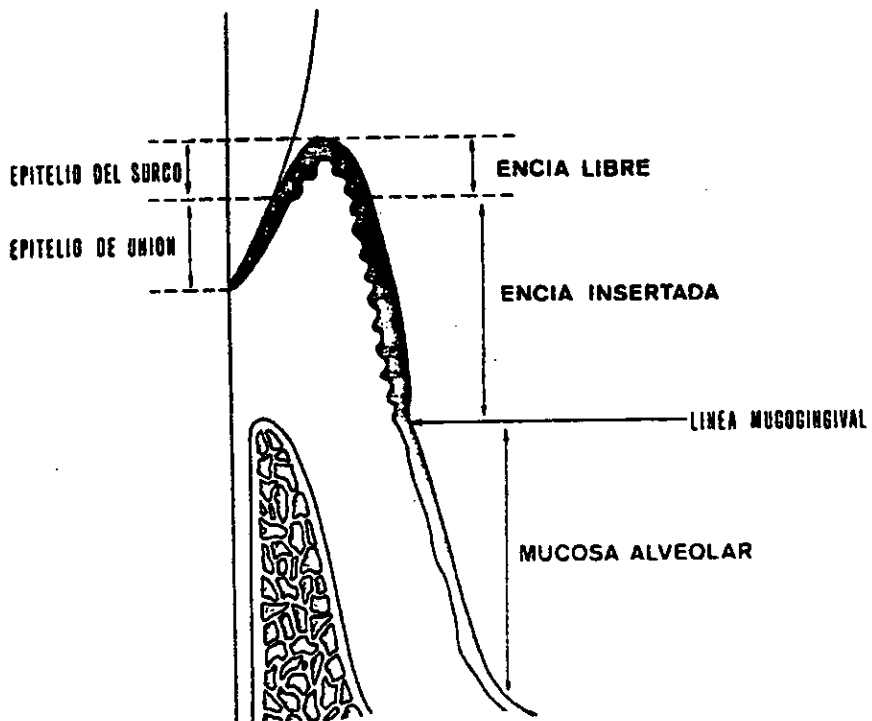


Fig. 2. Relaciones anatómicas del periodonto⁽¹³⁾.



1.2. CARACTERÍSTICAS CLÍNICAS:

La Encía sana, presenta características específicas que pueden ser fácilmente identificadas; su color es normalmente rosa pálido conocido como coral, debido a su vascularización interna que da un color rojo y el grosor del epitelio y su queratinización opacan un poco ese color rojo.

Su consistencia es firme y resiliente esta bien unida a los dientes y hueso alveolar, además de soportar presiones de masticación. Es delgada y sigue estrechamente el contorno del hueso, lo que le da un aspecto festoneado, mas prominente en las regiones de las raíces dentarias y deprimida en las regiones interdentarias.

Su superficie presenta una serie de pequeñas depresiones, por lo que toma un aspecto llamado de "*cascara de naranja*" y se conoce como punteado de la encía. Al unirse a las piezas dentarias se adelgaza progresivamente hasta terminar en la forma conocida de filo de cuchillo.⁽¹⁴⁾

1.3. CARACTERÍSTICAS HISTOLÓGICAS DE LA ENCÍA:

El Epitelio está separado del tejido conectivo por una membrana basal y está formado por cuatro capas celulares bien diferenciadas (Fig. 3).

- a) Capa Basal
- b) Capa Espinosa
- c) Capa Granulosa
- d) Capa Córnea.



La Capa Basal.- Está formada por células con forma cuboidal colocadas en contacto con la membrana basal.

Sus membranas plasmáticas de las células basales forman microvellosidades amplias y onduladas que siguen los contornos de la lámina basal a la que están adheridas las células mediante hemidesmosomas.

El recambio celular necesario para que las nuevas células basales alcancen la superficie es de 10 a 12 días.

Capa Espinosa.- Está situada mas hacia la superficie formada por celulas epiteliales unidas entre si por puentes intercelulares llamados *desmosoma*. Las células de la capa espinosa tienen una tasa de mitosis disminuida con relación a las de la capa basal, en las regiones superficiales de esta capa, las células contienen glicógeno y gránulos citoplasmáticos.

Capa granulosa.- Se encuentra por arriba de la capa espinosa presenta células aplanadas y alargadas, en dirección paralela a la superficie de los tejidos. Los núcleos son alargados y presentan un aumento en cuanto a su densidad en su interior del citoplasma hay gránulos de queratohialina que es un precursor de la queratina.

Capa córnea.- Es la parte mas superficial del epitelio y está formada por células que llenan densamente los haces filamentosos y se lleva acabo el proceso de queratinización como un fenómeno intracelular de células individuales. ⁽¹⁾



Se caracteriza por un incremento en la prominencia de los tonofilamentos que están colocados muy cerca entre sí y forman la estructura morfológica predominante de la célula. Los organelos restantes y los núcleos desaparecen; acompañados de estos cambios la membrana celular presenta un engrosamiento marcado en su hoja interna, tan gruesa como la placa de unión de los desmosomas con los que se continua. La hoja externa se interrumpe con frecuencia y es difícil de identificar, las células superficiales se descaman como resultado de la falta de continuidad intradesmosómica.

Al atravesar las células el epitelio desde la capa basal hasta la superficie sufren de cambios continuos y modificaciones de especialización que incluyen la pérdida de la capacidad de mitosis y de la habilidad para sintetizar y secretar material para la lámina basal, aumento en la producción de proteínas con acumulación de filamentos citoplasmáticos, matriz amorfa y gránulos de queratohialina, degradación gradual de síntesis, formación de una capa córnea por queratinización, mantenimiento de las unidades celulares laterales, pérdida final de la adherencia celular, lo que conduce a la descamación de las células de la superficie.

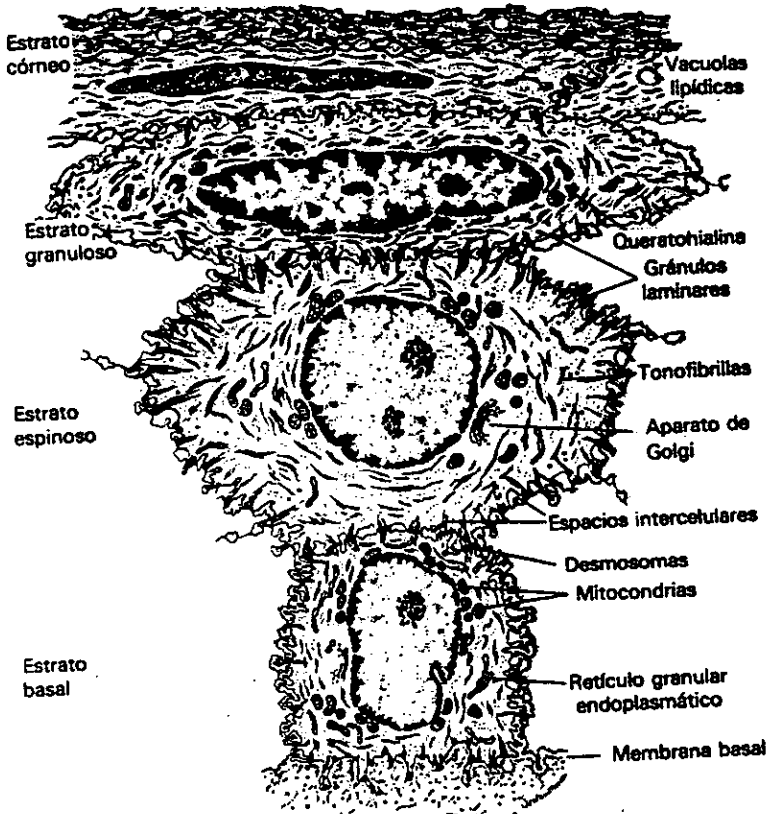


Fig. 3. Características histológicas del epitelio ⁽¹⁵⁾.



1.3.1. EPITELIO GINGIVAL - LÁMINA BASAL

Se encuentra cubriendo la cresta de la superficie del margen gingival y la superficie de la encía insertada, es un epitelio escamoso estratificado queratinizado o paraqueratinizado. El epitelio puede ser dividido en tres tipos diferentes:

- Epitelio oral externo (recubre la encía insertada y marginal).
- Epitelio del surco, (recubre el surco gingival).
- Epitelio de Unión, (inserta la encía al diente)

El Epitelio Oral Externo.- Cubre la superficie externa de la encía marginal y la insertada, es un epitelio escamoso estratificado queratinizado Proporciona al epitelio un mecanismo de defensa contra la placa bacteriana y gérmenes.

Epitelio del Surco.- Recubre el surco gingival y es un epitelio fino no está queratinizado, su mecanismo de defensa es menor actúa como una membrana semipermeable difundiendo el fluido crevicular hacia el surco. Se extiende desde el limite coronal del epitelio de unión a la cresta del margen gingival.

Epitelio de Unión.- Es una capa de epitelio escamoso con pocas capas celulares y no queratinizado, la renovación de éste epitelio varia de 2 a 6 días.

La adherencia del epitelio al diente se realiza a merced de un mecanismo biológico formado por la lámina basal y el tejido conectivo así como de las fibras gingivales. ⁽¹⁾



Lámina basal: es una estructura de origen epitelial que mide 1 mm aproximadamente de ancho, posee hidratos de carbono (glucoproteínas), cubre numerosas extensiones las cuales protruyen en el tejido conectivo. El citoplasma de estas células contiene una concentración relativamente alta de organelos y otros componentes citoplasmáticos, las tonofibrillas se observan en las células de la capa basal y están compuestas de finos elementos llamados tonofilamentos.

Estos participan en la inserción del epitelio, las células epiteliales están rodeadas por una sustancia extracelular que también contienen complejos de polisacáridos proteínicos, inmediatamente por debajo de la célula basal hay una zona que se le denomina lámina lucida y por debajo de esta hay una zona densa denominada Lámina densa. Desde esta última, las fibras anchante se proyectan abriéndose en forma de abanico hacia el tejido conectivo.

1.3.2. TEJIDO CONECTIVO.

Se conoce también con el nombre de *lámina propia*, es denso y tiene una orientación funcional compleja la cual se desarrolla gradualmente durante la erupción dentaria.

La función de las fibras es de estabilizar la encía al proceso alveolar y al órgano dentario. Está formado por una capa papilar subyacente al epitelio compuesta por proyecciones papilares y una capa reticular contigua al periostio del hueso alveolar,



La célula principal es el fibroblasto, sintetiza los elementos básicos del tejido conectivo, otras células son las mesenquimatosas indiferenciadas, mastocitos, macrófagos, linfocitos y células plasmáticas.

Las fibras predominantes son de dos tipos colágena y de elastina, las fibras reticulares son numerosas y se encuentran debajo de la membrana basal en una zona adyacente al epitelio. Las fibras de *oxitalán*, llamadas así por su resistencia a los ácidos, se les encuentra a lo largo del tejido conectivo al parecer no contribuyen de modo significativo, se cree que son fibras elásticas inmaduras.

Las fibras de anclaje están relacionadas con el tejido conectivo y la lamina epitelial basal, tiene colágena de tipo V y VII.

Las partes más sobresalientes del tejido conectivo gingival son las fibras de colágena, algunas de ellas se distribuyen al azar por toda la sustancia del tejido conectivo, mientras que otras se organizan en fascículos. ⁽¹³⁾

PRINCIPALES FIBRAS GINGIVALES (Figs. 4 y 5)

- 1) **Fibras Gingivales Libres.**- Van desde el cemento hacia la encía libre.
- 2) **Fibras Papilares.**- desde el cemento hasta el extremo de la papila.
- 3) **Fibras Transeptales.**- Van interproximalmente de un diente a otro desde la cresta ósea.
- 4) **Fibras Circulares.**- Se encuentran rodeando totalmente o parcialmente el diente.



- 5) **Fibras Alveolocrestales.**- Desde el cemento a la cresta alveolar.
- 6) **Fibras Gingivocrestales.**- Desde la cresta alveolar a la encía libre.
- 7) **Fibras del proceso alveolar.**- Desde el proceso alveolar a la encía libre.
- 8) **Fibras Verticales.**- Se encuentran paralelas al proceso alveolar sin orientación funcional aparente.
- 9) **Fibras Dentogíngivales.**- Atraviesan la encía insertada vestibular y terminan en las fibras musculares de los músculos faciales. ⁽²⁾

El elemento celular principal en el tejido conectivo es el fibroblasto tiene forma de huso presenta núcleos alargados con prolongaciones citoplasmáticas, su función principal es la de elaborar fibras colágenas y sustancia fundamental,

También sintetizan y secretan mucoproteínas y glucosaminoglucanos; la renovación de las fibras colágenas y otros componentes químicos son relegadas por los fibroblastos.

La estructura básica de la colágena tipo 1, es de una molécula alargada y se compone de tres cadenas de polipéptidos alfa. Se diferencian de acuerdo a su composición en cadenas Alfa 1 y Alfa 2, y Alfa 3, existen por lo menos 21 tipos diferentes de colágena, el mas común es el tipo 1. La colágena es el principal componente proteínico de los tejidos e incluye la porción orgánica de la piel, dentina, cemento, y hueso ⁽¹⁾.

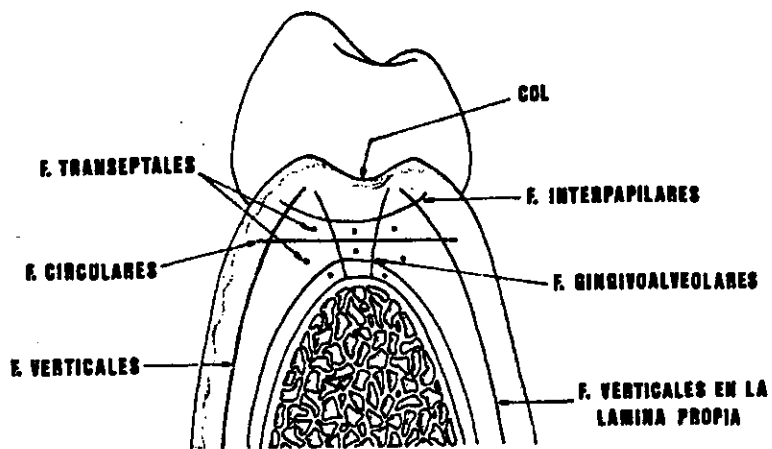


Fig. 4. Principales fibras gingivales y espacios interdentarios ⁽¹³⁾.

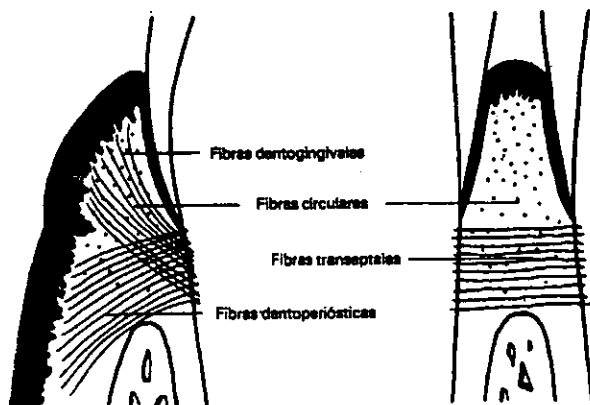


Fig. 5. Disposición de fibras del tejido gingival ⁽¹⁵⁾.



1.4. MATRIZ EXTRACELULAR

La especificidad celular se regula por la matriz extracelular, es decir, que los fibroblastos, condrocitos, y células epiteliales producen y utilizan factores de unión específicas de la célula.

Los componentes individuales de la matriz favorecen el crecimiento, supervivencia y diferenciación celular estimulando el desarrollo de fibroblastos y células epiteliales.

Está elaborada por la mayoría de las células principalmente los fibroblastos, glucosaminoglucanos y proteínas fibrilares. Los glucosaminoglucanos son grandes cadenas de polisacáridos y poseen un comportamiento hidrofílico, retiene iones positivos, establece enlaces covalentes con proteínas para formar proteoglucanos.

Son cuatro proteínas principales que forman la matriz extracelular;

- a) Fibrilina
- b) Elastina
- c) Fibronectina
- d) Fibrina

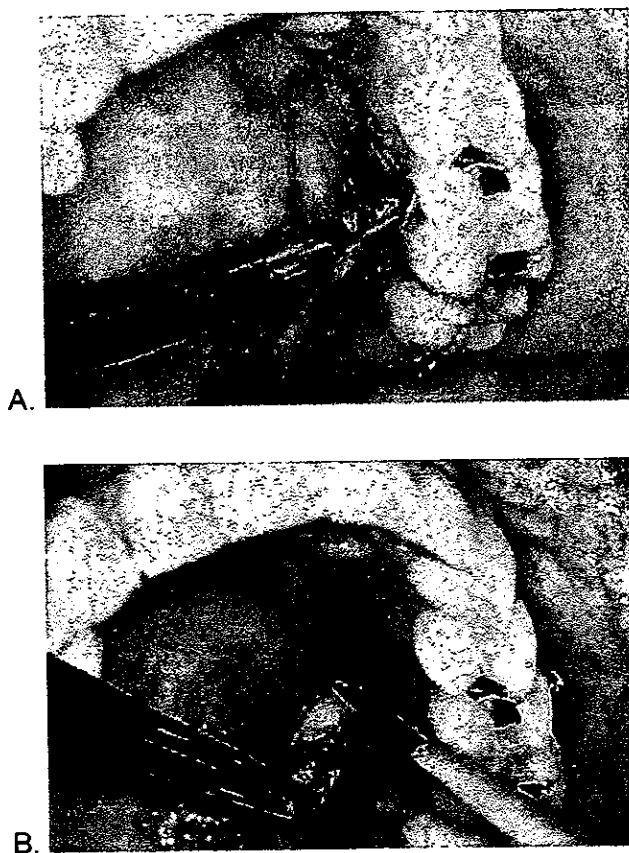


Fig. 12. Técnica de injerto gingival libre. A. Fotografía de la corte del injerto en base a la plantilla; B. Separación del injerto.

Cuarto paso. (Transferencia e inmovilización del injerto).- Se eliminan excedentes de coágulos que estén en la superficie y se coloca el injerto sin tensionarlo se sutura con seda 5-0 y se protege con aposito periodontal por 7 a 10 días y si es necesario se repite hasta que cicatriza. (Fig. 13 A y B).



Se revisa a intervalos semanales para vigilar su evolución, el éxito del injerto depende de la supervivencia del tejido conectivo. También se protege con aposito periodontal el sitio donador y se vigila su cicatrización.^(2, 13)

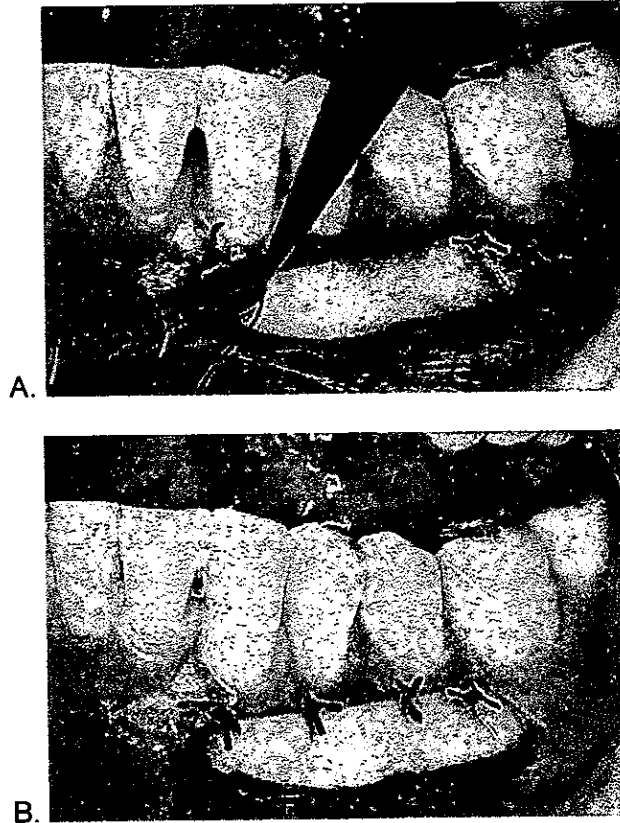


Fig. 13. Técnica de injerto gingival libre. A. Posicionamiento del injerto en el sitio receptor; B Injerto insertado y suturado.



2.4.5. INJERTO SUBEPITELIAL DE TEJIDO CONECTIVO:

INDICACIONES

1. Se utiliza para corregir defectos de Clase I, pequeños o moderados.
2. Para mantener las características de color y textura de la superficie del tejido del reborde existente.

CONTRAINDICACIONES:

1. Tiene utilidad limitada para obtener altura de reborde.
2. No se recomienda cuando el tejido de reborde es muy delgado.

VENTAJAS:

1. Fácil de realizar.
2. Pronta cicatrización.
3. Se utiliza poco instrumental.
4. Ayuda a restaurar el contorno de arco cuando se presentan defectos de mayor volumen.
5. Mantiene las características de color y superficie del tejido de reborde existente.

DESVENTAJAS:

1. Es limitado

PROCEDIMIENTO

Está técnica varía solo en la dirección de la entrada de la incisión y el plano de disección, se hacen a partir de una dirección apical a coronal.



Primer paso.- Se levanta el tejido de espesor parcial aproximadamente a 2mm del margen gingival con incisiones laterales hasta los dientes vecinos del que tiene la recesión.

Segundo paso.- Se realiza un raspado y alisado radicular para eliminar los contaminantes del cemento y la convexidad de la raíz.

Tercer paso.- Se obtiene del paladar un injerto de tejido conectivo el cual se despega previamente una capa fina de epitelio como si fuera la portada de un libro, y esto nos permite extraer una porción de 1 a 2 mm de espesor formando por el tejido conectivo subyacente, con una banda de 1 mm de epitelio.

Cuarto paso. El injerto se modela para crear el contorno deseado del reborde y se sutura la capa subepitelial en su posición original, con lo que se protege el lecho donante.

El injerto de tejido conectivo se coloca sobre la raíz expuesta y se cubre con el colgajo e incluso sobrepasando ligeramente la línea amelocementaria. Se sutura primeramente el injerto con sutura 4-0 reabsorbibles y posteriormente los colgajos con sutura de seda. Un apósito periodontal puede o no ser colocado y se retira junto con la sutura a los 7 a 10 días. ⁽²⁾

CAPITULO II

CIRUGÍA MUCOGINGIVAL



CAPITULO II

CIRUGÍA MUCOGINGIVAL

Es un procedimiento quirúrgico que ayuda a incrementar o ampliar encía insertada y para formar márgenes gingivales adecuados para mantener un buen control de placa y favorecer la estética. ⁽¹⁵⁾

2.1. ENCÍA INSERTADA INADECUADA

La existencia de una encía inadecuada parece basarse en la erupción aberrante del diente y un cortical fenestrada de la cual actúan factores traumáticos que producen hendiduras que propician posteriormente a una recesión gingival.

2.2. RECESIÓN

La recesión gingival es la pérdida total o parcial de la encía que cubre a la raíz, teniendo como resultado un margen gingival inadecuado, presentándose más frecuentemente en los dientes caninos, premolares superiores y primeros molares superiores.

Puede aparecer como consecuencia de un cepillado traumático o por la misma enfermedad periodontal, así también como aparecer como una lesión aislada causada por tratamientos previos. ⁽⁸⁾



2.3. CLASIFICACIÓN DE LOS PROCEDIMIENTOS EN LA CIRUGÍA MUCOGINGIVAL

Basándose en estas características Miller propuso una clasificación (1985) ⁽¹⁾:

- Clase I. Recesión de tejido marginal que no excede la línea mucogingival no existe afectación del parodonto interproximal.
- Clase II. Recesión de tejido marginal que excede la línea mucogingival, no existiendo afectación del parodonto interproximal.
- Clase III Recesión del tejido marginal que alcanza o sobrepasa la línea mucogingival, existe afectación del hueso interproximal o de la papila.
- Clase IV Recesión del tejido marginal que alcanza o sobrepasa la línea mucogingival existente, hay una afectación del hueso interproximal de la papila o una mal posición dentaria tan severa que no se aconseja intentar un recubrimiento radicular

A continuación se describirán los procedimientos quirúrgicos, aunque solo aquellos en los que se emplea en la terapéutica un acondicionamiento radicular. ⁽¹³⁾



2.4. TÉCNICAS QUIRÚRGICA A DESCRIBIR

INJERTOS DEZPLAZADOS

- a) Injerto Desplazado Lateral .
- b) Injerto Desplazado Oblicuo.
- c) Injerto Desplazado Coronal.

INJERTOS LIBRES

- a) Injerto libre para la recesión.
- b) Injertos Supepiteliales de Tejido Conectivo. ⁽¹³⁾

2.4.1. INJERTO DESPLAZADO LATERAL

Esta Técnica fue descrita por Grupe y Warren en 1956, bajo el termino (Sliding-Flap), indicada para el tratamiento de las recesiones gingivales y solo es utilizable en los casos en los que esta tenga un carácter localizado es decir que afecten a uno o dos dientes como máximo.

El principio se basa en movilizar la encía y la mucosa sobre un diente sin recesión y en desplazarse lateralmente como un colgajo mucoperióstico pediculado sobre el diente adyacente con una raíz expuesta (Fig. 6).



INDICACIONES:

1. Areas con recesiones gingivales estrechas
2. La recesión debe estar adyacente a donde exista una zona de encía insertada

CONTRAINDICACIONES:

1. Falta o ausencia de encía donadora en el sitio adyacente
2. Presencia de dehiscencias en el sitio adyacente
3. Presencia de Fenestraciones en el sitio adyacente
4. Presencia de hueso alveolar delgado del sitio donador

VENTAJAS:

1. Proporciona encía insertada.
2. Buena compatibilidad del injerto al trasplante de un sitio a otro.
3. Restaura áreas con exposición radicular.
4. Se utiliza mínima cantidad de tejido adyacente.
5. Tiene una base vascularizada para que el injerto se nutra.
6. Se mejora la estética.

DESVENTAJAS

1. Se limita a un diente o dos con recesiones.
2. Posiblemente se provoca recesión del sitio donante.
3. Se utiliza cantidad limitada de encía insertada. ⁽¹³⁾



PROCEDIMIENTO:

Primer Paso (Se prepara el Lecho Receptor).- Con una incisión a bisel interno se elimina el epitelio del surco del diente que presenta la recesión. Se realiza un raspado y alisado radicular, con el fin de eliminar cemento necrótico y contaminado, creándose un lecho cruento de 3 mm de ancho apicalmente a la raíz y en el lado opuesto a la zona donante. (Fig. 7 A).

Segundo Paso (Preparación de la Zona Donadora).- Se levanta un colgajo por medio de una incisión horizontal submarginal y dos incisiones verticales anguladas que nos permitan cortar al injerto de espesor parcial de 0.5 mm, dejando el margen gingival sin ninguna alteración. (Fig. 7 B).

Se corta mas allá de la línea mucogingival hasta conseguir una buena movilidad del injerto para poder desplazarlo sin ninguna tensión.

Tercer Paso (Transferencia del injerto).- Se desliza el injerto lateralmente hacia la raíz adyacente expuesta y se coloca en forma plana sin que se tensione demasiado. la base del injerto se fija a la encía adyacente y a la mucosa alveolar con suturas aisladas. (Fig. 7 C).

Cuarto Paso (Protección del Injerto y del sitio donador). Se cubre el campo operatorio con aposito periodontal blando y se extiende a nivel Interdental y hacia la superficie lingual para asegurarlo. Se recetan enjuagues de digluconato de clorhexidina al 0.2%, dos veces al día.

El aposito y las suturas se retiran después de 7 a 10 días.

El resultado que se obtiene posteriormente es una zona de encía insertada funcionalmente satisfactoria en el sitio receptor y algunos



reportes nos indican que el grado de cobertura radicular con este procedimiento es de un 60 a un 72%.⁽²⁾

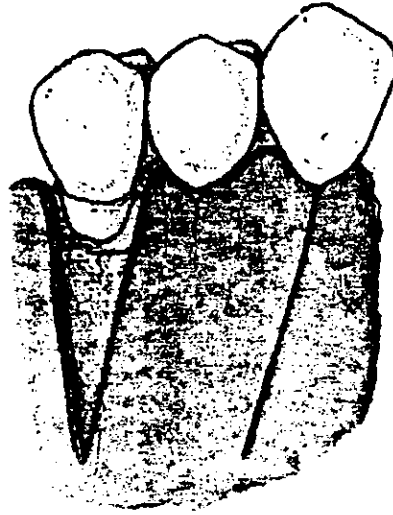


Fig. 6. Técnica de injerto desplazado lateral. (2).

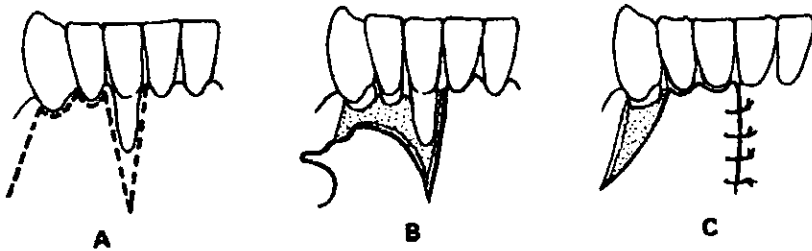


Fig. 7. Procedimiento de la técnica de injerto desplazado lateral. A) Las incisiones se realizan alrededor del defecto y a lo largo del margen gingival. B) Se hace la separación de tejido a partir del hueso subyacente. C) El injerto se desplaza lateralmente para cubrir la recesión gingival. (2).



2.4.2. INJERTO DESPLAZADO OBLICUO.

INDICACIONES:

1. Areas con recesiones no muy amplias.
2. Amplia zona de encía insertada.

CONTRAINDICACIONES:

1. Falta de encía donadora
2. Presencia de dehiscencias en la zona donadora.
3. Presencia de fenestraciones en la zona donadora

VENTAJAS:

1. Facilidad de rotación del injerto para cubrir la raíz expuesta.
2. Se origina de sitios adyacentes hacia dientes vecinos.
3. Se utiliza como variante del injerto desplazado lateral.
4. Fácil de realizar.
5. Se toma solo una pequeña porción de tejido adyacente para cubrir la zona dañada.
6. No se bloquea la circulación del injerto y permite una pronta cicatrización.

DESVENTAJAS:

1. Posible recesión del sitio donador.
2. Limitado a uno o dos dientes como máximo.

PROCEDIMIENTO:

Este tipo de injerto es un injerto pediculado y varia del lateral porque en la zona donante se limita solo a la papila adyacente de la que se obtiene un Injerto grueso de espesor parcial y es rotado 90° y



posteriormente se sutura transversalmente sobre el lecho receptor para cubrir las recesiones.

2.4.3. INJERTO DESPLAZADO CORONAL.

Un injerto reposicionado coronal es un injerto mucoperiostico que se reposiciona en dirección coronal para cubrir superficies expuestas.

Con frecuencia este procedimiento se utiliza después de un injerto gingival libre para proporcionar una reposición adecuada de encía insertada. ⁽²⁾

INDICACIONES:

1. Presencia de áreas amplias o múltiples de recesiones gingivales.
2. Problemas de estética visibles
3. Hipersensibilidad radicular

CONTRAINDICACIONES:

1. Areas donde no existe cantidad adecuada de encía insertada para una reposición coronal.
2. Areas de encía muy delgada.

VENTAJAS:

1. Fácil de realizar
2. Favorece la estética
3. Cubre amplias zonas con recesión gingival.
4. Previene recesiones posteriores.

DESVENTAJAS:

1. Limitado a un solo diente.



PROCEDIMIENTO

Primer paso: Se realiza una incisión festoneada en la superficie delimitando la papila interdental, después se hacen dos incisiones verticales en los extremos de la incisión y se extiende hacia el vestíbulo para permitir la reposición coronal del injerto levantándose un colgajo mucoperióstico. (Fig. 8).

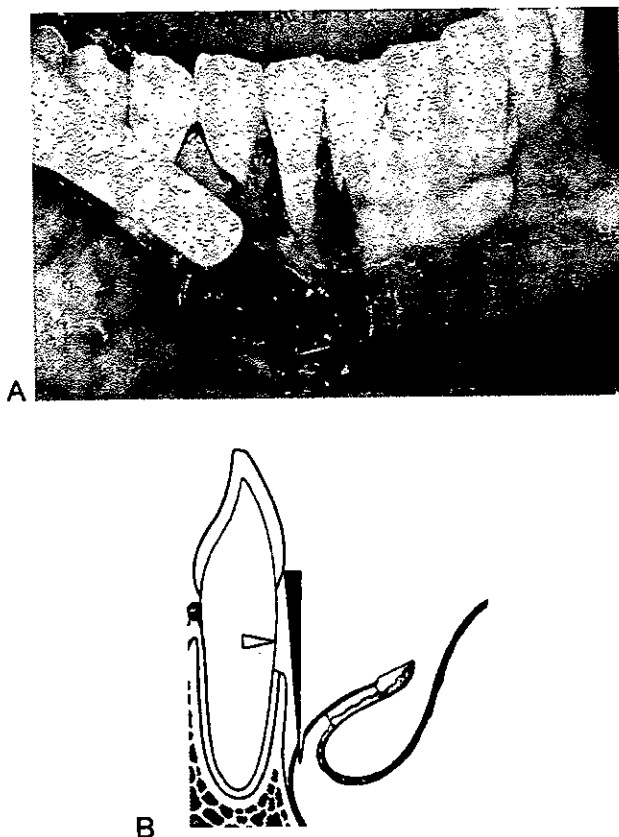


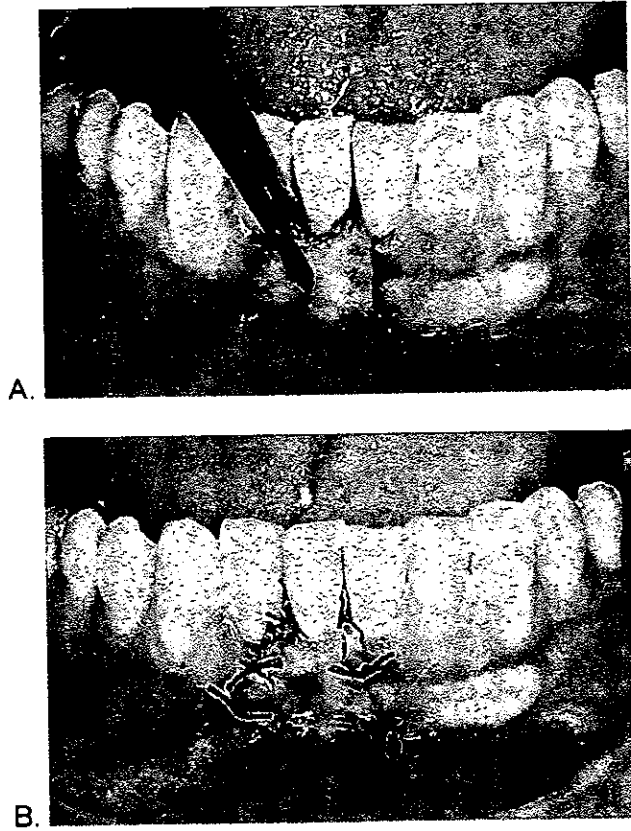
Fig. 8. Injerto Desplazado Coronal. Elaboración de la incisión. A. Corte esquemático. B. Fotografía clínica.



Segundo Paso: Después de levantar el colgajo se procede a realizar un cuidadoso raspado y alisado radicular, en la base del colgajo en la región de la mucosa distendibles, se incide horizontalmente con una hoja No. 15 a lo ancho de todo el colgajo en el periostio de esta manera al colgajo puede ser desplazado en dirección coronal sin tensión alguna. (Fig. 9 A)

El colgajo está ahora liberado suelto y es desplazado sin tensión en dirección coronal, la tensión (incisión periostica defectuosa) puede conducir a la recidiva de la recesión. (Fig. 9 B)

Inmediatamente después se coloca un colgajo en el nuevo margen y nuevas papilas, las cuales se fijan coronalmente sobre las antiguas papilas que tienen un buen aporte sanguíneo.



*Fig. 9. Injerto Desplazado Coronal. A. Raspado y alisado radicular;
B. Reposicionamiento del colgajo y se sutura.*



Tercer paso: Se reposiciona el injerto coronalmente y se sutura con firmeza con puntos aislados. La zona se recubre con aposito periodontal y se retira con las suturas una semana después (Fig. 10).⁽²⁾

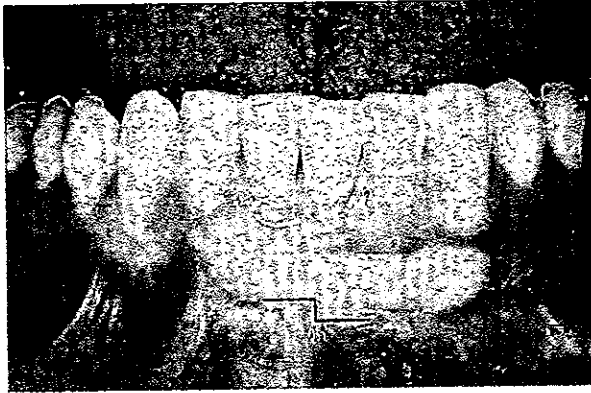


Fig. 10. Injerto Desplazado Coronal. Colocación de un aposito periodontal.

2.4.4. INJERTO GINGIVAL LIBRE

El injerto libre de encía para cubrir recesiones gingivales fué descrito por Bjorn en 1963, quien publicó las primeras imágenes de un tratamiento exitoso.⁽²⁾

Se emplea para producir una zona amplia de encía insertada y también para conseguir el cubrimiento de raíces expuestas.

INDICACIONES:

1. Detener recesiones gingivales.
2. Proporcionar encía insertada.
3. Cubrir estéticamente raíces expuestas.
4. Aumentar banda de encía insertada.



CONTRAINDICACIONES:

Amplias zonas de recesiones gingivales.

VENTAJAS:

1. Fácil de realizar.
2. Predecible.
3. Existe zona donadora (paladar) donde hay suficiente cantidad de tejido queratinizado.
4. Buena cicatrización

DESVENTAJAS:

1. Necesidad de realizar otra herida quirúrgica (Paladar).

PROCEDIMIENTO

Primer paso. Mediante una Incisión de gingivectomía se hace un corte dejando el margen gingival intacto, El periostio se deja con una capa de tejido conectivo en el sitio receptor, las superficies radiculares se alisan minuciosamente. (Fig. 11)

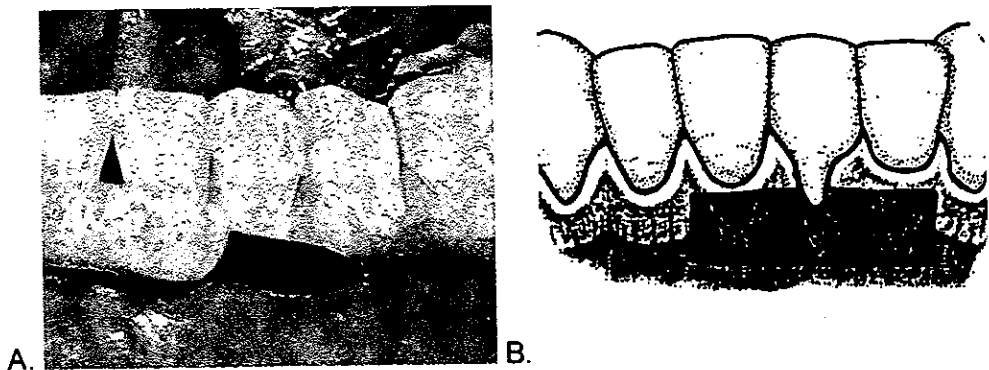


Fig. 11. Técnica de injerto gingival libre. A. Fotografía de la incisión de gingivectomía; B. esquema del diseño de la incisión.



Segundo paso (Preparación del sitio receptor).- Se prepara incidiendo sobre la unión mucogingival con una hoja Bard-Parker No. 15, hasta un poco más allá de la profundidad deseada, uniendo la incisión en ambos extremos con la línea mucogingival existente.

Tercer paso. El sitio receptor debe ser irrigado con solución salina estéril y hacer ligera presión con una gasa húmeda con la finalidad de eliminar restos de tejido y controlar el sangrado.

Se hace una plantilla del sitio receptor con una hoja de aluminio o cera para tomar el injerto del sitio donante en este caso el paladar en donde se hace una incisión superficial alrededor de la plantilla y posteriormente se va profundizando hasta obtener un grosor de 1 mm. (Fig. 12 A).

Una vez que el injerto ha sido parcialmente liberado se coloca una sutura en la esquina del injerto para poder manejarlo y tener mejor control al separarlo.

Al injerto ya separado se le eliminan tejidos superficiales y se adelgaza el contorno marginal para que al colocarlo no queden protuberancias. (Fig. 12 B)

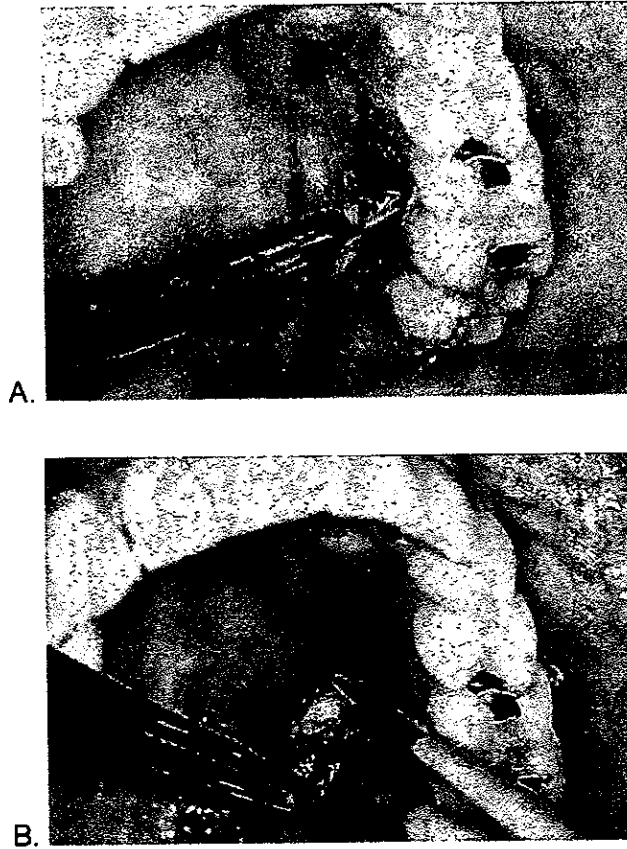


Fig. 12. Técnica de injerto gingival libre. A. Fotografía de la corte del injerto en base a la plantilla; B. Separación del injerto.

Cuarto paso. (Transferencia e inmovilización del injerto).- Se eliminan excedentes de coágulos que estén en la superficie y se coloca el injerto sin tensionarlo se sutura con seda 5-0 y se protege con aposito periodontal por 7 a 10 días y si es necesario se repite hasta que cicatriza. (Fig. 13 A y B).



Se revisa a intervalos semanales para vigilar su evolución, el éxito del injerto depende de la supervivencia del tejido conectivo. También se protege con aposito periodontal el sitio donador y se vigila su cicatrización.^(2, 13)

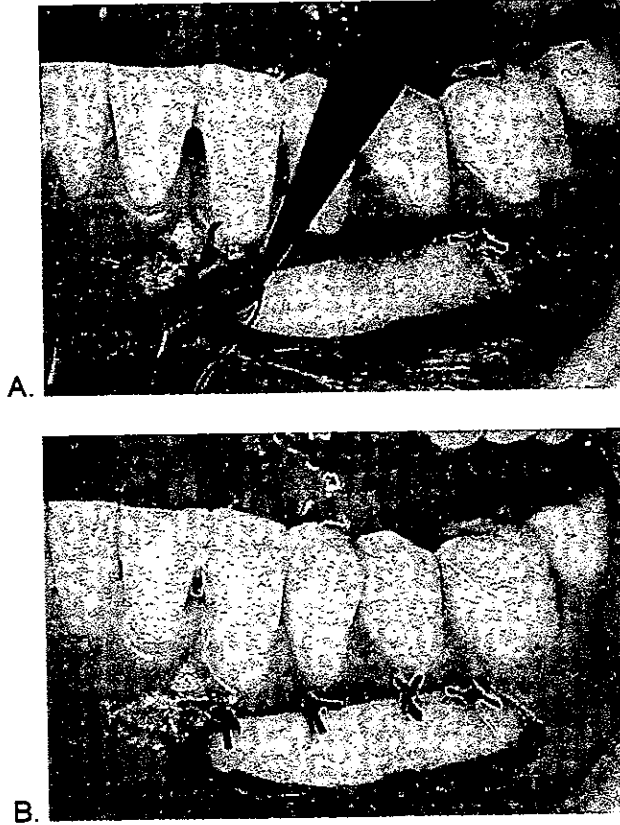


Fig. 13. Técnica de injerto gingival libre. A. Posicionamiento del injerto en el sitio receptor; B Injerto insertado y suturado.



2.4.5. INJERTO SUBEPITELIAL DE TEJIDO CONECTIVO:

INDICACIONES

1. Se utiliza para corregir defectos de Clase I, pequeños o moderados.
2. Para mantener las características de color y textura de la superficie del tejido del reborde existente.

CONTRAINDICACIONES:

1. Tiene utilidad limitada para obtener altura de reborde.
2. No se recomienda cuando el tejido de reborde es muy delgado.

VENTAJAS:

1. Fácil de realizar.
2. Pronta cicatrización.
3. Se utiliza poco instrumental.
4. Ayuda a restaurar el contorno de arco cuando se presentan defectos de mayor volumen.
5. Mantiene las características de color y superficie del tejido de reborde existente.

DESVENTAJAS:

1. Es limitado

PROCEDIMIENTO

Está técnica varía solo en la dirección de la entrada de la incisión y el plano de disección, se hacen a partir de una dirección apical a coronal.



Primer paso.- Se levanta el tejido de espesor parcial aproximadamente a 2mm del margen gingival con incisiones laterales hasta los dientes vecinos del que tiene la recesión.

Segundo paso.- Se realiza un raspado y alisado radicular para eliminar los contaminantes del cemento y la convexidad de la raíz.

Tercer paso.- Se obtiene del paladar un injerto de tejido conectivo el cual se despega previamente una capa fina de epitelio como si fuera la portada de un libro, y esto nos permite extraer una porción de 1 a 2 mm de espesor formando por el tejido conectivo subyacente, con una banda de 1 mm de epitelio.

Cuarto paso. El injerto se modela para crear el contorno deseado del reborde y se sutura la capa subepitelial en su posición original, con lo que se protege el lecho donante.

El injerto de tejido conectivo se coloca sobre la raíz expuesta y se cubre con el colgajo e incluso sobrepasando ligeramente la línea amelocementaria. Se sutura primeramente el injerto con sutura 4 -0 reabsorbibles y posteriormente los colgajos con sutura de seda. Un apósito periodontal puede o no ser colocado y se retira junto con la sutura a los 7 a 10 días. ⁽²⁾

CAPITULO III

CICATRIZACIÓN



CAPITULO III

CICATRIZACIÓN

La cicatrización de cualquier tejido presupone una herida en un lugar específico, como consecuencia de una agresión; el huésped moviliza reacciones de defensa para aislar el traumatismo y restaurar la zonas lesionadas a su estado previo a la agresión. La restauración de la parte lesionada puede ser completa o consistir en un reemplazo del tejido destruido por estructuras nuevas denominado *cicatrización por reparación*.⁽¹⁴⁾

3.1. CICATRIZACIÓN DE INJERTOS DESPLAZADOS LATERALES:

La secuencia de cicatrización de los Injertos desplazados según Wilderman y Wentz 1965.- En un estudio en perros concluyeron que se daba en cuatro fases a la que denominaron ⁽²⁾:

1. Base de Adaptación
2. Fase de Proliferación
3. Fase de Inserción
4. Fase de Maduración.

Wilderman y Wentz, hallaron que durante los primeros cuatro días de la inserción del Injerto desplazado al diente y al hueso es mediada por un delgado coágulo fibroso; y es el momento en el que el tejido conectivo comienza a proliferar desde el Injerto hacia el coágulo, llenándose la



interfase entre el injerto y el hueso a esta fase se le denominó **fase de adaptación** y se da de 0 a 4 días.

El crecimiento epitelial que recubre el injerto de tejido reubicado comienza a proliferar y alcanza el contacto con la superficie dentaria en el borde coronario comienza a proliferar, desde el injerto dándose un crecimiento epitelial hacia abajo, a lo largo de la superficie dentaria a esta fase se le conoce como **fase de proliferación** y se da de 4 a 21 días.

Para el día 21 el injerto está más insertado al diente, pero la orientación funcional de las fibras del nuevo tejido conectivo no se han evidenciado insertadas en la raíz.

Durante la fase de inserción que se da de 21 a 28 días las fibras se insertan en una capa de cemento nuevo formado en la superficie radicular en la porción apical.

Las fibrillas de tejido conectivo transcurren al azar pero a medida que el nuevo cemento crece en espesor coalescen las fibrillas aisladas y aparecen como haces colágenos con una orientación funcional,

Pasados 180 días estas fibrillas se insertan en la capa de cemento en la porción apical de la raíz con ayuda de células del ligamento periodontal se forma tejido de granulación que posteriormente se desarrollará para favorecer la nueva inserción.

La orientación del tejido conectivo en la fase de maduración cicatriza sin que se tenga pérdida significativa. Se observó que las fibras que habían sido cortadas durante el procedimiento quirúrgico quedaban en un extremo unidas al cemento. Una vez recolocado el injerto esas fibras



podían ayudar a reemplazar a las que estaban cortadas, pero también eran ayudadas por las que si estaban insertadas con la finalidad de servir como guía para la nueva inserción y finalmente unir los extremos con los de nuevo enlace.

Otra forma de unión del tejido conectivo al diente ha sido la formación de una orientación paralela de las fibras a la superficie radicular esta orientación puede persistir por períodos largos después de la recolocación del injerto.

Las fibras pueden orientarse funcionalmente, es decir que adoptan una orientación perpendicular a la superficie de la raíz para insertarse al cemento. ⁽⁸⁾

3.2. CICATRIZACIÓN DE INJERTOS LIBRES:

Los Injertos libres de encía se alimentan por una circulación plasmática avascular durante los primeros 2 a 3 días. Después de la cirugía, y mas tarde se reestablece la circulación por medio de la formación de vasos sanguíneos.

Oliver Loe y Karring 1986.-Realizaron estudios en monos donde sugieren que la cicatrización de los injertos libres se dividían en tres fases a las que denominaron como ⁽⁷⁾:

- Fase Inicial o de Epitelización
- Fase de Revascularización
- Fase de Maduración.



En los primeros días de cicatrización se observa una fina capa de exudado entre el injerto y el lecho receptor esto se da de 0 a 3 días, llamándose fase de inicio.

Esté exudado fibrinoso contiene numerosas células polimorfonucleares, la supervivencia celular se mantiene los primeros días por medio de la filtración plasmática.

Después de 4 a.5 días se establece una anastomosis entre los vasos sanguíneos en el injerto y en el lecho del tejido conectivo subyacente por medio de una unión fibrosa está fase se le conoce como fase de revascularización y se da de 4 a 11 días. Está circulación plasmática se reemplaza rápidamente por un sistema vascular que comienza la cicatrización.

En la fase de maduración, la cantidad de vasos sanguíneos se reduce gradualmente y hay mejor establecimiento de la circulación Plasmática, estó se da de los 12 a 42 días. La actividad osteoclástica reaparece por debajo de los Injertos libres que indica protección de hueso para que no se tenga reabsorción y por lo tanto están indicados solo en zonas con corticales óseas vestibulares delgadas.

Clínicamente el Injerto asume un aspecto blanco grisáceo los primeros 2 o 3 días, después del trasplante, posteriormente se toma edematoso y tumefacto con un aspecto gris rosado, por la circulación plasmática en neoformación.

Posteriormente cambia a una superficie roja brillante en 7 o a 12 días.



Para el veinteavo día la maduración trae un aspecto superficial más normal. De 3 a 4 semanas la transición morfológica favorable entre el injerto y los tejidos que lo rodean es facilitada por los bordes delgados del injerto y las superficies del lecho receptor, quedando la reorganización completa desde el punto de vista funcional. ⁽⁸⁾

CAPITULO IV

ACONDICIONAMIENTO RADICULAR

EN CIRÚGIA MUCOGINGIVAL



CAPITULO IV

ACONDICIONAMIENTO RADICULAR EN CIRUGIA MUCOGINGIVAL:

4.1. ACONDICIONAMIENTO CON ÁCIDO CÍTRICO

Se han reportado en estudios realizados en animales que con el uso de ácido cítrico en superficies radiculares ya desmineralizadas, hay evidencias histológicas de cementogénesis y nueva inserción de tejido conectivo previas a la enfermedad de las mismas.

Aunque varios de estos estudios en animales han demostrado que con este tratamiento se facilita la inserción de tejido conectivo a la superficie radicular.

Estos clínicos no se han demostrado que el ácido cítrico tenga propiedades de coadyuvante al debridamiento quirúrgico (Albair y col. 1992, Revert y Egelberg 1981, Renvart y col 1995, Smith y col 1988, Stahl y Froum 1977). Al Bair y col. (1982), concluyeron que aunque la inserción del tejido conectivo orientada funcionalmente con el acondicionamiento radicular con ácido cítrico, la predictibilidad de este procedimiento es cuestionable. ^(8,13)



4.2. TÉCNICA DE ACONDICIONAMIENTO CON ÁCIDO CÍTRICO

1. Se levanta un colgajo Mucoperiostico
2. Se realiza una instrumentación profunda mediante un raspado y alisado radicular con el fin de eliminar cemento contaminado.
3. Posteriormente se aplican torundas de algodón embebidas en una solución saturada de ácido cítrico a una concentración de pH 1%, dejándola actuar por un lapso de 3 a 5 minutos.
4. Se irriga con abundante agua la zona donde se dejó actuar el ácido cítrico (superficie radicular).
5. Se coloca de nuevo el colgajo mucoperiostico suturándolo y se cubre con aposito quirúrgico. ⁽²⁾

4.3. ACCIONES DEL ACIDO CITRICO:

1. Al aplicar un medio ácido se provoca la desmineralización de la superficie radicular y se exponen las fibras colágenas.
2. Las raíces alisadas tratadas con Acido Cítrico quedan sin cubierta exponiendo los túbulos dentinarios,
3. Elimina las endotoxinas y bacterias de la superficie radicular.
4. Después de la desinserción quirúrgica de los tejidos gingivales y la desmineralización de la superficie radicular se presenta una aceleración en la cicatrización y una nueva fijación del cemento.
5. El epitelio no migra hacia la zona apical a lo largo de las raíces expuestas una vez que han sido tratadas con ácido cítrico, tal vez se



debe a que hay una temprana unión de la fibrina junto con las fibras colágenas.

6. La aplicación tópica de ácido cítrico sobre las superficies radiculares con enfermedad periodontal no tiene efecto si estas estén sin alisar.⁽¹³⁾
7. También el ácido cítrico *in vitro* ha demostrado eliminar las endotoxinas y bacterias de las superficies dentales enfermas.
8. Permite la repoblación celular selectiva de la superficie radicular por células de origen mesenquimatosas.
9. Causa menor coagulación que otros ácidos.
10. La desmineralización del ácido cítrico incrementa o acelera la unión de tejido y la cementogénesis.
11. La superficie radicular tratada con ácido cítrico revela fibras de colágena más expuesta con estructuras fibrosas.



4.4. LOS EFECTOS DEL ÁCIDO CÍTRICO EN LA UNIÓN DE COLGAJOS POSICIONADOS LATERALMENTE PROPUESTO POR COMMONS Y WALTER. (1983).

La desmineralización del ácido cítrico de las superficies de las raíces para incrementar nuevas uniones, aparece como clínicamente exitoso, pero se carece de evidencia histológica de nuevas uniones en humanos es carente.

Estos autores crearon dos defectos parecidos a la recesión que posteriormente fueron creados quirúrgicamente en la cara de incisivos extraídos de 5 pacientes, cada paciente tenía distintos grados de enfermedad periodontal, pero los dientes de control y experimentales de cada uno fueron tratados similarmente. Un diente sirvió como control, mientras que otro el diente experimental es tratado con ácido cítrico (pH 1) por 2 min. Dos colgajos de buen grosor posicionados lateralmente cubrieron las raíces.

Después de los periodos de curación de 1,2,4,12 y 20 semanas los dientes fueron removidos por sección para una evaluación histológica. El tipo de unión difirió de los dientes que no tuvieron más periodos de curación. Los dientes de control mostraron una larga unión epitelial sin evidencia de cementogénesis, mientras que los dientes experimentales tuvieron una inserción de tejido conectivo al cemento recién formado. Las observaciones proveen evidencia de que la desmineralización de las superficies de las raíces pueden promover la unión de tejido conectivo mediante colgajos posicionados lateralmente. ⁽²⁵⁾



4.5. CLORHIDRATO DE TETRACICLINA:

Las tetraciclinas han sido utilizadas en tratamientos sistémicos o locales y en enfermedades periodontales por su eficacia contra un amplio rango de patógenos.

Se piensa que tienen un potencial para inhibir la descomposición del tejido conectivo así como la inhibición de la colagenasa neutrófila.

Su pH sugiere que puede ser utilizado como agente desmineralizador en acondicionamiento de superficies radiculares.

Este potencial que tiene el clorhidrato de tetraciclina en la regeneración periodontal se ve fortalecido cuando el esmalte es preacondicionado.

Bader y Golhaber (1968), observaron que las tetraciclinas alcanzaban una concentración de 2 a 10 veces mayor en el fluido crevicular que en la sangre, y posteriormente era excretada

4.6. ACCIONES DE LA TETRACICLINA

1. Reduce la actividad colagenolítica gingival.
2. Aumenta la adherencia fibroblástica y desmineraliza la superficie radicular.
3. Remueve la capa más superficial de la raíz.
4. Expone la dentina y abre los túbulos.
5. Puede facilitar la cicatrización de la interfase del tejido blando.
6. Preacondiciona las superficies radiculares.



7. Su potencial para inhibir la descomposición del tejido conectivo.
8. Agregar la colagenasa neutrófila.
9. Fortalece las uniones.
10. Inhibe la reabsorción del hueso *in vitro*.
11. Aumenta la formación de colágenos en los osteoblastos.

4.7. ACONDICIONAMIENTO CON TETRACICLINA

La tetraciclina ha sido usada en procedimientos periodontales de regeneración, muchos tipos de bacterias que se encuentran en periodontitis son susceptibles a la tetraciclina (Baker 1983, B J Pruath 1984, Walker 1985).

De ha demostrado en una herida peridodontal, la tetraciclina puede actuar reduciendo la actividad colagenolítica gingival (Eriksen 1988), posiblemente por incremento de la adhesión fibroblástica y la diseminación sobre la superficie radicular (Somerman 1988), Se ha observado decremento en la adhesión de células epiteliales en la superficie dentinaria (Terranova 1987)

En un estudio en que se empleo acondicionamiento con clorhidrato de tetraciclina y grabado de la dentina, se observó que se removía la capa más superficial exponiendo la dentina, dejando de esta manera expuestos los túbulos dentinarios (Wikesyöv 1986).

Terranova y Wikesyöv en 1986; sugirieron que el acondicionamiento de la superficie radicular con clorhidrato de tetraciclina puede facilitar la cicatrización de la interfase entre el tejido blando y el tejido duro. Esta



mejor cicatrización puede resultar de una superficie radicular apropiada, así como de un sustrato de células mesenquimatosas y de actividad de los antibióticos.

Franz y Polson en 1988, evaluaron la interacción del tejido y la dentina desmineralizada utilizando diferentes concentraciones de tetraciclina ($200\text{mg}/\text{cm}^3$ o $100\text{mg}/\text{cm}^3$, por 5 minutos). Los especímenes dentarios se obtuvieron de las superficies radiculares cubiertas por ligamento periodontal. Estos especímenes dentinarios se implantaron en la superficie dorsal transcutáneamente de una rata. No se encontraron diferencias entre las concentraciones. Los autores concluyeron que la desmineralización de la dentina por medio de la tetraciclina provee de una sustancia para el incremento de la adhesión celular; sin embargo esta respuesta no resultó en la unión del tejido conectivo. De los especímenes dentinarios a los que se les aplicó estas concentraciones se observó que hubo mejoría en la unión de las células.

Claffey y colaboradores en 1987, mostraron el efecto de la tetraciclina aplicada en tópicamente en la cicatrización después de la cirugía periodontal. Para este estudio se redujo quirúrgicamente el tejido alrededor de los premolares inferiores de 6 mm desde la unión cemento esmalte en 2 perros sabuesos. Las superficies denudadas se expusieron durante 3 meses sin ningún control, después se realizó la cirugía regenerativa acondicionando la superficie con tetraciclina al 1% y un colgajo reposicionado coronal; después de 6 meses la evaluación histológica mostró que la inserción del tejido conectivo se extendía a la unión del tejido conectivo hacia la unión amelo-cementaria en la mayoría de los gérmenes. Sin embargo la resorción superficial de la raíz prevaleció



en la región cervical apical a esta región en la mayoría de los especímenes se presentó un área de anquilosis.

En algunas instancias la anquilosis ha sido parecida por una resorción radicular superficial. Los exámenes histológicos demostraron que la anquilosis era prevalentemente en el Fornix de las furcaciones.

Wikeshjöv (1988) examinó la reparación de defectos de furcas en perros seguidos de una cirugía reconstructiva que incluía la desmineralización con clorhidrato de tetraciclina y la aplicación tópica de Fibronectina en 14 perros, se crearon defectos horizontales alrededor de los premolares inferiores dejando 6 semanas sin control de placa; después se llevo a cabo la cirugía reconstructiva de dichos defectos, las superficies radiculares se debridaron con ácido cítrico o clorhidrato de tetraciclina con o sin subsecuente aplicación de fibronectina. Las cuales se semifijaron 12 semanas después de la cirugía. El estudio histológico mostró que el acondicionamiento con ácido cítrico de la superficie radicular resulta: 1) Frecuentemente hay una completa reparación del tejido conectivo en el defecto del fornix; 2) la resorción radicular y la anquilosis son características que prevalecen de la respuesta de la cicatrización; 3) el tratamiento de la tetraciclina y ácido cítrico tienen un potencial similar a inducido la reparación del tejido conectivo y resultando incidencias correspondientes de resorción y anquilosis, 4) la aplicación de la fibronectina desmineralizada la superficie no aumenta la cantidad de reparación de tejido conectivo y no altera los patrones de anquilosis y resorción radicular.



4.8. INJERTOS DE TEJIDO CONECTIVO SUBEPITELIAL EN EL TRATAMIENTO DE RECESIÓN GINGIVAL. UN ESTUDIO COMPARATIVO DE DOS PROCEDIMIENTOS.

Bourchard realizó un estudio en treinta recesiones clase I, clase II, en treinta pacientes los cuales fueron tratados con un procedimiento de injerto modificado de tejido conectivo subepitelial. Quince recesiones en el grupo de prueba recibieron 50 mg/ml de clorhidrato de tetraciclina en tratamiento de la raíz por 5 minutos. La quince recesiones restantes del grupo control recibió un tratamiento de la raíz con ácido cítrico por 3 minutos.

Se tomaron como línea de base clínica 6 meses. Las diferencias entre los tratamientos no fueron estadísticamente significativas en el área central de recesión, el porcentaje del promedio fue de 79.3% y 84.0% a ambos grupos. En el grupo de prueba 6 de las 15 recesiones mostraron una cobertura completa de la raíz; el aumento gingival fue de 57.8%. En el grupo control 8 de las 15 recesiones mostraron una cobertura de la raíz completa; el aumento gingival fue de 43.6%. El promedio en el área de superficie de la exposición de la raíz se redujo de 11.53 mm² y 13.30mm², y de 0.34 mm² y 0.29 m² para el grupo experimental y grupo control respectivamente. Esta reducción corresponde a un porcentaje de la media 97.4%. de cobertura radicular para ambos grupos.

Dentro de los límites de este estudio los resultados indican que el acondicionamiento con ambas sustancias tiene efectos clínicos comparables en la terapia quirúrgica de la cobertura radicular. ⁽¹⁸⁾



4.9. EFECTOS DEL ACONDICIONAMIENTO CON HCL DE TETRACICLINA Y DEL SISTEMA DE APLICACIÓN DE FIBRINA-FIBRONECTINA EN EL TRATAMIENTO DE RECESIÓN GINGIVAL

Una prueba clínica fue diseñada para evaluar el defecto del acondicionamiento con HCL de tetraciclina y el sistema de sellado fibrina - fibronectina se tomaron 8 pacientes de edades de entre 25 y 57 años cada uno presentaba 2 defectos mucogingivales similares cada una de las recesiones gingivales fue asignada al azar en cada paciente ya fuera para el tratamiento de control o de prueba. Después de la terapia inicial cada paciente fue examinado y evaluado este procedimiento incluyó la elevación de colgajos mucoperiostales el el aspecto bucal del proceso alveolar. La raíz fue debridada y desmineralizada con 100 mg/ml de solución de tetraciclina por 4 minutos utilizando una técnica por deposición con algodón. El colgajo fue suturado completamente.

El tratamiento de control incluyo la cirugía de el colgajo después de 6 semanas la curación fue evaluada, en ambos procedimientos, el de control y el de prueba resultaron en una reducción de la recesión altamente significativa (3.0 mm y 1.1 mm respectivamente) y el aumento en la unión.

Estos descubrimientos sugieren que la regeneración del tejido con acondicionamiento de tetraciclina HCL y el sistema fibrino-fibronectina es un procedimiento predecible para tratar las recesiones gingivales. Los resultados clínicos parecen ser incrementados por la aplicación adicional del cemento de fibrina - fibronectina a las raíces tratadas. ⁽¹⁹⁾



4.10. ACONDICIONAMIENTO CON TETRACICLINA Y FIBRONECTINA EN RECESIONES GINGIVALES

La exposición radicular representa un problema terapéutico ya que hay mayor sensibilidad dependiendo de la anatomía de la lesión. El tratamiento de clorhidrato de tetraciclina en la superficie radicular ha demostrado que la unión de la matriz extracelular; dándose de esta forma un incremento fibroblástico, posteriormente el clorhidrato de tetraciclina es absorbido por la dentina y posteriormente se eliminó por irrigación , manteniendo su actividad antimicrobial por un lapso de 48 horas.

Histológicamente , se ha demostrado que la descalcificación de la raíz con clorhidrato de tetraciclina y fibronectina resulta una unión de las fibras a la superficie pero no un incremento epitelial.

Resulta una mejoría en los defectos mucogingivales. Se observa que el ancho de tejido queratinizado se debe a un efecto de la inducción de la unión del tejido conectivo regenerado sobre la diferenciación del epitelio.

Estos descubrimientos muestran que el tratamiento de las recesiones gingivales utilizando esta combinación, resulta constantemente en una mejoría y predictibilidad de los defectos mucogingivales. ⁽²⁴⁾



4.11. FIBRONECTINA

La fibronectina es una glucoproteína extensa de alto peso molecular 400,000 Daltones, que enlaza los fibroblastos a la matriz y es posible que intervenga en la fibrogenesis se encuentra distribuida en los tejidos de la sangre y se sabe que enlaza diferentes tipos de colágena.

Lo mas relevante conocido acerca de la fibronectina fue dado a conocer por Polson y Proye 1983, y más recientemente por Terranova y Wikesjöv 1987, y Mendieta 1990.

Estudios realizados por estos autores encontraron que la fibronectina fue encontrada en el plasma, sobre la superficie de las células en la matriz extracelular y en la membrana del epitelio.

Cada una de los enlaces covalentes de la fibronectina y de los diferentes tipos de colágena y fibrina, favorecen a la fibronectina en la fase temprana de la cicatrización formando un sustrato para el factor que crece en el coágulo.

La adhesión entre las células y la colágena juegan un papel muy importante en la curación de la herida formando un coágulo, promoviendo y regulando la actividad fibroblástica con la matriz extracelular.

Según Fernyhough y Page 1983 y Terranova y Martín 1982, La adhesión específica de la glucoporteína y los factores del plasma pueden ser un sustrato esencial para las interacciones básicas celulares y moleculares entre los fibroblastos y las superficies radiculares. Un ingrediente de la sangre que ofrece ofrecer un potencial para retardar el crecimiento epitelial. Es la glucoproteína no colágena la fibronectina que



participa en la variedad de las actividades celulares adicionando células al sustrato y células con células. Se han observado la diseminación de las células, su locomoción, así como su morfología (Pearlstein 1976, Yamada 1978 y Weston 1974).

Ali en 1977 y Yamada en 1978, vieron que estas funciona adhesivas están moduladas parcialmente por los enlaces cruzados de ciertas moleculas extracelulares, tales como la colágena, fibrinógeno, o fibrina (Keliman y col, 1981; Ruoslahti y Vaahri, 1975; Yamada y co.. 1985).Indican en estudios que la fibronectina lleva a cabo numerosas funciones involucradas en la respuesta del cuerpo a alguna injuria durante la cicatrización , formación del coagulo y hemostasis (Betlerman y col, 1983).

Biterman (1983), Kurkidenn (1980) y Pommier (1983), observaron han dejado como inquietud la utilización de la fibronectina del tejido del periodonto y el tejido de la superficie de la raíz en tratamientos quirúrgicos de la enfermedad periodontal.

Caffesse (1987), Nasilti y colaboradores (1987 y 1887), Terranova y Martin (1982), realizaron estudios de la fibronectina creando nuevos caminos en la superficies radicales expuestas y en los defectos de furcación.

Weiss y Readdy (1981) demostraron en modelos animales, que el papel, fisiológico en la morfogénesis de tejido permitian la inserción de la matriz extracelular.

**ESTA TESIS NO DEBE
SALIR DE LA BIBLIOTECA**



Grinnell y Bennett (1981) demostraron *in vitro* que la fibronectina probablemente sirve para la adhesión de los fibroblastos y la organización del tejido conectivo, preparándolo en la cicatrización

Fernyhoug y Page (1983) demostraron un presencia de un gran incremento de la inserción celular de fibroblastos de las raíces en tratamiento, tan igual como en normales, para que continúen sin enfermedad periodontal. Seguidos de un alisamiento y raspado, previo a un tratamiento con fibronectina.

En particular la fibronectina promueve la migración, adhesión, inserción y actividad sintética de los fibroblastos. ⁽¹²⁾

4.12. ACTIVIDADES DE LA FIBRONECTINA

- 1) La fibronectina promueve la adhesión de las células mesenquimatosas
- 2) Promueve la quimiotaxis de células mesenquimatosas.
- 3) Promueve el crecimiento de las células mesenquimatosas.
- 4) Promueve la excreción de axones.
- 5) Promueve la fagocitosis.
- 6) Inhibe la adhesión de células epiteliales.
- 7) Inhibe el crecimiento de células epiteliales.
- 8) Inhibe la condrogénesis
- 9) Inhibe la formación de miotubulos
- 10) Estimula la síntesis de matriz.
- 11) Estimula la adhesión de células endoteliales y epiteliales. ⁽¹³⁾



4.13. EL SISTEMA DE FIBRONECTINA EN EL TRATAMIENTO DE LA RESECCIÓN GINGIVAL.

Trombely describe una técnica quirúrgica para lograr cubrir la raíz en recesiones gingivales amplias y profundas utilizando un procedimiento de aislamiento de la raíz, combinada con el acondicionamiento de la superficie de la raíz con tetraciclina y el sistema de aplicación de sellado de fibrina-fibronectina junto con la regeneración tisular guiada. La técnica fue utilizada en 15 pacientes con defectos mucogingivales aislados de 4 a 6 mm de profundidad.

Se levanto un colgajo grande en forma de trapecio de 3 a 4 mm. apical al margen óseo. La superficie de la raíz fue ampliamente accesible a la mano e instrumentación.

La solución de HCl de tetraciclina (100mg/ml) fue tópicamente aplicada durante 4 min. Se adaptó 1 mm coronal la unión cemento esmalte, suturándola en esa posición. Un poco de sellador de fibrina-fibronectina se inyectó en la superficie de la raíz. Se suturó y la eliminación de las suturas se realizó a las 6 semanas. Los pacientes se reevaluaron 6 meses después del procedimiento de reentrada. El promedio de profundidad de la recesión disminuyó de 4.7 mm. a 1.1 mm al final de la cita. Esto representa un promedio de cobertura de la raíz de 77.4%. El promedio de la reducción en el sondeo de la profundidad fue de 0.9 mm y el ancho promedio del tejido queratinizado aumentó de 1.8 mm. preoperativamente a 2.9 mm 6 meses después de la cirugía. Estos descubrimientos muestran que el tratamiento de la recesión gingival bucal utilizando el procedimiento de regeneración de tejido guiada más la



desmineralización de la raíz con tetraciclina y la aplicación del pegamento de fibrina-fibronectina resulta en una mejora consistente y predecible de los defectos mucogingivales. ⁽¹⁸⁾



DISCUSIÓN

Una meta propuesta como tratamiento en la enfermedad periodontal es la regeneración del aparato de inserción perdido, o sea, la formación de nuevo cemento con una nueva inserción de ligamento periodontal, sin embargo algunos reportes previos han demostrado que es probable favorecer la regeneración de una nueva unión de tejido conectivo a superficies de raíces que se encuentran expuestas, permitiendo el crecimiento selectivo de las células del ligamento periodontal mientras se reparan los tejidos gingivales.

El efecto del acondicionamiento radicular con ácido cítrico probó que la desmineralización que se daba sobre las superficies radiculares mostraban cierto incremento del tejido conectivo y el epitelio en animales, donde la desmineralización se asocia a áreas donde el cemento estaba completamente removido y se observó nuevo cemento sobre el cemento removido.

La desmineralización del ácido cítrico en las superficies de las raíces para incrementar nueva inserción aparecen como clínicamente exitosas, pero la evidencia histológica de nuevas uniones en humanos es carente.

El ácido cítrico ha demostrado que afecta la porción mineral del diente disolviendo los cristales de hidroxiapatita.

El efecto del acondicionamiento con fibronectina demostró como un sistema de fibrina-fibronectina aplicada en la cirugía mucogingival no parece incrementar la ganancia en la formación de tejido nuevo.



Se utilizó un efecto combinado de ácido cítrico y fibronectina sobre las superficies radiculares incrementándose la inserción de fibronectina a la dentina y de esta manera se ve estimulado el crecimiento de fibroblastos, el sistema de la fibrina con la fibronectina, actúa formando una tela de fibrina teniéndose la posibilidad de lograr la homeóstasis además de adherir el tejido en la cirugía mucogingival y solamente se utiliza una mejora de los injertos gingivales.

El uso de tetraciclinas HCL, tiene efecto secundario como lo es la desmineralización de las superficies radiculares y además tiene un efecto antibacteriano, fortaleciendo la inserción fibroblástica a la estructura de la raíz, se ha comprobado que el tratamiento con este tipo de acondicionador no parece incrementar la ganancia de tejido deseado.

En conclusión la desmineralización provocada por la reacción ácida de los acondicionadores en las superficies radiculares solo induce modificaciones benéficas en la interfase de cicatrización y el tejido conectivo y solo se utiliza como un coadyuvante de la mejora de los tejidos.



BIBLIOGRAFIA

- 1) Bascones Martínez Antonio. Manual de Periodoncia: 1ª Edición, 1967.
- 2) Carranza A. Fermin. Periodontología Clínica de Clikman, septima edición ed. interamericana 1993
- 3) Cohen E S. Atlas of cosmetic and reconstructive periodontal sugery. segunda edición Editorial Lead & Febiger, 1994.
- 4) Dermt Stratan. Atlas de Parodoncia, Year book medical. 1978.
- 5) Howar L, Ward P. A. Manual de Periodoncia. ED Mundi. 1979.
- 6) Hfatehshark Klaus. Attas de Periodoncia. ED. Salvat 1988
- 7) Klewasky Pierre. Manual de Parodoncia. ED. Manoson S.A. 1987
- 8) Lindhe Jan. Periodontología Clínica. segunda edición. ED. Panamericana. 1995
- 9) Manson J.D, Manual de Periodoncia. ED Manual Modemo S.A. 1983.
- 10) Nabers Claude L. Periodontal Therapy. Toronto Philadelphia, B.C Decko 1990
- 11) Pathison Mateushi Ana R. Periodontal Instrumentación. segunda edición ED Appleton y Lange 1992.
- 12) Polson M. Alan. Periodontal Regeneration, ED. Current Stratus and Pi. direccións, Quintaesence books 1994.
- 13) Genco J. Parodoncia. cuarta edición 1993
- 14) Rodríguez Figueroa Carlos, Parodoncia, cuarta edición 1987



- 15) Shluger Saul. Periodontal Diseases. segunda edición, ED-Lea Febiger Philadelphia 1990.
- 16) Steven Lowe Alan. Atlas de Hlistología. ED.Morby Doyma 1995 -
- 17) Torquil MacPhe. Fundamentos de Parodoncia. ED Limusa primera edición 1984
- 18) Common, Johon and Walter . The effects of Citric Acid on Attachment of Laterally Positioned Flaps. J. Periodontol 27:92.1978
- 19) Vandekerckhove Betty N.A. Marc Quiryren. The Use of Tetracycline-Containing Controlled-Release Fiber in the treatment. J. Periodontol 1981: 52:609-612.
- 20) Bouchard Philippe, Rolf Nilveus. Clinical Evaluation of Tetracycline HCL Conditioning in the Treatment of Gingival Recession a Comparative Study. J. Periodontol 1997; 68:262-269.
- 21) Trombelli Leonardo, Schincaglia Gianpietro. Combined Guided Tiesue Regenerati3n Root Condition, and Fibrin-Fibronectin System Application in the Treatment of Gingival Recesion. J Periodontol 1994, 65: 796-803.
- 22) Trombelli Leonardo, Gianrietro. Effects of Tetracycline HCL Conditioning and Fibrin-Fibronectin System Application in the Treatment of Bucal recesion with Guided Tissue Regeneration. J. Periodontol 1995; 66:313-320.
- 23) Bouchard P. Subepithelial Connective Tissue Grafts in the Treatment of Gingival Recessione & Comparative Study of 2 Procedures. Periodontol 1994; 65: 929-936.