



**UNIVERSIDAD NACIONAL AUTONOMA
DE MEXICO**

DIVISION DE ESTUDIOS DE POSGRADO
HOSPITAL DE ESPECIALIDADES
CENTRO MEDICO NACIONAL "LA RAZA"

27
2es.

**PEELING CON ACIDO GLICOLICO VS PEELING CON
RESORCINA COMO TRATAMIENTO DE QUERATOSIS
ACTINICAS Y LENTIGOS SOLARES EN BRAZOS.**

T E S I S

QUE PARA OBTENER EL TITULO DE
ESPECIALISTA EN: DERMATOLOGIA
P R E S E N T A :
DRA. GLENDA EDITH REYNA VILLELA

ASESORES: DRA. SILVIA ALICIA HONDA FUJIMURA
DR. FERNANDO MONTES DE OCA MONROY



**TESIS CON
FALLA DE ORIGEN**

MEXICO, D. F.

1 9 9 8

262664



Universidad Nacional
Autónoma de México

Dirección General de Bibliotecas de la UNAM

Biblioteca Central



UNAM – Dirección General de Bibliotecas
Tesis Digitales
Restricciones de uso

DERECHOS RESERVADOS ©
PROHIBIDA SU REPRODUCCIÓN TOTAL O PARCIAL


Todo el material contenido en esta tesis esta protegido por la Ley Federal del Derecho de Autor (LFDA) de los Estados Unidos Mexicanos (México).

El uso de imágenes, fragmentos de videos, y demás material que sea objeto de protección de los derechos de autor, será exclusivamente para fines educativos e informativos y deberá citar la fuente donde la obtuvo mencionando el autor o autores. Cualquier uso distinto como el lucro, reproducción, edición o modificación, será perseguido y sancionado por el respectivo titular de los Derechos de Autor.


PEELING CON ACIDO GLICOLICO VS PEELING CON RESORCINA COMO
TRATAMIENTO DE QUERATOSIS ACTINICAS Y LENTIGOS SOLARES EN BRAZOS.

No. de Registro de protocolo: 976900088.


Vo. Bo.



Dr. Arturo Robles Parame,
Jefe de División de Educación e
Investigación Médica. HECM La Raza.



Dr. Fernando Montes de Oca M.
Jefe del Departamento de
Dermatología. HECM La Raza.



Dra Silvia Alicia Honda F.
Asesor de Tesis.



Dra. Glenda Edith Reyna V.,
Residente IV. Dermatología.
HECM La Raza.



PEELING CON ACIDO GLICOLICO VS PEELING CON RESORCINA COMO TRATAMIENTO DE QUERATOSIS ACTINICAS Y LENTIGOS SOLARES EN BRAZOS.

Dra. Glenda Edith Reyna Villela(*), Dra. Silvia Alicia Honda Fujimura(**), Dr. Fernando Montes de Oca Monroy(***), Departamento de Dermatología HECM La Raza, IMES, México

OBJETIVO: Comparar la eficacia del manejo con peeling de ácido glicólico y peeling con resorcina en queratosis actínicas y lentigos solares en brazos.

MATERIAL Y METODOS: Se incluyeron pacientes con diagnóstico clínico de queratosis actínicas y lentigos solares múltiples en brazos. Se dividieron en forma aleatoria en dos grupos, uno recibió manejo con peeling de ácido glicólico y otro con resorcina. La concentración utilizada y el tiempo de aplicación de los peelings varió según la tolerancia de cada paciente. Realizamos control iconográfico antes y al final del tratamiento.

RESULTADOS: Se incluyeron 7 pacientes en cada grupo, 13 del sexo femenino y 1 del sexo masculino. El promedio de edad para el grupo I (ácido glicólico) fue de 74 ± 1.39 años, para el grupo II (resorcina) de 64 ± 9.3 años. Todos los pacientes tuvieron una piel tipo III según la clasificación de Fitzpatrick, excepto un paciente del grupo II, tipo II. La respuesta en ambos grupos fue similar: excelente en 2 (29.6%), buena en 4 (57.1%), parcial en 1 (14.3%). Prueba exacta de Fisher $p=1.0000$. En los dos grupos los efectos secundarios fueron bien tolerados (ardor, hormigueo).

CONCLUSIONES: El peeling con resorcina o con ácido glicólico, constituye una alternativa segura y eficaz en el tratamiento de lentigos y queratosis actínicas, siendo éste, el primer estudio realizado en brazos.

PALABRAS CLAVE: Peeling, ácido glicólico, resorcina, queratosis actínicas, lentigos solares.

(*) Residente del IV año de Dermatología.

(**) Médico Adscrito al servicio de Dermatología. HECM La Raza.

(***) Jefe del Departamento de Dermatología. HECM La Raza.

PEELING WITH GLICOLIC ACID VS PEELING WITH RESORCIN LIKE A TREATMENT
OF ACTINIC KERATOSES AND SOLAR LENTIGOS IN ARMS.

Glenda Edith Reyna Villela M. D.(*), Silvia Alicia Honda Fujimura M.
D.(**), Fernando Montes de Oca Monroy M. D.(***). Department of
Dermatology HECM La Raza. Mexico City.

AIMS: To compare the efficacy of management with peeling of glicolic acid, and peeling with resorcin in actinic keratoses and solar lentigos in arms.

MATERIAL AND METHODS: This was an close, comparative study. Have been included patients with clinic diagnostic of actinic keratoses and multiple solar lentigos in arms. We were obtained two groups in aleatory method, one group received treatment of peeling with glicolic acid and the other group with resorcin. The concentration used it and the time of aplication of the peelings, were varied according to tolerance of each patient. We made iconographic control, before and after treatment.

RESULTS: We studied seven patients in each group. Thirteenth female and one male. The age average for the first group (glicolic acid) was 74 ± 1.39 years, for the second group (resorcin) was 64 ± 9.3 years. All patients had skin type III, depending of Fitzpatrick classification, except one patient from the second group, type II. The response at the treatment was similar in both groups: excellent in two (28.6%), good in four (57.1%), partial in one (14.3%). Fisher exactly test $p=1.0000$. In both groups, the secundaries effects were tolerated.

CONCLUSIONS: The peeling with resorcina or glicolic acid provide a sure and effective alternative in the treatment of solar lentigos and multiple actinic keratoses in arms.

KEY WORD: Peeling, glicolic acid, resorcin, actinic keratoses, solar lentigos.

- (*) Resident IV grade Dermatology.
- (**) M.D. Dermatology Department.
- (***) M.D. Dermatology Department.

INVESTIGADOR PRINCIPAL:

Dra. Glenda Edith Reyna Villela.
Residente del IV año de Dermatología.
Hospital de Especialidades Centro Médico La Raza. IMSS.
Matricula 8500258
Domicilio: Calle Jose Diesel 132, Col. Lázaro Cárdenas
Zacatecas, Zac. CP 98040.

INVESTIGADORES ASOCIADOS:

Dra. Silvia Alicia Honda Fujimura.
Médico Adscrito al servicio de Dermatología
Hospital de Especialidades Centro Médico La Raza. IMSS
Matricula: 7436572.
Domicilio: Seris y Zaachila s/n. Col. La Raza,
México, D. F. Tel. 7-24-59-00 Ext 4110.

Dr. Fernando Montes de Oca Monroy.
Jefe del Departamento de Dermatología. HECM La Raza.
Matricula: 768995.
Domicilio: Seris y Zaachila s/n. Col. La Raza.
México, D. F. Tel. 7-24-59-00 Ext 4110.

El estudio se realizó en el Departamento de Dermatología del Hospital de Especialidades Centro Médico La Raza, IMSS.
Domicilio: Seris y Zaachila s/n. Col. La Raza. México, D. F. Tel 7-24-59-00 Ext 4110.

I N D I C E :

Introducción.....	1-3
Material y Métodos.....	4-6
Resultados.....	7-9
Discusión.....	10
Conclusiones.....	11
Anexo I.....	12
Anexo II.....	13
Iconografías.....	14-17
Bibliografía.....	18-19

INTRODUCCION:

El envejecimiento cutáneo extrínseco se debe a la exposición prolongada de las radiaciones ultravioleta, y son éstas, casi con toda seguridad responsables de muchas neoplasias cutáneas (1,2).

Las queratosis actínicas constituyen la lesión epitelial precancerosa más común en individuos expuestos crónicamente a las radiaciones solares (2,3). Se presentan en la edad adulta, preferentemente en personas de piel blanca (4)(anexo II). Aparecen más comúnmente en cara y dorso de manos y se caracterizan por placas escamosas e hiperqueratósicas de 1 o más cms. de diámetro, su evolución es crónica y asintomática. Cuando no son tratadas, del 10 al 25% sufren malignización, transformándose principalmente a carcinomas epidermoides en un lapso de 8 a 10 años (5).

El lentigo solar consiste en máculas hiperpigmentadas que dependen del efecto acumulativo de la luz ultravioleta, afectan ambos sexos, después de la quinta década de la vida. Predominan en personas de piel blanca y se localizan en sitios de mayor fotoexposición: cara y dorso de manos. Generalmente su evolución es benigna, sin embargo se ha descrito su transformación a melanoma maligno (1,2,5).

El manejo para ambas dermatosis consiste en evitar la exposición a la luz solar y el uso de protectores solares (7). En el lentigo puede observarse cierto beneficio con el uso de criocirugía y láser de CO₂. Las queratosis actínicas se manejan con curetaje y electrodesecación, así como aplicación tópica de 5-fluorouracilo al 5% (2), sin embargo cuando estos procedimientos terapéuticos son usados en pacientes con múltiples queratosis actínicas y/o lentigos solares, son poco tolerados debido a la intensa reacción inflamatoria que producen. La exfoliación química, peeling, ha mostrado buena tolerancia y resultados satisfactorios en el tratamiento de este tipo de dermatosis en cara (8,9).

El peeling químico es la aplicación de un agente que provoca una destrucción controlada de las capas más superficiales de la piel. La base de este tratamiento es la proteólisis/lisis que ocasiona, de tal modo que causa exfoliación, con la subsiguiente regeneración de las estructuras así como dermis papilar (10,11). Son eficaces para disminuir hiperqueratosis, arrugas finas, pigmentación cicatrices, lentiginos y queratosis actínicas (12,13,14,15,).

CAMBIOS HISTOLOGICOS OBSERVADOS EN LA REALIZACION DE PEELING:

La reacción inicia con una coagulación epidérmica (16) y destrucción de tejido celular y conectivo en la dermis papilar, más tarde se forman pequeños fragmentos de queratina, queratinocitos necróticos y precipitados proteicos. Los investigadores han notado regeneración epidérmica entre los días 2 y 7. Después de dos semanas, la epidermis es completamente normal. Los estudios muestran proliferación de fibroblastos y formación de nueva colágena en dermis papilar (16). Se ha visto que en la piel con fotodaño desaparecen los cambios de elastosis, la degeneración basofílica y la homogenización de la colágena. Después de un año se ha formado una nueva capa de colágeno horizontal. Diversas investigaciones sobre la piel han reportado que los cambios obtenidos con el peeling se mantienen hasta por 12 años (17,18,19).

El ácido glicólico es una molécula pequeña de dos carbonos, y es junto con el ácido láctico, los alfa-hidroxiácidos más representativos. El ácido glicólico ha sido usado en varias lesiones de la piel por Van Scott y Yu, la primer indicación fué para el manejo de la ictiosis (20), y posteriormente en queratosis seborreicas, verrugas vulgares, acné, arrugas finas, lentiginos y queratosis actínicas. El posible mecanismo del ácido glicólico para disminuir la pigmentación y las arrugas, es posiblemente similar al ácido ascórbico. El ácido ascórbico es un derivado de los alfa-hidroxiácidos que estimula la producción de colágeno y disminuye la producción de melanina (21). Otro mecanismo es que el ácido glicólico incrementa la síntesis de glucosaminoglucanos y de otras sustancias intercelulares. Actúa sobre la queratinización dando lugar a la formación de un nuevo estrato córneo (19,22). Modulan la formación de la capa córnea disminuyendo la cohesión celular entre los corneocitos en los niveles más bajos. La aplicación tópica de ácido glicólico ha producido mejoría sustancial en la piel con envejecimiento solar y lesiones asociadas (8,12,13,14).

Los alfa-hidroxiácidos no son agentes caústicos, sin embargo cuando son utilizados a altas concentraciones en personas de piel oscura pueden ocasionar hiperpigmentación postinflamatoria, que habitualmente cede en pocas semanas, espontáneamente o con el uso de hidroquinona químicamente pura al 2-4%, así como medidas de protección solar (14).

La resorcina fué descrita por Unna en 1882 como bactericida y fungicida, y a concentraciones de 10,20,30 y 50% como exfoliante de la piel (23). Es un derivado del fenol con propiedades queratolíticas que ocasiona precipitación de las proteínas de la piel. Cuando se aplica tópicamente, separa el estrato córneo y las capas más superficiales de la epidermis.

Después de su aplicación, se produce una reacción inflamatoria detectable histológicamente, asociada a vasodilatación visible 6 horas después. Una semana más tarde se advierte incremento de las mitosis en el estrato germinativo y vasodilatación prolongada de los vasos de la dermis, proliferación de fibroblastos y alta concentración de fibras elásticas en dermis profunda (24). La resorcina ha sido usada en el manejo del fotodaño actínico queratosis actínicas y acné así como en manchas hiperpigmentadas con resultados alentadores. El efecto secundario más importante que produce es la hiperpigmentación, sin embargo, ésta ocurre en menos del 1% de los pacientes tratados, y es usualmente autolimitada, no obstante, algunas veces es necesario el uso de hidroquinona químicamente pura al 3% aplicada por la noche, así como uso de protector solar con factor de protección mayor al 15% (24). Otro efecto secundario importante que puede presentarse es una reacción de hipersensibilidad a cualquiera de los componentes del peeling, lo cual se expresaría clínicamente como una dermatitis por contacto, en cuyo caso el manejo consiste en la aplicación de polvos secantes inertes (baño coloidal) aplicados 3 veces al día por 15 mn, y esteroides tópicos de baja potencia (Hidrocortisona crema 0.1%) dos veces al día por 5-7 días. Otros efectos secundarios que pueden estar presentes en ambos procedimientos, son el ardor y el prurito los cuales por lo general son de poca importancia, y no requieren tratamiento específico.

MATERIAL Y METODOS:

El estudio se realizó en el servicio de Dermatología del HECMR, IMSS. Incluyó pacientes que solicitaron atención al servicio con diagnóstico de queratosis actínicas múltiples y/o lentigos solares en tercio distal de miembros superiores, que cumplieron con los criterios de inclusión y con previa autorización por escrito del procedimiento a realizar. Los pacientes se dividieron aleatoriamente en dos grupos: el grupo I, recibió manejo con peeling a base de ácido glicólico al 50-70%, y el grupo II peeling superficial y medio con resorcina.

GRUPO I: Peeling con ácido glicólico.

MATERIAL:

- 1.- Solución de éter comercial.
- 2.- Isopos.
- 3.- Fórmula A: Acido glicólico al 50%.
- 4.- Fórmula B: Acido glicólico al 70%.
- 5.- Bicarbonato de sodio. (Neutralizador).
- 6.- Protector solar: Cold cream 160 gr
Calamina 5 gr
Oxido de zink 5 gr
Agua de rosas 20 ml

METODO:

Se delimita área a tratar, dorso de manos hasta su tercio distal. Se efectúa limpieza de la zona con gasas impregnadas con éter comercial con el fin de eliminar grasa, residuos de crema y detritus celulares y de esta manera penetre mejor la fórmula, se hace con movimientos circulares iniciando en la porción más distal del dorso de manos, dirigiéndose en sentido proximal. Se aplica la fórmula A con isopos en la misma dirección de la limpieza, procurando realizarse en un tiempo máximo de 30 segundos. Se deja actuar la fórmula durante 3 mn. y posteriormente se neutraliza el efecto del ácido glicólico con bicarbonato de sodio. Finalmente se procede a lavado de la zona tratada con agua corriente y aplicación de protector solar. Se citó a los pacientes al tercer día de la aplicación, para control, y posteriormente cada 15 días para nueva aplicación de peeling. Las sesiones subsiguientes siguieron el mismo procedimiento, y sólo si existió tolerancia a la fórmula A se procedió a la aplicación de la fórmula B, modificándose los tiempos de exposición al ácido glicólico según tolerancia y reacción personal a cada fórmula. Se prescribieron indicaciones postpeeling (anexo I).

GRUPO II: Peeling con resorcina.

MATERIAL:

- 1.- Gasas.
- 2.- Solución de éter comercial.
- 3.- Isopos.
- 4.- Fórmula A:

Azufre	24 gr.
Resorcina	24 gr.
Carboximetilcelulosa	0.5 gr.
Sorbitol	2.5 cc.
Salicilato de Al y Mg	1 gr.
Agua bidestilada	35 cc.
- 5.- Fórmula B:

Resorcina	53 gr.
Monoestearato de glicérido	5 gr.
Alcohol etílico	5 ml.
Agua bidestilada	5 ml.
Ac. ascórbico	0.01%.
- 6.- Protector solar:

Cold cream	160 gr.
Calamina	5 gr.
Oxido de zink	5 gr.
Agua de rosas	20 ml.

METODO:

La limpieza del área a tratar se realiza en forma similar a la del grupo I. Se aplica la fórmula con isopos iniciando en la porción distal del dorso de manos y se dirige en sentido proximal. Se deja actuar la resorcina 10 mn y se neutraliza con gasas impregnadas en agua de rosas, posteriormente se enjuaga el área tratada con agua corriente y se aplica el protector solar. Se dan indicaciones postpeeling (anexo I). Se citó a los pacientes cinco días posteriores a la aplicación, y las sesiones subsecuentes se realizarán cada 15 días, con aplicación de la fórmula A o la B, de acuerdo a la tolerancia y respuesta personal del paciente. De igual forma que en el grupo I, el tiempo de exposición a la resorcina varió según los mismos aspectos citados previamente.

Se realizó control iconográfico al principio y al final del estudio. Se citó a los pacientes al primer, segundo y tercer mes después de concluirse la aplicación de los peelings para evaluar el resultado final.

El tipo de peeling aplicado a cada uno de los pacientes estuvo cegado tanto para ellos como para el investigador responsable de la evaluación.

Las variables potencialmente confusoras como son, el color de piel y el tiempo de evolución de las lesiones se controlaron mediante la aleatorización de los paciente en ambos grupos.

Para ambos grupos, la respuesta al tratamiento se consideró de la siguiente manera: excelente si existió prácticamente desaparición de las lesiones, buena si la mejoría era igual o superior al 80%, parcial si se encuentra entre 40 y 80% y mínima si la respuesta fué menor a un 40%.

Se realizó análisis estadístico mediante prueba exacta de fisher.

RESULTADOS:

En el grupo I (peeling con ácido glicólico) se incluyeron 7 pacientes, 6 del sexo femenino y 1 del sexo masculino. El rango de edad fué de 73-76 años con un promedio de $74 \text{ años} \pm 1.39$ (tabla I). Todos ellos correspondían a un tipo III de piel según la clasificación de Fitzpatrick (tabla II). El grupo II (peeling con resorcina) se integró por 7 pacientes del sexo femenino, con un rango de edad de 54 a 80 años, y una edad promedio de 64 ± 9.3 años (tabla I), 6 tenían una piel tipo III, y uno tipo II según la clasificación de Fitzpatrick.

Todos los pacientes presentaban múltiples lentigos solares y queratosis actínicas así como queratosis seborreicas.

El número de peelings aplicados a los pacientes del grupo I fué de 4 en un paciente, 3 en 3 pacientes y 2 en 2 pacientes. El primer peeling aplicado fué con ácido glicólico al 50% con un tiempo de aplicación de 2-5 mn, y los posteriores con ácido glicólico al 70% con un tiempo de aplicación de 5-15 mn. La mejoría observada en estos pacientes se presenta en la tabla III.

En el grupo II, el número de peelings aplicados fué de 3 en 6 pacientes y 4 en uno de ellos. En todos, el peeling inicial se realizó con resorcina superficial, con un tiempo de aplicación de 10-15 mn, y los posteriores con resorcina al medio (53%) con un tiempo de aplicación de 15-20 mn. La mejoría que presentaron estos pacientes se esquematiza en la tabla III, del análisis de ésta obtenemos que un paciente que recibió tratamiento con peeling de ac. glicólico tiene una respuesta similar al que recibió tratamiento con peeling de resorcina, pero la eficacia clínica no tuvo significancia estadística ($p=10000$) por el tamaño de muestra del estudio.

Los efectos colaterales que refirieron los pacientes durante la aplicación de los peelings fueron dolor, ardor y hormigueo, todos ellos bien tolerados, el análisis estadístico de los efectos colaterales que presentaron los pacientes de uno y otro grupo muestra que un paciente que recibió tratamiento con peeling de Ac. glicólico tiene 2.8 veces el riesgo de presentar efectos secundarios que el que recibió tratamiento con peeling de resorcina, con resultados que fácilmente se explican al azar ($p=0.4533$). No se presentaron efectos colaterales mediatos.

TABLA I: DISTRIBUCION POR EDAD Y SEXO DE LOS PACIENTES

No. de paciente	GRUPO I AC. GLICOLICO		No. de paciente	GRUPO II RESORCINA	
	EDAD	SEXO		EDAD	SEXO
1	75	F	8	64	F
2	73	M	9	57	F
3	74	F	10	56	F
4	77	F	11	80	F
5	74	F	12	70	F
6	75	F	13	54	F
7	73	F	14	68	F
Promedio de edad 74±1.39 años SEM .52			Promedio de edad 64±9.3 años SEM 3.5		

TABLA II: TIPO DE PIEL EN PACIENTES DE AMBOS GRUPOS (*).

No. de paciente	GRUPO I ACIDO GLICOLICO		No. de paciente	GRUPO II RESORCINA	
	TIPO DE PIEL			TIPO DE PIEL	
1	III		8	III	
2	III		9	III	
3	III		10	III	
4	III		11	II	
5	III		12	III	
6	III		13	III	
7	III		14	III	

(*). Clasificación de Fitzpatrick. (Anexo II).

TABLA III: MEJORIA POR GRUPOS DE TRATAMIENTO

MEJORIA	AC. GLICOLICO		RESORCINA	
	GRUPO I	%	GRUPO II	%
Excelente	2	28.60	2	28.60
Buena	4	57.10	4	57.10
Parcial	1	14.30	1	14.30
Minima	0	00.00	0	00.00
TOTAL	7	100	7	100

- Estimated odds ratio = 1.000
- Mantel - Haenszel statistic = 0.000 P = 1.0000
- Prueba exacta de Fisher P = 0.8000

TABLA IV: EFECTOS SECUNDARIOS PRESENTADOS POR TIPO DE TX.

EFECTOS SECUNDARIOS	T R A T A M I E N T O		TOTALES
	GRUPO I	GRUPO 2	
	AC. GLICOL.	RESORCINA	
Ardor	3	5	8
%	42.9	71.4	57.1
Dolor	0	0	0
%	0.0	0.0	0.0
Hormigueo	0	1	1
%	0.0	14.3	7.1
Ardor y Hormigueo	3	1	4
%	42.9	14.3	28.6
Ardor y Dolor	1	0	1
%	14.3	0.0	7.1
Totales	7	7	14
%	100.0	100.0	100.0

- Estimated odds ratio = 2.300
- Mantel - Haenszel statistic = 0.750 P = 0.4533
- Prueba exacta de Fisher = P = 0.8000

DISCUSION.

Las queratosis actínicas y lentigos solares son dermatosis muy frecuentes en la consulta dermatológica, para las cuales, cuando son múltiples no existe un tratamiento óptimo, ya que los existentes suelen ser poco tolerados, y pueden ocasionar máculas hiper o hipopigmentadas residuales permanentes. Estas dermatosis se consideran lesiones premalignas, ya que si no se tratan, pueden dar lugar con el tiempo a la aparición de carcinoma espinocelular y melanoma maligno respectivamente (2,5).

Existen numerosos estudios que comprueban la eficacia del tratamiento con peeling de ácido glicólico y resorcina en el manejo de queratosis actínicas y lentigos solares localizados en cara (8,9), sin embargo, no existe ningún reporte que muestre la utilidad de estos, cuando son utilizados para el manejo de queratosis actínicas y lentigos solares en brazos. Nosotros planeamos un estudio prospectivo, comparativo, experimental, para evaluar la eficacia del peeling con ácido glicólico y con resorcina como manejo de queratosis actínicas y lentigos solares múltiples en brazos. Ambos tipos de peelings produjeron una respuesta clínica similar, evaluada mediante la disminución y desaparición de las lesiones, obteniéndose una mejoría excelente en 26.6%, buena en 57.1% y parcial en 14.3%. Los efectos colaterales observados no difirieron de los reportados en la literatura con la aplicación de peelings en cara, y fueron principalmente hormigueo y/o ardor, mismos que fueron bien tolerados por los pacientes, y que en ningún caso obligó a la suspensión del tratamiento. Ningún grupo presentó efectos colaterales mediatos como sería una hiperpigmentación residual ni dermatitis por contacto, los cuales si se han reportado con la aplicación de peelings en cara (9).

En conclusión, la aplicación de peeling con resorcina o con ácido glicólico, son una alternativa segura y eficaz para el manejo de queratosis actínicas y lentigos solares en brazos.

CONCLUSIONES

1.-La aplicación de peeling, ya sea de resorcina o con ácido glicólico, constituye una alternativa en el tratamiento de lentigos solares, queratosis actínicas y queratosis seborreicas, algunas de ellas precursoras de lesiones neoplásicas.

2.- La mejoría observada en ambos grupos de tratamiento fué similar.

3.- En términos generales, la mejoría esperada y alcanzada se observó a la tercera aplicación, por lo que no se considero necesario ampliar este número; aunado a que los pacientes no podían continuar con los cuidados postpeeling.

4.- No se presentaron efectos colaterales mediatos.

5.- Los efectos colaterales inmediatos fueron mínimos y bien tolerados, consistiendo principalmente en sensación ardorosa.

6.- Consideramos se deben planear nuevos estudios para el manejo de estas dermatosis, que incluya un mayor número de pacientes, y en el que se utilicen otros tipos de peelings disponibles en la actualidad.

ANEXO I:

INDICACIONES POSTPEELING

- 1.- Hidratación de la piel con agua cada 2 hrs durante las primeras 12 hrs posteriores al tratamiento.
- 2.- Aplicación del protector solar a las 7:00, 10:00, 13:00 y 16:00 hrs, diariamente y por un tiempo aproximado de tres meses posteriores a la finalización del estudio.
- 3.- Durante la exfoliación no aplicar ninguna otra sustancia.
- 4.- Durante la exfoliación no deberá desprenderse la piel, sino esperar a que se haga en forma espontánea.
- 5.- No deberá exponerse al sol ni a aparatos que emitan radiaciones, tales como televisor, computadoras y lámparas en las primeras 48 hrs.
- 6.- Acudir puntualmente a su cita en forma regular.
- 7.- En caso de cualquier eventualidad, asistir al Departamento de Dermatología de HECMR a partir de las 9:00 hasta las 14:00 hrs.

ANEXO II:CLASIFICACION DE FITZPATRICK.

FOTOTIPOS DE PIEL HUMANA Y SU REACTIVIDAD A LA LUZ SOLAR

FOTOTIPO I:

Piel blanca, muy sensible a las radiaciones ultravioleta, que siempre se quema facilmente.

FOTOTIPO II:

Piel blanca, muy sensible a las radiaciones ultravioleta, que se quema facilmente.

FOTOTIPO III:

Piel blanca, sensible a las radiaciones ultravioleta, se quema minimamente, presenta bronceado discreto.

FOTOTIPO IV:

Piel levemente bronceada, moderadamente sensible a las radiaciones ultravioleta, se quema minimamente presentando bronceado moderado.

FOTOTIPO V:

Piel bronceada, minimamente sensible a las radiaciones ultravioleta, raramente se quema y se broncea intonsamente.

FOTOTIPO VI:

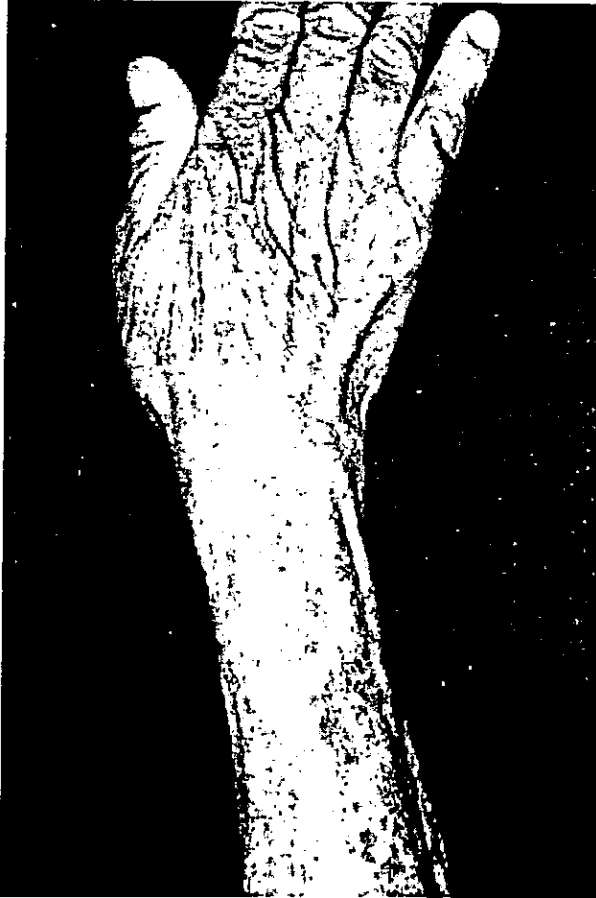Piel muy oscura o negra, insensible o muy poco sensible a las radiaciones ultravioleta, nunca se quema.

FITZPATRICK (2)

GRUPO I

Peeling con Acido Glicolico

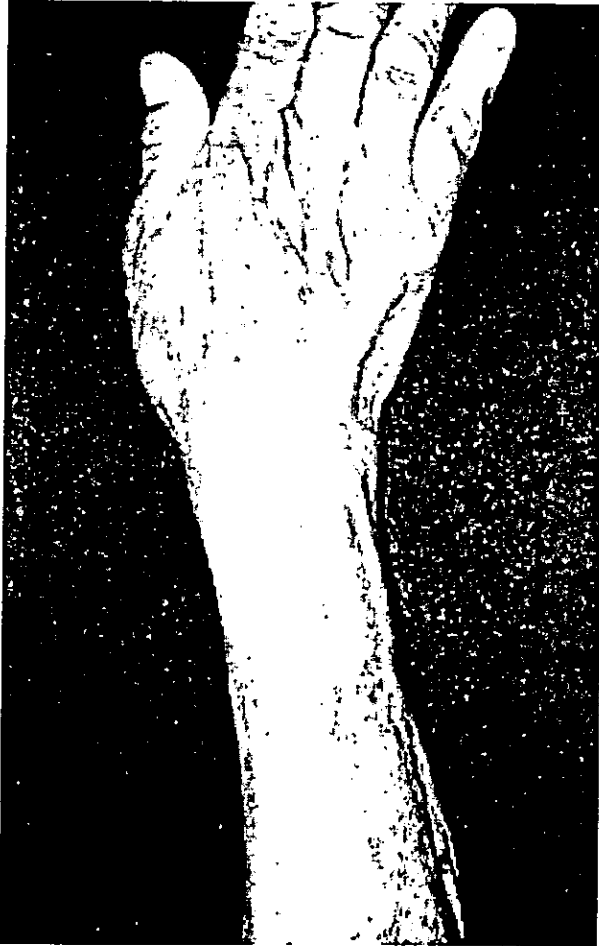Fotografía Inicial



GRUPO I

Peeling con Acido Glicolico

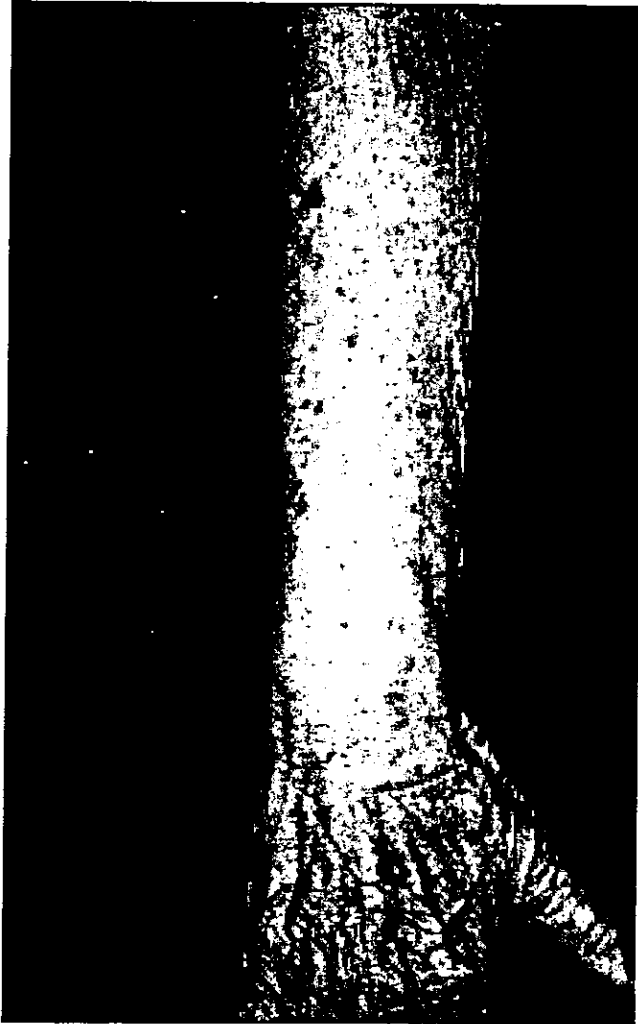
Fotografía Final



GRUPO II

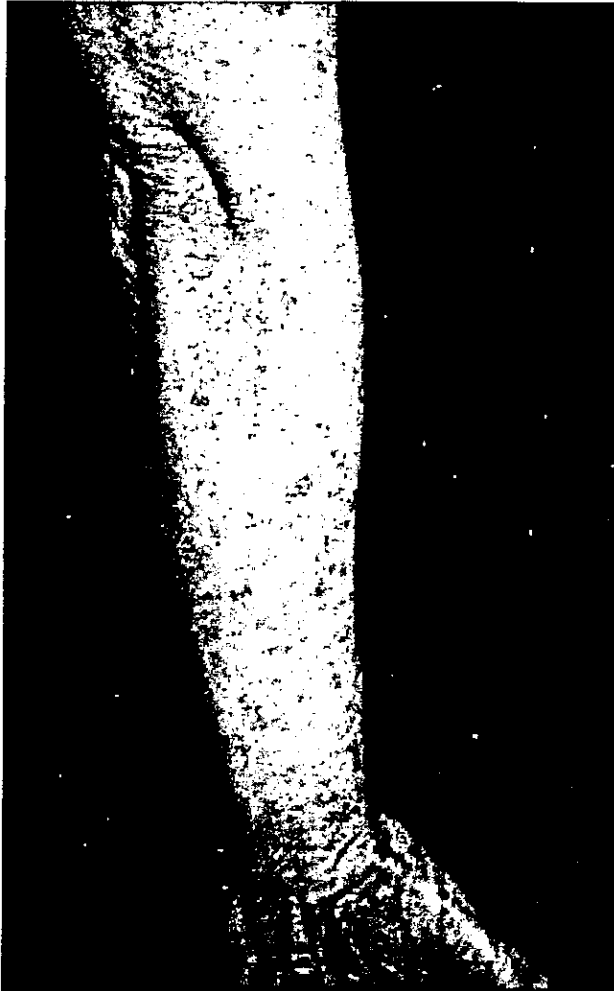Peeling con Resorcina

Fotografía Inicial



GRUPO II
Peeling con Resorcina

Fotografía final



BIBLIOGRAFIA:

- 1.- Rook. Tratado de dermatología, 4a. ed; Edic. Doyma. 1988.
- 2.- Fitzpatrick T, Eisen A, Wolff K, Freedberg Y. Dermatology in general medicine, 4a ed. Ed. Mc Graw Hill. 1993.
- 3.- Marks R. Solar keratoses. Br Jour Dermatol 1990;122(suppl 35): 49.
- 4.- Vitasa BC, et all. Association of nonmelanoma skin cancer and actinic keratosis with cumulative solar ultraviolet exposure in Maryland Watermen. Cancer 1990;65:2811
- 5.- Arenas R. Dermatología, atlas. 2da. ed. Ed. Ms Graw Hill Interamericana. 1996.
- 6.- Commens C. Solar keratoses: fallacies in measuring remission -- rate and conversion rate to squamous cell carcinoma. (letter).- Br Journ Dermatol. 1987;117:261.
- 7.- Johnson TM et all. Inflammation of actinic keratoses from systemic chemotherapy. J Am Acad Dermatol. 1987;17:172.
- 8.- Lask, Moy. Principles and techniques of cutaneous surgery. Edic Intern. Ed. Mc Graw Hill. 1996.
- 9.- Charles F, Lask P, Aesthetic dermatology. Ed. Mc Graw Hill. 1991.
- 10.- Morheit GD. Chemoexfoliation: A review. Cosmetic Dermatol. 1988 1:16-9.
- 11.- Morheit GD. The Jessner's and TCA peel: A medium-depth chemical peel. J Dermatol Surg Oncol. 1989;15:945-50.
- 12.- Van Scott EJ, Yu RJ. Alpha Hidroxiacids: procedures for use in clinical practice. Cutis. 1989;43:222-8.
- 13.- Van Scott EJ, Yu RJ. Alpha hidroxiacids: therapeutic potentials. Canc J Dermatol. 1989;1:108-12.
- 14.- Van Scott EJ, Yu RJ. Alpha hidroxiacids: cientist and therapeutic uses. Cosmetic Dermatol. Suppl. 1994.
- 15.- Ditre CM, Griffin TD, Murphy GF et all. Effects of alpha-hidroxiacids on photoaged skin: A pilot clinical, histologic and ultraestructural study. J Am Acad Dermatol. 1996;34(2 part 1):187 195.
- 16.- Spira M, et all. Chemosurgery: a histological study. Plast --- Reconstr Surg 45:247-53.
- 17.- Kligman AM et all. Long-term histologic follow-up of phenol face peels. Plast Reconstr Surg. 1985;75:652-9.
- 18.- Van Scott EJ, Yu RJ. Hyperkeratinization, corneocyte cohesion - and alpha hidroxiacids. J Am Ac Dermatol. 1984;11:867-79.
- 19.- Van Scott EJ, Yu RJ. Substances that modify the stratum corneum by modulating its formation. In frost P Horwitz SN (eds). Principles of cosmetics for the Dermatologist. St. Louis, The CV -- Mosvy Co. 1984. pp 70-74.
- 20.- Van Scott EJ, Yu RJ. Ichthyosis and keratinization: concepts in transition. Arch Dermatol 1982;118:860.

**ESTA TESIS NO DEBE
SALIR DE LA BIBLIOTECA**

- 21.- Lotter AM. Human pigment factors relativa to chemical face -- peeling. Ann Plast Surg.1979;3:231-9.
- 22.- Moy LS et all. Effect of glycolic acid on collagen production by human skin fibroblast. Jour Derm Surg.1995.
- 23.- Stangone M. Superficial peeling. J Dermatol Surg Oncol.1989; 15:1020-1024.
- 24.- Hernandez E. Different grades of chemical peels. The Journ of cosmetic surgery 1990;7(2)67-70.