

11212



U.N.A.M.

I.S.S.D.F.

A.M.A.L.A.C.

CENTRO DERMATOLOGICO
"DR. LADISLAO DE LA PASCUA"

30
2es.

PENFIGOIDE: FRECUENCIA Y CORRELACION
CLINICO-PATOLOGICA
REVISION DE 16 AÑOS C.D.P.

**TESIS DE POSGRADO
EN DERMATOLOGIA LEPROLOGIA Y
MICOLOGIA**

DRA. ROSA AMALIA SOLARTE SOLARTE

ASESORES: DRA. MARIA TERESA ZAMBRANO DIAZ
DRA. JOSEFA NOVALES SANTA COLOMA
DRA. GISELA NAVARRETE FRANCO
DIRECTORA: DRA. OBDULIA RODRIGUEZ RODRIGUEZ



MEXICO, D. F.

1998

2620357

**TESIS CON
FALLA DE ORIGEN**



Universidad Nacional
Autónoma de México

Dirección General de Bibliotecas de la UNAM

Biblioteca Central



UNAM – Dirección General de Bibliotecas
Tesis Digitales
Restricciones de uso

DERECHOS RESERVADOS ©
PROHIBIDA SU REPRODUCCIÓN TOTAL O PARCIAL

Todo el material contenido en esta tesis esta protegido por la Ley Federal del Derecho de Autor (LFDA) de los Estados Unidos Mexicanos (México).

El uso de imágenes, fragmentos de videos, y demás material que sea objeto de protección de los derechos de autor, será exclusivamente para fines educativos e informativos y deberá citar la fuente donde la obtuvo mencionando el autor o autores. Cualquier uso distinto como el lucro, reproducción, edición o modificación, será perseguido y sancionado por el respectivo titular de los Derechos de Autor.

**CENTRO DERMATOLOGICO
"DR. LADISLAO DE LA PASCUA "**

***PENFIGOIDE: FRECUENCIA Y CORRELACION
CLINICO-PATOLOGICA
REVISION DE 16 AÑOS C.D.P.***

**TESIS DE POSGRADO EN
DERMATOLOGIA, LEPROLOGIA
Y MICOLOGIA.**

DRA. ROSA AMALIA SOLARTE SOLARTE

ASESORES:

**Dra. María Teresa Zambrano Díaz
Dra. Josefa Novales Santa coloma
Dra. Gisela Navarrete Franco**

DIRECTORA:

Dra. Obdulia Rodríguez Rodríguez

Vo. Bo.

**DRA. OBDULIA RODRIGUEZ RODRIGUEZ
DIRECTORA Y PROFESORA TITULAR DEL CENTRO**



Vo. Bo.

**DR. FERMIN JURADO SANTA CRUZ
JEFE DE ENSEÑANZA Y PROFESOR ADJUNTO**



AGRADECIMIENTOS

A mis padres y hermanos

Por su amor, y contar con ustedes siempre

A mi esposo

Por su apoyo, paciencia y comprensión

Dra. Obdulia Rodríguez Rodríguez

Ejemplo de entrega a su profesión. Gracias por permitir realizar mis estudios de postgrado en el Centro Dermatológico Pascua

Al Dr. Fermín Jurado Santacruz

Con profundo agradecimiento, mi admiración y respeto

Dra. María Teresa Zambrano Díaz

Con toda estimación y gratitud por su valiosa ayuda en la realización de esta tesis

Dras. Josefa Novales y Gisela Navarrete

Todo mi agradecimiento por sus enseñanzas y constante motivación académica

A todos mis maestros

Por haberme transmitido sus conocimientos y compartir su gran experiencia.

Alvaro José

por su leal amistad, ayudarme desinteresadamente, haberme impulsado a seguir adelante.

A todas aquellas personas que de un modo u otro hicieron posible la elaboración de este trabajo, especialmente al Dr. Hugo Alarcon y al Ing. José Luis Angeles

A mis amigos y compañeros, a todo el personal del Centro Dermatológico Pascua

INDICE	Página
I - INTRODUCCION	3
II- HISTORIA.....	5
III- DEFINICION	8
IV - EPIDEMIOLOGIA.....	10
V - CLASIFICACION Y VARIANTES CLINICAS DEL PENFIGOIDE AMPOLLOSO.....	11
1.- PENFIGOIDE AMPOLLOSO.....	11
<i>A.- Penfigoide ampollar generalizado</i>	11
<i>B.- Penfigoide localizado</i>	13
B.1.- Penfigoide localizado pretibial	13
B.2.- Penfigoide dishidrisiforme	13
<i>C.- Penfigoide polimórfico</i>	13
<i>D.- Penfigoide vegetante</i>	14
<i>E.- Penfigoide nodularis</i>	14
<i>F.- Penfigoide vesicular</i>	15
2.- PENFIGOIDE CICATRIZAL	15
<i>a.- Penfigoide cicatrizal tipo mucocutáneo</i>	15
<i>b.- Penfigoide cicatrizal tipo cutáneo</i>	18
<i>c.- Penfigoide oral localizado</i>	19
3.- PENFIGOIDE AMPOLLOSO EN NIÑOS	19
<i>Penfigoide eritrodérmico</i>	20
<i>Penfigoide Hiperqueratósico</i>	20
VI - PATOGENESIS	21
EL ANTÍGENO DEL PENFIGOIDE AMPOLLOSO	22
OTROS ANTICUERPOS INVOLUCRADOS CON EL PENFIGOIDE AMPOLLOSO	25
VII - PENFIGOIDE AMPOLLOSO Y ASOCIACIONES.....	29
PENFIGOIDE AMPOLLOSO ASOCIADO A CÁNCER	29
PENFIGOIDE AMPOLLOSO ASOCIADO A OTRAS ENFERMEDADES	29
VIII - FACTORES PRECIPITANTES Y DROGAS QUE INDUCEN PENFIGOIDE AMPOLLOSO	31
IX - DIAGNOSTICO.....	33
HISTOPATOLOGÍA	33
MICROSCOPIA DE INMUNOFLUORESCENCIA.....	34

MICROSCOPIA INMUNOELECTRÓNICA (MIE).....	35
MICROSCOPIA ELECTRÓNICA (ME).....	35
LABORATORIO CLÍNICO	36
DETERMINACION DEL ANTIGENO DEL PENFIGOIDE AMPOLLOSO	36
X - DIAGNOSTICO DIFERENCIAL.....	37
PENFIGOIDE CICATRIZAL	37
HERPES GESTACIONAL	37
DERMATITIS HERPETIFORME.....	38
EPIDERMOLISIS BULOSA ADQUIRIDA	39
XI - TRATAMIENTO	40
XII - PRONOSTICO	46
XIII.- PROTOCOLO DE ESTUDIO	47
1.- JUSTIFICACIÓN DEL ESTUDIO	47
2.- PROBLEMA:	48
3.- OBJETIVOS.....	48
4.- DISEÑO:	48
A.- Tipo de estudio:.....	48
B.- Frecuencia de las enfermedades ampollasas	48
C.- Frecuencia de Penfigoide ampolloso.	49
D.- Datos clínicos, histológicos y correlación clínico-patológica.....	49
E.- Análisis de la información.....	49
F.-Tamaño de la muestra	50
G.- Personal	50
H.-Financiamiento	50
I.-Calendario de actividades	50
XIV - RESULTADOS.....	55
XV - CONCLUSIONES:	73
XVI - FOTOS CLINICAS.....	75
XVII - FOTOS HISTOLOGICAS	79
XVIII - BIBLIOGRAFIA	80

PENFIGOIDE AMPOLLOSOS

I - INTRODUCCION

La presencia de ampollas en el tegumento cutáneo ha sido siempre motivo de preocupación para los enfermos que la padecen. Estas lesiones constituyen un signo clínico de una gran diversidad de enfermedades que pueden corresponder a lesiones primarias o complicación de las preexistentes. Es evidente que son muchos los trastornos cutáneos que durante su evolución cursan con la presencia de vesículas o ampollas; entre éstas podemos citar: quemaduras, impétigo ampolloso, mastocitosis ampollosa, liquen plano ampolloso, pénfigo vulgar, dermatitis herpetiforme, penfigoide ampolloso etc. Por la tanto es comprensible que muchas veces el clínico se vea en un verdadero laberinto de dudas, dificultándosele la posibilidad de establecer un diagnóstico preciso, por la gran similitud clínica que existe entre las distintas enfermedades ampollosas.²

Es hasta 1953 cuando Lever logra reconocer las diferencias clínicas e histológicas, entre pénfigo y penfigoide ampolloso y considera el cuadro clínico independiente. El decidió nombrar a esta enfermedad penfigoide por la semejanza clínica con el pénfigo y por la ausencia de acantolisis histológica. Gracias a trabajos de Jordan y Beutner en la década de los 60', mediante la técnica de inmunofluorescencia, se logró separar a enfermedades ampollosas similares, teniendo en cuenta la localización de los reactantes inmunes.^{1,4}

Esta nueva técnica constituyó un gran avance en el contexto de las entidades nosológicas ampollosas, al descubrir la participación de autoanticuerpos asociados a la patogenia del pénfigo y después al penfigoide ampolloso, con lo que se establecen las bases para los conocimientos actuales acerca de la naturaleza autoinmune de las enfermedades ampollosas.^{3,5}

Con el advenimiento de la microscopía electrónica y otros métodos diagnósticos más sofisticados, como la inmunoprecipitación, la inmunotransferencia y la aplicación de la biología molecular al estudio de las enfermedades ampollosas, se ha podido disponer de un conocimiento más detallado sobre la patogenia de estos padecimientos, ya que se ha logrado clonar genes y reconocer los antígenos contra los que reaccionan los autoanticuerpos que se encuentran en el pénfigo vulgar, en el penfigoide ampolloso, en el pénfigo foliáceo, etc. Los extraordinarios avances sobre la patogenia de estas enfermedades ha abierto el camino para el descubrimiento de nuevos y mejores métodos terapéuticos con el objeto de minimizar la morbimortalidad causada por la terapia actual y poder brindar a estos pacientes la esperanza de un mejor estilo de vida.

II- HISTORIA

En 1894 Duhring aisla del grupo de los pénfigos un tipo particular que denomina dermatitis herpetiforme, caracterizada por una evolución crónica, benigna y recidivante con la aparición de grandes y tensas ampollas, de contenido cetrino, purulento o hemorrágico, asentando sobre una base eritematosa de preferencia en miembros superiores e inferiores.¹

Lever definió en 1953, el penfigoide ampolloso, como una dermatosis que clínicamente se caracteriza por la formación de ampollas y lo diferenció histológicamente del pénfigo verdadero que presenta ampollas con acantolisis. En esta definición refería que la sintomatología era parecida al pénfigo e histológicamente a la Enfermedad de Duhring en la que se observaban ampollas grandes y tensas agrupadas de predominio en brazos y piernas, ocasionalmente coexistiendo con placas rojas infiltradas, afectaba a personas mayores de edad y en individuos débiles ocasionaba la muerte, mientras que en los de buen estado evolucionaban de manera crónica y relativamente benigna. En el examen histológico se observaba una ampolla subepidérmica por tensión, como la que se presenta en el Duhring.^{1,2,3.}

Posterior al trabajo de Lever, aparece Rook y Waddington (1953), en el que apoyaban las ideas de Lever y proponen que se debe mantener la entidad de penfigoide ampollosos aislado del grupo de las enfermedades ampollosas, reafirmando que este término es mejor que el de dermatitis herpetiforme senil que ellos utilizaban para referirse al cuadro dermatológico descrito. Están de acuerdo con Lever, excepto que las lesiones son, al principio localizadas para extenderse después en grupos de grandes ampollas por los miembros inferiores y superiores.^{1,3.}

Prakken y Woerdeman (1955), en un trabajo publicado mencionan que la separación de los penfigoides de las enfermedades ampollosas está justificada, pero prefieren llamarla para-pénfigos, ya que el de pénfigo ampolloso y penfigoide pueden presentarse a confusión con el término ampliamente utilizado como sinónimo de impétigo ampolloso neonatorum y con todas las dermatosis ampollosas distintas de los pénfigos como lo emplea Touraine.^{1,4}

En 1957 Degos en el Congreso Internacional de Estocolmo sostiene la concepción de L. Brocq (1884-1888) de una variedad "herpetiforme" y de una variedad "penfigoide" que asociadas, corresponden a formas clínicamente mixtas.⁵²

Von Wickeman y Alibert en 1833 encontraron un síndrome cutáneo de las mucosas, más tarde con las publicaciones de Nicolas (1935) y Gougerot (1936) pensaron que se trataba de un pénfigo ocular que dejaba cicatrices; la mayor parte de los dermatólogos pensaban que la Enfermedad de Duhring era la causa del pénfigo. W. F. Lever (1942-1944) individualizó esta afección y le dio el nombre de penfigoide benigno de las mucosas, esto fue criticable debido a la gravedad de las lesiones oculares y de la afección de la piel. Más tarde E. Lortar Jacob (1956) de acuerdo a la sintomatología lo consideraron como una enfermedad autónoma y propusieron el término de dermatitis bulosa mucosinequante y atrofiante, ellos estudiaron 11 casos, en que la afección se presentaba en conjuntiva ocular también en mucosa oral y algunos casos en genitales iniciando con ampollas que al cicatrizar formaban sinequias. Independientemente Ramery en 1984 evoca la posibilidad de una dermatosis particular, cercana al pénfigo con una cicatrización esencial.¹³⁹

Brunsting y Perry proponen en 1957, el término de penfigoide cutáneo cicatrizal en base al estudio de siete pacientes que presentaban una erupción vesículo-ampollosa recidivante, pruriginosa, con predominio en cabeza y cuello que dejaban una cicatriz atrófica.^{1,4,5}

El nombre de penfigoide buloso de la infancia es atribuido a R. Kim y R.K. Winkelman en 1961, ya que en un estudio de 27 casos con dermatitis herpetiforme de la infancia, 18 presentaban datos sugestivos de otra enfermedad ampollosa.⁴

Beutner y cols. (1965), describen diferentes tipos de anticuerpos dirigidos contra la membrana basal epitelial en el penfigoide y contra el espacio intercelular epitelial en el

pénfigo. Jordon y cols. (1967) reconocen anticuerpos específicos en el suero de pacientes con pénfigo y penfigoide buloso; y establecen los criterios clínicos para el diagnóstico de dichas enfermedades. Chorzelsky, Cormane y Jablonska (1968) demostraron que el complemento se unía in vivo a la membrana basal de la piel de los pacientes con penfigoide. En 1970 Beutner y cols. reconocen que los anticuerpos antinúcleos son bastantes frecuentes en el penfigoide.⁶⁰

En 1972 Lever y cols. demuestran mediante microscopía electrónica, que hay eosinófilos e histiocitos localizados en la vecindad de la membrana basal de los pacientes con penfigoide. Sin embargo, no hacen ninguna interpretación inmunológica de ello. En 1973 Jordon y cols. en 1973 estudian las inmunoglobulinas y el complemento en el mismo lugar de la lesiones anatomopatológicas: el líquido de las ampollas. El porque de tales investigaciones es buscar un paralelismo con otras enfermedades, como la artritis reumatoide. También encontraron que los componentes del complemento estaban muy disminuidos en el líquido de las ampollas cuando se compararon con otras proteínas séricas como la transferrina, implicando consumo y utilización del complemento dentro de la ampolla.⁶⁰

Honeyman y cols. en 1967 describen la variedad clínica penfigoide polimorfo.⁶ Bran y cols. en 1976 designan y separan la variante vesicular del penfigoide ampolloso.⁶⁵ En 1978 Winkelmann y W.P. Daniel Su, describen la forma vegetante.⁹ Provost en 1979 comunica por primera vez la variedad clínica "penfigoide nodularis"¹³ Por este mismo año Levine describe la variedad dishidrisiforme⁵⁹

III. DEFINICION

El penfigoide ampolloso (P A) es una enfermedad autoinmune, adquirida que afecta la piel y solo la tercera parte de los casos a las mucosas. Se presenta principalmente en ancianos aunque pocos casos se puede presentar en jóvenes.^{3,9}

Clínicamente se caracteriza por lesiones vesiculo-ampollosas de gran tamaño de hasta 5 cm. de consistencia tensa que descansan sobre piel eritematosa algunas, y otras sobre piel normal, reunidas pueden llegar a formar placas de forma tamaño y extensión variable. Las ampollas son de contenido seroso o serohemorrágico tienen una duración corta de aproximadamente 3 a 5 días, cuando se rompen dejan grandes exulceraciones y el exudado de las mismas forman costras melicéricas y sanguíneas.^{2,3,5}

En algunas formas iniciales de penfigoide pueden aparecer placas eritematosas pruriginosas mal llamadas "urticarianas" y en otros casos aparecer vesículas y costras melicéricas con intenso prurito, estas lesiones se consideran prodrómicas y pueden tener una duración de hasta ocho meses previo a la aparición de ampollas clásicas. La topografía puede ser localizada o diseminada predomina en abdomen y regiones distales de extremidades. Existen varias formas clínicas y de acuerdo a su presentación serán las lesiones que predominan como vesículas, nódulos, vegetaciones, pápulas etc.^{3,7}

En la histopatología se encuentra una ampolla subepidérmica de techo grueso en la que predominan infiltrados de polimorfonucleares. En la inmunofluorescencia directa se encuentra una banda lineal de IgG y en la inmunofluorescencia indirecta se pueden encontrar anticuerpos dirigidos contra hemidesmosomas puesto que este es el antígeno intracelular o bien dirigidos contra una fracción de la lámina lúcida, ya que este es el antígeno extracelular. Estos anticuerpos no se relacionan con la actividad del padecimiento. En algunos casos se menciona la presencia de HLA-DR5..^{2,3,6}

El pronóstico en cuanto la enfermedad generalmente es bueno, pocos casos tienen exacerbaciones que pueden ser controladas con el tratamiento, sin embargo debido a la edad de los pacientes, la asociación con cáncer, es mayor y por lo tanto la mortalidad puede llegar a ser alta.^{3,9}

El manejo con glucocorticoides a dosis bajas comparado con el que se utiliza en otras enfermedades autoinmunes durante 6 a 8 meses resuelve el problema siempre y cuando los efectos de estos medicamentos se controlen adecuadamente.⁵⁹

IV. EPIDEMIOLOGIA

El penfigoide ampolloso ha sido descrito en todos los grupos de edades afecta fundamentalmente a la población de edad avanzada, de manera que la mayoría de los pacientes tienen más de 60 años cuando la enfermedad se manifiesta. Es rara antes de los 40 años, aunque hay informes de pacientes que han desarrollado la enfermedad a la edad de tres meses. Las formas familiares son excepcionales, pero los trabajos de Civatte y cols (1979) citan un caso que ocurrió en dos hermanos.

No existen diferencias raciales o de situación geográfica en la prevalencia del penfigoide ampolloso, afecta a ambos sexos sin predilección por alguno de ellos, pero se ha estimado que después de los 70 años es más frecuente en el hombre que en la mujer.^{2,3}

Varios grupos han valorado las asociaciones del HLA en los pacientes con penfigoide ampolloso. En estudios de tipo epidemiológico se menciona que los HLA-B-C ó D. no desempeñan papel alguno en la susceptibilidad del penfigoide. En un estudio reciente realizado en 35 pacientes franceses con penfigoide ampolloso se observó un aumento de la frecuencia del Haplotipo HLA – DR5.¹³⁸

Existen pocos estudios respecto al comportamiento epidemiológico. La incidencia en Gran Bretaña, se estimó en uno por 100.000 en 1985. Bernard y cols señalaron en 1995, un estudio realizado en hospitales de tres regiones de Francia, donde estudiaron a los pacientes que presentaban cualquier enfermedad ampollosa, en un tiempo de 35 meses se reunieron 100 casos, de los cuales el 70% correspondió a penfigoide ampolloso y Penfigoide cicatrizal en 12% entre las más frecuentes.⁸

Basados en este estudio Zillekens y cols en este mismo año, realizan un estudio para estimar la incidencia de las enfermedades autoinmunes subepidérmicas, en una Región Central de Alemania, en un periodo de 85 meses se estudió una población de 1.7×10^7 , encontrando un total de 61 casos de penfigoide ampolloso ($6.62 \times 1 \text{ mill}$), y 8 casos de Penfigoide cicatrizal ($0.87 \times 1 \text{ mill}$).¹³⁸

V. CLASIFICACION Y VARIANTES CLINICAS DEL PENFIGOIDE AMPOLLOSO

Basándose en los estudios de inmunoelectromicroscopía electrónica han sido publicadas diversas formas clínicas de penfigoide ampoloso, estos estudios indican que los depósitos de inmunoreactantes en la misma posición de la membrana basal, se sugiere que estas enfermedades sean incluidas en el mismo grupo.^{5,7} A continuación se revisarán las diferentes formas clínicas descritas en la literatura.

Tabla No. 1

1. Penfigoide ampoloso	2. Penfigoide cicatrizal
A) Penfigoide ampoloso generalizado	a) <i>Tipo mucocutáneo</i> (Penfigoide benigno de las mucosas, penfigoide ocular, penfigoide de Lotart y Jacob.)
B) Penfigoide ampoloso localizado	
C) Penfigoide polimórfico	b) <i>Tipo cretáceo</i> (Penfigoide cutáneo, penfigoide de Brunsting-Perry)
D) Penfigoide vegetante	
E) Penfigoide nodularis	c) <i>Penfigoide oral localizado</i>
F) Penfigoide vesicular	
3. Penfigoide juvenil	

Dra. Zambrano M.T.

1. PENFIGOIDE AMPOLLOSO

A.- Penfigoide ampollar generalizado

Lever venía distinguiendo dentro del grupo de los pénfigos una forma benigna que fue designada con el nombre de pénfigo benigno crónico, pero en una revisión que hace de las dermatosis ampollosas en 1953, aísla este grupo con el nombre de pénfigo ampoloso. La descripción definitiva fue publicada en 1965.¹

El penfigoide ampollar generalizado constituye la forma más común, representa del 70 al 85% de los casos, generalmente se presenta en personas de edad, y la edad de inicio oscila entre los 60 y los 75 años. Las lesiones cutáneas características se manifiestan como ampollas tensas al menos en la fase inicial, seguidamente se transforman en flácidas, son de gran tamaño, miden de 10 a 30 mm. de diámetro ó más. A veces el número de

elementos en el curso de un mismo brote, son poco numerosas, son raras las lesiones solitarias, su contenido inicialmente es un líquido claro que se tornan finalmente hemorrágico.^{2,3,9}

Las ampollas del penfigoide reposan frecuentemente sobre zonas eritematosas o eritematoedematosas o sobre una piel aparentemente normal; en algunas formas iniciales pueden aparecer pródromos de placas urticarianas pruriginosas mal llamadas "urticarianas" de hasta uno a ocho meses antes de la formación de las ampollas, al romperse éstas se producen grandes erosiones de la piel, acompañándose de exudado, formación de costras melicéricas y sanguíneas y pueden en algunos casos, presentar infección en forma secundaria; en otras ocasiones con la resolución de la ampolla, persiste pigmentación residual y atrofia superficial, pero sin observar cicatriz. Por su localización subepidérmica de las ampollas no se rompen con facilidad como las del pénfigo.^{2,5,9.}

Las lesiones del PA pueden aparecer en cualquier lugar de la superficie cutánea, se inician habitualmente por las extremidades donde son más numerosas, la topografía puede ser localizada o diseminada, a menudo presentan una disposición simétrica, las localizaciones más frecuentes son las superficies de flexión de los brazos y piernas, las ingles, las axilas y la parte inferior del abdomen.^{2,3}

El prurito es muy variable desde nulo a intenso y generalizado, a veces es el primer síntoma de la enfermedad, los pacientes con prurito generalizado y que no tienen lesiones cutáneas primarias pueden desarrollar las típicas lesiones ampollosas del PA entre en un mes y cuatro años después de su inicio. El signo de Nikolsky está ausente, sin embargo, no es raro que la presión provoque despegamiento de la epidermis el cual se sitúa entre la epidermis y la dermis. Neil menciona que las lesiones a las membranas mucosas se presenta en el 10 al 40% de los pacientes, siendo la mucosa oral la más afectada, observándose cierta tendencia a respetar los labios.³³ Jordon y cols.⁴² señalan las lesiones orales en un tercio de los pacientes y la afección de otras membranas mucosas tales como la faringe, esófago, laringe, vulva y ano son menos frecuentes.^{2,7}

B.- Penfigoide localizado

Se presenta del 15 al 30% de los casos. Tiene dos formas clínicas el pretibial y el dishidrisiforme que se describen a continuación:

B.1.- Penfigoide localizado pretibial

Es la forma más común del penfigoide localizado, generalmente afecta a mujeres en la sexta década de la vida con ampollas tensas que se asientan sobre una piel aparentemente sana o eritematosa, evolucionan con ulceraciones y cicatrices atróficas. Su localización es en la cara anterior de las piernas, se inicia con prurito, la evolución es crónica, 30 o más años, con períodos de remisión y exacerbación, su curación es lenta.
9,17,32,68

B.2.- Penfigoide dishidrisiforme

Esta variedad de penfigoide fue descrita por Levine en 1979, se caracteriza por ampollas pequeñas y en grupos localizadas casi exclusivamente en palmas de manos, plantas de pies o ambas regiones. El diagnóstico correcto se establece por medio de inmunofluorescencia, ya que el diagnóstico diferencial de esta variedad es con eczema dishidrótico; las lesiones pueden extenderse a los sitios típicos de penfigoide (miembros) incluyendo la mucosa oral.^{9,16,18,31,59,122}

C.- Penfigoide polimórfico

Honeyman y cols. mencionan esta variedad la cual comparte manifestaciones clínicas e histológicas de dermatitis herpetiforme y penfigoide ampolloso en donde clínicamente se presenta la coexistencia de grandes y pequeñas ampollas. Estos pacientes no tienen síntomas de mala absorción, la mucosa yeyunal no resulta afectada y la respuesta a la sulfapiridina o diaminodifenilsulfona no es tan impresionante como en la dermatitis herpetiforme.

Honeyman y cols. publican 20 pacientes con erupción ampollosa polimórfica crónica con hallazgos simultáneos de penfigoide buloso y dermatitis herpetiforme, dos de éstos pacientes presentaron anticuerpos circulantes tipo IgA, lo cual es polémico en cuanto

a si se trata de penfigoide buloso o dermatitis herpetiforme.^{6,9}

D.- Penfigoide vegetante

Esta es una variante rara que clínicamente recuerda al pénfigo vegetante con lesiones verrugosas, vegetantes y purulentas, en áreas de pliegues. Hasta 1994 sólo se habían comunicado seis casos de esta variedad clínica de penfigoide. La inmunofluorescencia e histología revelan hallazgos compatibles con penfigoide ampoloso. En 1993 describieron el caso de una mujer de 77 años con dermatosis cuyo tiempo de evolución se ignora. Clínicamente presentaba múltiples placas eritematosas simétricas bien delimitadas localizadas en las axilas, pliegues submamaros y cuello. Las placas tenían un aspecto vegetante de borde serpinginoso con numerosas vesículas y pústulas en la periferia, signo de Nikolsky negativo. Los hallazgos en dos biopsias realizadas, mostraron hiperplasia de la epidermis, separación de la unión dermo-epidérmica e infiltrado difuso de eosinófilos en la dermis papilar. La inmunofluorescencia directa de piel perilesional mostró depósitos a lo largo de la membrana basal de IgM, IgA y C3.^{9,11,12,32}

E.- Penfigoide nodularis

En 1979 Provost lo señala por primera vez. Esta variedad clínica tiene características clínicas similares a esta entidad, además de prurigo nodular. Se presenta como pápulas o nódulos excoriados, pruriginosos semejantes a las lesiones de prurigo nodular situados en superficies de extensión de los miembros, espalda y piel cabelluda. También hay vesículas y ampollas de contenido claro sobre una piel de apariencia normal, eritematosa o hiperpigmentada, en la vecindad de las lesiones antes descritas. Las lesiones pueden persistir o resolverse en forma de cicatriz.

Tani, et al. Han sugerido que el rascado continuo de los nódulos pruriginosos podría modificar la antigenicidad de la zona de la membrana basal y liberar antígenos alterados responsables de la formación de anticuerpos contra la zona de la membrana basal. Otra explicación sería que los nódulos se desarrollan como consecuencia del rascado persistente en individuos con penfigoide ampoloso subclínico. A la fecha se han comunicado sólo 17 casos clínicos de esta variante clínica.^{9,13,14,15,63,70}

F.- Penfigoide vesicular

Se caracteriza por una erupción crónica, que evoluciona por brotes, usualmente diseminados a cabeza, tronco y extremidades; las ampollas tienden a ser pequeñas, tensas y tienden a formar grupos, el cuadro clínico es muy parecido a la dermatitis herpetiforme, algunas veces progresa al típico penfigoide ampoloso. La curación de las lesiones no deja cicatriz.^{9,32,65}

Algunos estudios han demostrado que los anticuerpos circulantes de los pacientes con la variedad vesiculosa de Penfigoide ampoloso producen inmunoprecipitación del antígeno de Penfigoide ampoloso de 230KD, lo que indica que el penfigoide vesiculoso es una verdadera variedad clínica del penfigoide ampoloso generalizado.³

2. PENFIGOIDE CICATRIZAL

El penfigoide cicatrizaral es otra forma clínica de penfigoide, tiene dos tipos principales: el tipo mucocutáneo llamado también penfigoide benigno de las mucosas o pénfigo ocular (Lotart y Jacob) y el tipo cretáceo denominado cutáneo o penfigoide crónico localizado (Brunsting y Perry) ambos están caracterizados por su curso crónico y tendencia cicatrizaral.^{6,21}

a.- Penfigoide cicatrizaral tipo mucocutáneo (penfigoide benigno de las mucosas o de Lotart y Jacob)

Es una entidad clínica que se caracteriza por la presencia de ampollas en las mucosas las cuales son recidivantes y al curar dejan cicatrices, ocasionalmente se observan en piel. Las lesiones orales y oculares son las más constantes. La afección oral se encuentra casi en el 100% de los pacientes y la ocular en el 61 a 80% de los casos. Otras mucosas pueden afectarse como son (nariz, faringe, laringe, tráquea, esófago, área genital y ano).¹⁰⁰

Lesiones orales:

Es la afección más frecuente, se presenta en forma de gingivitis descamativa, los casos leves se caracterizan por eritema y edema gingival. En los casos moderados o graves aparecen parestesias, descamación de las mucosa gingival o franca formación de ampollas que dan lugar a erosiones y úlceras. Un hallazgo característico es la tendencia a la formación de cicatrices en zonas curadas, esto origina un patrón reticulado blanquesino parecido al liquen plano.

Lesiones oculares:

Se manifiesta por una irritación conjuntival crónica que no responden al tratamiento y que puede ser uni o bilateral. Los pacientes refieren sensación de sequedad, ardor o sensación de cuerpo extraño, puede aparecer simblefaron, entropion, triquiasis, la combinación de entropion y triquiasis agrava las lesiones corneales, causando una queratopatía punctata superficial, ulceraciones, opacificación de la córnea y ceguera.

Lesiones nasofaríngeas:

La afección de la nasofaringe consiste en erosiones de la mucosa nasal, formación de costras, exudados y epistaxis. Se producen cicatrices que provocan estenosis de la nasofaringe y obstrucción nasal. La afección faríngea consiste en erosiones dolorosas.

Lesiones esofágicas:

Esta afección no es rara pero puede pasar inadvertida. Los pacientes se quejan de pirosis, disfagia, fagodinia, pueden aparecer ampollas que se rompen y dejan erosiones que curan con cicatrización dando lugar a estenosis esofágica.

Lesiones laríngeas y traqueales:

Las lesiones de la cuerda vocal pueden producir afonía o disfonía intermitente. La cicatrización puede dar lugar a estenosis con síntomas traqueobronquiales, como disnea y producción de esputo, los casos graves pueden requerir traqueostomía .

Lesiones anales y rectales:

Las ampollas de la región anorectal pueden ir seguidas de erosiones que se asocian a dolor durante la defecación y a hemorragias intermitentes. Cuando la afección es grave, puede producir cicatrización con estenosis y dificultad para la defecación.

Lesiones genitourinarias:

Se manifiesta por ampollas recidivantes que se rompen y dan lugar a erosiones que curan con formación de cicatrices. Existe dolor para la micción o con el coito, las cicatrices pueden provocar estenosis uretral o vaginal ³

Hay dos tipos de lesiones en la piel que se pueden presentar, la más frecuente es una erupción bulosa generalizada similar al PA, pero de corta duración y la segunda es una placa eritematosa localizada que empieza a formar una ampolla con cicatriz y deja hiperpigmentación, esta forma se localiza principalmente en la piel cabelluda en donde deja cicatriz atrófica que produce alopecia permanente. ¹⁴¹

El estudio histológico las lesiones tempranas precoces de la piel o las mucosas revelan la presencia de una hendedura o una vesícula subepitelial, bajo la cual se presenta un infiltrado inflamatorio mixto formado por linfocitos, plasmocitos, eosinófilos y neutrófilos. En el ojo el epitelio de la conjuntiva puede estar infiltrado por células inflamatorias y la submucosa ofrece el aspecto de un tejido de granulación. ^{2,4,21,36,41}

A la microscopía electrónica se observa una separación en la lámina lúcida con células basales situadas en el techo de la ampolla y la lámina basal por debajo. Las lesiones de la mucosa también muestran la separación en la lámina lúcida. En las lesiones de más tiempo la lamina basal puede aparecer parcial o completamente destruida. Los signos ultraestructurales de rotura de la lámina basal parecen explicar la cicatrización que se produce en el penfigoide cicatrizal, pero se ignora el motivo de que esta no aparezca en el penfigoide ampoloso.

De acuerdo con la localización de los componentes moleculares de la zona de la membrana basal, en las ampollas de la mucosa oral de los pacientes con penfigoide cicatrizal revela la existencia de laminina en el techo y de colágeno IV en el piso de la ampolla, lo que sugiere que la separación se produce en la parte inferior de la lámina lucida.^{23,62}

La inmunofluorescencia directa es positiva, pues se encuentran depósitos de IgG en la zona de membrana basal de la mucosa oral y ocular. La inmunofluorescencia indirecta solo el 20 a 30% de pacientes tienen títulos demostrables de anticuerpos en contra de la zona de la membrana basal^{21,35,36,63,64,73,97,120}

b.- Penfigoide cicatrizal tipo cutáneo (Brunsting-Perry)

La primera descripción fue realizada por Brunsting y Perry en 1957. Se trata de una forma clínica que se caracteriza por la presencia de vesículas o ampollas tensas, únicas o agrupadas generalmente sobre una base eritematosa, localizada sobre todo en cabeza y cuello que dejan cicatrices atróficas. Pocas veces afecta otras porciones corporales y respeta habitualmente las membranas mucosas; cuando éstas se ven afectadas, esto ocurre de forma ocasional y nunca con formación de cicatrices. Afecta de preferencia a varones, a partir de los 50 años y son frecuentes los antecedentes atópicos. Las lesiones tienden a ser recidivantes muy pruriginosas pueden brotar continuamente nuevas flictemas y son progresivamente más extensas y cicatrizales de evolución crónica. Pueden aparecer algunas ampollas aisladas fuera de estas placas, o tener un brote diseminado semejante al penfigoide ampolloso. La respuesta a los distintos tratamientos ha sido muy variable pero las sulfonas han mostrado gran utilidad, responden pobremente a los corticoesteroides.^{90,147}

En la histopatología las ampollas se labran bajo una epidermis íntegra, contienen abundantes eosinófilos y polimorfonucleares neutrófilos, que también se comprueban a nivel de la dermis superficial en disposición perivascular.⁴¹

Las técnicas de inmunofluorescencia directa revelan fundamentalmente depósitos de IgG y C3 en la zona de la membrana basal dermo-epidérmica y perifolicular, formando una

banda homogénea. La inmunofluorescencia indirecta sólo ha revelado anticuerpos circulantes frente a la membrana basal.^{22,41,45,89,91,97,125}

c.- Penfigoide oral localizado

Este término fue propuesto por Rogers y cols. para la gingivitis descamativa que algunas veces evolucionan hacia penfigoide cicatrizal. Se observan áreas difusas de eritema en las encías con áreas de formación de ampollas, que al estudio histológico presentan hallazgos de penfigoide buloso. La evolución es lenta, mejoran en un gran porcentaje de los casos con esteroides tópicos o sistémicos.³⁹

3.- PENFIGOIDE AMPOLLOSO EN NIÑOS

Los niños y adolescentes pocas veces son afectados por enfermedades ampollas autoinmunes. El cuadro clínico es similar al adulto en su forma generalizada y afecta por tanto a niños como niñas. Los niños con penfigoide ampolloso evolucionan con ampollas tensas y prurito, a menudo sobre superficies de flexión de brazos, piernas y parte baja del abdomen; la mayoría de los niños desarrollan la enfermedad después de los ocho años. En los infantes en los que la enfermedad se presenta antes del año de edad se afectan principalmente las palmas y plantas. Generalmente tienen un curso benigno con una remisión antes del año de edad.^{9,103,106}

Los estudios de histología e inmunofluorescencia demuestran hallazgos compatibles con penfigoide buloso.⁴⁵ Se ha señalado la asociación con enfermedades sistémicas como colitis ulcerativa, lupus eritematoso y glomerulonefritis membranosa. El tratamiento inicial es a base de corticoesteroide tópico; si la enfermedad afecta grandes extensiones entonces requiere de prednisona sistémica, aunque también la sulfona resulta útil. El caso más joven publicado fue el de una paciente del sexo femenino de 2.5 meses de edad.^{27,28,29,95,96}

Neil Korman, en 1987³³ comentan dos variantes clínicas que ya habían sido señaladas originalmente por Liu y cols. pero sin dar énfasis a ello. Estas variantes son: penfigoide eritrodérmico y Penfigoide hiperqueratósico.

Penfigoide eritrodérmico

Variedad clínica muy rara, generalmente la forma de presentación inicial es el de un penfigoide generalizado con ampollas tensas y grandes, que asientan sobre una piel aparentemente normal, posteriormente evolucionan hacia la eritrodermia.⁷⁵ En 1982 Tappeiner comunicó un caso de un paciente que empezó con ampollas, y evolucionó en 3 semanas a eritrodermia generalizada.^{43,76}

Penfigoide Hiperqueratósico

Generalmente se presenta como penfigoide localizado a nivel pretibial. Las lesiones son de tipo queratósico más que de aspecto buloso. El estudio histológico de estas lesiones revelan ampollas subepidérmicas con hiperqueratosis papilomatosis y acantosis. La inmunofluorescencia directa demuestra un depósito lineal en la membrana basal de IgG y C3. Provost y cols. en 1979, describen tres casos con los hallazgos histopatológicos ya comentados.⁵

Por lo antes descrito el penfigoide eritrodérmico es una variedad clínica del penfigoide generalizado y el penfigoide hiperqueratósico del penfigoide localizado.

VI. PATOGENESIS

Antes de referirnos a los mecanismos relacionados en el desarrollo de la formación de ampollas en el penfigoide ampoloso es importante mencionar algunos datos relacionados a la estructura de la unión dermo-epidérmica.

Es difícil determinar con precisión los límites de la zona de la membrana basal, con la microscopía de luz, se encuentra localizada entre la capa de células basales y la dermis papilar. Con la tinción de PAS, esta zona se pone de manifiesto. Mediante microscopía electrónica se observa que las células basales se encuentran separadas de una lámina electrodensa (lámina densa) por un espacio electrolúcido (lámina lúcida) que se relaciona con el resto de los espacios electrolúcidos.⁶

El polo dérmico de las células basales presentan numerosos hemidesmosomas orientados en forma paralela a la lámina densa, éstos, se caracterizan ultraestructuralmente por presentar una densa placa citoplasmática cercana a la hoja interna de la membrana celular. Es probable que las placas estén compuestas por desmoplaquinas como en el caso de los desmosomas.

Desde el lado citoplasmático se extienden hacia el interior de la célula numerosos tonofilamentos compuestos por citoqueratinas, a diferencia de los desmosomas que están compuestos por estructuras pares, en espejo, el hemidesmosoma se compone por una sola estructura, sin contraparte en la lámina basal. En el lado dérmico de la placa se observan filamentos de anclaje que se entremezclan con las fibras de la lámina densa, éstos, cruzan la membrana plasmática desde la placa y se insertan en la dermis.^{30, 71, 114}

La laminina es otra macromolécula involucrada en la adhesividad de la membrana plasmática con la lámina densa. Esta proteína se une con todos los componentes de la membrana basal tales como el heparan sulfatos y el colágeno tipo IV. Las fibrillas de anclaje, son pequeños filamentos que se insertan por uno de sus extremos en la lámina densa y por el otro, a estructuras de la dermis(placa de anclaje) formando el enrejado de la región subbasal. La estructura molecular de estas fibras están compuestas por colágeno tipo VII^{6,30,82,83}

El antígeno del penfigoide ampuloso

Es una proteína normal de la membrana basal de la epidermis y probablemente juega un papel importante en la estructura y función de la epidermis. Se sintetiza por los queratinocitos y no por los fibroblastos. La localización ha sido determinada utilizando la inmunomicroscopía electrónica a la zona de la lámina lúcida.⁸

Estudios de inmunotransferencia con extractos de piel humana normal han identificado el polipéptido 230-KD pero la inmunoprecipitación es más sensible con el que se observa que el 97% de los sueros de los pacientes con PA reconocen al polipéptido 230-KD. Así mismo los estudios de inmunotransferencia de extractos de epidermis humana confirman que alrededor del 50 al 70% de los sueros de pacientes con PA reconocen también a un polipéptido con un peso molecular de 180-KD.

Otras observaciones han demostrado que el antígeno del PA con peso molecular de 230-KD se localiza en el interior de las células, asociado a la placa citoplasmática del hemidesmosoma, mientras que el antígeno 180-KD es una proteína extracelular localizada en la lámina lúcida. Se afirma que existen genes humanos para el antígeno 230-KD en los mamíferos pero no en las aves o en los vertebrados menores^{3,8,30}

Se ha establecido que los anticuerpos del penfigoide ampuloso reaccionan contra la unión dermo-epidérmica produciendo un patrón lineal de fluorescencia en secciones verticales de epitelios estratificados compuestos, mediante la microscopía inmunoelectrónica se ha demostrado que los anticuerpos se depositan en la lámina lúcida, en estrecha relación con la membrana plasmática de las células basales. Cuando se separa la epidermis de la dermis mediante tripsina, succión o solución de diversos iones los autoanticuerpos se depositan a nivel epidérmico.¹⁰

El evento inicial en el desarrollo del penfigoide parece deberse a la unión de la clase de IgG hacia la membrana basal especialmente a la lámina lúcida y hemidesmosomas de los queratinocitos.³¹

Después de la fijación del anticuerpo al antígeno, se activa el complemento lo que lleva a la quimiotaxis de neutrófilos y eosinófilos, los mastocitos también juegan un papel importante en el reclutamiento de eosinófilos. Los neutrófilos y eosinófilos liberan ciertas enzimas proteolíticas que son las responsables del estado inicial en la formación de ampollas.^{117,118}

Aunque los mecanismos patogénicos en la formación de las ampollas es conocido, en realidad el factor desencadenante en el proceso de formación de los anticuerpos a la zona de la membrana basal es desconocido.⁴ Se ha sugerido que existe una expresión aberrante de las moléculas clase II de complejo mayor de histocompatibilidad en la placenta que desencadena una reacción alérgica entre linfocitos maternos y moléculas del complejo mayor de histocompatibilidad de origen paterno, lo que da como posible resultado la formación de autoanticuerpos en contra de un antígeno placentario que reacciona de manera cruzada con un componente normal de la membrana basal.^{32, 129}

También se ha desarrollado el estudio de la patogénesis del papel que desempeñan las proteasas, enzimas que hidrolizan a las proteínas (degradación de péptidos). Para llevar a cabo este proceso, éstas requieren de substratos, en su actividad se desencadenan algunos inhibidores que son reconocidos por diferentes células y tejidos como; cisteína, tripsina, proteinasa y activador del plasminógeno conocido por estar presente en la piel.¹¹⁸

Actualmente se sabe que el uso de proteasas de manera experimental desarrollan ampollas, según el nivel que se este experimentando así por ejemplo se sabe que la tripsina separa la epidermis en la membrana basal, la colagenasa la separa a nivel subepidérmico la aplicación de proteasas caseinolíticas provocan la separación en la unión dermo-epidérmica.

En el caso del penfigoide se supone que el mecanismo es el siguiente: después de que los anticuerpos del penfigoide se unen a los antígenos en la lámina lúcida produce quimiotaxis de péptidos y desencadena la activación del complemento, lo que lleva a la

migración de polimorfonucleares hacia la zona de la membrana basal, se libera proteinasa de los neutrófilos y con esto la separación de la unión dermo-epidérmica.³³

Por otra parte se sabe que la activación de los granulocitos libera el contenido de sus gránulos como la proteína catiónica eosinofílica y la mieloperoxidasa derivada de los neutrófilos como otro mecanismo responsable en la formación de ampollas. Así lo demuestra el estudio realizado por Czech³⁴ en el que determinan los niveles de la proteína mencionada en el líquido contenido en las ampollas, así como los niveles de IgE en suero de pacientes con penfigoide ampolloso, así como la mieloperoxidasa, derivada de los polimorfonucleares.

Estos tres parámetros se encontraron significativamente elevados en los pacientes con penfigoide, no así en los controles o en los pacientes con pénfigo vulgar. Por otra parte es importante señalar el papel de la epiligrina en la patogénesis del penfigoide. La epiligrina es una proteína compleja depositada en la matriz extracelular en cultivos de queratinocitos humanos que fundamentalmente sirve de integración entre estas células, se encuentra en la interfase de la lámina lúcida y lámina densa de la membrana basal y está asociada a las fibrillas de anclaje a través de la integrina alfa 3 beta, por otro lado muestra adherencias focales a la integrina alfa 6 beta 4 en los complejos de estabilidad y anclaje similares a los hemidesmosomas.

Por estudios comparativos de inmunoprecipitación se ha demostrado que la IgG antimembrana basal inmunoprecipita al mismo grupo de polipéptidos ligados con disulfuros provenientes de los queratinocitos.

El patrón de asociación en los enlaces disulfuros y su localización en la lámina lúcida que sugiere que este antígeno pudiera ser la epiligrina o una proteína conocida como laminina cinco o BM600, niceina o kalinina. Por lo que se cree que la epiligrina y la laminina estén muy relacionadas y posiblemente son idénticas indicando que pacientes con penfigoide del tipo cicatrizal tiene autoanticuerpos que tienen como blanco una proteína de la membrana basal epidérmica.^{35,36} También se ha demostrado que los pacientes con

penfigoide cicatrizal tienen anticuerpos antiépiligrina, e IgG, unidos a la matriz en la parte más inferior de la lámina lúcida de la epidermis humana.¹¹²

Otros anticuerpos involucrados con el penfigoide ampolloso

Los avances en las investigaciones sobre los aspectos inmunológicos del penfigoide ampolloso han aportado grandes conocimientos para entender y saber que son varios los antígenos que se involucran en la patogénesis de esta dermatosis, a continuación se comentarán algunos de los estudios reportados; por ejemplo se ha reproducido un anticuerpo policlonal de conejo en contra de una proteína recombinante designada GSTNA1 que contiene un segmento del antígeno del penfigoide, esto fue demostrado a través de inmunoblot que marca la región extracelular del hemidesmosoma epidérmico en la microscopía electrónica.^{37,138}

Por análisis de inmunoblot del suero de ocho(21%) pacientes de un total de 38 con penfigoide se les encontró anticuerpos que reaccionaban fuertemente con un antígeno de 125KD (PB124) en dodecilsulfato de sodio al 2% sobre el lado dérmico de piel humana separada con cloruro de sodio, de los controles ninguno presentó este antígeno. Los estudios de inmunofluorescencia con anticuerpo de afinidad purificada localizaron el PB125 al lado dérmico de la piel separada con cloruro de sodio.

En este caso se supone que los anticuerpos en penfigoide ampolloso pueden estar dirigidos en contra de diferentes antígenos presentes dentro de la membrana basal pudiendo estar involucrados en la patogenia ampollosa.³⁸

Gaucherand³⁹ comunica otra proteína de 55KD (rBP55) obtenida de la carboxilación final de antígeno de 230KD y reportan la inmunogenicidad de la misma a través de demostrar que es altamente inmunogénica al obtener altos títulos de IgG antimembrana basal. Ghohestani⁴⁰ demuestra que en los pacientes con penfigoide cicatrizal se reconoce un antígeno de 168KH, este se expresa fuertemente en la mucosa oral pero también se encuentra en la zona de la membrana basal epidérmica, este antígeno se puede encontrar en el suero de los pacientes en un 75%, es decir que tiene más afinidad por la

mucosa oral que por la piel.

Maekawa comunica los resultados del estudio de suero de pacientes con penfigoide, y los compara con suero de pacientes con pénfigo vulgar y suero de pacientes normales donde evaluó los niveles séricos de CD23. Los pacientes con penfigoide ampuloso en remisión mostraron niveles más elevados que los individuos normales, ninguno de los pacientes con pénfigo mostró niveles elevados de CD23. Con estos resultados se indica que los niveles séricos de CD23 es útil como parámetro para valorar el grado de actividad en el penfigoide.

Hashimoto ⁴² comunica el caso de un paciente que por análisis de inmunoblot demostró que el suero reaccionó fuertemente contra la desmoplaquina tipo I y II, este suero también reaccionó contra el antígeno del penfigoide 180 y 230KD, esto sugiere que el anticuerpo antidesmoplaquina esta fuertemente relacionada en la patogenia del penfigoide ampuloso.

Otros estudios sobre antígenos detectables en los pacientes con penfigoide son el de Darling ⁴³ que comunica que en estos pacientes es posible identificar el BPAG2, en la zona de la membrana basal, y al compararlos con los pacientes de epidermolisis bulosa que no lo presentan. También comunican que este antígeno de encuentra predeterminado familiarmente ya que se demostró una especificidad de mutación del BPAG2 designado como 4003delTC, pues cuatro familiares de siete demostraron ser homocigotos para esta supresión, mientras que la madre y dos hermanos no afectados fueron portadores de esta mutación. La mutación del 4003delTC resultó de una transferencia prematura del codon, posiblemente como resultado de la inestabilidad del RNA transcriptasa.⁴³ Balding ⁴⁵ basado en un estudio afirma que el antígeno BP180 es más fuerte que los IgG en los pacientes con penfigoide cicatrizal.

Darling ⁷¹ comunica el caso de un niño de tres años que desarrolló vesículas subepidérmicas diseminadas con presencia de neutrófilos en la papila dérmica y que a la inmunofluorescencia directa mostró depósitos de lineales de IgA, IgG y C3 en la membrana

basal epidérmica. Los anticuerpos circulantes IgA se fijaba a la parte epidérmica de piel separada con cloruro de sodio y mediante inmunobloting detectaban el antígeno de 97KD de la dermatosis lineal IgA. Los depósitos de estos dos anticuerpos IgA e IgG en la membrana basal epidérmica de pacientes con lesiones bulosas subepidérmicas pueden significar la coexistencia de autoanticuerpos circulantes dirigidos en contra de antígenos de la dermatosis IgA lineal y del penfigoide ampuloso.

Una variante que se ha descrito dentro de la presentación del penfigoide cicatrizal es la reacción contra la proteína epiligrina, como el caso de un paciente Japonés que fue estudiado por Hashimoto en 1996, los estudios de inmunoprecipitación e inmunoblot han identificado dos antígenos mayores del penfigoide ampuloso que se consideran heterogéneos BP230 y BP180, este segundo se considera que es el antígeno blanco mayor para los anticuerpos IgG e IgA, en pacientes con lesiones exclusivamente oculares, los IgA reaccionan específicamente con una proteína de 45 KD, cuya naturaleza no se ha esclarecido.

Además este paciente mostraba anticuerpos contra epiligrina. Este tipo nuevo de penfigoide ampuloso se designó como penfigoide cicatrizal antiepiligrina.⁷³ Finalmente otro paciente reportado en 1997, por Lish ⁷⁴ en el que se observó la asociación de esta enfermedad ampulosa autoinmune y la infección por el VIH, se trató de un paciente de 51 años, de raza negra, HIV positivo desde siete años antes de ser visto por primera vez, refería una historia de cuatro meses caracterizada por la aparición repentina de una erupción ampulosa, evolucionó con una disminución importante de la agudeza visual, acompañándose de episodios de epistaxis y dolor en las lesiones de labios, mucosa bucal, paladar duro, narinas anteriores y barba.

El examen histológico de la mucosa oral reveló una ampolla subepitelial con infiltrado celular mixto y evidencia de fibrosis en la submucosa, la inmunofluorescencia directa e indirecta se reportaron como compatibles con penfigoide, mientras que la inmunoprecipitación reveló autoanticuerpos dirigidos contra la laminina-5 conocida también como epiligrina.

Chan ¹¹³ Comunica el caso de un paciente masculino de 65 años, que presentaba una erupción en más del 65% de la superficie corporal, clínicamente era similar a la necrolisis epidérmica tóxica, los datos de histopatología e inmunofluorescencia mostraban datos compatibles de penfigoide, el inmunobloting demostró la presencia de un antígeno con peso de 105 KD, al que llamó anti-p105, basado en la especificidad antigénica de los anticuerpos.

Actualmente la relación de la IgE al penfigoide ampuloso no está bien establecido, sin embargo existe el análisis realizado por Soh ⁴⁶ al suero de 17 pacientes con diagnóstico clínico e histológico de penfigoide, en ellos encontró que los niveles de IgE fueron menores al detectarse en nueve individuos a titulaciones de 1:40 a 1:320.

VII. PENFIGOIDE AMPOLLOSO Y ASOCIACIONES

Penfigoide ampolloso asociado a cáncer

Existen varios comunicados de la asociación del penfigoide ampolloso a enfermedad maligna del pulmón, mama, genitales tracto urinario, tracto gastrointestinal, páncreas y sistema reticuloendotelial, con sus respectivas manifestaciones clínicas. Sin embargo, el contexto general de esta asociación es de baja incidencia.^{25,62,99}

Ahmed y cols. encontraron sólo uno de 33 pacientes con penfigoide ampolloso asociado a enfermedad maligna. Chorzelsky y cols. en su serie encontraron que sólo 12 de 110 pacientes con penfigoide ampolloso se asociaron a malignidad. Venning y cols.⁴⁴ señalaron una incidencia de 17.9% de penfigoide ampolloso y enfermedad maligna en 84 pacientes con seguimiento de 14 años y una edad promedio de 73.9 años, ellos comunicaron el siguiente orden de frecuencia de la neoplasia: mama, bronquios, linfoma(Enfermedad de Hodking y linfoma de células T cutáneo) vejiga, próstata, colon, melanoma y cáncer uterino.^{84,85}

Hadi y cols.¹⁶ realizaron un seguimiento por espacio de siete años a un grupo de 50 pacientes con penfigoide ampolloso e identificaron únicamente tres pacientes con neoplasia a nivel pulmonar y colon, así mismo, Linfelof y cols.³¹ reportaron en un amplio estudio la baja incidencia asociada a malignidad en 497 pacientes con penfigoide ampolloso.

Penfigoide ampolloso asociado a otras enfermedades

También existe la asociación de penfigoide ampolloso con múltiples enfermedades de origen autoinmune; sin embargo, la incidencia de tal asociación es baja. Entre dichas enfermedades se encuentran diabetes mellitus, psoriasis, artritis reumatoide, liquen plano, anemia perniciosa, LES, colitis ulcerativa, alopecia areata, vitiligo, poliomiinitis, esclerosis múltiple, hipertiroidismo, miastemia gravis asociada a timoma, cirrosis biliar primaria, acantosis palmares, nefritis por complejos inmunes y pénfigo vulgar.^{7,10,13,19,20,31,32,69}

La evolución de la enfermedad puede tener un curso crónico de meses a años, con períodos de remisión y exacerbación. Actualmente la muerte no es común debido al diagnóstico y manejo tempranos ²⁴

VIII. FACTORES PRECIPITANTES Y DROGAS QUE INDUCEN PENFIGOIDE AMPOLLOSO

El penfigoide ampolloso generalmente no tiene historia de factores precipitantes, sin embargo, existen reportes de exacerbación inducidos por luz ultravioleta, fotoquimioterapia, radiaciones en tumores malignos. Existen también comunicaciones de drogas que pueden inducir esta enfermedad tales como furosemida, D penicilamina, fluoracilo tópico, benzoato de bencilo, penicilina potásica, salicilazosulfapiridina, sulfonamidas, clonidina, actinomicina D, captopril, indometacina fenacetina, oro, psoralenos.^{19,20,24,93}

Estas drogas tienen sulfuros en sus moléculas, el cual provoca la formación de tioles como productores de degradación metabólica. Una concentración de tioles se ha demostrado en la piel expuesta a radiaciones ultravioleta, por lo tanto el aspecto bioquímico de los grupos sulfhidrilos parece ser el punto crucial sobre el cual la droga induce el penfigoide ampolloso.^{80,81,107}

Los datos clínicos son heterogéneos, placas cicatrizales y nódulos con escoriaciones o ampollas localizadas principalmente en la piel cabelluda y extremidades, simulando otras entidades como eritema multiforme ampolloso o pénfigo, otra característica es la edad temprana de los pacientes.

El penfigoide buloso inducido por drogas puede tener un curso agudo (resolución al momento de retirar la droga desencadenante) o un curso crónico con exacerbaciones al momento de retirar la droga. La patogénesis es desconocida aún no se ha identificado un aumento en la prevalencia de un fenómeno específico de antígenos de histocompatibilidad. Una susceptibilidad genética puede ser postulada, ya que pocas personas desarrollan la enfermedad, después de la administración de ciertas drogas potencialmente ofensoras que pueden actuar como hapteno alterando la antigenicidad de la lámina lúcida y favoreciendo la formación de autoanticuerpos específicos, similares pero no idénticos a los encontrados

en el penfigoide ampoloso idiopático y responsable de la rotura dermo-epidérmica inducida, por ejemplo por fenacetina.⁴⁰

La interferencia directa de ciertas drogas sobre el balance inmune ya se ha postulado; una alteración de las células T supresoras por la droga ofensora puede causar depresión clonal prohibida de células B y la concurrente liberación de varios autoanticuerpos, incluyendo los de la membrana basal.^{26,107}

IX DIAGNOSTICO

Para hacer el diagnóstico de penfigoide ampuloso se deben considerar varios parámetros, los cuales se enuncian en orden de importancia: A) cuadro clínico, b) histopatología, C) laboratorio clínico D) inmunofluorescencia E) microscopía electrónica: Las características clínicas ya fueron comentadas en la definición del tema.

Histopatología

Para observar los cambios característicos del penfigoide ampuloso, es necesario realizar una biopsia de una ampolla intacta y reciente (menos de 24 hrs), con la tinción de hematoxilina y eosina, se observa en la fase inicial cambios de dos tipos, primero: una hendidura subepidérmica que contiene material amorfo pero sin células y segundo lugar existe la separación dermo-epidérmica y la presencia de eosinófilos^{3,5,6}

Lo más característico en el P.A. es una ampolla subepidérmica con epidermis normal formando el techo, el piso corresponde a las papilas dérmicas y algunas veces se aprecian remanentes de epidermis adheridas a estas proyecciones. El contenido de la ampolla es uniforme y consiste en depósito de fibrina en forma de red englobando un número variable de suero y células, hay predominio de eosinófilos, con algunos polimorfonucleares y glóbulos rojos; también pueden estar presentes células mononucleares y células epiteliales libres.

Si la biopsia es tomada de una ampolla que asienta sobre piel normal se aprecia un infiltrado moderado perivascular, en cambio si se toma de una ampolla con base eritematosa se observa marcada celularidad en las papilas dérmicas, en la cavidad de la ampolla y a nivel perivascular.^{2,4,6}

Después de 24 hrs la regeneración de la epidermis en la base de la ampolla comienza de la periferia y gradualmente se extiende hacia la base, resultando en aparente ampolla intraepidérmica. La necrosis de la epidermis en lesiones tempranas no es común;

sin embargo, en la lesiones de mayor tiempo de evolución si se presenta, cuando estos cambios son absolutamente necróticos y aparecen de manera irregular y afecta sólo algunas regiones puede dar una apariencia de la epidermis con áreas pobremente teñidas. En algunos casos el penfigoide ampuloso puede presentarse histológicamente como espongiosis eosinofílica sin una ampolla subepidérmica.

Las variantes histológicas del P.A. muestran algunos datos característicos: en el vesicular las ampollas son pequeñas, mientras que en el penfigoide vegetante y nodular las lesiones muestran acantosis prominente, además de hiperqueratosis y papilomatosis.^{11,12,32}

Microscopía de Inmunofluorescencia

Los estudios de inmunofluorescencia de Beutner y cols. en 1965 y de Jordon y cols. en 1967, definieron la inmunopatología del penfigoide ampuloso, estos hallazgos apoyaron las observaciones de Lever, quien ya la había considerado como una entidad diferente.^{9,33}

Varios investigadores han encontrado variaciones regionales en el antígeno del penfigoide ampuloso, por lo que se ha recomendado la toma de la biopsia en áreas de flexión, ya que parece haber una mayor expresión antigénica en estos sitios.^{29,30}

Inmunofluorescencia directa(IFD)

Por medio de la IFD se encuentra depósito lineal de IgG y C3 en la zona de la membrana basal epidérmica. En la mayoría de los estudios publicados señalan que un 45 a 90% de los pacientes tienen depósitos de IgG y un 80 a 100% depósitos de C3. En aproximadamente 25% se hayan depósitos lineales de IgA e IgM, y en forma más rara depósitos de IgD e IgE. Peter y cols.³⁴ reportaron 42 pacientes con depósito lineal de IgA en la zona de la membrana basal; de estos pacientes, 36 (86%) presentaron enfermedad ampulosa subepidérmica primaria, pero solamente 5(12%) tuvo penfigoide buloso asociado con depósitos de IgG.^{103,105}

La biopsia obtenida de la piel eritematosa perilesional proporciona el mejor resultado para IFD; la biopsia en extremidades inferiores puede dar como resultado falsa

negativa, por lo que debe evitarse hacer biopsia de esta área, con excepción de la variedad localizada. Sin embargo, Weigand y cols.²¹ demostraron que la IFD es menos útil como ayuda diagnóstica en el penfigoide ampuloso localizado entre piernas que en el penfigoide generalizado. Estas afirmaciones se basaron en un estudio de 44 pacientes con penfigoide ampuloso. Gammon y cols.¹⁰ hicieron IFD en 22 pacientes con penfigoide ampuloso y epidermolisis ampulosa adquirida, con cuadro clínico e histológico muy parecido, utilizaron una técnica con cloruro de sodio 1ml/l, demostrando que la IgG aparece en la dermis en epidermolisis y predominantemente o exclusivamente a nivel epidérmico en penfigoide ampuloso, lo que facilita su diferenciación.

Inmunofluorescencia indirecta (IFI)

Por medio de la IFI, aproximadamente 70% de los pacientes con penfigoide ampuloso presentan anticuerpos circulantes tipo IgG antimembrana basal, sin embargo, también se han comunicado anticuerpos IgE e IgA con menos frecuencia. Aproximadamente 10% de los pacientes no presentan estos anticuerpos circulantes pero los pacientes demuestran complemento a nivel de la zona de la membrana basal, lo que sugiere que el complejo anticuerpo complemento está presente. No existe correlación entre los títulos de anticuerpo y la actividad de la enfermedad, como lo demuestra el reporte realizado por Muramatsu y cols.^{30,34,45}

Microscopía inmunoelectrónica (MIE)

En los estudios de MIE se encuentran depósitos de IgG a nivel de la lámina lúcida y hemidesmosomas. Mutasin y cols. demostraron que la intensidad de fluorescencia de la zona de la membrana basal por anticuerpos del penfigoide ampuloso que se unen a los hemidesmosomas, es mayor que la inducida por los anticuerpos directamente contra la lámina lúcida.^{30,46}

Microscopía electrónica (ME)

Los estudios de ampollas que se elevan sobre una piel normal demuestran adelgazamiento focal de la membrana basal, disgregación de filamentos y separación dermo-epidérmica a nivel de la lámina lúcida. Las ampollas que se elevan sobre una piel

eritematosa demuestran daño más extenso de la membrana basal, incluyendo desintegración de la misma, fragmentación fibrilar y de hemidesmosomas así como de las células basales^{58,79,94,103,119}.

Laboratorio clínico

Básicamente lo que se solicita es una biometría hemática para descartar eosinofilia, que ocurre en cerca de un 50% de los pacientes y un perfil de inmunoglobulinas séricas, debido a que la IgE total se eleva en el 70% de los pacientes.³³

Laboratorio de investigación; Penfigoide ampuloso en modelos animales

Es posible provocar el penfigoide murino por medio de la aplicación de suero de pacientes con penfigoide buloso a animales de experimentación, y posteriormente se realiza biopsia de piel. En tales animales se encuentra IgG y complemento a nivel de la zona de la membrana basal en la piel con lesiones bulosas.¹³⁶

Determinación del antígeno del penfigoide ampuloso

Este antígeno se localiza extracelularmente en la lámina lúcida e intracelularmente asociado a los hemidesmosomas, por lo que ha sido posible identificarlo por medio de anticuerpos monoclonales en los cultivos de queratinocitos.^{131,133,137}

Comentarios sobre el diagnóstico

Actualmente el diagnóstico de penfigoide ampuloso se puede establecer por medio del interrogatorio y la exploración física adecuados, así como un estudio histológico con microscopía de luz, donde por medio de tinción de hematoxilina y eosina se observará una ampolla subepidérmica con un infiltrado discreto o con abundantes eosinófilos. Esta variación depende del eritema o no de la piel sobre la que se eleva la ampolla.

El resto de los estudios para ayuda diagnóstica, tales como microscopía electrónica, Inmunofluorescencia directa e indirecta, microscopía inmunoelectrónica, determinación del antígeno son importantes para establecer un diagnóstico definitivo.

X. DIAGNOSTICO DIFERENCIAL

El diagnóstico diferencial debe realizarse con otras patologías que se acompañan de ampollas subepidérmicas como las siguientes:

Penfigoide cicatrizaral

La edad promedio de presentación es de 50 años a 80 años. Las lesiones se presentan con mayor frecuencia en mucosa oral, conjuntiva, llegando a ocasionar entropión, ulceración córnea y eventualmente ceguera, una cuarta parte de los pacientes presenta lesiones cutáneas con ampollas tensas; el prurito es un síntoma poco común. Se ha encontrado una alta incidencia con HLAB12 en pacientes con lesiones oculares. Histológicamente se observa una ampolla subepidérmica con eosinófilos; por IFD se demuestra un depósito lineal de IgG y C3 en 80-90% de los pacientes; la IFI detecta IgG circulantes en 20 a 30% de los pacientes; por inmunoelectrónica es posible detectar inmunoreactantes en la lámina lúcida.³

La enfermedad presenta un curso crónico y el tratamiento de más utilidad son los esteroides y/o inmunosupresores o diaminodifenilsulfona. El penfigoide cicatrizaral se puede diferenciar del penfigoide ampolloso ya que el antígeno se localiza a nivel más bajo en la lámina lúcida. La variedad de penfigoide cicatrizaral Brunsting-Perry se caracteriza por la ausencia de lesiones mucosas y por la presencia de ampollas que se presentan en forma intermitente, generalmente agrupadas que se limitan a cabeza y cuello dejando áreas atróficas.^{13,18,21,24,30,32,33,37,46}

Herpes gestacional

La edad de presentación es de 15 a 45 años. Es una enfermedad vesículo-ampolloso del embarazo que puede ocurrir en cualquier etapa del mismo, entre 2º mes de gestación y la primera semana postparto. Pero es más frecuente al inicio del 2º trimestre. Las lesiones se aprecian en abdomen, glúteos y extremidades y se caracteriza por ampollas y/o vesículas acompañadas de intenso prurito; se ha observado una mayor incidencia en relación a HLA A1,B8, y DR3. Histológicamente se observa una ampolla subepidérmica,

rica en eosinófilos, IFD se presenta un depósito lineal en 30% de IgG en los pacientes y C3 en un 100% de los mismos. La IFI detecta el llamado factor de herpes gestacional hasta en un 25-50% de los casos. Esta enfermedad se resuelve espontáneamente postparto, pero existen recurrencias en los embarazos subsecuentes. El tratamiento es básicamente con esteroides.

Katz la considera una enfermedad independiente del penfigoide ampolloso por varias razones: en primer lugar el herpes gestacional ocurre en mujeres embarazadas jóvenes por corto periodo, y se exagera con anticonceptivos orales; la histología muestra queratinocitos basales necróticos, además de que los anticuerpos demostrados en esta patología dejan más fácilmente complemento en comparación con los anticuerpos del penfigoide buloso.^{33,42}

Dermatitis herpetiforme

La edad promedio de inicio de esta patología es entre los 20 y los 50 años. La distribución de las lesiones es simétrica y principalmente sobre áreas de flexión como cuello, codos y espalda. Las lesiones son de aspecto polimorfo, se observan pápulas, vesículas y ampollas pequeñas, todo ello acompañado de intenso prurito; las lesiones se exageran al ingerir alimentos que contienen gluten. Un 8% de los pacientes presenta síntomas clínicos de enteropatía por gluten y enfermedad de Graves-Basedow. Se ha encontrado una alta incidencia con HLA A1, B8, y DR3.

Un 80% a 90% de los pacientes presentan depósitos granulares de IgA e histológicamente es frecuente observar la presencia de microabcesos de polimorfonucleares en las papilas dérmicas. Por IFD en un 80-90% de los casos existe depósito granular de IgA y en un 10-20% el depósito es lineal. En la IFI se detectan anticuerpos circulantes de la clase IgA en un 2% de los pacientes con depósito granular y en un 30% presentan inmunoreactantes en sublámina densa, mientras que en el patrón lineal los inmunoreactantes se presentan a nivel de lámina lucida o sublámina densa. Su curso clínico es con remisión y exacerbación. El tratamiento va encaminado a una dieta libre de gluten y la administración de sulfas o sulfonas^{20,30,33,108}

Epidermolisis bulosa adquirida

Enfermedad ampollosa crónica del adulto, inducida por microtraumatismos, la edad de inicio es generalmente entre los 40 y 80 años, las lesiones se presentan en una distribución acral y afectan también las superficies extensoras de extremidades. Las ampollas se acompañan de un moderado a severo prurito. Se ha visto asociación con diabetes mellitus y enfermedad intestinal inflamatoria.

Desde el punto de vista histológico se observa una ampolla subepidérmica rica en neutrófilos. Por IFD se pone de manifiesto un depósito lineal de IgG en un 100% de los pacientes y ocasionalmente se pueden encontrar depósitos de IgA, IgM y C3. Por IFI en un 25% a 75% de los pacientes se observa IgG circulantes. La inmunoelectrónica demuestra inmunoreactantes en lámina densa y sublámina densa. Frecuentemente existe una resistencia a la terapéutica con esteroides y/o inmunosupresores. ^{2,30,33,119,126,127}

XI. TRATAMIENTO

Es poco lo que se conoce acerca de la formación de anticuerpos dirigidos contra el antígeno penfigoide, por lo que el tratamiento está encaminado al control de las manifestaciones clínicas.

El penfigoide ampolloso es una enfermedad que puede cursar sin terapia, debido a que se puede autolimitar, la duración de este proceso es muy variable, va de desde meses hasta años, y la edad es un factor importante que contribuye a la muerte de pacientes con este padecimiento, en los mayores de 65 años el pronóstico es más grave que cuando se presenta en edades mas tempranas pues tienen mejor pronóstico. Cerca de la mitad de los pacientes tratados presentan remisión de la enfermedad a los 6 a 8 meses, pero puede continuar hasta por tres años ó más.^{24,47,66}

La base del tratamiento es la administración de glucocorticoides sistémicos, que tienen efecto antiinflamatorio, liberación de enzimas lisosomales, inhiben la quimiotaxis de leucocitos y también la diferenciación de los linfocitos B, y por lo tanto evitan la formación de ampollas. La mayoría de los pacientes con enfermedad diseminada o generalizada se controlan con 40-80 mg / día de prednisona, cuando la enfermedad es moderada suele responder a dosis más bajas de prednisona 20-40 mg/día y los pacientes con enfermedad localizada puede responder a tratamiento tópico o intralesional.^{7,9}

Una vez se ha controlado la enfermedad, la dosis de prednisona debe irse disminuyendo hasta llegar a la suspensión total del tratamiento. Se pueden manejar esquemas con la administración en días alternos desde el inicio con el objeto de disminuir los efectos secundarios (osteoporosis, diabetes, inmunosupresión, etc.).^{49,50,77}

Hay casos muy graves que desde un principio no responden a los tratamientos habituales y que se manejan en salas de cuidados intensivos para utilizar terapia por pulsos, consiste en la administración de metilprednisolona 1 gr /día en 150 ml de solución glucosada vía intravenosa por tres días consecutivos. El paciente debe ser monitorizado

desde el punto de vista cardiovascular y de electrolitos, debido a que puede haber falla cardiaca y fallecer; después de este tratamiento se puede dar prednisona a la dosis habitual.^{9,137}

En los pacientes que no responden de forma adecuada a los corticoesteroides sistémicos, puede añadirse medicamentos adyuvantes como azatioprina, ciclosporina o ciclofosfamida.

La azatioprina es un derivado del 6 mercaptopuirina que pertenece a la clase de las purinas. Es el inmunosupresor más utilizado para enfermedades autoinmunes tales como el penfigoide ampolloso.

Su función parece consistir en suprimir la inmunidad celular más que la inmunidad humoral. La droga es considerada de baja acción. Su efecto se alcanza hasta la sexta u octava semana de terapéutica. Los efectos de inmunosupresión pueden persistir por meses después de que la droga se ha suprimido. La dosis usual oral es de 1 mg/kg/día, sin embargo se puede incrementar a razón de 0.5 mg/kg/día, después de un intervalo de seis a ocho semanas si no existen datos de toxicidad y si el paciente no ha respondido a dosis bajas se puede administrar a razón de 0.5/mg/kg/día cada 4 semanas, hasta un máximo de dosis de 3 mg/día.⁴⁸

Este medicamento es utilizado como monoterapia o en combinación con esteroides sistémicos, dependiendo de la evolución clínica del paciente, con disminución paulatina de esteroide e incremento paulatino de la azatioprina, hasta obtener buena respuesta clínica. La azatioprina es generalmente utilizada cuando la enfermedad es severa y refractaria y la relación riesgo/beneficio es bien valorada. Existen contraindicaciones para el uso de esta droga, tales como hipersensibilidad a la misma y embarazo, por lo que deben tenerse en cuenta estos efectos al intentar su aplicación clínica. Los efectos adversos de la droga pueden ser el origen de una neoplasia como linfoma, leucemia, cáncer de mama o carcinoma epidermoide de piel, especialmente en pacientes tratados previamente con agentes alquilantes. Pueden presentarse alteraciones hematológicas como leucopenia y

trombocitopenia. A nivel gastrointestinal; náusea, vómito en cerca del 12% de los pacientes, pancreatitis por hipersensibilidad y hepatitis tóxica en menos del 1% de los casos, pero es reversible el daño hepático al suspenderse la droga. Diarrea y esteatorrea se observan en menos del 1% de los pacientes.

Reacciones adversas como rash morbiliforme, debilidad muscular, fiebre y artralgias, se presentan en menos del 1% de los pacientes. Debe tenerse precaución al administrarse droga a pacientes con gota, ya que el alopurinol inhibe el metabolismo de la azatioprina. El daño renal disminuye su excreción y el daño hepático disminuye su metabolismo. La asociación con otros agentes inmunosupresores pueden acentuar la depresión de la médula ósea, además de causar infecciones o neoplasias^{38,78}.

La ciclofosfamida es un agente alquilante derivado de la mostaza nitrogenada que actúa primariamente más por sus metabolitos que por sí misma; es absorbida en un 75% en el tracto gastrointestinal y se distribuye en todo el organismo, incluyendo el cerebro. Se metaboliza en el hígado y entre el 10 y el 20% de la droga se elimina por la orina. Su mecanismo de acción consiste en afectar la replicación del DNA nuclear y su efecto sobre la inmunidad celular es menos marcado que la inhibición de la inmunidad humoral. Esta droga se puede utilizar sola o en combinación con esteroides sistémicos teniendo la ventaja de disminuir la dosis de esteroide cuando éste no ha sido tolerado, cuando no existe respuesta terapéutica o suspenderlo definitivamente cuando existe contraindicación para su uso. La dosis más recomendada en dermatología es de 1- 3 mg/Kg/día, la respuesta terapéutica puede no ocurrir hasta la sexta semana de tratamiento. Existen contraindicaciones que limitan sus uso, tales como embarazo (teratogénico) e hipersensibilidad a la droga.^{40,42}

Sus efectos adversos son: leucopenia, trombocitopenia, aplasia medular reversible, anemia, anorexia, náusea, vómito. A dosis elevadas con poca frecuencia puede observarse colitis hemorrágica. Desde el punto de vista dermatológico se aprecia alopecia en 5-30% de los pacientes, urticaria, úlceras orales e hiperpigmentación de uñas o de piel, se ha reportado un riesgo elevado de cáncer de vejiga, leucemia, linfomas no Hodgking y

carcinoma epidermoide de la piel. En el aparato genitourinario puede presentar azospermia, amenorrea y cistitis hemorrágica en 5 a 40% de los pacientes. Se debe tener precaución al momento de utilizar la droga con la presencia de infecciones, deterioro en la función hepática (por disminución del metabolismo de la droga) y función renal anormal (ya que se disminuye la excreción del medicamento).

Entre las interacciones con otras drogas se sabe que el alopurinol aumenta la toxicidad de la ciclofosfamida así como de agentes anestésicos como halotano, óxido nítrico y succinilcolina. El cloranfenicol disminuye el metabolismo de la ciclofosfamida.

En el tratamiento del penfigoide ampuloso la ciclofosfamida es menos popular que las drogas previamente mencionadas (esteroides sistémicos y azatioprina). Esto se debe que la ciclofosfamida presenta mayor toxicidad en médula ósea y problemas hemorrágicos en vejiga, así como un incremento en enfermedades malignas.^{32,38}

La sulfapiridina o la diaminodifenilsulfona a razón de 100 mg/día, solas o en combinación con esteroides sistémicos, se han utilizado con gran éxito terapéutico, siendo relevantes los efectos colaterales de la DDS como son anafilaxia, necrosis epidérmica tóxica, agranulocitosis, anemia hemolítica y más raramente metahemoglobinemia. El mecanismo de acción de la DDS es desconocido, sin embargo, en la actualidad existen estudios que demuestran la interferencia del sistema de la mieloperoxidasa, principalmente a nivel de los polimorfonucleares.^{18,33,144}

Metotrexate: Es un análogo del ácido fólico que a bajas dosis actúa como anti-inflamatorio e inmunosupresor, se excreta por riñón en un 90%, por lo que hay que disminuir la dosis en pacientes ancianos, en quienes la excreción es más baja, sus principales efectos tóxicos son agudos como: mielosupresión, mucositis, alteraciones gastrointestinales y hepatotoxicidad, la administración crónica a bajas dosis causa cirrosis, neumonitis intersticial, osteoporosis, alopecia e inmunosupresión. A bajas dosis se puede lograr control de la enfermedad, en combinación con bajas dosis de esteroides en caso de contraindicaciones y/o resistencia a tratamientos convencionales.^{49,50}

Ciclosporina: Inmunosupresor también usado junto con corticoides en penfigoide ampuloso, lo que evita las recidivas por periodos largos. Las complicaciones de la ciclosporina son: disfunción renal especialmente en los ancianos, sin embargo, en la actualidad los niveles plasmáticos de ésta se pueden monitorizar para ajuste de dosis, pues con altas dosis se ha reportado aparición de linfomas. Otros efectos adversos son hiperplasia gingival, temblor involuntario de manos, fatiga e hipertrichosis (30-95%). Debido a ello también se ha usado la ciclosporina en forma tópica para reducir aun más los efectos adversos, sobretodo en lesiones orales con muy buenos resultados clínicos, y sin presencia de efectos adversos, pues los niveles sanguíneos del fármaco no han sido detectados.⁵¹

Tetraciclinas: Medicamento que induce la supresión de la quimiotaxis de leucocitos (neutrófilos y eosinófilos) y por ello actúa como anti-inflamatorio en la zona de la membrana basal y aumenta la cohesión de la unión dermo-epidérmica.^{53,54,55,56}

Se ha usado en el penfigoide ampuloso diseminado, sola o en combinación con nicotinamida. Ambas inhiben la quimiotaxis de eosinófilos y neutrófilos en el penfigoide buloso. La adición de la nicotinamida inhibe la liberación de proteasas de los granulocitos y bloquea la degranulación de mastocitos y consecuentemente la liberación de histamina.⁵⁷

Los efectos adversos se asocian a sintomatología del tracto digestivo superior, hepatotoxicidad, y fototoxicidad^{56,57,58} Cuando por los efectos adversos no se pueda utilizar tetraciclinas, otra alternativa es la minociclina, que por ser de la misma familia tiene el mismo mecanismo de acción y sus efectos adversos más frecuentes son: mareo, cefalea, candidiasis e hiperpigmentación cutánea.¹⁴⁰

Tomando en cuenta que los tratamientos de cualquier forma producen efectos adversos, ante su uso se ha tratado de buscar otras alternativas, entre las cuales tenemos el uso de la gammaglobulina, que ha sido usada a dosis altas e interactúa con mecanismos de la respuesta inmune, anticuerpos anti-idiotipo de la preparación de la inmunoglobulina,

que muestra propiedades específicas en la unión del antígeno y puede neutralizar los anticuerpos circulantes al formar dímeros; de acuerdo con ello, los anticuerpos anti-idiotipo previenen la unión de autoanticuerpos a la superficie de las células epidérmicas o de la membrana basal y como consecuencia la remoción de autoanticuerpos (dímeros) por células del sistema reticulo-endotelial se ve facilitada.⁵⁹

Las altas dosis de terapia con gammaglobulina no se asocian con serios efectos adversos. Los síntomas incluyen: disnea, dolor abdominal, cefalea, hiperhidrosis y taquicardia que pueden ocurrir ocasionalmente y que mejoran cuando se disminuye la rapidez de la infusión. Las reacciones anafilácticas son raras; algunas preparaciones de gammaglobulina han transmitido el virus de la Hepatitis C, pero generalmente son raras.⁵⁹

Milligamy cols¹⁹ reportaron la utilidad del clorambucil asociado a esteroide sistémico en un total de 26 pacientes con penfigoide buloso, de los cuales únicamente 23 terminaron el esquema terapéutico por un espacio de 5 meses. Los resultados fueron alagadores sin embargo, como efecto colateral se presentó trombocitopenia en el 30% de los pacientes.

Interferon: Respecto a la modulación del interferon en cultivo de queratinocitos humanos, se encuentra el estudio de Hong-Su, donde analizan los sueros de cinco pacientes entre 58 a 85 años, con criterios clínicos de penfigoide ampolloso y títulos entre 80 y 320 usados para inmunofluorescencia e inmunoanálisis se compararon con suero de controles negativos. Se demostró que el Interferon actúa como inhibidor de la expresión de adhesión de algunos antígenos sintetizados a través del cultivo de queratinocitos. Este estudio también mostró que se puede alterar la manifestación de los antígenos del penfigoide. Los cultivos de queratinocitos en presencia de interferon reduce la expresión de polipéptidos al compararlos con los cultivos de los controles negativos.³³

Se ha utilizado la plasmáferesis en asociación con esteroides sistémicos, con resultados variables.³³

XII. PRONOSTICO

La evolución es crónica, en brotes de variable intensidad y frecuencia, pueden presentar remisiones y exacerbaciones espontáneas, aunque las recidivas suelen ser más leves que el episodio inicial.^{3,9}

El pronóstico generalmente es bueno, tras un ciclo de corticoesteroides sistémicos, el 75% entran en una prolongada remisión clínica. La mortalidad es relativamente baja, pero la enfermedad puede resultar fatal durante su fase activa, particularmente en los pacientes ancianos o debilitados.³⁷

Antes del advenimiento de los corticoesteroides las cifras de mortalidad eran variables alrededor del 30%. Lever reportó el curso natural de la enfermedad en 30 pacientes adultos sin tratamiento y el periodo de seguimiento fue de tres a quince años, fallecieron ocho de estos pacientes (27%), en este estudio la edad demostró ser un factor pronóstico importante para la mortalidad, que fue más elevada en pacientes mayores de 65 años; de los 30 pacientes estudiados, 11 (37%) presentaron remisión espontánea después de 3 a 38 meses de padecer la enfermedad, con una media de 15 meses para la remisión espontánea. La duración más prolongada fue de 8 años en un paciente quien falleció por una causa ajena al penfigoide ampuloso, y al momento de la muerte su enfermedad se encontraba activa⁴²

A partir del tratamiento con corticoesteroides las cifras de mortalidad han disminuido, Frakken y Woerdeman reportan el 16% de mortalidad en 19 pacientes, 11 de los cuales recibieron corticoesteroides. En el presente sólo unos pocos pacientes mueren de penfigoide buloso pues con la terapia se obtiene remisiones clínicas satisfactorias.⁵⁰

XIII. PROTOCOLO DE ESTUDIO

La evolución de los aspectos tecnológicos en los países desarrollados ha facilitado el estudio no sólo de las enfermedades ampollosas, si no, de todas aquellas que en los países en vías de desarrollo no es posible aún su estudio integral. Debido a la limitación que caracteriza a las instituciones de salud en América Latina, ha sido importante el avance desarrollado en el aspecto clínico y técnicas de diagnóstico de laboratorio, la Dermatopatología tiene un papel fundamental en la identificación, diagnóstico y clasificación de este importante y difícil grupo de enfermedades ampollosas.

Las aportaciones que puedan contribuir al conocimiento de lo que sucede en nuestro medio en relación a las enfermedades ampollosas, será de gran valor ya que con todas las limitaciones que existen, la respuesta en nuestros pacientes ha sido favorable, pues el tratamiento implementado en cada uno de ellos muestra que si es posible realizar un correcto manejo.

1.- Justificación del estudio

Son pocos los estudios epidemiológicos en relación a la frecuencia del Penfigoide ampolloso, Bernard y Zillinkens, señalan estudios realizados en Francia y Alemania respectivamente, la mayoría de las comunicaciones existentes en la literatura se refieren a aspectos inmunológicos, inmunohistoquímicos etc. En nuestro medio los reportes son de casos clínicos de formas poco comunes.

Realizar un estudio sobre frecuencia en el Centro Dermatológico Pascua, será con el propósito de estimar su frecuencia y estudiar su correlación clínico-patológica, así como estudiar las características epidemiológicas.

2.- Problema:

¿Cuál es la frecuencia del penfigoide ampuloso, en relación a las enfermedades ampollasas en el Centro Dermatológico Dr. Ladislao de la Pascua, en el periodo comprendido entre 1982-1997?

3.- Objetivos

1. Estimar la frecuencia del penfigoide ampuloso en relación a las enfermedades ampollasas, en el período comprendido entre 1982-1997.
2. Estimar la frecuencia de las enfermedades ampollasas en el Centro Dermatológico Pascua, en el período comprendido entre 1982-1997.
3. Estudiar las características clínicas de los pacientes que fueron vistos con el diagnóstico de penfigoide ampuloso, en el período comprendido entre 1982 a 1997.
4. Analizar las características histológicas de las biopsias que fueron enviadas al servicio de dermatopatología con el diagnóstico de penfigoide ampuloso
5. Analizar las características histológicas de las biopsias que fueron diagnosticadas como penfigoide ampuloso pero enviadas con otro diagnóstico clínico.
6. Estudiar la correlación clínico-patológica del penfigoide ampuloso en el período comprendido entre 1982 a 1997.

4.- Diseño:

A.- Tipo de estudio:

Se realizó un estudio transversal, en el que se incluyó la información existente en los registros de consulta externa del Centro Dermatológico Dr. Ladislao de la Pascua, comprendida en el período del 1º de enero de 1982 a 31 de diciembre de 1997.

B.- Frecuencia de las enfermedades ampollasas

De todos los pacientes estudiados se estimará cuantos de ellos acudieron por alguna enfermedad ampollasa. Los datos se relacionarán con los existentes en la clínica de ampollas del mismo centro. De estos pacientes se tomarán los datos de número de expediente, edad, sexo, diagnóstico de ingreso y número de biopsia.

C.- Frecuencia de Penfigoide ampolloso.

De los Archivos del departamento de Dermatopatología se revisará la información correspondiente al período de estudio. Del formato de solicitud de estudio histopatológico se tomarán los datos de todas aquellas biopsias que fueron enviadas con diagnóstico de cualquier enfermedad ampollosa, de este formato se transcribirá el número de expediente, número de biopsia, edad, sexo, diagnóstico clínico.

D.- Datos clínicos, histológicos y correlación clínico-patológica

Del expediente clínico y de la solicitud de biopsia se tomarán los datos clínicos que fueron registrados en cada uno de los pacientes, de la topografía se anotará segmento y área afectada. De la morfología se tomarán los datos de tamaño de las ampollas, consistencia, tipo de contenido, distribución, características de la piel circundante a las ampollas, presencia de placas eritematoescamosas, exulceraciones y/o pústulas, costras melicéricas o hemáticas, tipo de cicatriz. También se tratará de obtener el dato de evolución del padecimiento, enfermedades asociadas, antecedentes de importancia en relación a factores desencadenantes.

Del registro de solicitud de estudio histológico se identificará la biopsia que fue enviada o que fue reportada con el diagnóstico de enfermedad ampollosa o de penfigoide ampolloso. Se solicitará la asesoría de un experto en dermatopatología para la revisión de estas laminillas, de ellas se identificarán los siguientes datos: Tipo y nivel de la ampolla, tipo de infiltrado, características de la piel circundante a la ampolla y presencia de eosinófilos. En otro paréntesis se anotará si hubo correlación clínico patológica. Anexo 1

E.- Análisis de la información

Los datos obtenidos se procesarán con el Software Epi-Info versión 5.01 de la siguiente manera: En el programa EPED se transcribirán los datos al formato de cuestionario, colocando al final de cada opción el campo ##, para agregar en cada una de ellas las variables en estudio. En el programa ENTER se creará un archivo con extensión. REC y validar las entradas de cada variable. Con el programa CHECK

Se introducirá la información de cada paciente, para ser analizada. Se obtendrán frecuencias simples, promedios, error y desviación standart. Así también, se relacionarán las variables de edad y sexo con el diagnóstico clínico. El paquete proporciona las pruebas de Cai, de Maentel-Hanszel, de p, de Wolf para estimar la significancia estadística¹²

F.-Tamaño de la muestra

Se incluirán en el estudio todos los pacientes que fueron incluidos en la clínica de ampollas del CDP en el periodo de estudio, así como los estudios histopatológicos que fueron diagnosticados o que fueron enviados clínicamente con este diagnóstico.

G.- Personal

El trabajo será realizado por la Dra. Rosa Amalia Solarte S. Asesorada por las Dras. María Teresa Zambrano, Josefa Novales y Gisela Navarrete.

H.-Financiamiento

No se requiere, ya que se cuenta con la infraestructura, equipo y material.

I.-Calendario de actividades

<i>Actividad</i>	<i>período</i>					
	Nov	Dic.	Ene.	Feb.	Mar.	Abr.
Elaboración de documento	X					
Recolección de datos		X				
Análisis de datos			X			
Preparación del documento				X		
Presentación de resultados					X	
Examen de tesis						X

Anexo 1

Plantilla de codificación de datos para el protocolo de estudio: Penfigoide: Frecuencia y Correlación clínico-patológica en el Centro Dermatológico Dr. Ladislao de la Pascua, en los años 1982-1997.

VARIABLE	COLUMNA	CODIGOS	
No. de paciente	C1-C3	Anotar # paciente	
No. de expediente de la clínica de ampollas	C4-C6	Anotar # expediente	
Cuántos años tiene	C7-C8	Anote edad en años 99 < 1 año 98 sin información	
Anote el sexo	C9	1 masculino 2 femenino	
Diagnóstico clínico	C10-C11	01 Dermat. bulosa adquirida 02 Dermat IgA lineal 03 Pénf.vulgar 04 Pénf. vegetante 05 Péufigo foliaceo 06 Péufig. Eritemat 07 Penfigoide amp 08 Penfigoide cicat.	09 Herpes gestaciona 10 Dermati. Herpetif. 11 Eritema multiforme 12 Enf. Graft-Versus-Host 13 Der.pustular subcórnea 14 Der. Acantol. Trans. 15 Ampollas por fricción 16 Quemaduras eléctricas

No de biopsia	C12-C13	Anote # biopsia
---------------	---------	-----------------

VARIABLE	COLUMNA	CODIGOS
Topografía	C14	1 localizada 2 diseminada 3 generalizada

Para todas las siguientes variables anote	1 si 2 no 8 no hay información 9 sin respuesta
--	---

Estaba afectada...

VARIABLE	COLUMNA	CODIGOS	COLUMA
Piel cabelluda	C15	Torax anterior	C27
		Torax posterior	C28
Cara	C16	Axilas	C29
		Ingles	C30
Nariz	C17	Región umblical	C31
Mejillas	C18	Brazo anterior	C 32
Pabellón auricular	C19	Brazos posterior	C 33
Cuello anterior	C20	Antebrazos anterior	C34
Cuello posterior	C21	Antebrazos posterior	C35
Manos palmas	C22	Pies plantas	C36
Manos dorso	C22	Pies dorso	C37
Manos dedos	C23	Pies dedos	C38
Muslos anterior	C24	Mucosa oral	C39
Piernas anterior	C25	Mucosa conjuntival	C40
Piernas posterior	C26	Mucosa anal	C41

Morfología

VARIABLE	COLUMNA	CODIGOS
Tamaño de las ampollas	C44 - C45	Anote en mm
Consistencia ampollas	C46	1 flácidas 2 tensas
Contenido ampollas	C47	1 seroso 2 hemorrágico 3 sero- hemorrágico
Agrupación	C 48	1 aislada 2 en grupo
Piel circundante	C 49	1 normal 2 eritematosa
Tamaño de las placas eritematoescamosas	C 50	Anote en mm

Para todas las siguientes variables anote	1 si 2 no 8 no hay información 9 sin respuesta
Presencia de exulceraciones	C51
Pústulas	C52
Costras melicéricas	C53
Eritema	C55
Escamas	C56
Cicatrices	C57

Interrogatorio

VARIABLE	COLUMNA	CODIGOS
Tiempo de evolución al momento de la primera consulta	C58-C59-C60	Anote en días

VARIABLE	COL.	CODIGOS	
Que enfermedad estuvo asociada	C61-C62	1 artritis reumatoide 2 lupus erit. sistémico 3 cirrosis biliar primaria 4 colitis ulcerosa 5 alopecia areata 6 Diabetes mellitus 7 Enfermedad tiroidea 8 Esclerosis múltiple 9 acantosis palmares	10 nefritis por complejos inmunes 11 pénfigo 12 psoriasis 13 liquen plano 14 anemia perniciosa 15 hipertiroidismo 16 vitiligo 17 polimiositis 18 cáncer

VARIABLE	COL.	CODIGOS	
Drogas asociadas al pénfigoide ampoloso	C63	1 Furosemda 2 D- penicilamina 3. Fluoracilo tópico 4 Benzoato de bencilo 5 Penicilina potásica 6 Salicilazosulfapiridina 7 Sulfonamidas	8 Clonidina 9 Actinomicina- D 10 Captopril 11 Indometacina 12 Fenacetina 13 Oro 14 Psoralenos

VARIABLE	COLUMNA	CODIGOS
Otros factores asociados	C64	1 Radiación UV 2 Fotoquimioterapia 3 rayos X en tumores malignos

Histopatología

No. de biopsia	C65 - C70	
----------------	-----------	--

VARIABLE	COL.	CODIGOS	
Diagnóstico clínico	C71 -C72	01 Dermat. bulosa adquirida 02 Dermat IgA lineal 03 Pénf.vulgar 04 Pénf. vegetante 05 Péufigo foliaceo 06 Pénf. Eritemat 07 Penfigoide amp 08 Penfigoide cicat.	09 Herpes gestaciona 10 Dermati. Herpetif. 11 Eritema multiforme 12 Enf. Graft-Versus-Host 13 Der.pustular subcórnea 14 Der. Acantol. Trans. 15 Ampollas por fricción 16 Quemaduras eléctricas

VARIABLE	COLUMNA
Tipo de ampolla	C73
Nivel de la ampolla	C74
Infiltrado de eosinófilos	C75
Infiltrado de neutrófilos	C76
Infiltrado de linfocitos	C77
Piel circundante a la ampolla	C78
presencia de espongiosis eosinofílica	C79

Clasificación histológica

Penfigoide ampoloso	C80
Penfigoide cicatrizar	C81
Penfigoide vesicular	C82
Penfigoide vegetante y nodular	C83
Penfigoide dishidrisiforme	C84
Penfigoide pretibial	C85
Penfgoide polimórfico	C86

Hubo correlación clínico patológica

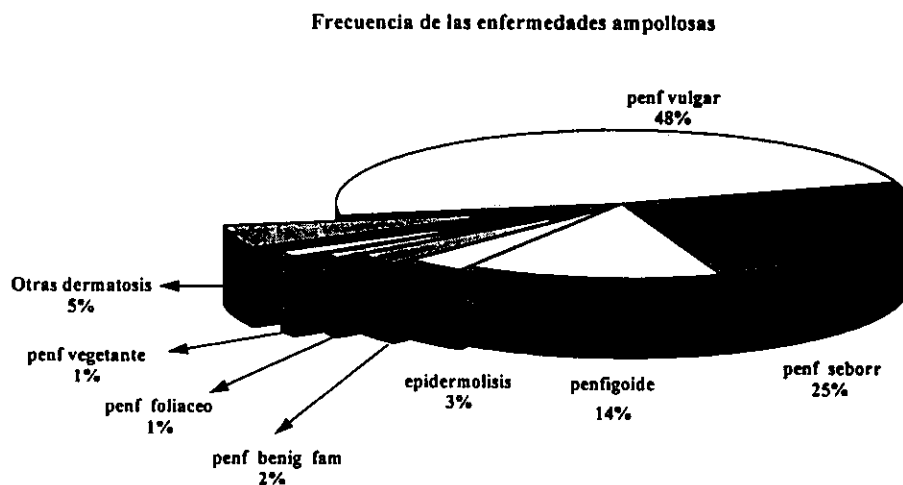
PENFIGOIDE AMPOLLOSO 1982 – 1997.**XIV. RESULTADOS**

Se estudiaron un total de 385 pacientes, en el cuadro 1, se presenta la distribución de las enfermedades ampollas observadas en el periodo de estudio(1982-1997).

Tabla 1**Frecuencia de las enfermedades ampollas C.D.P.**

Enfermedad Ampollosa	No. de casos por año																
	82	83	84	85	86	87	88	89	90	91	92	93	94	95	96	97	Total
Pénfigo vulgar	7	9	10	9	14	9	8	9	15	10	10	14	16	15	10	10	175
Pénfigo seborreico	3	4	3	4	5	3	4	4	2	9	6	6	11	6	10	10	90
Pénfigo foliaceo	1				1	1				1				1		1	6
Pénfigo vegetante							1		1		1					2	5
Penfigoide ampolloso		7	4	6	2	4	1	1	2	3	5	7	3	2	3	3	53
Dermatitis Herpetiforme	2	1	1	2	2	1		1	1	2	3		1	1	1	1	20
Epidermolisis Bulosa		3	1	1	2	1	1	1		1						1	12
Pénfigo benigno Fam.		1						1		1		1	2	1	2		9
Otras enfermedades	1	2	1	1	1	2				1	1		1	1	2	4	18

Fuente: Clínica de ampollas del CDP 1982-1997.



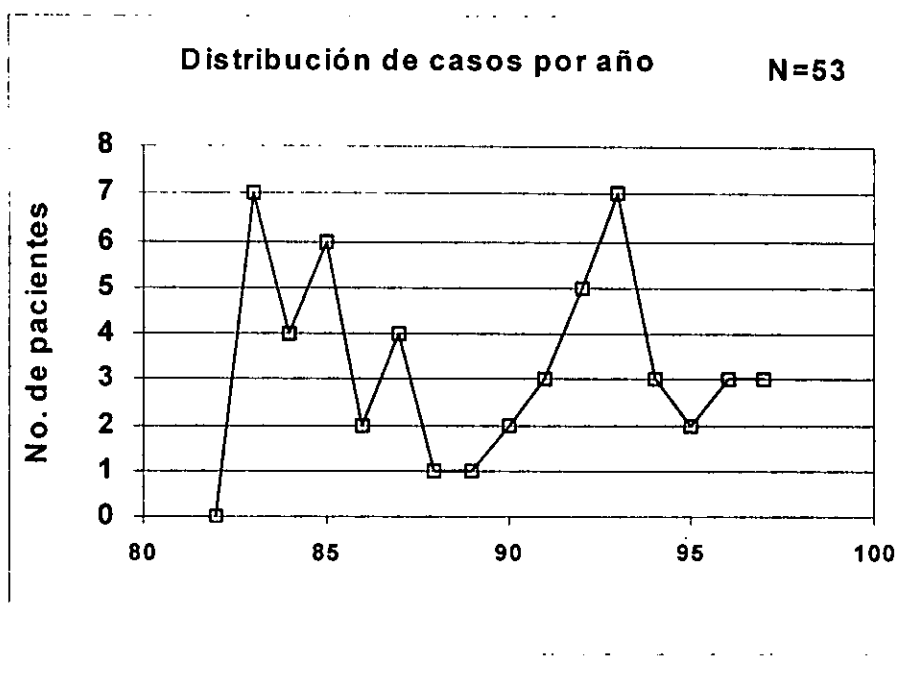
Gráfica 1 Fuente: Clínica de ampollas del CDP 1982-1997.

En el periodo de estudio, se estimó una frecuencia para las enfermedades ampollas sobre los pacientes vistos de primera vez en la consulta externa del 0.05%. Se presentó una frecuencia de penfigoide ampolloso del 13.24% (53), entre las enfermedades ampollas de acuerdo a la impresión clínica. Así mismo se encontró que el penfigoide ampolloso ocupó el tercer lugar en frecuencia después de pénfigo vulgar y pénfigo seborreico.

Tabla 2

año	Dx clínico
1982	0
1983	7
1984	4
1985	6
1986	2
1987	4
1988	1
1989	1
1990	2
1991	3
1992	5
1993	7
1994	3
1995	2
1996	3
1997	3

Gráfica 2



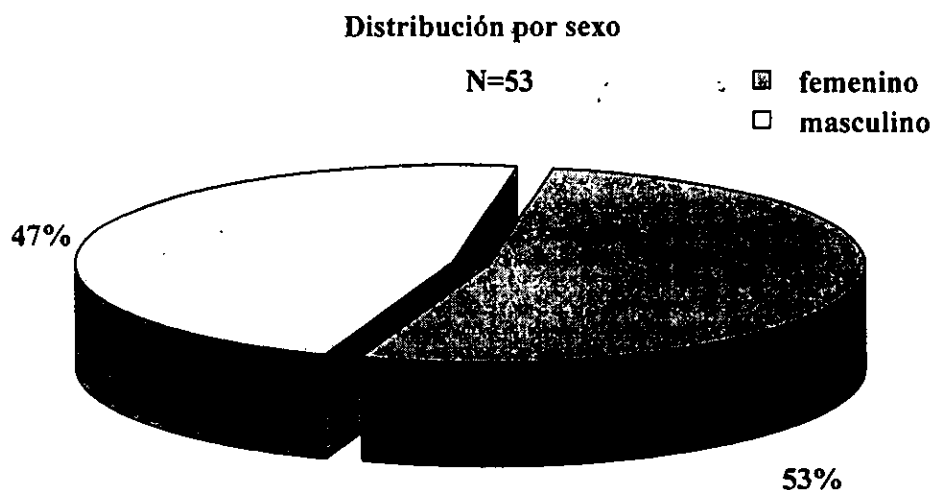
Fuente: Clínica de ampollas del CDP 1982-1997.

*Distribución por sexo***Tabla 3**

Clasificación por sexo del grupo en estudio

Sexo	No pacientes	%
Femenino	28	52.83
Masculino	25	47.16

Fuente: Clínica de ampollas del CDP 1982-1997.

**Gráfica 3** Fuente: Clínica de ampollas del CDP 1982-1997.

De los pacientes con penfigoide ampolloso el 52.83%(28) fueron del sexo femenino y 47.166%(25) fueron del sexo masculino.

Distribución por grupo de edad

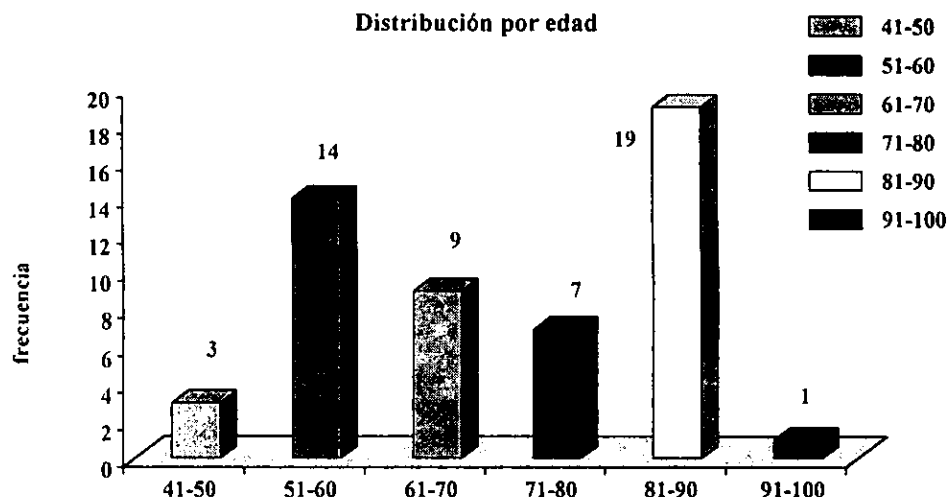
El paciente de menor edad en que se presentó un caso de penfigoide ampolloso fue de 43 años, y el de mayor edad tenía 100 años. En el cuadro 3 se presentan la distribución por grupos de edad.

Tabla 4

Clasificación por grupos de edad y porcentaje con respecto al total

Grupo de edad en años	No. de casos	%
41 a 50	3	5.66
51 a 60	14	26.41
61 a 70	9	16.98
71 a 80	7	13.20
81 a 90	19	35.84
91-100	1	1.88
TOTAL	53	100%

Fuente: Clínica de ampollas del CDP 1982-1997.

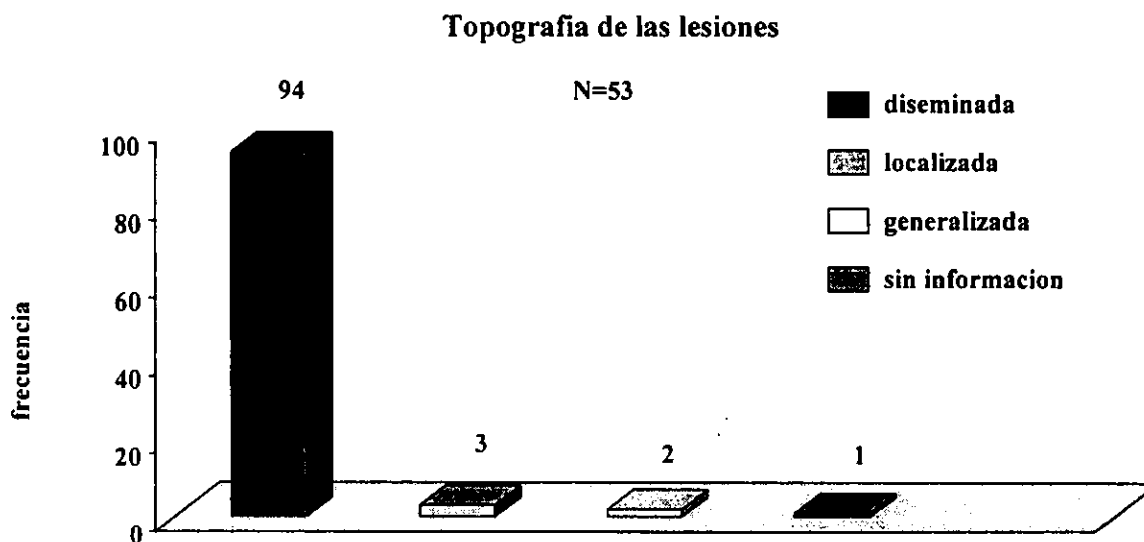


Gráfica 4 Fuente: Clínica de ampollas del CDP 1982-1997.

En este estudio la dermatosis se presentó con mayor frecuencia en los grupos de edades de 81-90 y de 51-60 años de edad, representando un 35.84% y 26.41% respectivamente.

Topografía

En el estudio se encontró que los pacientes presentaban la siguiente distribución topográfica: el 94.33%(50) tuvo una topografía diseminada, el 3.77(2) su presentación fue de manera localizada y porcentaje similar fue generalizada y en el 1.8%(1) no se encontró la información respectiva.



Gráfica 5 Fuente: Clínica de ampollas del CDP 1982-1997.

Región afectada

De todos los paciente se exploró la región que estaba afectada al momento que fueron vistos en la clínica de ampollas; en el cuadro 4, se presenta la región afectada.

Segmento de la cabeza: El 26.9% (14) presentaba afectación de la piel cabelluda, el 7,7%(4), tenía lesiones en la frente, el 7.7%(4) tenía lesiones en la nariz, las mejillas estaban con lesiones en 19.6%(5). Los pabellones auriculares en el 13.5%(7) presentaban lesiones.

Segmento del cuello: En la parte anterior del cuello nueve pacientes(17.3%) tenían lesiones y 17 pacientes (32.7%), estaban afectados en la parte posterior.

Tabla 5

Región afectada	SI	%	Región afectada	SI	%	Región afectada	SI	%
Frente	4	7.7	Nariz	4	7.7	Mejillas	5	9.6
Pabellones auriculares	7	13.5	Piel cabelluda	14	26.9	Cuello anterior	9	17.3
Cuello posterior	17	32.7	Tórax posterior	34	65.4	Tórax anterior	34	65.4
Axilas	4	7.7	Ingles	6	11.5	Periumbilical	6	11.5
Brazos anterior	33	63.5	Brazos posterior	32	61.5	Antebrazos anterior	34	65.4
Antebrazos post	31	59.6	Palmas manos	3	5.8	Dorso manos	5	9.6
Muslos anteriores	30	57.7	Muslo posterior	26	48.2	Piernas anteriores	30	57.7
Dorso pies	5	9.6	Planta y dedos pies	3	5.8	Piernas posteriores	23	43
Area genital	5	9.6	Región anal	1	1.9	Mucosa oral	13	13.0

Fuente: Clínica de ampollas del CDP 1982-1997.

Segmento del tronco: El tórax anterior y posterior en 34 pacientes (65.4%) en axilas el 7.7%(4) mientras que la región periumbilical e ingles estaba afectada en seis pacientes (11.5%) respectivamente.

Extremidades superiores: Los brazos en su cara anterior estaban afectados en el 62.2%(33), mientras que en su cara posterior correspondió al 61.5%(32). En relación a los antebrazos 34(65.4%) pacientes tenían manifestaciones en la cara anterior y en la cara posterior el 56.6%(31) presentaban datos de la enfermedad. Se registro que las palmas de las manos mostraron lesiones en tres pacientes(5.8%)

Extremidades inferiores: Los muslos en parte anterior estaban afectados en el 57.7%(30) y en la parte posterior en el 48.2%(26), mientras que en las piernas en su cara anterior, en el 57.7%(30) presentaban lesiones. El dorso de los pies en el 9.6%(5) tenía lesiones, en plantas y dedos de pies sólo 5.8%(3).

Mucosas: La mucosa oral estaba afectada en 13 pacientes (24.5%), la conjuntival en un paciente(1.8%) la genital 5(9.4%) y la anal en un paciente (1.8%)

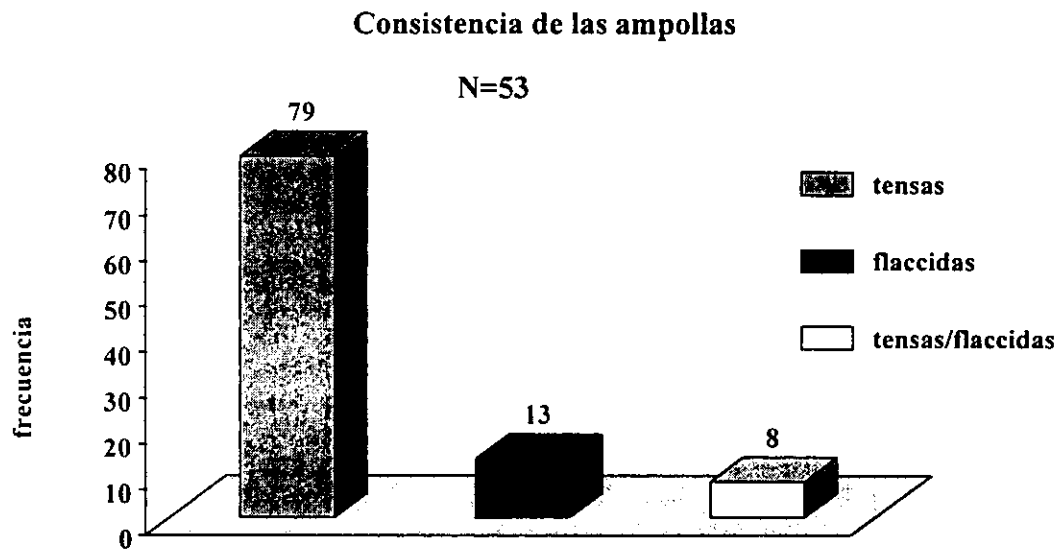
La dermatosis se presentó con mayor frecuencia en tronco, siendo su topografía de más predominio el tórax anterior y posterior, en segundo lugar en frecuencia fueron las extremidades superiores a nivel de antebrazos en sus caras anteriores.

Tamaño de las ampollas

Se tomó el promedio del tamaño mínimo de las ampollas: que correspondió a 17.35 mm con D.S. 0.44 y S.E.M. 0.16 mientras que el promedio en relación al tamaño máximo de 32.67 mm con D.S. de 26.66 y S.E.M. 3.59.

Consistencia de las ampollas

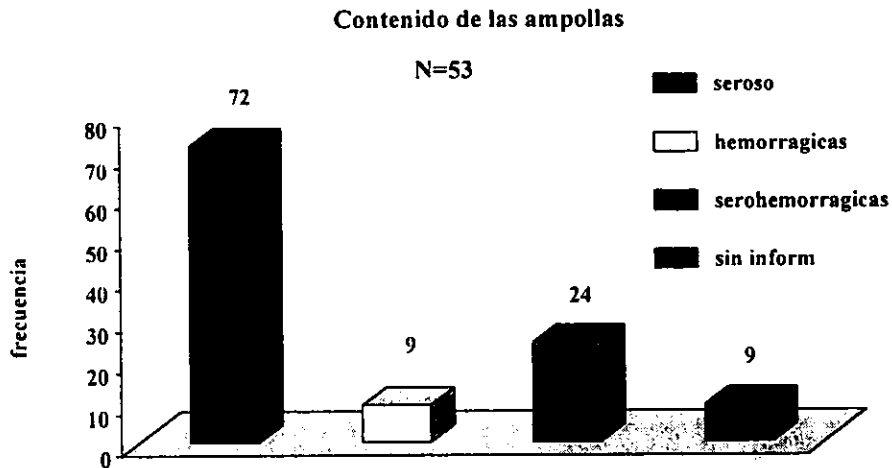
El setenta y nueve por ciento(42) de los pacientes presentó ampollas tensas, y el 13.20%(7) tuvo ampollas de consistencia flaccidas en el 7.59%(4) mostraron ampollas tensas y flaccidas.



Gráfica 6 Fuente: Clínica de ampollas del CDP 1982-1997.

Contenido de las ampollas

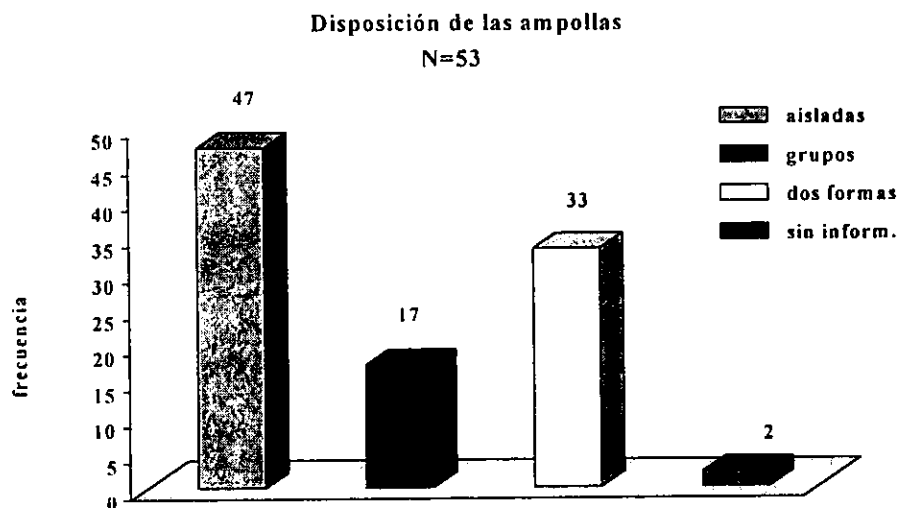
Sesenta y dos por ciento (33) de los pacientes presentó ampollas de contenido seroso, sólo el 9.43%(5) tuvo ampollas hemorrágicas, y el 24.5%(13) tuvo ampollas serohemorrágicas, de dos (3.6%) pacientes no hubo información.



Gráfica 7 Fuente: Clínica de ampollas del CDP 1982-1997.

Agrupación de las ampollas

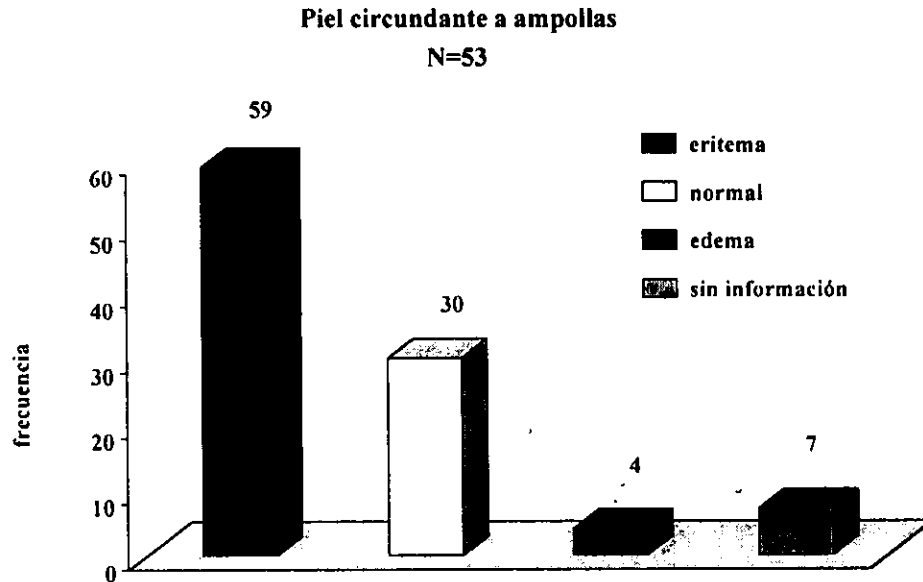
Veinticinco pacientes (47.1%) presentaron ampollas aisladas, nueve fueron en grupos (16.9%), 18 tuvieron una presentación de las dos formas (33.9%), de uno no se encontró el dato(1.8%).



Gráfica 8 Fuente: Clínica de ampollas del CDP 1982-1997.

Piel circundante a las ampollas

Treinta y un pacientes (58.4%) tuvieron una piel eritematosa, en 16(30.1%) la piel se mostró de características normales, en dos la piel fue edematosa (3.6%), en cuatro pacientes (7.4%) no se encontró la información.



Gráfica 9 Fuente: Clínica de ampollas del CDP 1982-1997.

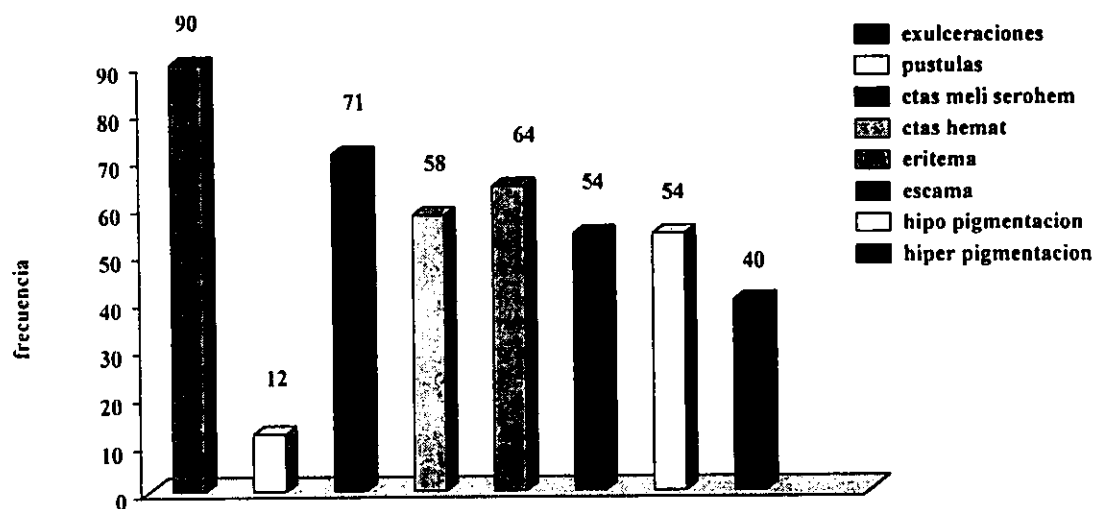
Tamaño de las placas eritematosas

El promedio estimado para las lesiones de placas eritematosas fue de 0.54 cm. con D.S. 4.0 y SEM 0.54.

Otras lesiones agregadas a las ampollas

Además de las ampollas se registraron otros datos presentes al momento de haber valorado al paciente: El 90.5% (48) de los enfermos presentó exulceraciones, las pústulas sólo estuvieron presentes en el 11.3%(6), las costras tanto melicéricas como serohemorrágicas las presentaron en un 71.69% (38), y costras hemáticas se observaron en el 58.9% (31), eritema fue visto en el 66.41%(34), escamas se presentaron en el 54.7%(29), lesiones residuales hipopigmentadas fueron observadas en el 54.7% (29) e hiperpigmentadas en el 49.0% (26).

Otras lesiones agregadas a las ampollas



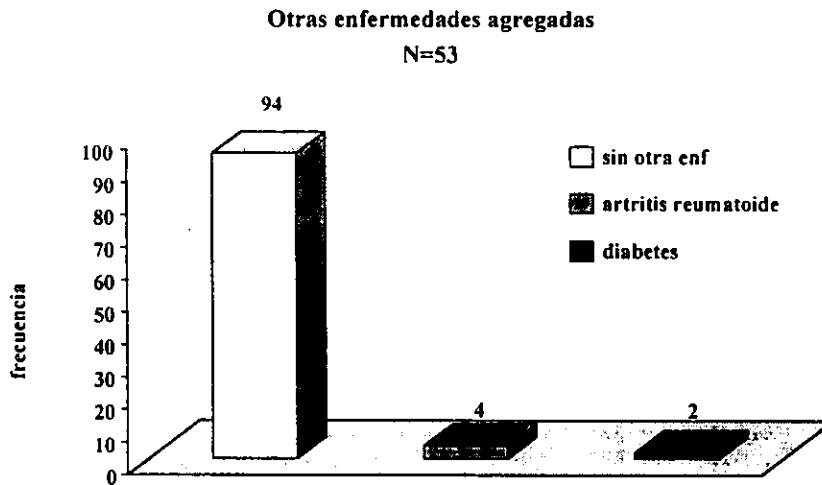
Gráfica 10 Fuente: Clínica de ampollas del CDP 1982-1997.

Tiempo de evolución

El promedio estimado de tiempo en la evolución del padecimiento al momento de ser valorado el paciente por primera vez fue de 1.10 años, con una S.D. de 0.41 y S.E.M. de 0.15. al calcularse en días obtuvimos los siguientes datos. 37(69.8%) pacientes tuvieron una evolución entre uno a 150 días, entre 151 a 500 días fueron 11(21.8%) pacientes, y cuatro (9.1%) su evolución fue entre 501 a 700 días, de un paciente no se encontró información.

Enfermedades presentes

Cincuenta pacientes (94.3%) no presentaron otra enfermedad al momento de ser valorados, en uno(1.8%) se diagnosticó artritis reumatoide, en dos (3.7%) se encontró presente diabetes mellitus. Drogas u otros factores asociados no fueron encontrados en este grupo de estudio.



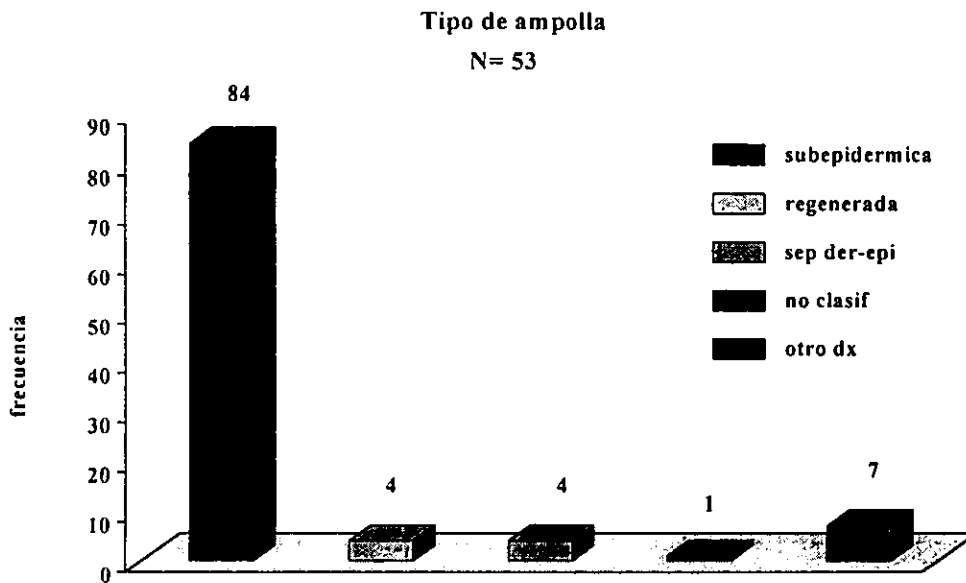
Gráfica 11 Fuente: Clínica de ampollas del CDP 1982-1997.

Datos de Histopatología

Los hallazgos histopatológicos encontrados fueron los siguientes:

Tipo de ampolla

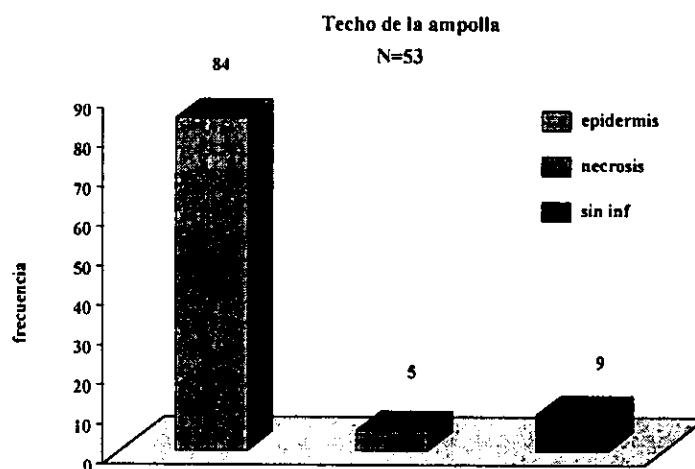
El 84.5% (45) el tipo fue subepidérmica, en dos (3.7%) casos sólo se observó una pequeña separación dermoepidérmica, también en dos casos (3.7%) la ampolla mostró datos de regeneración, en otro paciente la ampolla no fue clasificada. (1.8%), de tres (5.6%) pacientes no se obtuvo el dato.



Gráfica 12 Fuente: Clínica de ampollas del CDP 1982-1997.

Techo de la ampolla

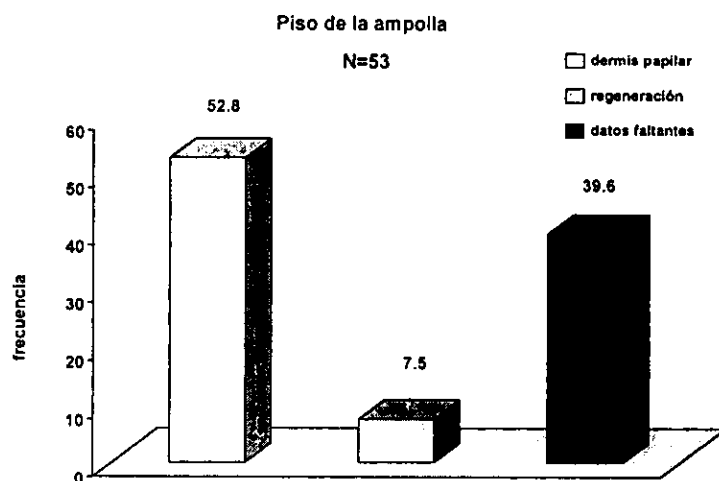
En 45 (84.50%) biopsias analizadas el techo estuvo formado por epidermis, en tres (5.6%) casos se observó necrosis del mismo y en cinco (9.4%) no se obtuvo información.



Gráfica 13 Fuente: Clínica de ampollas del CDP 1982-1997.

Piso de la ampolla

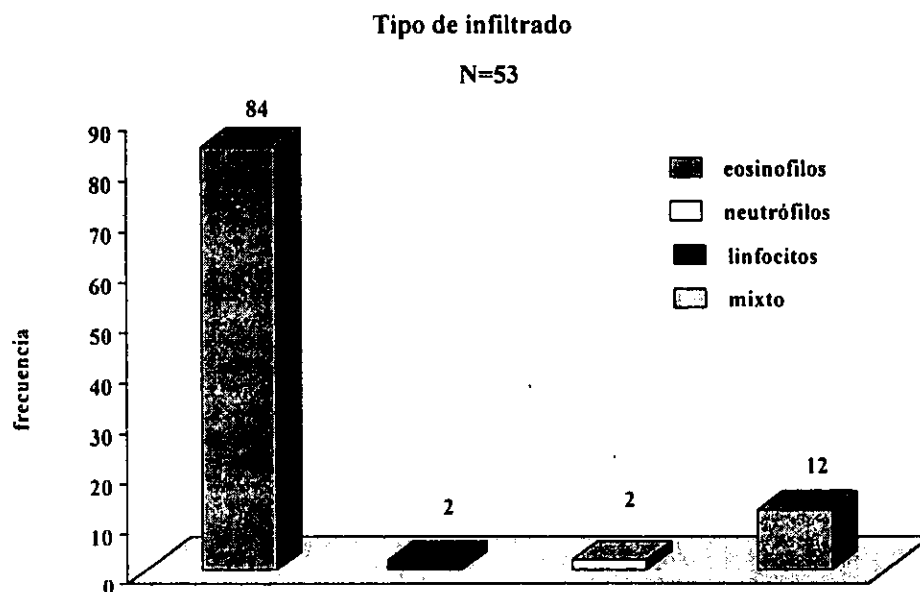
En 28 pacientes (52.8%) el piso de la ampolla estuvo formado por dermis papilar, en cuatro (7.5%) se observaron datos de regeneración, en 21 pacientes (39.6%) los datos no fueron referidos.



Gráfica 14 Fuente: Clínica de ampollas del CDP 1982-1997.

Tipo de infiltrado

El 84.5% (45) de los pacientes presentó infiltrado intra-ampollar constituido por eosinófilos, en uno (1.8%) se observaron linfocitos y otro mostró neutrófilos (1.8%), en seis (11.3%) el infiltrado fue mixto.



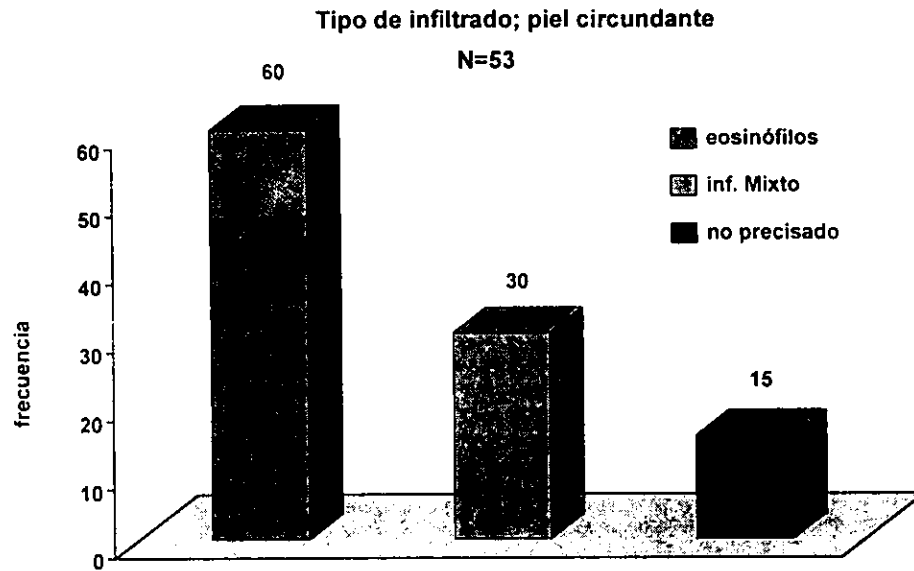
Gráfica 15 Fuente: Clínica de ampollas del CDP 1982-1997.

Presencia de fibrina

En el 59.7%(28) de as biopsias analizadas mostraron la presencia de fibrina.

Tipo de infiltrado en piel circundante

En el 59.7% (29) se encontró la presencia de eosinófilos, en 16 pacientes (30.1%) se observó un infiltrado mixto constituido por linfocitos, histiocitos y en ocho casos (15.0%) el dato no fue referido.



Gráfica 16 Fuente: Clínica de ampollas del CDP 1982-1997.

Estimación de asociaciones de los factores estudiados

Penfigoide ampoloso y tamaño de las ampollas

A.- Se tomó como promedio mínimo el tamaño de 20 mm de las ampollas para estimar el riesgo de asociarse a penfigoide ampoloso, se realizó una tabla 2x2, con los siguientes datos:

Tabla 6
Tamaño de las ampollas

Penfigoide	17 mm	>18 mm	Total
Si	29	16	45
No	4	3	7
Total	33	19	52

Datos faltantes: 1

Riesgo relativo: 1.35

Prueba de Maentel-Haenszel: 0.37

Prueba de P: 0.71

De esta manera se estimó que un paciente que presentó en la evolución de la enfermedad ampollas de 17 mm tuvo 35% más riesgo de corresponder a un penfigoide, comparado con un paciente que tuvo ampollas más grandes. Se calculó una prueba de X Mh de 0.37 y una p de 0.71

B.- También se tomó como promedio máximo el tamaño de 24 mm de las ampollas para estimar el riesgo de asociarse a penfigoide ampolloso, se realizó una tabla 2x2, con los siguientes datos:

Tabla 7

Tamaño de las ampollas

Penfigoide	24 mm	>25 mm	Total
Si	24	21	45
No	3	4	7
Total	27	25	52

Datos faltantes 1

Riesgo relativo: 1.52

Prueba de Maentel-Haenszel: 0.51

Prueba de P: 0.60

En esta asociación los pacientes que presentaron ampollas de 24 mm tuvieron 52% más de riesgo de corresponder a un penfigoide comparado con un paciente que tuvo ampollas de más de 25 mm. Se calculó una prueba de Xmh de 0.51 y una p de 0.60

Consistencia de las ampollas:

En relación a la consistencia de las ampollas se obtuvieron los siguientes datos en una tabla 2x2:

Tabla 8

Consistencia de las ampollas

Penfigoide	Flaccidas	Tensas	Total
Si	5	37	42
No	2	5	7
Total	7	42	49

Datos faltantes:4

Riesgo relativo: 0.33

Prueba de Maentel-Haenszel: 1.15

Prueba de P: 0.24

Un paciente que presenta ampollas flaccidas tiene el 33 % del riesgo de corresponder a un penfigoide ampolloso comparado con un paciente que presenta ampollas tensas, se calculó una X mh de 1.15 y una p de 0.24.

Contenido de las ampollas

Al evaluar el contenido de las ampollas y su relación a penfigoide ampoloso se obtuvieron los siguientes datos en una tabla 2x2.

Tabla 9

Contenido de las ampollas

Penfigoide	Seroso	Sero-hemorrágico	Total
Si	32	9	41
No	1	6	7
Total	33	15	48

Datos faltantes:5

Riesgo relativo: 21.33

Prueba de Maentel-Haenszel: 3.32

Prueba de P: 0.009

Un paciente que presenta ampollas de contenido seroso tiene 21 veces más riesgo de asociarse a un penfigoide ampoloso comparado con un paciente que presenta ampollas de contenido sero-hemorrágico. Se estimó una X_{mh} de 3.32 y una prueba de p de 0.0009.

Correlación clínico patológica

Los pacientes fueron estudiados desde dos puntos de vista, el clínico y el histopatológico; de los 53 pacientes que clínicamente presentaban datos de penfigoide, en 36 se corroboró el cuadro clínico. Mientras que al analizar las biopsias de todos los pacientes se confirmó el diagnóstico en 45 de ellos. En el cuadro 10 y 11 se muestran lo datos encontrados.

Tabla 10

Correlación clínico patológica

Diagnóstico clínico	No. de casos	%
Penfigoide	36	67.92
Pénfigo vulgar	3	5.65
Dermatitis herpetiforme	7	13.20
Eritema multiforme	1	1.88
Reacción medicamentosa	1	1.88
Penfigoide y Enf de Duhring	5	9.43
Penfigoide y pénfigo vulgar	1	1.88
TOTAL	53	100

Del total de pacientes que fueron estudiados clínicamente (53), 36 fueron enviados con el diagnóstico de penfigoide, de seis pacientes además del penfigoide se sospechaba que podían estar presentando otra enfermedad ampollosa agrégada (cinco con Enfermedad de Durhing Brocq y otro a pénfigo vulgar siete pacientes sugerían diagnóstico de dermatitis herpetiforme, otro de eritema multiforme y cinco de pénfigo vulgar.

Tabla11

Correlación clínico patológica

Diagnóstico histológico	No. de casos	%
Penfigoide	45	84.50
No clasificable	5	9.43
Dermatitis herpetiforme	1	1.88
Otro diagnóstico	2	3.77
TOTAL	53	100

Del total de biopsias enviadas al servicio de histopatología en el periodo de estudio, 45 correspondieron a penfigoide ampolloso, cinco biopsias no fue posible su clasificación, en una se hizo el diagnóstico de dermatitis herpetiforme y en dos fue otro el diagnóstico.

De todas las biopsias que clínicamente se enviaron como penfigoide ampolloso histopatológicamente correspondieron a una frecuencia con diagnóstico histológico de 11.68%(45) y se observó una correlación clínico patológica del 84.90%(45/53)

Tabla 12

Correlación clínico patológica

Penfigoide	Diagnóstico	
	Clinico	Histologico
SI	36	45
NO	18	8
Total	53	53
%	66.03	84.50

XV. CONCLUSIONES:

- 1.- El Penfigoide ampoloso es una enfermedad poco frecuente, en el Centro Dermatológico Pascua se han visto 45 pacientes en 16 años. La frecuencia fue de 0.007 en la consulta externa de los pacientes de primera vez .
 - 2.- Las enfermedades ampollasas se observaron en una frecuencia del 0.05% entre toda la consulta de primera vez, el PA ocupó el tercer lugar en número de casos, se ubico después del pénfigo vulgar y pénfigo seborreico, en el período de estudio (1982-1997).
 - 3.- En cuanto al sexo la revisión está de acuerdo con lo publicado por varios autores, de que no hay predilección por alguno de ellos. Pues se encontraron: 28 mujeres y 25 hombres, lo cual no es significativo a favor de ninguno de los dos sexos.
 - 4.- En el presente estudio el promedio de edad fue de 70 años, con una mínima de 42 años y una máxima de 100 años. Esto reafirma lo dicho sobre penfigoide que es más frecuente en mayores de 60 años y muy raro antes de los 40 años.
 - 5.- La topografía la región que más se afectó en estos pacientes fue el tórax anterior y posterior, le siguieron en frecuencia las extremidades superiores e inferiores, en la literatura se ha comunicado que los sitios que más se afectan son el abdomen y regiones distales de las extremidades. La mucosa oral se encontró lesionada en la cuarta parte de los pacientes.
 - 6.- En relación a las características clínicas se observó que más de 70% de los pacientes desarrollaron ampollas tensas y de contenido seroso. Datos que corresponden con la literatura.
 - 7.- De acuerdo a la disposición en que se presentaron las ampollas, nuestros datos fueron diferentes a lo publicado por otros autores; 24 de nuestros pacientes presentaron una disposición aislada.
-

- 8.- En este estudio se analizaron las características de la piel circundante a las ampollas, se ha reportado que estas asientan sobre una piel eritematosa, edematosa o sobre una piel normal, más de la mitad de nuestros pacientes presentaban ampollas que asentaban sobre una piel eritematosa.
 - 9.- En nuestros pacientes dos tenían antecedentes de Diabetes mellitus, uno artritis reumatoidea. Su asociación a otras enfermedades es baja de acuerdo con lo reportado.
 - 10.- Los datos histopatológicos encontrados en la mayoría de las biopsias estudiadas, presentaron ampollas subepidérmicas, conteniendo infiltrado de eosinófilos y restos de fibrina, el techo de las ampollas está formado por la epidermis y el piso por la dermis papilar y en la piel circundante se observó un infiltrado de eosinófilos e infiltrado mixto.
 - 11.- Entre las características clínicas y su asociación a penfigoide, se observó un riesgo para aquellos pacientes que presentaron ampollas que median hasta 17 mm como tamaño mínimo promedio, así como para aquellos que tuvieron ampollas de 24 mm. También se encontró asociado a la consistencia tensa de las ampollas y el indicador más importante correspondió al contenido de las ampollas, ya que un paciente que presenta ampollas serohemorrágicas tiene 20 veces más el riesgo de corresponder a un penfigoide.
 - 12.- Hasta el momento no hay ningún estudio sobre correlación clínico- patológica de penfigoide, es importante señalar que debido a la gran similitud que tiene el penfigoide con las otras enfermedades ampollosas, es posible confundir su diagnóstico. Se observó que fue mayor el número de biopsias diagnosticadas que los datos clínicos.
 - 13.- En algunos casos no fue posible realizar un diagnóstico histopatológico de la enfermedad ampollosa, Sería importante contar con otras técnicas de apoyo diagnóstico como la inmunofluorescencia.
-

XVI. FOTOS CLINICAS

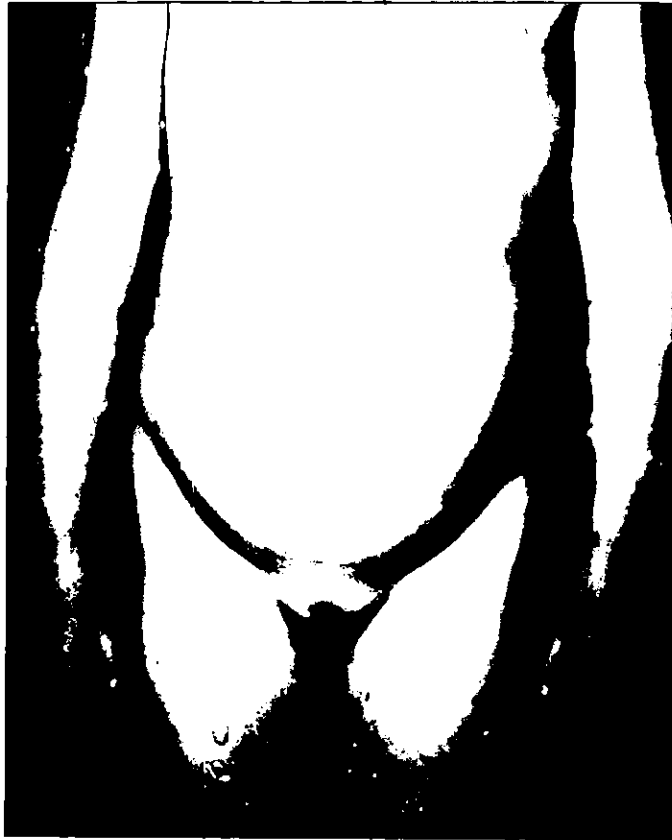

Foto 1 Pemfigoide juvenil, ampollas en distribución acral



Foto 2 Grandes ampollas en el pemfigoide juvenil



Foto 3 Penfigoide placas urticarianas, costras melicéricas, liquenificación



Foto 4 Penfigoide polimórfico, vesículas, liquenificación



Foto 5 Vesículas, ampollas y placas urticarianas



Foto 6 Penfigoide polimórfico

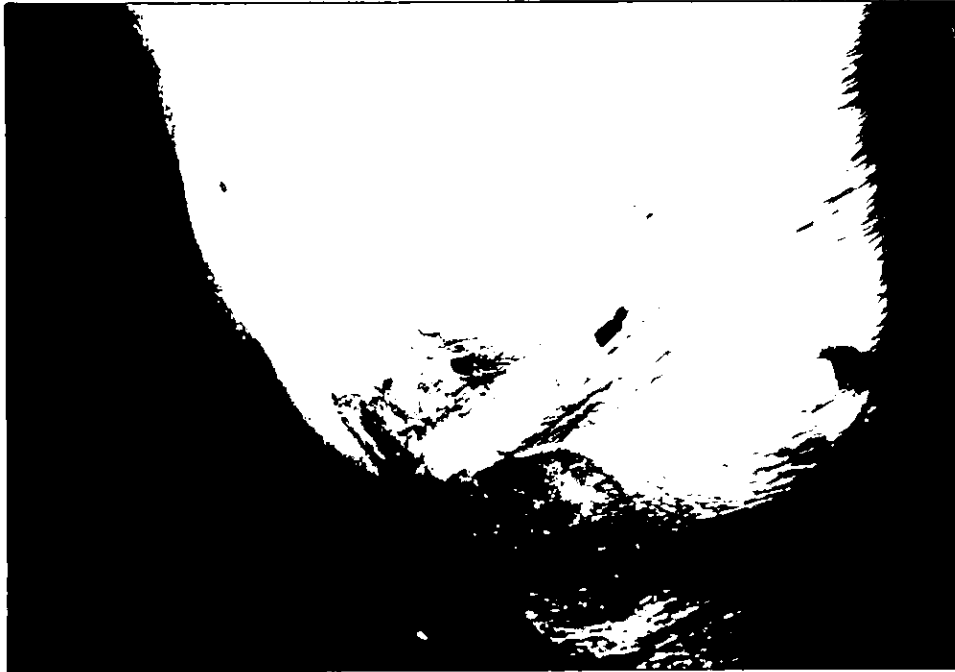


Foto 7 Penfigoide ampollas, ampollas grandes y exulceraciones



Foto 8 Se aprecia una ampolla subepidérmica de gran tamaño. El piso está formado por las papilas dérmicas; mientras que el techo lo constituye la capa basal. El contenido muestra depósitos de fibrina (H.-E. 4X)

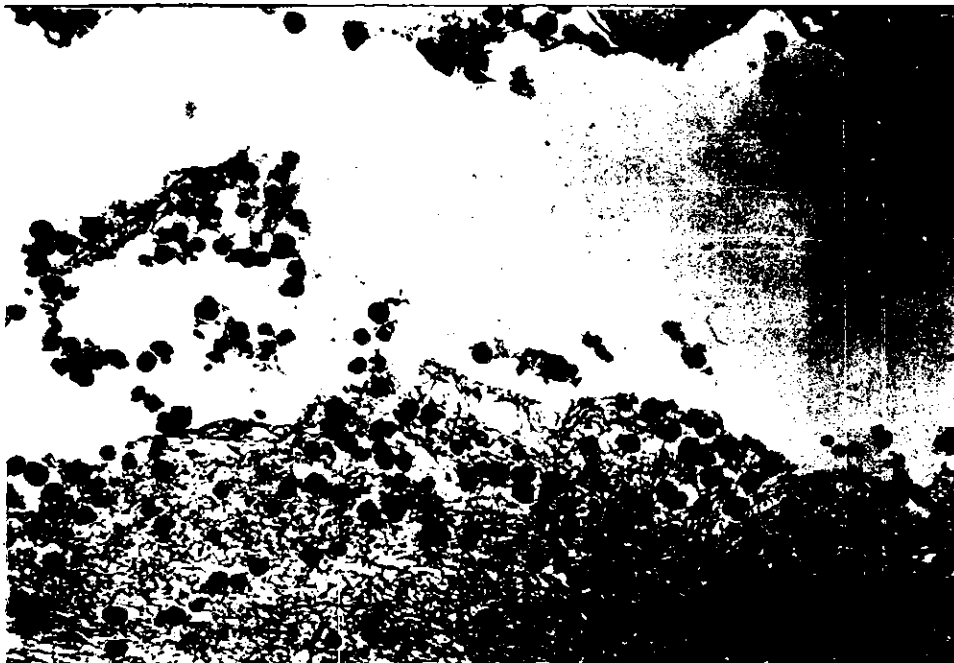

Foto 9 Se muestra un detalle de la ampolla subepidérmica en cuyo contenido predominan eosinófilos y depósitos de fibrina (H.-E. 40X)

XVIII. BIBLIOGRAFIA

1. Gomes I, Iglesias L, Uruñuela J, Penfigoide de Lever. Actas Dermo-Sif Año LII;1961:(4)130-134.
2. Grant J. Anhalt. Penphigoid Bullous and cicatricial. Dermatologic Clinics 1990;8(4):701-716
3. Korman NG. Penfigoide ampolloso. Arch Dermatol 1993;11(3):497-513.
4. Montgomery H. Dermatopathology. Bullous dermatoses. Hoeber Medical Division 1967, p.155.
5. Hisler B, Blumenthal N, et al. Bullous pemphigoid in lesions. J Am Acad Dermatol 1989;20:683-
6. Lever W.F, Schaumburg G. Histopatología de la piel. Intermédica. 1991 p.123-4
7. Holubar K, Wojnarowska F, Briggaman R. Management of blistering disease. London, Chapman all Hall Medical 1990, 1-12.
8. Bernard P, et al. Incidence and Distribution of Subepidermal Autoimmune Bullous Skin Diseases in Three French Regions. Arch Dermatol 1995;131:48-52.
9. Zambrano M.T. Clases impartidas durante el Curso de Enfermedades Ampollosas y comunicación personal. 1998.
10. Gammon W, Kowalewsky C, et al. Direct immunofluorescence studies of sodium chloride separated skin in the differential diagnosis of bullous pemphigoid and epidermolysis bullosa adquirita. J Am Acad Dermatol.1990;22:664
11. Chan L, Dorman M, Agha A. Pemphigoid vegetans represents a bullous pemphigoid variant J Am Acad Dermatol 1993;28(2):331-335.
12. Ogasawara M, Matsuda S, Nishioka K. Penphigoid vegetans. J Am Acad Dermatol 1994;30:649-650.
13. Tamada Y, Yokochi K et al. Penphigoid Nodularis. A Case with 230 KDa Hemidesmosomes antigen Associated with Bullous Pemphigoid Antigen. The Journal of Dermatology 1995;22:201-204.
14. Rodenas J, Tercedor J, Abadia F. Penfigoide Nodular, una variedad atípica de penfigoide ampolloso. A propósito de un caso con estudio de su inervación. Actas

- Dermo-sif 1996;87:321-325.
15. Cliff S, Holden C. Pemphigoid nodular: a report of three cases and review of the literature. *Br J Dermatol* 1997;136:398-401.
 16. Hadi S, Barnetson R, et al. Clinical, histological studies and in 50 patients with bullous pemphigoid. *Dermatologica* 1988;176:6
 17. Tsutomu M, Takashi L, Toshihiko S. Antibasement membrane zone antibodies in localized pretibial pemphigoid. *Int J Dermatol* 1991;30(6):422-4.
 18. Harish P. Patel . Bullous pemphigoid . Current therapy in dermatology-2.1° ed..58 BC Decker Inc. Philadelphia Pennsylvania. USA 1988.
 19. Person J, Rogers R. Bulous pemphigoides and psoriasis. Does subclinical bullous pemphigoid exist. *Br J Dermatol* 1976;95:535.
 20. Sander H, Utz M, Peters M. Bullous pemphigoid and dermatitis herpetiformis: mixed bullous disease or coexistence of two separate entities? *J Cutan Pathol* 1989;16:370-374.
 21. Tamaki K, Nashiro K, Ishii A. Cicatricial pemphigoid with Linear IgA Deposit. *The Journal of Dermatology* 1990;17:317-321.
 22. Joost T, Tank B. Causative agents and pathogenicity in iatrogenic cutaneous autoimmunity. *Int J Dermatol* 1987;26:75-77.
 23. Diaz O, Abraham E, Destefano E. Penfigoide benigno de mucosas (Lever) o dermatitis ampollar mucosinequante y atrofiante (Lortar-Jacob) *Rev Arg Dermatol* 1982;63:309-313.
 24. Ruocco V, Sacerdoti G. Pemphigus and bullous pemphigoid due to drugs. *J Invest Dermatol* 1991;30(5):307-312.
 25. Venning V, Wojnarowska F. The association of bullous pemphigoid and malignant disease: a case control study. *Br J Dermatol* 1990;123:439-445.
 26. Ogg G, et al. Ramipril-associated lichen planus pemphigoides. *Br J Dermatol* 1997;136:412-414.
 27. Hernández-Aguado I, et al. Penfigoide ampoloso en un lactante de cinco meses. *Med. Cut. I.L.A.* 1982;10:391-394.
 28. Oranje A, et al. Bullous Pemphigoid in children. *Int J Dermatol.* 1991;30(5):339-342.
-

29. Wakelin S, Allen J, Wojnarowska F. Childhood bullous pemphigoid report of a case with dermal fluorescence on salt-split skin. *Br J Dermatol* 1995;133:615-618.
 30. Klaus F, Margot P. Immunodermatology Update: The immunologically mediated vesiculobullous disease. *May Clin Proc* 1991;66:187-188.
 31. Lindelof B, Islam N, Eklund G. Pemphigoid and Cancer. *Arch Dermatol* 1990;126:66-67.
 32. Liu H, Su D, Rogers R. Clinical variants of pemphigoid. *Int J Dermatol* 1986;25:17-18.
 33. Neil K. Bullous Pemphigoid. *J Am Acad Dermatol* 1987;16:907-9.
 34. Peters M, Rogers R. Clinical correlations of linear IgA deposition at the cutaneous basement membrane Zone. *J Am Acad Dermatol* 1989;20:761-4.
 35. Yancey K, et al. Studies of patients with anti-epiligrin cicatricial pemphigoid. *The Journal of Dermatology* 1995;22:829-835.
 36. Hultsch D, et al. Antiepiligrin cicatricial pemphigoid. *Arch Dermatol* 1994;130:1521-29.
 37. Soh H, Hosokawa H, Asada Y. IgE and its related phenomena in bullous pemphigoid. *Br J Dermatol* 1993;128:371-77.
 38. Gao S, Bystryk J. A novel bullous pemphigoid antigen (BP125) located in the deeper layers of the basement membrane zone. *Arch Dermatol* 1994; 130:873-8.
 39. Rogers R, Sheridan P, Nightingale S. Desquamative gingivitis clinical, histopathologic immunopathologic and therapeutic observations. *J Am Acad Dermatol* 1992;7:729.
 40. Ruocco V, Sacerdoti G. Pemphigoid due to drugs. *Int J Dermatol* 1991;30:307-308
 41. Lawrence S, Hammerberg C, Cooper K. Significantly increased occurrence of HLA-DQB1 0301 allele in patients with ocular cicatricial pemphigoid. *J Invest Dermatol* 1997;108:129-132.
 42. Stanley J. Bullous pemphigoid. *Dematol clinics* 1983;205:10-12
 43. Tappeiner G, Konrad K, Holubar K, Erithrodermic bullous pemphigoid. Report of a case. *J Am Acad Dermatol* 1982;6:489.
 44. Balding S, et al. Cicatricial pemphigoid autoantibodies react with multiple sites on the BP180 extracellular domain. *Br J Invest Dermatol* 1996;106:141-6.
-

45. Welgand D, Clement M. Direct immunofluorescence in bullous pemphigoid; effects of extent and localitation of lesion. *J Am Acad Dermatol* 1989;20:437-8.
 46. Yancey R, Lawley T. Immunologically Mediated skin disease. Harirson Principles of Internal Medicine. 12° ed. 318 Mc. Graw Hill. USA 1991.
 47. Muramatsu T, Lida T, Shirai T. Pemphigoid and pemphigus foliaceus successfully treated with topical corticosteroids. *The Journal of Dermatology* 1996;23:683-688.
 48. Younger J, Harris D, Colver G. Azathioprine in dermatology. *J Am Acad Dermatol* 1991;25:281-6.
 49. Paul M, et al. Low-dose methotrexate treatment in elderly patients with bullous pemphigoid *J Am Acad Dermatol* 1994;31:620-5.
 50. Gorretti M, et al. Penfigoide ampolloso. Tratamiento con metotrexato. *Actas Dermo-Sif* 1996;87:575-7.
 51. Azaña J, Misa R, Boixeda J. Topical cyclosporine for cicatricial pemphigoid. *J Am Acad Dermatol* 1991;24:987-1001.
 52. Degos R. *Dermatologie*. Flammarion Medicine Sciencies Francia 1981.
 53. Thomas I, Khorenian S, Arbesfeld D. Treatment of generalized bullous pemphigoid with oral tetracycline. *J Am Acad Dermatol* 1993;28:74-7.
 54. Pereyo N, Davis L, Georgia A. Generalized bullous pemphigoid controlled by tetracycline therapy alone. *J Am Acad dermatol* 1995;32:138-9.
 55. Hornschuh B, Hamm H, Wever S, et al. Treatment of 16 patients with bullous pemphigoid with oral tetracycline and niacinamide and topical clobetasol. *J Am Acad Dermatol* 1997;36:101-3.
 56. Fivenson D, et al. Nicotinamide and tetracycline therapy of bullous pemphigoid. *Arch Dermatol* 1994;130:753-758.
 57. Kolbach D, Remme J, Bos W. Bullous pemphigoid successfully controlled by tetracycline and nicotinamide. *Br J Dermatol* 1994;133:88-90.
 58. Beckers R, et al Adjuvant high-dose intravenous gammaglobulin in the treatment of pemphigus: experience in six patients. *Br J Dermatol* 1995;133:289-293.
 59. Scola F, Telang G, Swartz CH. Dishidrosiform pemphigoid. *J Am Acad Dermatol*
 60. Fry L, Seah P. *Immunolgya de las enfermedades de la piel*. 1° ed. Editorial Jims 1977.
-

61. Giannini J.M, Callen J. P, Gruber G. Bullous pemphigoid and rheumatoid arthritis. *J Am Acad Dermatol* 1981;4(6):695-697.
 62. Villarroel A, Corti R, Leza J. Penfigoide de Lever como manifestación de neoplasia interna. *Rev Argentina de Dermatología* 1891;62:146-152.
 63. Ross J, McKee P, Smith N. Unusual variants of pemphigoid: from pruritus to pemphigoid nodularis. *J Cutan Pathology* 1992;19:212-216.
 64. Mutasim D, Pelc N, Anhalt G. Penfigoide cicatricial. *Clínicas dermatológicas* 1993;11(3):515-527.
 65. Gruber C, Owen L, Callen J. Vesicular pemphigoid. *J Am Acad Dermatol* 1980;3(6):619-622
 66. Alastair J.J. Wood. Management of acquired bullous skin diseases. *The England Journal Medicine* 1995;333:1475-1485.
 67. Peniche J, Hernandez P, Saul A. Penfigoide buloso. IV Congreso Mexicano de Dermatología. Tampico. 1967.
 68. Toribio J, Quiñones P. Penfigoide crónico localizado. *Actas Dermo-sif* 1978;28:295-300
 69. Robledo A, y cols. Penfigoide ampolloso y psoriasis. *Actas Dermo-sif* 1977;409-416.
 70. Tamada Y, Yokochi K, Oshitani Y. Pemphigoid nodularis: A case with 230 KDa hemidesmosomes antigen associated with bullous pemphigoid antigen. *The Journal of Dermatology* 1995;22:201-204.
 71. Darling T, Cardenas A, Jeffrey M. A child with antibodies targeting both linear IgA Bullous Dermatosi and bullous pemphigoid antigens. *Arch Dermatol* 1995;131:1438-1442.
 72. Bastuji S, Joly P, Picard C. Drugs associated with bullous pemphigoid *Arch dermatol* 1996;132:272-6
 73. Hashimoto T, Murakami H, Senboshi Y. Antiepiligrin cicatricial pemphigoid: The first case report from Japan. *J Am Acad Dermatol* 1996;34:940-2.
 74. Lish K, Washenik K, Yancey K. Anti-epiligrin cicatricial pemphigoid in a patient with HIV. *J Am Acad Dermatol* 1997;36:486-8.
 75. Saitoh A, Osada A, ohtake N. Erythrodermic bullous pemphigoid. *J Am Acad*
-

- Dermatol 1993;28:124-125.
76. Korman N, Woods S. Erythrodermic bullous pemphigoid is a clinical variant of bullous pemphigoid. *Br J Dermatol* 1995;133:967-971.
 77. McGrath J, et al. A homozygous deletion mutation in the gene encoding the 180 kDa bullous pemphigoid antigen (BPAG2) in a family with generalized atrophic benign epidermolysis bullosa. *J Invest Dermatol* 1996;106:771-4.
 78. Guillaume J, Vaillant L, Bernard P. Controlled trial of azathioprine and plasma exchange in addition to prednisolone in the treatment of bullous pemphigoid. *Arch Dermatol* 1993;129:49-53.
 79. Su H, Reano A, Hesse S. Modulation of bullous pemphigoid antigens by gamma interferon in cultured human keratinocytes. *The Journal of Dermatology* 1990;17:16-23.
 80. Rasmussen H, Jepsen L, Brandrup F. Penicillamine-induced bullous pemphigoid with pemphigus-like antibodies. *J Cutan Pathol* 1989;16:154-7.
 81. Ruocco V., Sacerdoti G. Pemphigus and bullous pemphigoid due to drugs. *Int J Dermatol* 1991;30(5):307-312.
 82. Sepp H, Dahlback K, Dahlback B. Deposition of C3, C9 neoantigen and vitronectin (S-protein of complement) in lichen planus pemphigoides. *Br J Dermatol* 1990;123:39-47.
 83. Schaller J, Feleke W, Haustein F. HLA in bullous pemphigoid. The probable role of HLA-B7 as a marker for poor responders to immunosuppressive therapy. *Int J Dermatol* 1991;30(1):36-38.
 84. Su D, Oursler J, Muller S. Paraneoplastic pemphigus: A case with high titer of circulating anti-basement membrane zone autoantibodies. *J Am Acad Dermatol* 1994;30:841-4.
 85. Modiano P, Reichert S, Barbaud A. Bullous Pemphigoid in association with cutaneous lesions specific to a myelodysplastic syndrome. *Br J Dermatol* 1997;136:402-406.
 86. Carretero G, Herrera E, Aparicio B. Penfigoide ampoloso localizado. *Actas Dermosif* 1986;77(11):629-634.
 87. Ocampo J, Campo A, Marco V. Penfigoide ampoloso localizado: comunicación de
-

- un caso. *Actas Dermo-sif* 1989;80:45-47.
88. Casado J, Soto M, Contreras F. Penfigoide ampolloso: presentación de un caso localizado con lesiones papulosas urticariformes y con posible relación con neoplasia visceral. *Actas Dermo-sif* 1981;72:43-8.
89. Armijo M, Estella S, Aparicio M. Penfigoide cicatrizal localizado de Brunsting-Perry. *Actas Dermo-sif* 1986;77:269-275.
90. Langeland T. Penfigoide cicatrizal infantil con depositos lineales de IgA. *Actas Dermo-sif* 1986;77:13-14.
91. Pedragosa R, Gonzalez B, Huguet P. Penfigoide localizado gestacional. *Actas Dermo-sif* 1988;79:161-163.
92. Wolf J, Dechner E. Nonbullous bullous pemphigoid. *Int J Dermatol* 1992;11(7):498-500.
93. Gutierrez M, Garrido V, et al. Penfigoide ampolloso a tipo eritema anular centrifugo. *Actas Dermo-sif* 1986;77:669-671.
94. Arwin Ch. Electron microscopic observations on pemphigoid. *Arch Dermatol* 1982; 43 439-446.
95. Joyce Rico. Autoimmune blistering diseases in Children. *Seminars in Dermatol* 1995;14:54-9.
96. Meenan F, Cahalane S. Bullous Pemphigoid of Childhood and coeliac disease. *Br J Dermatol* 1969;81:777-9.
97. Kurzhals G, Stolz W, Maciejewski W. Localized cicatricial pemphigoid of the Brunsting-Perry with transition into disseminated cicatricial preembedding. Report of a case proved by preembedding immunogold electron microscopy. *Arch Dermatol* 1995;131:580-585.
98. Tamada Y, Yokochi E, Nitta Y. Lichen planus pemphigoides: Identification of 180 kd hemidesmosome antigen. *J Am Acad Dermatol* 1995;32:883-7.
99. Del Pozo H, Aragoness F, Sanchez J. Penfigoide ampolloso, púrpura hiperglobulinemica y síndrome linfoproliferativo de células B. *Actas Dermo-sif* 1989;80:739-744.
100. Buhac J, Bhol K, Padilla T. Coexistence of pemphigus vulgaris and ocular cicatricial pemphigoid. *J Am Acad Dermatol* 1996;34:884-6.
-

101. Slawsky L, Maroon M, Tyler W. Association of scabies with a bullous pemphigoid-like eruption. *J Am Acad Dermatol* 1996;34:878-9.
 102. Hiao G, Chiu H. Dermatophyte infection associated with a local recurrence of bullous pemphigoid. *Br J Dermatol* 1995;132:833-5.
 103. Nagano T, Tani M, Adachi A. Childhood bullous pemphigoid: immunohistochemical, immunoelectron microscopic, and Western blot analysis. *J Am Acad Dermatol* 1994;30:884-8.
 104. Maceyko B, Camisa C, Bergfeld W. Oral and cutaneous lichen planus pemphigoides. *J Am Acad Dermatol* 1992;27:889-92.
 105. Machado P, Michalaky H, Roche P. Serological diagnosis of bullous pemphigoid: comparison of the sensitivity of indirect immunofluorescence on salt split skin to immunoblotting. *Br J Dermatol* 1992;126:236-41.
 106. Tamak K, Igarashi A, Nakamura K. Bullous pemphigoid of childhood: immunofluorescent investigation. *The Journal of Dermatology* 1988;15:400-4.
 107. Yamaguchi R, Oryu F, Hidano A. A case of bullous pemphigoid induced by tiobutarit. *The Journal of Dermatology* 1989;16:308-11.
 108. Pierard J, Whimster I. The Histological diagnosis of dermatitis herpetiformis, bullous pemphigoid and erythema multiforme. *Br J Dermatol* 1961;73:254-266.
 109. Ueda-Furukawa M, Kitano Y, Hashimoto K. Trichophytic granuloma associated with bullous pemphigoid. *The Journal of Dermatology* 1988;15:339-441.
 110. Davis A, Bhogal B, Whitehead P. Lichen Planus pemphigoides: its relationship to bullous Pemphigoid. *Br J Dermatol* 191125:263-271
 111. Strohal R, Rappersberger K, Pehamberger H. Nonbullous pemphigoid: prodrome of bullous pemphigoid or a distinct pemphigoid variant ? *J Am Acad Dermatol* 1993;29:293-9.
 112. Venning V, Whitehead P, Leigh I, et al. The clinical expression of bullous pemphigoid is not determined by the specificity of the target antigen. *Br J Dermatol* 1991;125:561-565.
 113. Chan L, Kevin D, Cooper D. A novel immune-mediated subepidermal bullous dermatosis characterized by IgG autoantibodies to a lower lamina lucida component. *Arch Dermatol* 1994;130:343-347.
-

114. Kelly T, Cerio R, Bhogal B. The distribution of IgG subclasses in pemphigoid gestationis: PG factor is an IgG1 autoantibody. *J Invest Dermatol* 1989;92:695-698.
 115. Kelly S, Black M, Flemming S. Antigen-presenting cells in the skin and placenta in pemphigoid gestationis. *Br J Dermatol* 1990;122:593-599.
 116. Kirtschig G, Marinkovich P, Burgerson R. Anti-basement membrane autoantibodies in patients with anti-epiligrin cicatricial pemphigoid bind the a subunit of laminin 5. *J Invest Dermatol* 1995;105:543-548.
 117. Jordon R, Lawrence L, Bushkell L. The complement system in pemphigus, bullous pemphigoid and herpes gestationis. *Int J Dermatol* 1979;18:271-280.
 118. Tanaka M, Hashimoto T, Amagai M. Characterization of bullous pemphigoid antibodies by use of recombinant bullous pemphigoid antigen proteins. *J Invest Dermatol* 1991;97:725-8.
 119. Bernad P, Prost C, Aucouturier P. The subclass distribution of IgG autoantibodies in cicatricial pemphigoid and epidermolysis bullosa acquisita. *J Invest Dermatol* 1991;97:259-263.
 120. Fuente L, Velez A. Penfigoide cicatrizal. *Piel* 1992;7(9):465-6.
 121. Bouscarat F, Chosidow O, Picard C. Treatment of bullous pemphigoid with dapsone: retrospective study of thirty-six cases. *J Am Acad Dermatol* 1996;34:683-4.
 122. Palomo A, Nisis H, Moreno M. Penfigoide dishidrosiforme. *Piel* 1991;6(5):207-210.
 123. Shoko Urano. Localized Bullous Pemphigoid of the vulva. *The Journal of Dermatol* 1996;23:580-582.
 124. Callen J, McCall M. Bullous pemphigoid: A cause of peripheral blood eosinophilia. *J Am Acad Dermatol* 1983;8(5):648-651
 125. Pascal J, Ruto F, et al. Brunsting-Perry cicatricial bullous pemphigoid: A clinical variant of localized acquired epidermolysis bullosa. *J Am Acad Dermatol* 1993;28:89-92.
 126. Marcelus C, et al. Bullous pemphigoid and epidermolysis bullosa acquisita. *Arch Dermatol* 1996;132:151-157.
 127. Amagai M, et al. Southern Analysis of the 230 KD Bullous pemphigoid antigen gene in normal humans, animals, and patients with junctional epidermolysis bullosa. *J Invest Dermatol*. 1991;97:249.253.
-

128. Borradori L, et al. Specific dermatoses of pregnancy. Editorial. Arch Dermatol 1994;130:778-780.
 129. Takamory K, et al. The role of proteases in pathogenesis of bullous dermatoses. Int J Dermatol. 1988;27(8):533-539.
 130. Czech W, et al. Granulocyte activation in bullous diseases: Release of granular proteins in bullous pemphigoid and pemphigus vulgaris. J Am Acad Dermatol 1993;29:210-215.
 131. Fairley J, et al. Expression pattern of the bullous pemphigoid 180 antigen in normal and neoplastic epithelia. Br J Dermatol 1995;133:385-391.
 132. Rapini R. Citotoxic drugs in the treatment of skin disease. Int J Dermatol 1991;30:313-314
 133. Gaucherand M, et al. Major antigenic epitopes of bullous pemphigoid 230 KDa antigen map within the C-terminal end of protein. Evidence using a 55 Kda recombinant protein. Br J Dermatol 1995; 132:190-6.
 134. Ghoestani R, Nicolas J, Rousselle P, et al. Identification of a 168-KD antigen in a subset of patients with cicatricial pemphigoid. J Invest Dermatol 1996;107:136-9
 135. Hashimoto T, et al. A case of bullous pemphigoid with antidesmoplakin autoantibodies. Br J Dermatol 1994;131:694-699
 136. Darling T, et al. Premature termination codons are present on both alleles of the bullous pemphigoid antigen 2/type XVII collagen gene in five Austrian Families with generalized atrophic Benign Epidermolysis bullosa. J Invest Dermatol 1997;108:463-468.
 137. Siegel J, et al. High-dose methylprednisolone in the treatment of bullous pemphigoid Arch Dermatol 1984;120:1157-1165.
 138. Cormane R, Hauge L.S. Immunofluorescence of the skin. The interpretation of the staining of blood vessels and connective tissue aided by new techniques. Br J Dermatol 1970;82:26.
 139. Degos, R.: Dermatologie. Ed. Flammarion, Medicine Sciences. Francia 1981
 140. Poskitt L, Wojnarowska. Minimizing cicatricial pemphigoid orodynia with minocycline. Br J dermatol 1995; 132: 784-789
 141. Rook A, et al: tratado de dermatología DOYMA 1992: 1647-1651
-