

16
2ej.
**UNIVERSIDAD NACIONAL AUTONOMA
DE MEXICO**

FACULTAD DE MEDICINA

**INSTITUTO MEXICANO DEL SEGURO SOCIAL
JEFATURA DE ENSEÑANZA E INVESTIGACION
HOSPITAL DE ESPECIALIDADES
CENTRO MEDICO "LA RAZA"**

TUMOR DE CUERPO CAROTIDEO

**TESIS DE POSTGRADO
PARA OBTENER EL GRADO DE
ESPECIALISTA EN:
CIRUGIA GENERAL
PRESENTA:
DR. SEIR ALFONSO CORTES CARDENAS**

ASESOR: DR MARCO ANTONIO PIZARRO CASTILLO



IMSS

MEXICO, D. F.

FEBRERO, 1997.

**TESIS CON
FALLA DE ORIGEN**

261666



Universidad Nacional
Autónoma de México



UNAM – Dirección General de Bibliotecas
Tesis Digitales
Restricciones de uso

DERECHOS RESERVADOS ©
PROHIBIDA SU REPRODUCCIÓN TOTAL O PARCIAL

Todo el material contenido en esta tesis esta protegido por la Ley Federal del Derecho de Autor (LFDA) de los Estados Unidos Mexicanos (México).

El uso de imágenes, fragmentos de videos, y demás material que sea objeto de protección de los derechos de autor, será exclusivamente para fines educativos e informativos y deberá citar la fuente donde la obtuvo mencionando el autor o autores. Cualquier uso distinto como el lucro, reproducción, edición o modificación, será perseguido y sancionado por el respectivo titular de los Derechos de Autor.


TUMOR DE CUERPO CAROTIDEO

PRESENTA:


Dr. Seir Alfonso Cortes Cárdenas
R IV Cirugía General
H.E.C.M.R. I.M.S.S.



hospital de especialidades


Dr. Arturo Robles Páramo DIVISION DE EDUCACION
Jefe de Enseñanza e investigación INVESTIGACION MEDICA
H.E.C.M.R. I.M.S.S.


Dr. José Fenig Rodríguez
Jefe del Dpto. de Cirugía General
H.E.C.M.R. I.M.S.S.


Dr. Marco Antonio Pizarro Castillo
Cirujano adscrito al servicio de Cirugía general
H.E.C.M.R. I.M.S.S.
Asesor de tesis

SERVICIO DE CIRUGÍA GENERAL
H.E.C.M.R. I.M.S.S.



TUMOR DE CUERPO CAROTIDEO

Dr. Seir Alfonso Cortes Cárdenas
R IV Cirugía General
H.E.C.M.R. I.M.S.S.

Dr. Marco Antonio Pizarro Castillo
Cirujano adscrito al servicio de Cirugía general
H.E.C.M.R. I.M.S.S.
Asesor de tesis

SERVICIO DE CIRUGÍA GENERAL
H.E.C.M.R. I.M.S.S.

A mis padres debo el esfuerzo y apoyo

A mis seres queridos el tiempo compartido

A mi universidad lo que he aprendido

Y a mi la satisfacción de haber cumplido

SOLICITUD DE SOBRETIROS

**Dr. Marco Antonio Pizarro Castillo
SERVICIO DE CIRUGÍA GENERAL
HOSPITAL DE ESPECIALIDADES CENTRO MÉDICO LA
RAZA I.M.S.S.
MÉXICO DISTRITO FEDERAL
C.P. 02990**

RESUMEN.

TUMOR DE CUERPO CAROTIDEO. Cortés Cárdenas S:A; Pizarro Castillo M.A. Servicio de Cirugía General del Hospital de Especialidades Centro Médico "La Raza".

Introducción.- El tumor de cuerpo carotídeo es una neoplasia rara, localizada en la bifurcación de la carótida primitiva, la mayoría de los tumores son benignos y no funcionales. El mejor método diagnóstico es la angiografía carotídea y el tratamiento de elección es el quirúrgico.

Material y métodos.- El presente estudio se realiza para determinar si la angiografía es suficiente para el diagnóstico de la enfermedad y la intervención quirúrgica para la curación de la misma. Se estudiaron retrospectivamente 42 pacientes de enero de 1983 a diciembre de 1995 en el servicio de cirugía general del Hospital de especialidades Centro Médico "La Raza".

Resultados.- Se encontraron 36 mujeres y 6 hombres, con una media de edad de 49.19 años. Se realizó angiografía carotídea a 39, 18 fueron en el lado derecho y 16 en el lado izquierdo, 4 bilaterales y 4 normales. El síntoma principal fue una masa pulsátil, a 36 pacientes se les realizó intervención quirúrgica realizando 42 procedimientos, uno de ellos solo se biopsió. Y a cinco no se realizó procedimiento alguno, uno por infiltración y 4 por normalidad. 3 pacientes se complicaron, la mortalidad es del 2.9% y la supervivencia de 97.6%.

Conclusiones.- Se corrobora que la angiografía carotídea es el mejor método diagnóstico y la resección el mejor método terapéutico.

SUMMARY

Tumors of the carotid body are rare. They most commonly arise at the carotid bifurcation, angiography is the diagnosis approach and the treatment method is surgical excision.

Between January 1983 and January 1995 the records of 42 patients were retrospectively reviewed at "Hospital de Especialidades la Raza". 36 females, 6 males with a mean age of 49,19 years.

Carotid angiography were performed in 39 patients, 18 were right, 16 were left, 4 bilateral and 4 normal.

Excision of the tumor were performed in 36 patients, only one was open biopsy and 5 none treatment: 4 normal and one for local invasion.

The mortality was 2,9% and survival 97,6%.

In conclusion our data support that angiography is the best method for diagnosis, and the surgical excision is the best method for treatment.

Key words: carotid body tumor, carotid dissection

RESUMEN.

El tumor de cuerpo carotídeo es raro, se localiza en la bifurcación de la carótida primitiva. Se diagnostica por angiografía carotídea y el tratamiento de elección es quirúrgico. Se estudiaron retrospectivamente 42 pacientes de enero de 1983 a enero de 1995 en el hospital de especialidades de "La Raza", 36 mujeres y 6 hombres, la media de edad fue 49.19 años. Se realizó angiografía carotídea a 39 pacientes, 18 fueron derechos y 16 izquierdos, 4 bilaterales y 4 normales. Se realizó intervención quirúrgica a 36 pacientes, uno solo se biopsió y 5 no recibieron tratamiento alguno, 4 por normalidad y 1 por infiltración, la mortalidad es de 2.9% y la sobrevida de 97.6%. Se corroboró que la angiografía carotídea es el mejor método diagnóstico y la cirugía el mejor método terapéutico.

Palabras Claves.- Tumor de cuerpo carotídeo, Disección carotídea

INDICE

INTRODUCCION.....	1
MATERIAL Y METODOS	5
RESULTADOS	6
DISCUSION	8
CONCLUSIONES.....	10
BIBLIOGRAFIA.....	11
GRAFICAS.....	12

INTRODUCCION.

El tumor de cuerpo carotideo es una neoplasia rara, fue mencionada por primera vez por Von Heller en 1743 y fue descrita en detalle por Lushka en 1862. El cuerpo carotideo es un pequeño órgano quimiorreceptor que se encuentra en la adventicia posterior de la bifurcación de la carótida primitiva₂.

En éste tejido se pueden originar neoplasias y lo más frecuente es que se originen en la bifurcación de la carótida primitiva (llamado tumor de cuerpo carotideo), también se pueden originar en nódulos ganglionares del nervio vago (glomus vago), nervios de la mitad del oído (glomus timpánico) y adyacentes al bulbo yugular (glomus yugular)₃.

La etiología del tumor de cuerpo carotideo se ha asociado a personas que viven en grandes altitudes y en quienes tienen la hiperplasia de órganos quimiorreceptores secundarios a hipoxia crónica₄. A excepción de la herencia. La hipoxia crónica ha sido identificada como único factor predisponente. La estimulación del tejido quimiorreceptor, acelera la frecuencia, profundidad y volumen/minuto de la respiración, la frecuencia cardíaca y eleva la tensión arterial. Los estímulos que suscitan éstas respuestas son la disminución de la tensión arterial de oxígeno, la mayor acidez del plasma, el aumento de la tensión de anhido carbónico y la temperatura de la sangre₅.

El tumor de cuerpo carotideo es también conocido como PARAGANGLIOMA, QUIMIODECTOMA, O GLOMUS CAROTIDEO. En 1956 se propusieron criterios para identificar el tumor de cuerpo carotideo: 1) La masa no secreta adrenalina ni otras sustancias endocrinas, 2) No da una reacción cromafín verdadera (?), 3) Tiene una inervación de tipo sensitivo aferente, porque se origina en el primordio neural en íntima asociación con el bazo y funciona como un quimiorreceptor que responde a las alteraciones del pH o a la concentración de anhido carbónico₆. Desde que se descubrió el tumor del cuerpo carotideo se confundió con otros tumores, Glenner y Grinly (1940)

propusieron que éstos tumores reciban el nombre de PARAGANGLIOMAS y se clasificaran de acuerdo a su posición anatómica : Paragangliomas bronquiales, Paraganglioma vagal, Paraganglioma Aorto-simpático, y Paraganglioma visceral-autónomo; los tumores además pueden ser divididos en funcionales y no funcionales dependiendo de si ellos producen catecolaminas y producen síntomas inducidos por catecolaminas. Sin embargo la gran mayoría de los tumores del cuerpo carotídeo son BENIGNOS Y NO FUNCIONALES.

La mayoría de los tumores de cuerpo carotídeo se presentan a la edad de 40 años (tercera y cuarta década de la vida), muchos son solitarios, sin embargo no es infrecuente encontrar lesiones múltiples. Los pacientes que se presentan con múltiples lesiones generalmente tienen historia familiar. Hay un aumento de 10 veces mayor de padecer tumor de cuerpo carotídeo en personas que viven en grandes altitudes, lo cual se relaciona con el hallazgo de hiperplasia de quimiorreceptores bajo condiciones de hipoxia. Aunque las metástasis son poco frecuentes, algunos reportes indican que pueden ocurrir en el 6% de los pacientes que tienen tumor de cuerpo carotídeo¹⁰. La mayoría de los tumores de cuerpo carotídeo son benignos, la lesión maligna se puede identificar más por su comportamiento clínico que por su aspecto histológico. Antiguamente la incidencia de malignización variaba desde 0-50%¹¹.

El tumor de cuerpo carotídeo se presenta como un bulto indoloro debajo del ángulo del maxilar inferior, por dentro y en la profundidad del esternocleidomastoideo. El tumor transmite la pulsación de la arteria carótida ya que está adherido a la vaina carotídea y a la adventicia de la arteria, la movilidad está restringida verticalmente y las lesiones pequeñas pueden desplazarse lateralmente. La incidencia por sexos se ha visto pareja y se ha presentado cierto predominio familiar. Ocasionalmente los tumores son

bilaterales y a veces se asocian a tumores de estructuras afines como los del glomus yugular¹².

La compresión o invasión local de estructura adyacentes por los tumores de gran tamaño, produce dolor y sensibilidad local, dificultad para deglutir, disfonía, tos, acufenos e hipoacusia. En el 30% de los pacientes se ausculta un soplo que indica la extensión de la vascularidad, a menudo éste soplo es continuo y persiste en la fase diastólica. El 10% de los tumores del cuerpo carotídeo se propagan hacia la línea media provocando una protrusión orofaríngea. Los grandes tumores se propagan a la base del cráneo y se presentan como una masa firme y fija en la región superoesterna del cuello, desviando el paladar blando y sobresaliendo en la pared lateral de la orofaringe. Muchos de los tumores funcionales han sido asociados con hallazgos detectables clínicamente antes o durante la cirugía, éstos incluyen palidez, sudoración, taquicardia e hipertensión, por lo cual se debe tener cuidado en el examen físico incluyendo la palpación y compresión del tumor en cual revela el diagnóstico exacto¹³.

El Diagnóstico generalmente se ha confirmado por medio de angiografía, en la cual el tumor de cuerpo carotídeo aparece como un tumor hipervasculares que separa la arteria carótida interna de la externa (ensanchamiento de la bifurcación carotídea y pronunciada vascularidad tumoral). La angiografía no solo permite diagnosticar el tumor, sino que también delimita su extensión y su grado de vascularidad y ofrece una base para proyectar el abordaje quirúrgico. Asimismo, evalúa la enfermedad aterosclerótica coexistente. Los estudios bilaterales permiten la detección de la enfermedad multicéntrica¹⁴.

La imagenología juega un papel importante en el diagnóstico de tumor de cuerpo carotídeo. La TAC contrastada mejora la evaluación de las tumoraciones el cuello y fue el estudio de elección antes de la resonancia magnética. Típicamente el tumor de cuerpo

carotídeo es bien delimitado, ovoideo a la imagen de TAC, ubicado en la bifurcación de las arterias carótidas, mejorando dicha imagen con la administración de material yodado de contraste.

Recientemente la resonancia magnética ha mostrado muchos avances en comparación con la TAC incluyendo mayor especificidad en signos característicos y aunque no es patognomónico, la apariencia del tumor de cuerpo carotídeo en la resonancia magnética es altamente característica.¹³

La intervención quirúrgica para casos de tumor de cuerpo carotídeo es la única y mejor terapia que cura en forma definitiva el tumor de cuerpo carotídeo, la embolización preoperatoria y la radioterapia han sido consideradas como terapia adyuvantes para el manejo quirúrgico, pero ellas no deben reemplazar la cirugía. La controversia sobre las indicaciones de la extirpación quirúrgica aún permanece vigente, tal vez por la importante morbimortalidad que acarrea la intervención quirúrgica en particular en los tumores grandes en los cuales se contempla la interrupción del riego sanguíneo.¹⁴ En 1940, Gordon-Taylor describió una excisión quirúrgica en la que se seguía un plano de clivaje en el estrato adventicvial comprendido entre el tumor y la pared vascular. Esta maniobra es útil en los tumores más pequeños, pero muchas veces hay que dividir el tumor para separarlo de la bifurcación carotídea. Los tumores grandes suelen estar muy adheridos a la pared del vaso, a menudo el tejido hemangiomaso se propaga sobre la arteria carótida primitiva y oblitera por completo el plano de clivaje,

Otros métodos sistémicos para remoción del tumor de cuerpo carotídeo han sido descritos, incluyendo control proximal y distal de las arterias carótidas, ligadura temprana de la arteria carótida externa y el uso liberal de shunt vasculares con resección y reconstrucción de la arteria carótida interna si es necesario.¹⁵

MATERIAL Y METODOS

Se realizó un estudio retrospectivo, longitudinal, abierto, observacional y descriptivo, en el servicio de Cirugía General del Hospital de Especialidades Centro Médico "La Raza" durante el período comprendido del 1 de Enero de 1983 al 31 de Enero de 1995. Se revisaron los expedientes de 42 pacientes en los cuales se sospechó el diagnóstico de tumor de cuerpo carotídeo, tomando en cuenta para la inclusión de los pacientes en el presente estudio, parámetros tales como edad (16-80 años), sexo, variedad de presentación, localización, metástasis, cirugía realizada, reintervenciones y complicaciones. Se excluyeron todos aquellos pacientes en los cuales se diagnosticó otra enfermedad diferente al tumor de cuerpo carotídeo o pacientes que hayan fallecido por otra patología. A todos los pacientes se les confirmó el diagnóstico de tumor de cuerpo carotídeo por medio de angiografía carotídea, se sometieron a intervención quirúrgica realizándole resección de la tumoración.

El método estadístico utilizado en el presente estudio es la prueba de la CHI cuadrada.

RESULTADOS

Se revisaron retrospectivamente los expedientes de 42 pacientes estudiados en el servicio de cirugía general del hospital de especialidades Centro Médico "La Raza" durante el período comprendido del 1 de Enero de 1983 al 31 de Enero de 1995.

De los 42 pacientes estudiados , 36 fueron femeninos (85.7%) y 6 masculinos (14.3%). Gráfica No 1 . Las edades oscilaron desde 19 hasta 78 años, con una media de edad de 49.19 años y una desviación estándar de 14.71 . Todos los casos son esporádicos (100%). De los 42 pacientes a 39 de ellos se les realizó angiografía carotídea según la técnica de Seldinger (92.9%) y a 3 no (7.1%). 18 pacientes tuvieron localización derecha (42.9%), 16 izquierda (38.1%), 4 bilaterales (9.5%) y 4 fueron normales (9.5%). Gráfica No 2 . Hubo evidencia de metástasis en 4 pacientes (9.5%) y en 38 no se evidenciaron las metástasis (90.5%). Gráfica No 3 . 17 pacientes tuvieron enfermedades asociadas (40.5%) y 25 no (59.5%) . Gráfica No 4 y Tabla No 1. La evolución preoperatoria tuvo un mínimo de 3 meses y un máximo de 420 meses con una media de 65.52 meses y una desviación estándar de 88.26%.

38 pacientes fueron sometidos a intervención quirúrgica, realizando 42 procedimientos quirúrgicos (por los tumores bilaterales). A 36 pacientes se les realizó resección de la tumoración (85.7%), uno solo se biopsió (2.4%) y a 5 no se les realizó tratamiento quirúrgico (11.9%) 4 de ellos porque fueron normales y uno no fue posible la resección por infiltración. Gráfica No 5. Un paciente fue reintervenido quirúrgicamente (2.4%) por sangrado.

Hubo complicaciones en 3 pacientes (7.1%) a comparación de 39 pacientes que no tuvieron complicaciones (92.9%). De los tres que presentaron complicaciones, uno presentó sangrado transoperatorio, siendo necesario ligar la carótida externa, otro presentó trombosis de la arteria carótida interna izquierda y el último ruptura de la carótida externa con sangrado importante siendo necesario también ligar la carótida externa.

Un paciente falleció en el postoperatorio inmediato por trombosis de la arteria carótida interna siendo la mortalidad general en nuestro estudio del 2.3%.

4 pacientes presentaron secuelas neurológicas posterior al evento quirúrgico, éstas incluyen : una lesión del X par, una lesión del simpático cervical, caracterizado por síndrome de Horner y dos lesiones del XII par; tres de ellos excepto el síndrome de Horner fueron recuperables.

La sobrevida de los pacientes en años tiene una media de 7.37 con una desviación estándar de 2.9 (mínima de 1 y máxima de 11 años).

La sobrevida global de los pacientes en éste estudio fue de 97.6%.

DISCUSION

Los paragangliomas, conocidos como quimiodectomas o gliomus carotídeo, son los tumores más comunes de la carótida y su espacio, son tumores de crecimiento lento e hipervascularizados, el tumor de cuerpo carotídeo es derivado de elementos del mesodermo del 3o arco y de elementos neurales derivados de la cresta neural. Antes del desarrollo de la cirugía vascular moderna la morbilidad y la mortalidad de la resección por tumor de cuerpo carotídeo fue tan alta que Martin recomendó que éstos tumores se biopsiaran solamente, sin embargo esto es muy peligroso por la vascularidad tan importante que presenta éste tumor.

Es difícil determinar si el tumor es benigno o maligno en base a elementos histológicos únicamente, sin embargo, el 10% de los pacientes tienen metástasis regionales, la tomografía computada, la resonancia magnética y la ultrasonografía pueden delimitar el tumor, sin embargo la angiografía carotídea es el más importante método diagnóstico; si la lesión se localiza intercarotídea la angiografía demuestra las características de la bifurcación de la arteria carótida y la vascularidad típica.

Una clasificación quirúrgica muy importante fue propuesta en 1971 por Shamblyn en la clínica Mayo e incluye tres grupos: El grupo 1 consiste en tumores relativamente pequeños con mínima invasión de los vasos carotídeos, la excisión quirúrgica se puede realizar sin dificultad. En el grupo 2 los tumores son más grandes y tienen invasión arterial moderada, éstos tumores pueden ser resecados con disección quirúrgica precisa. En el grupo 3 los tumores son neoplasias grandes que infiltran las arterias carótidas; éstos tumores pueden ser resecados con resección arterial.

La técnica quirúrgica meticulosa es importante, el control proximal y distal temprano de las arterias carótidas interna y externa es esencia , con la técnica de Gordon-Taylor siguiendo un plano relativamente avascular es más sencillo el tratamiento quirúrgico. El diagnóstico preoperatorio acertado y las técnica quirúrgicas vasculares modernas producen excelentes resultados.

Otros autores están de acuerdo en otras estrategias terapéuticas con cirugía de resección y radioterapia subsiguiente en casos de extirpación tumoral incompleta o malignización como populariza Pacheco-Ojeda. Los efectos terapéuticos de la radiación son provocar fibrosis del tumor y los tejidos circundantes.

El problema de la excesiva pérdida sanguínea u otra complicación neurológica con déficit posquirúrgico causada por disfunción de un par craneal, permanece como un importante riesgo en el manejo quirúrgico del tumor de cuerpo carotídeo.

En el caso de tumores funcionales (extremadamente raros) la administración preoperatoria de bloqueadores alfa y el uso transoperatorio de propanolol para bloqueo beta-adrenérgico ha sido indicado en la prevención de complicaciones cardiovasculares durante la inducción anestésica y la cirugía.

CONCLUSIONES

El tumor de cuerpo carotídeo es una neoplasia rara en nuestro medio.

El tumor de cuerpo carotídeo es más frecuente en las mujeres que en los hombres.

Se presenta con más frecuencia en la 4a y 5a década de la vida.

El signo que con mayor frecuencia se encontró es una masa pulsátil en el cuello de crecimiento lento.

No se pudo correlacionar la importancia de la hipoxia en nuestro medio como parte de la etiología de la enfermedad.

La localización del tumor tuvo similitud en ambos lados y se encontró que la bilateralidad es rara.

El tratamiento quirúrgico en la mayoría de los casos fue exitoso.

La causa principal de reintervenciones fue sangrado.

Se presentan complicaciones en pocos pacientes si se realiza disección cuidadosa.

La mayoría de los casos fueron benignos y no funcionales.


La sobrevida es de más del 97% a 5 años.

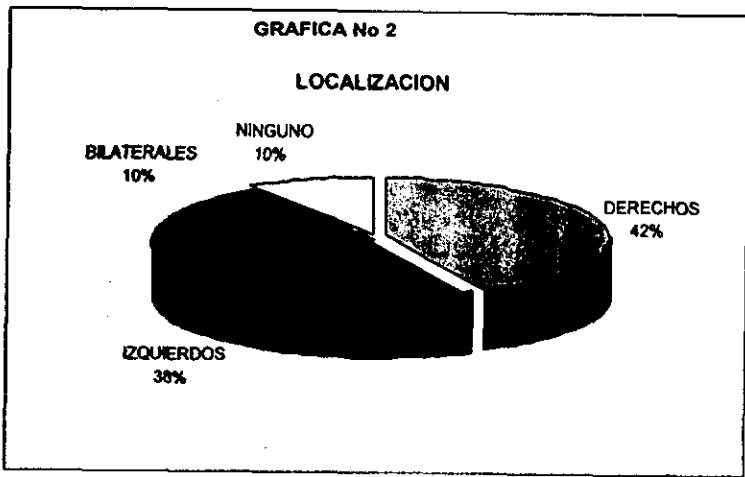
Se concluye que existe baja morbimortalidad por ser una patología de comportamiento benigno.

BIBLIOGRAFIA.

1. Liapia C, Goudoulakis A, Karydakis V. Changing trends in management of carotid body tumors; *The american surgeon* Nov 1995; 61(11):989-993.
2. Ikejiri Koji, Muramori Katsumi, Takeo Sadanori. Functional carotid body tumor:report of a case and a review of the literature; *Surgery* Feb 1996; 119(2):222-25.
3. Wang Da Gong, Barros Aaros A, Johnson Colin F. Oncogene expression in carotid body tumor; *Cáncer* jun 1996; 77(12):2581-87.
4. Win Thomas, Lewin Jonathan SINUSAL. Imaging characteristic of carotid body tumors. *Am J Otolaryngology* sep-oct 1995; 16(5):325-328.
5. Mena José, Bowen John C, Hollier Larry. Metachronous bilateral nonfunctional intecarotid paraganglioma (carotid body tumor) and functional retroperitoneal paraganglioma:report of a case and review of the literature. *Surgery* jul 1993; 114(1):107-111.
6. Nyhus Loyd , Baker Robert. El dominio de la cirugía. De. Médica Panamericana SA. 1989 tomo 1 pg 201-209.
7. Rabl H, Friehs I, Gutschl. Diagnosis and treatment of carotid body tumors. *Thorac cardiovasc surgeon* may 1993;41:340-343.
8. Witterick Ianj, Gullane Patrick. Posoperative carotid body tumor evaluation analisis using MR angiography. *Laryngoscope* july 1995;105:764-767.


9. Sessions Roy B, Harrison Louis B, De Vita Vincent T. Tumors of the salivary glands and paraganglioma in Cancer principles and practice of oncology. 4a edición 1993. de J.B. Lippincott company pg 666-672.
10. Stoney Ronald J, Reilly Linda M. Stroke in basic surgery 4a edición 1993. Ed. Quality Medical Publishing Inc. pg 379-383.
11. Williams MO, Phillips MJ, Nelson WR. Carotid body tumor. Arch Surg 1992;127:963-8.
12. Bernard RP. Carotid body tumor. Am J surg 1992;163:494-6.
13. Derchi LE, Serafini G, Rabbia GI. Carotid body tumors US evaluation. Radiology 1992;182:457-9.
14. La Muralgia GM, Fabian RL, Brewster DC. The current surgical management of carotid body paragangliomas. J. Vasc Surg 1992;15:1038-45.
15. Vogl TJ, Juegens M, Belzer JO. Glomus tumors of the skull base: combined use of MR angiography and spin-echo imaging. Radiology 1994;192:103-110.





GRAFICA No 3

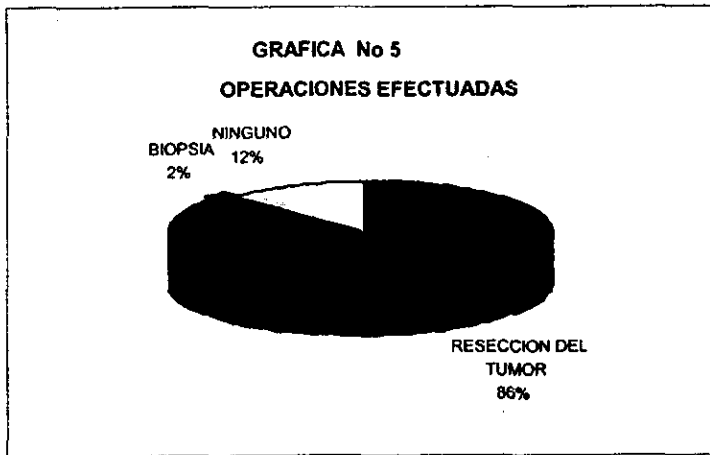
METASTASIS




GRAFICA No 4

ENFERMEADES ASOCIADAS







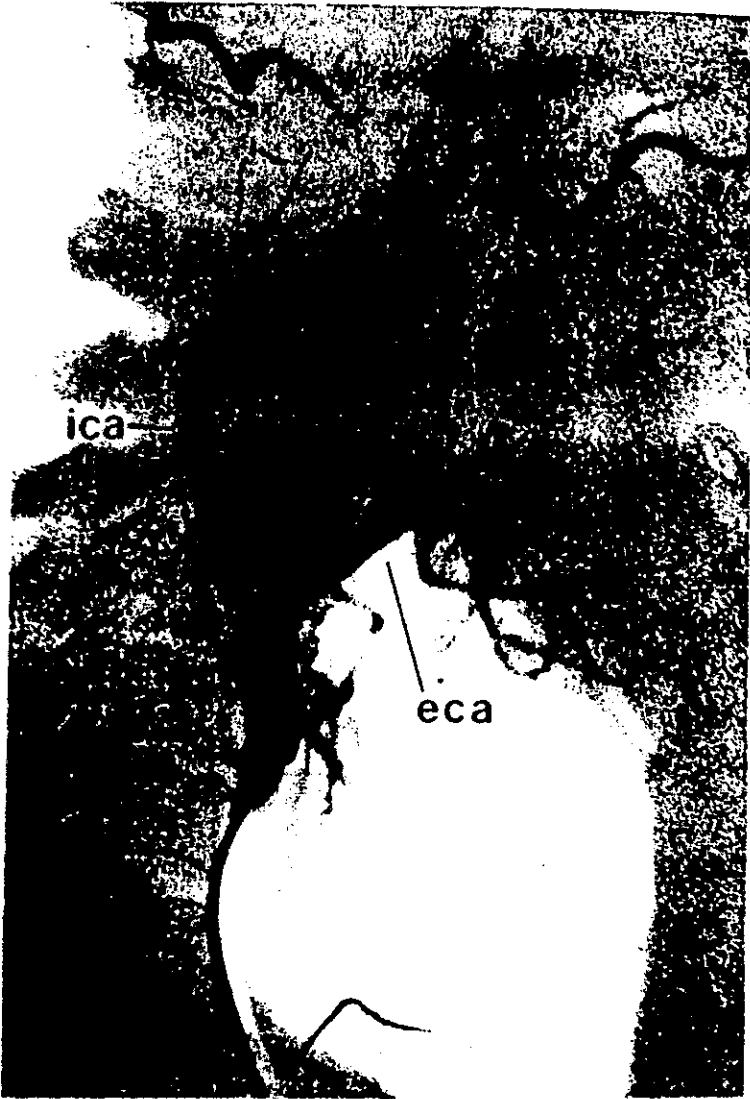
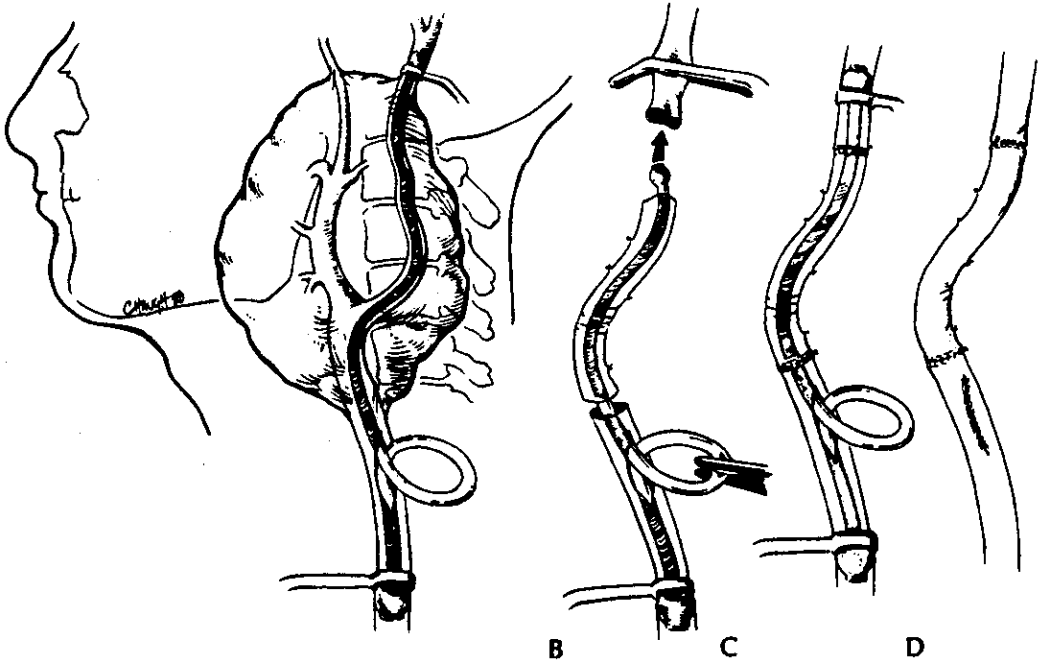


FIGURE 22-36. Arteriogram shows carotid body paraganglioma in a 44-year-old woman. Notice the splaying of internal (*ica*) and external carotid (*eca*) arteries and the extreme vascularity of the tumor.

ESTA TESIS NO DEBE
SALIR DE LA BIBLIOTECA



Técnica de la escisión total de un gran tumor del cuerpo carotídeo