

11234  
15  
24.

UNIVERSIDAD NACIONAL AUTONOMA DE MEXICO  
FACULTAD DE MEDICINA  
DIVISION DE ESTUDIOS DE POSTGRADO

HOSPITAL DE ESPECIALIDADES DR. BERNARDO SEPULVEDA G.  
CENTRO MEDICO NACIONAL SIGLO XXI  
DIVISION DE OFTALMOLOGIA

---

**FRECUENCIA DE ENDOFTALMITIS EN TRAUMATISMO OCULAR  
PENETRANTE**

---

TESIS DE POSTGRADO

que para obtener el título de

CIRUJANO OFTALMOLOGO

Presenta:

DRA. ERIKA ZITLALIT/BRITO GALEANA

Asesor: DR. MARIO DANIEL MERCADO MARTINEZ

MEXICO, D.F.

1998

**TESIS CON  
FALLA DE ORIGEN**

261104



Universidad Nacional  
Autónoma de México

Dirección General de Bibliotecas de la UNAM

**Biblioteca Central**



**UNAM – Dirección General de Bibliotecas**  
**Tesis Digitales**  
**Restricciones de uso**

**DERECHOS RESERVADOS ©**  
**PROHIBIDA SU REPRODUCCIÓN TOTAL O PARCIAL**

Todo el material contenido en esta tesis esta protegido por la Ley Federal del Derecho de Autor (LFDA) de los Estados Unidos Mexicanos (México).

El uso de imágenes, fragmentos de videos, y demás material que sea objeto de protección de los derechos de autor, será exclusivamente para fines educativos e informativos y deberá citar la fuente donde la obtuvo mencionando el autor o autores. Cualquier uso distinto como el lucro, reproducción, edición o modificación, será perseguido y sancionado por el respectivo titular de los Derechos de Autor.

FRECUENCIA DE ENDOFTALMITIS EN TRAUMATISMO OCULAR PENETRANTE.




DR. NIELS WACHER RODARTE.

JEFE DE ENSEÑANZA E INVESTIGACION

H.E. CMN SIGLO XXI

IMSS



DR. ENRIQUE GARZA RUIZ

JEFE DE LA DIVISION DE OFTALMOLOGIA


H.E. CMN SIGLO XXI



DR. MARIO DANIEL MERCADO MARTINEZ

JEFE DE SEGMENTO ANTERIOR

H.E. CMN SIGLO XXI



*AGRADECIMIENTOS:*

A MI ESPOSO por todo el apoyo recibido desde nuestra unión para alcanzar una superación mutua; con respeto, amor, comprensión que me han dado la estabilidad para alcanzar éste logro.

A MI HIJO por su tierna alegría, que es una esperanza de vida y una emanación de felicidad que me impulsa día a día a mejorar.

A MI MADRE gracias por todo tu apoyo y amor recibido en tantos años de estudios que hoy culmina con este logro que es también tuyo

A MIS HERMANOS por todo su cariño y amor que me brindan, compartiendo diempre mutuos deseos de superación.

A MIS SUEGROS gracias por cuidar de su nieto, lo que me ha permitido por su apoyo y confianza seguir adelante.

A DON HUMBERTO gracias por su jovialidad, por sus palabras de aliento y apoyo que siempre me da.

A MIS CUÑADAS por su apoyo, confianza y amistad que me han brindado en todo momento.

A todas las personas que contribuyeron en mi formación profesional. Gracias Dr. Mario

Mercado Martínez, Dr. Abdiel Antonio Ocampo.

**VERSION MODIFICADA PROTOCOLO # 107/97**

**FRECUENCIA DE ENDOFTALMITIS EN TRAUMATISMO OCULAR PENETRANTE.**

**DRA. ERIKA ZITLALIT BRITO GALEANA  
DR. MARIO DANIEL MERCADO MARTINEZ**

**SERVICIO DE SEGMENTO ANTERIOR DEL HOSPITAL DE ESPECIALIDADES CENTRO  
MEDICO NACIONAL SIGLO XXI**

## ANTECEDENTES.

La endoftalmitis es una enfermedad oftalmológica potencialmente devastadora, que puede ocurrir después de una cirugía intraocular, trauma o infección endógena.

La endoftalmitis postraumática es una rara complicación del traumatismo ocular penetrante, su incidencia se calcula entre 2.4% Y 7.4% y representa el 25% del total de endoftalmitis. ( 1). En ésta patología el proceso de la enfermedad ocurre con la ruptura de las paredes oculares, resultando en la contaminación de las estructuras oculares, reportes previos de endoftalmitis postraumática sugieren que el tipo de daño y la naturaleza del microorganismo virulento, determina de gran manera la agudeza visual final . ( 2 ). Se ha encontrado también una relación de desprendimiento de retina y endoftalmitis con microorganismos virulentos, los cuales tienen un pobre pronóstico. (3).

Análisis epidemiológicos reportan que la endoftalmitis postraumática es más común en los hombres (74/100%) y la edad de presentación tiene una media de 29 años. (4). Esta enfermedad es rara en niños en una gran revisión de pacientes con endoftalmitis postraumática solamente el 2.8% corresponde a niños de 18 años y menores, con una media de 8 años. Otras series en adultos han reportado endoftalmitis postraumática acompañada de cuerpo extraño intraocular con una incidencia de 4.7% Y 13.3% ( 5, 6 ).

El tipo y la frecuencia relativa de los patógenos que provocan la endoftalmitis postraumática son diferentes a las otras clases de endoftalmitis: en la postoperatoria suele ser producida por cocos gram +, siendo el estafilococo epidermidis responsable de la mitad de los casos, los gram -, proteus y pseudomonas se presentan con menor frecuencia 4-7. Más del 50% de los casos relacionados con las burbujas de filtración se deben a estreptococos y un 25% a haemofilus. La endoftalmitis endógena suele ser de origen micótico, pero también la producen estreptococos, gram + o gram - y anaerobios. ( 7 ).

En la endoftalmitis postraumática varios organismos han sido implicados: bacillus cereus, estafilococos epidermidis, estreptococos, gram -, flora mixta, hongos y otras bacterias. En recientes años el bacillus cereus se ha identificado como un organismo particularmente virulento. La incidencia de bacillus cereus en trauma ocular penetrante que ocasiona endoftalmitis es de un 27% y 46% y está íntimamente asociado con la retención de cuerpos extraños intraoculares ( 8, 9 ). O'Day y colaboradores mencionan las posibles formas de infección en los casos de endoftalmitis exógena por bacillus cereus, cuando se presenta el traumatismo ocular penetrante con involucración del vítreo, en el cual la perforación fue causada por una baja velocidad del fragmento metálico, existiendo una posibilidad de contaminación del suelo. Con éste organismo el intervalo entre el padecimiento y el deterioro de la visión fue típicamente menor de 48 horas a menudo se desarrolla un dolor severo dentro de 24 horas, en conjunto con una disminución drástica de la visión, quemosis, edema periorbitario y proptosis, clásicamente se desarrolla un absceso corneal en forma de anillo, inflamación del segmento anterior, con o sin hipopión, vitritis y disminución del reflejo rojo.

En la endoftalmitis postraumática pediátrica las especies de estreptococos son organismos infectantes más comunes (56.6%), estafilococos (22%). ( 1 )

En algunos casos de traumatismo ocular penetrante con cuerpos extraños contaminados del suelo debe ser considerado como alto riesgo de infección por clostridios y debe ser tratado prontamente con vitrectomía y terapia de antibióticos para aerobios y anaerobios . ( 10 )



El diagnóstico de endoftalmitis traumática depende de que exista un alto grado de sospecha y de que se apliquen las medidas diagnósticas correctas y técnicas de cultivo; en sospecha de un cuerpo extraño intraocular se procede a realizar estudio radiológico, ecográfico, la TAC es la técnica más sensible en el momento actual. El diagnóstico se basa en última instancia en la demostración del germen en el ojo mediante cultivo y tinciones adecuadas, si existe una sospecha firme de que pueda haber endoftalmitis hay que recoger muestras de vítreo y del humor acuoso antes del tratamiento. ( 11 )

En un estudio retrospectivo de 1988 a 1992 fueron incluidos todos los pacientes con sospecha de endoftalmitis y 206 casos fueron evaluados mediante biopsia de vítreo y vitrectomía terapéutica, la cual provee una superficie adicional de cultivo de material, con la biopsia de vítreo obtenida con aguja y jeringa fue positiva en 91 (53.8) de 169 pacientes y el cultivo de los cassettes del procedimiento de vitrectomía fue positivo en 29 (74.8%) de 39 pacientes, ambas técnicas fueron realizadas en 23 pacientes y en la biopsia de vítreo se aislo en un 43% y en la vitrectomía un 76% ( 12 ). El tratamiento de endoftalmitis ha sido objeto de recientes controversias, algunos autores recomiendan antibióticos para uso intravítreo; todos aceptan que el tratamiento óptimo para endoftalmitis consiste de inyección intravítrea de antibióticos de amplio espectro con o sin vitrectomía como un tratamiento adyuvante y antibióticos sistémicos. El papel de la vitrectomía pars plana no esta bien determinado, hay datos de estudios retrospectivos que sugieren que la vitrectomía en combinación con antibióticos no es superior a

los antibióticos intravítreos solamente. En presencia de inflamación severa debe considerarse el uso de esteroides.

En una revisión de pacientes con endoftalmitis traumática y retención de cuerpos extraños intraoculares, fueron estudiados 492 ojos con cuerpo extraño intraocular y de estos 34 ojos (6.9%) tenían evidencia de endoftalmitis y 31 de estos tenían signos de infección en el momento de la extracción. La mayoría de los ojos con cuerpo extraño intraocular con o sin endoftalmitis se presentó en pacientes entre 10 y 39 años, el riesgo de desarrollar endoftalmitis se incrementaba con la edad, especialmente en pacientes de 50 años o mayores así como en pacientes que se haya realizado un procedimiento quirúrgico por la lesión traumática. ( 1 )

La frecuencia de endoftalmitis postraumática ha disminuido ya que se cuentan con recursos de diagnóstico temprano y el uso de antibióticos de amplio espectro.

**PLANTEAMIENTO DEL PROBLEMA:**

- ¿Cuál será la frecuencia de endofalmitis en traumatismo ocular penetrante del servicio de Oftalmología del Hospital de Especialidades Centro Médico Nacional SIGLO XXI ?

## **OBJETIVOS:**

- Conocer la frecuencia de endoftalmitis en traumatismo ocular penetrante.
- Conocer los factores que con frecuencia se presentan en el traumatismo ocular penetrante.

## MATERIAL, PACIENTES Y METODOS:

- Diseño de estudio: serie de casos.

- Universo de trabajo: revisión de expedientes del archivo, de pacientes del servicio de urgencias de Oftalmología del Hospital de Especialidades Centro Médico Nacional SIGLO XXI. Con traumatismo ocular penetrante de enero de 1993 a junio de 1997.

- Descripción de las variables:

Variable independiente. Traumatismo ocular penetrante: es aquella cuyo mecanismo de lesión ocasiona una pérdida de la continuidad de las estructuras de sosten del globo ocular, constituida por la esclera y la córnea.

Variable dependiente. Frecuencia de Endoftalmitis: la endoftalmitis es un proceso inflamatorio causado por un agente infeccioso o padecimiento intraocular, acompañado de una baja visual, presencia de células inflamatorias en cámara anterior y vitreo, presencia de secreción purulenta en el segmento externo ocular.

- Se realizará una encuesta de cada expediente, diseñada específicamente para obtener los datos que nos interesa , tabular y analizar los resultados.

## CRITERIOS DE SELECCION:

**- Criterios de Inclusión:**

**Pacientes de 18 a 80 años de edad**

**Género masculino y femenino**

**Pacientes con trauma ocular penetrante que hallan ingresado al servicio de urgencias de Oftalmología de enero de 1993 a junio de 1997.**

**- Criterios de No Inclusión:**

**Pacientes con trauma ocular sin lesión penetrante**

**Pacientes con enfermedad ocular previa que ocasionara endoftalmitis como la uveítis, micosis y diabetes mellitus.**

## PROCEDIMIENTO:

- Investigar en el sistema de informática- médico operativo (SIMO), en los archivos del Hospital de Especialidades CMN S XXI; durante un periodo de dos meses.
- El investigador de acuerdo a la hoja de recolección de datos, determina sobre cada expediente los criterios de inclusión y no inclusión de los pacientes.

## Análisis Estadístico:

- 1.- Para los valores de edad, tiempo transcurrido desde la lesión hasta el diagnóstico, tiempo transcurrido desde la lesión hasta la instalación del tratamiento se calculará promedio y desviación Estandard.
- 2.- Para los valores de agudeza visual , se calculará con coeficiente de la agudeza visual / 20, comparando éste resultado antes y después del tratamiento a través de la prueba de Wileoxon nivel de 0.05
- 3.- Para las variables mecanismo de la lesión, presencia de endoftalmitis, procedimientos quirúrgicos realizados. Se calculará la frecuencia de la encuesta y se expresará en porcentajes.

**HOJA DE RECOLECCION DE DATOS:**

**1. EDAD DEL PACIENTE**

**2. SEXO DEL PACIENTE**

**MAS**

**FEM**

**3. ACTIVIDAD QUE DESEMPEÑABA**

**4. MECANISMO DE LA LESION**

**5. TIEMPO TRANSCURRIDO DESDE LA LESION HASTA EL DIAGNOSTICO**

**6. TIEMPO TRANSCURRIDO DESDE LA LESION HASTA LA INSTALACION DEL  
TRATAMIENTO**

**7. TRATAMIENTO INICIAL**

**8. AGUDEZA VISUAL A SU INGRESO**

**OD**

**OI**

**9. TRATAMIENTO INSTALADO EN EL HOSPITAL**

**10. CULTIVOS REALIZADOS**



ACTIVIDAD	JUL	AGO	SEP	OCT	NOV	DIC	ENE
BIBLIOGRAFIA	X	X					
SELECCION DE EXPEDIENTES			X				
REVISION DE EXPEDIENTES				X	X		
ANALISIS DE EXPEDIENTES					X	X	
CONCLUSIONES							X

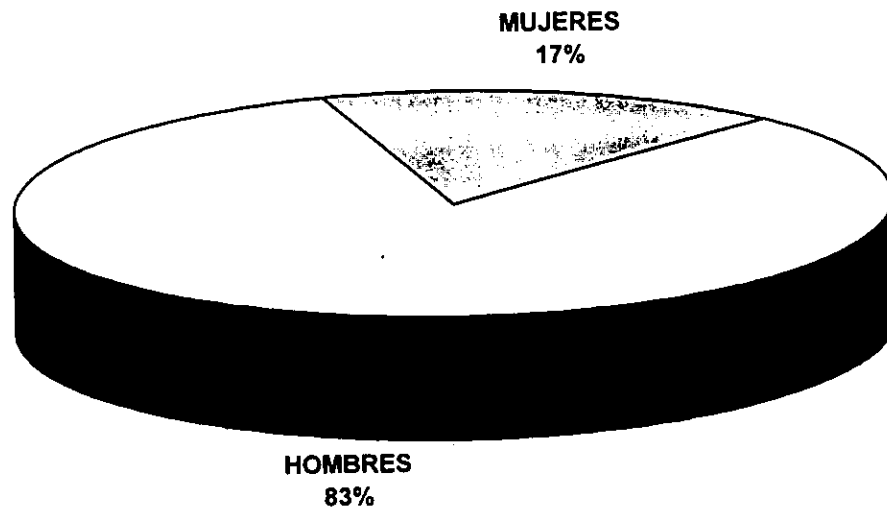
## RESULTADOS.

Se estudiaron 35 pacientes con una edad promedio de  $32.74 \pm 12.95$ ; 29 hombres (82.9%) y 6 mujeres (17.1%), todos con diagnóstico de traumatismo ocular penetrante. La frecuencia de endoftalmitis postraumática encontrada en el Hospital de Especialidades Centro Médico Nacional Siglo XXI es de 5.7%. Se encontró que el 22.9% del traumatismo ocurrió en el hogar, 65.7% en el trabajo y 11.4% en la vía pública.

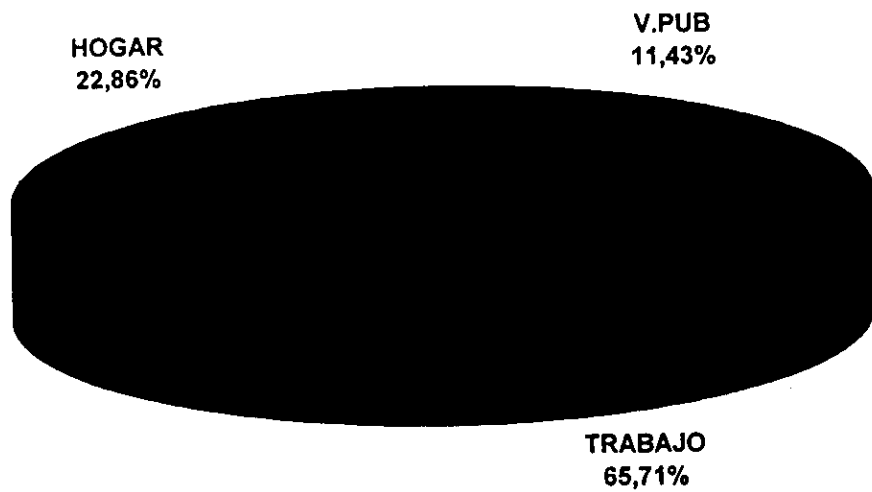
El tiempo transcurrido del traumatismo ocular al diagnóstico fue en 65.7% antes de 24 hrs, el 17.1% después de 24 hrs y con el mismo porcentaje más de 48 hrs. El tratamiento se inició en el 60% de los pacientes en menos de 24 hrs, 17.1% después de 24 hrs y en 22.9% en más de 48 hrs. El tratamiento farmacológico fue antibióticos IV en el 77.1%, antibióticos IV más esteroides 8.6%, 2.9% para antibióticos vía oral y local respectivamente y en 8.6% no se especifica. El tratamiento quirúrgico se realizó en todos los pacientes, encontrando que en 62.9% de los casos se realizó una cirugía, en 25.7% se les realizó 2 cirugías y 3 en 11.4%.

Con respecto a la agudeza visual de ojo derecho OD dos pacientes tenían cuenta dedos y movimientos de manos, 4 perciben luz y 1 no percibe luz, en comparación con la agudeza visual final aumentó a 4 pacientes con no percepción de luz y uno continuó con percepción de luz. La prueba de  $X^2$  fue 12.747 con una P de 0.21. Y la agudeza visual inicial de ojo izquierdo 5 pacientes tenían cuenta dedos, 4 movimientos de manos, 3 con percepción de luz y 1 no percibe luz, en comparación a la agudeza visual final en la que aumentó no percepción de luz en 3 pacientes y mejoró la agudeza visual en 4 pacientes obteniendo 20/20, la prueba de la  $X^2$  es de 17.56 con una P de 0.09. Observando que no hay diferencia estadísticamente significativa entre la agudeza visual inicial y final.

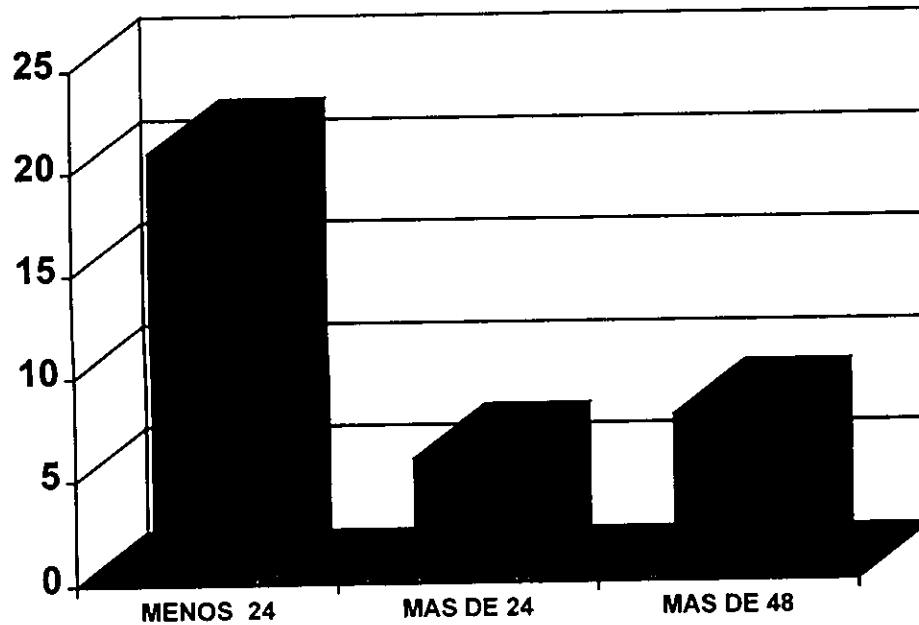
# TRAUMATISMO OCULAR PENETRANTE



## SITIO MAS COMUN DE TRAUMATISMO OCULAR



## TIEMPO TRANSCURRIDO DE LA LESION AL TRATAMIENTO



## DISCUSION:

La frecuencia de endoftalmitis postraumática del Hospital de Especialidades Centro Médico Nacional Siglo XXI es de 5.7%, el cual corresponde con otros resultados obtenidos por los estudios de D. Virgil Alfaro y Don B David que es de 2-7% (4,8). Análisis estadísticos reportan que la endoftalmitis postraumática es más común en hombres (74-100), con una media de 29 años (4); el resultado de nuestro estudio fue similar a éstos reportes estadísticos y la edad de presentación del trauma ocular penetrante fue de 32 años. En resultados de otros artículos se menciona que la endoftalmitis es más frecuente en los traumatismos oculares ocurridos en el hogar (1), a diferencia de nuestros resultados en el cual el trabajo es el área más frecuente en nuestra población para sufrir un traumatismo ocular penetrante y desarrollar endoftalmitis, ya que los trabajadores no cuentan con los medios apropiados y materiales para su protección. En nuestros dos casos de endoftalmitis los traumatismos ocurrieron en el trabajo y además presentaban cuerpo extraño intraocular, presentando 2 factores de riesgo para desarrollar endoftalmitis que es la presencia de cuerpo extraño intraocular por la contaminación de estos y el largo período de tiempo (5 y 6 días) en el cual recibieron tratamiento médico y quirúrgico, ya que hay reportes bien establecidos, de que si no se retira el cuerpo extraño intraocular dentro de las primeras 24 hrs, favorece el desarrollo de endoftalmitis (1).

La agudeza visual final en una serie de reportes es de 20/200 o mejor (1), en nuestros resultados fue de no percepción de luz en ambos y terminaron en evisceración, desafortunadamente solo se realizó cultivo en un paciente y no se encontró crecimiento, por lo que no se puede hacer una

comparación con otros estudios, ni tampoco se obtuvo cultivo de los cassettes de vitrectomía, ya que éste demuestra ser el mejor medio para obtener el crecimiento de microorganismos en un 74% (12).

Tampoco pudimos conocer por la falta de cultivos y el número reducido de pacientes con endoftalmitis el microorganismo más frecuente en nuestra población; otros estudios reportan que la incidencia de bacillus cereus en el traumatismo ocular penetrante es de 27-46% (9), estando éste microorganismo asociado a la presencia de cuerpo extraño intraocular, los cuales tienen un mal pronóstico visual.

Con respecto al tratamiento fue similar a otros reportes, recibiendo los pacientes antibióticos intravenosos de amplio espectro con esquemas de vancomicina/amikacina y cloramfenicol/penicilina; Thompson y asociados recomiendan vancomicina y ceftazidima IV ya que los aminoglucósidos tales como la gentamicina, penetran pobremente en la cavidad vitrea en ojos traumatizados (1).

## CONCLUSIONES :

- La frecuencia encontrada de endoftalmitis postraumática en traumatismo ocular penetrante en el HE CMN SIGLO XXI es de 5.7%.
- El traumatismo ocular penetrante se presentó con mayor frecuencia en hombres (82.9%) y el ojo más afectado fue el izquierdo.
- El trabajo fue el sitio más común de la lesión ocular, y en donde se presentaron los 2 casos de endoftalmitis; a diferencia de lo reportado en la literatura en donde las lesiones ocurridas en el hogar son las que con mayor frecuencia desarrollan endoftalmitis.
- Los 2 pacientes con endoftalmitis, tenían dos factores de riesgo para desarrollar endoftalmitis que es la presencia de cuerpo extraño intraocular y el largo período de tiempo ( 5 y 6 días) en el cual recibieron tratamiento médico y quirúrgico.
- No pudimos conocer por falta de cultivos y el número reducido de pacientes con endoftalmitis postraumática el microorganismo más frecuente en nuestra población.



## BIBLIOGRAFIA.

- 1.- Thompson TJ, y col. Infectious endophthalmitis after penetrating injuries with retained intraocular foreign bodies. *Ophthalmology*. 1993;51:381-3.
- 2.- De Juan EJ, Sternberg P, y col. Penetrating ocular injuries types of injuries, types of injuries and visual results. *Ophthalmology*. 1983;90:1318-1322.
- 3.- Foster RE y col. Concurrent endophthalmitis and retinal detachment. *Ophthalmology*. 1994;101:490-496.
- 4.- Alfaro DV, y col. Paediatric post-traumatic endophthalmitis. *Br J Ophthalmol*. 1995;79:888-891.
- 5.- Kazokogly H, Saatci O. Intraocular foreign bodies, results of 27 cases. *Ann Ophthalmol*. 1990;22:1-5.
- 6.- Myron y col. Surgical and nonsurgical trauma. En : Forster RK. *Pathology ocular*. 2 ed. Editorial Gower. 1992:1-5, 23.
- 7.- Levin MR. Endoftalmitis traumática. *Traumatismos oculares (oftalmología hospitalaria)*. 1ra. ed. Ed. Mosby. 1992:242-251.
- 8.- Don BD, Graham RK. *Bacillus cereus* endophthalmitis. *Am J Ophthalmology*. 1994;11:517-520.
- 9.- Foster ER y col. Useful visual outcomes after treatment of *bacillus cereus* endophthalmitis. *Ophthalmology*. 1996;103:390-39

- 10.- Uri R y col. Clostridium bifermentans panophthalmitis after penetrating Oeye injury. Ophthalmology. 1994;101:839-842.
- 11.- Joose MV y col. Endoftalmitis: incidence, therapy and visual outcome in the period 1983-1992 in the Rotterdam eye hospital. Ophthalmol. 1992;88:115-123.
- 12.- Donahue PS y col. Vitreous cultures in suspected endophthalmitis (biopsy or vitrectomy). Ophthalmology. 1993;1