

UNIVERSIDAD NACIONAL AUTONOMA DE MEXICO

FACULTAD DE MEDICINA
DIVISION DE ESTUDIOS SUPERIORES

Valor Diagnóstico Terapéutico
de la Conización Cervical
en el Hospital de Gineco Obstetricia No. 3
Centro Médico la Raza del
Instituto Mexicano del Seguro Social

TESIS

259588

Presentada por el:
Dr. Humberto Pedraza Méndez
Para obtener el Grado de Especialidad en:

Ginecología y Obstetricia

TESIS CON
FALLA DE ORIGEN

México D.F. Marzo 1994



Universidad Nacional
Autónoma de México



UNAM – Dirección General de Bibliotecas
Tesis Digitales
Restricciones de uso

DERECHOS RESERVADOS ©
PROHIBIDA SU REPRODUCCIÓN TOTAL O PARCIAL

Todo el material contenido en esta tesis esta protegido por la Ley Federal del Derecho de Autor (LFDA) de los Estados Unidos Mexicanos (México).

El uso de imágenes, fragmentos de videos, y demás material que sea objeto de protección de los derechos de autor, será exclusivamente para fines educativos e informativos y deberá citar la fuente donde la obtuvo mencionando el autor o autores. Cualquier uso distinto como el lucro, reproducción, edición o modificación, será perseguido y sancionado por el respectivo titular de los Derechos de Autor.

INDICE

	Pag.
I. Antecedentes Científicos.....	1 - 4
1. Técnicas de Conización Cervical	
Técnica de Hyams.....	1
Técnica de Crosen.....	1
Técnica de Miller y Todd.....	1
Técnica de Di Paola y Vázquez Ferro.....	2
Técnica de Ahumada.....	3
Biopsia Conforme de Ayro.....	3
Técnica del Punto de Sturmdorff.....	3
Técnica del Punto de Bialequi.....	4
Técnica de Burghandl.....	4
2. Exámen Histológico del Cono.....	5
3. Control Postconización.....	5
4. Complicaciones de la conización.....	6
II Planteamiento del problema.....	8
III Objetivos.....	9
1.- Objetivo General.....	9
2.- Objetivos Particulares.....	9
IV Hipótesis.....	10
1. Hipótesis Nula.....	10

	2. Hipótesis Alternas.....	10
V	Material.....	10
VI	Métodos.....	11
VII	Criterios de Inclusión.....	13
VIII	Criterios de Exclusión.....	13
IX	Método Estadístico.....	13
X	Relación de Gráficas	
	Gráfica No. 1	
	Procedencia.....	14
	Gráfica No. 2	
	Grupos de Edad.....	14
	Gráfica No. 3	
	Medio Social.....	15
	Gráfica No. 4	
	Inicio de vida Sexual.....	15
	Gráfica No. 5	
	Número de Parejas Sexuales.....	16
	Gráfica No. 6	
	Número de Embarazos.....	16
	Gráfica No. 7	
	Número de Partos.....	17
	Gráfica No. 8	
	Número de Abortos.....	17
	Gráfica No. 9	

	Calificación Citológica de Envío.....	18
	Gráfica No. 10	
	Hemorragia Transhisterectomía Total Abdominal.....	19
	Gráfica No. 11	
	Días de Estancia Intrahospitalaria por	
	Histerectomía Total Abdominal.....	19
	Gráfica No. 12	
	Resultados Anatómicos patológicos por	
	Histerectomía Total Abdominal.....	20
	Gráfica No. 13	
	Cirugía Complementaria.....	20
	Gráfica No. 14	
	Indicación de la Conización Cervical.....	21
	Gráfica No. 15	
	Técnica de Conización Cervical.....	21
	Gráfica No. 16	
	Días de Estancia Intrahospitalaria.....	22
	Gráfica No. 17	
	Complicaciones de la Conización Cervical.....	22
	Gráfica No. 18	
	Papanicolaou de Control.....	23
XI	Resultados.....	24 - 26
XII	Conclusiones.....	27 - 28
XIII	Bibliografía.....	30 - 33

ANTECEDENTES CIENTÍFICOS

Se entiende por conización la extirpación quirúrgica de toda la mucosa ecto-endocervical y la porción adyacente del micocérvis (13).

Hyams (8), en 1927 utilizó por primera vez la corriente cortante de alta frecuencia para la conización. Su técnica consistía en la exteriorización del cuello y la anestesia de éste con una solución de cocaína. Colocación de un electrodo inactivo humedecido sobre el hipogastrio. Medición del conducto cervical y elección de un electrodo activo. Tal electrodo se constituía de un hilo de tungsteno dispuesto en forma de arco sobre un tallo de silicón. Posteriormente introducía el electrodo activo hasta el orificio interno para posteriormente realizar un movimiento de rotación de 360° obteniendo así una conización de la mucosa endocervical.

Crosen, en 1932, modificó la abertura del arco del electrodo activo ampliándola, posibilitando así que el corte se practique en la zona de unión escamocolumnar.

Miller y Todd en 1938 publicaron un artículo denominado "Conization of the Cervix" en el tratamiento de lesiones benignas y malignas del cuello uterino mediante electrocirugía. Fueron 899 casos cuyo índice de complicaciones es el siguiente: 8-9% estenosis de ligeros a graves; 18% de las pacientes que se embarazaron tuvieron parto prematuro; 13.6% abortaron. Para prevenir la estenosis cervical se recomienda la colocación de un dispositivo cervical temporal que actúa como soporte (14). La epitelización completa del lecho cruento requiere de 6 semanas. Las críticas a éste método dadas por patólogos se refirieron a que el paso de corriente eléctrica pueda alterar la histoarquitectura o invertir

la polaridad celular del cono por estudiar. También se menciona como factor negativo la alteración celular del lecho que dificultaría una nueva biopsia (13).

Más adelante, el bisturí eléctrico fue sustituido por el bisturí en frío angulado para obviar la necrosis del tejido que debe someterse a examen histológico. La altura del cono es diferente

según se trate de mujeres en edad fértil o no. En el primer caso, en que la unión escamocilíndrica se encuentra próxima al orificio cervical externo, no es necesario profundizar mucho en el cono: en las mujeres menopáusicas, en las que la unión escamocilíndrica es alta, el cono debe profundizarse casi hasta el orificio interno (2.5-3 cm.). La altura del cono se mide por la extensión de la lesión, confirmada preferentemente mediante microcolpohistoscopia.

La conización es una técnica diagnóstica y terapéutica. Se efectúa cuando hay razones especiales para conservar el útero (pacientes jóvenes con deseos de procrear) y no existen afecciones ginecológicas concomitantes (miomas uterinos, quistes ováricos) que hacen preferente el tratamiento quirúrgico mayor (histerectomía simple). (1).

Otras técnicas de conización que se han reportado son:

Técnica de Di-Paola y Vásquez Ferro (7). Se pinza el cérvix con dos pinzas de Pozzi a 1 cm. del límite de la zona yodonegativa. Mediante corte circunferencial y recambio de posición de pinzas de Pozzi tracción axial y extracción del cono. Hemostasia con puntos

en X. Si existe homogeneidad en esta, considerarla en clase microrradiación en
normal. Lograda en la entidad uraria.

Tercera de Armas (2). Se rodean dos puntos blancos en 6 con una gruesa utilización
como traza. Se traza el punto con relación al círculo o circunferencia de
1/100,000 que tiene como fin aumentar el volumen escrito y eliminar la homogeneidad
interoperativa. Se trata de una en blanco de tipo triangular hasta el punto escrito
interno. Homogeneidad en arena de puntos en X o circunferencia.

Segunda Continua de Ayo (4). Se rodea con blanco opaco en mango largo,
relacionado con el otro sistema por una línea trazoada con punto y está fijo que permite
operar en dos condiciones. Modifica esta estructura del esbozo la plaza cuadrada.
Homogeneidad en puntos en X o circunferencia.

Tercera de Punto de Sumario (16). Puntos de Señal, en caso de ser negativa,
incluyen el punto de 1 o 2 em. más allá del punto escrito. Se rodea la plaza cuadrada con
el punto de los 12 para la relación con el círculo hipotético. Para reconstrucción
del punto se rodean puntos de Sumario. Con estos ejemplos estructurales del No. 1,
trazarse la copia con el punto de los 2, de cinco a cinco, o unos 2 em. del punto de
incluyen y operan a través del sistema correspondiente. Continuar la copia tomando el
punto de operación en la copia de cinco a cinco para volver a trazarlo a 1 em. de
su punto, nuevamente el punto hasta el punto correspondiente. Terminar con la copia a 2 o 3
em. del punto de operación de la mano que quedan 2 ejes de copia correspondientes a
la línea media y a 2 ó 3 em. por dentro del punto de arena. Anotar los ejes, lo que

invagina el borde cervical seccionado y completar la hemostasia. Efectuar el mismo procedimiento en el labio contralateral.

Técnica del Punto de Bielsqui (16). Iniciar con un punto en el radio de las 3 dirigiendo la aguja de afuera a dentro a 2 o 3 cm. por detrás del límite de corte y continuar con surjeta orlada a todo lo largo del borde cervical seccionado y al llegar al punto situado en el radio de las 9, pasar la aguja a través del canal endocervical hacia la porción externa del cérvix, a 2 o 3 cm. del borde de incisión. Se efectúa el mismo procedimiento en el labio contralateral de tal manera que al final quedan 4 cabos de sutura (2 izquierdos en el radio de las 3 y 2 derechos en las 9). Se anudan ambos cabos de cada lado completando así la hemostasia e invaginando el tejido cervical.

Técnica de Burghard. Es una modificación de la técnica descrita por Scott y Col en 1930 (20). Se infiltra con adrenalina o vasopresina el cuello. Una vez evidenciada la lesión mediante lugol, incisión circunferencial 5mm. por fuera de la misma. Mediante sección se da la altura deseada del cono. Electrocoagulación. Taponamiento del lecho quirúrgico y vagina por 48 horas.

EXAMEN HISTOLOGICO DEL CONO

Se divide el cono en 16 fragmentos triangulares de base periférica convergente en el canal cervical. Se fija con formol y, antes de subdividirlos en los cuatro cuadrantes, se definen los márgenes coleróndotos con tinta china. La conización representa una terapéutica adecuada si el examen patológico comprende toda la unión oscarnocilíndrica, el ápice del cono está libre de tumor y los bordes de la base son de tejido sano. La presencia de neoplasia en los bordes o ápice del cono obliga al tratamiento con cirugía mayor. La presencia de una neoplasia invasora obliga a cirugía radical. El porcentaje de pacientes en edad fértil que tienen cono correcto y en las que la conización es terapéutica alcanza cerca del 80%.

CONTROL DE LA PACIENTE SOMETIDA A CONIZACION

La paciente sometida a conización por neoplasia intraepitelial de alto grado, debe ser controlada mediante examen citológico y colposcópico durante 2 años y después anualmente. Conviene recordar que:

El NIC puede ser multifocal; no es excepcional que coexista con el NIC III una invasión en otros puntos del cóvix. La conización no es, conceptualmente una intervención radical por lo que existe el riesgo de recidiva. Las recidivas después del cono con ápice y márgenes libres se presenta hasta en el 6% a los 2 años del cono.

En casos de recidiva hay que considerar que el NIC es multifocal (3). En una revisión de 516 conizaciones realizadas en la USC, Ostergar (17) encontró una incidencia de margen positivo en el 30%. En otra serie, con largo tiempo de seguimiento, Kolstad y Klem (11) publicaron una incidencia del 2.4% de carcinoma in situ, diagnosticándose en las 2/3 partes de la población 2 años después del cono. Cuando la conización se utilice como tratamiento definitivo del NIC, se debe llevar un seguimiento estrecho de la paciente (11).

COMPLICACIONES DE LA CONIZACION CERVICAL

La complicación más común de la conización quirúrgica es la hemorragia que se produce durante la intervención, el postoperatorio inmediato o a los 8 días. La ligadura de los ramos ascendentes de la arteria uterina no reduce de manera apreciable la hemorragia secundaria (9,19), del mismo modo que los puntos de Sturmdorff (1,19,22). Muy rara vez se requiere de Histerectomía para cohibir la hemorragia. Se ha comunicado la frecuencia de infertilidad en una tasa variable según la técnica utilizada, la profundidad del cono, la reconstrucción del canal cervical. Weber y Obal (25) concluyen que no hay afectación de la tasa de fertilidad. Los mismos autores (26) no encontraron mayor riesgo de parto prematuro. Jones y Col (10) difieren en sus hallazgos. Gjerm y Col (5) publicaron una tasa de parto prematuro del 10% post cono. En cuanto a la estenosis cervical, Luesley y Col. (14) reportaron el uso del dispositivo cervical para prevenir la estenosis cervical. Gracias a éste aditamento se encontró una disminución de la hemorragia postquirúrgica con una adecuada prevención de la estenosis cervical.

En términos generales, la conización debe practicarse en casos de citología sospechosa o positiva en ausencia de lesión visible o cuando una biopsia previa ha hecho el

diagnóstico de carcinoma in situ. Sin embargo, durante los últimos años, la colposcopia se ha convertido en parte de la evaluación rutinaria en pacientes con citología cervical anormal. La colposcopia hace posible determinar cuando una lesión se encuentra confinada al cérvix (6, 18,21).

La conización cervical sigue siendo un procedimiento diagnóstico y terapéutico de relevancia en el manejo de pacientes con citología cervical anormal (15, 23).

PLANTEAMIENTO DEL PROBLEMA

Durante las últimas décadas, el diagnóstico precoz del cáncer del cérvix se ha basado fundamentalmente en la capacidad de la citología exfoliativa para determinar la Neoplasia Intraepitelial Cervical (NIC) así como la concientización de la población para la revisión ginecológica periódica. La aplicación de la colposcopia como técnica masiva de detección es limitada, debido a las altas tasas de falsos positivos que aporta así como a su costo elevado. Fundamentalmente su utilidad se ha demostrado en el estudio de pacientes con citología positiva en quienes permite la biopsia dirigida de las lesiones sospechosas. Ante una lesión de bajo grado, la medida más aconsejable parece ser el seguimiento citológico. Cuando la lesión persiste o evoluciona se deben utilizar técnicas encaminadas a eliminar el tejido enfermo y asegurar su grado histológico. Estas técnicas solo deben ser utilizadas ante la certeza de ausencia de carcinoma invasor. Ante la duda, por una colposcopia insatisfactoria o por falta de correlación entre la citología, la colposcopia y la biopsia dirigida, la técnica de elección debe ser la conización, ya sea con bisturí frío, eléctrico o laser, ya que permite disponer de material suficiente para estudio histopatológico. Uno de los inconvenientes lo constituye la posibilidad de complicaciones. El objetivo de este trabajo es el de evaluar, en nuestro medio, la base de las complicaciones así como el resultado diagnóstico-terapéutico de la conización.

OBJETIVOS

OBJETIVO GENERAL

DETERMINAR EL VALOR DIAGNOSTICO Y TERAPÉUTICO DE LA COTIZACIÓN CERVICAL EN EL N.I.C. EN EL HOSPITAL DE GINECO-OBSTETRICIA NO. 3, CENTRO MEDICO LA RAZA.

OBJETIVOS PARTICULARES

- 1. Evaluar el número y tipo de complicaciones del procedimiento**
- 2. Valorar tipo de técnica empleada en la conización con tendencia hacia su estandarización para ser utilizada como base en el servicio.**
- 3. Determinar el número de pacientes que pueden ser catalogadas como "cono terapéutico"**
- 4. Determinar el número de pacientes que ameritan Histerectomía Total Abdominal Complementaria.**

HIPÓTESIS

"La conización cervical es un método confiable en el diagnóstico y tratamiento del N.I.C."

HIPÓTESIS NULA

"La conización cervical NO es un método confiable en el diagnóstico y tratamiento del N.I.C."

HIPÓTESIS ALTERNA

"La conización cervical es un método dudoso en el diagnóstico y tratamiento del N.I.C."

MATERIAL

Se revisarán y analizarán los expedientes de pacientes sometidas a Conización Cervical en el servicio de Ginecología del H.G.O. No. 3, C.M.R. con diagnóstico de N.I.C. en el período comprendido entre el 1o. de enero y el 31 de junio de 1993.

HIPÓTESIS

"La conización cervical es un método confiable en el diagnóstico y tratamiento del N.I.C."

HIPÓTESIS NULA

"La conización cervical NO es un método confiable en el diagnóstico y tratamiento del N.I.C."

HIPÓTESIS ALTERNA

"La conización cervical es un método dudoso en el diagnóstico y tratamiento del N.I.C."

MATERIAL

Se revisarán y analizarán los expedientes de pacientes sometidas a Conización Cervical en el servicio de Ginecología del H.G.O. No. 3, C.M.R. con diagnóstico de N.I.C. en el periodo comprendido entre el 1o. de enero y el 31 de junio de 1993.

MÉTODOS

De acuerdo a la clasificación de Richart y a las indicaciones de la conización se analizarán las siguientes variables:

- a) Procedencia de las pacientes (HGZ, DOC, otros servicios)
- b) Edad
- c) Gestaciones
- d) Clasificación citológica
 - NIC I - Displasia leve
 - NIC II - Displasia moderada
 - NIC III - Displasia severa
 - CaCu in situ
 - CaCu Invasor
- e) Intervenciones asociadas al cono
- f) Estancia hospitalaria
- g) Sangrado transoperatorio. ¿Amenitó hemotransfusión?
- h) Resultado Anotomopatológico
- i) Cirugía complementaria (HTA)
- j) Resultado de la pieza de Histerectomía Total Abdominal
- k) Complicaciones postconización (Estenosis cervical, leucorrea, vaginitis, anexitis, abortos, etc.)
- l) Indicaciones de la conización:
 - 1. Displasia persistente
 - 2. Displasia e IVPH
 - 3. Displasia severa

4. Discordancia citohistológica

5. CaCu in situ

6. Colposcopia NO satisfactoria

CRITERIOS DE INCLUSIÓN

- 1. Edad: De 18 a 65 años**
- 2. Citología de la Unidad**
- 3. Biopsia por Colposcopia de la Unidad**
- 4. Revisión de laminillas realizadas en la Unidad en pacientes con estudios fuera de la misma**
- 5. Conización cervical practicada en la Unidad**

CRITERIOS DE EXCLUSIÓN

- 1. Pacientes en los cuales NO sea posible obtener laminillas o piezas quirúrgicas para estudio histopatológico.**

MÉTODO ESTADÍSTICO

- a) Análisis de porcentajes**
 - b) Medias y medianas**
- Presentación en gráficas y tablas.**

CRITERIOS DE INCLUSIÓN

- 1. Edad: De 18 a 65 años**
- 2. Citología de la Unidad**
- 3. Biopsia por Colposcopia de la Unidad**
- 4. Revisión de laminillas realizadas en la Unidad en pacientes con estudios fuera de la misma**
- 5. Conización cervical practicada en la Unidad**

CRITERIOS DE EXCLUSIÓN

- 1. Pacientes en los cuales NO sea posible obtener laminillas o piezas quirúrgicas para estudio histopatológico.**

MÉTODO ESTADÍSTICO

- a) Análisis de porcentajes**
 - b) Medias y medianas**
- Presentación en gráficas y tablas.**

CRITERIOS DE INCLUSIÓN

- 1. Edad: De 18 a 65 años**
- 2. Citología de la Unidad**
- 3. Biopsia por Colposcopia de la Unidad**
- 4. Revisión de laminillas realizadas en la Unidad en pacientes con estudios fuera de la misma**
- 5. Conización cervical practicada en la Unidad**

CRITERIOS DE EXCLUSIÓN

- 1. Pacientes en los cuales NO sea posible obtener laminillas o piezas quirúrgicas para estudio histopatológico.**

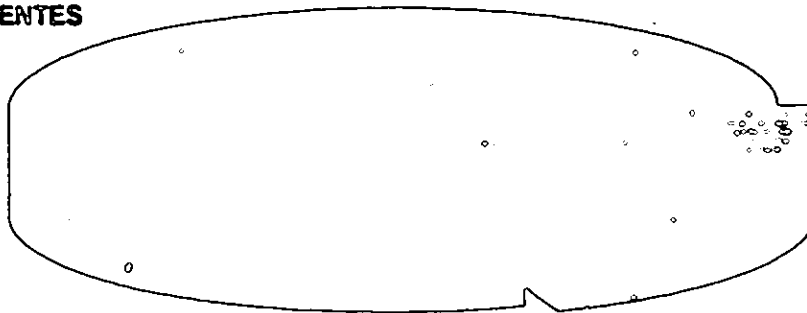
MÉTODO ESTADÍSTICO

- a) Análisis de porcentajes**
 - b) Medias y medianas**
- Presentación en gráficas y tablas.**

**VALOR DIAGNOSTICO TERAPEUTICO
DE LA CONIZACION CERVICAL**

PROCEDENCIA

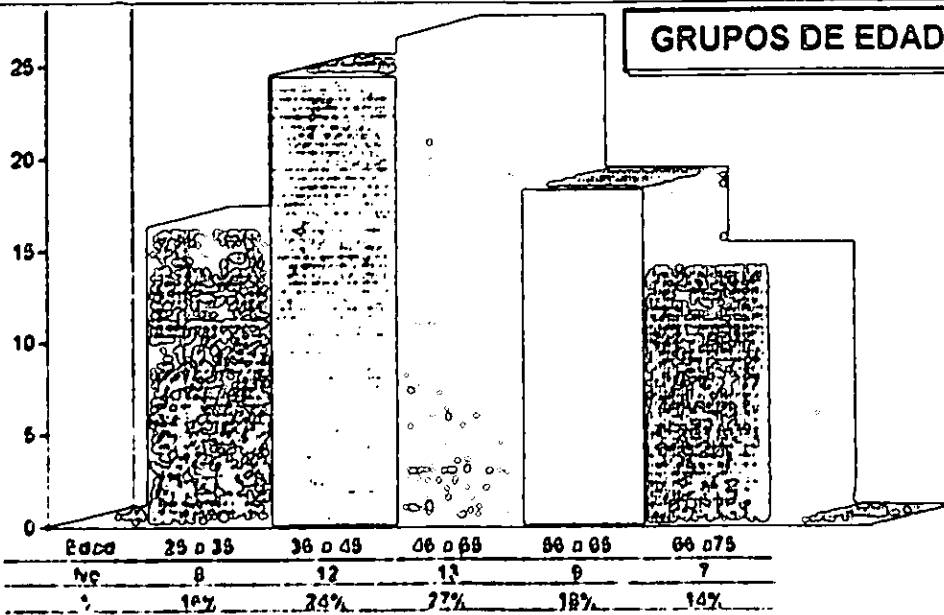
**PROGRAMA DE
DOC
39 PACIENTES**



**HGZ
10 PACIENTES
20%**

**VALOR DIAGNOSTICO TERAPEUTICO
DE LA CONIZACION CERVICAL**

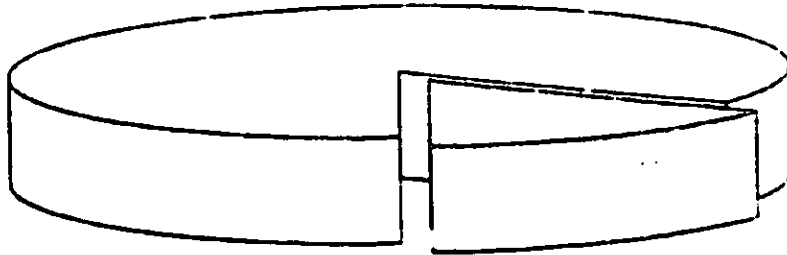
GRUPOS DE EDAD



**VALOR DIAGNOSTICO TERAPEUTICO
DE LA CONIZACION CERVICAL**

MEDIO SOCIAL

**BAJO
27 PACIENTES
84 %**

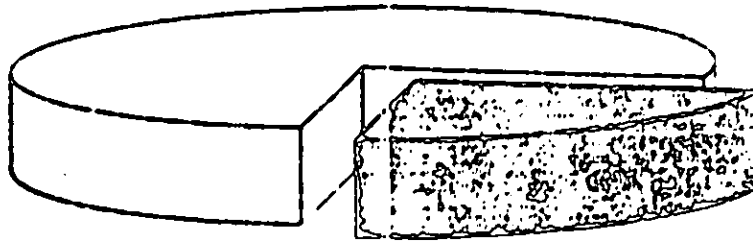


**MEDIO
5 PACIENTES
16 %**

**VALOR DIAGNOSTICO TERAPEUTICO
DE LA CONIZACION CERVICAL**

INICIO DE VIDA SEXUAL

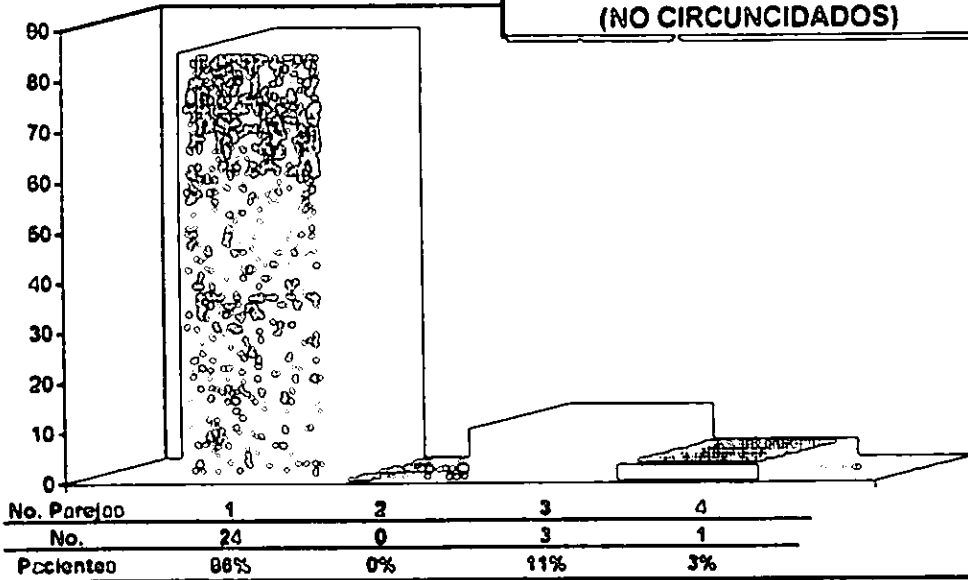
**10 a 20 AÑOS
26 PACIENTES
76 %**



**21 AÑOS EN ADELANTE
8 PACIENTES
24 %**

**VALOR DIAGNOSTICO TERAPEUTICO
DE LA CONIZACION CERVICAL**

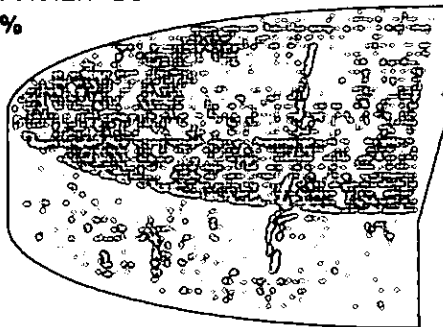
**No. DE PAREJAS SEXUALES
(NO CIRCUNCIDADOS)**



**VALOR DIAGNOSTICO TERAPEUTICO
DE LA CONIZACION CERVICAL**

NUMERO DE EMBARAZOS

**0 A 5
20 PACIENTES
51 %**

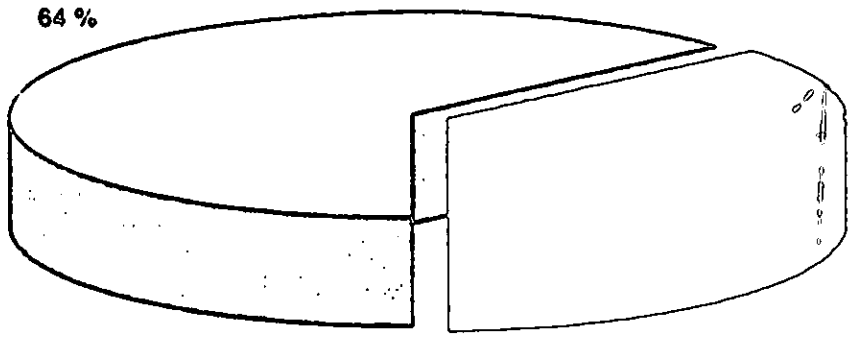


**6 A MAS
19 PACIENTES
49 %**

**VALOR DIAGNOSTICO TERAPEUTICO
DE LA CONIZACION CERVICAL**

NUMERO DE PARTOS

0 A 5
23 PACIENTES
64 %

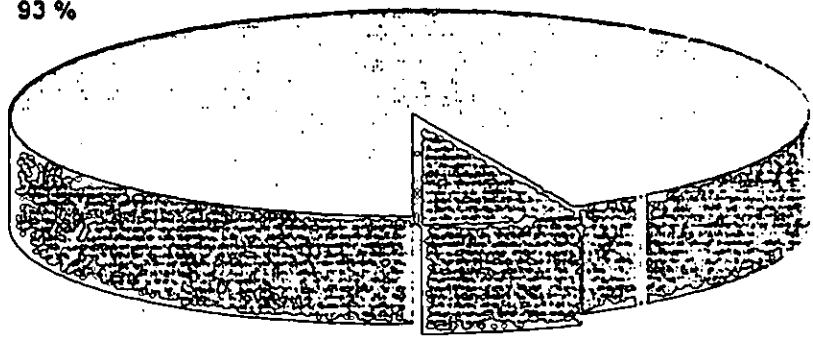


6 A 10
13 PACIENTES
36 %

**VALOR DIAGNOSTICO TERAPEUTICO
DE LA CONIZACION CERVICAL**

NUMERO DE ABORTOS


0 A 5
14 PACIENTES
93 %



6 A 10
1 PACIENTE
7 %

**VALOR DIAGNOSTICO TERAPEUTICO
DE LA CONIZACION CERVICAL**

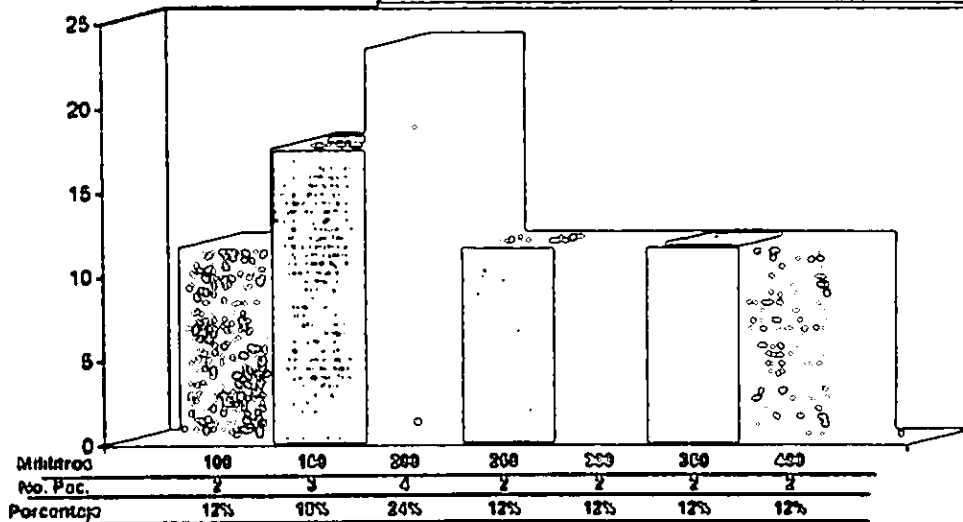
CALIFICACION CITOLOGICA DE ENVIO



N.I.C.	I	II	III
No.	0	7	31
%	0	18%	82%

**VALOR DIAGNOSTICO TERAPEUTICO
DE LA CONIZACION CERVICAL**

**HEMORRAGIA TRANS HISTERECTOMIA
TOTAL ABDOMINAL**




**VALOR DIAGNOSTICO TERAPEUTICO
DE LA CONIZACION CERVICAL**

**DIAS DE ESTANCIA
INTRAHOSPITALARIA**

**HISTERECTOMIA TOTAL
ABDOMINAL**

DE 3 A 6 DIAS
31 PACIENTES
97 %

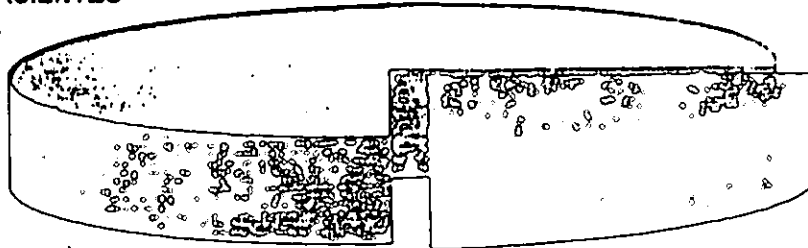


DE 7 A MAS DIAS
1 PACIENTE
3 %

**VALOR DIAGNOSTICO TERAPEUTICO
DE LA CONIZACION CERVICAL**

**HISTERECTOMIA TOTAL ABDOMINAL
RESULTADOS ANATOMO PATOLOGICOS**

**CON CaCu
10 PACIENTES
29 %**




**SIN CaCu RESIDUAL
24 pacientes
71 %**

**VALOR DIAGNOSTICO TERAPEUTICO
DE LA CONIZACION CERVICAL**

CIRUGIA COMPLEMENTARIA

**COLPOPERINEOPLASTIA
22 PACIENTES
67 %**



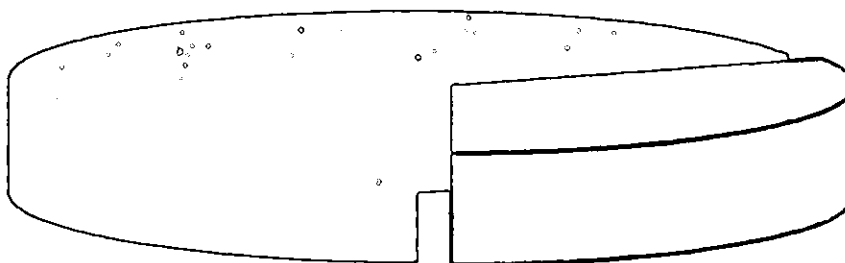
**CISTOURETROPExIA
RETROPUBICA
8 PACIENTES
27 %**

**SALPINGOFORECTOMIA
BILATERAL
2 PACIENTES
6 %**

**VALOR DIAGNOSTICO TERAPEUTICO
DE LA CONIZACION CERVICAL**

**NIC 3
22 PACIENTES
69 %**

**INDICACION DE LA CONIZACION
CERVICAL**




**DISPARIDAD CITOHIISTOLOGICA
10 PACIENTES
31 %**

**VALOR DIAGNOSTICO TERAPEUTICO
DE LA CONIZACION CERVICAL**

**BIALECKY
30 PACIENTES
94%**

TECNICA DE CONIZACION CERVICAL



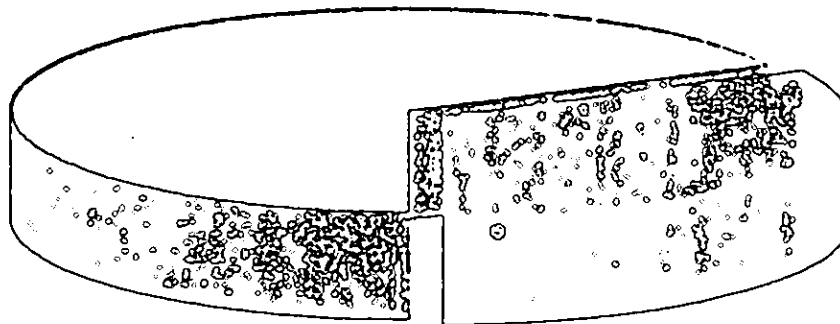
**STURM.DORFF
2 PACIENTES
6 %**

**VALOR DIAGNOSTICO TERAPEUTICO
DE LA CONIZACION CERVICAL**

1 DIA
21 PACIENTES
68 %

**DIAS DE ESTANCIA
INTRAHOSPITALARIA**

CONIZACION CERVICAL



2 DIAS
10 PACIENTES
32 %

**VALOR DIAGNOSTICO TERAPEUTICO
DE LA CONIZACION CERVICAL**

SIN COMPLICACION
30 PACIENTES
91 %

**COMPLICACIONES DE LA
CONIZACION CERVICAL**



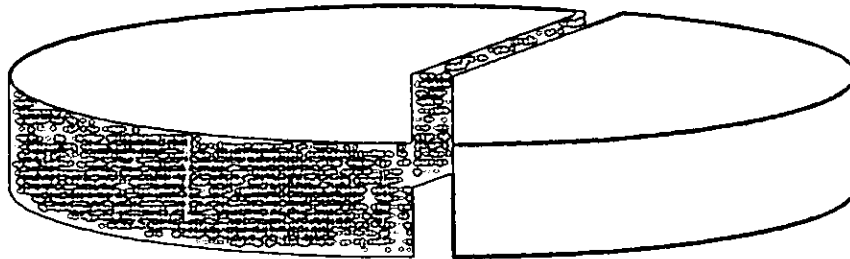
HEMORRAGIA
2 PACIENTES
6 %

RUSH
1 PAC
3 %

**VALOR DIAGNOSTICO TERAPEUTICO
DE LA CONIZACION CERVICAL**

PAPANICOLAU DE CONTROL

**NEGATIVO CLASE I
16 PACIENTES
57 %**



**NEGATIVO CLASE II
12 PACIENTES
43 %**

RESULTADOS

Se revisaron las colonizaciones realizadas en el HGO No. 3 del Centro Médico la Raza del I.M.S.S. en el periodo comprendido entre el 1o. de Enero y el 30 de Junio de 1993. El total de colonizaciones cervicales practicadas en este periodo fue de 49. De estas, 39 fueron enviadas del programa institucional de DOC implementado en las unidades de medicina familiar de primer nivel de atención médica; en tanto que 10 pacientes procedían de 2o. nivel.

La edad media de los pacientes fue de 45 años, con un intervalo entre 25 y 65 años.

Algunos datos del presente estudio no se encontraron consignados en los expedientes revisados, por lo que solo se reportan los datos ahí encontrados.

En cuanto al inicio de vida sexual, 26 pacientes (53 %) refirieron inicio de la misma entre los 10 y 20 años; 8 pacientes (16 %) refirieron inicio después de los 21 años, en tanto que en los restantes 15 expedientes (30%) la información no pudo ser localizada.

En relación al medio socio económico de las pacientes, 27 (55 %) provenían de un medio bajo, en tanto 5 pacientes (10 %) provenían de un medio socioeconómico medio.

Del total de la muestra, 20 casos correspondieron a mujeres con número de gestaciones entre 0 a 5; en tanto 19 casos fueron de pacientes con más de 6 embarazos.

En lo relativo a la paridad, 23 pacientes reportaron una paridad entre 0 a 5, en tanto 13 pacientes reportaron entre 6 a 10 partos.

Por otra parte, en relación al número de abortos, 14 pacientes tuvieron antecedentes de 0 a 5, y solo una paciente reportó 6 abortos.

24 pacientes refirieron tener una pareja sexual no circuncidada, 3 mencionaron haber

tenido 3 parejas y solo una refirió haber tenido 4 parejas sexuales.

Del total de la muestra, 7 pacientes fueron referidas a la unidad con diagnóstico de NIC II, y 31 pacientes fueron enviadas con diagnóstico de NIC III.

Las indicaciones para practicar la conización cervical fueron NIC III en 22 casos y disparidad citohistológica en 10 casos.

La conización se practicó en todas las ocasiones con bisturí frío. Antes de la incisión, se procedió a impregnar el cuello con una solución de lugol.

En cuanto a la técnica de conización cervical, 30 pacientes fueron intervenidas utilizando la técnica de Biopsy, en tanto que, sólo en 2 ocasiones fue utilizada la técnica descrita por Sturmdorf.

En 30 casos, no se presentaron complicaciones postcono, en 2 casos, se presentó hemorragia en capa del lecho quirúrgico que ameritó sutura en sala de quirófanos, sin embargo, ninguna ameritó hemotransfusión.

En una paciente se presentó rush local al parecer por alergia al yodo.

21 pacientes permanecieron hospitalizadas solo durante un día, en tanto 10 pacientes tuvieron que aguardar un día más su egreso hospitalario.

El resultado anatomopatológico del cono fue normal en 4 casos, con NIC II 12 pacientes y con NIC III 16 pacientes.

Las 32 pacientes fueron sometidas a histerectomía total abdominal postconización.

Cuando hubo indicación para practicar otra cirugía, esta se realizó en el mismo evento.

En 22 pacientes se realizó en un 2do. tiempo quirúrgico colpoperineoplastia anterior y posterior, en 9 se realizó cistouretopexia retropublica, y en 2 pacientes se realizó

salpingooforectomía bilateral.

La hemorragia transoperatoria varió entre 100 hasta 400 ml. Sin embargo no ameritó hemotransfusión.

Los pacientes así intervenidas tuvieron una estancia intrahospitalaria de entre 3 a 6 días.

Sólo 1 paciente tuvo una estancia de 31 días, debido a complicaciones metabólicas y quirúrgicas, siendo operada a su domicilio en buenas condiciones generales.

El resultado histopatológico de la pieza quirúrgica reveló 10 productos de historectomía con cáncer cervicouterino residual, y 24 sin cáncer. Sólo en 3 de los primeros se identificó microinvasión, siendo enviadas al servicio de Oncología Ginecológica de la unidad. Los restantes 7 mostraron bordes libres de lesión.

Las pacientes fueron seguidas por la consulta externa donde se les practicó citología de control a los 2 y 6 meses. 16 pacientes tuvieron una citología negativa clase I de Papanicolaou, en tanto 12 pacientes tuvieron una citología negativa clase II sin carcinoma residual.

Se excluyeron un total de 12 conizaciones cervicales, 7 (14.2 %) por edad mayor de 65 años, 3 (8.1 %) por haberseles detectado durante el protocolo de estudio cáncer cervicouterino invasor, 5 (10.2 %) por no haber concluido su protocolo de estudio, 1 (2%) por ser portadora de un linfoma no Hodgkin cuyas complicaciones elevaban su riesgo quirúrgico por lo que se optó por dar por concluido su estudio en la unidad y 1 (2 %) por habersele practicado cuñas cervicales por las características propias del tejido cervical.

CONCLUSIONES

La hemorragia es la complicación más frecuente de la conización cervical. En nuestro estudio observamos una tasa del 6.25 % con sangrado considerado como superior al normal durante la intervención. En la literatura consultada la frecuencia de sangrado postoperatorio varía entre el 3 % y el 17 %.

Creamos que una buena técnica, en la que el techo del cono quede expuesto sin fracturaciones, es la mejor manera de prevenir este efecto secundario.

La osteonecrosis cervical es otra complicación descrita, incluso se han reportado casos de hematocólvix y hematomas secundarios. Nosotros no encontramos ningún caso con estas entidades.

La mala visión cervical que se deriva de esta complicación unida a la dismenorrea e infertilidad que pueda condicionar hacen que ésta sea un efecto secundario temible. Sin embargo, su aparición depende más de un factor individual derivado de los mecanismos de reparación histicos que de la técnica quirúrgica.

No hemos encontrado en nuestra serie complicaciones infecciosas derivadas de la intervención. Nuestra visión retrospectiva de buena parte del material no nos permite emitir un comentario sobre la repercusión que en la futura fecundidad y desarrollo del embarazo tiene esta operación en nuestro medio.

Para analizar el valor terapéutico de la intervención debemos tener en cuenta dos premisas: a) la existencia constatada de enfermedad antes de la operación; b) la

ausencia de más intervención que la conización y c) la ausencia de enfermedad en los controles hasta un mínimo de un año. La totalidad de nuestras pacientes cumple el primer criterio. Sin embargo, como se ha explicado previamente se presentaron 3 casos de carcinoma microinvasor que se excluyeron del estudio. Los demás casos permiten el suficiente margen de seguridad como para controlar a la paciente con citologías periódicas, de forma tal que la evolución en todos ellos fue favorable.

La conización cervical fue el primer paso dentro del protocolo de tratamiento para el carcinoma cervicouterino. Todas las pacientes fueron sometidas a histerectomía total abdominal como parte del protocolo de manejo de ésta entidad.

La frecuencia de recidiva viene dada por aquellas pacientes en las que, teniendo una pieza de la conización con bordes libres, reaparecen en los controles citologías patológicas. En la literatura, este índice oscila entre el 2 y el 10 %. Nosotros no encontramos recidivas en la serie revisada.

La mayoría de los autores da gran importancia a la afectación de los márgenes del cono; en nuestra muestra se vieron afectados 3 especímenes.

En algunos casos parece aconsejable intentar un tratamiento conservador en aquellos casos en que el margen del cono quede afectado, siempre y cuando no se trate de un carcinoma microinvasor, especialmente en casos en que se desea ya sea conservar la fertilidad ó en los que el riesgo quirúrgico sea muy elevado y contraindique la intervención.

Por las consideraciones previas, consideramos que la conización cervical tiene gran relevancia tanto desde el punto de vista diagnóstico, ya que permite una mejor estadificación del carcinoma cervicouterino, como del terapéutico ya que en un alto porcentaje de la serie revisada se presentó curación posterior a la conización. Sin

ombargo, no considera adecuada la utilización de este procedimiento como parte del protocolo de estudio y manejo de los pacientes afectas de Neoplasia intraepitelial cervical.

ESTA TESIS NO DEBE
SALIR DE LA BIBLIOTECA

BIBLIOGRAFIA

- 1.- Ahlgren M, Ingemarsson I, Lidborg LG: Conization as treatment of carcinoma in situ of the uterine cervix. *Obstet Gynecol.* 1975; 48: 135.
- 2.- Ahumada JC, Arrighi LA. *Ginecología*. V edición, Buenos Aires: López Libreros Editores.
- 3.- Arogonés JM. *Cáncer de útero. Diagnóstico precoz del carcinoma cervical y endometrial*, Barcelona: Editorial JIMS, 1982.
- 4.- Ayre JE. *Atlas de citología cervical*. Abbottopía n°. 88-90. 1948.
- 5.- Bjoro B, Ellassen G. Conization as only treatment of carcinoma in situ of the uterine cervix. *Am J Obstet Gynecol.* 1976; 125: 143.
- 6.- Byrne P, Jordan J, Williams D. Importance of negative results of cervical biopsy directed by colposcopy. *Br J Med.* 1988; 298: 172.

- 7.- Di Paola G, Vasquez Ferro E, Carbonari A J. La extirpación diagnóstica de cuello uterino, colposcopia I, Buenos Aires: Sociedad Argentina de patología Cervico Uterino, 1985.
- 8.- Hyams MN Conization of the uterine cervix. Am J Obstet Gynecol. 1933; 25: 853.
- 9.- Jones HW, Buller RE. The treatment of cervical intraepithelial neoplasia by cone biopsy. Am J Obstet Gynecol. 1980; 137: 882.
- 10.- Jones JM, Swootnam P. The outcome of pregnancy after cone biopsy of the cervix: A case-control study. Br J Obstet Gynecol. 1979; 86: 913.
- 11.- Kolstad P, Klom V. Long-term follow up of 1121 cases of carcinoma in situ. Obstet Gynecol. 1980; 136: 14.
- 12.- Loiman G, Harrison N. Pregnancy following conization of the cervix: complications related to cone size. Am J Obstet Gynecol. 1980; 136: 14.
- 13.- Lucena C, Foix A. Diagnóstico precoz del cancer del cuello uterino y su tratamiento. Buenos Aires: Editorial Panamericana, 1975.
- 14.- Luesley D, Redman C. Prevention of postcone biopsy cervical stenosis using a temporary cervical stent. Br J Obstet Gynecol. 1990; 97: 334.

- 15.- Maureen A, Jones W. Diagnostic conization of the cervix: review of 460 consecutive cases. *Obstet Gynecol.* 1988; 67:768.
- 16.- Osoguera J, Bocorra E. *Cirugía Ginecológica: atlas fotográfico.* México: Francisco Múndez Oteo Editor, 1984.
- 17.- Ostergard DR. Prediction of clearance of cervical intraepithelial neoplasia by conization. *Obstet Gynecol.* 1980; 53:77.
- 18.- Ramirez E, Hernández E. Cervical conization findings in women with dysplastic cervical etiology and normal colposcopy. *Je Reprod Med.* 1980; 35:358.
- 19.- Rubio CA, Thomasson P. Influence of the size of cone specimens on postoperative hemorrhage. *Am J Obstet Gynecol.* 1975; 122:839.
- 20.- Scott JW. Bloodless technique of cold-knife conization (ring biopsy). *Am J Obstet Gynecol.* 1930; 79:62.
- 21.- Skehan M, Soutter W. Reliability of colposcopy and directed punch biopsy. *Br J Obstet Gynecol.* 1977; 129:47.
- 22.- Sprang M, Isaacs J. Management of carcinoma in situ of the cervix. *Am J Obstet Gynecol.* 1977; 129:47.

- 23.- Townsend D, Richard R. Can colposcopy replace conization ?. CA-A Cancer J Clin. 1982; 32:85.
- 24.- Trujillo J. Valoración de la conización como técnica diagnóstica y terapéutica en la NIC. Clin Invest Gin Obst. 1982; 10:337.
- 25.- Wabor T, Ober E. Pregnancy complications following conization of the uterine cervix. Acta Obstet Gynecol Scand. 1979; 68:289.
- 26.- Wabor T, Ober E. Pregnancy complications following conization of the uterine cervix. Acta Obstet Gynecol Scand. 1979; 68:347