

11215

10
2º.



UNIVERSIDAD NACIONAL AUTONOMA DE MEXICO

FACULTAD DE MEDICINA

DIVISION DE ESTUDIOS DE POSTGRADO
INSTITUTO MEXICANO DEL SEGURO SOCIAL
DIRECCION DE PRESTACIONES MEDICAS
DIRECCION REGIONAL SIGLO XXI
DELEGACION No. 3 SUROESTE DEL DISTRITO FEDERAL
HOSPITAL DE ESPECIALIDADES "DR. BERNARDO SEPULVEDA G."
CENTRO MEDICO NACIONAL SIGLO XXI

CORRELACION ENDOSCOPICO - HISTOLOGICA DE GASTROPATIA HIPERTENSIVA PORTAL EN PACIENTES CIRROTICOS

T E S I S
Que para obtener el Grado de
ESPECIALISTA EN GASTROENTEROLOGIA
P r e s e n t a
DRA. PATRICIA HERNANDEZ CASTILLO



IMSS

México, D. F.

Marzo de 1998

TESIS CON FALLA DE ORIGEN



UNAM – Dirección General de Bibliotecas Tesis Digitales Restricciones de uso

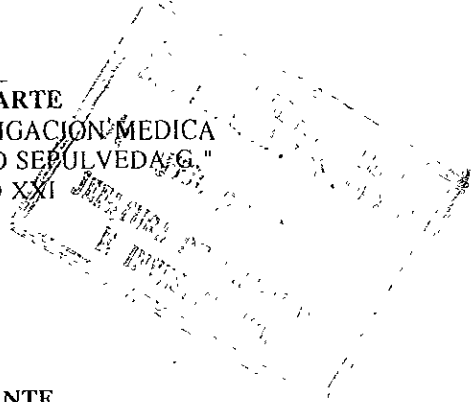
DERECHOS RESERVADOS © PROHIBIDA SU REPRODUCCIÓN TOTAL O PARCIAL

Todo el material contenido en esta tesis está protegido por la Ley Federal del Derecho de Autor (LFDA) de los Estados Unidos Mexicanos (México).

El uso de imágenes, fragmentos de videos, y demás material que sea objeto de protección de los derechos de autor, será exclusivamente para fines educativos e informativos y deberá citar la fuente donde la obtuvo mencionando el autor o autores. Cualquier uso distinto como el lucro, reproducción, edición o modificación, será perseguido y sancionado por el respectivo titular de los Derechos de Autor.

Wd

DR. NIELS HANSEN WACHER RODARTE
JEFE DE LA DIVISION DE EDUCACION E INVESTIGACION MEDICA
HOSPITAL DE ESPECIALIDADES "DR. BERNARDO SEPULVEDA G."
CENTRO MEDICO NACIONAL SIGLO XXI



Margarita Dehesa Violante

DRA. MARGARITA DEHESA VIOLANTE
JEFE DEL SERVICIO Y TITULAR DEL CURSO UNIVERSITARIO
DE ESPECIALIZACION EN GASTROENTEROLOGIA
HOSPITAL DE ESPECIALIDADES "DR. BERNARDO SEPULVEDA G."
CENTRO MEDICO NACIONAL SIGLO XXI

Victor Manuel Paz Flores

DR. VICTOR MANUEL PAZ FLORES
MEDICO ADSCRITO AL SERVICIO DE GASTROENTEROLOGIA
HOSPITAL DE ESPECIALIDADES "DR. BERNARDO SEPULVEDA G."
CENTRO MEDICO NACIONAL SIGLO XXI
(ASESOR CLINICO DE TESIS)

Antonio Castellanos Olivares

DR. ANTONIO CASTELLANOS OLIVARES
SUBJEFE DE LA DIVISION DE EDUCACION E INVESTIGACION MEDICA
HOSPITAL DE ESPECIALIDADES "DR. BERNARDO SEPULVEDA G."
CENTRO MEDICO NACIONAL SIGLO XXI
(ASESOR METODOLOGICO DE TESIS)

AGRADECIMIENTOS

A DIOS por permitirme llegar a este momento

A mis padres y pilares de mi familia, **GREGORIO HERNANDEZ PEREZ Y ADELA CASTILLO HERNANDEZ** por su ejemplo de integridad, amor, tenacidad y por haberme enseñado que lo más valioso que hay en la vida es la FAMILIA

A **MARIA ISABEL** POR TU EJEMPLO, APOYO Y AMOR SIEMPRE

A **RICARDO Y ADELA**

A **DARIO Y ANGELICA**

A **ANGEL Y MONICA**

A **ROBERTO Y LUPITA**. por apoyarme, alentarme, compartir cada uno de mis logros, por creer en mí ; gracias !

A mis sobrinos: **ITZEL, JESSICA, LAURA, EDUARDO, SAMANTA, NADIA Y RICARDO**,
Y A TI BEBE porque son la alegría y el futuro

A las familias: **HERNANDEZ CASTILLO Y CASTILLO PEREZ** por estar siempre presentes.

AGRADECIMIENTOS

A todos mis profesores que a lo largo de mi vida me enseñaron a trazarme un camino y fijarme una meta con mucho respeto, admiración y *AGRADECIMIENTO INFINITO*

DRA. MARGARITA DEHESA VIOLANTE

DR. VICTOR MANUEL PAZ FLORES

DR. JORGE CERVERA SOLORZANO

DR. JOSE MARIA BLASCO Y GONZALEZ

DR. ERNESTO TORRES DURAZO

DR. RAFAEL TREJO ESTRADA

DR. JESUS ALBERTO JUAREZ NAVARRO

En especial Al DR. VÍCTOR MANUEL PAZ FLORES por su apoyo, por su entusiasmo, por su calidad humana y por su don de enseñar ¡ gracias siempre !

INDICE

	Pág.
RESUMEN	
ANTECEDENTES CIENTIFICOS	1
PLANTEAMIENTO DEL PROBLEMA	8
HIPOTESIS	8
OBJETIVOS	9
MATERIAL, PACIENTES Y METODOS	10
RESULTADOS	17
DISCUSION	19
CONCLUSIONES	21
CUADROS Y GRAFICAS.....	
REFERENCIAS BIBLIOGRAFICAS	22

INTRODUCCION. Frecuentemente se han observado cambios en la mucosa gástrica de pacientes cirróticos los cuales se han relacionado con hipertensión portal. La mayoría de la evidencia sugiere que ésta es una alteración asociada a ectasia vascular donde la inflamación de la mucosa es poco frecuente, por lo que el término de Gastropatía hipertensiva portal fue sugerido en 1985 por McCormack y cols. En nuestra unidad se ha observado una alta prevalencia de gastropatía hipertensiva portal (GHP) sin embargo no se conoce la relación que existe entre los hallazgos endoscópicos e histológicos por lo que consideramos justificado realizar un estudio para conocer dicha relación

OBJETIVO. Determinar la correlación entre los hallazgos endoscópicos e histológicos de gastropatía hipertensiva portal en pacientes cirróticos.

MATERIAL Y METODO. Se realizó un estudio clínico prospectivo, longitudinal, comparativo y observacional. De marzo a octubre de 1997 ingresaron al estudio pacientes referidos al servicio de endoscopia con diagnóstico de hipertensión portal ó probable enfermedad acidopéptica. Se demostró (GHP) de acuerdo a los hallazgos endoscópicos propuestos por Taor, así como pacientes con enfermedad ácidopeptica de cualquier etiología. Se sometieron a pnuendoscopia con videopanendoscopia Pentax EG 2900, se tomaron biopsias con pinza de gran capacidad (jumbo) de fundus, cuerpo y antro en todos los pacientes que cumplieron con criterios de inclusión (edad entre 18 y 75 años con hipertensión portal de cualquier etiología así como probable enfermedad ácidopeptica, se excluyeron a los pacientes con alargamiento en el tiempo de protrombina ó trombocitopenia, así como aquellos en los que hubo dificultades técnicas para realizar el estudio ó aquellos que rehusaron a participar. En todos los pacientes con hipertensión portal se determinó su reserva funcional hepática de acuerdo a la clasificación de Child-Pugh. Se formaron dos grupos. El grupo A 20 pacientes con hipertensión portal y el grupo B sin hipertensión portal (grupo control), se revisaron los hallazgos histológicos con un médico patólogo del hospital que desconocía el diagnóstico clínico y endoscópico de los pacientes y se correlacionaron con los hallazgos endoscópicos.

RESULTADOS. Se estudiaron 40 pacientes y se formaron dos grupos, el grupo A pacientes con hipertensión portal 20 pacientes con edades de 40 a 75 años y un promedio de 56.5 años, de los cuáles 7 fueron del sexo femenino y 13 del sexo masculino. El grupo B sin hipertensión portal (grupo control) fueron 20 pacientes con edades 25 a 73 años y un promedio de 47.7. La causa de la hipertensión portal fue cirrosis por alcohol en 9 pacientes, cirrosis hepática criptogénica en 3 pacientes, cirrosis postnecrótica en 6, Cirrosis Biliar primaria en un caso, hepatitis crónica autoinmune en otro. El grado de las várices esofágicas fue 13 pacientes con VE grado III, 5 pacientes con VE grado II y dos pacientes con remanentes varicosos. A escleroterapia se habían sometido 15 pacientes, con un promedio de 5.7 sesiones. En relación a la reserva funcional hepática 7 pacientes fueron Child A, 5 Child B y 8 Child C, de acuerdo a los hallazgos endoscópicos 10 pacientes tuvieron gastropatía congestiva leve y 10 gastropatía intensa, el hallazgo más frecuente fue la presencia de patrón reticular (mosaico) en 18 pacientes del grupo con hipertensión portal y en 5 pacientes del grupo control ($q = 0.54$) y la localización en fundus y cuerpo, en relación a los hallazgos histológicos se observo ectasia vascular en 17 pacientes del grupo de GHP y en 5 del grupo control ($q = 0.54$), proliferación de vasos en 12 del grupo de GC y en 3 de los controles ($q = 0.08$). Para el análisis estadístico se utilizó estadística descriptiva con promedio y desviación estándar para la edad así como el coeficiente de correlación q de Kendall para conocer el grado de asociación entre las variables.

CONCLUSIONES. Se puede considerar que en nuestra unidad la correlación entre los hallazgos endoscópicos e histológicos en el grupo con hipertensión portal y el grupo control es de 50%, los hallazgos más frecuentes son el patrón reticular y la ectasia vascular, sin embargo es necesario tener una mayor muestra de pacientes para poder obtener una mayor significancia estadística, no hubo relación entre el tamaño de las várices y la reserva funcional hepática.

ANTECEDENTES CIENTIFICOS

La hemorragia por ruptura de várices esofágicas es un evento serio que pone en peligro la vida de los pacientes con cirrosis hepática. La hemorragia por ruptura de várices esofágicas es responsable de 80 % de los eventos de hemorragia gastrointestinal alta en pacientes con hipertensión portal. En los últimos años se ha reportado la frecuencia e importancia de lesiones en la mucosa gástrica en pacientes con hipertensión portal. En estudios endoscópicos de pacientes con hipertensión portal que se presentan con hemorragia gastrointestinal aguda la prevalencia de sangrado de lesiones de la mucosa gástrica varía entre 10 y 60 %.⁽⁴⁾

La hemorragia por gastropatía hipertensiva portal explicó 21 % de los casos por sangrado agudo. El sangrado crónico (descenso de 2 g/dl Hb en 6 meses) ocurrió en 10 % de los pacientes estudiados prospectivamente durante 18.5 ± 8.3 meses en una cohorte de 298 pacientes.⁽¹⁵⁾

Frecuentemente se han observado cambios en la mucosa gástrica de pacientes cirróticos los cuales se han relacionado con hipertensión portal. En 1957 Palmer encontró dilatación de las venas de la mucosa y submucosa en el estómago de ratas después de la ligadura de la vena porta. Se observaron cambios similares en la mucosa de pacientes con hipertensión portal.⁽³⁾

La apariencia endoscópica de la mucosa gástrica de pacientes con cirrosis hepática ha recibido diferentes términos que incluyen, gastritis hemorrágica, gastritis erosiva, gastropatía congestiva y más recientemente se ha propuesto el término de gastropatía hipertensiva portal.^(1,2) La gastropatía

hipertensiva portal observada con frecuencia en el paciente con daño hepático crónico con hipertensión portal, fue definida como una entidad clínica en 1985, cuando Mc Cormack y cols. describieron los hallazgos clínicos, endoscópicos e histológicos de 127 pacientes con hipertensión portal haciendo referencia a los cambios de la mucosa gástrica caracterizados por ectasia microvascular de la mucosa y submucosa sin o con mínima inflamación.⁽⁴⁾

La endoscopia indicó que 65 pacientes (51%) tenían gastropatía clasificada dentro de dos tipos de acuerdo a la descripción de Taor y cols.^(4, 5)

CLASIFICACIÓN ENDOSCÓPICA DE GASTROPATÍA

GASTROPATIA LEVE:

Puntilleo fino

eritema superficial

Patrón blanco, fino, reticular separando áreas de mucosa edematosa y eritema semejando “piel de serpiente”.

GASTROPATIA INTENSA:

Manchas rojo cereza

Manchas café negruzco

Gastritis difusa hemorrágica

Papazian y colaboradores describieron pequeñas áreas eritematosas rodeadas por una fina red amarillenta al que denominaron patrón en mosaico e incluyeron los siguientes tipos.

patrón escarlatoide: pequeñas máculas rosas (forma leve)

patrón en mosaico: áreas eritematosas múltiples contorneadas por un retículo (forma leve)

Manchas rojo cereza: áreas confluentes de sangrado difuso (forma grave)

Manchas marrón oscuro: puntos oscuros difusos y manchas por depósito subepitelial (forma grave)

Estos autores han sugerido que el patrón en mosaico es el indicador más sensible y específico de

hipertensión portal comparado con la detección endoscópica de várices esofágicas las cuáles se observan solo en 78% de los pacientes.⁽⁶⁾

Sarin y colaboradores realizaron en la India un estudio para determinar la frecuencia, distribución y significado del patrón en mosaico y otros signos endoscópicos de la mucosa del estómago en pacientes con cirrosis, pacientes con fibrosis portal sin cirrosis, y pacientes con hipertensión portal extrahepática. Fueron sometidos a endoscopia 136 pacientes con hipertensión portal, 25 pacientes con alcoholismo crónico sin hipertensión portal y 366 controles. El patrón en mosaico fue observado con mayor frecuencia en los pacientes con hipertensión portal (74%) que en los controles (1.4%) ($p < 0.01$) y no se observó en los pacientes con alcoholismo crónico. Dicho patrón se localizó con mayor frecuencia en el fundus de pacientes con cirrosis e hipertensión portal y después de la escleroterapia endoscópica (134.8%) comparada con los pacientes sin escleroterapia (2.6%) ($p < 0.01$), estos autores concluyeron que las lesiones de la mucosa gástrica no son muy frecuentes en pacientes con hipertensión portal en la India.⁽⁷⁾

Misra y col. compararon la apariencia histológica y endoscópica de la mucosa gástrica de 1,323 controles y 50 pacientes con hipertensión portal quienes previamente habían sangrado, ellos tomaron en cuenta la clasificación de Taor y cols para gastropatía hipertensiva portal encontrando los siguientes hallazgos: 42 % de los pacientes con hipertensión portal tenían evidencia de gastropatía hipertensiva portal leve y sólo siete tenían patrón en mosaico. 174 de los controles (13.1%) mostraron evidencia de gastropatía hipertensiva portal leve 124 (9.3%) eritema 38 (2.8%) y patrón en mosaico 12 (0.9%).⁽⁸⁾

Len y Lee compararon 100 pacientes cirróticos y 100 controles de acuerdo a edad y sexo. El patrón en mosaico se encontró en 41% de los cirróticos y en ninguno de los controles.⁽⁹⁾

Vigneri y col. reportaron los hallazgos endoscópicos de pacientes con cirrosis e hipertensión portal sin hemorragia (grupo I) pacientes con cirrosis sin hipertensión portal y sin hemorragia (grupo II) y controles normales.⁽³⁾ (Grupo I, 83 pacientes) patrón en mosaico 71.9%, patrón escarlatinoide 71.9% y petequias en 61.1%, Grupo II (53 pacientes) patrón en mosaico 14,1% patrón escarlatinoide 18.8% y petequias en 11.1% Grupo III (135 pacientes) patrón en mosaico 14% patrón escarlatinoide 9.4% y petequias en 27.8%.⁽¹⁰⁾

Saperas y colaboradores encontraron que una biopsia tomada con la técnica de sacabocado es adecuada para obtener buenos especímenes en pacientes con hipertensión portal aunque dicho procedimiento no es recomendado para uso rutinario.⁽¹²⁾

En el estudio de Foster y cols. hubo dificultad para distinguir dilatación de los capilares de la mucosa en pacientes con hipertensión portal usando tinciones histológicas convencionales pero se facilitó enormemente la distinción usando tinciones específicas (antígeno relacionado al factor VIII, ya que dicho antígeno es sintetizado por las células endoteliales).⁽¹³⁾

Corbishley y colaboradores en un estudio doble ciego fueron incapaces de distinguir entre gastropatía hipertensiva portal y sujetos controles ellos encontraron dilatación de capilares en ambos

grupos (14)

En el estudio de McCormack las biopsias tomadas con pinzas estándar mostraron que la ectasia de los capilares y venulas de la mucosa estuvieron presentes en todas las áreas del estómago pero que al igual que los hallazgos endoscópicos fueron más evidentes en la parte proximal del cuerpo y cardias ⁽³⁾

El valor de las biopsias endoscópicas en el diagnóstico de dilatación de vasos en la gastropatía hipertensiva portal es menos concluyente cuando se compara con las biopsias pequeñas y superficiales que habitualmente se toman. ⁽¹¹⁾

En la gastropatía hipertensiva portal leve los hallazgos más consistentes fueron congestión y aumento en el número de capilares los cuales se observaron dilatados, en la gastropatía intensa la congestión vascular y la ectasia de los pequeños vasos junto con atrofia glandular así como marcada hiperplasia de la muscularis mucosae y edema. ⁽⁴⁾

La inflamación casi no se observó y se relacionó con la presencia de erosiones en la mucosa. Se han reportado discrepancias entre la correlación entre los cambios endoscópicos e histológicos de gastropatía hipertensiva portal; una explicación puede ser el tamaño de la biopsia, se dice que no es ético tomar biopsias profundas en pacientes cirróticos y con evidencia de gastropatía hipertensiva portal intensa ya que pueden incrementar el riesgo de hemorragia. ⁽⁴⁾

Se mencionan alteraciones en la circulación portal la cual juega un papel importante en el desarrollo de la gastropatía hipertensiva portal, ya que la circulación portal anormal induce progresivamente congestión de la mucosa gástrica.⁽¹⁵⁾ También se ha reportado que la gastrina tiene un efecto vasodilatador en las venas gástricas, ya que una mínima elevación de dicha sustancia se asoció con hipoacidez gástrica, se encontraron niveles altos de gastrina y bajos de pepsinógeno I, la aclorhidria se encontró en 75% de pacientes cirróticos y con manchas rojo cereza.⁽¹⁾

Los niveles de prostaglandina E2 se elevaron en el antro de cirróticos con ectasia vascular, pero no en cirróticos sin ectasia vascular o sujetos normales.⁽¹⁶⁾

Se ha sugerido que existen otros mecanismos y no sólo la hipertensión portal para causar gastropatía hipertensiva portal sin embargo hay evidencias de que la gastropatía congestiva ocurre más en pacientes con cirrosis hepática por alcohol como causa de la hipertensión portal.^(4,17)

La presencia de gastropatía hipertensiva portal se ha observado con mayor frecuencia después de la escleroterapia endoscópica. El riesgo de sangrado no correlaciona con la apariencia endoscópica de la gastropatía hipertensiva leve ni del tamaño de las várices, pero si con la presencia de gastropatía grave (manchas rojo cereza).^(11,15)

En nuestra unidad se ha observado con gran frecuencia gastropatía hipertensiva portal en pacientes cirróticos, sin embargo no se conoce la relación que existe entre los hallazgos endoscópicos e histológicos por lo que consideramos justificado realizar un estudio para conocer dicha relación.

PLANTEAMIENTO DEL PROBLEMA

¿ Será positiva la correlación entre los hallazgos endoscópicos e histológicos de gastropatía hipertensiva portal en pacientes con hepatopatía crónica ?

¿ Sera la frecuencia de gastropatía hipertensiva portal mayor en pacientes con hepatopatía crónica e hipertensión portal que en pacientes con enfermedad ácido-peptica ?

HIPOTESIS

La correlación entre los hallazgos endoscópicos e histológicos es positiva en más del 80% en los sujetos con hepatopatía crónica e hipertensión portal.

La frecuencia de gastropatía hipertensiva portal es mayor en pacientes con hepatopatía crónica e hipertensión portal que aquellos con enfermedad ácido-peptica

PLANTEAMIENTO DEL PROBLEMA

¿ Será positiva la correlación entre los hallazgos endoscópicos e histológicos de gastropatía hipertensiva portal en pacientes con hepatopatía crónica ?

¿ Será la frecuencia de gastropatía hipertensiva portal mayor en pacientes con hepatopatía crónica e hipertensión portal que en pacientes con enfermedad ácido-peptica ?

HIPOTESIS

La correlación entre los hallazgos endoscópicos e histológicos es positiva en más del 80% en los sujetos con hepatopatía crónica e hipertensión portal.

La frecuencia de gastropatía hipertensiva portal es mayor en pacientes con hepatopatía crónica e hipertensión portal que aquellos con enfermedad ácido-peptica

OBJETIVOS

Demstrar que la correlación entre los hallazgos endoscópicos e histológicos de gastropatía hipertensiva portal en pacientes con hepatopatía crónica es positiva en más de 80%.

Demstrar que los pacientes con hepatopatía crónica e hipertensión portal cursan con mayor frecuencia con gastropatía hipertensiva portal que los sujetos con enfermedad ácidopeptica.

MATERIAL, PACIENTES Y METODOS

DISEÑO DEL ESTUDIO

Estudio prospectivo, longitudinal, comparativo y observacional

UNIVERSO DE TRABAJO

Pacientes adultos con hepatopatía crónica e hipertensión portal y probable enfermedad ácidopectica con hallazgos endoscópicos e histológicos de gastropatía hipertensiva portal ó enfermedad ácidopectica (gastritis crónica de cualquier etiología), que acudieron a la consulta externa de gastroenterología y fueron enviados a la unidad de endoscopia del Hospital de Especialidades "Dr. Bernardo Sepúlveda G" del Centro Médico Nacional Siglo XXI. de marzo a julio de 1997.

DESCRIPCION DE LAS VARIABLES SEGÚN LA METODOLOGIA

VARIABLE INDEPENDIENTE

Hepatopatía crónica

Hipertensión portal

Enfermedad ácidopeptica (gastritis crónica)

VARIABLE DEPENDIENTE

Gastropatía hipertensiva portal

DESCRIPCION OPERATIVA DE LAS VARIABLES

VARIABLES INDEPENDIENTES

HEPATOPATIA CRONICA: Definida como el conjunto de manifestaciones clínicas y *bioquímicas secundarias* a la alteración de la función hepatocítica (síntesis, depuración y coleresis).

HIPERTENSION PORTAL: La hipertensión portal se definió como un aumento de la presión de la vena porta superior a 10 mm Hg. El gradiente de presión de la vena hepática enclavada y libre, *es un indicador confiable de la presión portal.*

El aumento de la resistencia del flujo sanguíneo portal tiene un papel fundamental en el mecanismo de la hipertensión portal. El aumento secundario del flujo sanguíneo esplácnico contribuye a mantener elevada la presión portal a pesar del desarrollo de colaterales portosistémicas.

Las causas de hipertensión portal pueden clasificarse según la localización del aumento de resistencia vascular. Los bloqueos suprahepáticos se refieren a obstrucción de las venas hepáticas; los bloqueos prehepáticos se refieren a la obstrucción de la vena porta.

GASTRITIS CRONICA: La gastritis crónica es una lesión benigna inflamatoria y atrofiante de la mucosa gástrica más o menos extendida, susceptible de dar lugar a la desaparición progresiva de glándulas gástricas. Se pueden distinguir :

La gastritis superficial que muestra infiltrado inflamatorio superficial de la mucosa

La gastritis atrófica la cual es más o menos severa y que consiste en lesiones atróficas de las glándulas gástricas

Atrofia gástrica completa, la cual se asocia a metaplasia intestinal, fibrosis del corion y desaparición de las glándulas

La gastritis crónica es con frecuencia asintomática, se manifiesta clínicamente por dolor epigástrico sin periodicidad ni ritmo. No es posible hacer el diagnóstico de gastritis crónica mediante estudios radiológicos sólo la endoscopia y la biopsia pueden establecerlos.

VARIABLES DEPENDIENTES

GASTROPATIA HIPERTENSIVA PORTAL: se caracteriza por una marcada ectasia vascular difusa de la mucosa gástrica, que en la exploración endoscópica aparece hiperémica, con múltiples y pequeñas áreas eritematosas rodeadas por una fino retículo, puede estar localizada en cualquier parte del estómago. En las fases iniciales la endoscopia revela una mucosa con un modelo en "mosaico". Cuando las lesiones son graves, la mucosa tiene aspecto en "sandía". Los aspectos endoscópicos de la mucosa gástrica en la hipertensión portal incluyen los siguientes tipos:

patrón escarlatinoide: pequeñas máculas rosas (forma leve)

patrón en mosaico: áreas eritematosas múltiples contorneadas por un retículo (forma leve)

Manchas rojo cereza: áreas confluentes de sangrado difuso (forma grave)

Manchas marrón oscuro: puntos oscuros difusos y manchas por depósito subepitelial (forma grave)

CRITERIOS DE SELECCIÓN

CRITERIOS DE INCLUSION

- Pacientes de cualquier sexo con edades comprendidas entre 18 y 75 años
- Portadores de cirrosis hepática e hipertensión portal de cualquier etiología
- Portadores de probable enfermedad ácido-péptica

CRITERIOS DE NO INCLUSION

- Sujetos con trastornos de la coagulación
- Sujetos que no aceptaron participar en el estudio

CRITERIOS DE ELIMINACION

- Aquellos casos en los que por dificultades técnicas *no fue posible realizar el estudio*

PROCEDIMIENTO

De marzo a julio de 1997 ingresaron al estudio 40 pacientes procedentes de la consulta externa del servicio de Gastroenterología referidos a la unidad de endoscopia con diagnóstico de hipertensión portal o probable enfermedad ácidopeptica, con edades comprendidas entre 18 y 65 años.

Se les realizó panendoscopia con Videopanendoscopio Pentax EG 2900 y a todos los pacientes se les tomaron biopsias con pinza de gran capacidad (jumbo) de fundus, cuerpo y antro si cumplían con los criterios de inclusión. En todos los pacientes con hipertensión portal se obtuvo la siguiente información: edad, sexo, etiología de la hipertensión portal, grado de insuficiencia hepática, biometría hemática, tiempo de protrombina, tiempo parcial de tromboplastina, plaquetas, albúmina sérica, niveles de urea y creatinina, tratamiento con escleroterapia, número de sesiones, grado de varices esofágicas, se citó a todos los pacientes diez días después para recabar el reporte histológico, se revisaron los hallazgos histológicos (con un médico patólogo del hospital el cuál ignoraba el diagnóstico clínico y endoscópico del paciente, se correlacionó con los hallazgos endoscópicos para conocer la frecuencia de gastropatía hipertensiva portal, en pacientes con cirrosis hepática e hipertensión portal en el Hospital de Especialidades del Centro Médico Nacional.

ANALISIS ESTADISTICO

Se realizó estadística descriptiva con promedio y desviación estándar para las variables medidas en escala cuantitativa. Para conocer el grado de asociación entre las variables se usó el Coeficiente de Correlación τ de Kendall.

RESULTADOS

Se evaluaron un total de 40 pacientes, se dividieron en dos grupos el Grupo A 20 pacientes con hipertensión portal 12 masculinos y 8 femeninos con edad promedio de 51.3 años y 20 pacientes del Grupo B sin hipertensión portal, 13 masculinos y 7 femeninos con edad promedio de 47.7 años (Ver cuadro 1).

Las principales causas de hipertensión portal para el grupo A fueron cirrosis por alcohol en 9 pacientes, cirrosis postnecrótica en 6 pacientes, hepatopatía crónica de origen autoinmune en un paciente, cirrosis biliar primaria 1 paciente. (Ver gráfica 1)

El grado de insuficiencia hepática de acuerdo a la clasificación de Child Pugh fue clase A 7 pacientes, clase B 5 pacientes y 8 pacientes clase C. Del total de los pacientes se había sometido a escleroterapia previa a 15 pacientes siendo 5.7 el promedio de sesiones. 15 pacientes tenían várices esofágicas grado III, 5 pacientes con grado II y dos pacientes con remanentes varicosos.

En relación a los hallazgos endoscópicos el más frecuente fue el patrón reticular en 18 de los 20 pacientes del grupo A y se observó en 5 de los controles ($q=0.54$), eritema superficial en 12 del grupo con hipertensión portal y en 3 de los controles ($q=0.63$), puntos rojo cereza en 7 pacientes del grupo A y en uno de los controles. (Ver gráfico 2)

De los hallazgos histológicos la ectasia vascular fue el más frecuente en el grupo A en 17 pacientes y en 5 de los controles ($q=0.54$), proliferación de vasos en 12 en el grupo con hipertensión portal y en 3 de los controles ($q= 0.63$) así como edema de la lámina propia en ocho pacientes comparados con 15 del grupo control. (Ver gráfico 3)

DISCUSION

La gastropatía hipertensiva portal se caracteriza por cambios endoscópicos e histológicos, nosotros realizamos este estudio para establecer la correlación entre los hallazgos endoscópicos e histológicos en nuestra unidad. Dichos cambios se describieron en 1985 por Mc Comark y colaboradores, en nuestro hospital el hallazgo endoscópico observado con mayor frecuencia fue el patrón reticular como lo describió Papazian y colaboradores ellos hallaron patrón reticular en 94 de 100 pacientes cirróticos comparado con un grupo control.⁽⁶⁾ En nuestro grupo se observó en 18 de los 20 pacientes y solo en 5 del grupo control ($q = 0.544$). Así mismo Sarin y cols. observaron un patrón en mosaico con mayor frecuencia en pacientes con hipertensión portal.⁽¹³⁾ Dicho patrón se localizó con mayor frecuencia en el fundus de pacientes cirróticos con hipertensión portal y después de la escleroterapia, en nuestro grupo se localizó en fundus y cuerpo, a 15 de nuestros pacientes se les sometió a escleroterapia y no hubo relación entre el tamaño de las várices y la intensidad de la gastropatía. Como se ha descrito la presencia de gastropatía hipertensiva portal no correlaciona con la severidad de la hipertensión portal o con la enfermedad hepática determinada por la clasificación de Child Pugh o por el tamaño de las várices esofágicas.^(11,16)

En relación a los hallazgos histológicos se evaluaron cuatro parámetros: ectasia vascular, proliferación de vasos, edema de la lámina propia y atrofia. El hallazgo más frecuente fue la ectasia vascular en 17 de los pacientes del grupo de hipertensión portal y en 5 del grupo control ($q=0.544$).

De los hallazgos histológicos (ectasia vascular) consideramos que fue posible observarlo en un gran porcentaje de los pacientes ya que se utilizó una pinza de gran capacidad en la toma de la biopsia. Sin embargo dicho hallazgo no es característico de la gastropatía hipertensiva portal ya que se observó también en pacientes del grupo control como lo reportado por Foster y colaboradores.⁽¹³⁾

En relación a la correlación entre los hallazgos endoscópicos e histológicos de los pacientes con hipertensión portal fue significativa, sin embargo no tan alta como se esperaba si lo comparamos con el control como lo reportado previamente por *Mc Cormack, Papazian y Sarin*.

Consideramos que los hallazgos endoscópicos se vieron influenciados por la diferencia de criterios entre los observadores en relación a la descripción del patrón reticular aunado a que desconocíamos el grado de reserva funcional hepática del grupo control para poder descartar aquellos pacientes que pudieran cursar con hepatopatía crónica aún no detectada que pudiera explicar la presencia de ectasia vascular desde el punto de vista histológico y de esta manera poder darle mayor validez a nuestros hallazgos.

Será necesario continuar con este estudio para obtener una mayor muestra y de esta manera poder tener mayor significancia estadística.

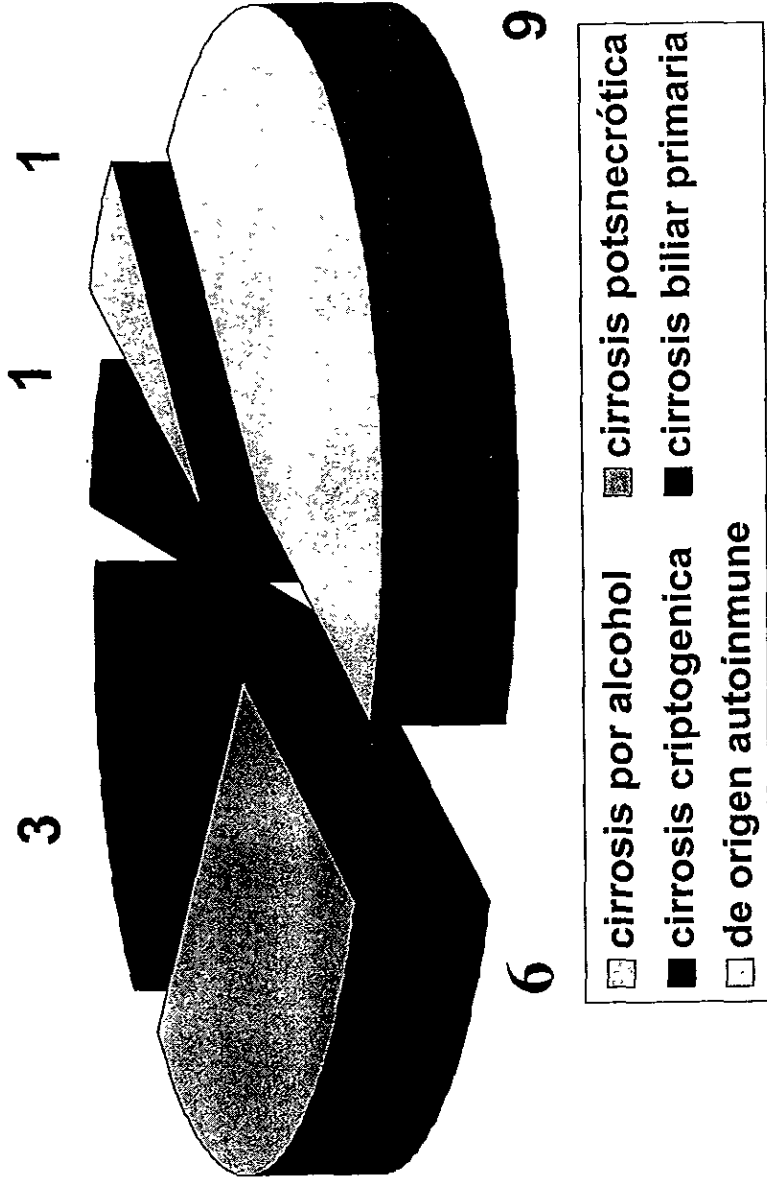
CONCLUSIONES

1. Los hallazgos endoscópicos más frecuentes y sugestivos de gastropatía hipertensiva portal en nuestro hospital son el patrón reticular y desde el punto de vista histológico la ectasia vascular
2. La correlación entre los hallazgos endoscópicos e histológicos de gastropatía hipertensiva portal en ambos grupos fue de 50 % por lo que es necesario tener una mayor muestra para obtener significancia estadística
3. Sugerimos que ante el hallazgo endoscópico sugestivo de gastropatía hipertensiva portal se tomen biopsias para corroborar el diagnóstico

CUADRO I. CARACTERISTICAS GENERALES DE LOS PACIENTES

	CASOS CON H.PORTAL	CONTROLES SIN H.PORTAL
TAMAÑO DE LA MUESTRA	20	20
EDAD (AÑOS)	56.5 ± 15.6	47.7 ± 10.7
SEXO (M/F)	13/7	12/8

CAUSAS DE HIPERTENSION PORTAL



HOSPITAL DE ESPECIALIDADES CMN S
GRAFICO 1

HALLAZGOS HISTOLOGICOS

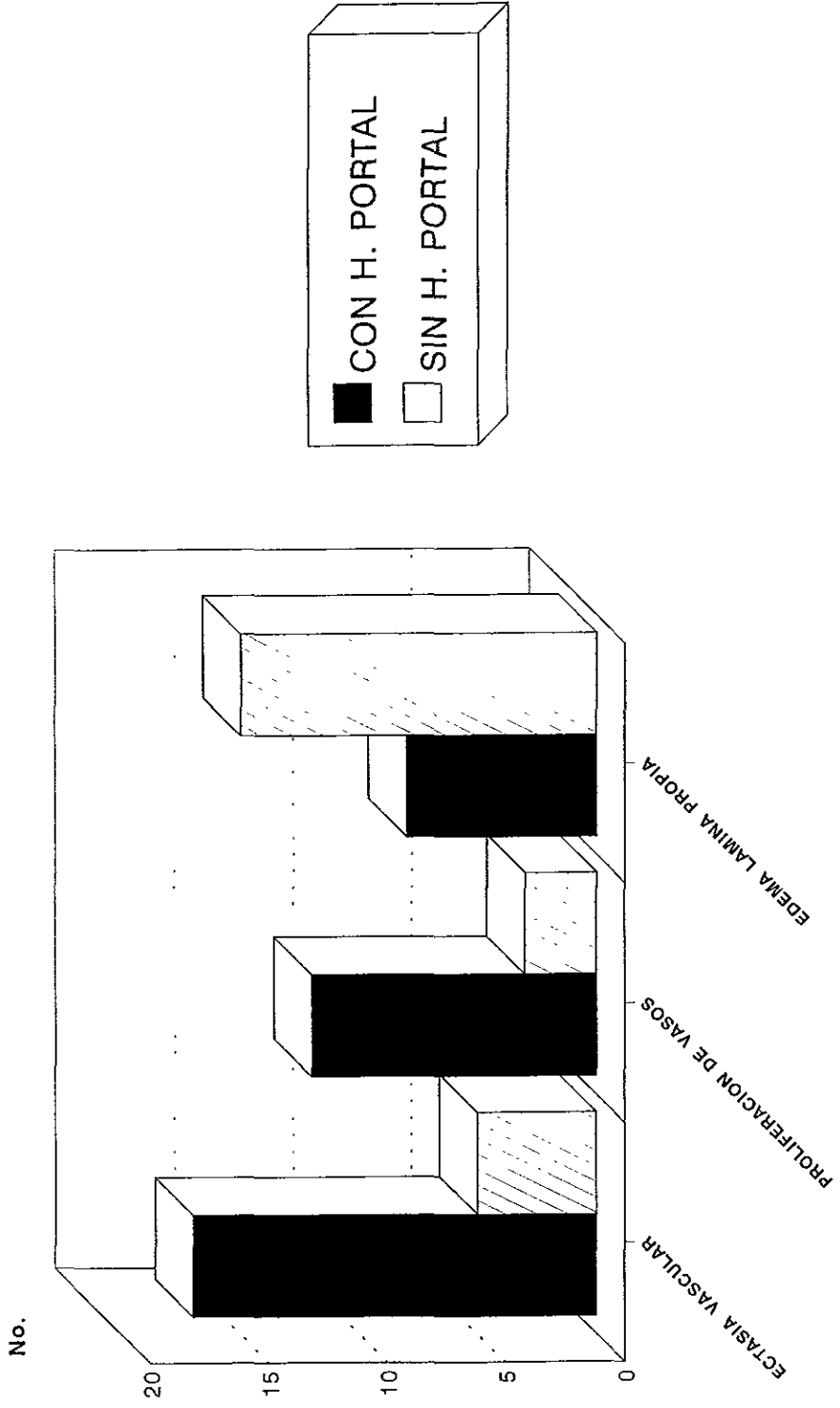


Gráfico 2

HALLAZGOS ENDOSCOPICOS

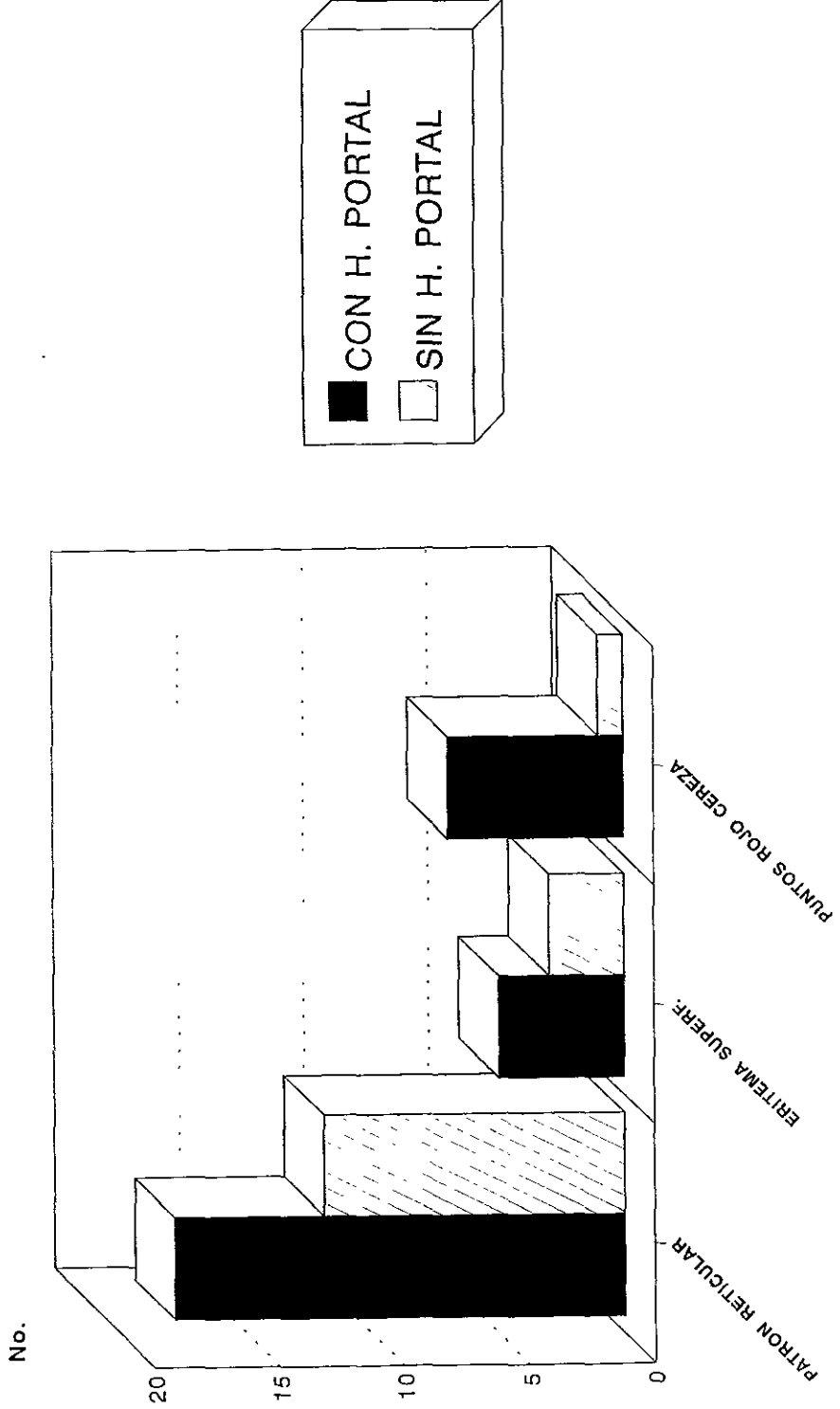


Gráfico 3

REFERENCIAS BIBLIOGRAFICAS

1. Quintero E, Pique JM, Bombi JA, Bordas JM, Sentis J, Elena M, Bosch J, Rodes J, Gastric mucosal vascular ectasias causing bleeding in cirrhosis. A distinct entity associated with hypergastrinemia and low serum levels of pepsinogen I. *Gastroenterology* 1987; 93: 1054-61.
2. Sarfeh Ij, Tarnawsky A. Gastric Mucosal vasculopathy in portal hypertension. *Gastroenterology* 1987;93:1129-31.
3. Palmer DE. Erosive gastritis in cirrhosis. *Am J Dig Dis* 1957;2:31-6.
4. McCormack TT, Sims J, Eyre-Brook I, et al Gastric lesions in portal hypertension: Inflammatory gastritis or congestive gastropathy ? *Gut* 1985;26:1226-32.
5. Taor RE, Fox B, Ware J, et al. Gastritis-gastroscopic and microscopic. *Endoscopy* 1975;7:209-15.

6. **Papazian A, Braillon A, Dupas JL.** Portal hypertensive gastric mucosa: An endoscopic study. *Gut* 1986;27:11199-203.

7. **Sarin SK, Misra SP, Singal A.** Evaluation of the incidence and significance of the "mosaic pattern" in patients with cirrhosis, noncirrhotic portal fibrosis and extrahepatic obstruction. *Am J Gastroenterol* 1988;83:1235-9.

8. **Misra SP, Dwivedi M, Misra V.** Endoscopic and histologic appearance of the gastric mucosa in patients with portal hypertension. *Gastrointest Endosc* 1990;36:575-9.

9. **Lin W, Lee F, Lin H.** Snake skin pattern gastropathy in cirrhotic patients. *J Gastroenterol Hepatol* 1991;6:145-9.

10. **Vigneri S, Termini R, Piraino A.** The stomach and liver appearance of the gastric mucosa in patients with portal hypertension. *Gastroenterology* 1991;101:472-8.

11. **McCray RS, Matin F, Amir-Ahmadi A.** Erroneous diagnosis of hemorrhage from esophageal varices. *Am J Dig Dis* 1969;14:75.

12. **Saperas E, Pique JM, Pérez-Ayuso RP** .Comparasion of snare and large forceps biopsies in the histologic diagnosis of gastric vascular ectasia in cirrhosis. *Endoscopy* 1989;21:165-7
13. **Foster PN, Wyatt JI, Bullimore DW, Losowsky MS**. Gastric mucosa in patients with portal hypertension:prevalence of capillarydilatation and campylobacter pylori. *J Clin Pathol* 1989;42:919-921
14. **Corbishley CM, Saverymutu SH, Maxwell JD**. Use of endoscopic biopsy for diagnosing congestive gastropathy. *J Clin Pathol* 1988;41:1187-90.
15. **Teres J, Bordas JM, Bru C**. Upper gastrointestinal bleeding in cirrhosis. Clinical and endoscopic correlations *Gut* 1977;17:37-40
16. **Wangensteen O**. The ulcer problem. *Can Med Assoc J* 1945;53:309-31.
17. **Perez-Ayuso RM, Pique JM, Saperas E**. Gastric vascular ectasias in cirrhosis: Association whit hipoacidity not related to gastric atrophy. *Scand J Gastroenterol* 1989;24:1073-8.

18. **Lebrec D, Fleury P, Rueff B, et al.** Portal hypertension, size of esophageal varices and risk of gastrointestinal bleeding in cirrhosis. *Gastroenterology* 1980;79:1139-44.

19. **Sarfeh J, Taback C, Eugene J, et al** Clinical significance of erosive gastritis en patients whit alcoholic liver disease and upper gastrointestinal hemorrhage. *Ann Surg* 1981;194:149-51.

20. **Sarfeh J, Juler GL, Stemmer EA, et al.** Results of surgical management of hemorrhagic gastritis in patients with gastroesophageal varices . *Surg Gynecol Obstet* 1982;155:167-70.

21. **Spina GP, Arcidiacono R, Bosch J.** Gastric endoscopic features in portal hypertension: final report of a Consensus Conference, Milan, Italy1992. *J Hepatol* 1994;21:461-7.

22. **Wangensteen O.** The ulcer problem. *Can Med Assoc J* 1945;53:309-31.

23. **Perez-Ayuso RM, Pique JM, Saperas E.** Gastric vascular ectasias in cirrhosis: Association whit hipoacidity not related to gastric atrophy. *Scand J Gastroenterol* 1989;24:1073-8.

24. D'amico G, Montalbano L, Traina M, Pisa R, Menozzi M, Spano C, Pagliaro L. Natural History of congestive gastropathy in cirrhosis. *Gastroenterology* 1990;99:1558-64.
25. Hashizume M, Tanaka K, Inokuchi K. Morphology of gastric microcirculation in cirrhosis. *Hepatology* 1983;3:1008-12.
26. Granai F, Hood H, Walsh JJ, Smart Triger DR. Gastric acid output in portal hypertension: effect of gastropathy and treating of esophageal varices. *Gut* 1991;32 A553.
27. Sato T, Imamura M, Sasaki I. Gastric acid secretion and gastrin and gastrin inhibitory polypeptide release in cirrhotic patients. *Am J Gastroenterol* 1985;80:163-9.
28. Ohta M, Hashizume M, Higashi H. Portal and gastric mucosal hemodynamics in cirrhotic patients with portal-hypertensive gastropathy. *Hepatology* 1994;20:1432-6.
29. Thiruvengadam R, Gastoud CJ. Congestive gastroenteropathy: an extension of nonvariceal upper gastrointestinal bleeding in portal hypertension. *Gastrointest Endosc* 1989;35:504-7.

30. **Gastoud CJ, Viggiano TR, Balm RK.** Acute gastrointestinal bleeding from portal hypertensive gastropathy: prevalence and clinical features. *Am J Gastroenterol* 1993;88:2030-4.
31. **Holm L, Perry MA.** Role of blood flow in gastric acid secretion. *Am J Physiol* 1988;254:G281-293.
32. **Viggiano TR, Gostout CJ.** Portal hypertensive intestinal vasculopathy: a review of the clinical, endoscopic and histopathologic features. *Am J Gastroenterol* 1992; 87: 944-54.
33. **McCormick PA, Sankey EA, Cardin F.** Congestive gastropathy and *helicobacter pylori*: An endoscopic and morphometric study. *Gut* 1991;32:351-4.