

61  
201



# UNIVERSIDAD NACIONAL AUTONOMA DE MEXICO

FACULTAD DE MEDICINA VETERINARIA Y ZOOTECNIA

## DEGENERACION LAMINAR EN EQUINOS

EN LA MODALIDAD DE:  
MEDICINA, CIRUGIA Y ZOOTECNIA DE EQUINOS

**TRABAJO FINAL ESCRITO DE LA  
PRACTICA PROFESIONAL SUPERVISADA**

**Q U E P R E S E N T A :**

**HORZT DIETER VON DER ROSEN VALLE**

PARA LA OBTENCION DEL TITULO DE:

**MEDICO VETERINARIO ZOOTECNISTA**

ASESOR DEL TRABAJO: M.V.Z., Ph.D. FRANCISCO J. TRIGO TAVERA.



MEXICO, D. F.

FEBRERO DE 1998.

**TESIS CON  
FALLA DE ORIGEN**

258798



Universidad Nacional  
Autónoma de México



## **UNAM – Dirección General de Bibliotecas Tesis Digitales Restricciones de uso**

### **DERECHOS RESERVADOS © PROHIBIDA SU REPRODUCCIÓN TOTAL O PARCIAL**

Todo el material contenido en esta tesis está protegido por la Ley Federal del Derecho de Autor (LFDA) de los Estados Unidos Mexicanos (México).

El uso de imágenes, fragmentos de videos, y demás material que sea objeto de protección de los derechos de autor, será exclusivamente para fines educativos e informativos y deberá citar la fuente donde la obtuvo mencionando el autor o autores. Cualquier uso distinto como el lucro, reproducción, edición o modificación, será perseguido y sancionado por el respectivo titular de los Derechos de Autor.

## CONTENIDO

	<u>PÁGINA</u>
RESUMEN.....	1
REVISIÓN ANATÓMICA.....	2
PATOFISIOLOGÍA.....	10
ETIOLOGÍA.....	12
EPIDEMIOLOGÍA Y PATOLOGÍA CLÍNICA.....	14
DIAGNÓSTICO.....	15
PRONÓSTICO.....	16
PREVENCIÓN.....	17
TRATAMIENTO.....	19
INFORME DE CASOS CLÍNICOS.....	21
DISCUSIÓN.....	27
CONCLUSIÓN.....	29
LITERATURA CITADA.....	30
FIGURAS.....	37

**RESUMEN**

VON DER ROSEN VALLE HORZT DIETER. Degeneración Laminar en Equinos: Práctica Profesional Supervisada en el área de: Medicina, Cirugía y Zootecnia de Equinos. (Bajo supervisión de: M.V.Z. , Ph.D. Francisco J. Trigo Tavera).

En el presente trabajo se hizo una revisión de la literatura científica más reciente y relevante que trata acerca de la enfermedad ahora conocida como Degeneración Laminar, llamada también Laminitis. El objetivo de este trabajo es el de otorgar una más clara idea sobre las posibles causas de esta enfermedad, de su patofisiología, de los factores que pueden influir en ella y del manejo preventivo y terapéutico que habrá de llevarse a cabo en la medida de lo posible, considerando los aspectos más importantes de esta enfermedad. En este trabajo se da un informe del manejo clínico de dos casos de Degeneración Laminar Crónica y de un caso de Degeneración Laminar Aguda, en el cual se pudo observar que dicho manejo clínico distó de lo que la literatura recomienda debido quizá a que en muchas ocasiones los clínicos no prevén ciertas limitantes que solo la experiencia y criterio particular de cada Médico Veterinario concede. Se concluye pues, que debido al carácter devastador de este mal, se recomiendan llevar a cabo medidas de manejo previsoras y tomar en cuenta la administración de un régimen farmacológico preventivo en aquellos pacientes que sean considerados de alto riesgo y que en los pacientes que manifiesten la semiología de la enfermedad, se establezca un manejo terapéutico agresivo.

## REVISIÓN ANATÓMICA

La mano o pata del caballo se conforma de la porción proximal a la distal por: la primera falange, que hacia proximal articula con la porción distal del tercer metacarpiano o tercer metatarsiano y con el par de huesos sesamoideos proximales, hacia distal articula con la porción proximal de la segunda falange; esta última se sitúa entre la falange proximal y la falange distal y su porción distal articula con el hueso sesamoideo distal.<sup>(1, 2)</sup> (Figura 1)

La falange proximal es un hueso largo y se localiza entre el gran metacarpiano o metatarsiano y la segunda falange. El cuerpo de este hueso es más ancho y más grueso en su porción proximal, además presenta dos caras y dos bordes; la cara dorsal es convexa transversalmente y lisa. La cara palmar o plantar es plana y tiene un área triangular limitada por dos crestas que convergen hacia distal, es aquí donde se insertan los ligamentos sesamoideos distales.

La superficie articular proximal presenta dos cavidades glenoideas, separadas por un surco medio. El borde dorsal presenta una ligera elevación para la inserción de los tendones extensores. La superficie articular distal presenta una tróclea para la articulación con la falange media, que consiste en un surco sagital separado por dos cóndilos. A cada lado, inmediatamente por encima del borde de la superficie articular, existe una depresión y por encima de

ésta, existe un tubérculo que presta inserción al ligamento colateral.

Detrás del tubérculo existe una porción rugosa, en la cual se inserta el tendón flexor superficial <sup>(1)</sup>. (Figura 2)

La falange media está localizada entre la falange proximal y la tercera falange. Su anchura es mayor que su altura y su forma es aplanada si se aprecia de manera lateral. Pueden observarse en ella cuatro caras distintas: la superficie articular proximal; que tiene dos cavidades glenoideas separadas por una pequeña cresta. El centro del borde dorsal se proyecta hacia dorsal para la inserción del tendón digital extensor común. El borde palmar o plantar es grueso y sobresale por encima de la cara palmar o plantar y en su parte media está protegido por cartilago, por encima del cual pasa el tendón flexor profundo. A cada lado existe una eminencia, en la cual se insertan los ligamentos colaterales y el tendón flexor superficial. La superficie articular distal es troclear y articula con la falange distal y con el hueso sesamoideo distal. La cara dorsal es convexa transversalmente y lisa en su porción media; a cada lado de las porciones distales existe una tuberosidad, en la cual se insertan varios ligamentos. Por último, la cara palmar o plantar es lisa y aplanada, los bordes que delimitan a las caras dorsal y palmar o plantar son cóncavos de dorsal hacia distal y redondeados de palmar o plantar hacia dorsal <sup>(1)</sup>. (Figura 2,3)

La falange distal está incluida en el casco, adaptándose de manera general a la forma del mismo. Presenta tres caras, tres bordes y dos ángulos. La superficie articular proximal

se proyecta hacia dorsal y hacia palmar o plantar y se articula en su mayor parte a la superficie articular distal de la falange media; pero una pequeña área estrecha, aplanada, presente a lo largo del borde palmar o plantar, se articula con el hueso sesamoideo distal.<sup>(1)</sup> (Figura 4,5)

El borde proximal de la tercera falange presenta una eminencia central, conocida como; proceso extensor de la falange distal, en el cual se inserta el tendón extensor común y a cada lado de éste hay una depresión para la inserción de los ligamentos colaterales. Su cara dorsal guarda una relación de 45° a 53° con respecto al plano del suelo. Ésta angulación tiende a ser más obtusa en patas que en manos de un caballo con conformación física normal. La pared de ésta cara se encuentra recubierta por el córion de la pared interna del casco. Transversalmente su curvatura es casi semicircular y además su consistencia es porosa. El borde distal de la cara dorsal presenta una escotadura central llamada crena. La superficie palmar o plantar es arqueada y se divide en dos porciones desiguales; una que mantiene relación con la palma o planta propiamente del casco y otra que es el sitio de inserción del tendón flexor profundo y en cuyo borde proximal se articula el hueso sesamoideo distal.<sup>(1)</sup> (Figura 4, 5)

El hueso sesamoideo distal, también llamado hueso navicular se encuentra localizado en el aspecto palmar o plantar de la articulación interfalángica distal. Su eje mayor es transversal. Este hueso tiene dos caras, dos bordes y dos procesos laterales. Su superficie articular se proyecta hacia dorsal y proximal; consta de una cresta central, a cuyos lados hay dos áreas cóncavas y que articula con la porción

distal de la falange media. La superficie flexora se proyecta hacia distal y palmar o plantar, en su parte central presenta una fosa, que contiene una bursa sinovial, que protege a este hueso de la funcionalidad del tendón flexor profundo. El borde distal presenta una faceta que articula con la falange distal.<sup>(1)</sup> (Figura 2, 3, 4, 5)

Sobre la cara palmar o plantar de la falange media, corren a cada lado un par de paquetes venaarterionerviosos, que dan origen a las arterias digitales; lateral y medial, quienes son las encargadas de nutrir a las porciones distales de los miembros, ya sean torácicos o pelvianos.<sup>(1, 2)</sup> (Figura 6, 7)

De cada una de estas arterias se deriva una más a nivel de la articulación interfalángica proximal, que desciende para bifurcarse en dos ramas; la rama axial y la abaxial, ésta última se proyecta y ramifica hacia el tejido fibroelástico interalar de la falange distal, irrigando también al córion solar y al córion laminar de los talones y barras del casco, así como también a ciertas porciones de los coriones; perióptico y coronario. Por otro lado, la rama axial se prolonga hacia el córion solar, a nivel del ápice de la ranilla, uniéndose eventualmente con un vaso contralateral.

La arteria coronal y sus ramas irrigan a los coriones perióptico y coronario, se anastomosa dorsalmente con algunas ramas de la arteria dorsal de la falange media; y se prolonga sobre la cara dorsal de la falange distal para tributar a un vaso contralateral dando lugar así a la formación de un círculo arterial coronario. Ciertas prolongaciones de esta red vascular irrigan a la piel, al tendón extensor común, a la articulación interfalángica distal y al córion coronario,



aunque no hay evidencia de que éste último se comuniqué angiológicamente con el córion laminar. La arteria palmar o plantar de la segunda falange corre junto al borde proximal del hueso sesamoideo distal, asociándose a la cara palmar o plantar de la falange media, al ligamento colateral y al hueso sesamoideo distal; uniéndose a la arteria contralateral, formando el círculo arterial de la falange media. <sup>(1, 2)</sup> (Figura 6)

La arteria palmar o plantar de la segunda falange por medio de algunas pequeñas arterias provee una red vascular que nutre al hueso sesamoideo distal, a la articulación interfalángica distal, al tejido fibroelástico interalar de la falange distal y al córion solar. Existe también una arteria que nutre al córion laminar de los talones del casco, que deriva de la arteria digital en el mismo nivel del origen de la arteria dorsal de la falange distal. Esta última arteria se prolonga hasta alcanzar el tejido fibroelástico interalar de la falange distal. <sup>(1, 2)</sup> (Figura 6)

Las arterias digitales; medial y lateral emiten ramas palmares o plantares hacia la red vascular distal que irrigan todo el borde distal de la tercera falange por medio de ramas secundarias que emergen de la misma falange. Es decir que, las arterias forman un arco vascular localizado en la cara palmar o plantar de la falange distal, cuyas ramas se prolongan a lo largo de toda la falange. Aproximadamente cinco de estas ramas secundarias en una forma medial y dorsal emergen y nutren la porción proximal del córion laminar; también emergen ocho o diez pequeñas arterias cerca del borde solar, que nutren la porción distal del córion laminar, este sistema se une a la arteria circunfleja alimentando así al

córicion solar. Así pues, se tiene que la red vascular laminar se divide en tres regiones que son irrigadas de forma independiente: el córicion coronario, la porción plantar o palmar del córicion laminar y la porción dorsal de éste. <sup>(1,2)</sup>  
(Figura 5)

Las venas axial y abaxial del canal solar de la falange distal drenan la sangre de la red vascular de éste hueso; en la porción que, emerge del hueso se anastomosan pequeñas venas salientes del hueso sesamoideo distal. Cada paquete de las venas axial y abaxial, se unen a una vena terminal, formando así las venas digitales; medial y lateral. Posteriormente otra vena; localizada en medio de ambas venas digitales, a nivel de la depresión transversa de la falange media es tributada por otras venas que provienen del tejido fibroelástico interalar de la falange distal y del hueso sesamoideo distal.

El plexo venoso interno es alimentado por los plexos palmar o plantar abaxial y dorsal parietal a través de ramas que pasan por en medio del cartilago de la falange distal. También se unen al plexo interno la vena palmar o plantar, la vena solar y algunos otros vasos que provienen de la porción más profunda de los talones del casco. <sup>(1,2)</sup>

A nivel de la corona del casco las venas digitales se hacen superficiales y anastomosan con las siguientes; la vena superficial independiente que drena a los coriones coronario y perióptico de los talones del casco, la vena coronaria que se une a la vena contralateral superficial del tendón extensor común y que también colecta sangre de los plexos parietal y coronario, y por último, la vena que drena la

región superficial de los talones del casco por medio de cuatro venas tributarias. Tres grupos venosos drenan al córion pedal, que son; venas del córion laminar que forman el plexo venoso solar. La porción distal del plexo parietal está formada por venas superficiales que, a su vez drenan también el borde distal de la tercera falange. <sup>(1,2)</sup>

A nivel de la articulación metacarpo o metatarsofalángica, sobre los huesos sesamoideos proximales, los nervios lateral y medial se evidencian, conjuntando así; los paquetes venoarterionerviosos: lateral y medial. La presencia de éstos representa la más importante funcionalidad de tipo nerviosa que existen en la porción distal de los cuatro miembros corporales. En este mismo nivel articular cada nervio se bifurca y emite una rama dorsal que desciende entre la arteria digital palmar o plantar y la arteria dorsal. Ésta última, inerva la porción proximal de la articulación interfalángica proximal y la región dorsal y paramedial de los coriones coronario y perióplico, otorgando sensorialidad y acción vasomotora. El nervio digital, ya sea el medial o lateral, corre a lo largo del tendón flexor profundo alcanzando la falange distal, ramificándose e inervando a los coriones laminar y solar. Así mismo inerva también, ciertas porciones de la región solar. La primera rama, que es superficial, de cada nervio digital, acompaña a la arteria bulbar hasta alcanzar el tejido fibroelástico interalar de la falange distal; y de aquí, por medio de tres ramas inerva al córion solar, en otra porción. La siguiente rama inerva al córion laminar del talón del casco, la rama profunda que da funcionalidad a la articulación interfalángica distal corre junto a las arterias dorsal y palmar o plantar, una rama de este nervio penetra a través del foramen solar inervando la

porción fibroelástica de la tercera falange. La distribución anatómica y funcional de los nervios medial y lateral es la misma, lo mismo sucede con los miembros pelviano y torácico comparativamente. <sup>(1,2)</sup> (Figura 7)

## PATOLOGÍA FISIOLÓGICA

No obstante la investigación y estudios que hasta el momento se han efectuado, la patofisiología de la Degeneración Laminar permanece incierta. <sup>(3)</sup>

Se sabe ahora que ésta enfermedad, antes conocida y ahora mal llamada Laminitis, involucra cambios sistémicos que ocurren antes, durante y después de la rotación de la falange distal. Siendo este evento, el factor más importante en la determinación del pronóstico en los animales afectados. <sup>(4, 5, 6, 7)</sup>

Este fenómeno ocurre cuando la degeneración y necrosis laminar presente es suficiente para que las tensiones biomecánicas ejercidas sobre la falange distal, ocasionan que ésta rote o desplace y que las devastadoras consecuencias que conlleva este evento se manifiesten. <sup>(4, 5, 6, 7, 8)</sup> (Figura 4, 5)

La hipótesis que explica los puntos más importantes de la patofisiología, menciona que la Degeneración Laminar es producida por isquemia <sup>(9,10)</sup>, que a su vez es ocasionada por el secuestro sanguíneo en las estructuras conocidas como anastomosis arteriovenosas, que existen en las laminas sensitivas del casco. Estas estructuras vasculares pueden almacenar hasta un 50 por ciento del aporte circulatorio del casco y se dice que hay 500 por  $\text{cm}^2$ , esta teoría es la más reciente y la que más concuerda con la semiología que se presenta. <sup>(9, 10, 11)</sup>

Se menciona que la degeneración laminar puede ocurrir aún antes de la manifestación semiológica, lo que dificulta el diagnóstico, retarda el establecimiento terapéutico y empeora el pronóstico. (11)

El complejo sistema de laminas sensitivas y no sensitivas, interdigitadas entre si, provee una fuerte unión entre el córion laminar sensitivo que recubre la cara dorsal de la falange distal y la pared interna cornificada no sensitiva del casco, de tal forma que la tercera falange puede permanecer en su lugar y que además tenga y de funcionalidad a todas las estructuras anatómicas que ahí se localizan. (2)

Si el aporte sanguíneo se ve afectado y reducido por cualquier mecanismo, como por ejemplo; vasoconstricción, microtrombosis, edema perivascular, secuestro sanguíneo arteriovenoso laminar, ocurre la degeneración y necrosis laminar, originando así, que la falange distal se separe de la pared interna del casco. Este síndrome hasta ahora se ha conocido como Laminitis, aunque el término correcto para llamarlo es Degeneración Laminar. (12)

## ETIOLOGÍA

Son varias las entidades que pueden desencadenar la enfermedad; la ingestión abrupta o exacerbada de cualquier fuente rica en carbohidratos, la ingestión de agua fría por un caballo recién ejercitado, cualquier estado de choque, sepsis, endotoxemia ( colitis, enteritis proximal, estrangulación u obstrucción intestinal, ruptura de abscesos intrabdominales, metritis, retención placentaria, aborto, distocia, septicemia y/o toxemia por otras causas), recorte excesivo de los cascos, hipotiroidismo, reacciones alérgicas por medicamentos<sup>(13)</sup>, tratamientos con base en corticoesteroides<sup>(4, 14)</sup>, apoyo de peso corporal unilateral (claudicaciones diversas, fracturas).<sup>(15)</sup>

Aunque no hay inflamación en la etapa temprana de la Degeneración Laminar, mediadores químicos propios de la inflamación, tales como; serotonina, tromboxanos e histamina se han identificado después de la ingestión experimental de carbohidratos y se sabe que son responsables de causar edema perivascular y que juegan un papel importante en eventos vasoconstrictivos.<sup>(14, 16)</sup>

En condiciones experimentales, por si sola, la endotoxemia no es causa de Degeneración Laminar<sup>(12, 17, 18, 19)</sup>, pero este factor se considera como desencadenante y su presencia es determinante para la liberación de agentes vasoactivos. Las endotoxinas son fracciones de lipopolisacáridos que conforman la pared celular de las bacterias Gram negativas, y que son liberadas de éstas, cuando por motivos diversos, la bacteria

muere y sus elementos se ven fraccionados. Es así cuando en condiciones especiales, las endotoxinas pueden ingresar al torrente sanguíneo y provocar sus muy diversos efectos.

Cuando las endotoxinas circulan en el torrente sanguíneo deben ser removidas por el sistema fagocítico mononuclear. Los macrófagos se activan ante la presencia en la sangre de las endotoxinas; las citocinas derivadas de los macrófagos son las responsables de los efectos patofisiológicos presentes. Como consecuencia de la endotoxemia, los metabolitos del ácido araquidónico, las prostaciclina y el tromboxano A, median disfunciones hemodinámicas. Los leucotrienos potencializan a los eventos isquémicos y la interleucina 1 induce la formación del factor de necrosis tumoral (TNF) cuya acción es incierta, pero en animales endotoxémicos la administración de anticuerpos anti-TNF, disminuye su mortalidad; además los fagocitos mononucleares tienen una actividad semejante a la tromboplastina; coagulando e iniciando trombosis microvascular. También hay activación plaquetaria dependiente de los macrófagos y a la vez se estimula la cascada del ácido araquidónico. (19, 20)



## EPIDEMIOLOGÍA Y PATOLOGÍA CLÍNICA

En los estudios, en los que se ha dado un seguimiento epidemiológico a la enfermedad, no se han detectado asociaciones significativas en cuanto a edad, color, sexo, peso corporal o función zootécnica en la incidencia y prevalencia de la Degeneración Laminar. (21, 22)

En lo que respecta al laboratorio clínico, se ha observado que, en animales, en quienes ha sido inducida experimentalmente la enfermedad, los cambios hemoserológicos más importantes que se presentan durante la etapa aguda son; hiperglicemia e hiperproteinemia, pudiendo ser causa de esto la hemoconcentración. (23, 24)

Inicialmente también puede haber linfocitosis y neutropenia, aunque posteriormente ésta última puede tornarse neutrofilia. Se incrementa la concentración hemática de las enzimas; creatin-fosfoquinasa (CPK) , lactato-deshidrogenasa (LDH), alanin-aminotransferasa (AST) y del ácido láctico, lo que sugiere la presencia de cambios hepáticos y musculares muy importantes. (23, 24)

Por lo anterior es muy difícil establecer correlaciones con respecto a la alteración de los diversos parámetros clínicos, es decir, es casi imposible determinar a que evento propiamente obedecen dichas alteraciones; si al problema laminar degenerativo o al problema primario que originó la Degeneración Laminar. (23, 24)

## DIAGNÓSTICO

A pesar entonces, que las pruebas de laboratorio clínico no sirven de mucho como herramienta diagnóstica, éste; el diagnóstico no es difícil, pues tiene como base lo siguiente:

La historia clínica; cualquier caballo que tenga o que haya tenido algún problema, que sea considerado causa predisponente de esta enfermedad, es un paciente altamente propenso a manifestar el síndrome. (4, 13, 25)

El examen clínico; todo caballo que muestre la postura característica de la enfermedad, es decir, que se apoye más en las patas, restando apoyo y peso a las manos, o que "cambie de manos" constantemente, que presente pulso digital además de dolor digital a la palpación y/o al paso, que claudique y responda de alguna manera positivamente al bloqueo nervioso, es sospechoso de padecer este mal. (4, 13, 25)

Radiología; cuando radiográficamente hay evidencia de rotación o desplazamiento palmar o plantar de la falange distal, se confirma la enfermedad. Incluso aún, el diagnóstico es definitivo cuando; aunque no haya evidencia de rotación de la tercera falange, el grosor de la pared del casco es mayor al 28 por ciento de la longitud de la falange distal. Es posible determinar esto, midiendo la longitud de la tercera falange, de su porción distal a la porción proximal que articula con el hueso sesamoideo distal, en una toma radiográfica lateral. (4, 13, 25, 26, 27)

### PRONÓSTICO

La severidad de la claudicación generada por la Degeneración Laminar, se ha clasificado en cuatro grados:

Grado Obel I: El caballo cambia la mano de apoyo constantemente a intervalos de pocos segundos.

Grado Obel II: El paciente se mueve por propia voluntad, pero su paso es característico de la enfermedad, cualquier miembro puede ser levantado sin gran dificultad.

Grado Obel III: El animal resiste vigorosamente a levantar cualquier miembro a causa del dolor generado en el miembro contralateral y rehusa caminar.

Grado Obel IV: El caballo debe ser forzado para que camine y tal vez ya se halle postrado.

A cual más el grado de claudicación originado por esto, mayor también es el daño permanente ocasionado en las laminas sensitivas del casco. (12, 13, 17)

Este evento por supuesto influye negativamente en el pronóstico del paciente. De manera general, se menciona que un paciente puede retornar a su anterior función atlética, sólo si el grado de rotación de la falange distal no rebasa los 5.5° de desplazamiento palmar o plantar, en caso contrario el pronóstico es realmente reservado, pero que dependerá de cada caso en especial. (4, 5, 13, 25, 26, 28)

## PREVENCIÓN

Los caballos que se encuentren bajo circunstancias que los hagan propensos a sufrir la enfermedad o que presenten cualquier factor causal de éste mal, deben ser considerados pacientes de alto riesgo.

En estos animales, se recomienda ampliamente llevar a cabo las siguientes medidas preventivas, así como también, establecer el siguiente régimen farmacológico:

- 1.- Ubicar al paciente en una caballeriza con cama suave, a fin de mejorar el soporte pedal, la funcionalidad del casco y demás estructuras anatómicas. <sup>(25)</sup>
- 2.- Restringir la dieta y evitar cualquier fuente rica en carbohidratos en ésta. <sup>(25, 29)</sup>
- 3.- Efectuar un lavado de estómago y pasar por medio de una sonda nasogástrica  $\frac{1}{2}$  - 2 Lts de aceite mineral, mezclado con carbón activado. <sup>(25)</sup>
- 4.- Usar vendajes de soporte en miembros contralaterales de aquellos que se encuentren afectados por cualquier entidad.
- 5.- Dar Aspirina; 10 - 20 Mg/Kg PO cada tercer día. <sup>(25, 30)</sup>
- 6.- Dar Meglumina de Flunixin; .25 - .5 Mg/Kg IV cada 8 - 12 hrs. <sup>(25)</sup>
- 7.- Dar Fenilbutazona; 2.2 Mg/Kg IV cada 12 hrs. <sup>(25, 31)</sup>

- 8.- Dar Isoxsuprine; 1.2 Mg/Kg PO cada 12 hrs. (25, 32, 33)
- 9.- Dar Heparina; 40 - 80 U/Kg IV cada 8 - 12 hrs. (25, 34, 35)
- 10.- Se recomienda trincar la pinza del casco, o bien, usar plantillas graduadas con el fin de elevar los talones del casco, para así, reducir la tensión que el tendón flexor profundo ejerce sobre la falange distal. (36)
- 11.- Se sugiere dar un seguimiento radiográfico, sobre todo, en aquellos pacientes que manifiesten un cuadro endotoxémico. Esta acción representa ciertas ventajas, como por ejemplo; permite detectar cualquier cambio radiológico significativo de la enfermedad, por tanto el Médico Veterinario podrá efectuar un diagnóstico precoz, establecer un patrón evolutivo del mal y llevar a cabo las mejores medidas terapéuticas. Lo que repercutirá favorablemente en el pronóstico y bienestar del paciente. (25)

**TRATAMIENTO**

En aquellos pacientes que presenten los primeros signos clínicos de la enfermedad o que sus estudios radiográficos sugieran cambios degenerativos, será conveniente instaurar el siguiente régimen terapéutico:

- 1.- Por supuesto, se deberá continuar con el seguimiento radiográfico, por las razones ya mencionadas. <sup>(25)</sup>
- 2.- Dar Meglumina de Flunixin; 1.1 Mg/Kg IV cada 12 hrs. <sup>(25)</sup>
- 3.- Dar Ketoprofen; 2.2 Mg/Kg IV cada 12 hrs. <sup>(25, 31)</sup>
- 4.- Dar Fenilbutazona; 4.4 Mg/Kg IV cada 12 hrs. <sup>(25, 31)</sup>
- 5.- En los pacientes que lo requieran, combatir la endotoxemia directamente, administrando en forma conveniente; 1 - 2 Lts de plasma por cada 450 Kgs de peso corporal. Como antibioterapia, se recomienda utilizar la combinación Penicilina-Gentamicina. La dosis sugerida es; Penicilina Sódica 22000 UI/Kg IV cada 6 hrs. y Gentamicina 6.6 Mg/Kg IV cada 24 hrs. <sup>(25)</sup>
- 6.- Dar Aspirina; 10 - 20 Mg/Kg PO cada tercer día. <sup>(25,30)</sup>
- 7.- Dar Acepromazina; .02 - .06 Mg/Kg IM cada 6 - 8 hrs. <sup>(25, 37, 38)</sup>
- 8.- Dar Heparina; 40 - 80 U/Kg IV cada 12 hrs. <sup>(25, 34, 35)</sup>

9.- Dar Dimetil Sulfoxido; 100 Mg/Kg IV en una solución fisiológica al 10 por ciento cada 12 hrs. , por no más de tres días. <sup>(25)</sup>

10.- Dar Pentoxifilina; 5 - 8 Mg/Kg PO cada 12 hrs. <sup>(25, 39, 40)</sup>

11.- Utilizar parches con nitroglicerina en pasta al 2 por ciento, sobre los paquetes venoarterionerviosos, a nivel de la cuartilla de los miembros afectados. <sup>(25, 41, 42, 43, 44)</sup>

12.- En aquellos pacientes cuya rotación de la falange distal sea mayor de  $5.5^{\circ}$ , se debe considerar la tenectomía del flexor profundo <sup>(8, 11, 13, 25, 45, 46, 47)</sup>

13.- Dadas las funestas consecuencias que esta enfermedad puede tener, el Médico Veterinario debe considerar en todo momento la eutanasia como una alternativa más.

## INFORME DE CASOS CLÍNICOS

### CASO CLÍNICO 1

#### RESEÑA

"Coastal Prince" fue un macho castrado, alazán de 13 años, raza Pura Sangre Inglés.

#### HISTORIA CLÍNICA

Fue referido al Hospital para Grandes Especies de la Universidad Texas A&M, el día 20 de Septiembre de 1997, para una evaluación de emergencia por presentar abscesos solares causados por Degeneración Laminar Crónica.

#### EXAMEN CLÍNICO

A su llegada al hospital, "Coastal Prince" se mostró moderadamente adolorido en ambas manos con pulso digital muy elevado. Las radiografías que fueron enviadas junto con él, revelaron una severa rotación de las dos falanges distales. Se encontró que la palma de la mano izquierda estaba adelgazada, más los abscesos estaban secos. La porción dorsal de la palma derecha estaba separada del casco y la falange distal estaba expuesta. Para evaluar la evolución del desplazamiento de las falanges, se tomó otro estudio radiográfico y no se encontraron cambios significativos.



**PLAN TERAPÉUTICO**

Se optó por herrar al paciente con herraduras de corazón, con el propósito de dar soporte a las falanges distales, pero a raíz de esto, el dolor digital se agudizó por lo que se tuvo que restar presión a los corazones de ambas herraduras. Se comenzó un tratamiento farmacológico con base en Fenilbutazona y Sulfas-Trimetroprim. El paciente mostró mejoría en los primeros días, pero empeoró durante los siguientes y terminó postrándose y haciéndose refractario al tratamiento, por lo que a petición del dueño se decidió sacrificar al paciente.

## CASO CLÍNICO 2

## RESEÑA

"Mr. Sabre" fue un macho castrado, colorado de 10 años, de raza Cuarto de Milla.

## HISTORIA CLÍNICA

Fue llevado al Hospital para Grandes Especies de la Universidad Texas A&M el día 8 de Septiembre de 1997 para una reevaluación clínica de Síndrome Navicular complicado con Degeneración Laminar Crónica.

## EXAMEN CLÍNICO

El paciente se presentó con ambas manos severamente inflamadas, se encontraron también abscesos solares que drenaban en las palmas y a nivel de la corona de los dos cascos. Radiográficamente se hallaron signos compatibles con Degeneración Laminar. "Mr. Sabre" presentó un gran dolor digital, aún a pesar de haber sido neurectomizado anteriormente a causa del Síndrome Navicular.

## PLAN TERAPÉUTICO.

Para controlar el dolor se decidió administrar al paciente; Fenilbutazona y para controlar los abscesos se optó por utilizar la combinación Metronidazol con Sulfas-Trimetroprim y efectuar pediluvios con una solución antiséptica yodada. A lo largo de varios días, el paciente se tornó refractario al

tratamiento, por lo que fue necesario reevaluar radiográficamente al paciente y en este estudio se encontró un proceso osteolítico activo, por lo que el dueño del paciente decidió la eutanasia por el bienestar del paciente.

### CASO CLÍNICO 3

#### RESEÑA

"Star Baby" fue una yegua, colorada de 10 años, de raza Miniatura Americano.

#### HISTORIA CLÍNICA

Fue referida al Hospital para Grandes Especies de la Universidad Texas A&M el día 19 de Abril de 1997 por tener historia de distocia durante varias horas.

#### EXAMEN CLÍNICO

A su arribo, la paciente llegó deprimida, con fiebre y con signos de endotoxemia. Se palpó vía vaginal y se encontró al producto en mala posición, por lo que se sugirió al dueño se practicaría una cesárea. El dueño declinó esta propuesta por lo que se efectuó una fetotomía. Durante este procedimiento quirúrgico se sospechó que el útero estaba desgarrado por lo que se llevó a cabo una abdominocentesis y se obtuvo una muestra de líquido peritoneal serosanguinolenta con una cuenta elevada de neutrófilos y de proteínas totales. Este hallazgo clínico empobreció aún más el pronóstico.

#### PLAN TERAPÉUTICO

Se efectuó un lavado uterino, en el que se recuperó la placenta, no obstante, la paciente continuó endotoxémica, por lo que se instauró una terapia con base en antibióticos,

fluidos intravenosos y antiinflamatorios de tipo no esteroidal. En las siguientes horas, la paciente desarrolló signos clínicos compatibles con Degeneración Laminar, el dueño no quiso seguir con el plan propuesto por los Médicos y se decidió sacrificar al animal.

## DISCUSIÓN

Como se pudo observar, el carácter de la Degeneración Laminar es devastador, se debe señalar que existe un muy amplio margen en la severidad de este síndrome, e igual de amplio es el grado de compensación o adaptación que un animal puede tener. <sup>(13, 14)</sup>

Si bien es cierto que el factor determinante en el pronóstico de cada animal enfermo es el grado de rotación o desplazamiento de la falange distal <sup>(4, 6, 13, 25, 26, 28)</sup>, como ya se había mencionado, cabe destacar que la limitante, quizá más importante, es el grado de dolor que presente cada paciente.

Habrán animales, quienes a pesar de tener una degeneración laminar significativa, podrán compensar ésta, quizá mediante el crecimiento alterado de sus cascos o quizá porque su umbral de dolor les permite sobrellevar la enfermedad. <sup>(25, 26, 28)</sup>

Por otro lado, habrá animales, en quienes no obstante su grado de degeneración laminar no sea tan severo, su umbral de dolor, no les permitirá soportar los estragos de éste mal y terminarán muriendo. <sup>(25, 26, 28)</sup>

En los casos clínicos que en el presente trabajo se mencionan, se pudo observar que su manejo integral no coincidió precisamente con lo que la literatura científica recomienda, tal vez se debió a la experiencia particular de cada Médico Veterinario o quizá a otros factores, como podrían ser: el valor económico o estimativo de cada

paciente, la posibilidad monetaria de los dueños, el factor humanitario, el criterio médico con el que se haya manejado cada uno de los casos o las circunstancias especiales que hayan rodeado a éstos de manera particular.

### CONCLUSIÓN

En los animales considerados como pacientes de alto riesgo, habrán de llevarse a cabo diversas prácticas preventivas: de manejo y farmacológicas.

El manejo terapéutico deberá ser lo más riguroso posible, dado que el carácter de esta enfermedad así lo requiere.

Es primordial el criterio y experiencia del Médico Veterinario, puesto que es de vital importancia, bajo cualquier circunstancia, anticiparse a los hechos y consecuencias que esta enfermedad puede presentar.

La Degeneración Laminar es el producto de la disfunción de varios sistemas, es decir, es un síndrome sistémico, por ello es que el manejo preventivo y terapéutico deberá ser drástico, pues es menester cubrir varios frentes para atacar este mal.

Se necesita investigar, para conocer más de la enfermedad, puesto que hasta hace relativamente poco tiempo se descubrieron los puntos que cambiaron sus consideraciones más importantes.



## LITERATURA CITADA

1. Sisson, S.; Grossman, J.D.: Anatomía de los animales domésticos. 4ta. Ed. Salvat Editores S.A. España. 1959.
2. Kainer, R.A.: Clinical anatomy of the equine foot. *Veterinary Clinics of North America: Equine Practice* 5: 1-27 (1989).
3. Colles, C.M.: Laminitis research. *Equine Veterinary Journal* 23: 237-2388 (1991).
4. Goetz, T.E.: The treatment of laminitis in horses. *Veterinary Clinics of North America: Equine Practice* 5: 73-108 (1989).
5. Baxter, G.M.: Equine laminitis caused by distal displacement of the distal phalanx: 12 cases (1976-1985). *JAVMA* 189: 326-329 (1986).
6. Hunt, R.J.: A retrospective evaluation of laminitis in horses. *Equine Veterinary Journal* 25: 61-64 (1993).
7. Ekfalck, A.; Rodriguez, H.; Obel, N.: Histopathology in post-surgical laminitis with a peracute course in a horse. *Equine Veterinary Journal* 24: 321-324 (1992).
8. Redden, R.F.: Complicated laminitis. *Proceedings of the Annual Convention of the American Association of Equine Practitioners* 34: 311-319 (1989).

9. Robinson, N.E.: Digital blood flow, arteriovenous anastomoses and laminitis. *Equine Veterinary Journal* 22: 381-382 (1990).
10. Molyneux, G.S.; Haller, C.J.; Mogg, K.; Pollit, C.C.: The structure, innervation and location of arteriovenous anastomoses in the equine foot. *Equine Veterinary Journal* 26: 305-312 (1994).
11. O'Grady, S.E.: Treating acute laminitis. *Equine Veterinary Data* 13: 124 (1992).
12. Moore, J.N.; Allen, D.; Clark, S.E.: Pathophysiology of acute laminitis. *Veterinary Clinics of North America: Equine Practice* 5: 67-72 (1989).
13. Baxter, G.M.: Equine laminitis. *Equine Practice* 14: 13-22 (1992).
14. Hunt, R.J.: The pathophysiology of acute laminitis. *Compendium on Continuing Education for the Practicing Veterinarian* 13: 1003-1011 (1991).
15. Peloso, J.G.; Cohen, N.D.; Walker, M.A.; Watkins, J.P.; Gayle, J.M.; Moyer, W.: Case-control study of risk factors for the development of laminitis in the contralateral limb in Equidae with unilateral lameness. *JAVMA* 209: 1746-1749 (1996).
16. Baxter, G.M.; Laskey, R.E.; Tackett, R.L.; Moore, J.N.; Allen, D.: In vitro reactivity of digital arteries and veins to vasoconstrictive mediators in healthy horses and in horses with early laminitis. *Am J Vet Res* 50 : 508-517 (1989).

17. Moore, J.N; Allen, D; Clark, E.S.: Pathophysiology of acute laminitis. *Equine Practice* 13: 29-32 (1991).
18. Funkquist, B.: Aspects of studies on the pathogenesis of equine laminitis. *Equine Veterinary Journal* 24: 253-255 (1992).
19. Hood, D.M.: Endotoxemia as a direct cause of laminitis. *Proceedings of the Annual Convention of the American Association of Equine Practitioners* 41: 245-247 (1995).
20. Morris, D.D.: Endotoxemia in horses. *Journal of Veterinary Internal Medicine* 5: 167-181 (1991).
21. Slater, M.R; Hood, D.M; Carter, G.K.: Descriptive epidemiological study of equine laminitis. *Equine Veterinary Journal* 27: 364-367 (1995).
22. Polzer, J; Slater, M.R.: Age, breed, sex and seasonality as risk factors for equine laminitis. *Preventive Veterinary Medicine* 29: 179-184 (1996).
23. Riber, C; Rubio, M.D; Marquez, F; Pinedo, M; Muñoz, A; Castejon, F.: Haematological changes observed in Andalusian horses with laminitis. *J Vet Med Sci* 57: 981-984 (1995).
24. Mostafa, M.B; Awad, El said T.: Effect of experimental laminitis of hepatorenal function in horses. *Indian J Vet Surg* 13: 74-75 (1992).

25. Baxter, G.M.: Diagnosing and treating acute laminitis. *Veterinary Medicine* 91: 940-952 (1996).
26. Stick, J.A.; Jann, H.W.; Scott, E.A.; Robinson, N.E.: Pedal bone rotation as a prognostic sign in laminitis of horses. *JAVMA* 180: 251-253 (1982).
27. Park, R.D.: Radiographic examination of the equine foot. *Veterinary Clinics of North America: Equine Practice* 5: 47-67 (1989).
28. Linford, R.L.; O'Brien, T.R.; Donald, R.T.: Qualitative and morphometric radiographic findings in the distal phalanx and digital soft tissues of sound Thoroughbred racehorses. *Am J Vet Res* 54: 38-51 (1993).
29. Rowe, J.B.; Lees, M.J.; Pethick, D.W.: Prevention of acidosis and laminitis associated with grain feeding in horses. *Journal of Nutrition* 124: 2742S-2744S (1994).
30. Cambridge, E.; Less, P.; Hooke, R.E.; Russell, C.S.: Antithrombotic actions of aspirin in the horse. *Equine Veterinary Journal* 23: 123-127 (1991).
31. Owens, J.G.; Kamerling, S.G.; Stanton, S.R.; Keown, M.L.: Effects of ketoprofen and phenilbutazone on chronic hoof pain and lameness in the horse. *Equine Veterinary Journal* 27: 296-300 (1995).
32. Ingle-Fehr, J.E.; Baxter, G.M.: Effects of oral isoxsuprine and pentoxifylline on digital and laminar blood flow in healthy horses. *Proceedings of the Annual Convention of the*

*American Association of Equine Practitioners* 42: 214-215 (1996).

33. Matthews, N.S; Gleed, R.D; Short, C.E; Burrows, K.: Cardiovascular and pharmacokinetic effects of isoxsuprine in the horse. *Am J Vet Res* 47: 2130-2133 (1986).

34. Gerhards, H.: Low dose calcium heparin in horses: plasma heparin concentrations, effects on red blood cell mass and on coagulation variables. *Equine Veterinary Journal* 23: 37-43 (1991).

35. Darien, B.J.: Heparin therapy: rationale and clinical indications. *The Compendium* 1273-1276 (1993).

36. Redden, R.F.: 18° Elevation of the heel as an aid to treating acute and chronic laminitis in the equine. *Proceedings of the Annual Convention of the American Association of Equine Practitioners* 38: 375-379 (1993).

37. Walker, M; Geiser, D.: Effects of acetylpromazine on the hemodynamics of the equine metatarsal artery, as determined by two-dimensional real-time and pulsed doppler ultrasonography. *Am J Vet Res* 47: 1075-1078 (1986).

38. Hunt, R.J; Brandon, C.I; McCann, M.E.: Effects of acetylpromazine, xylazine, and vertical load on digital arterial blood flow in horses. *Am J Vet Res* 55: 375-378 (1994).

39. Weiss, D.J; Geor, R.J; Burris, S.M; Smith, C.M.: Effects of pentoxifylline on equine neutrophil function and flow properties. *Can J Vet Res* 56: 313-317 (1992).
40. Aviado, D.M; Porter, J.M.: Pentoxifylline: A new drug for the treatment of intermittent claudication. *Pharmacotherapy* 4: 297-306 (1984).
41. Elliot, J.: Nitric oxide and equine laminitis: topical speculation or scientific fact?. *Equine Veterinary Journal* 28: 1-2 (1996).
42. Hinckley, K.A; Fearn, S; Howard, B.R; Henderson, I.W.: Glyceryl trinitrate enhances nitric oxide mediated perfusion within the equine hoof. *Journal of Endocrinology* 151: R1-R8 (1996).
43. Hinckley, K.A; Fearn, S; Howard, B.R; Henderson, I.W.: Nitric oxide donors as treatment for grass induced acute laminitis in ponies. *Equine Veterinary Journal* 28: 17-28 (1996).
44. Manohar, M.: Effects of glyceryl trinitrate (nitroglycerin) on pulmonary vascular pressures in standing Thoroughbred horses. *Equine Veterinary Journal* 27: 275-279 (1995).
45. Hunt, R.J; Allen, D; Baxter, G.M; Jackman, B.R; Parks, A.H.: Mid-metacarpal deep flexor tenotomy in the management of refractory laminitis. *Veterinary Surgery* 20: 15-20 (1991).
46. Allen, D; White, N.A; Foerner, J.F; Gordon, B.J.: Surgical management of chronic laminitis in horses: 13 cases (1983-1985). *JAVMA* 189: 1604-1606 (1986).

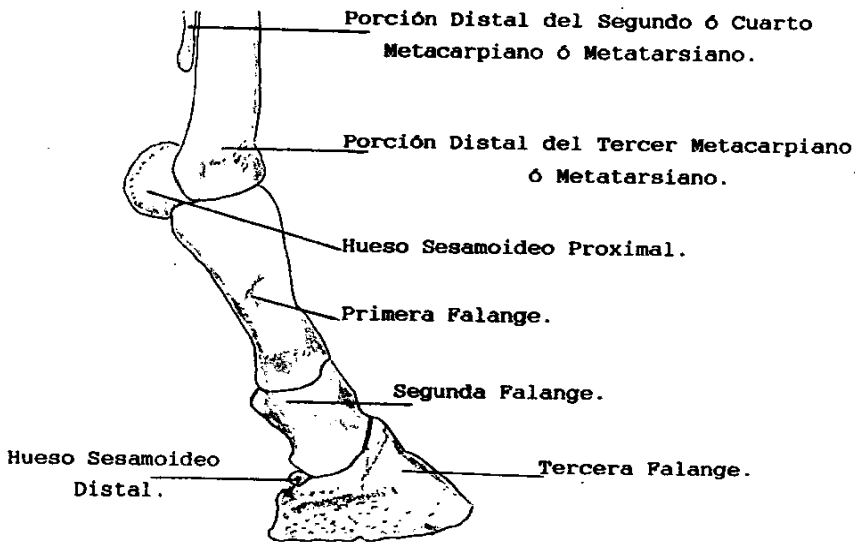


Figura 1.- Esqueleto de la Mano o Pata de un Equino.

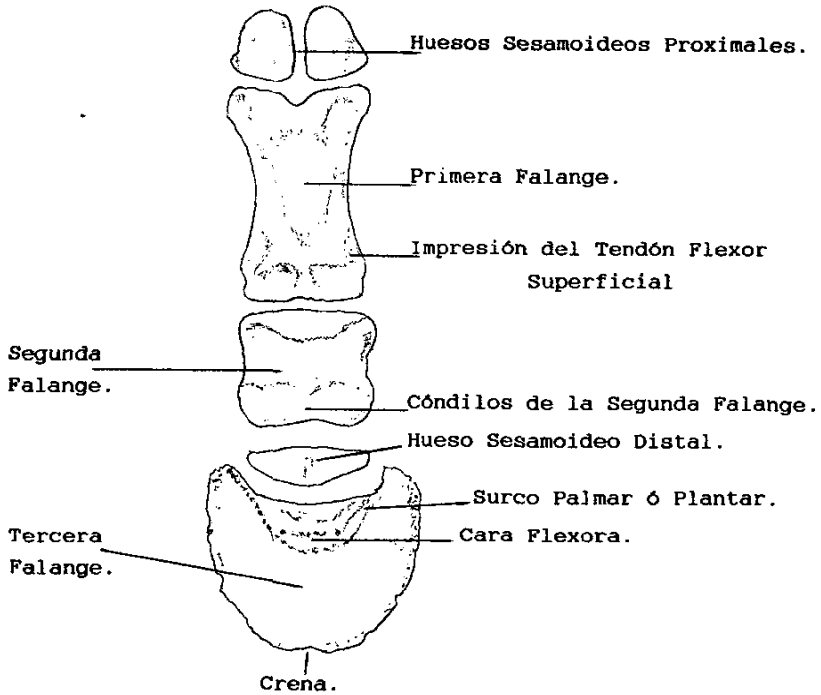


Figura 2.- Aspecto Palmar ó Plantar de una Mano ó Pata de un Equino.



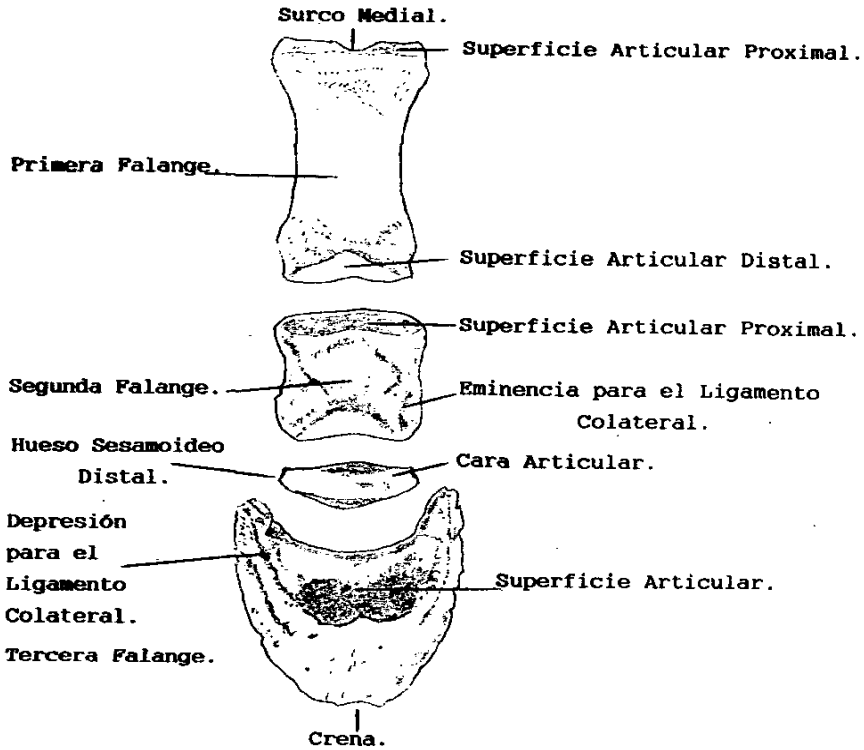


Figura 3.- Aspecto Dorsal de la Mano ò Pata de un Equino.

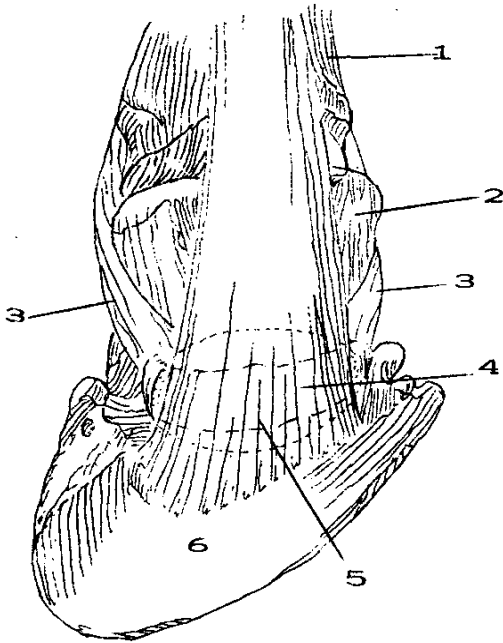


Figura 4.- Inserción y Funcionalidad del Tendón Flexor

Profundo. Aspecto Palmar ó Plantar.

1;Falange Proximal. 2;Falange Media. 3;Ligamentos Colaterales del Hueso Sesamoideo Distal.

4;Hueso Sesamoideo Distal. 5;Bursa Sinovial.

6;Falange Distal.

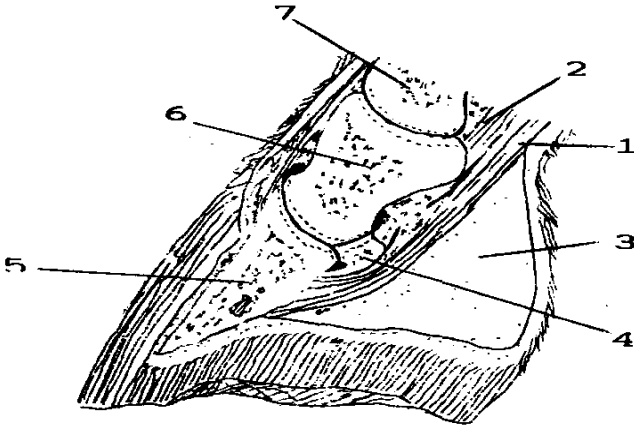


Figura 5.- Aspecto Lateral o Medial de la Inserción y Funcionalidad del Tendón Flexor Profundo. 1;Tendón Flexor Profundo 2;Tendón Flexor Superficial. 3;Téjido Fibroelástico Interalar de la Falange Distal. 4;Hueso Sesamoideo Distal. 5;Falange Distal. 6;Falange Media. 7;Falange Proximal.

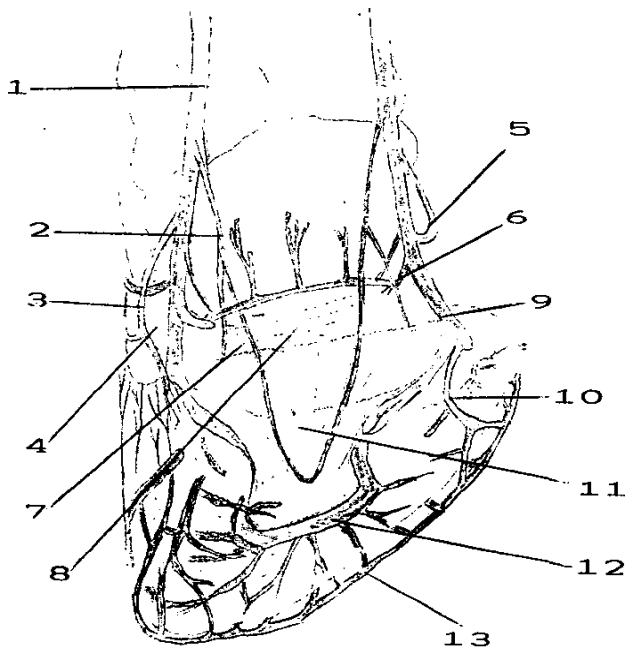


Figura 6.- Aspecto de la Red Vascular de la Mano ó Pata de un Equino. 1;Arteria Digital. 2;Arteria Bulbar. 3;Arteria Coronar. 4;Ligamento Colateral. 5;Arteria Dorsal de la Falange Media. 6;Arteria Palmar de Falange Media. 7;Arco Colateral. 8;Red Vascular del Hueso Sesamoideo Distal. 9;Arteria Dorsal de la Falange Media. 10;Arteria Palmar de la Falange distal. 11;Red Vascular Distal del H. Sesamoideo Distal. 12 y 13; Arco Vascular Circunflejo.

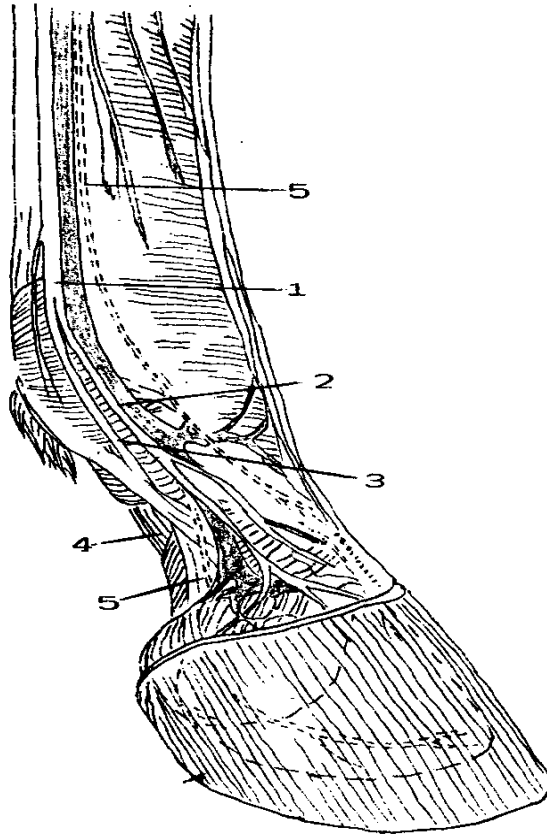


Figura 7.- Aspecto de la Inervación de la Mano ó Pata de un Equino.  
1;Nervio Digital. 2;Rama Dorsal del Nervio Digital. 3;Nervio Digital. 4;Ligamento Colateral. 5;Diversas Ramas Nerviosas.