

112174  
31.

# UNIVERSIDAD NACIONAL AUTONOMA DE MEXICO

FACULTAD DE MEDICINA  
DIVISION DE ESTUDIOS DE POSTGRADO

INSTITUTO MEXICANO DEL SEGURO SOCIAL  
HOSPITAL DE GINECO OBSTETRICIA No. 4  
"LUIS CASTELAZO AYALA"



## CINCO FLUOROURACILO EN EL TRATAMIENTO DE LA NEOPLASIA INTRAEPITELIAL VAGINAL.

### TESIS DE POSTGRADO

QUE PARA OBTENER EL TITULO DE 1997

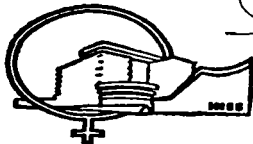
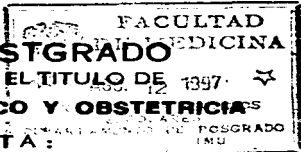
### ESPECIALISTA EN GINECO Y OBSTETRICIAS

PRESENTA:

**DRA. NAZLY DEL CARMEN BERNATE FARAH.**

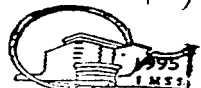ASESOR DE LA TESIS:

**DR. JOSE LUIS GONZALEZ SANCHEZ**



MEXICO, D.F.

TESIS CON  
FALLA DE ORIGEN



1997  
"LUIS CASTELAZO AYALA"  
IMSS



Universidad Nacional  
Autónoma de México

Dirección General de Bibliotecas de la UNAM

**Biblioteca Central**



**UNAM – Dirección General de Bibliotecas**  
**Tesis Digitales**  
**Restricciones de uso**

**DERECHOS RESERVADOS ©**  
**PROHIBIDA SU REPRODUCCIÓN TOTAL O PARCIAL**

Todo el material contenido en esta tesis esta protegido por la Ley Federal del Derecho de Autor (LFDA) de los Estados Unidos Mexicanos (México).

El uso de imágenes, fragmentos de videos, y demás material que sea objeto de protección de los derechos de autor, será exclusivamente para fines educativos e informativos y deberá citar la fuente donde la obtuvo mencionando el autor o autores. Cualquier uso distinto como el lucro, reproducción, edición o modificación, será perseguido y sancionado por el respectivo titular de los Derechos de Autor.

Nasly del Carmen Bernate Farah, José Luis González Sánchez. -  
CINCO FLUOROURACILO EN EL TRATAMIENTO DE LA NEOPLASIA INTRAE-  
PITELIAL VAGINAL. Investigado en el Hospital de Ginecología y  
Obstetricia "LUIS CASTELAZO AYALA".

En la clínica de colposcopia del Hospital "Luis Castelazo Ayala" de enero de 1990 a enero 1994 se diagnosticaron 49 casos de neoplasia intraepitelial vaginal de las cuales a 28 pacientes se decidió darle tratamiento con 5 Fluorouracilo, pero solo 14 de ellas se realizó un seguimiento hasta 2 años y las 14 restantes presento seguimiento incompleto. La edad promedio fue de 60.6 años, en todos los casos se sospechó por citología anormal, se realizó colposcopia y biopsia dirigida localizandose las lesiones en cúpula 10 casos (71.4%) , a nivel del 1/3 superior 3 casos (21.4) La correlacion histopatológica mostró NIVa I 2 casos (14.3%), NIVa II en 6 casos (42.9%) al igual que el NIVa III. En cuanto a los resultados del tratamiento con 5 fluorouracilo, 11 casos (78.6%) fueron curados .1 caso (7.1% presentó recidiva y dos casos (14.3%) evolucionaron a Ca vagina. Se le realizó seguimiento por un año a 9 casos (64.3%) y los restantes 5 casos (35.7%) por 2 años. El 5 Fluorouracilo mostró ser un tratamiento adecuado

## **INDICE**

<b>1.- RESUMEN</b>	<b>i</b>
<b>2.- INTRODUCCION</b>	<b>1</b>
<b>3.- METODOLOGIA</b>	<b>8</b>
<b>4.- RESULTADOS</b>	<b>10</b>
<b>5.- DISCUSION</b>	<b>12</b>
<b>6.- CONCLUSIONES</b>	<b>14</b>
<b>7.- BIBLIOGRAFIA</b>	<b>15</b>
<b>8.- TABLAS Y GRAFICAS</b>	<b>17</b>

## INTRODUCCION.-

El 5 Fluorouracilo es un análogo de la pirimidina, es un agente antineoplásico El fluorouracilo, como tal, no tiene actividad inhibitoria significativa en los sistemas mamíferos, y para poder inhibir el crecimiento celular debe primero convertirse enzimáticamente a nucleótido. Se dispone de varias vias para la formación del 5 monofosfato nucleótido (F-UMP) en las células animales El fluorouracilo puede convertirse en fluorouridina por la uridinafosforilasa, y luego en F-UMP por la uridinaquinasa o puede reaccionar directamente con 5 -fosforribosil-1-pirofosfato (PRPP), catalizado por la enzima orotato fosforribosiltransferasa, para formar F-UMP Esta ultima enzima está presente en mayores concentraciones en ciertos tumores que en el hígado, y reacciona con el orotato como su sustrato natural Muchas vias metabólicas están a disposición de F-UMP, incluyendo la incorporación al RNA, pero la secuencia de reacción crucial para la actividad antineoplásica incluye reducción del difosfato nucleótido por la enzima ribonucleótido difosfororreductasa al nivel de desoxinucleótido, y la eventual formación de 5 fluoro-2-desoxiuridina-5 fosfato (F-dUMP) Esta compleja via metabólica para la generación del verdadero inhibidor del crecimiento, F-dUMP, puede evitarse usando el desoxirribonucleosido del fluorouracilo, la floxuridina (fluorodesoxiuridina, FdR), que es un sustrato para la timidinaquinasa intracelular. Así en un solo paso enzimático, el inhibidor de la timidilatosintetasa, F- dUMP puede producirse en las células mediante el uso de FdR-lamentablemente, FdR es un buen sustrato para la fosforilasa timidina y desoxiuridina y se degrada rápidamente a fluorouracilo.

Se ha logrado notables progresos en el conocimiento de la interacción entre el F-dUMP y la enzima timidilato sintetasa, que se considera generalmente como el principal sitio

de la acción citotóxica de la droga. Aunque se ha demostrado que el fluorouracilo es mucho más letal para las células en crecimiento logarítmico que para la estacionarias, no se ha demostrado claramente un efecto en una etapa definida del ciclo celular. El fenómeno de la muerte sin timina se ha invocado para explicar los efectos citotóxicos del fluorouracilo. El bloqueo de la reacción de la timidilatosintetasa inhibe la síntesis de DNA pero continúa la producción celular de RNA y proteína. Se produce un desequilibrio del crecimiento que no es compatible con la supervivencia celular. De acuerdo con esta propuesta, la administración de timina puede a menudo revertir la toxicidad.

Se han identificado numerosos mecanismos bioquímicos que están asociados con resistencia a los efectos citotóxicos del fluorouracilo. Estos mecanismos incluyen la pérdida o la disminución de la actividad de las enzimas necesarias para la actividad del fluorouracilo, la disminución de la pirimidina monofosforiltransferasa (la cual reduce la incorporación en el RNA), y la adquisición de una timidilatosintetasa alterada que no es inhibida por el F-dUMP. Lamentablemente no se ha establecido de modo claro cuál de estos mecanismos está asociado con la resistencia inherente o adquirida al fluorouracilo que se observan clínicamente.

Los principales sitios de acción del fluorouracilo en los tejidos normales son la médula ósea y el epitelio de la mucosa gastrointestinal y oral. El fluorouracilo se administra generalmente por vía intravenosa, se ha administrado por infusión en la arteria hepática con resultados favorables en pacientes con metástasis en el hígado.

Se ha visto que el 5 fluorouracilo absorbe fácilmente de la superficie lisa en la mucosa la cantidad (7.5 a 25 mgr) presente en la dosis tópica usual de 1.5 a 5 gr de la crema al 5%, que es muy baja en comparación de dosis normales de 500-1.000 mgrs de 5FU intravenosos de los regímenes terapéuticos antineoplásicos. Por lo tanto los parámetros hematológicos no se alteran con la aplicación tópica. La aplicación diaria de crema de 5FU al 5% produce eritema y edema del epitelio queratinizado después de 2 a 14 días la continuación de su aplicación produce vesiculación y erosiones dolorosas en la epidermis.

por dermatitis química Las superficies mucosas (vestibulo, vagina, uretra, conducto nasal) puede reaccionar mucho más rápido y no raras veces se observan alteraciones epiteliales notorias después de una o dos aplicaciones (1,2)

El fluorouracilo tópico en crema al 5% es eficaz para el tratamiento de displasias cervicales y condiloma acuminado de la porción distal del aparato genital uretra y ano Lesiones de la mucosa vaginal y conducto anal se tratan mejor con aplicaciones una vez por semana Por lo cual, eso fue también la manera como procedimos Suele ser suficientes diez semanas de tratamiento para lograr la involucion de las lesiones

Cabe mencionar que esta contraindicado en el embarazo

Se ha visto una tasa de éxito hasta de un 80% en condilomas vaginales y displasias cervicales Las lesiones vulvares y anales respondieron hasta un 70% de éxito Los efectos secundarios a este esquema de tratamiento han sido mínimos Se han visto muchos esquemas de tratamiento con 5FU

1.-Una aplicación semanal durante 10 semanas ( esquema de Stokes).

2.-Una aplicación diaria durante 5 días consecutivos (esquema de Ferenczi)

Para citar los más utilizados sin embargo, el primero es mucho más común y con menor índice de reacciones secundarias De hecho es el que utilizamos También algunos autores señalan un tratamiento profiláctico que consiste en una aplicación cada 15 días durante 6 meses posterior a los tratamientos ya mencionados (3)

Con estos esquemas, se ha registrado una tasa de efectividad hasta de un 80% de condilomas vaginales El 5 FU se ha utilizado de manera muy frecuente en combinación con el laser, generalmente con resultados muy alentadores En estos casos, se iniciaba un tratamiento de primera instancia con 5FU y posteriormente las lesiones rebeldes se erradican con laser

Existen estudios donde se comparan la aplicación de 5FU (una vez semanalmente por 10 semanas) con laser donde se concluyó que su efectividad de un hasta 85% es parecido a la del laser (4)

Staff hizo el primer reporte usando laser de CO2; así como Staff, Petilli, Townsheid y Capen reportan 80-95% de éxito (5,6,7)

Se ha considerado el 5 FU como todos los analogos de la pirimidina como una droga con capacidad de obstaculizar la biosíntesis de nucleótidos o de imitar a estos metabolitos naturales en grado tal que interfieren en actividades celular vitales como la síntesis y el funcionamiento de los ácidos nucleicos (8)

Se entiende por Neoplasia intraepitelial vaginal (NIVA) a la serie de cambios displásicos que se presenta en el epitelio de algunos órganos. Prácticamente involucra solo epitelios escamosos. Esta es una entidad rara, y que se ha podido conocer más de ella por su semejanza a la neoplasia intraepitelial cervical (NIC), tanto en su estructura como en su componente biológico.

El diagnóstico, clasificación, tratamiento y seguimiento de esta patología requiere de estudios citológicos, histológicos y colposcópicos.

El cáncer vaginal es una entidad rara, representa el 0.4% de los Ca in situ y 1.1% de los Ca invasores del tracto genital femenino, se calcula una incidencia anual de 0.2 y 0.6 por 100 mil mujeres respectivamente. Los NIVA corresponden al 0.42% de los NIC. Hensen calculó una incidencia anual por raza de 0.20% y 0.31% por 100 mil mujeres de raza blanca y negra respectivamente. En pacientes sometidas a HTA por patología maligna preinvasora o invasora de cervix se calcula que el NIVA se presenta de 0.7 al 6.6% (9).

El NIVA se puede presentar en todas las edades (24-75 años), pero su prevalencia es mayor en la mediana edad (edad media 52 años), aún cuando recientemente su hallazgo en edades más tempranas se ha vuelto más frecuente, tal como esta comprobado para las otras neoplasias intraepiteliales del tracto genital inferior.

Nuestro objetivo es conocer la efectividad del 5 Fluorouracilo en el tratamiento de la neoplasia intraepitelial vaginal.



## **METODOLOGIA**

**El estudio será de tipo retrospectivo, observacional, descriptivo y longitudinal**

## **MATERIAL Y METODO-**

De enero de 1990 a enero 1994 se revisaron los expedientes de las pacientes referidas por citologías cervicovaginales anormales sospechosas de neoplasia vaginal a la clínica de colposcopia del Hospital de Ginecología y Obstetricia No 4 " Luis Castelazo Ayala del IMSS

A 49 pacientes se le realizó historia clínica completa, nuevo estudio citológico, colposcopia, biopsia dirigida de las lesiones sospechosas previa aplicación de ácido acético al 5% y solución de Lugol.

Se diagnosticaron 49 pacientes con neoplasia intraepitelial vaginal de las cuales 13 pacientes habían recibido tratamiento con crioterapia, 8 crioterapia + 5 fluorouracilo y las 28 restantes se decidió darle tratamiento con 5 fluorouracilo, pero solo 14 de ellas se le realizó seguimiento hasta dos años, las 14 restantes presentaron un seguimiento incompleto por los cuales no se incluyeron en el estudio.

El tratamiento fue con 5 Fluorouracilo 5% utilizando una aplicación semanal de 2.5 gr durante diez semanas

Posterior al tratamiento el seguimiento se realizó cada 4 meses por 2 años y después anualmente, considerándose como curación cuando la citología y la colposcopia fueran

negativas por un mínimo de un año.

Se tomó como criterio de persistencia si antes de los 6 meses posterior al tratamiento las citologías y las biopsias fueron positivas a NIVA, y como criterio de recidiva si se presentaron después de los 6 meses.

Al término del estudio se efectuara el análisis estadístico interpretación de los resultados, discusión y elaboración del reporte final.

## RESULTADOS.-

Este grupo presentó una edad promedio de 60.6 años (43-80) (Tabla I y grafica 1). Solamente 2 (14.3%) presentaron antecedentes heredó familiares de CaCu. Nueve pacientes (64.3%) tuvieron 1 pareja sexual, 4 (28.6%) tuvieron 2 parejas sexuales, solamente 1 (7.1%) tuvo tres parejas sexuales.

Cuatro (28.6%) pacientes tuvieron 3 partos, 2 pacientes (14.3) tuvieron 5 partos, 3 (21.4%) fueron nuligestas, aborto se presentó con un promedio 2.1 , a ninguna paciente se le realizo cesárea.

Las causas de histerectomía fueron 6(42.9%) por CaCu etapa Ib y II b , 2 (14.3%) por miomatosis, cuatro pacientes con 1 (7.1%) cada una de ellas por Ca de endometrio, prelapso y por neoplasia intraepitelial cervical respectivamente Tabla II y grafica 2.

El grado de la neoplasia intraepitelial vaginal que se llegó a presentar en este grupo fué de 6 (42.9%) presentaron un grado II y 6 (42.9%) tuvieron grado III y solamente 2 (14.3%) presentaron grado I Tabla III y grafica 3

De acuerdo a la localización de las lesiones: 10 (71.4%) se presentaron a nivel de la cupula, 3 (21.4%) a nivel del 1/3 superior y 1 (7.1) presentaron lesiones múltiples Table IV y Grafica 4.

Los casos que se relacionaron con condiloma fueron 8(57.1%). Tabla V y Grafica 5.

En cuanto a los resultados del tratamiento con 5-FU, 11 pacientes (78.6%) fueron curados, 1 (7.1%) paciente presentó recidiva y dos pacientes (14.3%) evolucionaron a C.A. de Vagina, de las cuales se hicieron revisión de laminillas y una de ellas resultó Ca invasor y la otra presentaba como antecedente unCaCu Ib .Tabla VI y Grafica 6.

Se le realizó seguimiento por un año a 9 (64.3 % )pacientes y los restantes 5

**pacientes (35.7%) por dos años.**

## DISCUSION.-

La frecuencia de neoplasia intraepitelial vaginal fué descrita primero en la literatura inglesa por el Sr. Scokel y cols en 1961 Han aparecido numerosos reportes (Graham y Meigs 1962)(9) (Hull et All 1977) muchos de los cuales confirman una asociación con lesiones premalignas o malignas del cervix o la vulva(10). Ballon 1979 en un estudio de 12 pacientes con neoplasia intraepitelial vaginal encontró una edad promedio de 44 años (11,12,13.), en nuestro estudio la edad promedio fué 60 6 años En cuanto a la localización de las lesiones (Ballon 1979) establece que no existe un area especifica del epitelio vaginal sea particularmente susceptible a cambios displasicos y que las lesiones son frecuentemente multifocales, Kirwan y cols (1,14,15,16) en su estudio todos sus pacientes las lesiones fueron confinadas al tercio superior de la vagina, en nuestro estudio encontramos la zona afectada fué en cúpula 10 pacientes (71 4%)

De los 12 pacientes descritos por Ballon en 1979 hubo tres recurrencia siendo manejadas con 5 fluorouracilo En un estudio prospectivo de 27 pacientes con neoplasia intraepitelial vaginal, Kalgar et al(1981) uso 5 grs de 5Fluorouracilo 5% tópico aplicado diariamente por 5-10 días repetido a las 2 semanas presentó recurrencia en tres pacientes, en 3 y 11 meses Piver y cols 1979 uso 5 Fluorouracilo al 20% crema y reporto 2 recurrencia en un total de 8 pacientes, Kirwan y cols 1985 reportó dos tratamiento fallidos uno de los cuales fué subsecuentemente tratado por un segundo tratamiento del 5 fluorouracilo del 5% y otro laser (1,17,18,19,20). En nuestro estudio la recurrencia que se presentó fué en una paciente y en dos pacientes falló el tratamiento evolucionando a Ca epidermoide de vagina, siendo canalizadas al servicio de oncología. En un estudio de Dr. Gonzalez sanchez y cols (1993) aplicando a 8 pacientes 5 fluorouracilo, en 10 pacientes

crioterapia y tres pacientes con crioterapia + 5 fluorouracilo. Se encontró persistencia de la lesión en dos casos manejados con crioterapia se presentó como complicación formación de fistula rectovaginal que requirió manejo quirúrgico sin embargo no se llegaron a presentar recidiva y solo complicaciones leve como es irritación vulvoperineal en el momento de la aplicación del 5 fluorouracilo.

Al igual que Kirwan y cols en nuestro estudio ninguna paciente suspendió el tratamiento por efectos secundarios, los efectos secundarios fueron mínimos como son ardor vaginal y dispareunia ocasionalmente.

Hans B Krebs ( 1989) en su estudio comparativo del 5 fluorouracilo con laser concluyeron que su efectividad es semejante ocasionando pocos efectos adversos (21)

En conclusión parece ser que el 5 Fluorouracilo crema al 5% con una aplicación de 2.5 grs una vez a la semana durante 10 semana es un efectivo tratamiento para erradicar la neoplasia intraepitelial vaginal y es casi completamente libre de efectos colaterales.

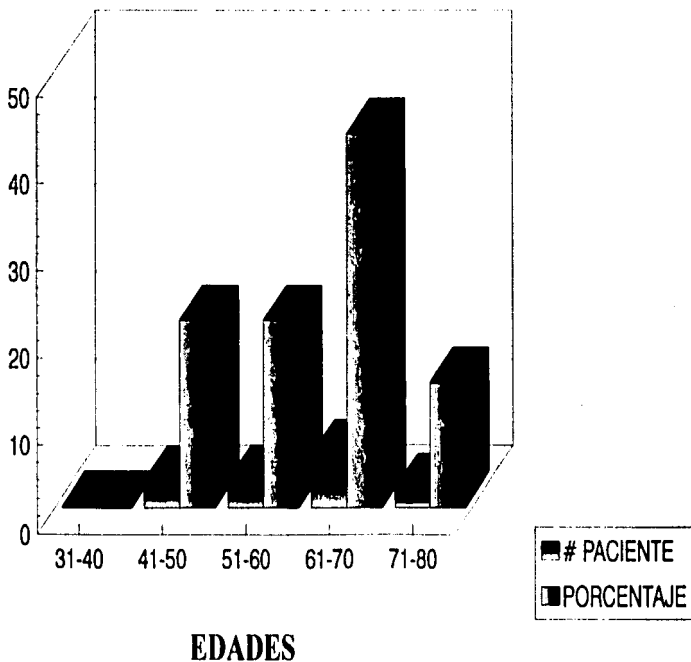
## CINCO FLUOROURACILO EN EL TRATAMIENTO DEL NIVA

### GRUPO EDADES

TABLE I

EDADES	EPAC	
31-40	0	0
41-50	3	21.4
51-60	3	21.4
61-70	6	42.9
71-80	2	14.3
TOTAL	14	100.0

# CINCO FLUOROURACILO EN EL TRATAMIENTO DEL NIVA



GRAFICA 1



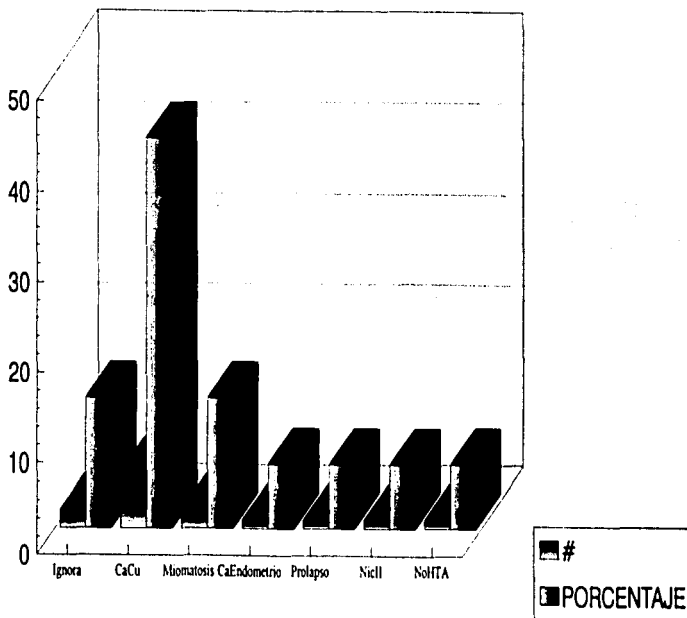
## CINCO FLUOROURACILO EN EL TRATAMIENTO DEL NIVA

### CAUSAS

TABLA II

Ignora	2	14.3
CaCu	6	42.9
Miomatosis	2	14.4
CaEndometrio	1	7.1
Prolapso	1	7.1
Niell	1	7.1
NoITTA	1	7.1
TOTAL	14	100.0

# CINCO FLUOROURACILO EN EL TRATAMIENTO DEL NIVA



CAUSAS

GRAFICA 2

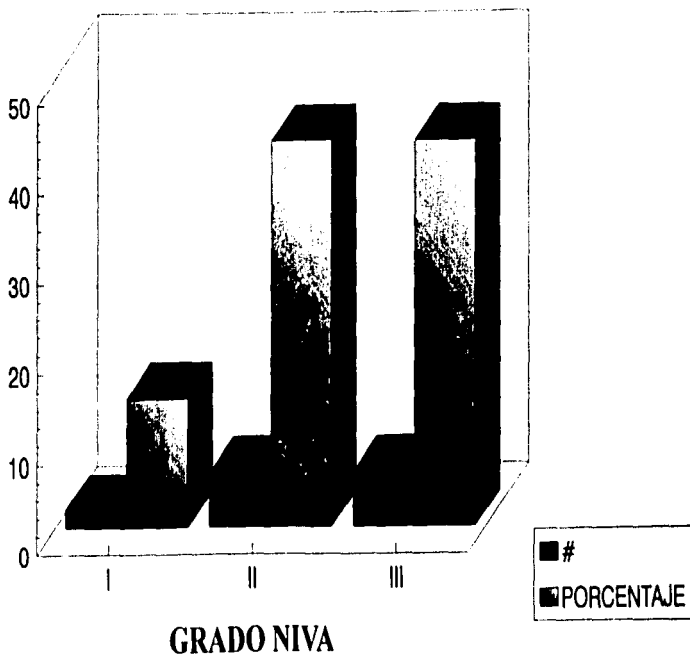
## CINCO FLUOROURACILO EN EL TRATAMIENTO DEL NIVA

### GRADO DE NIVA

TABLA III

Grado de NIVA	Cantidad	Porcentaje
I	2	14.2
II	6	42.9
III	6	42.9
TOTAL	14	100.0

# CINCO FLUOROURACILO EN EL TRATAMIENTO DEL NIVA



GRAFICA 3

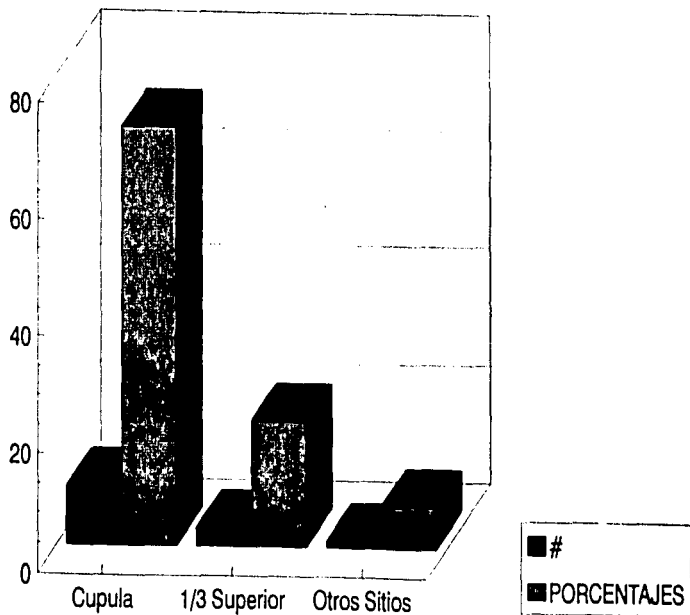
## CINCO FLUOROURACILO EN EL TRATAMIENTO DEL NIVA

### LOCALIZACION DEL NIVA

TABLA IV

LOCALIZACION		
Cupula	10	71.4
1/3 Superior	3	21.4
Otros Sitios	1	7.2
TOTAL	14	100.0

# CINCO FLUOROURACILO EN EL TRATAMIENTO DEL NIVA



LOCALIZACION DEL NIVA

GRAFICA 4

ESTA TESIS NO DEBE SALIR DE LA BIBLIOTECA

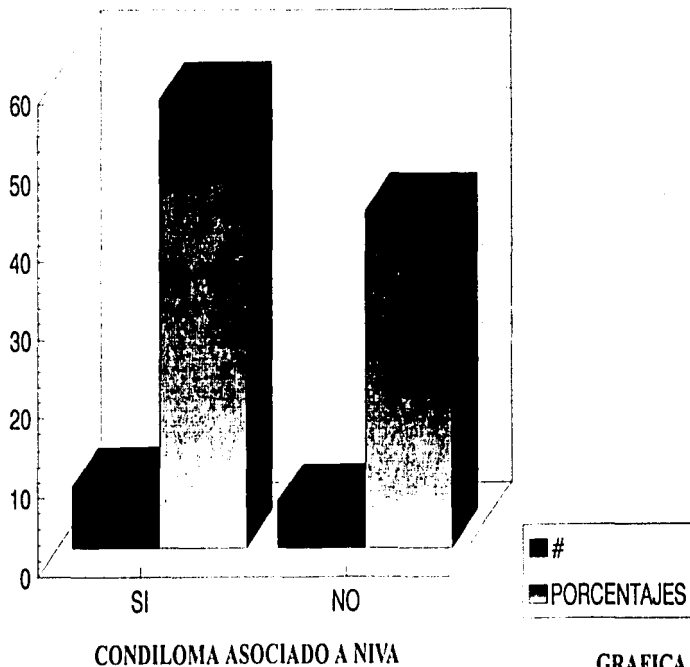
## CINCO FLUOROURACILO EN EL TRATAMIENTO DEL NIVA

### CONDILOMA ASOCIADO A NIVA

TABLA V

PRESTANCIA	CONDILOMA	N	%
SI		8	57.1
NO		6	42.9
TOTAL		14	100.0

# CINCO FLUOROURACILO EN EL TRATAMIENTO DEL NIVA



GRAFICA 5



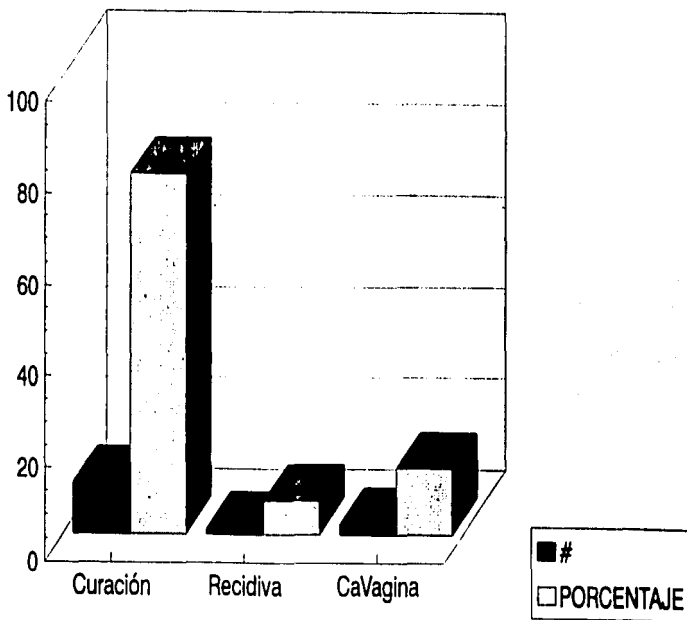
## CINCO FLUOROURACILO EN EL TRATAMIENTO DEL NIVA

### RESULTADOS

TABLA VI

RESULTADOS	Nº	%
Curación	11	78.6
Recidiva	1	7.1
Ca Vagina	2	14.3
TOTAL	14	100.0

# CINCO FLUOROURACILO EN EL TRATAMIENTO DEL NIVA



RESULTADOS

GRAFICA 6

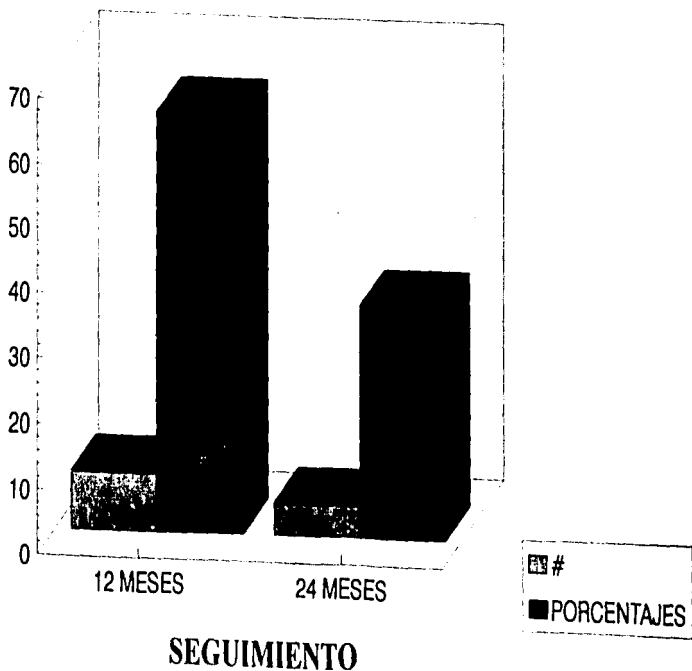
## CINCO FLUOROURACILO EN EL TRATAMIENTO DEL NIVA

### EVOLUCION POSTRATAMIENTO

TABLA VII

SEGUIMIENTO		
12 MESES	9	64.4
24 MESES	5	35.6
TOTAL	14	100.0

# CINCO FLUOROURACILO EN EL TRATAMIENTO DEL NIVA



GRAFICA 7

#### BIBLIOGRAFIA.-

1. Philip Kirwan & Nicholas J. Naftalin: Topical 5-Fluorouracil in the treatment of vaginal intraepithelial neoplasia. *British Journal Of Obstetrics and Gynaecology*. 1985;92:287-291.
- 2.-Ruiz Moreno J.A., Garcia Gomez R., Vargas Solano A., Alonso P.: Vaginal Intraepithelial neoplasia. Report of 14 cases. *Int J Gynecol & Obstet* 1987;25:359-362.
- 3.Hans-B. Krebs, MD Treatment of Vaginal Condylomata Acuminata by Weekly Topical Application of 5-Fluorouracil. *Obstet & Gynecol* 1987;70:68,68-71.
- 4.Hans-B Krebs, MD Treatment of Vaginal Intraepithelial Neoplasia With Laser and Topical 5-Fluorouracil. *Obstet & Gynecol*, 1989;73:657-660.
- 5.Jobson, Vernon et Al Treatment of Vaginal Intraepithelial Neoplasia with the Carbon Dioxide Laser. *Obstet & Gynecol* 1983;62:90-93.
- 6.Petrilli, Es., Townsend DE et Al. Vaginal Intraepithelial neoplasia. Biologic aspects and treatment with topical 5-Fluorouracil and the carbon Dioxide laser. *Am J. Obstet Gynecol*. 1980;138:321-330.
- 7.Sherman, Alfred Laser Therapy Vaginal Intraepithelial neoplasia After Hysterectomy. *The J. Reprod Med* 1990;35:941-944.
- 8.Herman, James et Al Is Hysterectomy a Risk Factor for Vaginal Cancer. *Jama*. 1986;256:601-603.
- 9.Gonzalez S J L., Chavez B J., Menendez V J. Vaginal Intraepithelial Neoplasia Diagnostic and Management. *Ginec Obst Mex* 1993;61:219-222.
- 10.Graham JB, Meiss JV Recurrence of tumor after total hysterectomy for carcinoma in situ. *Am J Obstet Gynecol* 1952;64:1159.
- 12.Marcus SL Multiple squamous cell carcinomas involving the cervix and vulva. *Am J Obstet & Gynecol* 1963;80:102.
- 13.Ferguson JH, Maclure JG Intraepithelial carcinoma, dysplasia and exfoliation of cancer cells in the vaginal mucosa. *Am J Obstet & Gynecol* 1963;87:326-334.
- 14.Hummer WK, Mussey E, Decker DG, Dockerty MB Carcinoma in situ of the vagina. *Am J Obstet Gynecol* 1970;108:1109.
- 15.Gallup DG, Morley GW Carcinoma in situ of the vagina A study and review. *Obstet Gynecol* 1975;46:334-340.
- 16.Hernandez Linares W, Puthawala A, Nolan JF, Jerstrom P H, Morrow C P. Carcinoma in situ of the vagina: Past and present management. *Obstet Gynecol* 1980;56:356-360.

17. Stuart GC, Ellen HI, Anderson RJ: Squamous cell carcinoma of the vagina following hysterectomy. *Am J Obstet Gynecol* 1981; 139: 311-314.
18. Lenehan PM, Meffe F, Lickrish GM: Vaginal intraepithelial neoplasia: Aspects and management. *Obstet Gynecol* 1986, 68:333-337.
19. Woodman CB, Mould JJ, Jordan JA: Radiotherapy in the management of vaginal intraepithelial neoplasia after hysterectomy. *Br. J. Obstet Gynaecol* 1988, 95:976-979.
20. Audet-Lapointe P, Body G, Vauclair R, Drovin P: Vaginal intraepithelial neoplasia. *Gynecol Oncol* 1990, 36:232.
21. Krebs-HB: Treatment of genital Condylomata with topical 5-fluorouracil. *Dermatol Clin.* 1991 apr;9(2) 333-41.