

11210

1  
2y



UNIVERSIDAD NACIONAL AUTONOMA DE MEXICO

HOSPITAL DEL NIÑO "DR. RODOLFO N. PADRON"  
INSTITUCION DE SERVICIOS MEDICOS, ENSEÑANZA E INVESTIGACION

**PARASITOS EN EL APENDICE Y SU  
ASOCIACION CON APENDICITIS  
AGUDA EN NIÑOS**

TESIS DE POSTGRADO QUE PARA OBTENER EL TITULO DE

**ESPECIALISTA EN  
CIRUGIA PEDIATRICA**

PRESENTA:

**DR. RUBEN MARTIN ALVAREZ SOLIS**

DIRIGIDA POR:

**DR. ARTURO MONTALVO MARIN**

**TESIS CON  
FALLA DE ORIGEN**



VILLAHERMOSA, TABASCO

MARZO 1996

**TESIS CON  
FALLA DE ORIGEN**



Universidad Nacional  
Autónoma de México

Dirección General de Bibliotecas de la UNAM

**Biblioteca Central**



**UNAM – Dirección General de Bibliotecas**  
**Tesis Digitales**  
**Restricciones de uso**

**DERECHOS RESERVADOS ©**  
**PROHIBIDA SU REPRODUCCIÓN TOTAL O PARCIAL**

Todo el material contenido en esta tesis esta protegido por la Ley Federal del Derecho de Autor (LFDA) de los Estados Unidos Mexicanos (México).

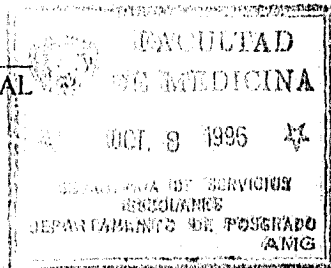
El uso de imágenes, fragmentos de videos, y demás material que sea objeto de protección de los derechos de autor, será exclusivamente para fines educativos e informativos y deberá citar la fuente donde la obtuvo mencionando el autor o autores. Cualquier uso distinto como el lucro, reproducción, edición o modificación, será perseguido y sancionado por el respectivo titular de los Derechos de Autor.

*[Handwritten signature]*

DR. LUIS FELIPE GRAHAM ZAPATA  
DIRECTOR DEL HOSPITAL DEL  
NIÑO "DR. RODOLFO N. PADRON"

*[Handwritten signature]*

DR. DAVID BULNES MENDIZABAL  
JEFE DE ENSEÑANZA




*[Handwritten signature]*

DR. ROBERTO GAMBOA ALDECO  
JEFE DE INVESTIGACION

*[Handwritten signature]*

DR. ARTURO MONTALVO MARIN  
DIRECTOR DE TESIS

HOSPITAL DEL NIÑO



Av. Col. 13 de marzo 11 No. 2332  
C. P. 83130 Villahermosa, Tab.

*[Handwritten signature]*

DR. RUBÉN MARTÍN ALVAREZ SOLÍS

## "DEDICATORIAS"

### A DIOS:

Por su eterna compañía,  
Por su eterna bondad  
Por hacer sonreír a los niños que  
se han recuperado y hacer vivir  
a los que se ha llevado.

### A MIS PADRES

*Roberto Alvarez Guillen Q.E.P.D.*

que con su ejemplo de hombre, bueno,  
honrado, trabajador, fuerte, recto y amoroso,  
me mostró el camino, que un día yo también  
habría de recorrer.

*Rebeca Solís Mandujano*, madre tierna,  
que traspasando la dura tarea de madre y  
mujer, es ejemplo de trabajo y superación,  
cuyas metas y objetivos como montañas  
fueron superadas una tras otra, creando una  
cordillera preciosa, difícil de igualar.

### A MI ESPOSA

*Marcela*: Cuyo fin es principio de todo.  
Columna fundamental en el soporte de mi vida,  
compartiendo desvelos y sacrificios,  
superando adversidades, fatiga y soledad.  
Haciendo de la oscuridad del universo,  
resurgir soles y estrellas, despuntar el alba  
y despertar a la naturaleza con encantos sublimes.

**A MIS HIJOS.**

Con todo el amor, todo el esfuerzo  
y todas las ganas. Recordándoles siempre  
que el éxito es un trayecto, no un destino.

**A MIS HERMANOS:**

*Roberto, David, Fernando*  
*Ana, Francisco, Hugo,*  
*Rafael, Rebeca* por su fraternal  
ayuda y compañía en el camino  
de la vida.

**A MI PADRINOS:**

**Arminda y Alfonso:**  
Fieles acompañantes siempre  
en los éxitos y adversidades.

**A los niños que en los últimos tres años**  
con sus risas, llanto, dolor y en ocasiones  
hasta con su muerte me han enseñado mas que  
los libros a entender la participación del  
ser humano en los designios del Dador de vida,  
en el desempeño de la Cirugía Pediátrica.

**A mis maestros del Hospital del Niño**  
"Dr. Rodolfo Nieto Padrón"  
de Villahermosa, Tabasco.

**A mis compañeros:**

Alcalá, Tony, Camejo y Arias  
grupo formado en la tarea diaria  
tratando siempre de ser mejores en  
calidad fraternal e intelectual.

Muy especialmente al doctor:

*Arturo Montalvo Marin,*

Maestro no solo en el arte de la cirugía pediátrica,  
sino también valuarte a seguir como ser humano,  
en virtudes y cualidades, siendo un tesoro difícil de  
encontrar en el batallar actual de los tiempos.

Al Dr. *Roberto Gamboa Aldeco*

Por robarle tiempo a su tiempo

y su apoyo y amistad de siempre.

Ademas de su entrega desinteresada  
para la culminación de esta tesis.

## CONTENIDO

INTRODUCCION.....	1
HISTORIA.....	4
FISIOPATOLOGIA.....	6
CLASIFICACION.....	7
BACTERIOLOGIA.....	9
DEFINICION DEL PROBLEMA.....	10
HIPOTESIS.....	11
OBJETIVOS.....	11
MATERIAL Y METODOS.....	12
RESULTADOS.....	13
DISCUSION DE APENDICITIS EN GENERAL.....	26
DISCUSION DE APENDICITIS ASOCIADA A PARASITOS	33
CONCLUSIONES.....	39
BIBLIOGRAFIA.....	41

## PARASITOS EN EL APENDICE Y SU ASOCIACION CON APENDICITIS AGUDA EN NIÑOS

### INTRODUCCION

La apendicitis es la inflamación del apéndice cecal, ocasionada por la obstrucción de su luz, y el compromiso en la circulación sanguínea del mismo que evoluciona a la necrosis y perforación con peritonitis si no se trata con oportunidad.<sup>1</sup>

La apendicitis es una enfermedad quirúrgica importante en los niños. Aproximadamente 60 000 niños son sometidos a apendicectomía en Estados Unidos cada año. En 20 000, el apéndice se rompe antes de la intervención y causa enfermedad grave; casi 100 de estos pacientes morirán.<sup>2</sup>

La probabilidad de desarrollar apendicitis en los niños oscila entre 0.16 y el 0.20 x 1,000<sup>3</sup>. La apendicitis gangrenosa se presenta en el 6% y la perforada en el 5%.<sup>4</sup> La frecuencia de complicaciones de la apendicitis aguda aumenta hasta el 90.4%, en los niños menores de dos años.<sup>5</sup> La mortalidad por las complicaciones de la apendicitis aguda es del 0.1 al 1%.<sup>(3,6)</sup>

En la literatura médica extranjera,<sup>(5, 7-9)</sup> se reportan frecuencias entre el 70 al 90.4% de apendicitis perforada. En México,<sup>(10-14)</sup> la incidencia de perforación ha variado entre 11.5 al 51.6%. La apendicitis aguda operada con menos de 12 hrs de evolución, cursa sin complicaciones. Al aumentar el tiempo de evolución, el 80% de los pacientes se complican, por la ruptura del



apéndice, y habla a favor de la reducción de la morbilidad de la apendicitis en pediatría con el diagnóstico correcto y la operación temprana.

La mortalidad por apendicitis aguda es casi nula, si el paciente es operado antes de que ocurra la perforación; pero va del 0.5 al 6% o más, cuando se ha perforado el apéndice.<sup>4</sup>

La reducción de la mortalidad depende de una operación precoz y de la prescripción de los antibióticos para el tratamiento de las complicaciones infecciosas fatales de la apendicitis aguda. Sin embargo la morbilidad se ha incrementado por una incidencia mayor de apendicitis complicada con perforación antes de la cirugía; por lo tanto, la importancia de reconocer la enfermedad en las primeras fases, es tan grande como antes del descubrimiento de los antimicrobianos, para indicar la apendicectomía.

La apendicitis aguda es un problema quirúrgico común en todas las edades pediátricas, pero su frecuencia aumenta a partir de los dos años, para alcanzar su mayor incidencia entre los seis y 12 años de edad.

Se ha reportado baja progresiva en la frecuencia de la apendicitis en los últimos 50 años.<sup>15,16</sup> Las causas a las que se debe este fenómeno son los factores ambientales. Burkitt,<sup>17</sup> reporta que una dieta con abundante fibra ayuda a no padecer apendicitis y que la población que consume una dieta con escaso residuo, pero rica en hidratos de carbono, tiene un mayor riesgo de padecer apendicitis. Aunque hay quien opina que esto es un mito,<sup>18</sup> definitivamente, los cambios en la alimentación, son un factor que influye en la patología del

apéndice. En nuestro medio las parasitosis intestinales, el estreñimiento, la ingesta de huesos de frutas en la dieta, rica en hidratos de carbono y con escaso residuo son factores que predisponen a la población a padecer con mayor frecuencia la apendicitis. Sin embargo, ni los pediatras ni los cirujanos han realizado el perfil epidemiológico de la apendicitis en México.

## HISTORIA

En la época medieval se conoció una terrible enfermedad caracterizada por dolor implacable en el lado derecho inferior del abdomen y la formación de un tumor grande, que contenía pus. Si la muerte no era misericordiosamente rápida la desafortunada víctima sufría enfermedad prolongada y la recuperación total era improbable. La enfermedad se denominaba "passio iliaca" y era, por supuesto, la apendicitis; sin embargo, hasta finales del siglo XIX se creía por lo regular que la passio iliaca se originaba a partir de la inflamación del ciego y no del apéndice.

En 1886 Reginald Fitz, el distinguido patólogo de Harvard, publicó su notable artículo *Perforating Inflammation of the Vermiform Appendix: With Special Reference to Its Early Diagnosis Treatment*. Fitz propuso el término de apendicitis y su trabajo aún es el evento de mayor consecuencia en la historia de la enfermedad.

En 1887 T.G. Morton de Filadelfia practicó la primera apendicectomía con éxito para la rotura del apéndice. Los procedimientos quirúrgicos para la apendicitis pronto se hicieron comunes. Dos años después Charles Mc Burney escribió, "considero que en cada caso el sitio de mayor dolor, determinado mediante la presión con un dedo, se ha localizado en forma exacta entre una pulgada y media y dos de la espina iliaca anterior sobre una línea recta trazada desde la apófisis hasta el ombligo". Por lo tanto se immortalizó el punto de Mc Burney, y se identificó la importancia de la hipersensibilidad de ese punto. Mc Burney también razonó que la práctica de un procedimiento quirúrgico

explorador rápido, para asegurar la extirpación del apéndice antes de su rotura, era mucho más segura que retardar el tratamiento quirúrgico con la esperanza de una curación espontánea.<sup>19</sup>

## FISIOPATOLOGIA

El factor más importante en la patogenia de la apendicitis es la obstrucción de la luz del apéndice, comúnmente causada por un fecalito, pero puede ser causada por semillas, vermes o sus huevos. Las secreciones de la mucosa se acumulan dentro del apéndice obstruido y causan distensión aguda de su luz. El aumento resultante en la presión intraluminal finalmente ocasiona obstrucción arterial e isquemia.

La mucosa desarrolla ulceraciones en parche o se destruye por completo. El exudado fibrinopurulento se acumula en la superficie serosa. Las bacterias entéricas invaden la mucosa bloqueada y causan infección intramural difusa con licuefacción. La combinación de infección bacteriana e infarto arterial ocasiona gangrena y rotura.

Apendicitis focal es un término aplicado a los casos ligeros con áreas pequeñas de inflamación, ulceración de la mucosa y material purulento en la luz; generalmente no existe obstrucción de la luz.

La hiperplasia linfoide, en la etapa prodrómica del sarampión, puede obstruir la luz del apéndice y causar apendicitis. Las células gigantes multinucleadas características (Warthin-Finkeldey) en los folículos linfoides son diagnósticas de sarampión.

*Enterobius vermicularis* (oxiuros) es el parásito más común encontrado en el apéndice. Aunque con frecuencia se asocia con apendicitis, rara vez causa obstrucción significativa. *Ascaris lumbricoides* puede causar obstrucción.

El carcinoide (argentafinoma) del apéndice ocasionalmente puede causar obstrucción y apendicitis en un niño. Por lo general los carcinoides se presentan cerca de la punta del apéndice.<sup>2</sup>

### CLASIFICACION CLINICOPATOLOGICA.

La siguiente clasificación refleja las etapas clinicopatológicas de la apendicitis.

**SIMPLE.** Esta etapa incluye apendicitis focal; el apéndice parece normal o muestra ligera hiperemia y edema; el exudado seroso no es evidente.

**SUPURATIVA.** Generalmente se demuestra obstrucción. El apéndice y el mesoapéndice están edematosos, los vasos están congestionados, las petequias son visibles y se forman láminas de exudado fibrinopurulento. Aumenta el líquido peritoneal y puede estar transparente o turbio. Los datos tempranos de bloqueo del epiplón y del intestino y del mesenterio adyacentes pueden ser evidentes.

**GANGRENOSA.** Los hallazgos de apendicitis supurativa están aumentados; además, se presentan áreas moradas, verdes grisáceas, o rojas negruzcas de gangrena en la pared del apéndice. Se presentan

microperforaciones. El líquido peritoneal está aumentado y puede ser ligeramente purulento con un olor fétido tenue. Se presentan datos adicionales de localización.

**PERFORADA.** La pared del apéndice presenta ruptura macroscópica, por lo regular a lo largo del margen o borde antimesentérico, donde el riego sanguíneo es tenue, y adyacente a un fecalito obstructivo. El líquido peritoneal puede ser espesamente purulento y fétido. La localización es más evidente, y se puede desarrollar obstrucción parcial o completa del ileon.

**ABSCEDADA.** Se puede descamar una porción del apéndice. Se forma un absceso adyacente al apéndice roto, generalmente en la fosa iliaca derecha lateral, posterior o inferior al ciego, y pélvico. La masa resultante puede atravesar el abdomen. Con frecuencia el absceso se presenta anterior o rectalmente y contiene pus espesa, algunas veces abrumadoramente fétida.

## BACTERIOLOGIA

La flora bacteriana de la apendicitis se deriva de los microorganismos que normalmente habitan el colon humano. El patógeno mas importante es *Bacteroides fragilis*, un anaerobio gramnegativo, estricto. El segundo patógeno mas importante es *Escherichia coli*, un anaerobio facultativo gramnegativo. Tambien se pueden presentar otras especies anaerobias y aerobias, incluyendo *Streptococcus*, *Pseudomonas*, *Klebsiella* y *Clostridium*.

Generalmente los hallazgos de cultivo del liquido peritoneal son negativos en la etapa simple de la apendicitis. Los patógenos aerobios, principalmente *E. coli* y *Streptococcus*, son abundantes en la etapa supurativa, pero *Bacteroides*, el anaerobio más mortal, rara vez se presenta. Las complicaciones infecciosas son poco comunes en presencia de *Bacteroides*.

La etapa gangrenosa de la apendicitis presagia un desarrollo clinico y bacteriológico dramático. La pared del apéndice gangrenoso está cribada con microperforaciones antes de la rotura, y descarga concentraciones mortales de patógenos anaerobios hacia el peritoneo. Lo anterior causa un apéndice gangrenoso que actúa como un apéndice roto desde un punto de vista bacteriológico y clinico. Los patógenos anaerobios, encabezados por *Bacteroides*, se unen con los patógenos aerobios, principalmente *E. coli*, para formar una flora polimicrobiana altamente purulenta, capaz de generar una infección grave.



La flora puede cambiar después del tratamiento con antibióticos o la apendicectomía. Se deben tomar periódicamente cultivos frescos para patógenos aerobios y anaerobios si se obtiene un drenaje. Se requieren técnicas especiales para recuperar patógenos aerobios y anaerobios si se obtiene un drenaje. Se requieren técnicas especiales para recuperar patógenos anaerobios.<sup>2</sup>

### **PROBLEMA.**

En el hospital del niño "Dr. Rodolfo Nieto Padrón", se realizan múltiples cirugías electivas y de urgencias, presentándose con bastante frecuencia los cuadros de abdomen agudo característico de apendicitis aguda.

Ante la ausencia de un estudio sistematizado sobre la apendicitis, donde se incluyan datos clínicos, epidemiológicos y de reporte anatomopatológico postoperatorio nos motivo a realizar el siguiente estudio con el fin de conocer la formas de presentación clínica y hallazgos anatomopatológicos mas frecuentes; así como la presencia o no de parasitos intraluminales en el apendice, para coadyuvar a tener estadísticas propias de nuestra región y que estas constituyan un mejor reflejo epidemiológico de nuestro entorno ecológico.

Existen estudios o reportes en la literatura que describen en la etiología de apendicitis la asociación con parasitos intraluminales o sus huevecillos.<sup>(1,2,17,19, 20,21,22)</sup> Estos estudios, sin embargo siempre se reportan como resultados secundarios a un estudio determinado o asociados a otro tipo de etiología o alteraciones histopatológicas del apendice y no hay ningún estudio donde se realice la búsqueda intencionada de apendicitis asociada con

parasitos intraluminales. o tenga importancia como factor etiológico, o en la morbilidad de la apendicitis en niños.

### **HIPOTESIS.**

La apendicitis asociada a parasitos intraluminales debido a la alta frecuencia de parasitosis intestinal en nuestro medio (2a causa de consulta en pediatría en el hospital del niño: "Dr. Rodolfo Nieto Padrón")<sup>23</sup> debe ser mas frecuente que otros reportes de la literatura, ya que en nuestra región la presencia de un clima tropical húmedo favorece el desarrollo de los ciclos vitales de los parasitos intestinales. Esta asociación puede acompañarse de morbilidad no descrita en la literatura en su relación con la apendicitis aguda.

### **OBJETIVOS**

1. Conocer la distribución por edad de apendicitis aguda en nuestro medio.
2. Conocer las características histopatológicas de presentación
3. Identificar que tipo de apendicitis es más frecuente en nuestro medio, la complicada o no complicada.
4. Identificar los hallazgos histopatológicos y la presencia de parasitos intraluminales en asociación a apendicitis aguda.
5. Identificar los parasitos mas frecuentes y su relación con los reportes de parasitosis intestinal en nuestro medio.

## **MATERIAL Y METODOS.**

Se realizó un estudio retrospectivo-prospectivo, longitudinal, donde se analizaron los expedientes clínicos de todos los casos de apendicitis aguda no complicada y complicada durante un periodo de 5 años (1991-1995).

Se revisaron fecha, expediente, edad, sexo, diagnóstico preoperatorio, diagnóstico postoperatorio, cirugía efectuada, diagnóstico histopatológico, hallazgos microscópicos y macroscópicos, tamaño del apéndice, tiempo de evolución de los síntomas, síntomas acompañantes, biometría hemática, exploración física, datos radiológicos, días de estancia, enfermedades asociadas complicaciones postoperatorias y medio socioeconómico de los pacientes incluidos en el estudio.

### **Criterios de inclusión.**

Se incluyeron todos los pacientes que se intervinieron quirúrgicamente por apendicitis aguda y que tenían un reporte histopatológico.

### **Criterio de exclusión.**

Paciente con apendicectomía profiláctica, paciente que se le realizó apendicectomía y la pieza no llegó al departamento de patología, se extravió o no existe reporte histopatológico.

Se realizará un estudio especial a las apendicitis aguda asociada a parásitos intestinales intraluminales.

## RESULTADOS.

Se describen primero los resultados generales de apendicitis aguda complicada y no complicada operadas y con reporte histopatológico respectivo durante el periodo de tiempo del estudio. Posteriormente se describirán los resultados específicos de la frecuencia de la apendicitis asociada a parasitos intraluminales, objetivo de la presente investigación.

### APENDICITIS AGUDA EN GENERAL

Se incluyeron en el estudio 479 casos de 519 durante el periodo de tiempo del estudio, descartandose 40 casos quienes no cumplieron con los criterios de inclusión.

De los 479 casos 166 fueron del sexo femenino y 313 del sexo masculino. Como se aprecia en la Fig 1.

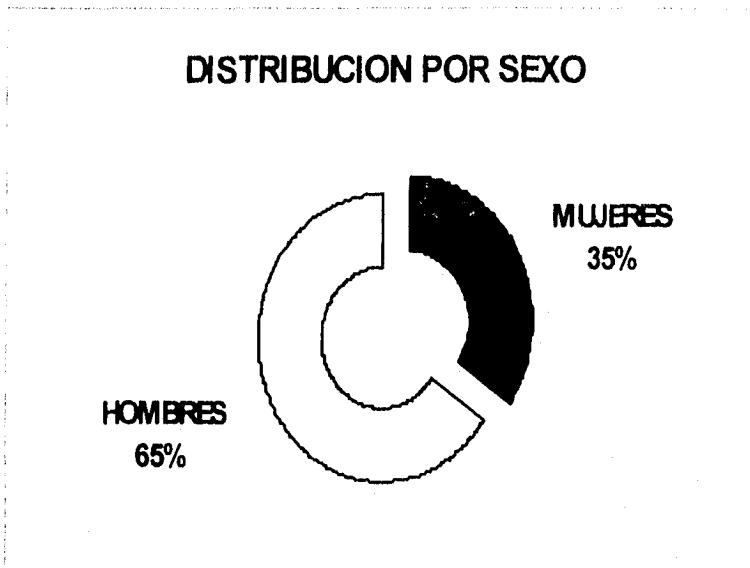


Fig. 1. Distribución de apendicitis aguda por sexo durante el estudio 1991-1995.

De acuerdo a la distribución por grupos de edad se aprecia un predominio de la edad escolar en un 68%, observándose 2 casos en menores de un mes como se muestra en la tabla y figura 2.

GRUPOS DE EDAD		
GRUPO DE EDAD	No. DE CASOS	%
< DE 1 MES	2	0.4
1 MES A SEIS MESES	1	0.2
6 MESES A 18 MESES	5	1
19 MESES A 5 AÑOS	82	17.1
6 AÑOS A 12 AÑOS	326	68
13 AÑOS A 14 AÑOS	60	12.5
15 O MAS DE 15 AÑOS	3	0.6
TOTAL	479	100

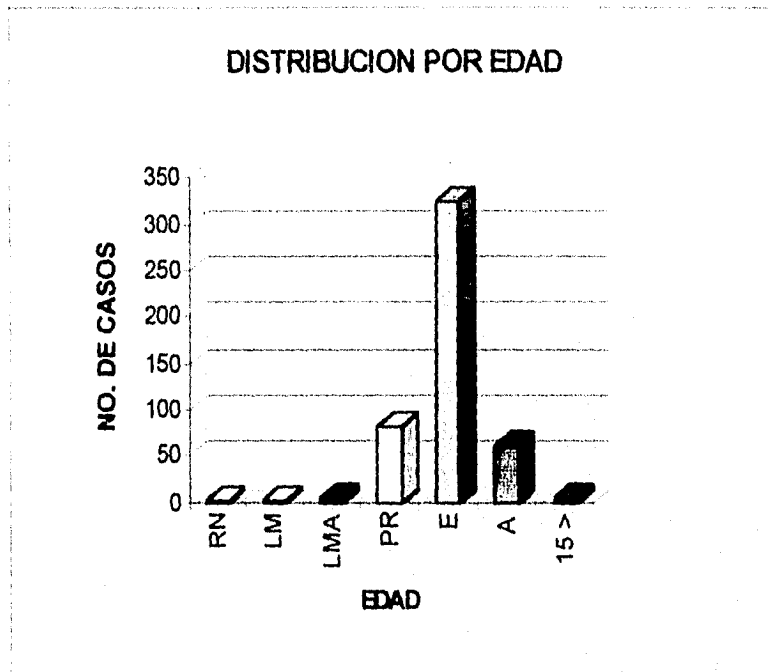


Fig. 2. Distribución por grupos de edad de apendicitis durante 1991-1995.

De acuerdo a la clasificación anatomopatológica se aprecia un predominio de apendicitis perforada en 159 casos (33.1%) seguida de apendicitis supurada en 110 casos (22.9%) como se aprecia en la siguiente tabla y gráfica Fig.3

DISTRIBUCION ANATOMOPATOLOGICA		
CLASIFICACION	No	%
NORMAL	14	2.9
SIMPLE	67	13.9
SUPURADA	110	22.9
GANGRENADA	66	13.7
PERFORADA	159	33.1
ABSCEDADA	63	13.1
TOTAL	479	100

De las catorce apendices normales se realizaron apendicectomía profiláctica en 7 pacientes: Dos con Invaginación intestinal, uno con volvulus por ascaris y cuatro de ellos en los que si estaba indicada la profilaxis con malrotación intestinal. En los otros 7 pacientes el apendice estaba normal y la apendicectomia se realizó.

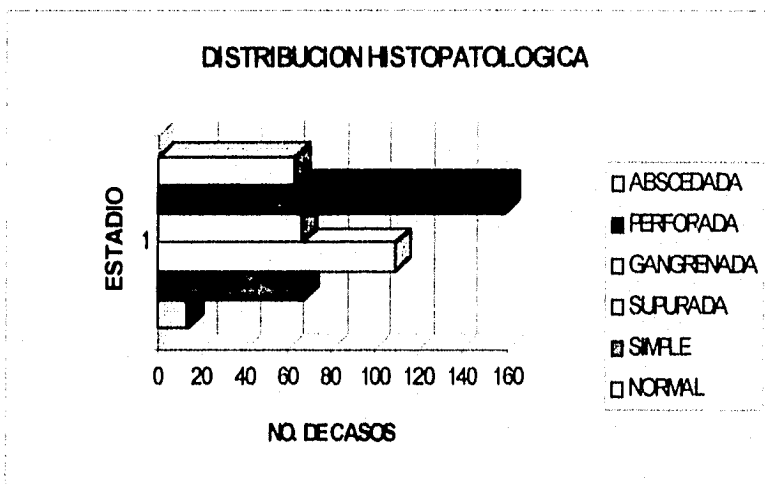


Fig. 3 Distribución anatomopatológica de apendicitis aguda en el Hospital del Niño "Dr. Rodolfo N. Padrón" durante 1991-1995.

De esta manera la apendicitis complicada ocupó mas de la mitad de los casos. La apendicitis complicada incluye apendicitis gangrenada, perforada y abscedada, como se observa en la siguiente tabla y gráfica. Fig. 4

TIPO DE APENDICITIS SEGUN ESTUDIO ANATOMIOPATOLOGICO	
COMPLICADA	288
NO COMPLICADA	191




Fig. 4 Distribución de apendicitis complicada y no complicada de acuerdo al reporte anatomopatológico, durante el periodo de estudio.

En relación a los síntomas de 479 niños con cuadro clínico de apendicitis y que se intervinieron quirúrgicamente, observamos que en la apendicitis complicada es un poco más tardada en llegar el paciente al hospital, pero sin diferencia significativa de la no complicada, ya que la apendicitis complicada es casi el doble de casos que la no complicada, como se observa en la siguiente Figura. 5

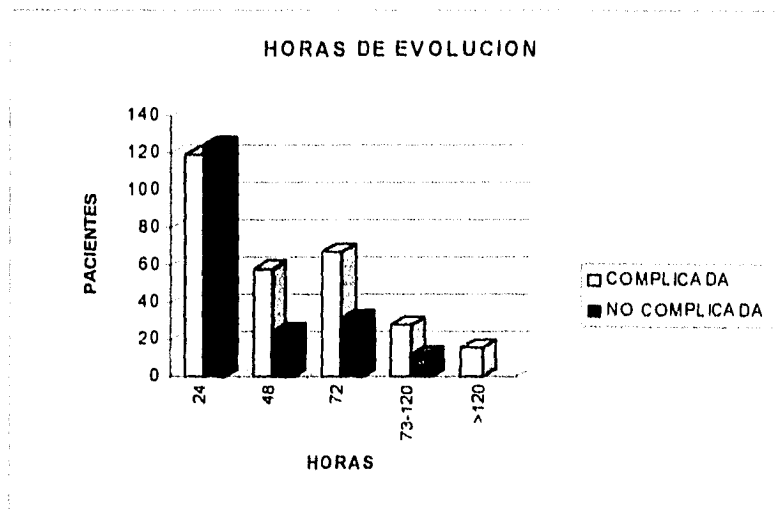


Fig. 5. Horas de evolución desde el inicio de los síntomas hasta su llegada al hospital.



De acuerdo a los años estudiados (1990-1995) ha aumentado la frecuencia de apendicectomía por apendicitis, hasta 10 por mes en el último año, como se aprecia en la siguiente tabla y gráfica. Fig. 6

DISTRIBUCION DE APENDICECTOMIAS POR AÑO	
AÑO	No.
1991	83
1992	75
1993	86
1994	116
1995	119
TOTAL	479

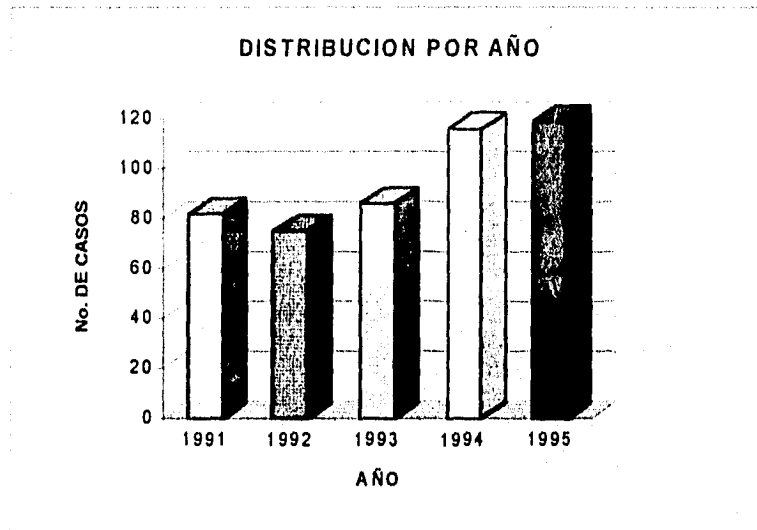


Fig. 6. Distribución de apendicectomías realizadas por año.

## APENDICITIS ASOCIADA A PARASITOS INTRALUMINALES

De las 478 apendicitis se identificó fecalito intraluminal en 70 casos (14.6%) durante el estudio anatomopatológico y 36 de los reportes histopatológicos se identificaron huevos o parasitos intraluminales (7.5%). (Ver Fig. 7). Con un pico que llamó la atención en 1992, en el cual fueron 12 casos, siendo en promedio 5 por año con relación a los demás años de estudio. El parasito más común fue *Ascaris lumbricoides*, huevos, vermes o gusano y en asociación a otros como se muestra en la Figura 8 y la tabla siguiente.

PARASITO	No. DE CASOS
<i>Ascaris lumbricoides</i> (huevos)	17
<i>Enterobius vermicularis</i> (gusano)	8
<i>Ascaris lumbricoides</i> (gusano)	4
<i>Entamoeba histolytica</i> (trofozoito)	2
<i>Trichuris trichura</i> (gusano)	1
<i>Ascaris</i> y <i>Strongyloides</i> asociado	1
<i>Ascaris</i> y <i>Trichuris trichura</i> asoc.	1
<i>Ascaris</i> , <i>Trichura</i> y <i>E. vermicularis</i>	1
<i>Ascaris</i> y <i>E. vermicularis</i>	1

De los 36 pacientes con asociación de huevos o gusanos (Fig 8) en el reporte anatomopatológico con apendicitis encontramos las siguientes características:

De acuerdo a los grupos de edad la distribución fue como se muestra en la siguiente tabla.

GRUPOS DE EDAD	
GRUPO DE EDAD	No. DE CASOS
19 MESES A 5 AÑOS	8
6 AÑOS A 12 AÑOS	24
13 AÑOS A 14 AÑOS	4
15 O MAS DE 15 AÑOS	0
TOTAL	36

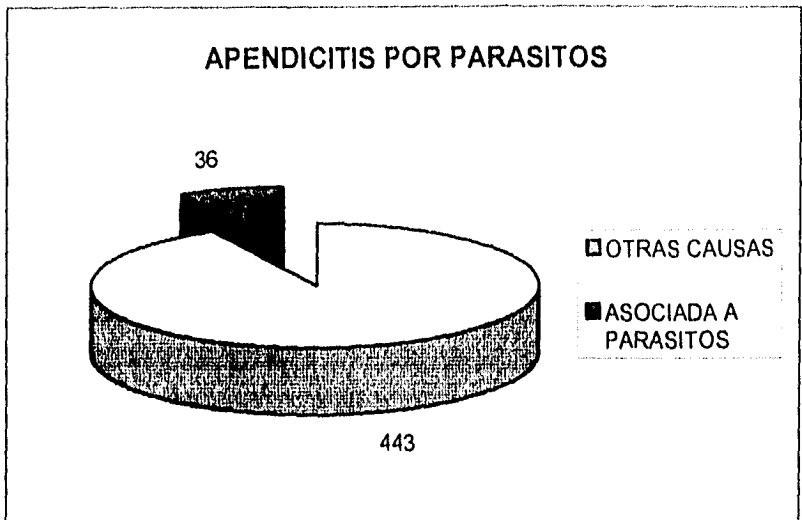


Fig. 7. Apendicitis asociada a parasitos intraluminales durante cinco años de estudio anatomopatológico.

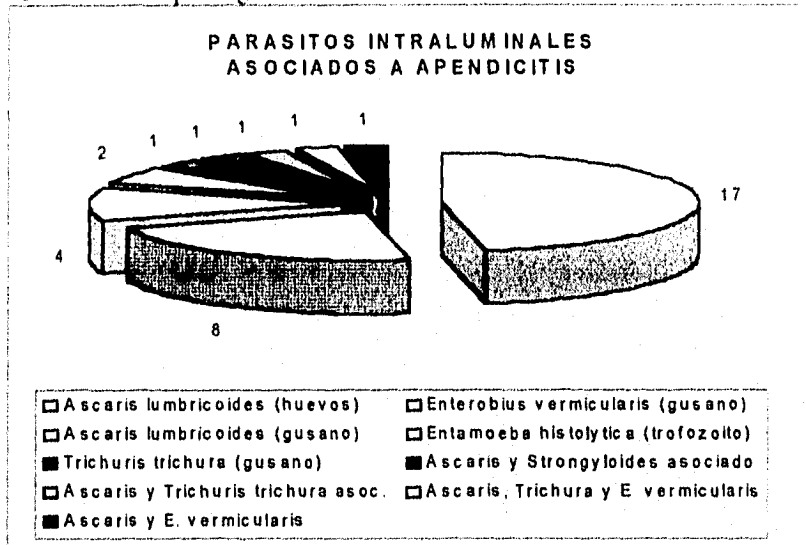


Fig. 8. Distribución de parasitos relacionados con apendicitis aguda en cinco años de estudio anatomopatológico.

**FALTA PAGINA**

**No.**

21 a la 24

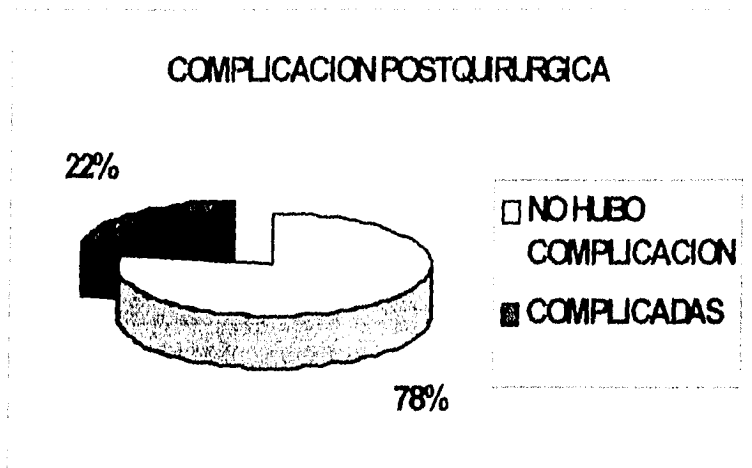


Fig. 9 Complicaciones postquirúrgicas de las apendicitis asociadas a parásitos.

De las complicaciones postoperatorias se identificaron en la apendicitis complicada (previamente descrita como gangrenadas, perforadas y abscedada) cuatro complicaciones: tres abscesos de pared abdominal y un absceso residual pélvico que ameritó reintervención quirúrgica por oclusión y se realizó lavado peritoneal y drenaje.

De las apendicitis no complicadas; es decir la simple y supurada se encontraron cuatro complicaciones postoperatorias, de las cuales una fue un absceso de pared y tres fueron suboclusión por *Ascaris lumbricoides*, presentándose dos de ellas en menos de 10 días del postoperatorio y fueron resueltas con manejo médico y la tercera de ellas requirió reintervención quirúrgica por evolución tórpida hacia oclusión intestinal, en el postoperatorio.

## DISCUSION

### *DISCUSION DE LOS RESULTADOS DE APENDICITIS EN GENERAL .*

Se aprecia un predominio del sexo masculino 2:1, al igual en frecuencia de estudios reportados.<sup>(24, 25, 26)</sup> Sin embargo otros trabajos describen una mínima predominancia del sexo masculino.<sup>27</sup>

La apendicitis aguda en niños siempre se encuentra en la mayoría de las publicaciones con mayor porcentaje en la edad escolar al igual que en el presente estudio.

La apendicitis perforada ocupó el 33.1% de los casos, no tomando en cuenta la apendicitis gangrenada, en la cual existen microperforaciones.<sup>2</sup> (Ver Fig. 3) En la literatura médica extranjera,<sup>(5, 7-9)</sup> se reportan frecuencias entre el 70 al 90.4% de apendicitis perforada. En México,<sup>(10-14)</sup> la incidencia de perforación ha variado entre 11.5 al 51.6%.

Ashcraft Holder,<sup>2</sup> denomina apendicitis complicada a las fases gangrenada, perforada y abscedada, con el propósito de señalar la contaminación bacteriana peritoneal potencial a diferencia de las otras fases: simple y supurada, cuya contaminación bacteriana es localizada ó mínima. Con este antecedente nosotros encontramos en nuestro estudio que el 60% correspondió a apendicitis complicada, potencialmente sépticas.

**El valor clínico predictivo de apendicitis aguda en el Hospital del Niño: "Dr. Rodolfo Nieto Padrón" es mayor del 95%, lo que indica el bajo**

porcentaje de apendicectomías sin apendicitis aguda, es decir apendicectomías con apéndice normal.

Se realizaron 14 apendicectomías donde el apéndice presentaba características anatomopatológicas normales, 7 de estas apendicectomías se realizaron en el transoperatorio de laparotomía exploradora por abdomen agudo por otra causa: invaginación intestinal, suboclusión por ascaris, oclusión por bridas, etc y se realizó apendicectomía profiláctica, en los otros 7 el diagnóstico fue erróneo o negativo para apendicitis aguda. A pesar de estos hallazgos en el estudio el reporte negativo de laparotomía por apendicitis aguda (apéndice normal en el 2.9%) es una incidencia menor que lo reportado en la literatura por apendicectomía sin apendicitis, cuya incidencia es más alta: Adensunkamui<sup>28</sup> 12 negativas de un estudio de 54 pacientes. Caldwell<sup>29</sup> reportó 3 negativas de 110 pacientes. Goncalves<sup>20</sup> 15 de 267 (7.2%) Pearl<sup>30</sup> 157, de 1366 (12%). Estos autores además observan que la apendicectomía sin apendicitis se presenta con mayor predominancia en el sexo femenino y en la adolescencia, esta diferencia no se apreció en nuestro estudio.

Dos tercios de los pacientes con apendicitis aguda tenían el antecedente de inicio de los síntomas de 72 horas o menos, al igual que otros estudios previos;<sup>28</sup> y a pesar de esto, no observamos diferencia significativa del tiempo de inicio de los síntomas entre apendicitis complicada y no complicada. (Ver Fig. 5) Esto nos sugiere que la referencia de los diferentes municipios y atención de los pacientes con apendicitis aguda que llegan al departamento de urgencias del hospital es oportuna, independientemente si esta complicada o no complicada.

El hospital del niño: "Dr. Rodolfo Nieto Padrón" es el único hospital de tercer nivel de pediatría del sureste de México; por lo que cada día, mes o año que pasa, crece más en demanda de servicios y atención especializada. Esta importancia regional se refleja en un ascenso paulatino de las apendicectomías en los últimos cinco años, realizándose hasta un número de 10 por mes en el último año. (Ver Fig. 6)

Las complicaciones infecciosas intraperitoneales causadas por la apendicitis perforada, se debe a un diagnóstico tardío,<sup>19</sup> en más del 50% de los casos. Este es de origen multifactorial y se debe: a que los padres no consultan al médico con oportunidad; a que este no esté capacitado para hacer el diagnóstico exacto por una mala interpretación de los síntomas y signos o porque omite practicar un examen completo y el tacto rectal; a que el niño pequeño no es capaz de localizar el dolor o a una falta completa de colaboración por parte del paciente.

En los niños nerviosos, para evitar la resistencia muscular voluntaria, es conveniente sedarlos para realizar la exploración del abdomen y el tacto rectal.

En los casos que hay duda diagnóstica, es preferible la observación intrahospitalaria por 12 a 24 horas con valoraciones cada 4 a 6 horas por el mismo cirujano, que enviar al paciente a su domicilio y regrese con el apéndice perforado.



Hay en la apendicitis una serie de trastornos funcionales del aparato digestivo como: anorexia, vómito, meteorismo, estreñimiento, diarrea y aumento o disminución de la peristalsis, que son inespecíficos. El dolor es de inicio periumbilical y posteriormente se localiza en la fosa iliaca derecha, observándose sensibilidad aumentada de la pared abdominal a la presión y a la percusión. Sin embargo, el dolor a la relajación, conocido como signo del rebote, es constante e importante para hacer el diagnóstico de apendicitis y la diferenciación con colitis y anexitis.

La fiebre alta de 38.5 C o más se puede alcanzar rápidamente en los primeros dos años.

La cifra de leucocitos es importante para el diagnóstico de apendicitis aguda, si se tiene en cuenta simultáneamente los síntomas y signos abdominales encontrados en el paciente. En las apendicitis simple se observan valores de leucocitos entre 9 000 a 12 000/ mm<sup>3</sup>, en la supurada o gangrenosa, la cifra varía entre 12 000 a 14 000/ mm<sup>3</sup>, en los abscesos localizados y en las peritonitis difusas, la cifra es de 15 000 a 20 000/mm<sup>3</sup> o más. Sin embargo, puede no haber leucocitosis en las siguientes situaciones: 1) la cantidad de leucocitos puede descender, después de la perforación del apéndice; 2) en los pacientes con estado toxi-infeccioso severo y en los casos graves con peritonitis generalizada, las cifras de leucocitos pueden ser normales e inclusive inferiores a lo normal, pero siempre con aumento de la tasa de neutrófilos; 3) en un paciente que ha tenido brotes inflamatorios agudos en un apéndice con adherencias o fibrosis, no suele haber leucocitosis, inclusive existiendo pequeños focos gangrenosos o perforación; 4) si la apendicitis aguda aparece

junto con la infección viral, que disminuye las defensas del huésped, se presenta a menudo leucopenia.

Es innegable el valor que tiene la placa simple de abdomen de pie en posición posteroanterior y la conveniencia de practicar estudios en posiciones anteroposterior y lateral penetradas, en el diagnóstico de la apendicitis. Los hallazgos radiológicos de un proceso inflamatorio son: el coprolito, la imagen de masa en fosa iliaca derecha, el asa satélite, el borramiento del psoas y la concavidad hacia la derecha de la columna dorsolumbar, confirman o ayudan a diagnosticar la apendicitis.

Los hallazgos radiológicos del enema baritado en apendicitis aguda son: el no llenado del apéndice, el efecto de masa ocupativa en la región ileocecal o imagen del 3 invertido y el llenado parcial del apéndice con anomalías de la mucosa. El colon por enema no sustituye un buen examen físico.<sup>31</sup>

Hay reportes que manifiestan una sensibilidad del 100% en diagnóstico por USG <sup>(32,32)</sup> . La peritoneoscopia, está indicada en los casos de dolor abdominal en estudio. Las objeciones son: el error diagnóstico del 25 al 30% el riesgo de la anestesia general y la diseminación de la infección.

La tomografía abdominal aporta pocos datos en los casos de apendicitis aguda y su costo elevado, la excluyen como método auxiliar en el diagnóstico de la apendicitis.<sup>32</sup>

El diagnóstico de apendicitis aguda en el niño es difícil, porque el desarrollo de la enfermedad es atípico en muchos casos, y al parecer, es la causa principal de la gran cantidad de perforaciones.

Las principales características de la apendicitis en el niño son: 1) la apendicitis aguda se desarrolla con más rapidez en el niño que en el adulto 2) la perforación se produce bastante rápido; 3) la peritonitis difusa o generalizada es más frecuente porque el organismo no ha tenido tiempo de localizar el proceso inflamatorio; 4) el epiplon mayor en los niños menores de dos años es corto, delgado y desprovisto de grasa, para proteger al apéndice inflamado.

El ciego y el apéndice son largos, móviles o están malrotados y esto ocasiona que la enfermedad sea más atípica por su particular situación anatómica.

Cuando el apéndice está envuelto por el epiplon, la afección pasa frecuentemente inadvertida, ya que faltan los signos de irritación peritoneal, típicos de la apendicitis y cuando se presentan nos encontramos con una peritonitis generalizada, que con una historia de evolución tan corta, hace pensar en una evolución en extremo rápida.

La infiltración periapendicular, lo mismo que un absceso, pueden ejercer compresión e irritación peritoneal a los órganos de pelvis menor, provocando aumento del peristaltismo intestinal o síntomas y signos a distancia: síntomas rectales (dolor, tenesmo, diarrea) o urinarios (disuria, leucocituria e incluso retención urinaria), sin dolor provocado a nivel de la fosa iliaca derecha y hacer

pensar al pediatra en una diarrea o infección de las vías urinarias. Los signos locales típicos de la apendicitis, no aparecen sino tardíamente, hasta que el exudado purulento sale de la pelvis. La aparición de los trastornos digestivos y la fiebre con la diarrea o disuria y los hallazgos del tacto rectal ayudan a hacer el diagnóstico de apendicitis.

La apendicitis que aparece en el curso de una adenoamigdalitis o enfermedad viral es difícil de diagnosticar porque no se piensa en ella y con frecuencia se omite la exploración del abdomen y el recto. Así, el diagnóstico se realiza cuando ha ocurrido la perforación.

La apendicitis es una enfermedad dinámica y progresiva, que si no se opera a tiempo se complica y se perfora, ocasionando peritonitis local y generalizada, septicemia y muerte del enfermo.

La perforación es la complicación más grave de la apendicitis aguda, que no sabemos en que momento se produce, pero el pediatra debe tener en mente los indicadores que le pueden ayudar a sospechar la perforación, como son: la edad del paciente, el tiempo de evolución, la temperatura, el pulso, el número de leucocitos, los hallazgos abdominales y del tacto rectal; y que deben ser correctamente valorados por el médico que ve al paciente por primera vez. Lefall<sup>34</sup> reporta que en el 40% de sus enfermos, hubo error diagnóstico en las primeras 12 horas de evolución.

El factor mas importante en la patogenia de la apendicitis es la obstrucción de la luz del apéndice, comúnmente causada por un fecalito, pero puede ser causada por semillas, vermes o sus huevos.

Las condiciones del clima caluroso del trópico húmedo del Estado de Tabasco favorecen el ciclo vital de los parasitos intestinales, con el antecedente de ocupar los primeros lugares en la consulta externa de pediatría del hospital del niño y con el objetivo de conocer su asociación de los parasitos intraluminales en el apéndice con apendicitis aguda realizamos la siguiente discusión.

#### ***DISCUSION DE LA APENDICITIS ASOCIADA A PARASITOS INTRALUMINALES.***

La presencia de fecalito intraluminal se reporta con frecuencia variable, en el presente estudio se encontro en el 14.6%

La asociación de apendicitis con parasitos intraluminales se reportan con varias frecuencias: Goncalves: 4 de 267 (1.4%)<sup>20</sup>, Ochoa 10 casos de apendicitis perforada de 145 casos de ascariasis intestinal.<sup>21</sup> Wiebe encontró 93 casos de 2267 apéndices examinadas (4.1%)<sup>22</sup> tomando en cuenta unicamente *Enterobius vermicularis*.; Orozco en México, por otro lado, no encontro huevecillos o vermes en ninguno de los 72 casos estudiados.<sup>27</sup> , Pearl<sup>30</sup> encontró 7 con *E. vermicularis* de 1366 piezas patológicas (en familiares de militares en Whashington D.C.). Como se aprecia la incidencia de parasitos en el apéndice es variable y muy baja en comparación con lo

encontrado en nuestro estudio que fueron 36 casos positivos de 478 especímenes patológicos revisados lo que da una incidencia muy alta del 7.5%.

En la mayoría de reportes de diversos autores<sup>(20,21,21,27,30)</sup> los parásitos asociados a apendicitis aguda, se refieren como principal a *E. vermicularis*, sin embargo en nuestro estudio se presentó en 8 de 478 apéndices revisados, ocupando el segundo lugar en frecuencia, Wiebe,<sup>22</sup> encontró que lo encuentra en una cifra significativa alta la incidencia de *E. vermicularis* en apéndices normales y apéndices inflamados lo que indica que la presencia de *E. vermicularis* en el apéndice aparentemente normal, puede simular los síntomas de una apendicitis aguda.

El parásito más frecuente en nuestro estudio fue *Ascaris lumbricoides*; huevos, gusano y en asociación a otros parásitos intestinales intraluminales en la apendicitis.

El parásito *Ascaris lumbricoides* es el segundo parásito más frecuente en los coproparasitoscópicos de la consulta externa de pediatría del Hospital del Niño,<sup>23</sup> siempre se acompaña de diferente presentación clínica que varía desde formas banales: dolor abdominal crónico, diarrea, y hasta cuadros más serios que requieren hospitalización como la suboclusión por *Ascaris* y en otras ocasiones es necesaria la intervención quirúrgica cuando se trata de un volvulus de intestino delgado o apendicitis aguda por encontrarse en la luz del apéndice.<sup>35</sup>

En el presente estudio se presentaron dos especímenes con trofozoitos de *Entamoeba histolytica* en el lumen del apéndice (una gangrenada y otra supurada) lo cual indica que como la ameba es un parásito que tiene capacidad de penetrar la mucosa del intestino y puede ocasionar cuadros de apendicitis aguda. Existen dos reportes en la literatura donde la etiología primaria de apendicitis aguda era amebiana.<sup>36,37</sup>

Se encontraron asociación con otros parásitos y al igual que se reportan multiparasitosis intestinal en niños, así también se encontró incluso hasta tres formas de huevos de diferentes parásitos en la luz del apéndice, como se aprecia en la Fig. 8.

La presencia de huevecillos en el apéndice favorece la formación de fécrito que obstruye la luz apendicular con la subsecuente apendicitis aguda. De ahí también la importancia del reporte de huevecillos en la luz apendicular.

En dos casos de apendicitis supurada, se encontraba asociada *Ascaris lumbricoides* como gusano en su interior. En el momento de la apendicectomía estos gusanos fueron cortados a la mitad, sin embargo en el postoperatorio mediano y tardío no presentaron ninguna complicación inherente a la sección de los *Ascaris*. El hallazgo fue por anatomía patológica en el postoperatorio. Por lo anterior es importante tener en mente, al realizar apendicectomía de revisar la pieza quirúrgica para realizar una buena invaginación y jareta del muñón apendicular si se presenta la sección de un *Ascaris* en la luz, para evitar morbilidad que pueda estar asociada.

El grupo de edad más frecuente de apendicitis asociada a parasitos intraluminales fue el escolar, el cual tambien es el mayor porcentaje de apendicitis aguda en el Hospital y otros reportes de la literatura.

Se reportaron apendicitis perforada y supurada en la mayoría de los 36 casos de apendicitis asociada a parasitos y no hubo ningún caso de apendicee normal con parasitos intraluminales, a pesar de que se revisaron 479 especimenes de anatomia patológica y habian 12 apendices normales.

La morbilidad de apendicitis asociada a parasitos intraluminales tiene varios factores: no se sospecha la etiologia como factor o causa de apendicitis aguda, el manejo preoperatorio incorrecto, en muchas ocasiones manejandose antiparasitarios cuando el cuadro clinico empieza o es aún inespecifico modificando esto con la consecuente tardanza en el diagnóstico y mas frecuencia de apendicitis perforada o complicada.

Algunos de los factores que aumentan la morbilidad en el grupo estudiado son: La medicación previa a su ingreso, el promedio de horas de evolución de los síntomas, el promedio de días de estancia hospitalaria el diagnóstico preoperatorio incorrecto y las complicaciones postoperatorias.

Se encontró un aumento en el promedio de horas de evolución de los síntomas en la apendicitis perforada ó complicada, esto fue mayor en los pacientes que estuvieron bajo tratamiento con medicamentos analgésicos, anticolinérgicos, antibióticos y antiparasitarios.



El promedio de días de estancia fue mayor en los pacientes con apendicitis complicada (perforada). El diagnóstico preoperatorio incorrecto fue mas significativo en la apendicitis no complicada por la confusión de los síntomas.

En el manejo antibiótico postoperatorio se utilizó con mayor frecuencia ampicilina, amikacina y metronidazol en la apendicitis complicada y metronidazol-amikacina en la apendicitis no complicada. Se aprecia una cobertura adecuada contra microorganismos gram negativos y anaerobios asi tambien para amibiasis intestinal. Se cambio esquema en 8 pacientes a Clindamicina-Amikacina por las complicaciones postoperatorias. Es importante mencionar que de los 36 pacientes no se dió tratamiento antiparasitario a ninguno habiendo 8 complicaciones postoperatorias; presentandose en la apendicitis no complicada 3 complicaciones ocasionadas por parasitos intestinales.

Se han reportado diversos estudios<sup>(4,5,28,30)</sup> para tratar las complicaciones infecciosas intraperitoneales de la apendicitis perforada utilizando: sulfas, penicilina, ampicilina, kanamicina, metronidazol, clindamicina, aminoglucósidos, amoxicilina con clavulanato y cefalosporina de 2 y 3a generación en diversas combinaciones tratando de encontrar un esquema ideal para cubrir los gérmenes grampositivos, enterobacterias, Pseudomonas, enterococos y anaerobios no esporulados; no deben olvidarse los efectos de nefro y ototoxicidad de los aminoglucósidos y que no existe un criterio uniforme para el empleo de los antibióticos en cirugía.

La irrigación de la cavidad peritoneal, las canalizaciones, los drenes subcutáneos, el cierre de la herida quirúrgica y el uso de antibióticos en el pre, trans y postoperatorio, son las áreas de mayor controversia en el tratamiento quirúrgico de la apendicitis perforada. Dichas controversias no afectan el progreso de los antibióticos ni los buenos resultados obtenidos por los cirujanos con las diversas técnicas quirúrgicas.<sup>(30,38,39,40)</sup>

En nuestro medio las parasitosis intestinales, el estreñimiento, la ingesta de huesos de frutas en la dieta, pero rica en hidratos de carbono y con escaso residuo son factores que predisponen a la población a padecer con mayor frecuencia la apendicitis. Sin embargo, ni los pediatras ni los cirujanos han realizado el perfil epidemiológico de la apendicitis en niños y de la apendicitis asociada a parasitos intraluminales.<sup>38</sup>

## CONCLUSIONES

1.- La apendicitis aguda es un padecimiento médico-quirúrgico que debido a la demanda de atención del hospital va en aumento en los últimos cinco años.

2.- La apendicitis aguda asociada a parásitos intraluminales, como causa o en asociación, se presenta en nuestro medio más frecuente que otros estudios de la literatura (7.5%).

3.- La distribución por edad de apendicitis asociada a parásitos intraluminales es más frecuente a la edad de presentación de los parásitos y la apendicitis aguda en niños que es la etapa escolar.

4.- Debido a la alta frecuencia de *Ascaris lumbricoides* en asociación a apendicitis aguda y las complicaciones postquirúrgicas que se presentan, se deberán indicar siempre tratamiento antiparasitarios en forma oportuna para disminuir la morbilidad asociada, como se aprecia en el estudio.

5.- El mejor tratamiento para los parásitos y sus complicaciones es la prevención, indicando antiparasitario en forma oportuna, principalmente en preescolares y escolares con sintomatología ó CPS positivo.

**6.- Es importante el estudio de la apendicitis aguda en niños y su asociación con parásitos intraluminales, ya que constituye un padecimiento frecuente en el Hospital y ayuda a formar parte de la epidemiología propia de la apendicitis en nuestro Estado de Tabasco.**

## BIBLIOGRAFIA

- 1.- Arenas AP. Apendicitis. En la salud del niño y del adolescente. Martínez y Martínez y col. 2a Ed. Salvat Reimpresion 1991: 906-908.
- 2.- Cloud DT; Apendicitis de: Ashcraft KW; Holder TM. Pediatric Surgery, Second Edition Saunders Company 1995: 470-477.
- 3.- Shor PE; Angulo O, Manzano C, de Lachica M, Milan G: Apendicitis aguda en los niños. En: Jornada pediátrica 1968. México: Instituto Mexicano del Seguro Social, 1968. 135-147.
- 4.- Allen JG: Apendicitis, peritonitis y abscesos intraperitoneales. En: Rhoads JE, Harkins HN, Moyer CA, de: Principios y práctica de cirugía. México: Interamericana, 1972: 871-993.
- 5.- Shandling B; Sigmund HE; Simpson JS; Stephens CA; Bandi SK: Perforating appendicitis and antibiotics. J Pediatr Surg 1974; 9: 79-83
- 6.- Eddah R: Current mortality in appendicitis. Am J Surg 1964; 107: 757-760.
- 7.- Stone H: Perforated appendicitis in children. Surgery 1971; 69: 673-679.
- 8.- Puri P: Appendicitis in infancy. J Pediatr Surg 1978; 13: 173-175.
- 9.- Savrin R: Appendiceal rupture: a continuing problem. Pediatrics 1979; 63: 37-43.
- 10.- Gonzales CJ: Apendicitis aguda en el niño. Tesis, Hospital Infantil de México, México 1953.
- 11.- Ambrosius DK; Zambala SA: Apendicitis en el niño. Estudio anatomopatológico. Bol Med Hosp Infan Mex 1968; 25: 375-387.
- 12.- Sariñana NC, Lovo LS: Apendicitis en el niño. Bol Med Hosp Infant Mex 1968; 25: 375-387.
- 13.- Santos MM, Moguel BM: Apendicitis complicada. Bol Med Hosp Infant Mex 1975; 32: 641-653.

- 14.- Aguirre LJ: Apendicitis complicada. Tesis Universidad Nacional Autónoma de México, 1982.
- 15.- Potts WJ: La cirugía en el niño. Buenos Aires: Bernades. S.A., 1960: 217-228.
- 16.- Raguveer-Saran MK, Keddie NC: The falling incidence of appendicitis. Br J Surg 1980; 67:681.
- 17.- Burkitt DP: The aetiology of appendicitis. Br J Surg 1971; 58: 695-699.
- 18.- Kelley EP: Letter to editor. JAMA 1968; 206:647.
- 19.- Kottmeier PK. Apendicitis en: Welch KJ; Randolph JG; Ravitch MM; O'Neill JA; Rowe MI. Pediatric Surgery. Fourth Edition, Vol 2, 1986: 989-994.
- 20.- Goncalves M; Martins AP; Leal MJ. Acute appendicitis in children. Acta Med Port 1993 Aug-Sep; 6 (8-9): 377-82.
- 21.- Ochoa B. Surgical complications of ascariasis. World J Surg. 1991. Mar-Apr; 15(2): 222-7.
- 22.- Wiebe BM. Appendicitis and Enterobius vermicularis. Scand J Gastroenterol. 1991 Mar; 26 (3): 336-8.
- 23.- Pous GV; Mancilla RJ. Parasitosis Intestinales en la consulta externa del hospital del niño: "Dr. Rodolfo Nieto Padrón". Tesis de Postgrado. 1992.
- 24.- Dennis PL; Murphy EU. Management of Perforated Appendicitis in Children: A Decade of Aggressive Treatment. Journal of Pediatric Surgery, Vol 29, No. 8 (August), 1994: 1130-1134.
- 25.- Victoria MG; Acosta CF. Evaluación de tres técnicas operatorias en el manejo de la apendicitis complicada. "EL NIÑO", Rev Hosp del Niño, Tabasco, Méx. Volumen 2, Número 8, Mayo, 1991: 45-49.
- 26.- Piña QJ; Montalvo MA. Correlación clinico-patológica de la apendicitis aguda. Tesis UNAM. 199.

- 27.- Orozco SJ; Sanchez HJ; Samano MA. Apendicitis aguda en los tres primeros años de vida: presentación de 72 casos y revisión de la literatura. Bol Med Hosp Infant Mex Vol 50 No. 4 Abril 1993; 258-263.
- 28.- Adensunkanni-AR. Acute appendicitis: a prospective study of 54 cases. West Afr J Med 1993; Oc-Dec; 12 (4): 197-200.
- 29.- Caldwell-MT; Watson-RG. Peritoneal cytology as a diagnostic aid in acute appendicitis. Br J Surg 1994 Feb; 81 (2): 276-8.
- 30.- Pearl-RH, Hale DA; Molloy M, Schutt DC, Jaques DP. Pediatric Appendectomy. Journal of Pediatric Surgery, Vol 30 No. 2 (February) 1995 pp 173-181.
- 31.- Jona JZ, Belin RP, Selke AC: Barium enema as a diagnostic aid in children with abdominal pain. Surg Gynecol Obstet 1971; 144: 351-355.
- 32.- Sarfati-MR; Hunter-GC; Witzke-DB; Bebb-GG; Smythe-SH; Boyan-S; Rappaport-WD. Am J Surg 1993 Dec; 166 (6): 660-4.
- 33.- Puylaert JBCM: Acute appendicitis: Ultrasound evaluation using graded compression. Radiology 1986; 158: 355-360.
- 34.- Lefall LD: appendicitis. A continuing challenge. Am J Surg 1967; 113: 654-660
- 35.- Chrungoo-RK; Hangloo-VK; Farouqi-MM; Khan-M. Surgical manifestations and management of ascariasis in Kashmir. J-Indian-Med-Assoc. 1992 Jul; 90 (7): 171-4.
- 36.- Siddiqui-MN; Ahmed-R; Shaik-H; Ahmed-M. Primary amoebic appendicitis. Trop Doct. 1994 Jan; 24 (19): 43-4.
- 37.- Malik-AK; Hanun-N; Yip-DH. Acute isolated amoebic appendicitis; Histopathology. 1994 Jan; 24(1): 87-8
- 38.- Orozco-SJ. Apendicitis en el niño. Bol Med Hosp Infant Mex 1988; Vol 45 Num 4 ; Abril: 271-275

39.- Nguyen-BL; Raynor-S; Thompson-JS. Selective versus routine antibiotic use in acute appendicitis. Am-Surg. 1992 May; 58(5): 280-3

40.- Tsang-TM; Tam-PK; Saing-H Antibiotic prophylaxis in acute non-perforated appendicitis in children: single dose of metronidazole and gentamicin. J-R-Coll-Surg-Edinb. 1992 Apr; 37(2): 110-2

**“La enfermedad que no cura la medicina, lo cura el bisturí  
La enfermedad que no cura el bisturí, lo cura el fuego  
La enfermedad que no cura el fuego, debe considerarse incurable”**

**Hipocrates**