

11234
15
24.

**UNIVERSIDAD NACIONAL AUTONOMA
DE MEXICO**

DIVISION DE ESTUDIOS DE POSGRADO
INSTITUTO MEXICANO DEL SEGURO SOCIAL
CENTRO MEDICO NACIONAL SIGLO XXI
HOSPITAL DE ESPECIALIDADES

**EFFECTOS DE LAS SOLUCIONES DE IRRIGACION
INTRAOCULAR SOBRE LA TRANSPARENCIA
CORNEAL EN OJOS OPERADOS DE EXTRACCION
EXTRACAPSULAR DE CATARATA**

TESIS DE POSGRADO

QUE PARA OBTENER EL TITULO DE:
**LA ESPECIALIDAD EN OFTALMOLOGIA
P R E S E N T A**

DR. CARLOS ARTURO GRANADOS LANCERA

ASESORES:
DR. MARIO DANIEL MERCADO MARTINEZ
DRA. IRMA HUERTA ALBAÑIL

MEXICO, D. F.

1997

**TESIS CON
FALLA DE ORIGEN**



IMSS



Universidad Nacional
Autónoma de México

Dirección General de Bibliotecas de la UNAM

Biblioteca Central



UNAM – Dirección General de Bibliotecas
Tesis Digitales
Restricciones de uso

DERECHOS RESERVADOS ©
PROHIBIDA SU REPRODUCCIÓN TOTAL O PARCIAL

Todo el material contenido en esta tesis esta protegido por la Ley Federal del Derecho de Autor (LFDA) de los Estados Unidos Mexicanos (México).

El uso de imágenes, fragmentos de videos, y demás material que sea objeto de protección de los derechos de autor, será exclusivamente para fines educativos e informativos y deberá citar la fuente donde la obtuvo mencionando el autor o autores. Cualquier uso distinto como el lucro, reproducción, edición o modificación, será perseguido y sancionado por el respectivo titular de los Derechos de Autor.




Doctor Niels Wachter Rodarte
Jefe de la División de Enseñanza e Investigación
Hospital de Especialidades
Centro Médico Nacional Siglo XXI



Doctor Enrique Garza Ruiz
Jefe de la División de Oftalmología
Hospital de Especialidades
Centro Médico Nacional Siglo XXI




Doctor Mario Daniel Mercado Martinez
Jefe del Servicio de Cornea
División de Oftalmología
Asesor de Tesis
Hospital de Especialidades
Centro Médico Nacional Siglo XXI

 **FACULTAD DE MEDICINA**
ABR. 24 1997 ★
SECRETARÍA DE SERVICIOS ESCOLARES
DEPARTAMENTO DE POSGRADO
CIEVA



Doctora Irma Huerta Albañil
Médico adscrito al Servicio de Cornea
División de Oftalmología
Asesor de Tesis
Hospital de Especialidades
Centro Médico Nacional Siglo XXI

 **HOSP. DE ESPECIALIDADES DEL C. M. N. "SIGLO XXI"**
★ **MAR. 10 1997** ★
JEFATURA DE ENSEÑANZA E INVESTIGACION

***A mi padre, príncipe de Heredia,
mi primer maestro.***

***A mi madre, por ser el soporte y pilar
de nuestra familia.***

***A Hugo, Sandra, David y Ostilio,
por existir.***

***A mi esposa, viva expresión del valor,
la decisión, la belleza
y el amor incondicional.***

***A Pinky y a Laika,
por su nobleza.***

AGRADECIMIENTOS

A mis padres y hermanos por su amor, apoyo y por creer en mí.

Al Doctor Mario Daniel Mercado Martínez por sus enseñanzas para la vida.

**A la Doctora Irma Huerta Albañil, por enseñarme que el trabajo es una
distracción y se debe disfrutar.**

**A todos mis maestros, quienes con sus conocimientos y experiencias
contribuyeron a mi formación.**

A mis compañeros, colegas y amigos por ser mi familia en México.

AGRADECIMIENTOS ESPECIALES

A la Doctora Laura Margarita Barrera Mora y al Doctor Arturo Flores Mena, por su paciencia, apoyo y en particular, por su amistad.

A Laboratorios ALCON por su colaboración oportuna.

INDICE

ANTECEDENTES CIENTIFICOS	4
PLANTEAMIENTO DEL PROBLEMA	13
HIPOTESIS	14
OBJETIVOS	15
MATERIAL PACIENTES Y METODOS	16
<i>Diseño del Estudio</i>	16
<i>Universo de Trabajo</i>	16
<i>Descripción de variables</i>	16
Variable independiente	16
Variable dependiente	16
Variable de confusión	16
<i>Descripción operativa</i>	17
<i>Selección de la muestra</i>	19
Tamaño de la muestra	19

Criterios de selección	19
PROCEDIMIENTO	20
ANALISIS ESTADISTICO	22
CONSIDERACIONES ETICAS	22
RECURSOS EMPLEADOS	23
<i>Recursos humanos</i>	23
<i>Recursos materiales</i>	23
<i>Recursion financieros</i>	23
RESULTADOS	24
DISCUSION	45
CONCLUSION	48
BIBLIOGRAFIA	49

ANTECEDENTES

El edema corneal es probablemente la complicación corneal más frecuente y molesta, luego de la cirugía intraocular. La córnea se mantiene en un estado relativamente deshidratado, por sus dos capas celulares limitantes, el epitelio y el endotelio. Normalmente el estroma contiene un 78% de agua, pero si se lo embebe en una solución isotónica de suero, se tornará en un 98%. La deshidratación se conserva por la bomba metabólica activa presente en el endotelio y en el epitelio. Cualquier interferencia en el funcionamiento de estas dos capas determina un edema corneal.(1).

La remoción del epitelio determina una duplicación del grosor corneal mientras que la remoción del endotelio determina una cuadruplicación del mismo, indicando así, que el endotelio compone la principal capa deshidratante. (2).

El endotelio es una capa celular única, que en humanos probablemente carezca de actividad reproductiva. Las áreas de pérdida celular endotelial, se compensan,

por lo tanto, por el deslizamiento y agrandamiento de las células adyacentes, de manera que la membrana de Descemet quede totalmente cubierta por células endoteliales.(3).

Algunos factores interactúan para asegurar la transparencia corneal en el ojo normal. El estroma corneal está naturalmente embebido de agua por dos fuerzas:1. Los glucosaminoglicanos que ejercen una presión osmótica que atrae el agua hacia el estroma(presión de hinchado de 50 a 60 mmHg) y 2; la presión intraocular, que impulsa el agua a través de la barrera endotelial. La bomba endotelial contrarresta esta respuesta sacando agua del estroma. La barrera endotelial permite el paso de agua, pero la tasa de filtración normalmente es igual a la tasa de actividad metabólica de la bomba, de tal manera que el endotelio mantiene un contenido de agua estromal de un 78% y un promedio de grosor corneal de 0.52 mm. Si la bomba endotelial falla, el agua difunde hacia el estroma, alterando la estructura ordenada de las fibras de colágeno, con la resultante opacificación corneal y dispersión luminosa (4).

Cualquier operación descompresiva puede ocasionar un edema corneal. Si es clínicamente significativo, estará acompañado de pliegues en la membrana de Descemet (queratopatía estriada). Generalmente esta condición se aclara después de un tiempo.(5). La cirugía de catarata requiere además de la descompresión del globo ocular, manipulación del iris, lisis de las zónulas,

irrigación de la cámara anterior, colocación de suturas, inyección de soluciones y es lógico suponer, que todo esto puede causar una uveítis, que por lo general también es transitoria y evoluciona sin dejar secuelas permanentes. (6)

La teoría de que el edema corneal después de la extracción de catarata puede resultar de factores diferentes de enfermedad corneal preexistente y del trauma mecánico durante la cirugía de catarata, está recibiendo una gran atención. (4,7).

Las soluciones de irrigación intraocular son indispensables en las técnicas corrientes quirúrgicas para la remoción de cataratas, lensectomías vía pars plana y vitrectomías. Una de sus funciones es la de mantener el globo ocular inflado y de establecer una relación presión/Volumen durante la cirugía. Un irrigante intraocular debe proteger tanto el endotelio corneal como las otras estructuras bañadas por la solución durante la cirugía. (8)

El daño endotelial corneal a través del trauma o del uso de soluciones de irrigación inapropiadas, puede comprometer a largo plazo el éxito del procedimiento quirúrgico intraocular. La eficacia de las soluciones de irrigación intraocular, especialmente cuando se utilizan por periodos prolongados, es críticamente dependiente de su composición. (9).

Un significativo incremento en el grosor corneal, está presente en el 75% de los ojos, después de una extracción intracapsular de catarata exitosa. Esto indica que ha ocurrido un daño endotelial permanente, aunque el grosor corneal se incremente en un 30% y no ocurra edema epitelial ni pérdida visual. (5).

Actualmente , una de las indicaciones más frecuentes para queratoplastia penetrante, es la queratopatía bulosa pseudofáquica, condición en la cual se produce un daño permanente del endotelio corneal durante la cirugía de catarata, haciendo de la córnea un tejido no viable para mantener su transparencia. Jaffe ha estimado que unos 25.000 casos de queratopatía bulosa ocurren en las 450.000 extracciones de catarata que se realizan anualmente en los estados unidos (10, 11).

Se ha estimado que en el periodo postoperatorio inmediato de los pacientes sometidos a queratoplastia penetrante, las soluciones de irrigación pueden permanecer intraocularmente por periodos prolongados y en contacto con el endotelio del injerto corneal. Debido a que el injerto del endotelio fresco se considera un tejido estresado, es teóricamente más susceptible a los efectos deletéreos de las soluciones de irrigación. (6).

La solución salina isotónica, el lactato de Ringer y el plasma Lyte 148, que eran tóxicos para el endotelio, fueron usados en épocas iniciales en los procedimientos

quirúrgicos intraoculares y contribuyeron a la alta incidencia de edema corneal postoperatorio. La composición iónica, el pH y la osmolaridad aproximada del humor acuoso, fueron incorporados en las soluciones de irrigación en los años sesentas con el desarrollo de la solución salina balanceada (SSB) (12, 13).

**COMPOSICION QUIMICA DEL ACUOSO HUMANO
SOLUCION SALINA BALANCEADA PLUS
Y SOLUCION SALINA BALANCEADA**

CONSTITUYENTE	HUMOR ACUOSO mm / L	SSB PLUS mm / L	SSB mm / L
Osmolaridad (mOsm)	304	305	298
Sodio	163	160	155.7
Potasio	2.2 - 3.9	5	10.1
Calcio	1.8	1	3.3
Magnesio	1,1	1	1.5
Cloruro	132	130	128.9
Bicarbonato	20.2	25	-
Fosfato	0.62	3	-
Lactato	2.6 - 4.3	-	-
Glucosa	2.7 - 3.7	5	-
Ascorbato	1.06	-	-
Glutación	0.0019	0.3	-
Citrato	0.12	-	5.8
Acetato	-	-	28.6
pH	7.38	7.4	7.6

Fuente: Am J Ophthalm 82: 44-47, 1976

**COMPOSICION DE LA SOLUCION DE LACTATO DE RINGER
(SOLUCION DE HARTMANN)**

CONSTITUYENTE	mM
Sodio	131
Potasio	5
Calcio	2
Magnesio	-
Hierro	-
Cloruro	111
Bicarbonato	-
Acetato	-
Citrato	-
Lactato	29
Glucosa	-
Glutación	-
pH 20°	6
Osmolaridad	257

Fuente: Am J Ophthalm 82: 44-47, 1976

Estudios sugieren que la adición de glutación, glucosa y bicarbonato como tampón, mejoraría la capacidad de la solución de irrigación, para mantener la función endotelial, lo cual conllevó al desarrollo de la solución salina balanceada plus (SSB plus). (14).

La SSB plus tiene la capacidad de mantener el estado del endotelio corneal, desde el punto de vista anatómico y funcional durante la perfusión in vitro y esto es atribuible a la similitud química entre la SSB plus y el humor acuoso, la cual permite una función normal de la bomba endotelial, a diferencia del tampón utilizado en la SSB, que es el citrato - acetato. La glucosa es una fuente de

energía para muchos de los procesos intraoculares, incluyendo la bomba $\text{Na}^+/\text{K}^+\text{ATPasa}$. (12) El glutatión es un agente reductor que puede proteger el endotelio de los efectos dañinos de los radicales libres y de los oxidantes (15).

Los intentos clínicos para valorar los efectos de las soluciones de irrigación intraocular sobre el endotelio corneal, con mediciones del grosor corneal y de la densidad de las células endoteliales, ha producido resultados conflictivos. No obstante, estas técnicas son buenos indicadores de la disfunción y muerte endotelial. (11).

Makoto sostiene que hay razones para pensar que la permeabilidad endotelial es un indicador más sensible de un disturbio en la función endotelial, que el recuento celular y el grosor corneal. (8) Quizás el método más fidedigno sea la evaluación de la función endotelial por medio de la medición de los potenciales endoteliales corneales (7).

Estos estudios tienen gran significado, debido a que existen procedimientos que utilizan grandes volúmenes de estas soluciones por tiempos prolongados, como en la faoemulsificación y la vitrectomía vía pars plana. En estos procedimientos, el edema corneal es una patología relativamente frecuente. (16, 17).

En otro excelente estudio Hull y Colaboradores, demostraron que la epinefrina comercial 1:1000, en su preservativo, bisulfito de sodio al 0.1%, puede causar lesión endotelial y disrupción funcional de estas células, lo cual lleva a un importante incremento del grosor corneal. La importancia de este hallazgo, estriba en el hecho de que la inyección intracamerular de epinefrina ha sido utilizada en el tratamiento del sangrado del iris y de la dilatación pupilar inadecuadas durante la cirugía intraocular. Este estudio es significativo, debido a que probablemente la cornea de los pacientes ancianos, que cuenta con una pobre población endotelial o distrofia de Fuchs, podrían mostrar un daño endotelial después de un tiempo de exposición más corto a las soluciones de irrigación intraoculares, disponibles comercialmente y a las preparaciones con epinefrina. (18).

Debido a que la cornea es la principal superficie refractiva del ojo y posee el 75% de su poder refringente, los pequeños cambios en la superficie anterior, podrían causar una acentuada disminución visual, cambios estos, que son fácilmente detectables en la exploración oftalmológica con lámpara de hendidura. De la misma forma, si una pequeña cantidad de edema puede ser corregido médica o quirúrgicamente, se logrará una rápida restauración de la agudeza visual. La terapéutica médica del edema corneal consiste en métodos de deshidratación del epitelio. Los agentes más activos, son los hipertónicos como el cloruro de sodio al 5% con sus diversas bases viscosas.

Las lentes de contacto blandas proporcionan un confort inmediato en caso de existir edema corneal y pueden también mejorar la agudeza visual(1 19)

Si estas técnicas médicas no son adecuadas y el paciente se encuentra molesto por el dolor, la reducción de la visión o ambos, se realizará como procedimiento de elección la queratoplastia penetrante, la cual reemplazará el endotelio dañado con uno nuevo, saludable y funcional. Los resultados técnicos de la queratoplastia penetrante en la afaquia o en aquellos ojos con lentes intraoculares, resulta excelente, siendo el 90% de los injertos transparentes en el comienzo y al año del procedimiento (20).

PLANTEAMIENTO DEL PROBLEMA

¿Será la solución salina balanceada como solución de irrigación intraocular, una mejor alternativa en el manejo intraoperatorio de la catarata, que el Ringer Lactado para preservar la transparencia corneal y producir menos efectos colaterales?

HIPOTESIS

La solución salina balanceada como irrigante intraocular, mejor alternativa que el lactato de Ringer en el manejo intraoperatorio de la catarata, para preservar la transparencia corneal y producir menos efectos colaterales

OBJETIVOS

Demostrar que la solución salina balanceada preserva la transparencia corneal más que el lactato de Ringer

Demostrar que la solución salina balanceada produce menos efectos colaterales.

MATERIAL, PACIENTES Y METODOS

Diseño del estudio:

Prospectivo, longitudinal, experimental, aleatorio, comparativo y ciego.

Universo de Trabajo:

Se estudiarán a los pacientes que ingresen al Departamento de cornea del servicio de oftalmología del Hospital de especialidades del Centro Médico Nacional siglo XXI, con el diagnóstico de Catarata, en el periodo comprendido entre el 1 de Diciembre de 1996 al 31 de Enero de 1997.

Descripción de Variables:

Variable Independiente: Solución salina Balanceada
Lactato de Ringer

Variable dependiente: Transparencia corneal.

Variable de confusión: Celularidad en cámara anterior.
Queratopatía estriada.

Descripción operativa:

Solución Salina Balanceada, es una solución de irrigación intraocular que tiene una composición iónica, pH y osmolaridad muy similar a la del humor acuoso: Osmolaridad: 298 mosm/l, Ph: 7.6, Sodio 155.7 mEq/L, Potasio: 10.1mEq/L, Calcio: 3.3 Mequ/L, Magnesio: 1,5 mEq/L, Cloruro 128.9 mEq/L, Citrato 5,8 mEq/L, Acetato 28.6 mEq/L.

Lactato de Ringer, es una solución isotónica de uso parenteral que posee una composición química y osmolaridad muy similar a la del plasma humano. La composición de Lactato de Ringer es la siguiente:

Osmolaridad: 257 mosm/L , Ph 6.0, Sodio: 131.0 mEq/L, Potasio 5.0 mEq/L, Calcio: 2.0 mEq/L, Cloruro 111 mEq/L, Lactato 29.0 mEq/L

Transparencia Corneal: Es la facultad que tiene el estroma corneal y demás capas de la cornea de permitir el paso de la luz a través de ellas, y de permitir la visualización de las estructuras que se encuentran detrás de las mismas. La medición de la transparencia corneal se hará en el consultorio oftalmológico, utilizando para ello la biomicroscopia, que se realiza con lámparas de hendidura.

Celularidad en Cámara anterior: Es la presencia de células inflamatorias suspendidas en el humor acuoso, en la cámara anterior del ojo, y que traduce la respuesta del cuerpo ciliar ante la injuria de los tejidos y la descompresión brusca. Se valora por medio de la biomicroscopia, observándose el fenómeno físico del Tyndall, se expresará en cruces, en orden ascendente y progresivo de severidad, esto es de 0 a ++++.

Queratopatía estriada: Es la presencia de pliegues horizontales que se observan en la membrana de Descemet de la cornea y que acompañan al edema corneal y que por lo general se aclara después de un tiempo.

SELECCION DE LA MUESTRA

Tamaño de la muestra:

Se realizará un estudio piloto con 20 pacientes por grupo.

Criterios de selección:

Criterios de Inclusión:

Pacientes de ambos sexos, con edades comprendidas entre 45 y 90 años, con diagnóstico de catarata uni o bilateral, operados en el HE CMN S XXI.

Criterios de No Inclusión:

Embarazadas, diabéticos, pacientes con patología corneal preexistente, pacientes con catarata traumática y glaucoma.

Criterios de exclusión:

Pacientes que requieran cambio de técnica quirúrgica en el transoperatorio, pacientes con complicaciones transoperatorias y que requieran reintervención quirúrgica, pacientes con signos de infección.

PROCEDIMIENTO

Se seleccionaron pacientes del departamento de Córnea programados para extracción extracapsular de catarata, que reúnan los criterios de inclusión, los cuales se dividieron en dos grupos al azar.

Por muestreo consecutivo el grupo número uno recibirá solución salina balanceada, para irrigación de 15 ml y el grupo número dos recibirá la solución empleada habitualmente para irrigación (lactato de Ringer), en un volumen de 15 ml.

Todos los pacientes serán operados por dos oftalmólogos que no conocerán el tipo de solución de irrigación que están empleando.

La evaluación de la transparencia corneal será realizada por dos oftalmólogos en forma independiente y a ciegas al día siguiente, a los 7 días, a los 14 días y a los 28 días del evento quirúrgico.

Exito se le llama a la ausencia de edema corneal a los 7 días de operado el paciente , a una celularidad mínima en la cámara anterior y pocas o ninguna estría en la membrana de Descemet.

Fracaso se le llama a la presencia de edema corneal de + o más o a la presencia de una celularidad en cámara anterior de ++ a ++++ en la primera semana después del evento quirúrgico.

La terapéutica antibiótica profiláctica y antiinflamatoria se realizó en forma tópica y fue la misma en todos los casos.

ANALISIS ESTADISTICO

Para los resultados de la transparencia corneal y efectos colaterales expresados en una escala de medición nominal, se construirán tablas de distribución de frecuencias para ambos grupos de tratamiento; las diferencias se estimarán a través de la Chi cuadrada.

Se considerará significativamente diferente cualquier valor de $P < 0.05$.

CONSIDERACIONES ETICAS

Se explicó en forma detallada a los pacientes, los riesgos a que estaban sujetos por el procedimiento anestésico y quirúrgico. Todos dieron su consentimiento por escrito.

RECURSO EMPLEADOS

Recursos humanos

4 Cirujanos Oftalmólogos

1 Anestesiólogo

Personal de enfermería

Recursos Materiales

Los existentes en los consultorios y quirófanos del servicio de oftalmología del HE CMN S XXI .

Recursos Financieros

No se necesitaron.

RESULTADOS

Se estudiaron 40 pacientes operados de extracción extracapsular de catarata con implante de lente intraocular de cámara posterior. 25 mujeres (62.5%) y 15 hombres (37.5%), con edad promedio de 67.5 años. (Tabla No 1)

La opacidad cristaliniiana se manifestó con mayor frecuencia como esclerosis del núcleo cristaliniiano y en menor grado pero con mayor limitación visual las opacidades subcapsulares posteriores. (Tabla No 2)

No hubo diferencia significativa en la evolución postoperatoria según el ojo, derecho o izquierdo, intervenido .(Tabla No 3)

Se evaluó en todos los casos y en forma consecutiva, la respuesta inflamatoria en la cámara anterior del ojo operado, el edema corneal y la presencia de estrías en la membrana de Descemet.

En el grupo número uno se utilizó Ringer Lactado como solución de irrigación intraocular y en el segundo grupo se utilizó la SSB.

Al evaluar el edema corneal se observa que en el primer día postoperatorio, en todos los pacientes estuvo presente, sin embargo, en la primera semana 12 pacientes presentaron una mejoría significativa de esta condición en el primer grupo y 19 en el segundo grupo; con una $p=0.92$ y $p=0.05$ respectivamente. En la segunda semana se siguieron presentando diferencias en este parámetro: en el primer grupo, 8 pacientes presentaban un grado leve de edema corneal, mientras que en el segundo grupo sólo un paciente presentaba esta circunstancia. (Tabla 4 y 5)

En la cuarta semana, la respuesta corneal fue muy similar en ambos grupos y realmente no hubo una diferencia significativa entre ellos.

La celularidad en la cámara anterior (Fenómeno de Tyndall) fue otro parámetro evaluado con los siguientes resultados:

En ambos grupos hubo una importante respuesta inflamatoria en la cámara anterior de los ojos operados, esta fue de leve a moderada, presentándose una disminución lenta y progresiva de esta respuesta inflamatoria de manera muy similar en ambos grupos. (Tabla 6 y 7)

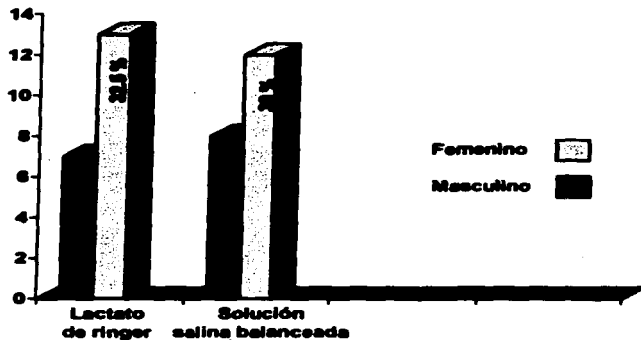
Los pliegues definidos que se observaron en la membrana de Descemet fueron de igual manera evaluados , encontrándose que esta circunstancia fue más prevalente y de manera significativa en el primer grupo. (Tabla 8 y 9)

TABLA No 1
PACIENTES SOMETIDOS A CIRUGIA DE CATARATA
SEGUN SEXO

SEXO	LACTATO DE RINGER	SOLUCION SALINA BALANCEADA	PORCENTAJE
Masculino	7	8	37.5
Femenino	13	12	62.5
TOTAL	20	20	100

FUENTE: Expediente clinico de cada paciente

GRAFICO No 1
PACIENTES SOMETIDOS A CIRUGIA DE CATARATA
SEGUN SEXO



Fuente: Cuadro anterior

TABLA No 2

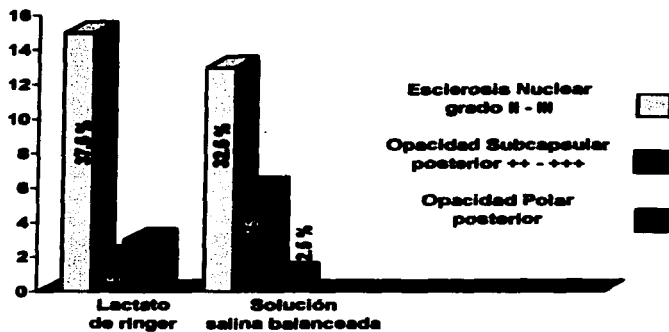
TOPOGRAFIA DE LA OPACIDAD CRISTALINIANA

LOCALIZACION	LACTATO DE RINGER	SOLUCION SALINA BALANCEADA	PORCENTAJE
NUCLEAR grado II - III	15	13	70
SUBCAPSULAR POSTERIOR grado 2 - 3	2	6	20
POLAR POSTERIOR	3	1	10
TOTAL	20	20	100

FUENTE: Expediente clínico de cada paciente

GRAFICO No 2

TOPOGRAFIA DE LA OPACIDAD CRISTALINIANA



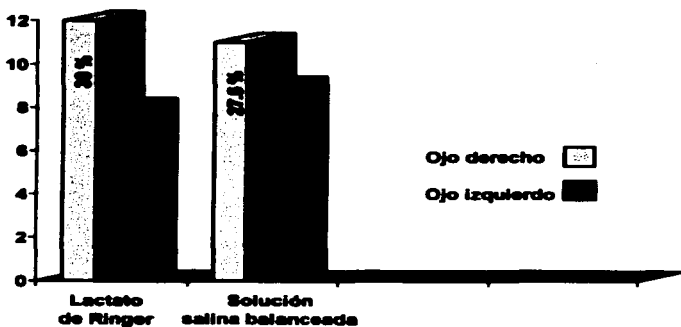
Fuente: Cuadro anterior

TABLA No 3
RELACION DE LA OPACIDAD CRISTALINIANA
SEGUN EL OJO

LOCALIZACION	LACTATO DE RINGER	SOLUCION SALINA BALANCEADA	PORCENTAJE
OJO DERECHO	12	11	57.5
OJO IZQUIERDO	8	9	42.5
TOTAL	20	20	100

FUENTE: Expediente clinico de cada paciente

GRAFICO No 3

RELACION DE LA OPACIDAD CRISTALINIANA
SEGUN EL OJO

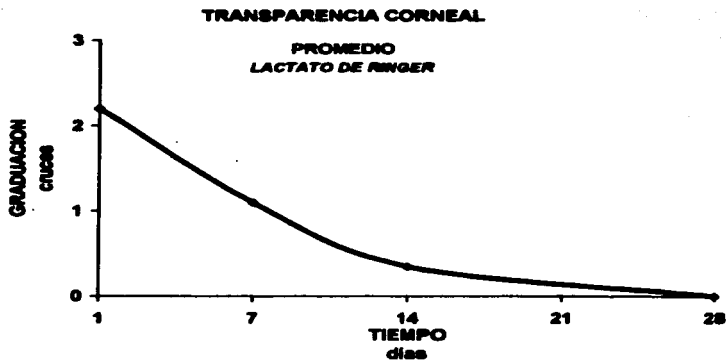
Fuente: Cuadro anterior

TABLA No 4
TRANSPARENCIA CORNEAL
LACTATO DE RINGER

	DIA 1	DIA 7	DIA 14	DIA 28
PACIENTE 1	2	1	0	0
PACIENTE 2	3	2	1	0
PACIENTE 3	2	1	0	0
PACIENTE 4	2	1	0	0
PACIENTE 5	2	1	1	0
PACIENTE 6	2	1	1	0
PACIENTE 7	3	1	1	0
PACIENTE 8	3	1	0	0
PACIENTE 9	3	2	1	0
PACIENTE 10	2	1	1	0
PACIENTE 11	2	1	0	0
PACIENTE 12	2	2	1	0
PACIENTE 13	2	2	1	0
PACIENTE 14	2	0	0	0
PACIENTE 15	2	0	0	0
PACIENTE 16	2	1	0	0
PACIENTE 17	2	1	0	0
PACIENTE 18	3	1	0	0
PACIENTE 19	2	1	0	0
PACIENTE 20	2	1	0	0
PROMEDIO	2.2	1.1	0.35	0

FUENTE: Expediente clínico de cada paciente

GRAFICO No 4



Fuente: Cuadro anterior

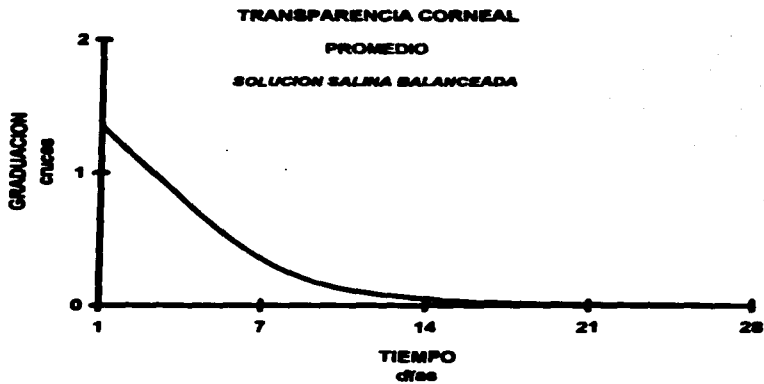
TABLA No 5

**TRANSPARENCIA CORNEAL
SOLUCION SALINA BALANCEADA**

	DIA 1	DIA 7	DIA 14	DIA 28
PACIENTE 1	2	0	0	0
PACIENTE 2	1	0	0	0
PACIENTE 3	1	0	0	0
PACIENTE 4	2	1	0	0
PACIENTE 5	1	0	0	0
PACIENTE 6	1	1	0	0
PACIENTE 7	1	0	0	0
PACIENTE 8	2	0	0	0
PACIENTE 9	1	0	0	0
PACIENTE 10	1	0	0	0
PACIENTE 11	3	1	0	0
PACIENTE 12	1	0	0	0
PACIENTE 13	1	0	0	0
PACIENTE 14	1	1	0	0
PACIENTE 15	1	0	0	0
PACIENTE 16	2	1	0	0
PACIENTE 17	2	1	0	0
PACIENTE 18	1	1	1	0
PACIENTE 19	1	0	0	0
PACIENTE 20	1	0	0	0
PROMEDIO	1.35	0.35	0.05	0

FUENTE: Expediente clinico de cada paciente

GRAFICO No 5



Fuente: Cuadro anterior

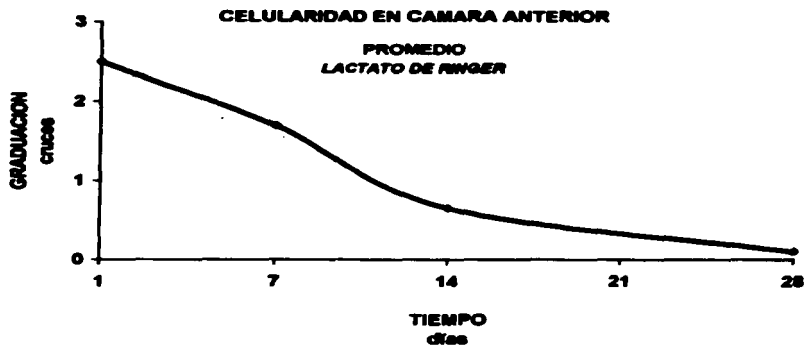
TABLA No 6

**CELULARIDAD EN CAMARA ANTERIOR
LACTATO DE RINGER**

	DIA 1	DIA 7	DIA 14	DIA 28
PACIENTE 1	3	1	0	0
PACIENTE 2	3	2	0	0
PACIENTE 3	3	1	0	0
PACIENTE 4	3	2	1	0
PACIENTE 5	3	2	1	1
PACIENTE 6	3	2	1	1
PACIENTE 7	3	2	1	0
PACIENTE 8	2	2	1	0
PACIENTE 9	2	2	1	0
PACIENTE 10	2	2	1	0
PACIENTE 11	2	2	1	0
PACIENTE 12	3	2	1	0
PACIENTE 13	3	2	0	0
PACIENTE 14	2	1	0	0
PACIENTE 15	2	1	0	0
PACIENTE 16	3	2	1	0
PACIENTE 17	3	2	1	0
PACIENTE 18	3	2	1	0
PACIENTE 19	1	1	0	0
PACIENTE 20	1	1	1	0
PROMEDIO	2.5	1.7	0.65	0.1

FUENTE: Expediente clinico de cada paciente

GRAFICO No 6



Fuente: Cuadro anterior

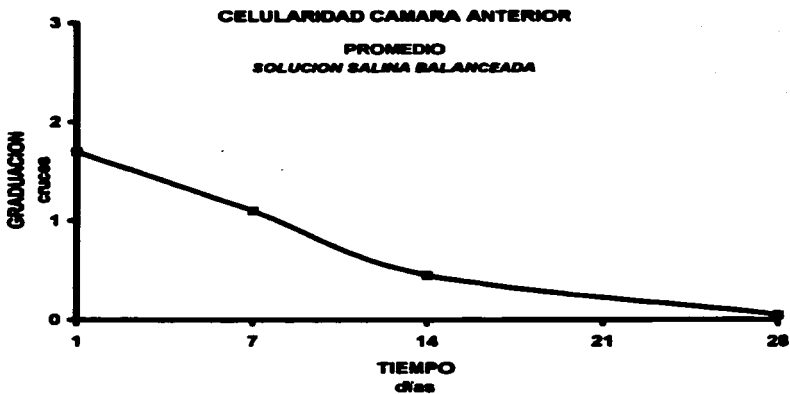
TABLA No 7

**CELULARIDAD EN CAMARA ANTERIOR
SOLUCION SALINA BALANCEADA**

	DIA 1	DIA 7	DIA 14	DIA 28
PACIENTE 1	2	1	0	0
PACIENTE 2	2	1	0	0
PACIENTE 3	1	1	0	0
PACIENTE 4	2	1	0	0
PACIENTE 5	1	1	1	0
PACIENTE 6	2	2	1	0
PACIENTE 7	1	1	0	0
PACIENTE 8	1	1	0	0
PACIENTE 9	1	1	0	0
PACIENTE 10	1	1	0	0
PACIENTE 11	2	1	1	0
PACIENTE 12	2	1	1	0
PACIENTE 13	3	2	1	1
PACIENTE 14	2	1	1	0
PACIENTE 15	1	1	0	0
PACIENTE 16	2	2	1	0
PACIENTE 17	2	1	1	0
PACIENTE 18	2	1	1	0
PACIENTE 19	2	0	0	0
PACIENTE 20	2	1	0	0
PROMEDIO	1.7	1.1	0.45	0.05

FUENTE: Expediente clínico de cada paciente

GRAFICO No 7



Fuente: Cuadro anterior

TABLA No 8

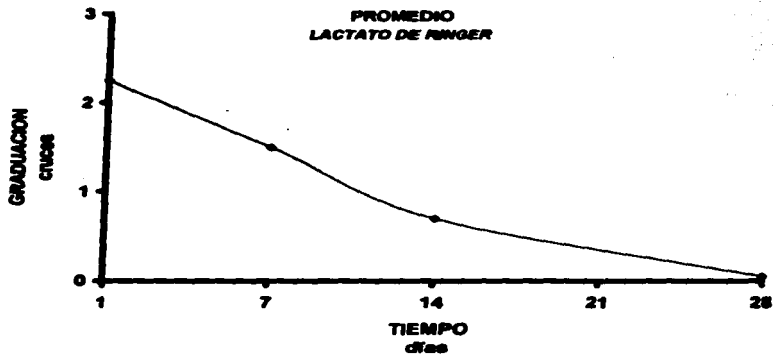
**QUERATOPATIA ESTRIADA
LACTATO DE RINGER**

	DIA 1	DIA 7	DIA 14	DIA 28
PACIENTE 1	3	1	1	0
PACIENTE 2	3	2	1	0
PACIENTE 3	3	1	1	0
PACIENTE 4	2	1	0	0
PACIENTE 5	3	2	1	0
PACIENTE 6	2	2	1	1
PACIENTE 7	3	3	1	0
PACIENTE 8	1	1	0	0
PACIENTE 9	2	2	1	0
PACIENTE 10	1	1	0	0
PACIENTE 11	1	1	0	0
PACIENTE 12	3	3	1	0
PACIENTE 13	3	3	1	0
PACIENTE 14	1	1	0	0
PACIENTE 15	1	1	0	0
PACIENTE 16	3	1	1	0
PACIENTE 17	3	1	1	0
PACIENTE 18	3	1	1	0
PACIENTE 19	1	1	1	0
PACIENTE 20	2	1	1	0
PROMEDIO	2.25	1.5	0.17	0.05

FUENTE: Expediente clínico de cada paciente

GRAFICO No 8

QUERATOPATIA ESTRIADA

PROMEDIO
LACTATO DE RINGER

Fuente: Cuadro anterior

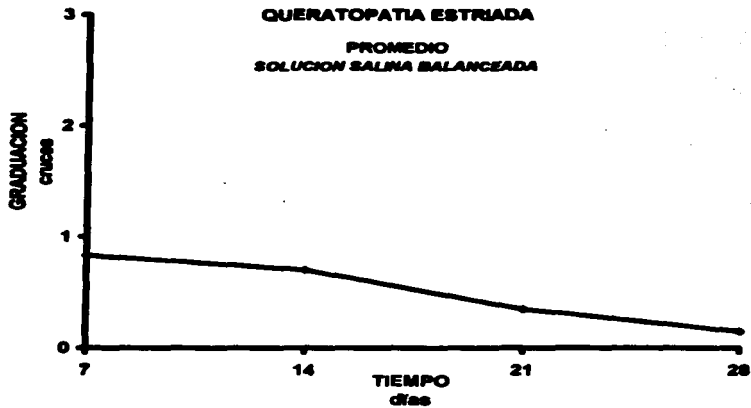
TABLA No 9

**QUERATOPATIA ESTRIADA
SOLUCION SALINA BALANCEADA**

	DIA 1	DIA 7	DIA 14	DIA 28
PACIENTE 1	2	2	1	0
PACIENTE 2	1	1	0	0
PACIENTE 3	1	1	0	0
PACIENTE 4	1	0	0	0
PACIENTE 5	1	0	0	0
PACIENTE 6	1	1	1	0
PACIENTE 7	1	1	1	0
PACIENTE 8	0	0	0	0
PACIENTE 9	1	0	0	0
PACIENTE 10	1	0	0	0
PACIENTE 11	2	2	1	1
PACIENTE 12	1	1	0	1
PACIENTE 13	1	1	0	0
PACIENTE 14	3	1	1	1
PACIENTE 15	1	1	0	0
PACIENTE 16	3	1	0	0
PACIENTE 17	1	1	1	0
PACIENTE 18	1	0	1	0
PACIENTE 19	1	0	0	0
PACIENTE 20	0	0	0	0
PROMEDIO	0.83	0.7	0.35	0.15

FUENTE: Expediente clínico de cada paciente

GRAFICO No 9



Fuente: Cuadro anterior

DISCUSION

Las soluciones de irrigación intraocular son herramientas fundamentales en el manejo intraoperatorio de la catarata y de diversos procedimientos quirúrgicos intraoculares, ya que mantiene "inflado" al globo ocular durante el procedimiento, confiriéndole además un tono adecuado.

Los efectos de estas soluciones sobre los tejidos intraoculares dependen críticamente de la composición química de las mismas.

En este estudio se comparan algunos de los efectos de dos soluciones empleadas frecuentemente en nuestro medio.

La solución de Ringer Lactado ha sido y sigue siendo una buena alternativa en el manejo transoperatorio de la extracción de catarata, sin embargo, en lo que respecta al edema corneal particularmente, se observó que este parámetro se presentó con menor frecuencia y severidad en pacientes operados con la solución salina balanceada.

La transparencia corneal depende estrictamente de la integridad del endotelio corneal, el cual se ve afectado durante el procedimiento quirúrgico. El edema per se, habla de un daño endotelial permanente durante y después del procedimiento quirúrgico. El irrigante intraocular ideal debe preservar la integridad de todas las estructuras por él bañadas. La solución salina balanceada tiene una composición química , osmolaridad y pH muy similar al del humor acuoso, lo cual hace suponer una mejor adaptación del endotelio corneal estresado durante la cirugía. De hecho, se ha podido demostrar in vitro, como las corneas perfundidas en este tipo de solución se embeben más lentamente con relación a otras corneas en las que se utiliza otro tipo de solución.

La respuesta inflamatoria observada en la cámara anterior de los ojos operados , fue significativamente menor en el grupo de pacientes en el que se utilizó la SSB como irrigante intraocular, lo cual implica que la reacción ciliar del ojo es menor y esto evidentemente favorece una recuperación más rápida y una menor convalecencia.

La queratopatía estriada se presentó con menor frecuencia en el segundo grupo de estudio, aunque los resultados a las cuatro semanas fueron muy similares en ambos grupos.

Tomando en cuenta que el tejido endotelial corneal carece de capacidad reproductiva en humanos, es conveniente tratar de preservar la integridad del mismo durante un procedimiento quirúrgico intraocular, más aún si nos encontramos ante tejidos que tengan particular predisposición y susceptibilidad como en los pacientes con patologías corneales previas, pacientes diabéticos, pacientes con glaucomas , etc., y para este propósito, la SSB es mejor alternativa que el Lactato de Ringer.

CONCLUSION

La SSB es una mejor alternativa en el tratamiento intraoperatorio de la catarata, porque preserva con mayor eficiencia la transparencia corneal y la integridad de los tejidos intraoculares.

La utilización de la SSB en el manejo quirúrgico de la catarata produce menos efectos colaterales que las soluciones utilizadas tradicionalmente, como lo es el Lactato de Ringer.

La morbilidad de los pacientes disminuye de manera significativa con el empleo de este tipo de solución de irrigación intraocular, con lo cual, se lograría un periodo de convalecencia menor.

BIBLIOGRAFIA

1. Engelstein JH. Cirugia de las cataratas. Editorial Panamericana 1era Edición, 1984: 311- 314.
2. Maurice DM, Giardini AA: Swelling of the cornea in vivo after the destruction of its limiting layers. Br J Ophthalm 35:791 -797, 1951.
3. Arffa RC, Grayson Enfermedades de la córnea. Mosby 3era Edición 1992, 8-16.
4. Jaffe NS, Jaffe MS: Cataract Surgery and its complications. Mosby, 5ta edición. 1990:428-435.
5. Edelhauser HF, Van Horn DL, Hyndiuk RA, Schultz RO : Intraocular irrigating solutions. Arch Ophthalm 93:648-657, 1975.

6. McDermott M, Snayder R, Slack J, Holley G, Edelhauser H: Effects of intraocular irrigating on the preserved human corneal endothelium. *Cornea* 10 (5): 402-405, 1991.
7. Li J, Akiyama R, Kuang K, Fischbar J: Effects of BSS and BSS plus irrigating solutions on rabbit corneal transendothelial electrical potential. *Cornea* 12(3):199-204, 1993.
8. Argie M: Barrier function of corneal endothelium and the ocular irrigating solutions. *Arch Ophthalmol* 104:435-438, 1986.
9. Yagoubi MI, Armitage WJ, Daimond J, Easty DL : Effects of irrigation solutions on corneal endothelial function. *Br J Ophthalmol*. 78:302-306, 1994.
10. Edelhauser HF, Van Horn DL, Schultz RO, Hyndiuk RA: Compative toxicity of intraocular irrigating solutions on the corneal endothelium. *Am J Ophthalmol* . 81:873-880, 1976.
11. Bourne WM, Kaufman HE. Cataract extraction and the corneal endothelium. *AM J Ophthalmol*. 82:44-47, 1976.

12. Glaser DB, Matsuda M , Ellis JG, Edelhauser HF: Effects of the intraocular irrigating solutions on the corneal endothelium after in vivo anterior chamber irrigation. *Am J Ophthalm* 99:321-328,1995.
13. Peyman GA. Effects of irrigation solutions on corneal endothelial function. *Br J Ophthalm* 79(5) 506,1995.
14. Kramer KK, Thomassen T: Intraocular irrigating solutions: A clinical study of BSS Plus a Dextrosa Bicarbonato Lactated Ringer's solution. *Ann Ophthalm* . 23:101-105,1991.
15. Nakamura M, Nakano T, Hikida M. Effects or oxidized glutathione and reduced glutathione on the barrier function of the corneal endothelium. *Cornea*, 13(6) 493-495,1994.
16. Edelhauser HF, Gonnering R, Van horn DL, Intraocular irrigating solutions. *Arch Ophthalm* 96:516-520, 1978.
17. Benson WE, Diamond JG, Tasman W. Intraocular irrigating solutions for pars plana vitrectomy . *Arch Ophthalm* 99:103-15,1981.

18. Slack JW, Edelhauser HF, Heleneck MJ. A bisulfite free intraocular epinephrine solution. *Am J Ophthalmol.* 110:77-82,1990.

19. Matsuda M, Kinoshita Y. Comparison of the effects of intraocular irrigating solutions on the corneal endothelium in intraocular lens implantation. *Br J Ophthalmol.* 75:476-479,1991.

20. Brighbill FS. *Corneal Surgery*, Mosby 2nd Edit. 1993,300-309.