

72  
2ej.



UNIVERSIDAD NACIONAL AUTÓNOMA  
DE MÉXICO

FACULTAD DE MEDICINA VETERINARIA Y ZOOTECNIA

DIABETES MELLITUS EN RATAS SUPLEMENTADAS  
CON GLICINA, ESTUDIO HISTOLOGICO.

T E S I S  
QUE PARA OBTENER EL TITULO DE:  
MEDICO VETERINARIO ZOOTECNISTA  
P R E S E N T A :  
JOSEFINA DEL RIO ALFARO

ASESORES: MVZ MCV. BEATRIZ VANDA CANTON  
BIOL. H. NOE ALVARADO VAZQUEZ



MEXICO, D. F.  
TESIS CON  
FALLA DE ORIGEN

1997



Universidad Nacional  
Autónoma de México



**UNAM – Dirección General de Bibliotecas**  
**Tesis Digitales**  
**Restricciones de uso**

**DERECHOS RESERVADOS ©**  
**PROHIBIDA SU REPRODUCCIÓN TOTAL O PARCIAL**

Todo el material contenido en esta tesis esta protegido por la Ley Federal del Derecho de Autor (LFDA) de los Estados Unidos Mexicanos (México).

El uso de imágenes, fragmentos de videos, y demás material que sea objeto de protección de los derechos de autor, será exclusivamente para fines educativos e informativos y deberá citar la fuente donde la obtuvo mencionando el autor o autores. Cualquier uso distinto como el lucro, reproducción, edición o modificación, será perseguido y sancionado por el respectivo titular de los Derechos de Autor.

**DEDICATORIA**

**CUANDO EN EL CRUCE DE LA VIDA  
SIENTAS EL DOLOR DE LA AGONIA  
Y EMERJA LA FIGURA SINIESTRA DE  
LA MUERTE, PIENSA QUE AL FINAL  
SOLO FUISTE JUQUETE DEL AZAR.**

**ADUELOS SIEMPRE ESTARÁN EN MI CORAZÓN.**

A MIS PADRES. POR QUE USTEDES ME HAN ENSEÑADO EL VALOR DE LA FAMILIA, LA VIDA Y DE DIOS GRACIAS POR SU APOYO INCONDICIONAL EN TODAS LAS ETAPAS DE MI VIDA.

A MI HERMANITO, POR ESTAR CONMIGO EN LOS MOMENTOS QUE MÁS TE NECESITABA Y NO DEJERME CAER.

A MAMÁ CONTY ABUELITA CONTY CONITA, POR QUE USTEDES SON PARA MI COMO MI SEGUNDA FAMILIA, GRACIAS POR TODO.

A MIS AMIGOS OSBA, JUDITH, EMILITA, REIKO, QINA, SYNTIA, TANIA, CALO POR QUE DIOS NOS DA A LOS HERMANOS, PERO LOS AMIGOS SON LOS HERMANOS QUE PODEMOS ESCOGER, GRACIAS POR TODOS LOS CONSEJOS Y CARIÑO QUE ME HAN BRINDADO.

A BEATRIZ VANDA, GRACIAS POR SER MI ASESORA Y CREER EN MI.

A MIS PRIMOS CLAUDIA, DIANA, TICHA, JORGE, PATRICIA, MARILÚ, RAÚL GRACIAS POR TODOS LOS MOMENTOS FELICES QUE MEMOS PASADO.

## AGRADECIMIENTOS

A TODO EL PERSONAL DEL DEPARTAMENTO DE PATOLOGIA DE LA FMVZ POR SU ATENCIÓN INCONDICIONAL.

AL INSTITUTO NACIONAL DE ENFERMEDADES RESPIRATORIAS INER, EN ESPECIAL AL DR. SELMAN, A LA DRA. LOUKHES SEQUERA Y A NOÉ ALVARADO POR SU GRAN PACIENCIA Y ATENCIÓN.

AL DR. GERMÁN VALEJO POR QUE SIN SU VALIOSA ATENCIÓN Y CONSEJOS NO HABRÍA CULMINADO ESTE TRABAJO. GRACIAS ES UNA MARAVILLOSA PERSONA.

A LA DRA. MURIEL DE OJEDA POR PERMITIRME REALIZAR ESTE TRABAJO, Y TODA SU PACIENCIA.

A NANI, PUS, CARO, JAZ, DINDIS, MARICRIZ, RAFA, CESAR, VICTOR, GUILLERMO, ITZEL, RODOLFO, LURNA, ROSI, CARMELITA, RO. DE GARY, GRACIAS.

## CONTENIDO

### Página

RESUMEN .....	1
INTRODUCCIÓN .....	2
DIABETES EN ANIMALES .....	3
COMPLICACIONES DE LA DIABETES .....	4
OBJETIVOS .....	10
HIPOTESIS .....	11
MATERIAL Y MÉTODOS .....	12
RESULTADOS .....	15
EVALUACIÓN HISTOLÓGICA .....	17
DISCUSIÓN .....	20
CONCLUSIONES .....	27
BIBLIOGRAFÍA .....	28
FIGURAS .....	34

**RESUMEN**

**RIO ALFARO JOSEFINA DEL.** Diabetes mellitus en ratas suplementadas con glicina. Estudio histológico. (Bajo la asesoría de MVZ MCV Beatriz Vanda Cantón y Biol. H. Noé Alvarado Vazquez).

Se sabe que las complicaciones sistémicas en la diabetes mellitus (DM) suelen ser las causas principales de mortalidad en las personas que la padecen. Con el fin de investigar si la administración de un aminoácido nucleofílico como la glicina disminuye la presentación de las complicaciones diabéticas por microangiopatía, se desarrolló un modelo de diabetes experimental, para lo cual se utilizaron 18 ratas wistar de 3 meses de edad divididas en tres grupos: 1) control, 2) diabetizadas con estreptozotocina (DST) y 3) diabetizadas con tratamiento que consistió en administración de glicina en el agua de bebida (DCT). Al cabo de 6 meses las ratas fueron sacrificadas y se realizó evaluación histológica de riñones, ojo, páncreas e hígado. En riñón se observó glomeruloesclerosis difusa en el 72% de los glomérulos de los animales del grupo DST y en el 69% de los DCT. En cuanto a la infiltración por glucógeno esta lesión fue significativamente mayor en los DST que en el grupo control ( $p < 0.01$ ), no hubo diferencia entre el DCT con el control. En páncreas sólo hubo vacuolización en los islotes de los dos grupos de diabetizadas, sin que el daño fuera estadísticamente diferente entre éstos. El hígado no presentó alteraciones en ningún grupo. El tratamiento con glicina ayudó a disminuir lesiones como la infiltración por glucógeno en túbulos renales y microaneurismas en los capilares retinianos, pero no así la glomeruloesclerosis ni las lesiones en islotes pancreáticos. Se concluye que la glicina es un coadyuvante en el tratamiento de la diabetes.

## **DIABETES MELLITUS EN RATAS SUPLEMENTADAS CON GLICINA. ESTUDIO HISTOLOGICO.**

### **INTRODUCCION**

La diabetes mellitus (DM) comprende una serie de trastornos derivados de una utilización alterada de la glucosa. La característica común a todos los tipos de DM es elevación anormal de la glucemia y la reducción de la tolerancia a la glucosa (17,22,48). Clínicamente la DM se manifiesta por polidipsia, poliuria y polifagia.

En la mayoría de los pacientes no se encuentra una causa específica de esta enfermedad, aunque se sabe que la herencia desempeña un papel etiológico importante. Existen factores desencadenantes como son la obesidad, el estrés y la hiperfunción glandular de tiroides, hipófisis y adrenales (48). En otros casos, es consecuencia de la destrucción de los islotes pancreáticos por inflamación (pancreatitis aguda o crónica), carcinoma, pancreatectomía o síndrome de Cushing entre otros (2).

De acuerdo con la clasificación que se revisó en 1985 existen 4 tipos de diabetes en el humano: La DM dependiente de insulina ó insulino dependiente (DMID), la DM no dependiente de insulina ó noinsulino dependiente (DMNID), la DM de la gestación y la DM secundaria que está asociada a determinados síndromes o afecciones (como son la enfermedad pancreática, enfermedades de etiología hormonal, ó la inducida por sustancias químicas o drogas, anomalías de la molécula de insulina o sus receptores) (2,17,19,63).



### DIABETES EN ANIMALES DOMÉSTICOS

Se ha visto que los animales domésticos también sufren este tipo de padecimiento : los gatos desarrollan una diabetes similar a la DMNID, aunque en ellos la cetosis es más frecuente que en humanos, y se ha encontrado también predisposición genética, sobre todo en la raza Burmés (Rand JS, Bobbermien Lm, datos no publicados, 1994). En el perro podemos encontrar DMID y DMNID, en algunas líneas de Keeshounds esta es claramente hereditaria (34,42), aunque la incidencia es mayor en razas pequeñas (7,42). La edad de presentación tiene un rango muy amplio con una mayor incidencia de los 7 a los 9 años. En el ganado bovino se ha descrito que el virus de la diarrea viral bovina (DVB) puede inducir DM, aunque todavía no esta bien esclarecida la fisiopatología; los hallazgos de inmunohistoquímica demuestran la posibilidad de que se deba a una pancreatitis de origen inmune (31,50,53,54). En otras especies también se ha descrito la DMNID ó la asociada a otros síndromes, como es el caso de cabras pigmeas con hiperplasia de la *pars distalis* de la adenohipófisis (35), pericos con pancreatitis linfocítica crónica (6), caballos que cursan con adenoma pituitario (51), o con pancreatitis crónica (11).

Los objetivos generales del tratamiento de la DM en los animales domésticos son : la resolución de los signos clínicos, reducción de la hiperglucemia y prevención de las complicaciones mediante la insulina o hipoglucemiantes orales, además del control de la dieta y del ejercicio(44). Si al asistir al consultorio, los pacientes con esta patología presentan afecciones graves como son : la cetoacidosis diabética (CAD), cetosis sin acidosis, etc. ; y que frecuentemente son desencadenadas por enfermedades como pielonefritis, pancreatitis, piometra, insuficiencia renal y cardiaca (2, 8, 17, 19, 24), en estos casos la terapia se basa principalmente en regular la hipoglucemia administrando dosis bajas de insulina *sc, iv ó im*, y añadir suplementos de dextrosa a la terapia de fluidos de mantenimiento; la hipokalemia se controla mediante soluciones de cloruro

potásico, que se añade a los líquidos vía parenteral; la hipofosfatemia se puede controlar mediante la administración de fosfato potásico (44), y dependerá de cada caso en particular para poder establecer un buen protocolo de tratamiento.

La diabetes puede ser inducida experimentalmente en ratas mediante administración de estreptozotocina (aislada de *Streptomyces achromogenes*), que anteriormente fue utilizada como antibiótico y como agente anti tumoral, aunque en dosis altas y después de periodos prolongados puede ser cancerígeno; también se conoce que causa necrosis selectiva de las células beta de los islotes de Langerhans y estudios recientes han llegado a proponer que es mediante el proceso de apoptosis, por el cual se destruyen las células  $\beta$ , motivo por el cual se usa en distintos modelos experimentales (18, 20, 27, 32, 46).

#### COMPLICACIONES DE LA DIABETES

La importancia de un adecuado tratamiento de la diabetes, es con la finalidad de disminuir los efectos secundarios a largo plazo y que son los que reducen la cantidad de vida de los sujetos. En la población humana se calcula que entre el 2 y el 3% padece diabetes, siendo una de las diez primeras causas de muerte en países occidentales y pese a los importantes avances en el tratamiento, hasta la fecha no ha sido posible reducir en grado significativo sus consecuencias letales (48). Las complicaciones tardías de la DM incluyen a la neuropatía y microangiopatía, esta última progresa hasta nefropatía y retinopatía y constituyen una causa importante de morbilidad y mortalidad en la población diabética (39, 43).

### MICROANGIOPATIA

La microangiopatía guarda una estrecha relación con la hiperglucemia, y consiste en una serie de alteraciones bioquímicas de la membrana basal, como es el aumento de la colágena de tipo IV y disminución de los proteoglicanos (48, 57), esto se ha observado con mayor frecuencia en los capilares de la piel, la retina, y el glomérulo renal. Al microscopio fotónico el engrosamiento se detecta como un aumento de grosor de la membrana basal por un material hialino, que es positivo con la tinción de ácido peryódico de Schiff (PAS) (48, 65).

### RETINOPATIA

Se encuentra dentro de las cuatro principales causas de ceguera y dificultad visual en pacientes diabéticos del mundo occidental (14, 40, 48). La retinopatía diabética esta conformada por tres tipos de lesiones: 1) La angiopatía retiniana, que es la primera alteración detectable y se caracteriza por dilatación venosa. 2) La retinopatía no proliferativa, que cursa con hemorragias intraretinianas o preretinianas, exudados, edema, engrosamiento de los capilares retinianos (microangiopatía) y aparición de microaneurismas. 3) Engrosamiento de las paredes de los vasos por un material hialino PAS positivo ; con el paso del tiempo, se debilitan las paredes vasculares, lo que puede provocar una hemorragia intraocular que se puede fibrosar y neovascularizar ; a esto, algunos autores le llaman retinitis proliferante ó retinopatía proliferativa (43, 48, 49). Los microaneurismas, que a la microscopía fotónica se observan como dilataciones saculares de los capilares retinianos y coroideos, pueden continuar, involucionar o complicarse con hemorragias que al oftalmoscopio aparecen como manchas rojas. Su naturaleza es todavía motivo de discusión, aunque algunos autores han sugerido que el aumento de actividad de la ruta de los polioles juega un papel importante en el desarrollo

de éstos, otros autores sugieren que la microangiopatía general origina colapso focal de la red capilar en la retina.

### NEFROPATIA

Las enfermedades renales terminales afectan hasta un 30% de los pacientes con DMID y al 50% de los que padecen DMNID, estas se asocian clínicamente con tres síndromes: proteinuria no nefrótica, síndrome nefrótico e insuficiencia renal crónica (36). Las lesiones que con mayor frecuencia se pueden encontrar solas o en combinación suelen ser: la afección glomerular que se presenta como glomerulosclerosis, arterioesclerosis que se puede asociar casi siempre a una hipertensión y por último infecciones bacterianas de las vías urinarias, que pueden dar lugar a pielonefritis (48). Existen dos tipos de glomerulosclerosis, la difusa y la nodular: la difusa consiste en un aumento de la matriz mesangial, asociada por lo general al engrosamiento de la membrana basal glomerular, los cambios siempre inician en el tallo vascular y a medida que la enfermedad progresa, las áreas mesangiales se expanden, y acaban por ocupar totalmente el glomérulo. En la glomerulosclerosis nodular o enfermedad de Kimmelstiel-Wilson las lesiones tienen la forma de masas hialinas ovoideas ó esféricas, situadas en la periferia del glomérulo, en el núcleo mesangial de los lóbulos glomerulares; la lesión no afecta a todos los lóbulos del glomérulo. Estos nódulos son PAS positivos y contienen lípidos y fibrina; a medida que la lesión progresa, los distintos nódulos aumentan de tamaño y terminan por comprimir y rodear a los capilares, obliterando al ovillo glomerular (36, 43).

En pacientes humanos, se ha observado una correlación entre la retinopatía y la nefropatía diabéticas; cuando la enfermedad renal ha progresado a estado nefrótico, la retinopatía de evidencia clínica es importante (15).

## NEUROPATIA

La incidencia de neuropatía oscila entre el 5 y 60% (26, 56), la forma más frecuente de neuropatía es la periférica simétrica de los nervios motores y sensitivos; la polineuropatía sensitiva (56) que consiste en entumecimiento y parestesis se presenta con mayor frecuencia en los pies, también son frecuentes las parálisis de los nervios craneales III y VI. En pacientes con neuropatías moderadas, algunos indicios clínicos de la disfunción autónoma pueden manifestarse como trastornos de la motilidad gastrointestinal, disfunción de la vejiga, impotencia sexual, hipotensión, trastornos de la función pupilar y de las glándulas lacrimales (24, 56). En los animales diabéticos raramente se observa neuropatía autónoma (28, 29), sin embargo, en perros y gatos generalmente se presenta una polineuropatía distal simétrica, que afecta primero a los nervios pelvianos (39).

La retinopatía, nefropatía y neuropatía diabéticas no son tan frecuentes en los animales domésticos; lo anterior se explica por el tiempo que transcurre antes de que se observen las manifestaciones clínicas de estos síndromes. Se ha visto que estas complicaciones están estrechamente ligadas a la hiperglucemia, por lo que un control estricto de los niveles de glucosa en sangre retrasa el desarrollo de las complicaciones diabéticas (55).

Para explicar la relación entre el grado de hiperglucemia y las complicaciones que se presentan, se han descrito dos mecanismos principales:

### 1. Hiperglucemia intracelular con alteración de la vía de los polioles.

En algunos tejidos que no requieren de la insulina para transportar a la glucosa, nervios, cristalino, epitelio tubular renal y vasos sanguíneos, al existir hiperglucemia se

presenta un incremento de la glucosa intracelular, este exceso se metaboliza a sorbitol y fructosa, cuyo acumulo provoca un aumento en la osmolaridad intracelular, provocando daño por entrada de agua. Este mecanismo puede ser responsable de la neuropatía periférica y de microaneurismas retinianos por daño a las células de Schwann y a los pericitos capilares retinianos respectivamente. En el cristalino, la entrada de agua por mecanismo osmótico da lugar a tumefacción y opacidad (19, 20 )

## 2. Glicosilación no enzimática.

Es el proceso por el cual, la glucosa por medio de adición nucleofílica se une al grupo amino de las proteínas; el grado de glicosilación no enzimática guarda relación directa con la glucemia, esta reacción forma un producto que se conoce como base de Schiff, este es inestable y puede estar en equilibrio por varias semanas, formando posteriormente derivados de la glicosilación denominados compuestos Amadori. Los grupos Amadori pueden unirse a las proteínas de larga vida como la colágena de paredes vasculares, y, sufrir una serie de transformaciones químicas que dan lugar a productos finales de la glicosilación (AGE), éstos pueden ligar proteínas no glicosiladas, formando enlaces cruzados irreversibles entre moléculas proteicas adyacentes. Cuando proteínas plasmáticas como la albúmina se ligan a la membrana basal glicosilada, son responsables en parte, del engrosamiento de ésta, lo que contribuye al desarrollo de la microangiopatía (8,10, 20, 33, 48, 63).

Ya que el aumento de los productos endógenos de la glicosilación no enzimática juegan un papel importante en las complicaciones de la diabetes, algunos investigadores se han dado a la tarea de buscar nuevas opciones para bloquear químicamente este proceso y con ello prevenir o disminuir el riesgo de complicaciones en la DM; con este fin se han utilizado aminoácidos como la aminoguanidina, la glicina y la taurina que son capaces de actuar como compuestos que inhiben la formación de productos de la

glicosilación avanzada (AGE) y la formación final de enlaces cruzados irreversibles entre proteínas o moléculas de éstas (1,3,5,8,32,59,64).

Con el fin de establecer una terapéutica que permita poder evitar o aminorar los daños en los diferentes órganos afectados por la DM y con esto poder dar una mejor calidad de vida al paciente diabético, se desarrolló un modelo experimental de diabetes mellitus en ratas, a las que se les suplementó glicina para observar el probable efecto "protector" de este aminoácido sobre las complicaciones diabéticas, (1,3,4,5,16,25,64).

### OBJETIVOS

- A) Observar los cambios histológicos en el riñón, páncreas, ojo e hígado de ratas sometidas a un proceso de diabetización experimental con estreptozotocina (STZ), en comparación con lo que se observe en ratas no diabetizadas.
- B) Determinar si éstos cambios corresponden a los descritos en la diabetes mellitus.
- C) Evaluar si el tratamiento con glicina durante 6 meses, produce disminución en el tipo y grado de las lesiones observadas en el modelo de ratas diabéticas, en comparación con un grupo de ratas diabéticas sin tratamiento.



### **HIPOTESIS**

**El tratamiento con glicina en ratas diabéticas disminuirá los daños morfológicos a nivel de riñón, hígado, páncreas y ojo, que las que no recibieron este tratamiento.**

## MATERIAL Y METODOS

Se evaluaron 3 diferentes grupos de ratas Wistar (*Rattus rattus*), machos, de 3 meses de edad y con un peso promedio de 310 g, con un nivel promedio de glucosa en sangre de  $102.2 \pm 14.4$  mg/dl, mantenidas en condiciones de bioterio siguiendo los lineamientos de la Guía Norteamericana para el uso y cuidado de los animales de laboratorio (58).

Cada grupo constó de 6 animales asignados en forma aleatoria e identificados como a continuación se explica:

Grupo I, CONTROL ratas clínicamente sanas que no fueron sometidas al proceso de diabetización experimental ni recibieron ningún tratamiento farmacológico.

Grupo II, ratas DIABETIZADAS que no recibieron tratamiento.

Grupo III, ratas diabetizadas con TRATAMIENTO.

Para obtener el modelo de ratas diabéticas, en los grupos II y III se les aplicó una dosis única de estreptozotocina (STZ) (50 mg/kg de peso), diluida en agua destilada estéril por vía intramuscular (1, 8, 9, 32).

Para asegurar que efectivamente los animales presentaban diabetes, a las 3 semanas post-inyección de STZ, se valoraron los niveles de glucosa en la orina, y al confirmarse su excreción por esta vía se inició el tratamiento a los animales del grupo III, éste tratamiento consistió en la administración de glicina al 1% disuelta en el agua de bebida, la cual les fue suministrada *ad libitum* durante los 6 meses de evolución del modelo experimental (8, 9, 64).

Los tres grupos de ratas fueron mantenidos bajo las mismas condiciones ambientales y de alimentación, proporcionándoles alimento comprimido comercial y agua *ad libitum*.

A los 6 meses posteriores a la inyección de STZ, los animales tanto diabéticos como los del grupo control, fueron sacrificados mediante sobredosis de pentobarbital

sódico *i.p.*, y después se realizó la necropsia de cada uno de éstos, para evaluar si se presentaron cambios a nivel macroscópico; se tomaron muestras del hígado, riñones, páncreas, y ojo, las cuales se colocaron en frascos con solución amortiguada de formalina al 10% para su fijación. Dichas muestras se procesaron para su inclusión en parafina y se realizaron cortes de 4  $\mu\text{m}$  de grosor y en el caso de riñón de 3  $\mu\text{m}$  (65). se tificaron con hematoxilina y eosina (HyE) y fueron montados en portaobjetos, para ser observadas en el microscopio fotónico. En los casos que se requirió se utilizaron tinciones especiales de histoquímica (tricrómica de Masson y ácido peryódico de Schiff (PAS)(1, 2, 21, 40, 43, 52, 64).

#### Evaluación histológica

Los aspectos morfológicos a evaluar en cada uno de los diferentes órganos fueron los siguientes:

##### Riñón

Se realizó una evaluación cuantitativa de la presencia de glomeruloesclerosis, esto se hizo revisando 80 glomérulos por riñón, lo que hace un total de 480 glomérulos por grupo de estudio, y expresando el resultado en porcentaje (5, 66). Otras alteraciones se evaluaron en forma cualitativa, como fueron: la tubulonefrosis, la presencia de depósito de glucógeno (células de Armani-Ebstein), que se observa como cambio hidrópico en las células del epitelio tubular y asa de Henle (2, 40, 64). Y por último se buscó pielonefritis (como daño secundario).

Esta evaluación se realizó asignando a la lesión un número del 0 al 3 con la siguiente equivalencia: 0= ausente, 1= leve o mínima, 2= moderada y 3= severa o grave; dependiendo del grado y de la extensión, exceptuando la glomeruloesclerosis que fue evaluada cuantitativamente.

### Páncreas Endócrino

Se buscó necrosis, fibrosis, cambio hidrópico ó vacuolización (1.21,52).

### Ojo

Se realizó evaluación macroscópica del cristalino, que consistió en la apreciación cualitativa del grado de opacidad. A nivel histológico, se revisó la presencia o ausencia de microaneurismas en los capilares retinianos (43).

### Hígado

Se determinó la presencia de cambio graso. (2. 21).

Las alteraciones en páncreas endócrino, ojo e hígado fueron evaluadas cualitativamente mediante una escala del 0 al 3 con la misma equivalencia descrita anteriormente.

### ANÁLISIS ESTADÍSTICO

Para establecer si la presentación de glomeruloesclerosis era diferente entre los 3 grupos, se realizó un análisis de varianza (ANDEVA) (13, 37, 52) y posteriormente pruebas de comparación múltiple de Bonferroni para establecer entre cuáles de los grupos existieron diferencias.

Para comparar las diferencias en el grado de lesiones de los demás órganos, dado que se trató de una evaluación cualitativa, se aplicaron pruebas no paramétricas como Kruskal-Wallis, para comparaciones entre los 3 grupos. Y para determinar diferencia entre dos grupos se usó la "U" de Mann-Whitney (equivalente de la "t" no pareada) (13, 37, 52).

En todos los casos una p menor a 0.05 fue considerada como significativa.

## RESULTADOS

### HALLAZGOS DEL ESTUDIO POR GRUPO

#### GRUPO I (CONTROL)

El peso corporal promedio inicial de las ratas fue de 350 g  $\pm$  36 g, y el final fue de 595  $\pm$  73 g. En ninguno de estos animales se observaron lesiones macroscópicas en los órganos, salvo en un caso, que mostró leve opacidad del cristalino.

A nivel microscópico en riñón, se observó glomeruloesclerosis en 139 de los 480 glomérulos revisados (29%), además en 1 de 6 animales se apreció necrosis tubular leve y en 2 de ellos hubo también pielonefritis focal leve.

En el páncreas, 2 de 6 ratas mostraron pequeños focos de necrosis en grado leve, y en 4 de ellas, se vieron pequeñas áreas de fibrosis no siempre localizadas en páncreas endócrino.

#### GRUPO II (DIABETIZADAS SIN TRATAMIENTO)

El peso corporal promedio inicial de las ratas fue de 420 g  $\pm$  15 g, y el final fue de 287  $\pm$  55g.

Macroscópicamente, la única alteración fue opacidad del cristalino, la cual se observó en todos los animales de este grupo, en 3 fue en grado leve y en las otras 3 fue moderado.

Microscópicamente en el riñón, 345 de 480 glomérulos (72%) presentaron glomeruloesclerosis. En 3 de 6 ratas se observó necrosis tubular leve y en el resto necrosis tubular moderada. Dos ratas mostraron degeneración hidrónica del epitelio tubular y asa de Henle en grado moderado y las otras 4 en grado severo. Sólo en una rata se observó pielonefritis leve. En el páncreas hubo necrosis focal leve en 1 de 6 animales, en 2 de 6 fue de grado moderado y en otras 2 severo. Todas presentaron vacuolización de las células de los islotes, 2 en grado leve, 3 moderado y 1 severo. En 2

se observó atrofia de los islotes en grado leve y en las restantes esta atrofia se consideró de grado moderado.

En los capilares del ojo se apreciaron microaneurismas en 4 de las 6 ratas.

En el hígado se observaron datos de regeneración, los cuales se caracterizan por hepatocitos binucleados y reactivos, casi siempre con distribución periportal.

#### GRUPO III (DIABETIZADAS TRATADAS CON GLICINA)

El peso corporal inicial promedio del grupo fue de 302. g  $\pm$  490 g., y el final fue de 363 g  $\pm$  28 g. Macroscópicamente se encontró opacidad del cristalino en 2 de las 6 ratas en forma leve y en una moderado.

Microscópicamente, en el riñón 331 de 480 glomérulos (69%) presentaron esclerosis. En todos los animales se observó necrosis tubular, en 5 fue de grado leve y en una moderado. Una rata mostró cambio hidrópico en epitelio tubular en grado leve, 4 en grado moderado y una severo. Se encontró pielonefritis focal leve en 3 de las 6 ratas.

En el páncreas se observó necrosis de los islotes en grado leve en 2 ratas, moderada en 3 y severa en 1. Hubo fibrosis de los islotes de grado leve en 3 de 6 casos, y moderada en 1 de los 6. La vacuolización en células de los islotes fue moderada en 4 casos y en los 2 restantes fue de grado severo.

En los capilares del ojo se observó únicamente que una rata presentó microaneurismas.

En hígado sólo se observaron datos de regeneración.

#### EVALUACIÓN ESTADÍSTICA POR ÓRGANO POR GRUPO.

##### RIÑÓN

La glomeruloesclerosis que con mayor frecuencia se observó fue de tipo difusa, el promedio de glomérulos que mostraron esta lesión en cada grupo, fue el siguiente, en el grupo de ratas diabetizadas que no recibieron tratamiento 72  $\pm$  8 y en el grupo de ratas

diabetizadas tratadas con glicina en el  $69 \pm 15$ , no habiendo diferencia significativa ambos grupos, mientras que para las ratas del grupo control sólo se observó un promedio de  $29 \pm 15$  glomerulos afectados. Al comparar los grupos de ratas diabetizadas sin tratamiento y tratadas con glicina contra las del grupo control, ambos grupos mostraron un número significativamente mayor de glomerulos con esclerosis, que este ultimo ( $p < 0.01$ ) (figura 1).

El grado de infiltración por glucógeno en las células del epitelio tubular renal, fue significativamente mayor para el grupo de ratas diabetizadas que para el grupo de ratas control ( $p < 0.007$ ), y también fue mayor en las diabetizadas sin tratamiento, que en las tratadas con glicina ( $p < 0.05$ ). Cuando se comparó al grupo de ratas control con las ratas diabetizadas tratadas con glicina, no hubo diferencia estadísticamente significativa (figura 2).

En el caso de la necrosis tubular, ésta fue significativamente mayor en el grupo de ratas diabetizada sin tratamiento que en el control ( $p < 0.009$ ). En las ratas tratadas con glicina, también se encontró mayor grado de necrosis tubular que en las del grupo control ( $p < 0.01$ ). Al comparar los grupos de ratas diabetizadas sin tratamiento y ratas diabetizadas tratadas con glicina no se encontró diferencia (figura 3).

Cuando se observó pielonefritis, ésta siempre fue focal y de grado leve, y el análisis estadístico no mostró diferencia entre los tres grupos (figura 4).

## PANCREAS

El grado de vacuolización en las células de los islotes pancreáticos fue mayor para el grupo de ratas diabetizadas que no recibieron tratamiento en comparación con las ratas del grupo control ( $p < 0.015$ ), y al comparar a las ratas suplementadas con glicina con las del grupo control también fueron significativamente diferentes ( $p < 0.01$ ); sin embargo, al comparar entre las ratas diabetizadas que no recibieron tratamiento y las

suplementadas con glicina no hubo diferencia (figura 6). El grado de necrosis pancreática fue mayor para el caso de los animales diabetizados que no recibieron tratamiento en comparación con los del grupo control ( $p < 0.01$ ); las ratas tratadas con glicina también presentaron diversos grados de necrosis del páncreas los cuales no fueron estadísticamente diferentes a las diabéticas que no recibieron tratamiento (figura 8). La fibrosis no fue un hallazgo contundente, y se observó en forma aislada y de grado leve en animales de los grupos control y diabetizadas tratadas, sin que se viera en ninguno de los diabetizados sin tratamiento. sin embargo no hubo diferencia estadística (figura 5). En cuanto a la atrofia de los islotes se comportó de la siguiente manera: el grupo de ratas diabetizadas que no recibieron tratamiento, al igual que las ratas suplementadas con glicina fueron significativamente diferentes al compararlos por separado con el grupo de ratas control ( $p < 0.02$ ); pero al comparar a estos dos grupos no fueron estadísticamente diferentes entre sí (figura 7).

#### Q.10

La opacidad del cristalino no fue estadísticamente diferente entre el grupo de ratas diabetizadas sin tratamiento y las tratadas con glicina ( $p > 0.05$ ), sin embargo comparando estos dos con el grupo de ratas control, ambos estuvieron estadísticamente más afectados ( $p < 0.01$ ) (figura 9).

Los microaneurismas se observaron en 5 de los 18 animales, de los cuales 4 pertenecían al grupo de ratas diabetizadas que no recibieron tratamiento y una rata al grupo de ratas diabetizadas suplementadas con glicina. Al comparar a los grupos sólo hubo diferencia unimarginal entre el grupo control y el de ratas diabetizadas que no recibieron tratamiento (figura 10).



**HIGADO**

No se observó diferencia importante en los tres grupos de ratas con respecto a cambio graso. Todas las ratas presentaron lipidosis leve y de forma focal, únicamente un animal del grupo de ratas diabetizadas sin tratamiento presentó cambio graso en hepatocitos de grado moderado.

## DISCUSIÓN

Las complicaciones sistémicas en la DM suelen ser las causas principales de la mortalidad en los sujetos que la padecen. En la mayoría de los pacientes con DM mayor a 10 años de evolución, con frecuencia se observan alteraciones morfológicas en las membranas basales de los pequeños vasos (microangiopatía) del ojo, riñón y páncreas, en donde además se deposita amiloide, así como manifestaciones clínicas y disfunción de estos mismos órganos (48); por este motivo diversos investigadores se han dado a la tarea de reproducir a la DM en modelos experimentales, para poder explicar la fisiopatología de la DM, conocer las lesiones en los diferentes órganos afectados y buscar alguna alternativa para prevenir o retardar las complicaciones.

En nuestro modelo experimental de diabetes nos planteamos el utilizar a la glicina como tratamiento y con ello poder establecer, por medio de la evaluación histológica, si en verdad tiene efectos protectores o no, en diferentes órganos, o si logra reducir algunas de las complicaciones tardías de la diabetes.

### ALTERACIONES RENALES

Una de las principales complicaciones de la DM es la glomeruloesclerosis, en el presente estudio tal como se esperaba, los dos grupos de ratas diabetizadas mostraron evidentes alteraciones glomerulares, observándose esclerosis en el 72% de los glomerúlos de las diabetizadas no tratadas y en el 69% de las diabetizadas suplementadas con glicina; en cambio, en el grupo de ratas control estas alteraciones fueron mínimas (sólo se apreciaron en un 29% de los glomerúlos), lo que indica que nuestro modelo experimental sí logra reproducir con éxito esta lesión, en cuanto al tipo de glomeruloesclerosis, ésta fue de tipo difusa, como se reporta en la mayoría de los animales domésticos (7,31,22,42), y al comparar con humanos diabéticos la glomeruloesclerosis predominante es de tipo nodular (2,43,48). La suplementación con

glicina no mejoró, ni disminuyó la presentación de la glomeruloesclerosis, la cual fue muy similar en extensión a la de las ratas diabetizadas sin tratamiento, esto probablemente se debe a que la vía de administración oral no fue la adecuada. Esto se fundamenta con estudios recientes en los que no se ha encontrado diferencia significativa entre el grosor de la membrana basal glomerular de ratas diabetizadas con STZ sin tratamiento y tratadas con aminoguanidina por vía oral, en cambio si la aminoguanidina es administrada por vía subcutánea en estos mismos grupos hay una gran diferencia, siendo menor el engrosamiento de la membrana basal glomerular en los animales tratados (47).

Cuando existe glucosuria, el glucógeno se deposita en el epitelio de las porciones rectas terminales de los túbulos contorneados proximales y distales (7) y en las zonas contiguas a las asas de Henle. En nuestro modelo experimental se observó que el grado de infiltración por glucógeno en el epitelio tubular renal, fue notablemente mayor en el grupo de ratas diabetizadas sin tratamiento que en las diabetizadas que recibieron glicina y en las del grupo control, es decir, que la suplementación con glicina logró disminuir la infiltración por glucógeno en las células epiteliales. El hecho de que no se haya observado depósito de glucógeno en túbulos renales de las ratas que recibieron tratamiento, podría deberse a que disminuyó la glucosuria y uno de los motivos para que esto ocurra puede ser la disminución de los niveles de glucosa en sangre, lo que resulta muy novedoso en este trabajo; ya que aún no está bien establecido el como actúa la glicina en este sentido, algunos autores mencionan que puede funcionar como hipoglucemiante (1, 6, 64) al mejorar el metabolismo de la glucosa, aunque otros han encontrado que la glicina puede ser un agente neoglucogénico y no le atribuyen propiedades hipoglucemiantes (5). De acuerdo a datos reportados en la literatura, la glicina previene la formación de hemoglobina glicosilada, es decir impide que la glucosa

se una a la hemoglobina irreversiblemente, al igual que lo hace con otras proteínas; también se menciona que la glicina favorece la utilización de la glucosa, transformándola en glicosil-glicina. Parece ser que el metabolismo de la glucosa en el hematíe no depende de insulina y que la cantidad de hemoglobina glicosilada en sangre esta estrechamente ligada a los niveles de glucoemia (5,44).

La pielonefritis es otra alteración frecuente en pacientes con diabetes (sin estar bien determinada su patogenia), sin embargo, en nuestro trabajo este no fue un hallazgo consistente y cuando se observó, siempre fue focal y de grado leve, además de que al comparar a los tres grupos no hubo diferencia, por lo que no guardo relación con el estado de diabetes, probablemente los animales cursaron con alguna infección subclínica no perceptible cuando se practicó el examen físico al inicio del experimento.

Las ratas diabetizadas mostraron mayor grado de necrosis del epitelio tubular en contraste con las controles en las que prácticamente estuvo ausente esta lesión, no se observó que el tratamiento con glicina tuviera un efecto "protector" contra esta lesión, ya que también en las ratas tratadas hubo tubulonefrosis, presentando un aspecto histológico semejante a las diabetizadas sin tratamiento. A diferencia de la pielonefritis, la necrosis tubular no se menciona en la literatura como una lesión frecuente en la diabetes, por lo que pensamos que la necrosis puede deberse a la disminución del aporte de oxígeno al epitelio tubular por isquemia.

#### ALTERACION EN LOS ISLOTES PANCREÁTICOS

Como era de esperarse en nuestro modelo experimental, los grupos de ratas diabetizadas con y sin tratamiento fueron significativamente diferentes al grupo de ratas control, en las que prácticamente no se observaron lesiones en el páncreas endocrino, con lo que comprobamos que la STZ es capaz de causar necrosis de las células beta y de desencadenar DM (1,3,5,18,20,27,32).

El grado de vacuolización (depósito de glucógeno) de las células  $\beta$  observado en nuestro modelo experimental también fue mayor para los grupos de ratas diabetizadas independientemente de si recibieron o no tratamiento con glicina, en comparación con las ratas del grupo control, cuyos islotes no fueron dañados por la STZ. La literatura marca que los trastornos hidropicos (vacuolización) constituyen el primer paso aunque reversible de la destrucción de los islotes. generalmente esta lesión se encuentra presente en pacientes diabéticos no tratados con un tratamiento inadecuado o comatosos (2). El citoplasma de la célula  $\beta$  primero sufre una vacuolización, que más tarde desaparecerá, y sólo quedarán visibles los núcleos y membranas celulares. Estudios histoquímicos han demostrado que dichas vacuolas contienen glucógeno en lugar de lípidos o líquidos como antiguamente se pensaba (2,7,31,43); por lo que podemos inferir que los animales que presentaron un grado de lesión leve o moderada pudieran estar en una fase inicial de daño celular y los animales que tenían un grado de lesión severo ya estuvieran en proceso de muerte celular y continúan así con la necrosis. Por otro lado según lo citado por Anderson (2), cuando existe un tratamiento inadecuado de la DM se presentará vacuolización de las células  $\beta$ , probablemente este hecho se presentó en nuestro estudio y por consiguiente no hubo diferencia significativa entre los animales diabetizados con y sin tratamiento. La glicina sólo actúa disminuyendo el riesgo de la microangiopatía pero no es estrictamente un hipoglucemiante, que como se sabe se requiere administrar para el tratamiento y control de la diabetes (5).

En nuestro modelo experimental de DM ningún animal de los tres grupos presentó depósito de amiloide, lo que concuerda con que el hallazgo histológico característico observado en las fases crónicas de la DMNID en los humanos, primates y gatos es la acumulación de amiloide en los islotes pancreáticos, que se observan hasta en un 90% de las personas diabéticas. El principal componente del amiloide es una

hormona pancreática: el polipéptido amiloide de islotes (PPAI), conocido también como amilina (12,28,30,48,60,61), para que se produzca el depósito de esta proteína es necesario que se cumplan dos condiciones, la primera que la amilina posea una secuencia de aminoácidos específica, ya que la propensión a formar fibrillas depende de esto, y la segunda es la sobreproducción de amilina en los islotes; las ratas y ratones tienen una secuencia aminoacídica distinta en la región amiloidogénica de la amilina y no desarrollan amiloidosis pancreática asociada a diabetes (4,23,45), por lo que podemos concluir que todavía hace falta investigar más acerca de la amilina en otros modelos experimentales, para poder así tener la posibilidad de saber con certeza que papel desempeña en la patogénesis de la DMNID y con esto llegar a una terapéutica más eficiente para el paciente diabético.

El grado de necrosis observado en los islotes pancreáticos de nuestro modelo resultó como se esperaba: fue mayor en los animales de los dos grupos que fueron diabetizados (hayan o no recibido glicina) que en los animales del grupo control, y aunque la necrosis de los islotes pancreáticos no es un hallazgo típico de la DM, puede desarrollarse tras la degeneración hidrópica, o como consecuencia de una infiltración linfocitaria o inflamatoria (2,43,48).

La fibrosis puede desarrollarse también tras la infiltración por glucógeno o la necrosis del epitelio insular. Pero incluso en los casos avanzados, hay poca extensión de la fibrosis hacia el tejido acinar adyacente (2). En nuestro trabajo ésta no fue un hallazgo contundente. En cuanto a la atrofia de los islotes no se describe como una lesión constante o de significancia en la diabetes, más bien es resultado o respuesta a la necrosis preexistente en páncreas. En nuestro modelo experimental no se encontró diferencia al hacer comparaciones entre los tres grupos de estudio, por lo que se puede

inferir que la atrofia de islotes en este modelo experimental no tuvo correlación con la condición diabética de las ratas.

#### ALTERACIONES EN OJO

En nuestro modelo experimental el grupo de ratas diabéticas sin tratamiento mostró en su mayoría microaneurismas (67%), en tanto que en aquellas que fueron tratadas con glicina sólo en el 17% del grupo se observó esta lesión y estuvo ausente en el grupo control. Ningún animal presentó alguna otra alteración de las mencionadas en la literatura que corresponden a la retinopatía; pero las lesiones observadas en nuestros animales pueden entrar dentro de la retinopatía no proliferativa. La literatura cita que aproximadamente la mitad de los pacientes que cursan con microaneurismas retinianos tienen también glomeruloesclerosis nodular. El grado y extensión de esta lesión en pequeñas especies, son leves en comparación a los observados en pacientes humanos, y esto puede deberse a que la sobrevida de los perros diabéticos no es la suficiente para desarrollar la retinopatía o para que llegue a ser evidente clínicamente (38,48). El hecho de que algunas ratas presentaran glomeruloesclerosis junto con microaneurismas, hace que este modelo se acerque más a lo que se ha descrito en personas con DM y quizá sólo se hubiera requerido un poco más de tiempo de evolución de la condición diabética en este modelo, para que se pudiera presentar más clásica la retinopatía, ó probablemente al igual que sucede en los perros, las ratas no alcancen la edad en que la retinopatía sea de importancia clínica.

#### ALTERACIONES EN HÍGADO

En el hígado del paciente diabético se han observado varias lesiones histopatológicas como son el depósito de glucógeno, el hígado graso, la fibrosis y en algunos casos muy crónicos se ha observado la presencia de cirrosis (2,7,19,31). La

alteración más frecuente encontrada en el hígado de pacientes con DMID, es el aumento del depósito de glucógeno en hepatocitos, secundaria a un exceso de insulina exógena, en nuestro modelo no se observó esta lesión ya que no les fue suministrada insulina exógena a las ratas. Otro hallazgo constante en diabéticos es el hígado graso que es más frecuente en la DMNID y está estrechamente relacionado con la obesidad más que con la hiperglucemia, por lo que puede corregirse eliminando el exceso de grasa y carbohidratos en la dieta (48). En cambio en pacientes con DMID, el adecuado control de la glucemia es el factor más importante en el tratamiento del hígado graso. En la literatura veterinaria, no hay estudios específicos, que definan con más detalle las posibles etiologías de las alteraciones hepáticas asociadas a la diabetes, sin embargo Gepts en una revisión de algunos casos demostró que el hígado graso constituía el hallazgo histopatológico más frecuente (16).

Únicamente un animal del grupo de ratas diabetizadas sin tratamiento presentó cambio graso en grado moderado; en el resto de los animales de los tres grupos, casi todas presentaron pequeños focos de lipidosis sin que esto se pueda considerar como significativo. La explicación del por qué ninguno de los animales desarrolló un hígado graso se puede deber al tiempo de evolución de la condición diabética, ya que generalmente este hallazgo se observa en casos crónicos, y a que las ratas de nuestro modelo experimental nunca presentaron obesidad, que es otra condición para que se pueda presentar el hígado graso



### CONCLUSIONES

- El modelo de diabetización con estreptozotocina *i.m.* en ratas logró reproducir aunque de forma leve, las lesiones histológicas que se observan en riñón, páncreas y ojo descritas en los humanos con diabetes mellitus. sin embargo no se observó hígado graso.
- La suplementación con glicina (por vía oral) en ratas diabetizadas logró disminuir lesiones como la acumulación de glucógeno en túbulo renales y la formación de microaneurismas en el ojo.
- Dado que los animales diabetizados tratados con glicina, mostraron menor pérdida de peso corporal y menor grado de lesiones histológicas que las no tratadas, se puede considerar a la glicina como coadyuvante en el tratamiento indicado de la diabetes.

## BIBLIOGRAFIA

1. - Alvarado Vasquez, H, Noe. Análisis neurológico, bioquímico y morfológico de un modelo de rata diabética tipo I. tratada con glicina ó taunna. Tesis de Maestria. Fac. de Ciencias. UNAM. (1996)
2. - Anderson, W.A.D., Scotti Thomas M. : Hígado, Vesícula Biliar y Páncreas en Anatomía Patológica Básica Novena Ed Mosby. 462-467. España 1980.
3. - Bank, Norman., Klose, Ruth., Aynedjian, S, Hagop., Nguyen, Dang and B, Sablay Leonarda. : Evidence against increased glomerular pressure initiating diabetic nephropathy. Kidney International .31: 898-905 (1987).
4. - Betsholtz, C; Christmansson L, Engstrom, U; et al: Structure of cat islet amyloid polypeptide and identification of amino acid residues of potential significance for islet amyloid formation. Diabetes 39: 118. (1990)
5. - Brownlee, M; Vlassara, H; Kooney,A, Ulrich, P; Cerami, A.: Aminoguanidine prevents diabetes- induced arterial wall protein cross-linkingn. Science .232: 1629-1632 (1986).
6. - Candeletta, SC; Homer, BL, Garner, M. M; Isaza, R.: Diabetes mellitus associated with chronic lymphocytic pancreatitis in an african grey parrot (psittacus erithacus). J Ass Av Vet, 7(1): 39-43 (1993)
7. - Carlton, M. William, McGavin, D.M : Thomson's Special Veterinary Pathology. 2da edición Mosby ed. (1995).
8. - Carvajal, Guillermo . Juárez de Carvajal , E., Ramos Martinez, G.,Carvajal Juarez M.A.: Inhibición de la Glicosilación no enzimática de la hemoglobina en la diabetes mellitus. Rev Inst. Nal. Enf. Resp. Mex . 8 (3) 185 - 188 (1995).
- 9 - Carvajal, Guillermo., Zamudio, Pedro., Alvarado, Noé., G Cruz, J., Juárez de Carvajal,E.: Efecto protector de la glicina en la microalbuminuria de ratas con diabetes tipo I. Neumología y cirugía de tórax , 55 (1) suplemento: 30 (1996).
- 10.- Cerami, Anthony, Vlassara, Helen, Brownlee, Michael.: Glucosa y envejecimiento Inv y Ciencia 130 52-59 (1987).
- 11.- Collobert,C; Gillet,JP; Sorel,P; Minnebo,J.: Chronic pancreatitis associated with diabetes mellitus in a Standardbred rece horse: a case report. J Eq Vet Sc 10 (1): 58-61 (1990).

- 12.- Cooper, GJS; Leighton,B; Dimitriadis,GD; et al.: Amylin found in amyloid deposits in human type 2 diabetes mellitus may be a hormone that regulates glycogen metabolism in skeletal muscle. Proc Natl Acad Sci USA **85**: 7763 (1988).
- 13.- Danniell, Wayne,W: Bioestadística: Base para el análisis de las ciencias de la salud. ed. Limusa pp 454,55,65. México (1977).
- 14.- Frank, RN.: Diabetic retinopathy:current concepts of evaluation and treatment. Endocrinol Metab Clin North Am **15**: 933-967 (1986).
- 15.- Fredman,EA.: Diabetic retinopathy: current concepts of evaluation and treatment. Endocrinol Metab Clin North Am **15**: 933-967 (1986).
- 16.- Gepts,W; Toussaint D.: Spontaneous diabetes in dogs and cats. A pathological study. Diabetologia **3** 249-265 (1967).
- 17.- Gómez, Pérez, F J, Aguilar, Salinas, C, A.: Diabetes Mellitus: Clasificación, diagnóstico, patogenia y tratamiento capítulo 138 en: Uribe, Esquivel, M.: Tratado de medicina interna Tomo I. ed. Medica Panamericana S.A. de C.V. 2a ed. México (1995).
- 18.- Goodman, Katzung G. Bertram.: Farmacología Clínica y Básica. ed.El Manual Moderno.pp 664-680 Mexico (1984).
- 19.- Greene,D.A., et al Sorbitol,phosphoinositides,and sodium potassium ATPase in the pathogenesis of diabetic complications. N Engl J. Med. **316**, 599 (1987).
- 20.- Gugliucci,A and Bendayan, M.: Reaction of advanced glycation endproducts with renal tissue from normal and streptozotocin-induced diabetic rats: an ultrastructural study using colloidal gold cytochemistry. The journal of histochemistry and cytochemistry. **43** (6) 591-600 (1995).
- 21.- Haas, Erwin.: 50 Diagnostic Special Stains for Surgical Pathology. J.B. Lippincott company 68,100 1981
- 22.- Hoening,M; Dawe DL.: A qualitative assay for beta cell antibodies. PPreliminary results in dogs with diabetes mellitus. Vet. Immunol. Immunopathol. **32**: 195-203 (1993).
- 23.- Höppener, JWM; Verbeek, JS; deKoning, EJP; et al. : Chronic overproduction of islet amyloid polypeptide/amylin in transgenic mice:Lyosomal localization of human islet amyloid polypeptide and lack of marked hyperglycemia or hyperinsulinemia. Diabetologia **36**: 1258. (1993).
- 24.- Hostetter H. Thomas., Troy L. Julia, and Brenner M. Barry.: Glomerular hemodynamics in experimental diabetes mellitus. Kidney International. **19** 410-415. (1981).
- 25.- Ihe,L, Sherri.: Tratamiento nutritivo de la diabetes mellitus en: Graco, Deborah; Peterson, E.Mark.: Diabetes mellitus. Clinicas veterinarias de norteamerica. Interamericana, MCGRAW-HILL. pp 623-639 USA 1995.

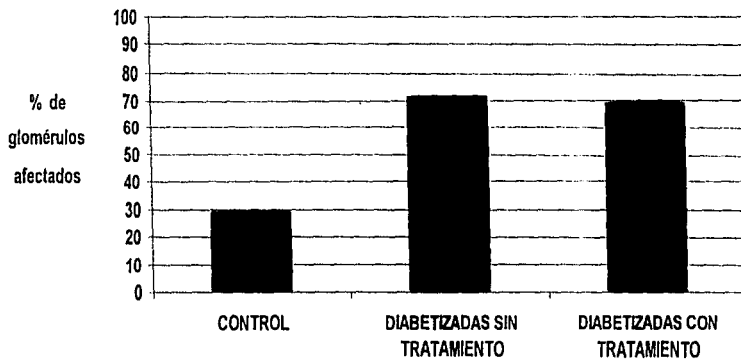
- 26.-Jaspan, JB: *The neuropathies of diabetes*, en DeGrott, LJ (ed): *Endocrinology*, 2da.ed, WB Saunderspp 1474-1511 Philadelphia 1989.
- 27.- Jin-T; Nordberg-G, Sehlin-J, Vesterberg-O: Protection against cadmium-metallotionein nephrotoxicity in streptozotocin-induced diabetic rats: role of increased metallothionein synthesis induced by streptozotocin. Toxicology, 106 (1-3):55-63 Jan (1996).
- 28.- Johnson, KH, O'Brien,TD, Betsholtz C et al.: Biology of disease: Islet amyloid polypeptide. Mechanisms of amyloidogenesis in the pancreatic islets and potential roles in diabetes mellitus. Lab Invest 66: 522 (1992).
- 29.- Johnson,CA; Kittleson,MD; Indrien,RJ : Peripheral neuropathy and hypotension in a diabetic dog. J.Am.Vet.Med.Assoc 9: 1007-1009 (1983).
- 30.- Johnson,KH, O'Brien,TD, Betsholtz,C et al. Islet amyloid, islet-amyloid polypeptide and diabetes mellitus. N.Engl.J.Med. 321 513 (1989).
- 31.- Jubb,KVF, Kennedy,C,P; Palmer,Nigel. *Pathology of domestic animals*. 4ed. Vol 2 Academic press, pp 419-422 California 1993
- 32.- Kaizu-K, Ling-QY; Uru-K, Ikeda-M, Hashimoto-O; Komine-N; Eto-S : The characteristics of renal hemodynamics in diabetic spontaneously hypertensive rats in comparison with diabetic Wistar-Kyoto rats. J.Diabetes-Complications, 9 (4) 224-6 Oct-dic (1995).
- 33.- King,G,L; Shiba,T; Oliver,J; Inoguchi T and Bursell, S-E.: Cellular and molecular abnormalities in the vascular endothelium of diabetes mellitus. Ann.Rev.Med. 145:179-88 (1994).
- 34.- Kramer,JW,Klaassen,JK,Baskin,DG, et al.: Inheritance of diabetes mellitus in keeshond dogs. Am.J.Vet.Res 49 :428-431 (1988).
- 35.- Lutz,TA,Rossi,R,Caplazi,P,Ossent,P Secondary diabetes mellitus in a pygmy goat. Vet Rec 135(4) 93 (1994)
- 36.- Mauer, M; et al.: Diabetic glomerulosclerosis. En Schrier,RW; Gottschalk,CW.: *Diseases of the kidney*, 5th ed, Little,Brown&CO, pp2153-2189 Boston 1993.
- 37.- Mendenhall, William; *Introducción a la Probabilidad y la Estadística*. Grupo ed Iberoamérica, S.A de C.V., 5a. ed. 168,290,393, 506-509. 1987.
- 38.- Monti, F; Bellan, B; Berardi,S, et al. The clinical picture of diabetic retinopathy in the dog. Folia\_Vet\_Lat 6: 249-274. (1976).
- 39.- Muñana, R. Karen.; *Complicaciones tardías de la diabetes mellitus, primera parte: retinopatía, nefropatía, neuropatía*. En: Greco, Deborah; Peterson, E.Mark. : *Diabetes mellitus*. *Clinicas veterinarias de norteamérica*. Interamericana, MCGRAW-HILL pp 739-754 USA 1995.

- 40.- Nathan, D.M.: Long-term complications of diabetes mellitus. N. Engl. J. Med. **328**: 1676, (1993)
- 41.- National Diabetes Data Group., Classification and diagnosis of diabetes mellitus and other categories of glucose intolerance. Diabetes **28** : 1039-1057 (1979).
- 42.- Nelson,W, Richard : Disorders of the endocrine pancreas in: Ettinger: Textbook of veterinary internal medicine. Vol 3. section X pp 1676-1706.
- 43.- Netter, Frank.H. : Sistemas Endócrino y Enfermedades Metabólicas. Tomo IV Salvat Primera ed. 163-167, 1980.
- 44.- Nichols, Rhett y Crenshaw, L. Kathy : Complicaciones y enfermedades concurrentes asociadas a la cetoacidosis diabética y a otras formas graves de diabetes mellitus. en : Greco, Deborah; Peterson, E. Mark. : Diabetes mellitus. Clinicas veterinarias de norteamérica. Interamericana MCGRAW-HILL, pp 640-661 USA 1995.
- 45.- O'Brien TD; Hayden DW; Johnson KH, et al : Immunohistochemical morphometry of pancreatic endocrine cells in diabetic, normoglycaemic glucose-intolerant and normal cats. J Comp Pathol **96**: 357. (1986).
- 46.- O'Brien, BA; Harmon, BV; Cameron, DP; Allan, DJ: Beta-cell apoptosis is responsible for the development of IDDM in the multiple low-dose Streptozotocin model. J Pat **178** (2) 176-81 (1996).
- 47.- Oturai,PS; Rasch,R; Hasselager,E; Johanseb,Pb; Yokoyama,H; Thomsen,MK; Myrup,B; Enevoldsen,A; Deckert,T.: Effects of heparin and aminoguanidine on glomerular basement membrane thickening in diabetic rats. APMIS **104** (4) : 259-64 (1996).
- 48.- Robbins,Stanley,L., Cotran,Ramsi,S.,Kumar,Vinay.: Patología estructural y funcional. ed.Interamericana-Mcgraw-Hill 5a. ed. pp 1006-1020,1062-1065. España 1995.
- 49.- Rubin L. F.: Diabetic Retinopathy. In Atlas of veterinary ophthalmoscopy. Philadelphia.Lea & Febiger. pp 138-140 (1974).
- 50.- Sahal, M; Ozlem, MB; Imren, HY; TAnyel, B.: Relationship between diabetes mellitus and foot and mouth disease in dairy cattle. Vet Fak Der Ankara Uni **41**(2): 169-181 (1994).
- 51.- Staempfli, HR; Eigenmann, EJ; Clarke, LM.: Insulin treatment and development of anti-insulin antibodies in a horse with diabetes mellitus associated with a functional pituitary adenoma. Can Vet J **29** (11): 934-936 (1988).
- 52.- Steel, Robert,G.D; Torrie, James,H.: Principles and procedures of statistics a biometrical approach.ed. McGraw-Hill international book company,2a ed. USA. (1981).

- 53 - Tanimaya, H; Shirakawa, T; Furuoka, H; Osame, S; Kitamura, N; Miyazawa, K.: Spontaneous diabetes mellitus in young cattle: histologic immunohistochemical and electron microscopic studies of islets of langerhans. Vet Pat 30(1):46-54 (1993).
- 54 - Tanimaya, H; Ushiki, T; Tajima, M; Kurosawa, T; Kitamura, N; Takahashi, K; Matsukawa, K; Itakura, C.: Spontaneous diabetes mellitus associated with persistent bovine viral diarrhoea (BVD) virus infection in young cattle. Vet Pat 32(3): 221-229 (1995)
- 55 - The Diabetes Control and Complications Trial Research Group. The effect of intensive treatment of diabetes on the development and progression of long-term complications in insulin-dependent diabetes mellitus (N. Engl. J. Med. 329: 977, (1993).
- 56 - Thomas, PK, Eliasson, SG. Diabetic neuropathy. In: Dyck, PJ; Thomas, PK; Lambert, EH, et al (eds) Peripheral neuropathy. 2 ed WB Saunders pp 1773-1810. Philadelphia 1984.
- 57 - Tisher, C, y Brenner, B.M. Renal pathology, with clinical and pathological correlations. 2da ed Philadelphia, J.B. Lippincott, 1994.
- 58 - U.S. Department of Health and Human Services., Guide for the Care and Use of Laboratory Animals. Public Health Service National Institutes of Health
- 59 - Vlassara, H.; Fuh, H.; Makita, Z.; Krungkrai; Cerami, A. and Bucala, R.: exogenous advanced glycosylation end products induce complex vascular dysfunction in normal animals: A model for diabetic and aging complications. Proc. Natl. Acad. Sci. USA, 89 :12043-12047 (1992).
- 60 - Westermark, P., Wernstedt, C; Wilander, E; et al.: Amyloid fibrils in human insulinoma and islet of langerhans of the diabetic cat are derived from a neuropeptide-like protein also present in normal islet cells. Proc Natl Acad Sci USA 84: 3881. (1987)
- 61 - Westermark, P; Wernstedt, C; Wilander, E; et al.: A novel peptide in the calcitonin gene related peptide family as an amyloid fibril protein in the endocrine pancreas. Biochem Biophys Res Commun 140: 827 (1986).
- 62 - WHO Study Group. Diabetes mellitus. Geneva WHO Technical Reports. Series 727 : 1-113 (1985)
- 63 - Yang, CW., Vlassara, H., Peten, EP., HE, CJ., Striker, GE., Striker LJ.: Advanced glycation end products up-regulate gene expression found in diabetic glomerular disease. Proc Natl Acad Sci U S A 91(20) 9436-40 (1994).
- 64 - Zamudio, Pedro., Carvajal, Guillermo., Alvarado Noé., G. Cruz Jaime., Juárez Carvajal, E.: Estudio "in vivo" e "in vitro" de la inhibición por la glicina de la glucosilación no enzimática de proteínas en ratas diabéticas. Neomología y cirugía de tórax : 55 (1) suplemento : 30 (1995).

- 65- Zatz, Roberto., Rentz Dunn, B., W. Meyer Timothy., Anderson, S., Renke G. Helmut, and Brenner M. B.: Pervention of Diabetic Glomerulopathy by Pharmacological Amelioration Of Glomerular Capillary Hypertension J. Clin. Invest. 77 1925-30 (1986)
- 66- Zatz, Roberto., W. Meyer, Timothy., G. Renke, Helmut, and M. Brenner.: Predominance of hemodynamic rather than metabolic factors in the pathogenesis of diabetic glomerulopathy. Proc. Natl Acad. Sci. USA. 82: 5963-5967. (1985)

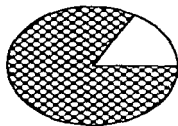
FIGURA 1  
GLOMERULOESCLEROSIS




$p < 0.01$



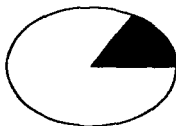
## FIGURA 2 CAMBIO HIDROPICO EN TUBULOS RENALES



DIABETIZADAS  
TRATADAS CON  
GLICINA (n=6)



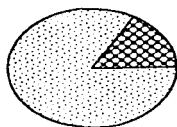
DIABETIZADAS  
SIN  
TRATAMIENTO  
(n=6)



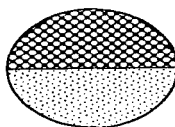
CONTROL  
(n=6)

□ ausente  
▨ leve  
▩ moderado  
■ severo

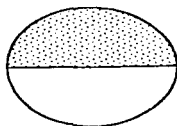
FIGURA 3  
NECROSIS TUBULAR



DIABETIZADAS  
TRATADAS CON  
GLICINA (n=6)



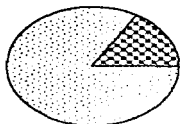
DIABETIZADAS  
SIN  
TRATAMIENTO  
(n=6)



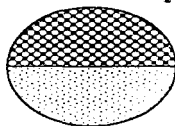
CONTROL  
(n=6)

ausente  
leve  
moderado  
severo

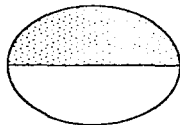
FIGURA 4  
PIELONEFRITIS



DIABETIZADAS  
TRATADAS CON  
GLICINA (n=6)



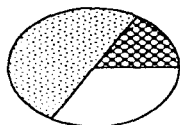
DIABETIZADAS  
SIN  
TRATAMIENTO  
(n=6)



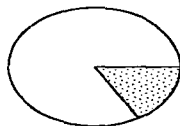
CONTROL  
(n=6)

ausente  
leve  
moderado  
severo

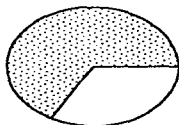
FIGURA 5  
FIBROSIS PANCREÁTICA



DIABETIZADAS  
TRATADAS CON  
GLICINA (n=6)



DIABETIZADAS  
SIN  
TRATAMIENTO  
(n=6)



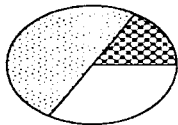
CONTROL  
(n=6)

ausente  
leve  
moderado  
severo

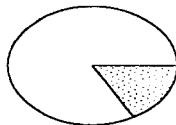
ESTA TESIS NO DEBE  
SALIR DE LA BIBLIOTECA

39

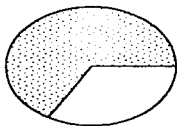
FIGURA 6  
VACUOLIZACIÓN DE CÉLULAS  
BETA EN PÁNCREAS



DIABETIZADAS  
TRATADAS CON  
GLICINA (n=6)



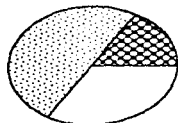
DIABETIZADAS  
SIN  
TRATAMIENTO  
(n=6)



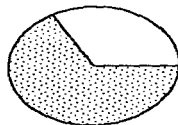
CONTROL  
(n=6)

ausente  
leve  
moderado  
severo

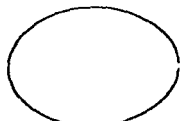FIGURA 7  
ATROFIA DE ISLOTOS  
PANCREÁTICOS



DIABETIZADAS  
TRATADAS CON  
GLICINA (n=6)



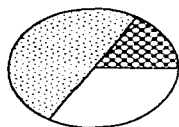
DIABETIZADAS  
SIN  
TRATAMIENTO  
(n=6)



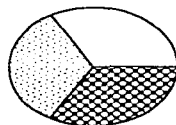
CONTROL  
(n=6)

 ausente  
leve  
moderado  
severo

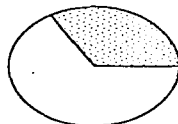
FIGURA 8  
NECROSIS PANCREÁTICA



DIABETIZADAS  
TRATADAS CON  
GLICINA (n=6)



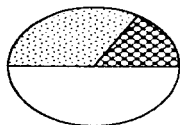
DIABETIZADAS  
SIN  
TRATAMIENTO  
(n=6)



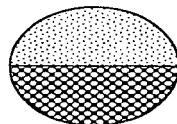
CONTROL  
(n=6)

□ ausente  
● leve  
▣ moderado  
■ severo

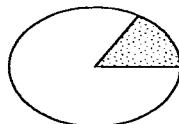
FIGURA 9  
OPACIDAD DEL CRISTALINO



DIABETIZADAS  
TRATADAS CON  
GLICINA (n=6)



DIABETIZADAS  
SIN  
TRATAMIENTO  
(n=6)

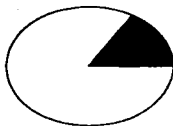


CONTROL  
(n=6)

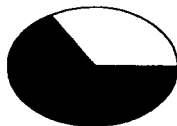□ ausente  
● leve  
■ moderado  
■ severo



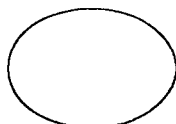
**FIGURA 10**  
**MICROANEURISMAS**



**DIABETIZADAS  
TRATADAS CON  
GLICINA (n=6)**



**DIABETIZADAS  
SIN  
TRATAMIENTO  
(n=6)**



**CONTROL  
(n=6)**

 ausente

 presente