



229  
Reg.  
7849  
2011/11/12  
1071  
4123  
10/12

**UNIVERSIDAD NACIONAL  
AUTONOMA DE MEXICO**

**Facultad de Medicina Veterinaria y Zootecnia**

**MANUAL DE MANEJO DEL PACIENTE CON TRAUMA-  
TISMO ABDOMINAL ESTUDIO RECAPITULATIVO**

**T E S I S**  
Que para obtener el Título de  
MEDICO VETERINARIO ZOOTECNISTA  
**P r e s e n t a**

**Francisco Javier Rodríguez Palacios**

**A S E S O R E S**  
**DR. CARLOS SANTOSCOY MEJIA**  
**DR. JESUS PAREDES PEREZ**

**México, D. F.**

**1995**

**FALLA DE ORIGEN**



Universidad Nacional  
Autónoma de México



## **UNAM – Dirección General de Bibliotecas Tesis Digitales Restricciones de uso**

### **DERECHOS RESERVADOS © PROHIBIDA SU REPRODUCCIÓN TOTAL O PARCIAL**

Todo el material contenido en esta tesis está protegido por la Ley Federal del Derecho de Autor (LFDA) de los Estados Unidos Mexicanos (México).

El uso de imágenes, fragmentos de videos, y demás material que sea objeto de protección de los derechos de autor, será exclusivamente para fines educativos e informativos y deberá citar la fuente donde la obtuvo mencionando el autor o autores. Cualquier uso distinto como el lucro, reproducción, edición o modificación, será perseguido y sancionado por el respectivo titular de los Derechos de Autor.

**MANUAL DE MANEJO DEL PACIENTE CON TRAUMATISMO ABDOMINAL.  
ESTUDIO RECAPITULATIVO**

**TESIS PRESENTADA ANTE LA DIVISION DE ESTUDIOS  
PROFESIONALES DE LA FACULTAD DE MEDICINA VETERINARIA Y  
ZOOTECNIA**

**DE LA**

**UNIVERSIDAD NACIONAL AUTONOMA DE MEXICO PARA LA  
OBTENCION DEL TITULO DE MEDICO VETERINARIO ZOOTECNISTA**

**POR**

**FRANCISCO JAVIER RODRIGUEZ PALACIOS**

**ASESORES: CARLOS SANTOSCOY MEJIA.  
JESUS PAREDES PEREZ.**

**MEXICO D.F., 1995.**

## ***DEDICATORIA***

***Esta obra está dedicada a todos aquéllos seres  
cuadrúpedos que deambulan por ahí, esperando  
que el ser humano deje de ser irracional.***

## **CONTENIDO**

<b>RESUMEN .....</b>	<b>(1-2)</b>
<b>INTRODUCCION .....</b>	<b>(3-8)</b>
<b>PROCEDIMIENTO .....</b>	<b>(9 )</b>
<b>ANALISIS DE LA INFORMACION .....</b>	<b>(10-157)</b>
<b>LITERATURA CITADA .....</b>	<b>(158-177)</b>
<b>FIGURAS .Y CUADROS.....</b>	<b>(27,67-70,81,82,113,114)</b>

## RESUMEN

**RODRIGUEZ PALACIOS, FRANCISCO JAVIER. MANUAL DE MANEJO DEL PACIENTE CON TRAUMATISMO ABDOMINAL (Bajo la dirección de : Carlos Santoscoy Mejia y Jesus Paredes Pérez)**

**Se analizó y recopiló la información más relevante sobre el tema de Traumatismo Contuso y Abierto en Abdomen de Perros y Gatos incluyendo Etiología, Signos, Diagnóstico y Tratamiento.**

**La información se ordenó en forma sistemática por órganos incluyendo urteres u uretra.**

**Se mencionan los métodos diagnósticos en cada caso, los cuales resultan accesibles para cualquier médico, así como tratamientos sencillos que se pueden aplicar en cualquier clínica.**

## **INTRODUCCION**



## **CAPITULO I**

### **INTRODUCCION**

**El médico veterinario dedicado a la clínica de perros y gatos enfrenta situaciones que requieren cuidados de urgencia. Entre éstas, el manejo de pacientes traumatizados representa una área en la que el clínico debe ser capaz de diagnosticar y tratar al paciente rápidamente, ya que el traumatismo puede comprometer la vida del animal. (34, 64)**

**La mayoría de los traumatismos en pequeñas especies son provocados por atropellamiento y con menos frecuencia por caídas, peleas con otros animales, heridas con arma de fuego u objetos punzocortantes y desgraciadamente por iatrogenias. (64, 69)**

**Dada la naturaleza de huir del objeto amenazante, la región del abdomen, pelvis y miembros pelvianos son las zonas más afectadas; ocupando el hígado el primer lugar dentro de la cavidad abdominal en sufrir el daño. (39, 68, 69)**

**Cuando el animal sufre un golpe severo es de esperar que estén dañados órganos internos, además de existir hemorragias y lesiones en el sistema óseo. (36, 62, 68, 104)**

**El abdomen contiene numerosos órganos que se incluyen en diversos sistemas, por esto la signología encontrada cuando hay traumatismo es poco clara, ya que en ocasiones están afectados varios de éstos. (34, 67)**

**En perros y gatos el traumatismo abdominal se clasifica como contuso o cerrado y perforante o abierto. El primero es más común; por otro lado, un traumatismo perforante representa mayor problema para su manejo, ya que éstas heridas ofrecen vía de entrada a numerosos microorganismos lo cual agrava el cuadro. Es importante señalar que el tamaño de la herida no tiene relación alguna con la extensión del daño de las vísceras. (36, 62)**

**La signología de un paciente politraumatizado es, en términos generales, la siguiente: indiferencia, postración, agresividad (en muchos casos debida al dolor), polipnea, taquicardia, tiempo de llenado capilar aumentado, abdomen distendido, heridas abiertas en caso de traumatismo perforante, estado de choque, dolor abdominal que puede variar de agudo a subagudo. Estos signos pueden o no estar presentes y variar de un momento a otro de acuerdo al estado del paciente; en casos como ruptura de la vesícula biliar, ductos biliares o lesión en el tracto urinario, la signología puede no ser aparente hasta después de algunas horas e incluso días. (34)**

Existen diversos métodos diagnósticos para determinar los órganos afectados en el paciente traumatizado, debiendo elegirse aquellos que no comprometan la vida del individuo, que sean fáciles de realizar, confiables y de fácil acceso para el clínico. Dentro de éstos, los más importantes son:

**RADIOLOGIA.-** Se debe tener presente que el tomar radiografías implica movilizar al paciente y colocarlo en posiciones que pueden agravar su estado, por lo que se debe aclarar si la vida del paciente depende de la toma de radiografías o si éstas se pueden demorar unas horas. (100) Las placas radiográficas son un auxiliar diagnóstico en casos de desgarro de las paredes de la cavidad abdominal, líquido en el espacio retroperitoneal (traumatismo renal), dilatación, torsión y ruptura de los órganos del tracto gastrointestinal, presencia de líquido en abdomen, viabilidad de fetos en útero traumatizado, entre otros. (7, 41, 42, 64) Se señala en el presente manual las tomas, posiciones y pruebas adicionales para la evaluación de radiografías de cada órgano.

**PARACENTESIS ABDOMINAL.-** La paracentesis con catéter para diálisis peritoneal ofrece resultados más confiables que la paracentesis con aguja únicamente, ya que se detectan volúmenes de hasta 2 ml/Kg de fluido libre en abdomen. (32) Por medio de esta técnica se detectan hemorragias, lesiones en la vesícula, ruptura de

**vejiga, de ureteres o de intestinos, los cuales provocan peritonitis de consecuencias graves en caso de no ser detectados oportunamente, la punción se evitará en caso de sospechar de hernia diafragmática.**

**LAVADO PERITONEAL DIAGNOSTICO.- Se detectan cantidades mayores de .8 ml/Kg de líquido libre en la cavidad, se realiza el lavado peritoneal en caso de haber obtenido resultados negativos con la paracentesis y se mantenga la sospecha de hemorragia o ruptura de órganos. (32)**

**ULTRASONIDO.- Los aparatos de ultrasonido de tiempo real con transductores de 5 y 7.5 Mhz resultan óptimos para examinar el abdomen de un perro o gato. El transductor de 5 Mhz permite la visualización de profundidades de 12 a 15 cm. y se utiliza para órganos grandes como el hígado. El transductor de 7.5. Mhz provee buen detalle de las estructuras localizadas a una profundidad de 6 a 8 cm. Para realizar el estudio se debe rasurar el área doonde se coloca el transductor, además de aplicar gel en la piel para obtener contacto adecuado entre el transductor y el paciente. (7, 71)**

**PRUEBAS DE LABORATORIO.- La biometría hemática, el perfil bioquímico, así como el estudio de Alanin-Amino transferasa, creatinina y otros indicadores séricos son auxiliares en el manejo de pacientes politraumatizados. (32, 34, 35, 36, 67) El urianálisis en caso de uremia auxiliará al clínico para determinar su origen. (26) El**

**análisis del líquido obtenido de la paracentesis o lavado peritoneal diagnóstico, revelará daños en la vesícula, ureteres, vejiga, páncreas e intestinos.**

**Las pruebas rápidas no sólo proveen un diagnóstico acertado sino facilitan el manejo del paciente por lo que se recomienda el uso de tiras reactivas (Azostix \*, QuickScreen \*\*, Multistix \*\*\*) para la determinación de Nitrógeno Ureico Sanguíneo, Glucosa, Creatinina, pH, Proteínas, etc. Tanto en la sangre como en el líquido obtenido de la cavidad peritoneal. (32, 67, 90)**

**El manejo del individuo traumatizado comprende una amplia gama de prácticas, iniciando con la terapia específica en casos de choque, así como la aplicación de vendajes de presión en abdomen en caso de hemorragia abdominal, transfusiones sanguíneas, autotransfusiones, cirugía exploratoria y correctiva, drenajes peritoneales en traumatismos perforantes y en los casos menos severos, hospitalización del paciente para mantenerlo en observación. (33, 34, 35, 50)**

**\* HAVER, MOBAY ANIMAL HEALTH; AMES DIAGNOSTIC. E.U.A.**

**\*\* VETERINARY PRODUCTS LABORATORIES. E.U.A.**

**\*\*\*HAVER, MOBAY ANIMAL HEALTH; AMES DIAGNOSTIC. E.U.A.**

## PROCEDIMENTO

## **ANALISIS DE LA INFORMACION**

## INDICE

### CAPITULO I

INTRODUCCION.....(3-8)

### CAPITULO II

EXAMEN FISICO DEL PACIENTE POLI-  
TRAUMATIZADO .....(14-27)

### CAPITULO III

ESTADO DE CHOQUE: FISIOPATOLOGIA  
Y MANEJO .....(28-48 )

### CAPITULO IV

HEMORRAGIAS EN CAVIDAD ABDOMINAL:  
DIAGNOSTICO Y TRATAMIENTO.....(49-70)

### CAPITULO V

TRAUMATISMO EN HIGADO:  
DIAGNOSTICO Y TRATAMIENTO.....(71-82)



## **CAPITULO VI**

**TRAUMATISMO EN ESTOMAGO:  
DIAGNOSTICO Y TRATAMIENTO.....(83-93)**

## **CAPITULO VII**

**TRAUMATISMO EN PANCREAS:  
DIAGNOSTICO Y TRATAMIENTO.....(94-102)**

## **CAPITULO VIII**

**TRAUMATISMO EN INTESTINOS:  
DIAGNOSTICO Y TRATAMIENTO.....(103-114)**

## **CAPITULO IX**

**TRAUMATISMO EN BAZO:  
DIAGNOSTICO Y TRATAMIENTO.....(115-122)**

## **CAPITULO X**

**TRAUMATISMO EN RIÑONES:  
DIAGNOSTICO Y TRATAMIENTO.....(123-132)**

## **CAPITULO XI**

**TRAUMATISMO EN URETERES Y VEJIGA:  
DIAGNOSTICO Y TRATAMIENTO .....(133-146)**

## **CAPITULO XII**

**DESGARRES EN PARED ABDOMINAL:  
DIAGNOSTICO Y TRATAMIENTO.....(147-157)**

**LITERATURA CITADA.....(158-177)**

## **CAPITULO II**

### **EXAMEN FISICO DEL PACIENTE POLITRAUMATIZADO**

**Es responsabilidad del Médico Veterinario dedicado a la clínica de perros y gatos el hacer un diagnóstico rápido de tal forma que se establezca de inmediato un tratamiento y pronóstico sobre la condición del paciente. (17, 92) Esta responsabilidad es más evidente cuando se presenta un animal politraumatizado. (17)**

**El desenlace de cualquier agresión traumática dependerá del número y severidad de lesiones causadas. El primer paso que debe dar el Médico Veterinario que examine a un animal politraumatizado, es establecer qué anormalidades pueden ser fatales, a muy corto plazo y corregirlas o controlarlas inmediatamente. (17, 92) La presencia de lesiones evidentes pueden confundir al clínico y ocultar lesiones internas, especialmente aquellas que no presentan signos clínicos hasta pasados unos días. (17) Desafortunadamente las lesiones ocasionadas por traumatismo en abdomen, en muchos casos se manifiestan hasta las 24-48 horas post-traumatismo, de esta forma, el diagnóstico de las lesiones intra-abdominales puede resultar difícil debido a que los signos clínicos asociados son inespecíficos o no se presentan de inmediato. (34, 38)**

De las herramientas diagnósticas con las que cuenta el Veterinario para auxiliar al paciente y decidir si interviene quirúrgicamente o no, tenemos entre las primeras y más importantes a la anamnesis y el examen físico, sin embargo utilizando estos medios alrededor del 50% de las lesiones abdominales pasan desapercibidas. (34) Es importante que el clínico mantenga en mente lo anterior para evitar casos que puedan ser fatales y decidir si mantiene al animal en observación con un tratamiento médico, si lo manda a su casa o lo interviene de inmediato. (17, 29, 34)

Después de realizar la anamnesis y el examen físico, el Médico decidirá las pruebas auxiliares a utilizar de acuerdo a sus hallazgos. (3)

## **ANAMNESIS**

Para ahorrar tiempo, la anamnesis se debe tomar mientras se desarrolla el examen físico, éste es de gran importancia en aquellos casos en que se presenten lesiones que comprometen la vida en corto tiempo. (17, 29, 92) Debido a que el cliente está alterado, en la mayoría de los casos no manifiesta claramente sus pensamientos por lo que las preguntas deberán ser directas para obtener respuestas cortas, inclusive un simple si o no. (17, 62) Algunas de estas preguntas podrán ser:

- ¿Qué le pasó a su perro?**
- ¿Vió usted cuando esto ocurrió?**
- ¿Hace cuánto tiempo ocurrió el accidente?**
- ¿Su perro ha mejorado, se mantiene igual o ha empeorado?**
- ¿Vió algún sangrado?**
- ¿De qué parte sangró?**
- ¿Su perro puede caminar?**
- ¿Su perro ha tenido algún problema médico o quirúrgico recientemente?**
- ¿Está administrando algún medicamento actualmente?**

**\*TOMADO DE (17, 110)**

Es muy importante conocer los padecimientos anteriores del animal, pues muchos signos pueden ser causados por dichos padecimientos y no ser propios del traumatismo. (17, 92) Si han pasado algunas horas o más desde que ocurrió el accidente, es importante preguntar al propietario si el perro ha comido, orinado, defecado o vomitado; y en su caso el aspecto de la orina, heces o vómito.

**Si no se puede tomar una historia completa de inmediato, se deberá realizar, tan pronto como el paciente se haya estabilizado. (17, 119)**

**Si la lesión es el resultado de una caída, se debe conocer la altura desde la cual cayó y en que posición. Si el agente agresor fué un arma de fuego, es de gran ayuda conocer el tipo y calibre del arma.**

**Si el animal peleó con otro, se debe conocer la especie y la raza y si dichas agresiones consistieron en simples mordidas o bien sacudidas por el agresor; en este caso, así como en peleas con o entre gatos, se deberá sospechar de lesiones internas. (17, 29)**

**En accidentes vehiculares se establece si el animal corrió al lado del vehículo, fué golpeado por la defensa y rebotó, si las llantas le pasaron por encima o bien se rodó por debajo de la carrocería del coche; las lesiones internas son muy comunes en los últimos casos. (29, 110)**

## **EXAMEN FISICO**

**El examen físico se debe repetir a intervalos en aquellos pacientes que se queden en observación. (34)**

**Se realiza una evaluación del paciente tan pronto se reciba, las situaciones que comprometan la vida, se tratan inmediatamente, antes de realizar un examen físico detallado. (17, 29, 64, 65) Debido a que las causas de muerte en pacientes politraumatizados son por lo general: insuficiencia respiratoria y estado de choque, éstas condiciones se deberán diagnosticar de inmediato, basándose en la frecuencia respiratoria, tiempo de llenado capilar, color de las mucosas, intensidad del pulso, frecuencia cardíaca, hemorragias externas y nivel de conciencia. (7, 17, 62, 64, 65)**

**En su caso, se implementará terapia, la cual incluye el establecimiento de ventilación adecuada y la administración de oxígeno, control de hemorragias externas, expansión del volumen vascular con cristaloides o fluidos coloidales y se mantendrá la temperatura corporal.**

**Una vez que el paciente ha sido estabilizado se realiza el examen físico en forma minuciosa. (17, 92)**

**El examen físico de un animal politraumatizado debe ser sistemático y establecerse en forma rutinaria, de tal manera que nada sea omitido. (56, 62, 65, 92) El orden en que se realice, es cuestión de preferencia personal, pero se dará prioridad al sistema cardiovascular, respiratorio y a la detección de hemorragias. (17, 29, 62, 65, 92)**

**El clínico debe tener presente que el animal padece dolor y que debido a esto, resulta peligroso para él y para el propietario, por lo que se colocará un bozal en prevención de cualquier incidente, por lo menos mientras se observa si el animal tiende o no a morder. (64) No se debe administrar analgésicos ni tranquilizantes para mantener al animal quieto, ni para controlar el dolor, dado que sus efectos sobre el sistema cardiovascular y respiratorio contribuyen al estado de choque y dificultan la interpretación de los signos vitales. (17)**

**El examen físico se debe realizar en un cuarto tranquilo, sin ruidos que molesten al paciente y distraigan la atención del Médico. (34)**

**Una forma de efectuar el examen físico general es la siguiente: (tomado de 56, 62, 65)**

- 1.- Verificar la integridad de las vías respiratorias**
- 2.- Determinar el estado de conciencia.**
- 3.- Detectar hemorragias externas**
- 4.- Tomar la temperatura rectal**
- 5.- Observar el color de las mucosas**
- 6.- Determinar el tiempo de llenado capilar**
- 7.- Evaluar la frecuencia, volumen y fuerza del pulso femoral**



## **CABEZA Y CUELLO**

**Localizar lesiones, especialmente del cráneo, ojos, hocico y nariz.**

**Verificar el rango de movimiento de la cabeza e identificar si hay dolor.**

## **TORAX**

**Determinar la frecuencia respiratoria.**

**Evaluar el tipo de respiración.**

**Inspeccionar y palpar para detectar heridas perforantes y fracturas de las costillas, observar la simetría bilateral del tórax.**

**Percutir para localizar áreas de resonancia intensa o su ausencia.**

**Auscultar la frecuencia cardíaca, murmullos o arritmias, así como los sonidos respiratorios y determinar el área de mayor resonancia cardíaca.**

## **ABDOMEN**

**Inspeccionar para determinar si hay heridas perforantes.**

**Auscultar la presencia o ausencia de ruidos intestinales.**

**Palpar para identificar dolor y evidencia de fluidos.**

**Percutir para detectar líquido o aire.**

## **COLUMNA VERTEBRAL Y MIEMBROS**

**Inspeccionar y palpar para localizar heridas o deformidades obvias.**

**Palpar para conocer la temperatura de las extremidades o localizar luxaciones y fracturas.**

## **SISTEMA NERVIOSO**

**Evaluar reflejos craneales y periféricos, postura normal y parálisis, flacidez y rigidez, capacidad para permanecer parado y caminar. Si hay lesiones en la cabeza, el nivel de conciencia es un indicador de la**

severidad del daño en el cerebro que se clasifica como: alerta, letárgico, estuporoso, comatoso. Los animales que permanecen inconscientes por mas de 48 horas raramente se recuperan. Un pronóstico favorable es cuando el paciente se recupera rápidamente del estupor o coma.

De cualquier modo, estos animales deberán permanecer bajo observación por si reinciden los signos nerviosos. (17, 65)

Si la historia y el examen físico sugieren traumatismo abdominal se realizan técnicas de diagnóstico adicionales y se repite la observación, auscultación y palpación del abdomen.

## **OBSERVACION**

En este proceso se puede requerir el rasurar extensas áreas de pelo con un peine del número 40. Los signos de distensión, abrasiones, heridas perforantes, hernias umbilicales e inguinales, las masas o decoloración en la piel y el exudado localizado indican la necesidad de realizar pruebas adicionales de diagnóstico o cirugía

exploratoria. Alrededor del 10% de los pacientes con hemorragias en abdomen presentan un hematoma cercano a la cicatriz umbilical. Es importante observar la posición del paciente, ya que la misma nos puede sugerir la severidad del daño. (29, 31) En ocasiones se

presentan laceraciones en la zona perineal e inguinal que generalmente están asociadas con fracturas de la pelvis o ruptura de la uretra. (17, 34)

## **AUSCULTACION**

Si no se escuchan sonidos intestinales en un lapso de dos minutos se sospechará de ileo o peritonitis, la presencia de sonidos agudos indican la existencia de gas bajo presión (observando en casos tempranos de vólvulo) en estas situaciones se considera realizar pruebas complementarias como radiografías, así como una cirugía exploratoria. (34)

## **PALPACION**

Se recomienda iniciar con palpación superficial para detectar zonas de hipersensibilidad. Una técnica útil para la palpación profunda del abdomen craneal (bajo los arcos costales) se logra elevando al animal de sus miembros torácicos y poniendo su dorso en flexión, las porciones palmares de cada mano son entonces presionados dorsalmente y hacia adelante, por debajo de los arcos costales y dirigiéndolas lentamente hacia la línea media. Con el animal nuevamente en cuadripedestación, la porción media y caudal de las

**visceras intraperitoneales podrán ser palpadas con la yema de los dedos. En perros, el riñón izquierdo es palpable y en los gatos, casi todas las vísceras abdominales son palpables. (34)**

**Se pone especial atención en el tamaño y consistencia de las vísceras y cualquier alteración requiere de pruebas complementarias. (4, 29, 34)**

**El aumento de volumen en la región lumbar puede ser indicativo de hemorragias, hernias o salida de orina en el espacio retroperitoneal.**

**En caso de no palparse la vejiga se sospecha de ruptura de la misma: y si se palpa pletera, no se descarta la posibilidad de una lesión uretral o vesical. El abdomen que se palpa "vacío" puede ser indicativo de la presencia de hernia diafragmática. (17, 34)**

## **EXAMINACION RECTAL**

**Con el animal en cuadripedestación, el clínico podrá realizar la palpación rectal en casi todos los pacientes con excepción de aquellos de talla muy pequeña.**

**En machos, la próstata y porciones intrapélvicas y extrapélvicas**

de la uretra se deben palpar, el dolor localizado, presencia de exudados, asimetría o fractura de huesos adyacentes y las extravasaciones de sangre y orina, son indicativos de daño en el pene o uretra. La presencia de sangre en el guante es señal de laceración del colon. (34, 39)

## **PERCUSION**

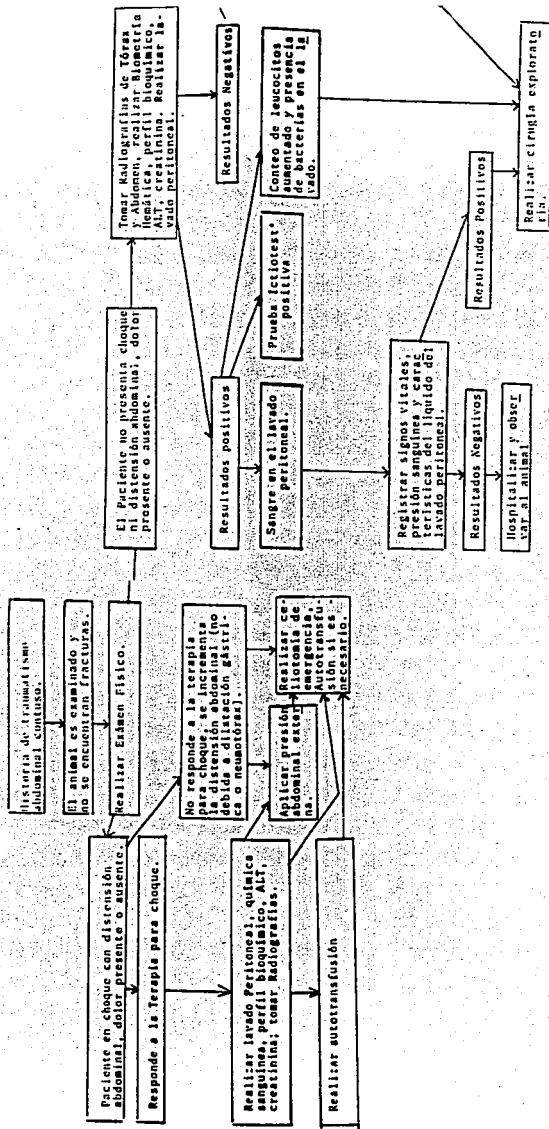
Los sonidos timpánicos en el estómago o intestinos y flúidos peritoneales libres indican la necesidad de realizar pruebas complementarias como paracentésis y lavado peritoneal diagnóstico. Un método sencillo para confirmar la presencia de flúidos peritoneales es la prueba de la "ola de fluido", que consiste en colocar al animal en decúbito dorsal, el clínico toma ambos lados de la pared abdominal con la yema de los dedos, de tal forma que visualice ambas paredes, un asistente coloca su mano sobre la línea media ventral (detrás de la cicatriz umbilical) para evitar movimientos del tejido subcutáneo que podrían confundir la prueba. El clínico presiona rápidamente a un lado de la pared abdominal mientras observa y palpa gentilmente el otro lado. Una ola característica indica la presencia de fluido libre en abdomen. (34, 62, 64)

El examen físico se considera el método más importante para

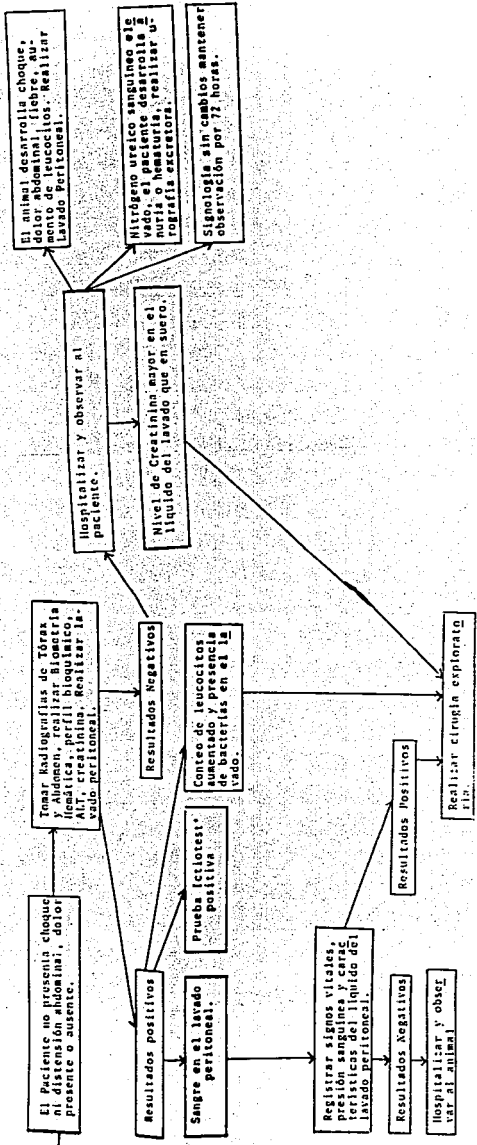
**obtener datos sobre la condición del animal politraumatizado. Sin un examen físico completo, es imposible seleccionar las pruebas auxiliares que se puedan aplicar. El clínico debe emitir un pronóstico y desde luego, un presupuesto manteniendo en mente que la eutanasia debe ser el último recurso en la medicina veterinaria. (17, 92)**

**A continuación, se presenta un cuadro que auxiliará al clínico en decidir qué pruebas complementarias se pueden aplicar en cada caso.**

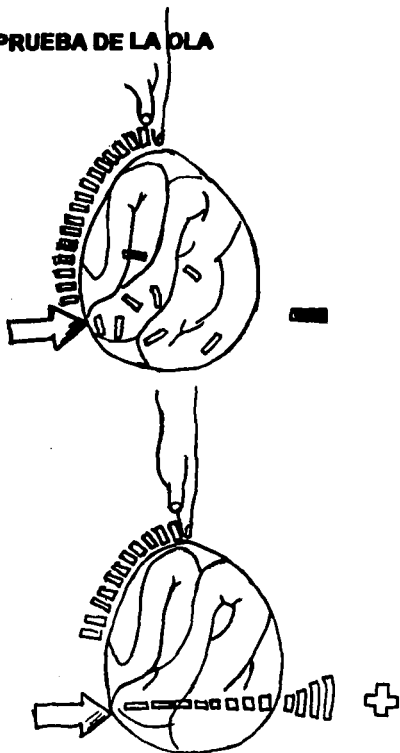
EVALUACION DEL PACIENTE CON TRAUMATISMO ABDOMINAL CERRADO







**FIGURA 1.- PRUEBA DE LA OLA**



Con el paciente en decúbito dorsal, se empuja sobre un lado del abdomen mientras un ayudante coloca su mano en la línea media para evitar falsos positivos, la ola característica se percibe del otro lado del abdomen.

## **CAPITULO III**

### **ESTADO DE CHOQUE: FISIOPATOLOGIA Y MANEJO**

El estado de choque se define como un síndrome clínico en el cual hay un deterioro progresivo de la microcirculación debido a que el sistema cardiovascular es incapaz de mantener una adecuada presión y flujo sanguíneo; como consecuencia de la hipoperfusión, la cantidad de oxígeno y nutrientes que llegan a las células son insuficientes para que continúen su metabolismo con la subsecuente muerte celular. (19, 28, 48, 52, 62, 66, 81, 92)

El estado de choque se produce cuando:

- a. Existe hipovolemia; debido a hemorragias o bien deshidratación.
- b. Existe insuficiencia cardiaca.
- c. El flujo sanguíneo se distribuye mal en el organismo; la endotoxemia y anafilaxia son las causas más comunes. (19, 28, 66, 81, 92)

Definiéndose como choque hipovolémico el primero, choque cardiogénico el segundo el segundo y choque por baja resistencia el último. (54, 66, 81) La hipovolemia es la causa más común de choque en los animales, especialmente después de un traumatismo. (19)

Cualquiera que sea la causa primaria del estado de choque, el resultado será un estado de hipoperfusión tisular con disminución en el retorno venoso y bajo gasto cardiaco. (19, 28, 66, 92)

El choque hipovolémico es el resultado de un decremento en el volúmen circulatorio, causado por hemorragia en la mayoría de los pacientes traumatizados. (28, 57) Las hemorragias externas pueden ser severas, pero el clínico no deberá dudar de la gravedad de las internas. Se considera que una hemorragia pequeña persistente es mejor tolerada por el paciente que una hemorragia en la cual se daña un vaso de mayor calibre y se pierde mayor cantidad de sangre en un período corto. (28) De cualquier modo, una hemorragia moderada puede desencadenar un estado de choque. (4)

La severidad del daño, su manifestación en forma de heridas, el órgano o sistema involucrado, el estado físico previo del individuo traumatizado y otras variables, determinan las respuestas sistemáticas de un paciente politraumatizado. (4)

## **CAMBIOS FISIOLÓGICOS**

Los cambios iniciales producidos para compensar la baja del volumen sanguíneo comprenden una estimulación simpático adrenal, ya que los baroreceptores arteriales sufren menor distensión. (28, 54, 62, 66, 81, 92)

La liberación de epinefrina o norepinefrina provoca aumento de la frecuencia y de la fuerza de contracción cardíaca (efectos cronotrópico e inotrópico positivos); vasoconstricción arteriolar y venular, ocasionando disminución en la perfusión de la piel, riñones, tracto gastrointestinal y masas musculares; inicialmente la circulación coronaria y cerebral se mantienen. (54, 57, 62, 66, 81) La vasoconstricción arteriolar disminuye la presión capilar, lo que favorece el paso de líquido intersticial hacia el capilar, aumentando el volumen plasmático. (28, 66, 81)

La disminución del aporte sanguíneo al riñón ocasiona la secreción de renina que a su vez reacciona con proteínas plasmáticas (globulinas) formando angiotensina I que se convierte en angiotensina II, la cual actúa sobre la corteza adrenal incrementando la secreción de aldosterona provocando vasoconstricción arteriolar (angiotensina)

**y retención de sodio y agua (aldosterona) además de la liberación de hormona antidiurética (vasopresina) por la neurohipófisis que favorece la retención de líquidos.**

**En un inicio, estas medidas son suficientes para compensar la baja de volumen circulatorio, pero a largo plazo resultan contraproducentes. (28, 92) Una pérdida del 35% del volumen circulatorio es compensada por éste primer mecanismo, pero una pérdida del 50% es usualmente fatal cuando no se aplica tratamiento. Un perro contiene aproximadamente 88 ml de sangre por Kg de peso. (28)**

**La vasoconstricción arteriolar ocasiona hipoxia isquémica en el endotelio capilar produciendo cambios adversos en la microcirculación y a nivel de la membrana celular. Estos cambios son principalmente: falla sobre el control vasomotor y disminución considerable en la producción de energía a nivel celular. (28, 81, 92) La disminución en el aporte de oxígeno obliga a la célula a seguir la ruta anaeróbica para producir energía con la subsecuente producción de ácido láctico y pirúvico provocando mayor daño a los tejidos. (81, 92) El endotelio pierde su integridad y el líquido circulante se desplaza hacia los espacios intersticiales disminuyendo el volumen plasmático, incrementando así la hipoperfusión. (28, 57, 92) La viscosidad de la sangre aumenta y su velocidad disminuye, favoreciendo la formación de microtrombos. La situación se empeora debido a que la congestión a nivel capilar favorece la salida de líquidos. (28, 57)**

**La gran deficiencia de energía en la célula repercute en todas sus funciones vitales, de las cuales la más afectada es la bomba sodio-potasio, cuya alteración ocasiona que retenga sodio y agua y elimine potasio, haciendo más difíciles sus funciones ocasionando mayor disminución en la formación de energía.**

**La acumulación de ácido láctico dentro de la célula, aunado a la hipoxia e isquemia ocasiona daños a los lisosomas debido a la formación de radicales oxígeno libres.**

**Los lisosomas vierten sus enzimas hacia el citoplasma, ocasionando la muerte celular. (28, 57, 66, 92, 97) La liberación de enzimas lisosomales, provoca la formación de péptidos vasoactivos como la histamina, bradicinina y serotonina, además de factores tóxicos como el factor depresor del miocardio (FDM) producido en el páncreas. Los péptidos vasoactivos provocan cambios vasculares locales como aumento del tono y permeabilidad, agravando el inadecuado aporte sanguíneo, además de activar al complemento, iniciando una coagulación intravascular diseminada. (62. 66. 92. 97) El efecto sobre el miocardio es particularmente importante debido al factor depresor del miocardio, el cual disminuye considerablemente el trabajo cardíaco ya que tiene efecto inotrópico negativo, formando un círculo vicioso de disminución de aporte sanguíneo y detrimento en la función celular. (28, 57, 92)**

Los efectos de estos cambios en cada órgano son variados, siendo los más afectados, los riñones y los pulmones. (28)

Los riñones reciben aproximadamente el 25% del gasto cardíaco y son muy susceptibles a la disminución en el volumen sanguíneo recibido. (28) Esta susceptibilidad se acentúa en animales viejos; en perros que además de sufrir hipovolemia, sufren endotoxemia o que han sufrido daño extenso debido a la gran cantidad de mioglobina y hemoglobina circulante. (54, 92)

La filtración glomerular cesa si la presión sanguínea cae hasta 65 mm/Hg o menos y si persiste una isquemia total o un pobre aporte sanguíneo por más de 90 minutos, desarrollándose una insuficiencia renal aguda. (54, 62)

El sistema renina-angiotensina-aldosterona, también estabiliza y mantiene el volumen circulatorio provocando vasoconstricción arteriolar y favoreciendo la retención de sodio y agua. (4) La liberación de dichos mediadores químicos puede agravar el daño renal debido a que la vasoconstricción a ese nivel puede persistir aunque se haya normalizado la presión sanguínea. Si la vasoconstricción persiste por más de 12 a 24 horas, habrá daño en los tubulos renales. (54, 62, 92)

La producción de orina después de un traumatismo disminuye a



menos de la mitad de lo normal (menos de .5 ml/Kg por hora) y cuando el tratamiento a base de fluidos es adecuado, el volumen de orina formado es cercano a lo normal (1-2ml/Kg por hora). El clínico deberá reconocer que el volumen de orina del animal hipotenso es un reflejo del aporte sanguíneo renal y del filtrado glomerular más que de la función tubular. (4, 52)

Los cambios generados por una vasoconstricción prolongada se manifiestan clínicamente por oliguria, isostenuria, glucosuria y la presencia de células tubulares en el sedimento urinario. (62) Esto se puede confirmar con signos clínicos como: depresión, vómito y signos compatibles con acidosis metabólica: por medio de laboratorio midiendo los niveles de creatinina, potasio y nitrógeno ureico sanguíneo. En la mayoría de los casos, los cambios generados por hipotensión son reversibles y es poco común que suceda una insuficiencia renal en el animal en estado de choque si se inicia la terapia de líquidos oportunamente. (90)

Los pulmones se dañan en pacientes en estado de choque debido a microémbolos, sépsis y muchas veces por sobrehidratación, en todos los casos se presenta edema pulmonar. (62)

Otro órgano que resulta lesionado a causa del estado de choque es el intestino delgado, el cual es susceptible a necrosis hemorrágica como resultado de la hipoxia; ésto abate la barrera normal a la

**absorción y los productos tóxicos del lumen intestinal pasan al torrente circulatorio; toxinas, bacterias y el factor depresor del miocardio producido principalmente en el páncreas. (28, 62, 92)**

**Los cambios en el hígado se presentan cuando existe un estado de choque severo en el cual la hipoxia hepática es marcada; en dichos casos existe una disminución en sus funciones como son el metabolismo energético y el sistema retículo endotelial de tal modo que la fagocitosis y detoxificación se ven reducidos, además la posibilidad de clostridiosis es grande ya que la llegada de este microorganismo por la vena porta desde el intestino es favorecida por el daño intestinal. (28, 92)**

## **SIGNOS CLINICOS**

**Como se mencionó en el Capítulo II, el clínico deberá diagnosticar las condiciones que comprometan la vida del paciente politraumatizado en forma inmediata. Muchos de los signos clínicos encontrados en el paciente en estado de choque son debidos a un aumento de la actividad simpática y relacionados con la integridad y función del sistema cardiovascular. (19, 92)**

**Estos signos son principalmente:**

**TAQUICARDIA.-** Es una respuesta a la disminución del volúmen circulatorio. (19, 28, 52, 54, 62, 81, 92) La taquicardia se puede evidenciar por auscultación o bien por el pulso rápido y filiforme. (54) En casos terminales de estado de choque se presenta bradicardia. (28)

**HIPOTENSION.-** Se manifiesta por pulso disminuído en su fuerza, volúmen y la ausencia de éste en pequeñas arterias como la labial o pedal dorsal. (28, 52, 62, 81, 92)

**TIEMPO DE LLENADO CAPILAR AUMENTADO.-** Debido a la pobre perfusión periférica. (28, 62, 81, 92)

**PALIDEZ DE LAS MUCOSAS Y PIEL.-** Debido a la marcada hipoperfusión por vasoconstricción periférica, en casos severos se observan moradas. (19, 28, 52, 54, 62, 81, 92)

**EXTREMIDADES FRIAS.-** Debido a la vasoconstricción periférica, la hipotermia es herrática durante el estado de choque, por lo que éste parámetro es de poca importancia. (28, 52, 62, 81, 92)

**HIPERVENTILACION.-** El aumento en la frecuencia respiratoria es debido principalmente a un estado de acidosis metabólica y en menor grado al dolor, miedo, excitación, hipotensión e hipoxia (28, 52, 62, 81)

**OLIGURIA O ANURIA.-** Debido a la baja en la tasa de filtración glomerular. (28, 52, 62, 81)

**PUPILAS DILATADAS.-** Por estimulación simpática y en casos de choque profundo por hipoxia cerebral. (28, 92)

**DEPRESION Y COMA.-** En casos de choque profundo, con hipoxia del sistema nervioso. (81)

La severidad del estado de choque sólo se podrá determinar considerando y evaluando los parámetros anteriores.

En aquellos casos en los que el paciente haya sufrido un traumatismo y no presente signos de choque, es recomendable mantenerlo en observación durante 48 horas. (2)

## **TRATAMIENTO**

Los pasos esenciales en el manejo del paciente en choque comprenden: adecuada ventilación y oxigenación, controlar las hemorragias presentes e iniciar el restablecimiento del volúmen circulatorio. (19, 28, 52, 62, 92, 97)

El restablecimiento de la perfusión tisular es la clave del éxito en

**el tratamiento de cualquier tipo de choque, se puede lograr utilizando soluciones cristaloides, soluciones coloidales, plasma o sangre completa. (28, 62, 66, 92, 101)**

**SOLUCIONES CRISTALOIDES.- Sólo el 20 a 25% de lo que se administra se retiene en la circulación pasados 30 minutos, el resto se distribuye en el espacio intersticial o es eliminado por los riñones.(4, 26, 52) Debido a esto, se requieren altos volúmenes de solución para mantener una perfusión adecuada. (28, 92)**

**La solución de Lactato de Ringer o las multielectrolíticas balanceadas (por ejemplo: Solución Hartmann) son las más adecuadas para restablecer el volumen circulatorio debido a que son fluidos isotónicos, cuyo pH es cercano a la neutralidad, no tóxicos y no inmunogénicos, no interfieren con la administración de sangre en casos necesarios y por último, no tienen influencia sobre la coagulación. (28, 62, 66, 92) Dichos fluidos se administran en forma intravenosa lo más rápido posible, a fin de evitar que el animal caiga en estado de choque irreversible. En perros se puede administrar un volumen inicial de 90 ml/Kg y en el gato 70 ml/Kg durante la primera hora. (19, 28, 52, 62, 66, 101, 113) Después de administrada esta cantidad, el volumen sanguíneo deberá ser reevaluado y en la mayoría de los casos la cantidad de fluidos a administrar será disminuído. (26) Existe un límite en cuanto a la cantidad de cristaloides a administrar debido a la hemodilución y reducción en el**

**intercambio de oxígeno, lo cual sucede cuando el hematocrito disminuye a un 20% y las proteínas plasmáticas disminuyen a 35 g/l o menos, en estos casos se administran fluidos coloidales, plasma o sangre completa. (28, 92, 113)**

**La cantidad de fluidos que requiere el paciente debe estimarse de acuerdo a la respuesta del mismo; considerando principalmente su frecuencia cardiaca, tiempo de llenado capilar y producción de orina; (un perro o gato normal produce de 1 a 2 ml de orina por Kg de peso por Hora). (66) Para restablecer la pérdida de fluidos del paciente traumatizado se darán volúmenes de mantenimiento de 80 ml/Kg cada 24 horas (el doble de valor normal), durante dos o tres días; dichas pérdidas responden a un incremento en la permeabilidad capilar, pérdidas en formación de orina, además de que la frecuencia respiratoria aumentada favorece la pérdida de líquidos por esta vía. (4, 28, 92)**

**En la mayoría de los casos, los fluidos se administran en venas periféricas con un catéter del #16 o del #18. En perros de talla grande se podrán aplicar dos catéteres; en perros obesos o en gatos se puede realizar disección de la vena yugular, colocando el catéter directamente en ella, los fluidos se administran a temperatura corporal. (62, 66, 92, 101, 113)**

**Recientemente se ha demostrado que las soluciones cristaloides**

hipertónicas (Cloruro de Sodio al 7%) producen una rápida absorción de líquidos y tienen mejores efectos en pacientes en estado de choque que las soluciones isotónicas, la combinación de soluciones hipertónicas con Dextrán 70 al 6% (Solución coloidal) ofrecen aún mejores resultados. (57, 66, 101, 113)

**SOLUCIONES COLOIDALES.-** En muchos casos, el Médico Veterinario no tendrá acceso a plasma o sangre completa, de tal modo que los fluidos expansores de plasma ofrecen un medio que se puede conseguir y almacenar fácilmente. (28, 62, 66)

Debido a su alto peso molecular, las soluciones coloidales son retenidas en la circulación por un período más largo que los cristaloides. Un polímero de gelatina (Haemaccel \*) es indudablemente la mejor solución coloidal para uso en perros y gatos, ya que está hecho en una solución de electrolitos balanceada y tiene una vida media de 2 a 5 horas después de las cuales es eliminado por el riñón. (28)

El Dextrano funciona aumentando la presión oncótica en la sangre ya que posee un alto peso molecular, lo que provoca la movilización de fluidos del espacio intersticial hacia los vasos sanguíneos. (28, 92, 113)

Quando se administre Dextrano a un paciente, se deberán agregar cristaloides para compensar la pérdida de fluidos intracelulares, la combinación de Dextrano 70 al 6% con soluciones hipertónicas (cristaloides) es benéfica en pacientes con choque . (28, 54, 57, 66, 92, 113) Debido a que los coloides permanecen en la circulación durante un mayor tiempo. se debe evitar la sobreadministración. Cuando se apliquen volúmenes mayores de 20 ml/Kg al día, se debe evaluar la presión venosa central. (28, 113)

**PLASMA Y SANGRE.-** El plasma es esencial para mantener la presión oncótica durante el estado de choque, además la albúmina del plasma es de gran valor para compensar la hipoalbuminemia que ocurre como resultado de su pérdida a través del endotelio capilar hipóxico. (26, 28, 92)

El plasma se puede obtener de donadores sanos separándose de la sangre por medio de centrifugación. En los casos en que se tenga sangre almacenada en refrigeración por más de un mes, se puede separar por centrifugación. (28, 54) El plasma se conserva durante seis meses en refrigeración, se obtiene dejando que los eritrocitos se sedimenten (en sangre obtenida con anticoagulantes). (28)



**El uso de sangre completa no debe determinarse por la primera inspección al paciente ni por el hematocrito obtenido al inicio del tratamiento. (92) En la terapia inicial del choque se prefiere utilizar cristaloides, coloides o una combinación de ambos. (28, 57, 66)**

**Si la terapia inicial no mejora las condiciones del paciente, si el hematocrito desciende hasta un 18% o menos, o si la hemorragia es severa, se debe considerar la necesidad de transfusión con sangre completa. (28, 52, 92)**

**COLECTA DE SANGRE.- La sangre se colecta de la vena yugular de animales sanos. En aquellos casos en que se desconozca el grupo sanguíneo se debe realizar una prueba cruzada antes de hacer la transfusión, ya que existe riesgo de hemólisis por la presencia de anticuerpos del receptor. (28, 92)**

**El anticoagulante de elección es el Citrato de Sodio, en gatos una jeringa de 30ml. conteniendo 5ml. de Citrato será suficiente y en perros se recomiendan las bolsas de transfusión sanguínea para humanos. (28, 92)**

**La administración debe ser de preferencia en una arteria, ya que la administración endovenosa puede ocasionar daño pulmonar por presencia de microcoagulos. La sangre se mantiene en refrigeración**

hasta por 30 días.

## **MEDICAMENTOS NO EXPANSORES DEL VOLUMEN CIRCULATORIO**

**CORTICOESTEROIDES.-** Mantienen la integridad de las membranas celulares y de sus organelos, alteran el metabolismo celular favorablemente, mejoran la irrigación tisular aumentando la contractibilidad del miocardio, disminuyen la vasoconstricción periférica, optimizan el transporte de oxígeno y disminuyen los efectos adversos de varias endotoxinas, inhiben la fosfolipasa A y producen un efecto eufórico permitiendo a los pacientes sentirse mejor. (62, 66, 93, 97)

Los corticoesteroides son efectivos solamente después de una adecuada recuperación del volumen sanguíneo. (19, 28, 92) Para que sean efectivos se deben utilizar dosis masivas de corticoesteroides (dosis farmacológicas) más que terapéuticas. (19, 28, 48, 57, 62, 66, 92)

Dexametasona: 15mg/Kg i.v., repetir en 8 horas.

**Succinato Sódico de Metilprednisolona: 50mg/Kg, repetir en 6 horas.**

**Succinato Sódico de Prednisolona: 11mg/Kg.**

**Hidrocortisona: 50-150mg/Kg, repetir en 60 minutos.**

El más recomendado es el Succinato Sódico de Metilprednisolona ya que produce concentraciones tisulares elevadas rápidamente. (19, 48, 52, 97)

El uso de corticoesteroides no requiere que se disminuya gradualmente la dosis en pacientes en estado de choque.

**ANTIBIOTICOS.-** Debido a las alteraciones que se pueden causar en el intestino delgado, además de las heridas ocasionadas por el traumatismo, se recomienda el uso de antibióticos bactericidas de amplio espectro como medida profiláctica. (19, 28, 52, 92) Una buena elección para iniciar la terapia antibiótica es la Ampicilina Sódica por vía intravenosa a dosis de 20-30 mg/Kg o la Cefalotina Sódica por vía intravenosa a dosis de 25mg/Kg, la Gentamicina a 4mg/Kg constituye otra buena opción. Tan pronto se haya identificado el microorganismo causante de la infección se usará el antibiótico señalado en el antibiograma. (19, 62, 92)

**VASOCONSTRICTORES.-** El uso de adrenalina debe ser con extrema cautela y estará restringido a aquellos casos en que el colapso cardiovascular sea inminente. (28, 92, 97)

**VASODILATADORES.-** Las sustancias vasodilatadoras tales como la Clorpromazina, Isoproterenol o Acepromazina, deberán ser utilizadas únicamente si se ha restablecido el volúmen circulatorio y su mayor utilidad será la de incrementar la perfusión tisular. (62) El Isoproterenol posee efectos inotrópico y cronotrópico positivos, puede causar taquicardia o arritmia, por lo que se utiliza en pequeñas dosis con un estricto control de la frecuencia cardiaca. (19, 62, 92, 97)

**ACEPTORES DE OXIGENO LIBRE.-** Los radicales de oxígeno libre son destructores del endotelio capilar y células de los tejidos ya que inducen la peroxidación de lípidos, incrementan la permeabilidad de la membrana celular, alteran la bomba sodio-potasio y deprimen el transporte de calcio, el Manitol a dosis de .25 a 1.5gKg ha demostrado tener efectos benéficos en pacientes en estado de choque ya que acepta los radicales de oxígeno al igual que la Naloxona a dosis total de 200mg. además de que ésta última disminuye la liberación lisosomal de enzimas y la concentración de péptidos depresores del miocardio.

**CORRECCION DE LA ACIDOSIS METABOLICA.-** La inadecuada perfusión de los tejidos ocasiona acidosis metabólica, la

**cual, en la mayoría de los casos, se corrige con restauración del volúmen circulante y con hiperventilación. Dicha acidosis es marcada en pacientes con traumatismo torácico o bien en aquellos en que se ha practicado transfusión sanguínea masiva. (19, 52, 92)**

**En aquellos casos en que el animal no responda a la terapia inicial y se sospeche de una acidosis metabólica se administrará Bicarbonato de Sodio a razón de 2 meq/Kg, pudiéndose repetir en una hora. (19, 28, 92)**

**La terapia específica para el estado de choque debe mantener al paciente de tal forma que el clínico pueda realizar pruebas específicas para corregir todos aquellos cambios ocasionados por el traumatismo. Se deben tener presentes las precauciones generales a considerar en el paciente en estado de choque: (92)**

- 1.- Nunca mover más de lo necesario al paciente.**
- 2.- Nunca se debe demorar la terapia.**
- 3.- No administrar analgésicos hasta conocer el estado general del paciente y ponerlo bajo terapia de fluidos.**
- 4.- Nunca someter al animal a planos profundos de anestesia.**

## **TRATAMIENTO DEL PACIENTE EN ESTADO DE CHOQUE. (28,92)**

**1.- Asegurar una adecuada ventilación; en ocasiones se requiere la administración de oxígeno.**

**2.- Soluciones cristaloides:**

**Lactato de Ringer: 90 ml/Kg primera hora.**

**Cloruro de Sodio al 7%: 3 a 5 ml/Kg lento.**

**3.- Soluciones coloidales: deben constituir la primera opción en caso de choque severo; 10 a 20 ml/Kg al día, el Dextran se puede combinar con Cloruro de Sodio al 7%.**

**4.- Plasma: mejor opción que las soluciones coloidales, debe constituir la primera opción si se cuenta con plasma.**

**5.- Sangre completa: si el hematocrito desciende a 18% o menos, administrar 20 a 30 ml/Kg.**

**6.- Succinato Sódico de Metilprednisolona: 50 mg/Kg en 6 horas: administrar una vez que el paciente haya restituido su volumen circulatorio.**

**7.- Ampicilina: 20 mg/Kg cada 6 horas: administrar de inmediato.**

**Cefalotina: 20 mg/Kg cada 6 horas; una vez recuperado el volúmen circulatorio.**

**Gentamicina: 4 mg/Kg cada 8 horas; una vez restituido el volúmen circulatorio.**

**8.- Naloxona: 200 mg de inmediato.**

**Manitol: 1 a 2 g/Kg una vez restituido el volúmen circulatorio, ayuda a promover diuresis.**

**9.- Bicarbonato de Sodio: .5 a 1 meg/Kg; en caso de persistir la acidosis metabólica.**

**10.- Sustancias vasoactivas; sólo en caso de trastornos cardiovasculares inminentes.**

## **CAPITULO IV**

### **HEMORRAGIAS EN CAVIDAD ABDOMINAL : DIAGNOSTICO Y TRATAMIENTO**

Los perros y gatos pueden soportar pérdida del 25 al 30% de su volúmen total de sangre sin reemplazo y la mayoría de los animales presentados en estado de choque hipovolémico pueden tratarse exitosamente mediante la infusión intravenosa de líquidos cristaloides o coloidales. Cuando el hematocrito desciende hasta un 18% y no hay respuesta a la terapia se requiere realizar transfusión sanguínea. (30, 37, 57)

La pérdida de sangre en el período post-traumatismo usualmente compromete la vida del paciente, y si ha sufrido múltiples heridas, la pérdida puede ser difícil de evaluar. (62) Las pérdidas ocultas de sangre son significativas en el abdomen y espacio retroperitoneal. )92)

Por estas razones, el clínico deberá reconocer cuando el paciente traumatizado presente hemorragias internas de tal forma que pueda detenerlas lo más pronto posible.



## **SIGNOS CLINICOS**

Alrededor del 10% de pacientes con hemorragia abdominal muestran coloración rojiza en forma circular en la región umbilical, debido a la infiltración de eritrocitos hacia el tejido subcutáneo a través de pequeños defectos umbilicales. El abdomen puede o no estar distendido lo que se relaciona con la presencia o ausencia de sangre libre en la cavidad abdominal. (35) El dolor en abdomen indica que existe lesión intrabdominal y por lo tanto la posibilidad de hemorragia, desafortunadamente esto es difícil de evaluar si el paciente se encuentra en estado de choque. (4, 35, 92)

Si el clínico tiene sospechas de que existe hemorragia en la cavidad abdominal deberá realizar pruebas complementarias para confirmar lo anterior, como punción abdominal y lavado peritoneal diagnóstico.

## **DIAGNOSTICO**

Existen diversas pruebas que pueden realizarse para confirmar la presencia de sangre libre en abdomen. Una de esas pruebas es la de la ola de fluido, (Capítulo II), cabe señalar que un resultado negativo en esta prueba no descarta la existencia de hemorragia. (64)

## **SIGNOS CLINICOS**

Alrededor del 10% de pacientes con hemorragia abdominal muestran coloración rojiza en forma circular en la región umbilical, debido a la infiltración de eritrocitos hacia el tejido subcutáneo a través de pequeños defectos umbilicales. El abdomen puede o no estar distendido lo que se relaciona con la presencia o ausencia de sangre libre en la cavidad abdominal. (35) El dolor en abdomen indica que existe lesión intrabdominal y por lo tanto la posibilidad de hemorragia, desafortunadamente esto es difícil de evaluar si el paciente se encuentra en estado de choque. (4, 35, 92)

Si el clínico tiene sospechas de que existe hemorragia en la cavidad abdominal deberá realizar pruebas complementarias para confirmar lo anterior, como punción abdominal y lavado peritoneal diagnóstico.

## **DIAGNOSTICO**

Existen diversas pruebas que pueden realizarse para confirmar la presencia de sangre libre en abdomen. Una de esas pruebas es la de la ola de fluido, (Capítulo II), cabe señalar que un resultado negativo en esta prueba no descarta la existencia de hemorragia. (64)

**PUNCION ABDOMINAL.-** La punción abdominal ha demostrado ser un excelente método diagnóstico. (29, 30, 31, 32, 34, 35, 62, 64, 67, 92) Existen dos formas de realizar esta técnica; abierta y cerrada y para ambas técnicas se debe rasurar, lavar y embrocarse el abdomen. (Fig. 1)

**TECNICA ABIERTA.-** Puede dar alrededor del 50% de falsos negativos ya que se requieren volúmenes que van desde 6.6 ml hasta 25 ml de sangre por Kg. sin embargo, es mucho más precisa que la técnica cerrada. El abdomen se divide en cuatro cuadrantes: craneal derecho, craneal izquierdo, caudal derecho y caudal izquierdo. El animal se coloca en decúbito lateral, ya sea derecho o izquierdo y se introduce una aguja hipodérmica del #18 de 1 ½ pulgada de longitud en el centro de los cuadrantes separados de la mesa (si el animal está en decúbito lateral derecho serán los cuadrantes izquierdos y viceversa). (Fig. 1)

Si se obtienen .5 ml de sangre por goteo se considera positiva la prueba. (6, 32, 67)

**TECNICA CERRADA.-** Se sigue el mismo procedimiento pero se coloca una jeringa de 3 o 5 ml. en la aguja y se tira del émbolo. (29, 32, 67)

**En caso de no obtener sangre se presiona gentilmente el abdomen o se cambia la aguja de dirección. (29) Un resultado positivo se obtiene cuando aparecen .5 ml o más de sangre o de un líquido sumamente obscuro.**

### **PARACENTESIS CON UN CATETER PARA DIALISIS PERITONEAL.**

**El uso de catéter para diálisis peritoneal incrementa hasta un 80% la efectividad de la prueba, ya que detecta la presencia de sangre aún cuando se encuentre a razón de 2 ml/Kg y no da falsos positivos. (29, 32, 67)**

**El animal se coloca en decúbito dorsal, el área que corresponde a la región umbilical se rasura y prepara asépticamente. La vejiga se vacía por medio de sondeo uretral, se infiltra un analgésico local a un centímetro de distancia de la cicatriz umbilical. Se realiza una incisión en piel y tejido subcutáneo aproximadamente de un centímetro de longitud, se debe mantener hemostasis estricta para evitar falsos positivos. Se disecciona en forma blanda, hasta apreciar la fascia muscular y línea alba. Se incide la fascia y peritoneo en una longitud de ½ centímetro y se introduce el catéter en dirección dorso caudal para evitar daños al hígado, bazo o páncreas. Si no se obtiene sangre, se presiona ligeramente sobre el dorso. En caso de que no se**

obtenga resultado positivo, se podrá succionar con una jeringa (técnica cerrada) o bien se realiza lavado peritoneal diagnóstico. Se considera positivo cuando se obtienen .5 ml de sangre o más.

**LAVADO PERITONEAL DIAGNOSTICO.-** Con el catéter para diálisis peritoneal colocado dentro de la cavidad abdominal, se introduce solución salina fisiológica o de Lactato de Ringer por medio de un equipo de venoclisis conectado al catéter a razón de 20 ml/Kg. Una vez que se introdujo toda la solución, el paciente se gira en forma lateral sobre su dorso varias veces; el frasco que contenía la solución se baja de forma que quede a un nivel inferior al de la mesa para que el líquido retorne al frasco, se puede realizar una ligera compresión en el abdomen de tal forma que salga todo el líquido. (29, 32, 57, 63, 67) Se considera positiva si se observa ligero obscurecimiento del líquido; un obscurecimiento que no permita ver a través del mismo la numeración de una jeringa, indica hemorragia severa en abdomen. Mientras mayor cantidad de sangre aparezca mayor será la hemorragia; se retra aproximadamente el 80% del fluido administrado y el catéter se puede dejar en posición para verificar la cantidad de sangre eliminada en un tiempo determinado y decidir si se realiza o no cirugía exploratoria. (29, 34)

El líquido recuperado se envía al laboratorio para realizar pruebas citológicas y bioquímicas que auxiliarán al diagnóstico de otros problemas presentes en abdomen. (67)

Una vez realizado el lavado, se sutura el peritoneo y fascias musculares con puntos separados simples, al igual que la piel.

El lavado peritoneal diagnóstico eleva hasta 90% las posibilidades diagnósticas en caso de existir líquido libre en la cavidad abdominal detectando hasta .8 ml de sangre por kilogramo de peso en pacientes traumatizados. (32, 67)

## **RAYOS X**

La paracentesis y el lavado peritoneal diagnóstico permiten detectar hemorragias y otras condiciones que pueden requerir corrección quirúrgica inmediata. Desafortunadamente éstas técnicas no detectan la presencia de hemorragia en el espacio retroperitoneal. (29) En este caso y en aquellos en que la hemorragia se encuentre en la cavidad abdominal, el uso de las radiografías es de gran valor y deberán ser consideradas en cualquier paciente con traumatismo abdominal ya que en ocasiones se podrán encontrar situaciones no esperadas. (29, 34)

Se realizan por lo menos dos tomas con diferencia de 90° entre una y otra, en ocasiones es necesario tomar dos laterales (una de cada lado). La placa radiográfica se examina de forma tal que no se

omita ninguna anomalía. (29,100) Una forma sistemática de evaluar placas radiográficas de abdomen se logra de la siguiente manera: (34)

#### **OBSERVAR:**

**Tejidos blandos periféricos.**

**Estructuras óseas: pelvis, columna lumbar y costillas.**

**Cavidad peritoneal y vísceras abdominales.**

**Espacio retroperitoneal.**

Si las estructuras normales no pueden ser identificadas y los márgenes serosos son indefinidos, se sospecha de la existencia de efusión peritoneal. En los animales caquéticos o jóvenes, usualmente existe poco detalle de las vísceras abdominales debido a la escasez de grasa. El incremento en la densidad de los tejidos blandos en abdomen medio, en tomas laterales indica existencia de pequeñas cantidades de fluido. Los márgenes del músculo psoas se aprecian indefinidos en la toma ventrodorsal cuando existen pequeñas cantidades de fluido distribuido a lo largo de los espacios paravertebrales, esto es especialmente obvio en gatos y perros obesos por la cantidad de grasa que provee mejor contraste. (6, 100).

En el espacio retroperitoneal, los riñones se identifican fácilmente debido a la existencia de grasa, si existe sangre o cualquier otro fluido

en este espacio, los márgenes de los riñones se perderán y el área caudal aparecerá irregular o más densa. La existencia abundante de líquido en este espacio, desplazará ventralmente al colon. (6, 100) Se requiere toma ventrodorsal para determinar qué lado del espacio retroperitoneal se encuentra afectado.

Las radiografías únicamente evidenciarían la presencia de fluido en la cavidad o espacio retroperitoneal y se requieren pruebas posteriores para determinar el origen de los líquidos, como urografía o paracentesis abdominal. (35, 100)

## **ULTRASONIDO**

El ultrasonido constituye un método confiable y seguro ya que no es invasivo, no se requiere movilización del paciente, evidenciando la presencia de líquido en abdomen y al igual que con los rayos X, el clínico deberá utilizar otros métodos de diagnóstico para determinar el origen de éstos líquidos. El líquido en un sonograma, aparece anecoico y se recomienda obtener una imagen del hígado y del bazo cuando se sospecha de hemorragia. (116)

En dichos casos, la hemorragia aparecerá hiperecoica al inicio debido a los agregados de eritrocitos en la fibrina, simulando sólidos. (73)



## **TRATAMIENTO**

**VENDAJE DE PRESION EXTERNA.-** Afortunadamente, muchos animales con hemorragia abdominal no requieren de tratamiento quirúrgico. El tratamiento cerrado de las hemorragias abdominales comprende básicamente los vendajes de presión y el confinamiento del animal. (29, 31, 32, 34, 64)

El vendaje de presión sigue los principios de los vendajes neumáticos utilizados en humanos, pero con material disponible para cualquier clínico. (79) El objeto del vendaje de presión es aumentar la presión intraabdominal a fin de que la hemorragia se detenga. (64).

Para aplicar el vendaje se requiere algodón o un rollo de gasa y venda elástica.

En el caso de utilizar algodón, se coloca ventralmente desde el pubis hasta el cartilago xifoides, en capa uniforme. Posteriormente se forma un rollo de algodón y se coloca en la porción central del abdomen, a manera de colchón. La venda elástica es entonces colocada, iniciando en la porción distal de los miembros pelvianos (una venda en cada miembro) y dirigiendo la venda en sentido proximal, dicho procedimiento es para evitar congestión en los

**miembros por el aumento de presión en abdomen. (35, 79) Al llegar a la pélvis se rodea con la venda y se comienza a vendar el abdomen en sentido craneal hasta justo por detrás de la 13ava costilla. la presión aplicada al vendaje debe ser moderada. Es muy importante que no se incluyan las últimas costillas, de lo contrario el paciente presentará dificultad para respirar. (35, 79) El animal permanece en observación debido a la posibilidad de disnea. No se debe vendar a los que presenten disnea o que se sospeche tengan hernia diafragmática. (30)**

**En caso de utilizar gasa, se hace un rollo de unos 30cm. de longitud (dependiendo de la talla del perro o gato), el rollo se coloca en la porción media del abdomen (línea media) y posteriormente se aplica la venda elástica. En aquellos pacientes en los cuales no exista mejoría y se sospeche que no ha cedido la hemorragia, se puede aplicar mayor presión al mismo tiempo que se aplica respiración asistida por medio de una bolsa de resucitación (AMBU), o bien un equipo de anestesia inhalada o jaula con oxígeno. (35) (Fig. 2)**

**La presión externa es un método auxiliar para controlar hemorragias capilares, de venas o bien de pequeñas arterias, pero es un método inútil para controlar hemorragias severas, en cuyo caso es imprescindible la cirugía exploratoria. (29)**

**miembros por el aumento de presión en abdomen. (35, 79) Al llegar a la pélvis se rodea con la venda y se comienza a vendar el abdomen en sentido craneal hasta justo por detrás de la 13ava costilla. la presión aplicada al vendaje debe ser moderada. Es muy importante que no se incluyan las últimas costillas, de lo contrario el paciente presentará dificultad para respirar. (35, 79) El animal permanece en observación debido a la posibilidad de disnea. No se debe vendar a los que presenten disnea o que se sospeche tengan hernia diafragmática. (30)**

**En caso de utilizar gasa, se hace un rollo de unos 30cm. de longitud (dependiendo de la talla del perro o gato), el rollo se coloca en la porción media del abdomen (línea media) y posteriormente se aplica la venda elástica. En aquellos pacientes en los cuales no exista mejoría y se sospeche que no ha cedido la hemorragia, se puede aplicar mayor presión al mismo tiempo que se aplica respiración asistida por medio de una bolsa de resucitación (AMBU), o bien un equipo de anestesia inhalada o jaula con oxígeno. (35) (Fig. 2)**

**La presión externa es un método auxiliar para controlar hemorragias capilares, de venas o bien de pequeñas arterias, pero es un método inútil para controlar hemorragias severas, en cuyo caso es imprescindible la cirugía exploratoria. (29)**

**PRESION ABDOMINAL INTERNA.-** En esta técnica se introducen 40 ml/Kg de solución de Lactato de Ringer (el doble de lo utilizado para realizar el lavado) con el fin de producir un efecto de tamponada. (35)

**TRANSFUSION SANGUINEA.-** Si el tratamiento para controlar el estado de choque no ha sido exitoso, si el hematocrito ha descendido hasta un 18%, se considera necesaria la transfusión sanguínea. (57, 62) (Capítulo II).

Cabe mencionar que dicha sangre debe ser fresca, además de realizarse previamente una prueba cruzada con el fin de evitar hemólisis.

**CIRUGIA EXPLORATORIA.-** En aquellos casos en que se hayan desarrollado técnicas no quirúrgicas para control del sangrado abdominal y se sospecha que la hemorragia persiste, se realiza cirugía exploratoria para determinar el origen y controlar la hemorragia.

**ANESTESIA.-** Como parte integral de las consideraciones al realizar cirugía a un animal politraumatizado, se debe tomar la anestesia y el riesgo que ésta implica. (92)

Se evalúa el estado del paciente y la integridad de los sistemas

cardiovascular y respiratorio para determinar el tipo de anestesia a emplear. Todos los pacientes traumatizados se toman como si tuvieran el estómago lleno y se observan las precauciones necesarias. (92)

En todos los animales se administra terapia para recuperar el volúmen circulatorio, antes, durante y después de la cirugía, la cual se deberá realizar cuando el paciente haya recuperado su volúmen circulatorio. Los anestésicos volátiles como el Isoflurano y Halotano constituyen la mejor opción en caso de pacientes traumatizados, utilizando como preanestésico los derivados de la Benzodiacepina, o bien, los Opiáceos (narcóticos). La Neuroleptoanalgesia reversible (Oximorfina) con o sin tranquilizante es también un método aceptable. (29) Los Barbitúricos de acción prolongada se deben evitar ya que son potentes depresores del miocardio y vasodilatadores periféricos. Un animal traumatizado requiere menor dosis de los agentes utilizados para llegar a un plano adecuado de anestesia. (62, 90, 92) Por último, los periodos de inducción-recuperación deben ser observados cuidadosamente ya que es común que surjan complicaciones en estas etapas (3)

**CIRUGIA EXPLORATORIA.-** Se requiere un mínimo de 3 personas para cualquier cirugía; un cirujano, un asistente de cirujano y un anestesista circulante. El instrumental, además de incluir aquel para cirugía general, deberá contener retractores de Balfour, sistema

de succión (bomba de vacío) con tubos de Pool y Yankauer, electrocauterio, así como abundantes gasas y material de sutura, la presencia de una fuente de luz se considera esencial. (39, 33, 35, 92)

Se rasura todo el abdomen y la parte caudal del tórax, lavando y embrocando toda el área. La incisión se realiza desde el cartílago Xifoides hasta el pubis y se observan sistemáticamente todos los órganos, evaluando el abdomen por cuadrantes.

**CUADRANTE CRANEAL IZQUIERDO.-** Es recomendable iniciar por este cuadrante ya que con frecuencia el hígado y/o bazo, son la fuente de la hemorragia. (31, 35, 62) Los lóbulos lateral y medial izquierdos del hígado se revisan y se retraen gentilmente a fin de observar el diafragma y el hiato esofágico. La porción fúndica y curvatura mayor del estómago son evaluadas, continuando con el bazo; se eleva el omento mayor para exponer la rama izquierda del páncreas y se pasa una mano por debajo del mismo para palpar la aorta, arterias celiacas y mesentéricas, craneales. (30, 35)

**CUADRANTE CAUDAL IZQUIERDO.-** Se comienza examinando el colon descendente hasta su unión con el recto, evaluando su mesenterio. Utilizando el colon como una barrera natural, se mueve el intestino delgado hacia la derecha para apreciar el canal paravertebral, riñón, uréter, glándula adrenal y arteria

mesentérica caudal y en hembras, el cuerno uterino y ovario izquierdo. (30, 31) La vejiga se inspecciona en todas sus superficies, se pone especial atención al área del cuello, la próstata y la uretra. (29)

**CUADRANTE CRANEAL DERECHO.-** Se evalúan los lóbulos derechos del hígado y se retraen para examinar el diafragma y el forámen de la vena cava. Se revisan los lóbulos hepáticos restantes y la vesícula biliar, así como sus conductos. A continuación se observa el píloro y la curvatura menor del estómago. Las arterias hepáticas y vena porta se examinan insertando el dedo índice para elevar las estructuras del ligamento hepatoduodenal. El duodeno descendente se eleva y se inspecciona la parte restante del páncreas y el mesenterio adyacente, el mesoduodeno actúa como barrera para detener los intestinos y observar la vena cava caudal, el riñón derecho, las venas frénicoabdominales y la glándula adrenal derecha. (29, 33)

**CUADRANTE CAUDAL DERECHO.-** Con el duodeno elevado se levanta el colon descendente, se inspecciona el resto del riñón, uréter y vena cava, en caso de hembras se inspecciona el cuerno uterino y ovario derecho. (29, 33)

Mientras se realiza la exploración se puede recuperar la sangre para autotransfusión, se colocan gasas para determinar el lugar exacto de la hemorragia. Una vez localizada, se lava la cavidad con

**mesentérica caudal y en hembras, el cuerno uterino y ovario izquierdo. (30, 31) La vejiga se inspecciona en todas sus superficies, se pone especial atención al área del cuello, la próstata y la uretra. (29)**

**CUADRANTE CRANEAL DERECHO.- Se evalúan los lóbulos derechos del hígado y se retraen para examinar el diafragma y el forámen de la vena cava. Se revisan los lóbulos hepáticos restantes y la vesícula biliar, así como sus conductos. A continuación se observa el piloro y la curvatura menor del estómago. Las arterias hepáticas y vena porta se examinan insertando el dedo Índice para elevar las estructuras del ligamento hepatoduodenal. El duodeno descendente se eleva y se inspecciona la parte restante del páncreas y el mesenterio adyacente, el mesoduodeno actúa como barrera para detener los intestinos y observar la vena cava caudal, el riñón derecho, las venas frénicoabdominales y la glándula adrenal derecha. (29, 33)**

**CUADRANTE CAUDAL DERECHO.- Con el duodeno elevado se levanta el colon descendente, se inspecciona el resto del riñón, uréter y vena cava, en caso de hembras se inspecciona el cuerno uterino y ovario derecho. (29, 33)**

**Mientras se realiza la exploración se puede recuperar la sangre para autotransfusión, se colocan gasas para determinar el lugar exacto de la hemorragia. Una vez localizada, se lava la cavidad con**



**solución de Lactato de Ringer, en caso que no se encuentren dañadas arterias o venas mayores, la hemorragia cede realizando presión sobre el sangrado con una gasa durante 10 minutos, también se pueden aplicar agentes hemostáticos tópicos como la Trombina en polvo o Colágeno bovino. (31,35) En ocasiones se requieren suturas continuas o puntos cruzados para detener la hemorragia en órganos parenquimatosos, dichos puntos se pondrán con aguja atraumática con material de bajo coeficiente de fricción como el PDS (Polidioxonona). El omento se puede suturar y actuar como compresa biológica. Cuando se tengan hemorragias en hígado o bazo, se controlan con ligaduras o grapas. (35)**

**Cuando el sangrado se ha controlado y en su caso, corregido otras alteraciones, se lava la cavidad con solución de Lactato de Ringer.**

**El peritoneo y fascias musculares se suturan con puntos separados en X. El tejido subcutáneo es aproximado con sutura absorbible y la piel se puede suturar con Nylon en puntos separados o surgete continuo. (33)**

**AUTOTRANSFUSION.- El método ideal para reponer las pérdidas de sangre de un animal con hemorragia severa es realizar transfusión sanguínea con sangre entera, fresca. En muchos**

**casos. el tiempo o la ausencia de donadores hacen imposible dicho procedimiento, de tal modo que la autotransfusión es una buena alternativa para salvar al paciente.**

**La autotransfusión consiste en la recolección de sangre contenida en una cavidad serosa y, una vez filtrada, su infusión a la circulación del paciente. (30, 57) Se pueden recolectar grandes volúmenes de sangre del paciente asépticamente en botellas, bolsas o jeringas, utilizando anticoagulantes como la Heparina y el Citrato de Sodio. (35) Las autotransfusiones ofrecen las siguientes ventajas: (31, 35)**

**No se transmiten enfermedades.**

**No existe riesgo de que el paciente entre en choque o exista hemólisis o fiebre.**

**Se dispone de sangre fresca a temperatura corporal cuando más se necesita.**

**Como regla, se requiere 1 ml de anticoagulante por cada 7 ml de sangre. En muchos casos, la sangre se recupera del abdomen en zonas donde el cirujano no tiene completa visibilidad, dicha sangre podría estar contaminada con orina, bilis o heces, por esto, la sangre se analiza para detectar dichas sustancias, en los casos en que esto no sea posible y la vida del paciente dependa de la inmediata**

transfusión, se procederá a realizarla. La presencia de glóbulos blancos, plaquetas, microémbolos y eritrocitos destruidos pueden producir falla pulmonar aguda, además de coagulación intravascular diseminada (Capítulo III), por esta razón es preferible filtrar la sangre. (35, 57)

Cuando se administren más de 30 ml/Kg de sangre, se aplica Heparina a razón de 100 U./Kg subcutáneo para evitar la formación de microtrombos o coagulación intravascular diseminada.

### **TECNICA**

En una válvula de cuatro vías se colocan:

Un catéter para diálisis peritoneal conectado por medio de una venoclisis a la válvula.

Una jeringa de 3 ml. conteniendo Heparina o Citrato de Sodio.

Un filtro micropore conectado a una venoclisis.

Una jeringa de 60 ml.

Por una simple manipulación de las jeringas y la válvula, la

**sangre podrá ser retomada a la circulación. (39) (Fig. 3)**

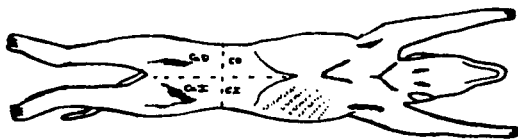
**En caso de no contar con una válvula de cuatro vías, se podrá utilizar una de tres vías de la siguiente manera:**

**Se conecta la venoclisis que contiene en el extremo el catéter para diálisis peritoneal, una jeringa de 3 ml. conteniendo anticoagulante y una jeringa de 60 ml. El médico recolecta la sangre utilizando como filtro una gasa estéril colocada al principio del catéter (cavidad). Una vez que ha sido recuperada, es administrada en la vena yugular, la cual es infundida también con solución isotónica de Cloruro de Sodio. (30) (Fig. 4)**

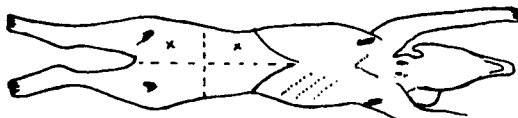
**Estos dos métodos son fáciles de aplicar en casos de emergencia.**

**COMPLICACIONES EN LA AUTOTRANSFUSIÓN.- En ocasiones se señala la formación de microagregados celulares, desnaturalización de las lipoproteínas, desórdenes de la coagulación que incluyen trombocitopenia, coagulación intravascular diseminada, también se informa de sépsis y el esparcimiento de células tumorales en casos de neoplasia. Cuando se utilizan bombas de vacío para recolectar la sangre. puede existir hemólisis y hemoglobinemia. (30, 57)**

## FIGURA 1.- PARACENTESIS ABDOMINAL

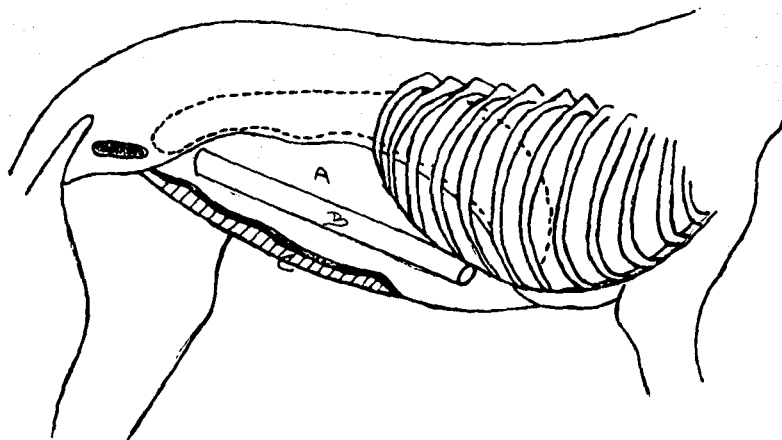


El abdomen es dividido en cuatro cuadrantes, rasurado, lavado y embrocado.



Se coloca en decúbito lateral y se puncionan los cuadrantes que se encuentran separados de la mesa, en el centro.

## FIGURA 2.- VENDAJE DE COMPRESIÓN EXTERNA

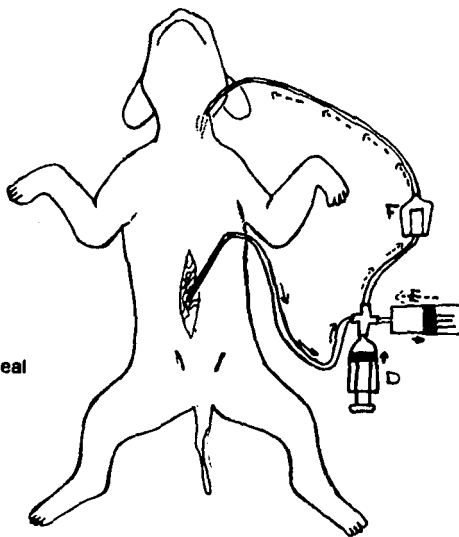


A.-Se coloca algodón en todo el abdomen (B), posteriormente se colocan dos o tres rollos de gasa o algodón (C), por último se coloca la venda elástica desde el pubis hasta el cartílago xifoides.

TOMADO DE 79

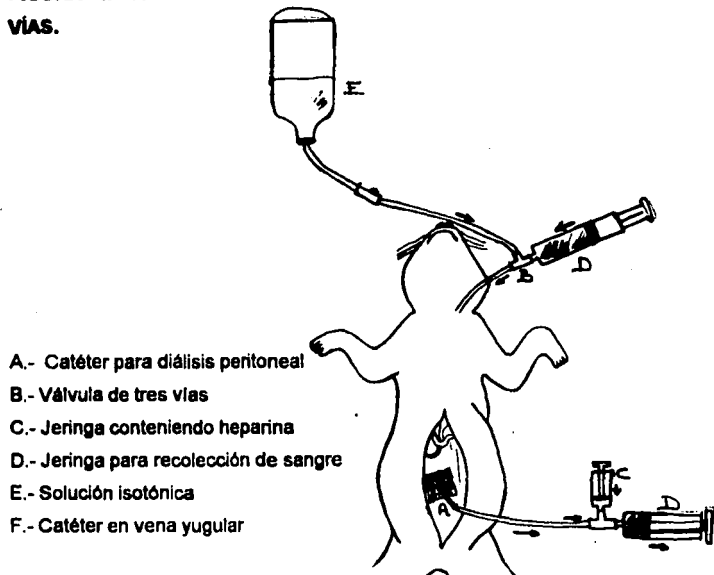
**FIGURA 3.- AUTOTRANSFUSION CON UNA VÁLVULA DE CUATRO VÍAS.**

- A.- Catéter para diálisis peritoneal
- B.- Tubo de venoclisis
- C.- Válvula de cuatro vías
- D.- Jeringa con anticoagulante
- E.- Filtro micropore



Se coloca el catéter para diálisis peritoneal en la cavidad y se succiona con la jeringa (E), al mismo tiempo que se infunde en el sistema anticoagulante con la jeringa (D), posteriormente se retorna a la circulación haciendo presión en la jeringa (E) pasando la sangre por el filtro micropore (F) hacia la vena yugular.

**FIGURA 4.- AUTOTRANSFUSION CON UNA VÁLVULA DE TRES VÍAS.**



Se coloca una gasa en el extremo del catéter para diálisis peritoneal (A), se tira del émbolo de la jeringa (D) al mismo tiempo que se infunde anticoagulante (C).

Posteriormente se retorna la sangre a la circulación general jeringa (D) por medio de una válvula de tres vías (B) unida a una venoclisis con solución isotónica (E).



## **CAPITULO V**

### **TRAUMATISMO EN HIGADO: DIAGNOSTICO Y TRATAMIENTO**

El hígado, por su tamaño, vascularización y posición en la cavidad abdominal, resulta ser susceptible al traumatismo y junto con el bazo se considera uno de los órganos más relacionados con hemorragias abdominales después de un traumatismo. (32, 38, 64) Los traumatismos contusos pueden ocasionar contacto violento del hígado con las costillas, esternón o vértebras, provocando ruptura capsular y fragmentación del parénquima. (106)

### **SIGNOS CLINICOS**

Los pacientes con traumatismo hepático, perforación de la vesícula biliar o conductos biliares presentan depresión, anorexia, vómito e hipertemia. En ocasiones, adoptan una posición con el dorso arqueado debido al intenso dolor, pudiendo haber ictericia y heces de color gris pálido. (10, 33, 34, 62, 107)

La ruptura de la vesícula biliar o sus conductos puede no ser

evidente hasta transcurridos unos días, por lo que siempre que se sospeche de traumatismo hepático, se debe descartar daño a dichas estructuras. (30) Es común encontrar ruptura de los conductos biliares debido a traumatismo contuso. (10) En casos de hemorragia se puede presentar signología de choque hipovolémico. (29, 33, 107)

## **DIAGNOSTICO**

El diagnóstico se realiza con base en los hallazgos al examen físico, radiografías, paracentesis abdominal, lavado peritoneal, pruebas de laboratorio, ultrasonido y en casos extremos por medio de cirugía exploratoria. (9, 10, 29, 33, 34, 41, 71, 72, 73, 104, 107)

**EXAMEN FISICO.-** Cuando existen lesiones perforantes evidentes en abdomen craneal, o bien fracturas de las últimas costillas se sospecha de daño hepático. Los pacientes con traumatismo hepático presentan mucosas pálidas o ictericas, hígado aumentado de tamaño y doloroso. En caso de sospecha de hemorragia, el abdomen se percute o se realiza la prueba de la ola. A la auscultación, la disminución de los sonidos intestinales es sugerente de peritonitis por derrame del contenido de la vesícula biliar. (10, 29, 32, 34, 62, 107)

**RADIOGRAFIAS.-** En caso de sospechar de traumatismo hepático, se tomarán placas del hígado, se recomiendan dos tomas con una diferencia de 90°. Se observará la integridad de las últimas costillas, pues es común asociar lesiones con el hígado. El aumento en la densidad de la silueta hepática con desplazamiento de los órganos adyacentes o su desplazamiento en caso de existir hernia diafragmática, aunado a una peritonitis, pueden ser resultado de traumatismo hepático. En muchos casos, la peritonitis puede no ser evidente radiográficamente hasta transcurridos unos días, por lo que se realizará lavado peritoneal diagnóstico posterior a la toma de las radiografías. (34, 41, 88, 100, 107)

**PARACENTESIS ABDOMINAL.-** Se recomienda realizarla con un catéter en vez de aguja, en estos casos la presencia de sangre o bien de bilis es indicativo de fuerte traumatismo hepático, en caso de realizar la paracentesis y no obtener resultado positivo en cuanto a la presencia de bilis, no se descarta la posibilidad de ruptura y se realiza lavado peritoneal diagnóstico. (10, 29, 33, 34, 107)

**LAVADO PERITONEAL DIAGNOSTICO.-** La técnica para el lavado peritoneal es igual a la descrita para detectar la presencia de sangre en abdomen, pero en este caso, además de hacerse evidente la sangre, se debe analizar el líquido obtenido para detectar pigmentos biliares. Las tabletas Ictotest \* ofrecen una alternativa para uso en clínicas (10, 29, 33, 34, 64)

\* AMES D.V. MOBAY ANIMAL HEALTH.

En los casos en que se sospeche de hernia diafragmática, la paracentesis y el lavado peritoneal se realizan con cautela ya que puede introducirse aire al tórax.

**PRUEBAS DE LABORATORIO.-** Además del líquido recolectado del lavado peritoneal para confirmar la presencia de pigmentos biliares, resultan auxiliares la Biometría Hemática y el perfil bioquímico ya que las sales biliares producen hemólisis, alteraciones en los electrolitos, hipoproteinemia y anemia. El aumento en la concentración sérica de la Alanin Amino Transferasa ALT y de la Aspartato Amino Transferasa AST, (TGP y TGO) respectivamente, serán indicativos de lesión hepatocelular. (8, 10)

**ULTRASONOGRAFIA.-** Un aparato de tiempo-real con transductores de 5 y 7.5 Mhz resulta óptimo para examinar el hígado de perros y gatos, aplicando el transductor caudalmente al cartílago xifoides en dirección craneal y en el área intercostal derecha para observar los ductos biliares extrahepáticos. (68, 70) El hígado es menos ecogénico que el bazo e hiperecócico o isoeocico comparado con el riñón utilizando un transductor de 5 Mhz. La vesícula biliar es anecoica con sus márgenes bien definidos y a menos que se utilice un transductor de alta resolución, su pared no se puede observar. (73)

Los abscesos y hematomas aparecen hipococicos o complejos, en forma focal y multifocal a 96 horas post-traumatismo. Las hemorragias agudas son ecogénicas debido a las interfases acústicas formadas por los eritrocitos en una red de fibrina. (73)

En caso de herniación del hígado a la cavidad torácica, se observará rodeado de una línea más ecogénica continua. (72)

**CIRUGIA EXPLORATORIA.-** La cirugía en un animal traumatizado se utiliza como último recurso diagnóstico y sólo en aquellos casos que la vida del paciente dependa de su inmediata intervención. (33, 38, 104) Si el hígado presenta hemorragia severa, la cirugía es para detectar y controlar la hemorragia (el procedimiento para explorar el hígado fué descrito en el Capítulo III)

**TRATAMIENTO.-** En la mayoría de los perros y los gatos que han sufrido daño hepático debido a traumatismo contuso o perforante la hemorragia cede con tratamientos no quirúrgicos (tratamiento para estado de choque y vendajes de presión) y el 80% de los casos quirúrgicos pueden ser controlados por presión de la arteria hepática y vena portal durante 5 minutos. En caso necesario se prolonga la presión durante 10 minutos. Los hemostáticos tópicos como los adhesivos de fibrina, celulosa oxidada, esponjas de gelatina y adhesivos de cianoacrilato pueden emplearse. Algunos de estos agentes favorecen la formación de abscesos intrahepáticos por la

**obstrucción de secreciones. (24, 33, 107)**

**La autotransfusión auxiliará en el manejo de pacientes que han perdido gran cantidad de sangre (Capítulo III).**

**Los sangrados profusos del parénquima hepático pueden ser controlados suturando el tejido con material absorbible de 3-0 utilizando aguja atraumática, los puntos en U se colocan profundamente en el parenquima y en algunos casos, traspasando todo el lóbulo. La sutura se aprieta lo suficiente para interrumpir el sangrado pero no para desgarrar el parénquima. Los puntos se colocan por lo menos a un centímetro del borde de la herida y de preferencia se enciman para proveer presión continua sobre toda la superficie (62).**

**En los casos en que la hemorragia no ceda con sutura, se recomienda formar un rollo con el omento mayor y suturarlo sobre la porción hepática que se encuentra sangrando, las suturas penetran el omento en forma continua (29).**

**La lobectomía parcial está indicada en casos en que el daño al parénquima hepático sea severo (Fig. 1) (107). Para realizar la lobectomía se incide la cápsula a la altura donde el parénquima se encuentre intacto o cuando menos sea más viable. Entonces se separa por disección blanda. La mayor resistencia de los ductos**

**intrahepáticos, así como venas y arterias, permitirán su perfecta visualización, una vez identificadas las estructuras son ligadas con material absorbible. (29, 38, 62)**

**Es recomendable dejar un catéter para drenar la cavidad, el uso de drenaje sobre el lado derecho resulta adecuado cuando se practica una lobectomía parcial (107)**

**Cuando un lóbulo hepático tiene daño generalizado, se requiere de lobectomía total, localizando las estructuras vasculares del lóbulo en el hilio hepático. Los pacientes traumatizados sometidos a tal procedimiento tienen pronóstico grave vital. (29)**

**Las lesiones en la vesícula biliar se corrigen debridando el tejido que se considere no viable, uniendo los bordes con material absorbible de 4-0. En los casos en que la vesícula se encuentre muy dañada se realiza una colecistectomía. (29, 38, 107)**

**Para realizar la colecistectomía, la vesícula se separa por disección blanda hasta que sólo esté sostenida por el conducto biliar. Entonces se colocan dos pinzas sobre él, se corta en medio de ambas pinzas y la porción del conducto que queda es suturada con material absorbible de 3-0. (38)**

**Las lesiones a los conductos resultan cuando la vesícula se**

**encuentra llena y un traumatismo contuso la comprime repentinamente. (10) Para localizar el área donde está el daño, se presiona la vesícula gentilmente y se observa el lugar por donde salga la bilis. En casos en que la vesícula se encuentre vacía se le podrá inyectar solución salina y realizar la presión para detectar el área uonde la solución es liberada. (33)**

**Las técnicas quirúrgicas a realizar en caso de existir ruptura de los conductos son:**

**A) Sutura primaria y Anastomosis.- Cuando el lumen del conducto es mayor de 4 mm. se pueden anastomosar los extremos con puntos no perforantes con material no absorbible de 4-0. (10, 107)**

**B) Colecistoduodenostomía.- La vesícula se une directamente a una porción antimesentérica del duodeno distal, con dos hileras de puntos invaginantes en una anastomosis latero-lateral. El conducto debe ser ligado después de la zona perforada, dicha técnica da buenos resultados y constituye la mejor opción. (10, 62, 107)**

**Para realizar la Anastomosis se deben considerar ciertos factores esenciales:**

- 1.- La vesícula biliar debe ser disecada lo mejor posible en su**



## **ESTA TESIS NO DEBE SALIR DE LA BIBLIOTECA**

unión con el hígado, ya que la tensión excesiva puede provocar dehiscencia de las suturas en el sitio de Anastomosis. Se debe tener especial cuidado en el área del infundíbulo para evitar daño a la arteria.

2.- La Anastomosis debe ser de una longitud de 2.5 a 4 cm. ya que se debe esperar que ésta longitud disminuya a la mitad al cicatrizar.

3.- La vesícula se debe movilizar de forma tal que se prevenga torceduras en el conducto.

Una vez movilizada se pone en aposición al borde antimesentérico del duodeno descendente, el sitio debe ser de mínima tensión. El material de sutura es de 3-0 absorbible en patrón interrumpido o continuo abarcando todo el grosor tanto del duodeno como de vesícula.

C) Injerto de yeyuno o de la vesícula.- Se sutura un asa de yeyuno o la vesícula biliar sobre el defecto, esta técnica se utiliza únicamente en animales de talla grande. (10)

D) Reimplantación del conducto biliar.- En esta técnica, se coloca el conducto una vez que se ha quitado el área dañada, en una nueva porción del duodeno. a través de un pequeño orificio en la pared del mismo. (10, 107)


**E) El uso de catéteres de polietileno en animales para reparar el conducto no ofrece buenos resultados y se prefiere utilizar otras técnicas con resultados más confiables. (10, 62, 107)**

**F) En los casos en que se encuentren lesionados los conductos hepáticos pero no exista daño al conducto biliar común, se podrá ligarlos, la bilis será entonces drenada para otras vías. (33)**

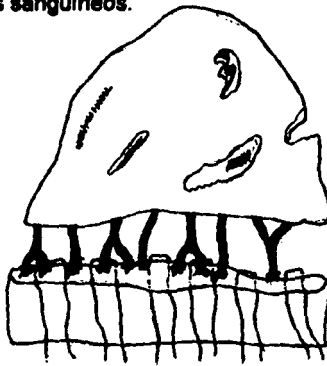
**En los casos que exista peritonitis por contacto con la bilis se dejará un drenaje peritoneal abierto durante cuatro días o hasta que disminuyan por completo las secreciones, además de lavar la cavidad con solución salina fisiológica a temperatura corporal, el uso de antibióticos (Penicilina) en el lavado es ampliamente recomendado, debido a que se puede contaminar la cavidad con anaerobios (*Clostridium sp.*) vía hepática. (107) Los anticoagulantes para realizar el lavado se evitan pues existe controversia en cuanto a su uso. (59)**

**El paciente con traumatismo hepático se debe mantener con dosis altas de antibióticos, preferentemente aquellos cuya ruta metabólica no incluya el hígado y continuar con terapia de fluidos manteniendo adecuado control sobre los electrolitos. (107)**

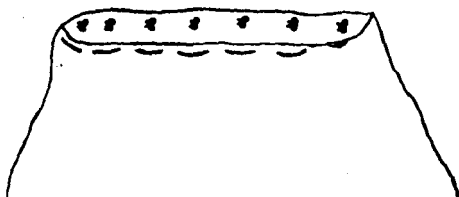
**FIGURA 1.- LOBECTOMIA PARCIAL.**




Se incide la cápsula y se retira el Parénquima con disección blanda a fin de exponer los vasos sanguíneos.



Se identifican los vasos sanguíneos y son ligados individualmente, además se colocan puntos en U atravesando todo el parénquima.



**Se retira la porción dañada verificando que no exista un sangrado abundante.**



**Se sutura una porción de omento a manera de "Parche de Serosa" a fin de evitar el sangrado.**

## **CAPITULO VI**

### **TRAUMATISMO EN ESTOMAGO: DIAGNOSTICO Y TRATAMIENTO**

El estómago se encuentra parcialmente protegido por las costillas y es común que resulte afectado en traumatismos perforantes, un traumatismo contuso puede provocar su ruptura en caso de encontrarse lleno. (29, 38) Las lesiones incluyen: perforación, hematomas y hemorragias, dilatación y herniación hacia la cavidad torácica por lesión diafragmática. (11, 22, 38, 100)

#### **SIGNOS CLINICOS**

En los pacientes con ruptura de la pared gástrica, los signos clínicos se presentan rápidamente debido a la salida de ácido clorhídrico, alimento y pepsina activada ocasionando irritación peritoneal, presentándose vómito y dolor abdominal. (29, 64) En aquellos casos en que exista dilatación gástrica debido al traumatismo se presenta fuerte distensión abdominal, acompañada de dolor y choque con intentos de vomitar sin lograrlo. (51) Alrededor del 50% de pacientes con hernia diafragmática manifiestan signos clínicos, que consisten básicamente en disnea. (33, 41, 60, 64)

## **DIAGNOSTICO**

**Los métodos diagnósticos más utilizados en caso de sospechar que el traumatismo involucra al estómago son: examen físico, paracentesis, lavado peritoneal, radiografías y cirugía exploratoria.**

**EXAMEN FISICO.- La presencia de fracturas en las últimas costillas o de heridas perforantes en la región donde se encuentra el estómago son sugerentes de que el traumatismo lo involucre. En la peritonitis por ruptura gástrica, el examen físico revelará fuerte dolor abdominal y a la auscultación ausencia de sonidos intestinales. (62) Los sonidos timpánicos percutidos en el flanco izquierdo, indican la presencia de gas bajo presión ya sea por la misma ruptura o por dilatación gástrica. Si en la palpación se siente un abdomen vacío, se sospecha de hernia diafragmática, la auscultación torácica mostrará disminución en los sonidos cardiacos y respiratorios, así como desplazamiento del máximo impulso cardiaco, el cual es identificado en el quinto espacio intercostal izquierdo. (17, 33, 41)**

**PARACENTESIS.- Las técnicas de paracentesis fueron descritas en el Capítulo IV. En caso de realizarla con aguja se requiere de grandes volúmenes de líquido para obtener resultado**

positivo y en caso de ruptura, dicha cantidad se encontrará cuando la peritonitis sea avanzada, por lo que se recomienda realizarla con catéter para diálisis peritoneal ya que éste cuenta con gran número de orificios (100-110) por donde penetra el líquido. (65)

Los resultados se consideran positivos cuando se obtiene líquido opaco, con detritus visibles a simple vista y que en el examen microscópico revela gran cantidad de bacterias y células polimorfonucleares. (32, 65)

**LAVADO PERITONEAL.-** En casos tempranos, el lavado peritoneal detecta ruptura gástrica sin que existan fluidos libres en gran cantidad, elevando la efectividad de hasta un 95%. Si el líquido recuperado es analizado microscópicamente se aprecian fibras vegetales, bacterias y abundantes neutrófilos. (32, 34, 64, 65) El lavado se realiza en aquellos pacientes con signos de ruptura gástrica; cuando el paciente presenta disnea, organomegalia o se sospecha de hernia diafragmática se debe actuar con cautela al realizar el lavado. (29)

En caso de existir peritonitis, el nitrógeno ureico sanguíneo se eleva, además el estudio citológico mostrará neutrofilia y aumento en la velocidad de sedimentación eritrocítica. (8)

**RADIOGRAFIAS.-** Por medio de los Rayos X se diagnostica

la presencia de hernia diafragmática, peritonitis, ruptura y/o dilatación gástrica. (40, 41, 86, 100) Como regla general, se toman radiografías de abdomen y torax en todos los animales con historia de traumatismo. En caso de sospechar de hernia diafragmática se toman cuando menos dos placas de tórax con una diferencia 90°, en ocasiones se requieren más tomas, por ejemplo: Dorso-ventral, ventro-dorsal, latero-lateral izquierda y derecha y horizontal. (34, 40, 41, 86, 100) Los animales con disnea están más cómodos si son colocados en decúbito esternal (dorso-ventral) por lo que se recomienda realizar primero esta toma. (40)

La herniación y dilatación del estómago a la cavidad torácica sucede cuando se desgarran la parte izquierda del diafragma, los signos radiográficos son:

1.- Pérdida del contorno del diafragma.- En algunos casos el diafragma aparece intacto aun cuando se encuentre lesionado.

2.- Presencia de órganos abdominales en el tórax.- En especial las estructuras que contienen gas como el estómago. La sobreexposición es común debido a que la gran cantidad de gas en el tórax hace a las paredes del estómago difíciles de apreciar. En estos casos se disminuye la técnica y se trata de definir la pared gástrica. El desplazamiento anormal de los órganos de la cavidad torácica es indicativo de la existencia de hernia diafragmática. (40, 41, 86)



En caso que se hayan realizado varias tomas y aún se sospecha que el estómago está herniado, se administra Sulfato de Bario (5 ml/Kg) vía oral para hacer evidente la posición de los órganos del tracto gastrointestinal. Cabe señalar que el Bario está contraindicado en caso de ruptura ya que es irritante para el peritoneo y ocasiona peritonitis por lo que los medios yodados son mejor alternativa. (36, 40, 41, 100)

Si las estructuras correspondientes a tejido blando no se identifican y los márgenes serosos están oscurecidos, se sospecha de fluido peritoneal, compatible con peritonitis. Gas libre en la cavidad abdominal indica ruptura de un órgano hueco, ya sea estómago o intestino, lo que se hace evidente al tomar una radiografía horizontal. (6, 100) En casos de dilatación gástrica se toma una placa horizontal con el animal en cuadripedestación, el estómago se aprecia lleno de gas, desplazando órganos adyacentes y en caso de torsión aparece como si una densidad correspondiente a tejido blando dividiera el estómago (Compartimentalización). (7, 41, 51, 78)

**CIRUGIA EXPLORATORIA.-** Las condiciones referentes al traumatismo en estómago raramente se diagnostican por medio de cirugía exploratoria pero indudablemente se requiere un tratamiento quirúrgico inmediato en caso de existir dilatación-torsión o ruptura. El estómago se revisa en el cuadrante craneal izquierdo como se señaló en el Capítulo IV.

## **TRATAMIENTO**

**DILATACION GASTRICA.-** De las lesiones que puede sufrir el estómago debido al traumatismo, la dilatación gástrica es poco común, sin embargo requiere de un diagnóstico y tratamiento inmediato.

El objetivo del tratamiento es el reducir la presión y el compromiso circulatorio. (51, 78, 103) La descompresión se realiza pasando una sonda para lavado gástrico de un cuarto de pulgada de diámetro a través del esófago, de tal forma que llegue a la unión gastro-esofágica. En algunos pacientes, la sonda no penetrará sin lesionar la unión gastro-esofágica, por lo que se utiliza una de menor diámetro. El hecho de que no pase, no es indicativo de que exista torsión gástrica y viceversa. (41, 51, 78, 103)

Si al pasar la sonda no da resultado, se punciona el estómago con aguja o catéter intravenoso del No. 14 al No. 18 sobre el lado izquierdo, la peritonitis por contaminación se trata posteriormente. (51, 78)

Otra técnica para liberar el gas es la gastrotomía temporal, la cual se desarrolla sobre el flanco izquierdo bajo analgesia local, ésta técnica presenta mayor índice de sobrevivencia en pacientes con dilatación gástrica que la descompresión por sondeo o punción. (11)

## **TRATAMIENTO**

**DILATACION GASTRICA.-** De las lesiones que puede sufrir el estómago debido al traumatismo, la dilatación gástrica es poco común, sin embargo requiere de un diagnóstico y tratamiento inmediato.

El objetivo del tratamiento es el reducir la presión y el compromiso circulatorio. (51, 78, 103) La descompresión se realiza pasando una sonda para lavado gástrico de un cuarto de pulgada de diámetro a través del esófago, de tal forma que llegue a la unión gastro-esofágica. En algunos pacientes, la sonda no penetrará sin lesionar la unión gastro-esofágica, por lo que se utiliza una de menor diámetro. El hecho de que no pase, no es indicativo de que exista torsión gástrica y viceversa. (41, 51, 78, 103)

Si al pasar la sonda no da resultado, se punciona el estómago con aguja o catéter intravenoso del No. 14 al No. 18 sobre el lado izquierdo, la peritonitis por contaminación se trata posteriormente. (51, 78)

Otra técnica para liberar el gas es la gastrotomía temporal, la cual se desarrolla sobre el flanco izquierdo bajo analgesia local, ésta técnica presenta mayor índice de sobrevivencia en pacientes con dilatación gástrica que la descompresión por sondeo o punción. (11)

Quando se ha logrado reducir la compresión del estómago y el paciente se ha estabilizado, se realiza una laparotomía para verificar la integridad del órgano, en caso de que exista torsión retornarlo a su posición y revisar el bazo que puede estar involucrado. (40, 100, 103) Los infartos del tejido gástrico se retiran mediante gastrectomía debridando las porciones no viables y suturando con puntos no perforantes continuos con material absorbible; el uso de grapas disminuye el tiempo de la cirugía obteniéndose excelentes resultados. Una modificación a la gastrectomía es la invaginación parcial del tejido infartado y la aproximación del tejido viable con sutura continua. (49, 51, 77, 78, 103)

La piloromiotomía y piloroplastia aceleran el vaciado del estómago.

La esplenectomía no ha demostrado resultados favorables en la prevención de recurrencia y dicha técnica implica el retirar gran parte de la circulación a la porción fúndica del estómago por lo que se considerará únicamente cuando el bazo esté severamente lesionado. (33, 78, 103)

La gastropexia utilizando un catéter de Foley y la circumcostal forman mayores adherencias que otras técnicas, por lo que se deberán considerar fuertemente estos dos métodos. (11, 40, 51, 75, 78, 103)

**RUPTURA.-** Como consecuencia de traumatismos perforantes que involucren al estómago o traumatismo contuso cuando el estómago se encuentre lleno, presentará ruptura con la subsecuente peritonitis. Por esto resulta importante su diagnóstico temprano. Desafortunadamente toma alrededor de 15 minutos después del daño para que toda la cavidad abdominal se encuentre contaminada. (61)

Cuando existen lesiones en la pared gástrica, se debridan los bordes de la lesión, dejando tejido viable, suturando con material absorbible en forma continua incluyendo la mucosa del órgano (se recomienda poner doble línea de suturas en forma invaginante). (37)

Una vez suturado el estómago, se trata la peritonitis consecuente.

**DRENAJES PERITONEALES.-** Drenaje de triple lumen. Una vez que se ha suturado el estómago, se lava toda la cavidad con solución salina fisiológica a una temperatura de 37.5 °C, cabe señalar que a mayor cantidad de solución, mayor efectividad tendrá el lavado, inclusive se puede agregar antibiótico. Una vez lavada la cavidad se retira el líquido y se sutura con material absorbible. En pacientes débiles con peritonitis aguda o crónica, se recomienda suturar la cavidad con material no absorbible. (29, 78) Se coloca antes de

**RUPTURA.-** Como consecuencia de traumatismos perforantes que involucren al estómago o traumatismo contuso cuando el estómago se encuentre lleno, presentará ruptura con la subsecuente peritonitis. Por esto resulta importante su diagnóstico temprano. Desafortunadamente toma alrededor de 15 minutos después del daño para que toda la cavidad abdominal se encuentre contaminada. (61)

Cuando existen lesiones en la pared gástrica, se debridan los bordes de la lesión, dejando tejido viable, suturando con material absorbible en forma continua incluyendo la mucosa del órgano (se recomienda poner doble línea de suturas en forma invaginante). (37)

Una vez suturado el estómago, se trata la peritonitis consecuente.

**DRENAJES PERITONEALES.-** Drenaje de triple lumen. Una vez que se ha suturado el estómago, se lava toda la cavidad con solución salina fisiológica a una temperatura de 37.5 °C, cabe señalar que a mayor cantidad de solución, mayor efectividad tendrá el lavado, inclusive se puede agregar antibiótico. Una vez lavada la cavidad se retira el líquido y se sutura con material absorbible. En pacientes débiles con peritonitis aguda o crónica, se recomienda suturar la cavidad con material no absorbible. (29, 78) Se coloca antes de

terminar de suturar, un catéter de Foley a todo lo largo de la línea media y a 3 cms. del cartílago xifoides. El tubo de Penrose y el catéter son sujetos por medio de nylon 3-0. (61)

**DRENAJE PERITONEAL ABIERTO.-** Una vez suturado el estómago, se realiza el lavado de la cavidad y se colocan dos hileras de material no absorbible, una hilera parte desde el cartílago xifoides en un patrón continuo simple (zig-zag) en dirección caudal hasta la mitad de la línea de la incisión. La otra sutura parte del extremo caudal de la incisión en sentido craneal, hasta encontrarse con la otra sutura, ambos extremos se anudan en el centro de la incisión; la distancia entre cada punto es de aproximadamente un centímetro y la distancia al borde de la cavidad varía desde uno hasta seis centímetros, dependiendo de la talla del perro. El tejido subcutáneo y la piel no se sutura. Se aplica un vendaje al abdomen de la siguiente manera:

Se coloca gasa estéril a todo lo largo de la incisión, posteriormente se aplica toalla estéril. Una capa de algodón sobre la toalla para aumentar la absorción, por último es vendado y se sostiene con cinta adhesiva. Es conveniente colocar un collar isabelino. El vendaje se cambia como mínimo dos veces al día y cada vez que se contamine con heces u orina. Este tipo de drenaje permanece en promedio cuatro días dependiendo de la evolución del paciente, una vez controlada la peritonitis, la cavidad se cierra con material no absorbible. (50, 78)

**Es recomendable realizar cultivo y antibiograma del líquido peritoneal para el manejo de los antibióticos.**

**El tratamiento de un paciente con peritonitis causada por ruptura gástrica debe incluir inhibidores de la secreción de ácido clorhídrico, altas dosis de antibióticos, así como terapia de líquidos hasta que el paciente sea capaz de ingerir y retener el agua. (29)**

**El uso de Hialuronidasa, Plasminógeno, Agentes anticoagulantes y Fibrinolíticos para disminuir las adherencias no ha comprobado su efecto en la disminución de adherencias. (59)**

**El drenaje abierto de la cavidad abdominal es el método más efectivo, pues elimina líquidos contenidos en todo el abdomen. El drenaje de triple-lumen elimina el líquido contenido en la porción caudal del abdomen mas no de toda la cavidad, con ésta técnica se recomiendan lavados peritoneales con cefalosporinas. (61, 78)**

**HERNIA DIAFRAGMÁTICA.- La cirugía para reducir una hernia diafragmática se realiza cuando el paciente se ha estabilizado, a menos que el compromiso respiratorio sea severo y se requiera de la intervención. Se debe mantener respiración asistida debido a que al reducir la hernia, desaparece la presión negativa del tórax. Se recomienda abordaje por la cavidad abdominal de tal forma que se logre una mayor visualización del mismo, ya que es común que el**



**diafragma presente desgarres múltiples. (33)**

**La incisión se hace lo más amplia posible para exponer toda la superficie diafragmática, una vez localizadas las zonas dañadas, los órganos herniados son regresados a su cavidad. Muchas veces es necesario prolongar ligeramente la abertura en el diafragma con el fin de retirar los órganos abdominales. El diafragma se sutura con dos hileras de puntos, separados y continuos, con material no absorbible y aguja atraumática cuidando de tomar suficiente músculo para prevenir desgarres. Una vez reducida la hernia se restaura la presión negativa en el tórax, insuflando los pulmones al máximo antes de colocar el último punto en diafragma o bien mediante una válvula de tres vías por punción una vez suturado el diafragma. La cavidad abdominal se sutura en forma convencional. (33)**

## **CAPITULO VII**

### **TRAUMATISMO EN PANCREAS: DIAGNOSTICO Y TRATAMIENTO**

Los traumatismos contusos en el páncreas son raros. Debido a su localización y movilidad, la mayoría de las lesiones se deben a traumatismos perforantes y en ambos casos, el resultado será liberación de enzimas con la subsecuente necrosis grasa y peritonitis. (38, 53, 62) Otra causa de traumatismo pancreático es la iatrogenia durante cirugías de abdomen. (38, 53)

#### **SIGNOS CLINICOS**

Los pacientes con traumatismo pancreático presentan los codos en abducción y el lomo arqueado debido al intenso dolor, cambian continuamente de posición y buscan lugares fríos para echarse. Un abdomen dilatado acompañado de vómito, letargo, anorexia, ptialismo y deglución continua son hallazgos comunes, en casos severos se observa estado de choque. (34, 53, 96, 98, 114)

#### **DIAGNOSTICO**

El diagnóstico se logra mediante examen físico, radiografías, paracentesis abdominal, ultrasonido, lavado peritoneal y laparotomía exploratoria.

**EXAMEN FISICO.-** Las lesiones contusas o perforantes que involucren el cuadrante craneal derecho del abdomen y la presencia de dolor severo a la palpación sugerirán lesión en el páncreas, la palpación fuerte puede agravar la lesión. (53, 114) El abdomen está comunmente dilatado y la temperatura rectal indica hipertemia o hipotermia en choque. A la auscultación abdominal hay disminución de los sonidos intestinales en caso de peritonitis.

**PRUEBAS DE LABORATORIO.-** Es común que la pancreatitis aguda ocasione alteraciones funcionales en otros órganos como hígado y riñones. (96, 114)

Quando existe lesión pancreática la actividad de Lipasa y Amilasa séricas resultan aumentadas (de 2 a 10 veces más). (8, 53, 114) Para determinar el daño es necesario evaluar el funcionamiento renal, pues dichas enzimas también se incrementan cuando existe insuficiencia renal. (95, 96, 98) El Nitrógeno ureico sanguíneo elevado, junto con la gravedad específica aumentada en el urianálisis indica uremia prerenal y es sugerente (mas no diagnóstico) de pancreatitis aguda. Es común encontrar hiperglicemia en estos pacientes. (96, 114)

En la biometría hemática se encontrará leucocitosis por neutrofilia con eosinopenia y linfopenia. (8, 96, 114) Cuando se ha desarrollado peritonitis se encontrará neutrofilia con desviación a la izquierda y

monocitosis. (8, 53, 114) Con tinción de azul de metileno se hace evidente una hiperlipemia ya que los quilomicrones rodean a los eritrocitos. El nivel de methemaalbúmina sérica se incrementa cuando existe pancreatitis hemorrágica. (8, 114)

Los niveles de calcio séricos se encuentran disminuidos debido a hipoproteïnemia y a la saponificación de la grasa intra-abdominal. (9, 12)

**RADIOGRAFIAS.-** Se recomiendan dos tomas (lateral y ventro-dorsal) de abdomen. La peritonitis localizada, asociada a traumatismo pancreático puede no ser evidente hasta transcurridos tres días de la lesión. (5, 16) Los cambios comprenden opacidad incrementada e irregular de los tejidos blandos del cuadrante craneal derecho abdominal, así como la presencia de gas en asas intestinales (duodeno proximal). Ocasionalmente se aprecia desplazamiento del píloro hacia la izquierda y del colon transverso en dirección caudal en la toma VD: (6, 53, 96)

**PARACENTESIS ABDOMINAL.-** La paracentesis abdominal es de valor limitado ya que la peritonitis tarda en manifestarse, aún realizando la paracentesis con un catéter, un resultado negativo no se tomará como definitivo. (32, 67) La

**presencia de gotas de líquido serosanguinolento con niveles de amilasa muy altos es indicativo de lesión pancreática o intestinal. (32, 53, 67, 114) La presencia de abundantes leucocitos en el examen citológico revelará peritonitis. (32, 67) La técnica para desarrollar la paracentesis se describe en el Capítulo V.**

**ULTRASONIDO.- Se deben utilizar transductores de 7.5 y 5 Mhz. El lóbulo pancreático derecho se visualiza mejor con el animal en decúbito lateral izquierdo utilizando el duodeno descendente y riñón derecho como guías para localizarlo. (71, 95) El cuerpo del páncreas se visualiza en el lado derecho del abdomen, colocando al animal en decúbito lateral derecho o izquierdo. El lóbulo izquierdo se observa con el animal en decúbito lateral derecho, colocando el transductor caudal al estómago y más profundo que el bazo. Cuando se evalúe el páncreas se debe observar el tejido peripancreático, el duodeno descendente y tracto biliar. (14)**

**En casos de pancreatitis se observa una área uniforme e hiperecoica rodeando a una masa hipoecoica y anecoica poco homogénea localizada dorsal al duodeno descendente y ventral al riñón izquierdo. Aparece líquido libre en abdomen con el animal en cuadripedestación, la vesícula biliar aumentada de tamaño y dilatación del conducto biliar. (7, 95)**

**LAVADO PERITONEAL DIAGNOSTICO.- El lavado peritoneal ofrece posibilidad diagnóstica con cantidades mínimas de fluido existentes en abdomen. La actividad de la Amilasa en más de 200 unidades Karoway en 100 ml. es indicativo de lesión pancreática y la presencia de más de 500 leucocitos por cada mm<sup>3</sup> es indicativo de peritonitis. (32, 53, 67)**

**LAPAROTOMIA EXPLORATORIA.- Se realiza cuando el paciente no presente mejoría con el tratamiento. El páncreas se examina al evaluar el cuadrante craneal derecho del abdomen, en caso de existir lesiones graves se corregirán de inmediato.**

## **TRATAMIENTO**

### **TRATAMIENTO QUIRURGICO.- Pancreatectomía parcial.-**

**Se realiza en los casos que una porción del páncreas se encuentre dañada. (38, 53)**

**PROCEDIMIENTO.- Se identifica el sitio del páncreas que se retirará y la cápsula se rasga a milímetros de la lesión. Una vez expuesto el parénquima se separa con disección blanda hasta localizar el conducto intralobular, así como los vasos sanguíneos, que son ligados con material no absorbible de 2-0. De ser posible se sutura la cápsula que queda en tejido sano para evitar el derrame de enzimas. (1, 29, 38, 53) Si la porción del páncreas se encuentra íntimamente unida al duodeno y comparte vasos sanguíneos, se separa con disección blanda y los puntos hemorrágicos son controlados con presión. (38)**

**Los sitios donde se encuentren lesiones pequeñas se debridan,**

**en este caso, así como cuando exista necrosis de la grasa, se utilizarán drenajes de triple lumen o penrose, exteriorizándolo ligeramente caudal al cartilago xifoides. (29, 53)**

**La diálisis peritoneal ha demostrado tener efectos benéficos en pacientes con pancreatitis. (29, 114)**

**TRATAMIENTO MEDICO.- Este tratamiento se implementa aún cuando se haya realizado una pancreatectomía parcial, y está encaminado a proveer mejoría sintomática y así evitar las complicaciones. El tratamiento del estado de choque es primordial. (ver Capítulo III).**

**La heparina a razón de 100 unidades por Kg. administrada en forma subcutánea cada 12 horas. así como fibrinolisisina (50,000 unidades) tres veces al día mantendrá una adecuada perfusión pancreática y evita la acumulación de enzimas y productos digestivos**



**en el espacio intersticial. (55)**

**Los animales heparnizados se mantienen controlando el tiempo de coagulación para evitar sobredosis. No se recomienda el uso de Atropina como agente anticolinérgico pues reduce la motilidad del tracto gastrointestinal agravando el cuadro. (53) El uso de inhibidores de la secreción de ácido clorhídrico disminuye la estimulación pancreática. (96, 114)**

**Dosis altas de antibióticos de amplio espectro se mantienen durante varios días, se recomienda la mezcla de penicilina-estreptomicina; Cloramfenicol u Oxitetracilina. La Kanamicina y las Sulfonamides también se indican ya que son excretadas en los jugos pancreáticos en cantidades suficientes para tener bacteriostático. (57)**

**La analgesia es muy importante. La Meperidina a dosis de 1.25 a 2.5 mg/Kg dos veces al día provee analgesia en estos**

**pacientes, el uso de morfina está contraindicado ya que causa espasmo de los ductos pancreáticos aumentando su presión agravando la pancreatitis. (96, 98)**

**La administración de plasma o sangre completa para reemplazar globulinas en la sangre (Proteasas) ha demostrado tener efectos benéficos y debe considerarse como una medida esencial ya que además de inhibir el Tripsinógeno liberado por el Páncreas, se mantienen niveles de Albúmina adecuados en la sangre.**

**Los pacientes se mantienen sin administrar nada por vía oral durante 72 horas o hasta que desaparezca el vómito, por lo que se debe considerar una vía alterna de alimentación como las soluciones preparadas con aminoácidos o la administración enteral por medio de jejunostomía. (21, 96)**

**Los animales con pancreatitis aguda, ocasionada por un traumatismo, son susceptibles de padecer Diabetes Mellitus como secuela**

## **CAPITULO VIII**

### **TRAUMATISMO EN INTESTINOS: DIAGNOSTICO Y TRATAMIENTO**

Las lesiones en intestino ocurren usualmente después de traumatismo perforante. Los traumatismos contusos que causen compresión e isquemia son menos frecuentes y las lesiones intestinales ocurren cuando el intestino es comprimido y rasgado entre dos superficies duras. (29, 58, 68, 84)

Un animal que presenta ruptura intestinal puede morir en poco tiempo. El pronóstico resulta favorable si el diagnóstico y tratamiento se realizan en las doce primeras horas de admitido el paciente. (36)

### **SIGNOS CLINICOS**

Los signos relacionados con sépsis por ruptura del intestino delgado tardan más en presentarse que cuando se encuentra perforado el intestino grueso ya que las bacterias aerobias y anaerobias causarán peritonitis severa en unas horas. (5, 29, 84) Por lo tanto, aquellos animales con historia de haber sufrido traumatismo contuso en abdomen, se debe mantener en observación durante 72 horas. (84)

Los signos clínicos presentes son: estado de choque (Hipovolémico o Endotóxico), lomo arqueado por dolor abdominal, vómito, hipertemia, anorexia y diarrea, que puede llegar a ser sanguinolenta, especialmente cuando hay daño en colon, además se debe considerar la posibilidad de una hernia diafragmática. (Capítulo VI) (23, 84, 111)

## **DIAGNOSTICO**

El diagnóstico se realiza mediante: examen físico, radiografías, paracentesis abdominal, lavado peritoneal y ultrasonido.

**EXAMEN FISICO.-** Las heridas en traumatismos perforantes son sugerentes de daño en intestino. La palpación de una masa dura e irregular es compatible con intususcepción y el abdomen tenso es señal de dolor y posible peritonitis, si en la auscultación abdominal no se escuchan sonidos intestinales, se confirma lo anterior. Los sonidos agudos a la percusión indican la presencia de gas bajo presión, que se observa en casos de vólvulo. (17, 18) A la palpación rectal, la presencia de sangre será indicativo de laceraciones en colon. (29, 104) Los líquidos en la cavidad abdominal se evidencian mediante la prueba de la ola.

Los signos clínicos presentes son: estado de choque (Hipovolémico o Endotóxico), lomo arqueado por dolor abdominal, vómito, hipertemia, anorexia y diarrea, que puede llegar a ser sanguinolenta, especialmente cuando hay daño en colon, además se debe considerar la posibilidad de una hernia diafrágica. (Capítulo VI) (23, 84, 111)

## **DIAGNOSTICO**

El diagnóstico se realiza mediante: examen físico, radiografías, paracentesis abdominal, lavado peritoneal y ultrasonido.

**EXAMEN FISICO.-** Las heridas en traumatismos perforantes son sugerentes de daño en intestino. La palpación de una masa dura e irregular es compatible con intususcepción y el abdomen tenso es señal de dolor y posible peritonitis, si en la auscultación abdominal no se escuchan sonidos intestinales, se confirma lo anterior. Los sonidos agudos a la percusión indican la presencia de gas bajo presión, que se observa en casos de vólvulo. (17, 18) A la palpación rectal, la presencia de sangre será indicativo de laceraciones en colon. (29, 104) Los líquidos en la cavidad abdominal se evidencian mediante la prueba de la ola.

**RADIOGRAFIAS.-** Quizá ésta sea la forma más apropiada y rápida de diagnosticar un traumatismo en intestinos. (29, 36, 104)

Las radiografías de rutina mostrarán peritonitis localizada o generalizada, la cual puede no ser aparente hasta transcurridos unos días. Cuando existe ruptura intestinal es común observar pneumoperitoneo y cuando éste no sea evidente se observan bolsas de gas en abdomen. (64) En casos de intususcepción se aprecia una masa de tejido blando rodeado de asas llenas de gas o líquido y en vólvulo o herniación, además de contener gas y líquidos, frecuentemente están paralelas unas a otras. (41, 80)

Si aún se sospecha de gas libre en las radiografías rutinarias se coloca al animal en decúbito lateral izquierdo y se deja en ésta posición durante 5 minutos. La placa se toma en dirección ventrodorsal (rayo horizontal) revelando la formación de bolsas de gas. (41, 199, 104)

Cuando exista duda sobre la existencia de perforación intestinal o herniación se utiliza Diatrizoato de Sodio \* o Diatrizoato de Meglumina \*\* como medio de contraste, el uso de bario está contraindicado ya que es irritante al peritoneo.

\*HYPAQUE SODIUM; 20,25, 50% WINTHROP, N.Y., E.U.A.

\*\* ANGIO-CONRAY MALLINCRODT; ST. LOUIS Mo., E.U.A.

El medio es dado por vía oral a razón de 2-3 ml/Kg. Cuando se

utilizen estos medios se debe tener presente que son rápidamente absorbidos por el peritoneo, apareciendo en el tracto urinario en pocos minutos. (41, 84, 104)

**PARACENTESIS ABDOMINAL.-** Se recomienda realizar la paracentesis con catéter para diálisis peritoneal. La presencia de gotas de exudado opaco serán indicativo de peritonitis. La evaluación citológica de dicho líquido revelará la presencia de bacterias con fibras vegetales y abundantes neutrófilos. (32, 67)

**LAVADO PERITONEAL.-** El examen citológico del sedimento del líquido recuperado mostrará bacterias, fibras vegetales y alto número de neutrófilos, lo cual indica perforación intestinal. La actividad de la Amilasa en líquido reportará 200 unidades Karoway por cada 100 ml. indicando isquemia de intestino delgado con ruptura o daño pancreático. Una cuenta de leucocitos mayor a 500/ml indica peritonitis severa. (32, 34, 64, 67, 84)

**ULTRASONIDO.-** Se recomienda un transductor de 7.5 Mhz . Se detecta la presencia de fluidos libres en abdomen y se determina su origen por medio de paracentesis. En casos de intususcepción se observa un área hiperecoica rodeada de anillos hipoecoicos alternados. (111)

## **TRATAMIENTO**

Las lesiones encontradas en intestino son: daños en el mesenterio que traen como consecuencia vólvulos o isquemia, perforaciones, trombosis de las venas mesentéricas, intususcepción y adherencias.

**DAÑOS EN EL MESENTERIO.-** Los daños en el mesenterio con la formación extensa de hematomas no son por sí mismos un indicador para la resección intestinal. (62) En casos en que se dude de la viabilidad de una porción intestinal es preferible retirarla. El mesenterio se sutura con material absorbible de 3-0 uniéndolo a la porción mesentérica de intestino con puntos no perforantes y cuidando de no comprometer la irrigación, en caso de no suturarse, el intestino es más susceptible de sufrir vólvulos. Cuando el mesenterio está dañado y exista compromiso vascular se realiza resección y anastomosis intestinal. (36, 62)

**VOLVULOS.-** El tratamiento efectivo del vólvulo intestinal depende de la rapidez del diagnóstico y corrección quirúrgica y en todos los casos el pronóstico es grave. (23) Debido a que se daña una porción de intestino y mesenterio, en todos los casos se realiza la resección de dicho segmento con la subsecuente anastomosis. (36, 62)



**ANASTOMOSIS TERMINO-TERMINAL.-** Se identifica el segmento afectado realizando presión ligera con los dedos, el contenido de ese segmento es vaciado hacia los lados y son colocados dos clamps intestinales lo más lejos posible para permitir un área de trabajo mayor. Las venas que irrigan la porción de intestino necrosado son identificadas y ligadas sobre el mesenterio lo más cerca posible de su origen. El mesenterio es incidido hasta el borde del intestino. Las dos venas que corren paralelas al intestino son ligadas en una zona viable y unidas a la pared intestinal. Se colocan clamps intestinales en pares sobre este tejido incluyendo las suturas, lo más cerca posible uno de otro. Se incide el intestino entre cada par de clamps y se retira el segmento necrótico, los clamps que lo fijan y el bisturí. Los extremos intestinales se sostienen en aposición y se suturan con Polidioxonona o Acido Poliglicólico en toda su circunferencia. Se recomienda utilizar puntos de aproximación y en especial los puntos de estrangulamiento ya que se obtienen excelentes resultados. (Fig. 1) (84) Una primera hilera con Lembert ofrece buenos resultados. Una vez unidos ambos segmentos intestinales se sutura el mesenterio y se abre el lumen intestinal realizando presión con la yema de los dedos en sentido diagonal a la sutura y se verifica que no existan fugas retirando los clamps restantes.

La Anastomosis termino-terminal no interfiere con los movimientos peristálticos del intestino y siempre se debe optar por

ésta técnica. La Anastomosis termino-lateral y latero-lateral ofrecen buenos resultados. En caso de que un segmento intestinal tenga diámetro mayor que el otro, se puede suturar de forma tal que permita realizar una Anastomosis termino-terminal. (Figs. 2 y 3 )

**PERFORACIONES.-** En ocasiones, el intestino estará dañado en múltiples sitios, cuando un segmento se considere no viable será mejor retirarlo y realizar una anastomosis. Si se considera viable la porción intestinal se debridarán los bordes. En los desgarres longitudinales se recomienda una sutura Bell y cuando la lesión sea transversa, sutura Connel. (2, 84) El material de sutura es de 3-0 absorbible. Una vez suturado el intestino, se realiza lavado peritoneal con abundante solución salina a temperatura corporal, así como drenaje peritoneal abierto.

La evaluación de la viabilidad de un segmento intestinal es visual, alternativamente se puede inyectar por vía endovenosa .2 mg/Kg de tinción de Fluoresceína al 10% y se examina el segmento en cuestión bajo una lámpara de Wood; las zonas viables presentarán color verde brillante bajo la luz, la ausencia de dicha coloración indicará las zonas no viables. (36, 84)

**TROMBOSIS DE LAS VENAS MESENTERICAS.-** Debido al compromiso vascular, éstos casos requieren de resección intestinal y su Anastomosis. (36, 38)

**INTUSUSCEPCION.-** En los casos detectados tempranamente se localiza la porción intestinal donde se encuentra el daño y se tira para liberar el segmento estrangulado, se pueden hacer una o dos incisiones sobre la serosa intestinal que contiene el segmento para facilitar la extracción, dichas incisiones no se suturan. En los casos en que el segmento intestinal se considere no viable, se retira y se unen los extremos mediante Anastomosis. (2, 84)

**ADHERENCIAS.-** Las adherencias formadas por la severa irritación del contenido intestinal, deberán retirarse mediante disección blanda y con ayuda del bisturí. Muchas veces al retirar las adherencias se provoca mayor daño al tejido. Los agentes como la Hialuronidasa, Plasminógeno, Anticoagulantes y Fibrinolíticos no muestran éxito para prevenir o retirar dichas adherencias. (59)

Las lesiones en colon se manejarán de la misma forma que las de intestino delgado, cabe mencionar que la resección de 2/3 de colon ascendente ocasiona la formación de heces semilíquidas, la remoción de 2/3 de colon descendente provoca incontinencia, así como la resección de mucosa rectal. (3)

Si existe duda sobre la posibilidad de fugas de un segmento reparado, se podrá practicar un parche de serosa, suturando un asa yeyunal sana sobre el defecto, dicha técnica también se utiliza cuando

se retira una porción de pared intestinal cuya reparación con sutura disminuiría considerablemente la luz intestinal sobre el defecto. (29, 36, 84)

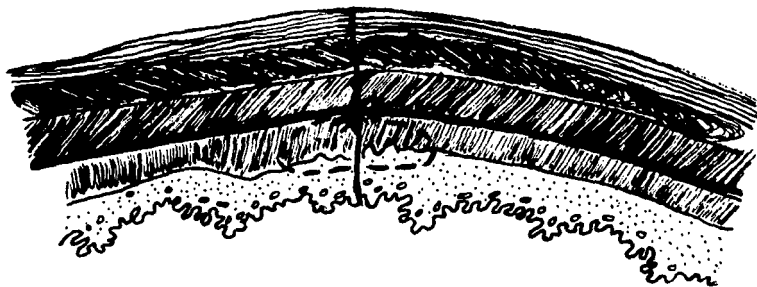
**SOPORTE NUTRICIONAL POST-QUIRURGICO.-** En aquellos pacientes que se encuentren muy débiles se debe implementar un sistema de alimentación a fin de cumplir con sus requerimientos nutricionales y permitir su rápida recuperación. Ya que los requerimientos nutricionales post-traumatismo son muy elevados se deben calcular las necesidades mínimas (metabolismo basal) en Kcal., dando al animal el doble de dichas necesidades. (21, 36) Un perro de 20 Kg. requiere alrededor de 700 Kcal/Kg por día, el método de alimentación y la dieta estará de acuerdo a la condición del animal. Existen dos formas de realizar la nutrición:

**NUTRICION ENTERAL.-** Consiste en utilizar el aparato digestivo del animal iniciando con su comida habitual dada por los dueños, siguiendo con la alimentación forzada con sonda gástrica, intubación naso-gástrica, gastrostomía y jejunostomía.

**NUTRICION PARENTERAL.-** La nutrición parenteral ofrece mayores complicaciones, así como control estricto sobre el nivel de electrolitos administrándose soluciones conteniendo aminoácidos, glucosa, minerales y vitaminas por medio de un catéter colocado en la vena yugular. (21, 36)

Los pacientes con daño intestinal que haya ocasionado peritonitis se manejan con terapia de líquidos, así como dosis elevadas de antibióticos de amplio espectro y métodos de drenaje peritoneal, los lavados peritoneales con solución salina y antibiótico resultan muy importantes cuando existe contaminación severa en cavidad.

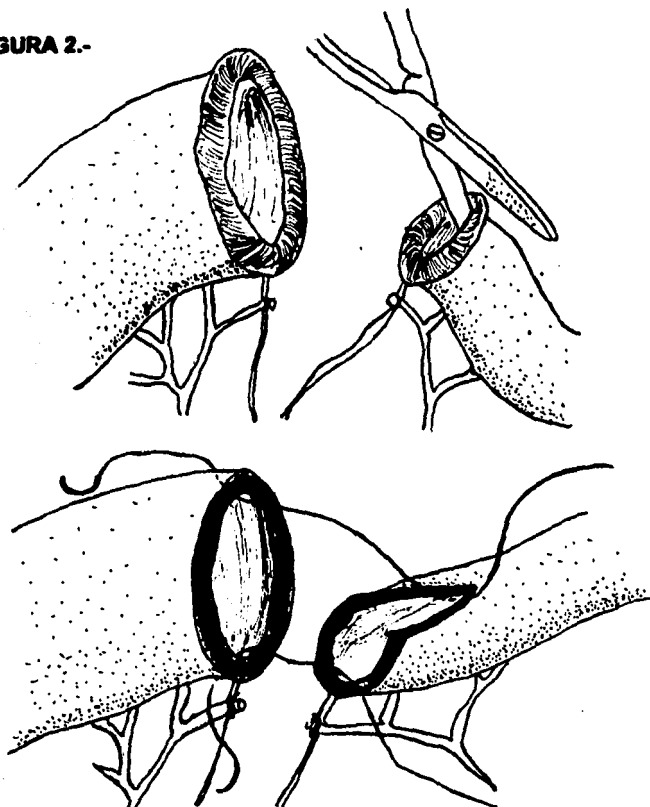
**FIGURA 1.- PUNTO DE ESTRANGULAMIENTO EN ANASTOMOSIS  
INTESTINAL.**



El punto es colocado a través de la pared intestinal y se anuda con suficiente tensión para cortar la mucosa, serosa y muscular, sosteniéndose únicamente en la submucosa. Este punto es separado.

TOMADO DE (84)

**FIGURA 2.-**



Cuando exista marcada diferencia en el diámetro del lumen intestinal, el borde antimesentérico del segmento de menor diámetro es incidido longitudinalmente para crear un borde mayor con forma de espátula.

TOMADO DE (84)

## **CAPITULO IX**

### **TRAUMATISMO EN BAZO: DIAGNOSTICO Y TRATAMIENTO**

El bazo resulta afectado cuando existe traumatismo contuso o perforante sobre la pared izquierda de la cavidad abdominal. Debido a su naturaleza, los traumatismos en bazo pueden dar como resultado extensas hemorragias de consecuencias graves. (17, 76)

#### **SIGNOS CLINICOS**

Como en otros casos, las consecuencias del traumatismo pueden no ser aparentes hasta transcurridas unas horas. Los animales con daño en bazo manifiestan signos de choque hipovolémico, disnea en caso de hernia diafragmática o dilatación torsión gástrica, así como un fuerte dolor, distensión abdominal y vómito. (34, 39, 76, 105)

#### **DIAGNOSTICO**

El diagnóstico de las lesiones en bazo se realiza mediante examen físico, radiografías, paracentesis, lavado peritoneal diagnóstico, ultrasonografía y cirugía exploratoria. (34, 64, 71, 76, 105, 115, 116)



**EXAMEN FISICO.-** Las lesiones sobre el lado izquierdo del abdomen, así como las masas sugerentes de desgarre en la pared abdominal con herniación de los órganos indican posible lesión en el bazo. Los animales presentan estado de choque en caso que la hemorragia sea severa o exista dilatación torsión gástrica. (76, 115, 116) El 10% de los pacientes con hemorragia severa en abdomen muestran coloración rojiza en el área de la cicatriz umbilical. A la palpación abdominal se presenta dolor y es probable que el bazo se encuentre aumentado de tamaño, la ausencia de órganos indicará la posibilidad de hernia diafragmática. (17, 41, 76, 107, 115) En caso de existir hemorragia se obtendrá resultado positivo en la prueba de la ola. (76, 116)

Cuando el bazo se ha desplazado hacia la cavidad torácica por ruptura del diafragma, los sonidos torácicos disminuidos sugieren lo anterior. Cuando existen hemorragias en abdomen los sonidos intestinales se encuentran disminuidos. (33)

Debido a que la dilatación-torsión gástrica puede presentarse en caso de trauma abdominal, los signos referentes a dicho síndrome deben considerarse como posible involucramiento esplénico. (64)  
(Capítulo VI)

**RADIOGRAFIAS.-** En las radiografías, la ausencia de la silueta

**esplénica en la cavidad abdominal será sugerente de herniación de éste órgano hacia la cavidad torácica, corroborándose con aumento del incremento de densidad en campos pulmonares. (41, 86)**

**La presencia de fluido peritoneal es compatible con hemorragia, especialmente si la silueta del bazo no se define. En casos de dilatación-torsión gástrica, además de los hallazgos en estómago, el bazo se encuentra aumentado de tamaño con desplazamiento de intestinos en dirección craneo-dorsal y caudal. (41, 64, 88, 105) La presencia de hematomas se manifiestan dándole al bazo la apariencia lobulada con masas curvas y esféricas en su superficie. (76, 88, 115)**

**PARACENTESIS.- Cuando el daño al bazo es severo se detecta la presencia de sangre realizando una paracentesis con aguja. La paracentesis utilizando un catéter para diálisis peritoneal, aumentará las posibilidades diagnósticas de la prueba. (32, 34, 67, 76, 116) Las técnicas para desarrollar la paracentesis se describen en el Capítulo IV.**

**LAVADO PERITONEAL.- El lavado peritoneal detecta cantidades mínimas de sangre libre en abdomen, la severidad de la hemorragia se determina por la opacidad del líquido colectado. se debe recordar que dicha prueba, así como la paracentesis, se manejará con reservas en caso de sospechar de hernia diafragmática. (32, 34, 64, 67) La técnica para desarrollar el lavado se describe en el Capítulo IV.**

**ULTRASONIDO.-** Se recomienda utilizar un transductor de 7.5 Mhz. La cola del bazo normalmente está próxima a la posición ventral del hígado, por lo que se visualiza colocando el transductor caudal al cartílago xifoideo y dirigiéndolo en sentido dorsal detrás del arco costal izquierdo, se evalúa el resto del bazo. (712, 116)

El bazo es hiperecoico comparado con el hígado. Las hemorragias agudas son ecogénicas y pasadas 96 horas, los hematomas aparecen hipoecoicos o anecoicos. En casos tempranos de vólvulo o trombosis de las venas esplénicas el bazo está aumentado de tamaño con los vasos sanguíneos dilatados y ecogenicidad normal del parénquima. En los casos avanzados, la necrosis aparece dando característica hipoecoica. (14, 71, 115, 116)

Con el animal en cuadripedestación se puede evidenciar líquido libre en la cavidad abdominal, colocando el transductor a la altura de la cicatriz umbilical. (116)

**LAPAROTOMIA EXPLORATORIA.-** La laparotomía exploratoria determina el grado de lesión del bazo y otros órganos, el bazo se explora al examinar el cuadrante craneal izquierdo. (Capítulo IV)

## **TRATAMIENTO**

Debido a que los hallazgos antes de realizar la laparotomía indican hemorragia abdominal, el tratamiento inicial se encamina a controlarla por medio de vendajes de compresión externa o, en la compresión interna por la administración de fluidos intraperitoneales, además de la administración de cristaloides o coloides a la circulación periférica. En la gran mayoría de los casos, las hemorragias ceden. (33, 64)

Las lesiones más encontradas en bazo son:

**Ruptura del parénquima o de la Cápsula.-** En estos casos se observa sangrado profundo.

**Fragmentación del parénquima sin ruptura de la cápsula.-** Dando origen a los hematomas.

**Torsión.-** Relacionada con la dilatación-torsión gástrica en la mayoría de los casos o bien cuando existe herniación de bazo.

**Ruptura de la cápsula y del parénquima.-** En los casos en que el daño no sea severo, se podrán colocar puntos en U incluyendo la pulpa, a un centímetro de distancia del daño y de preferencia

encimados unos a otros. También son útiles los puntos en X, el material debe ser absorbible de 3-0. (33, 62) Los agentes hemostáticos tópicos como el Gelfoam \* podrán aplicarse sobre el área para detener pequeños sangrados. (3, 5, 12)

En caso de que el sangrado persista se sutura una porción de omento sobre el defecto, a manera de parche de serosa. (29, 33, 76)

Si el daño al bazo compromete una porción considerable, se requiere de esplenectomía parcial y en casos muy severos esplenectomía total. (29, 33, 38, 76)

**ESPLENECTOMIA PARCIAL.-** Se identifica el área del bazo que será extirpada y se ligan los vasos sanguíneos provenientes de esa zona con material absorbible de 3-0 o grapas hemostáticas. La pulpa es retirada del sitio de incisión haciendo presión con el dedo índice y el pulgar, una vez removida la mayor parte de la pulpa, se coloca un clamp en dirección transversal al bazo y se colocan otros dos a cada lado de éste. El clamp central es retirado y se incide cerca del proximal al defecto, la cápsula se sutura con material absorbible en foma continua. (38, 76)

\* GELFOAM UPJOHN, MEXICO.

Otra técnica se logra colocando forceps de Carmalt y realizando sutura de Parker Kerr con material absorbible de 2-0. Se retiran los forceps y se aprieta la sutura. Se puede colocar una segunda sutura continua. (33) En ambos casos se sutura una porción de omento sobre las suturas de la cápsula. La esplenectomía utilizando grapas también ofrece buenos resultados. (76)

**Fragmentación del parénquima sin ruptura de la cápsula.-** Debido a que la cápsula se encuentra íntegra, éstos pacientes pueden permanecer sin presentar signos clínicos. En caso de que se encuentre hematoma considerable se realiza esplenectomía parcial y en casos severos, la resección total del bazo. (115)

**Torsión.-** En los casos en que exista torsión, si éste ha permanecido en esa posición durante un lapso largo de tiempo, no se regresará a su posición normal hasta haber obtenido control sobre su vascularidad para prevenir la liberación de microtrombos, bacterias y endotoxinas a la circulación periférica. (33) Se debe identificar la arteria esplénica y colocar un clamp o bien una ligadura para evitar el flujo sanguíneo al bazo. Una vez ligada, se procederá a realizar una esplenectomía total.

**ESPLENECTOMIA TOTAL.-** Los vasos sanguíneos contenidos en el ligamento gastroesplénico son ligados por medio de

sutura absorbible de 3-0 o bien con grapas hemostáticas, lo más cerca posible del lugar de rotación, es muy importante conservar la rama gastroepiploica de la arteria esplénica y se dirige al estómago ligándose únicamente la rama que se dirige al bazo. (29, 33, 76)

En caso de peritonitis por traumatismo perforante o ruptura de otros órganos se recomienda utilizar material no absorbible en las ligaduras. Para ahorrar tiempo se pueden utilizar clamps colocados sobre las venas, éstas se inciden y después se ligan o se coloca una grapa.

La esplenectomía total debe ser el último recurso, ya que disminuye las defensas del paciente y lo hace susceptible a infecciones post-quirúrgicas, además de parasitosis eritrocítica (Hemobartonella y Babesia). (29, 33, 76)

Debido a que el bazo es un órgano que almacena gran cantidad de sangre, se debe administrar terapia de fluidos en pacientes esplenectomizados. El uso de autotransfusiones en traumatismo al bazo evita la pérdida excesiva de sangre del paciente, por lo que se recomienda realizarla en casos de ruptura esplénica. (30)

Los pacientes se mantienen bajo terapia de antibióticos de amplio espectro y en casos de peritonitis bajo terapia específica.

## **CAPITULO X**

### **TRAUMATISMO EN RIÑONES: DIAGNOSTICO Y TRATAMIENTO**

Los traumatismos contusos que causen compresión de los riñones por las costillas o vértebras o los traumatismos perforantes en la región sublumbar pueden ocasionar daños a la cápsula y parénquima renal, con salida de sangre u orina al espacio retroperitoneal; los accidentes vehiculares son la causa más común de daño al riñón. En ocasiones existe herniación hacia la región lumbar o cavidad torácica con daño al hilio renal dando origen a una extensa hemorragia. (18, 27, 29, 38, 62)

El diagnostico de las lesiones del sistema urinario, usualmente se demora resultando en un alto índice de mortalidad, la pérdida de sangre en el espacio retroperitoneal resultante de daño renal es lo suficientemente grande como para causar la muerte del paciente en pocos minutos. (16, 27, 62)

### **SIGNOS CLINICOS**

En caso de existir hemorragia renal, los signos clínicos están asociados a la pérdida de sangre y a un estado de choque, además de presentarse dolor abdominal manifestado por arqueamiento del dorso. En algunos casos se presenta hematuria y en los más graves anuria. (18, 25, 36)



Cuando el problema está avanzado se observan signos de uremia como: depresión, anorexia, vómito, diarrea sanguinolenta, deshidratación y ulceración de la mucosa bucal acompañados de hipotermia. (25, 36, 89)

## **DIAGNOSTICO**

El diagnóstico se realiza mediante examen físico, radiografías, ultrasonido, pruebas de laboratorio y cirugía exploratoria. (27)

**EXAMEN FISICO.-** La presencia de heridas perforantes o hematomas en la región sublumbar, acompañado de aumento de volúmen hará sospechar de daño renal. (167, 17, 27) A la palpación se aprecia dolor. El riñón izquierdo es palpable en perros y en gatos, normalmente se palpan ambos riñones. (29, 82, 89)

El tiempo de llenado capilar, temperatura rectal y de las extremidades, así como la frecuencia cardiaca y respiratoria se evalúan para identificar un estado de choque.

**RADIOGRAFIAS.-** Se toman dos radiografías de abdomen anterior como mínimo (lateral derecha y ventro-dorsal). Los riñones

se visualizan en el espacio retroperitoneal debido a la presencia de grasa. La existencia de sangre u orina en dicho espacio ocasiona pérdida de la silueta renal observándose una masa alargada e irregular. En las radiografías laterales se observa en abdomen dorsal una densidad larga e irregular en el lugar donde aparece normalmente la silueta renal, el colon se observa desplazado ventralmente. (6, 41, 64, 100) En caso de traumatismo perforante o cuando existe duda sobre la existencia de daño renal se realizará urografía excretora. (27)

Para realizar la urografía se inyectan por vía endovenosa Iotalamato \* o Diatrizoato de Sodio \*\* a razón de 800 mg por Kg en forma rápida. Se toman radiografías laterales y ventrodorsales a los 10, 20 y 30 minutos post administración (41, 42, 62, 100)

Se debe considerar que el medio de contraste tiene propiedades anticoagulantes, y puede agravar las hemorragias existentes, la ausencia del medio en el riñón hace sospechar de daño en el hilio renal. (27, 41)

\* IOTALAMATO DE SODIO (ANGIO.CONRAY-MALLINCKRODT); St. LOUIS Mo.; E.U.A.

\*\* DIATRIZOATO DE SODIO (HYPAQUE SODIUM 20, 25, 50%; WINTHROP, N.Y. E.U.A.

**ULTRASONIDO.-** Esta técnica de diagnóstico requiere experiencia para interpretarla, pero da información sobre la existencia de líquido en el espacio retroperitoneal (anecoico) de la forma y tamaño de los riñones. Los infartos renales aparecen hipocóicos los primeros 5 a 7 días, después de los cuales se vuelve más ecogénico con la superficie cortical deprimida. (25, 82)

**PRUEBAS DE LABORATORIO.-** Los niveles de creatinina, nitrógeno ureico sanguíneo y fósforo en suero resultan elevados. El urianálisis mostrará gravedad específica menor de 1.025, además de reportarse hemoglobinuria, proteinuria y diversos tipos de cilindros, es conveniente tomar pruebas seriadas conforme evoluciona el caso a fin de obtener un mejor pronóstico. (8, 18, 25, 64)

Es muy importante establecer la depuración de la Creatinina-Urea ya que este parámetro nos da una idea bastante clara del funcionamiento renal, por lo tanto un pronóstico.

Para calcular el valor de depuración de Creatinina-Urea es muy importante recolectar la orina de 24 hrs., determinar el peso del paciente así como los valores de Creatinina en sangre y orina utilizando la siguiente fórmula:

$$\frac{Ux}{Px} \times V =$$

Px      depuración de Creatinina

**Donde:**

**P.- Concentración plasmática de la sustancia**

**Ux.- Concentración urinaria de la sustancia**

**V.- Mililitros por minuto de formación de orina.**

**El valor para la depuración de Creatinina es alrededor de 2 a 5 ml/min. x Kg.(18)**

**En la uremia prerenal y post renal se elevan el NUS y la creatinina en el suero, por lo que la gravedad específica de la orina en el urianálisis resulta auxiliar para definir el daño renal. (89)**

**LAPAROTOMIA EXPLORATORIA.- La Laparotmía exploratoria se realiza únicamente cuando la condición del animal lo permita, ya que si se sospecha de traumatismo renal, la hipotensión causada por la anestesia puede agravar la condición del paciente, además se deben realizar previamente otras pruebas diagnósticas a fin de obtener una idea del sitio de la lesión. (16)**

## **TRATAMIENTO**

**Las lesiones traumáticas a los riñones que representan verdaderas urgencias son aquellas en las que se encuentra pérdida considerable de sangre. (16, 18, 27) En dichos casos se instituye**

terapia para contrarrestar el estado de choque administrando fluidos cristaloides, coloidales o bien realizando transfusión sanguínea, además del uso de corticoesteroides y antibióticos. (16, 18) El tratamiento quirúrgico se realiza cuando persisten los signos de choque o bien cuando se presentan aquellos relacionados con uremia.

Una vez estabilizado el animal, se coloca un catéter uretral para cuantificar la producción de orina y se promueve la diuresis administrando fluidos cristaloides a razón de 20 a 40 ml/Kg por hora estableciendo una relación entre la cantidad de fluidos administrados y la cantidad de orina producida para evitar sobrehidratación. (16, 64) Cuando no sea posible pasar un catéter a la vejiga se realizará una cistocentesis para eliminar la orina.

Los pacientes se manejan como si padecieran insuficiencia renal y en caso que no presenten mejoría o se sospeche que la hemorragia persiste, se realizará tratamiento quirúrgico.

**TRATAMIENTO QUIRURGICO.-** Las lesiones que se encuentran en los riñones después de un traumatismo pueden ser: hematomas, laceraciones, rupturas severas y daños en el hilio. (16, 27, 29, 62)

En todos los casos se recomienda abordaje por línea media ventral para poder visualizar ambos riñones. (27, 36)

**HEMATOMAS.-** Los hematomas pequeños se dejan intactos y sólo cuando ocupen una superficie considerable del riñón se incidirá la cápsula y se retirará el coágulo, en caso de presentarse sangrado se hace presión con una gasa o se utilizan agentes hemostáticos tópicos, la cápsula es entonces suturada con material absorbible de 2-0 en un patrón interrumpido o continuo. (27, 36)

**LACERACIONES.-** Las laceraciones de la cápsula y del parénquima son saturadas con material absorbible en un patrón continuo, en caso que exista hemorragia se sutura el parénquima con aguja atraumática, en estos casos resulta de gran ayuda aplicar ligera presión sobre la arteria renal mediante clamps atraumáticos o bien con los dedos pulgar e índice, a fin de obtener mayor visualización. Los agentes hemostáticos tópicos y el suturar la fascia más próxima sobre la cápsula resultan auxiliares en el control de pequeñas hemorragias. (27, 36, 62)

**RUPTURA.-** Cuando se diagnostique ruptura en los riñones se evalúa la extensión del daño. En los casos en que se encuentre afectado sólo un riñón y esté viable el 50% de su estructura se realiza una nefrectomía parcial. En el caso que más del 50% del riñón se afecte, está indicada la nefrectomía total, en pacientes que presenten ambos riñones dañados se mantendrán los dos, en casos extremos se realiza la nefrectomía parcial y se reducen las lesiones restantes con sutura. Afortunadamente es poco común que ambos

riñones se afecten; además de que ocurre hipertrofia e hiperfiltración compensatoria en el tejido que permanece viable después de una nefrectomía parcial. (18, 20, 27, 29, 38, 112)

**NEFRECTOMIA PARCIAL.-** Después de abordar el abdomen anterior, se incide el peritoneo dorsal y se identifica el hilio renal, la arteria renal se ocluye mediante un clamp atraumático. Se incide la cápsula en toda su circunferencia y se refleja sobre la porción viable del riñón. Se coloca una ligadura con material absorbible alrededor del riñón, en tejido sano y se aprieta hasya que ajuste y se anuda. Se retira la porción afectada y se aplica una línea de suturas distales a la ligadura. Si la pelvis renal se expuso, se sutura con material absorbible de 5-0. Se retira el clamp de la arteria renal y se emplean agentes hemostáticos tópicos para controlar el sangrado. La cápsula se sutura con material absorbible de 2-0 a 5-0 y se realiza una nefropexia a la última costilla. (38) Otra técnica para la nefrectomía parcial incide a la cápsula y el parénquima, se presiona sobre la arteria renal y se libera intermitentemente para localizar los vasos sanguíneos, que se ligan con material absorbible, una vez ligados se sutura la cápsula. La técnica con triple ligadura ofrece buenos resultados. (27, 29)

**NEFRECTOMIA TOTAL.-** Una vez incidido el peritoneo dorsal se exterioriza el riñón y se localiza el paquete vascular. El uréter es identificado y ligado lo más cerca de la vejiga. El tejido

conectivo que está unido a los vasos sanguíneos se separa mediante disección blanda en forma paralela a los vasos. Se colocan tres clamps y se inciden por debajo del más distal (el más próximo al riñón). Entonces se aplica una ligadura entre los dos restantes y se retira el que se encontraba en medio volviendo a ligar el paquete que no exista sangrado, la cavidad abdominal se sutura en forma usual. (2, 27)

**DAÑOS EN EL HILIO.-** Cuando existen daños en el hilio renal está indicado realizar nefrectomía total, identificando la arteria renal y ligándola para detener el sangrado.

Los pacientes con traumatismo renal se manejan igual que los pacientes con insuficiencia renal aguda y en los casos en que existan otras lesiones en el sistema urinario se debe evaluar cual es la causa de la uremia. Se mantiene la terapia de fluidos así como promoción de la diuresis, el manitol afrece excelentes resultados como diurético osmótico en pacientes con insuficiencia renal. El volúmen de orina producido se debe comparar con la cantidad de fluidos administrada, los perros y gatos en condiciones normales producen 2 ml de orina por Kg de peso por hora y se considera oligúrico un paciente que produce menos de 1.0 ml de orina por Kg por hora. (25)

Resulta muy importante evaluar el rango de depuración Creatinina -Urea a fin de tener un pronóstico más acertado.(Ver más arriba)



Los antibióticos nefrotóxicos como la neomicina, Kanamicina, Polimixina B, Gentamicina y Vancomicina están contraindicados, al igual que los corticoesteroides, excepto en casos de choque, ya que estos últimos promueven la gluconeogenesis a partir de proteínas, incrementando los metabolitos proteicos. Las Penicilinas y Cefalosporinas constituyen la mejor opción para la terapia antibiótica. (25, 89) Se mantiene el control sobre los iones en la sangre y en casos graves se debe considerar la posibilidad de realizar diálisis peritoneal, utilizando el método continuo ambulatorio, administrando 30 ml/kg de solución Dianeal \* al 1.5% y manteniendo control sobre la presión venosa central y el peso del paciente. Se recomienda utilizar un catéter de disco-columna, realizar una omentectomía y cultivos bacteriológicos periódicos en caso de sospechar de peritonitis, en cuyo caso se podrá agregar cefalotina al líquido de diálisis. (24, 25)

\*DIANEAL: SOLUCION PARA DIALISIS PERITONEAL. BAXTER, MEXICO.

Los antibióticos nefrotóxicos como la neomicina, Kanamicina, Polimixina B, Gentamicina y Vancomicina están contraindicados, al igual que los corticoesteroides, excepto en casos de choque, ya que estos últimos promueven la gluconeogenesis a partir de proteínas, incrementando los metabolitos proteicos. Las Penicilinas y Cefalosporinas constituyen la mejor opción para la terapia antibiótica. (25, 89) Se mantiene el control sobre los iones en la sangre y en casos graves se debe considerar la posibilidad de realizar diálisis peritoneal, utilizando el método continuo ambulatorio, administrando 30 ml/kg de solución Dianeal \* al 1.5% y manteniendo control sobre la presión venosa central y el peso del paciente. Se recomienda utilizar un catéter de disco-columna, realizar una omentectomía y cultivos bacteriológicos periódicos en caso de sospechar de peritonitis, en cuyo caso se podrá agregar cefalotina al líquido de diálisis. (24, 25)

\*DIANEAL: SOLUCION PARA DIALISIS PERITONEAL. BAXTER, MEXICO.

## **CAPITULO XI**

### **TRAUMATISMO EN URETERES Y VEJIGA: DIAGNOSTICO Y TRATAMIENTO**

Debido a la estrecha relación que mantienen con los órganos del sistema urinario se consideran en este capítulo, el útero, la próstata y la uretra.

El sistema urogenital resulta comunmente afectado cuando existe traumatismo contuso y cuando se presentan fracturas de la pelvis o vértebras lumbares. (16, 29, 36, 38)

El órgano que con mayor frecuencia se afecta es la vejiga cuando se encuentra pletera y en menor grado el útero cuando está ocupado; los ureteres cuando se asocia un traumatismo renal; la próstata en caso que se encuentre aumentada de tamaño y la uretra a consecuencia de traumatismo prostático o vesical y en todos los casos los signos usualmente demoran de dos a tres días. (16, 29, 38, 62, 68)

#### **SIGNOS CLINICOS**

Los signos están asociados a estado de choque, peritonitis y

uremia en casos graves, por lo que resulta común encontrar vómito, diarrea, depresión, anorexia, hematuria, anuria, disuria y distensión abdominal. (16, 18, 36, 109)

## **DIAGNOSTICO**

El diagnóstico se realiza mediante examen físico, pruebas de laboratorio, paracentesis abdominal, lavado peritoneal, radiografías, ultrasonido y laparotomía exploratoria.

**EXAMEN FISICO.-** En caso de uremia crónica, se presentan úlceras en la mucosa bucal. (26) Las lesiones perforantes o hematomas en abdomen posterior y pelvis sugieren traumatismo al sistema urogenital. A la palpación, un abdomen distendido indica la presencia de líquido, lo cual se verifica con la prueba de la ola de fluido. (64) (Capítulo IV) La palpación de vejiga vacía se asocia a ruptura de la misma y en caso que se encuentre pletora, no se descarta ruptura de uretra. (17, 64) El útero, en caso de encontrarse ocupado, así como la próstata, deberán de ser palpados para determinar su tamaño y la presencia de dolor. A la palpación rectal se presta atención a la integridad de la pelvis, de la próstata y de la uretra pélvica. Las extravasaciones de sangre u orina se asocian a la lesión uretral. (17, 29)

**En caso de existir peritonitis o líquido libre en la cavidad, habrá disminución de los sonidos intestinales a la auscultación. La ruptura de vejiga produce un sonido característico de salida de aire si se ausculta y simultáneamente se introduce aire por medio de sondeo uretral. (16)**

**La presencia de secreciones hemorrágicas en la vulva de hembras gestantes se observa cuando el útero ha sufrido daño. En todos los casos existe hipertemia. Las condiciones resultantes de estado de choque están presentes. (Capítulo IV)**

**PRUEBAS DE LABORATORIO.- Debido a que cuando existe ruptura de las vías urinarias bajas hay extravasación de orina, se observa elevación en los valores sanguíneos de la creatinina y el NUS, los cuales deben ser comparados con los obtenidos en el líquido peritoneal. (8, 18) Es común encontrar hiponatremia, hipocloremia e hipercalemia. (18)**

**PARACENTESIS ABDOMINAL.- La paracentesis abdominal se puede realizar con aguja hipodérmica o mediante catéter para diálisis peritoneal o endovenoso. (Capítulo IV) Se recomienda realizarla con catéter para diálisis peritoneal, ya que ésta técnica detecta cantidades mínimas de contenido en el peritoneo. (16, 32, 34, 67)**

Quando en hembras gestantes se obtiene líquido obscuro con evidencia de sangre, se sospecha de ruptura uterina; cuando existe ruptura de vejiga, uretra o ureteres, el líquido recolectado es amarillento. El análisis químico y citológico de dicho líquido muestra valores de creatinina y NUS elevados, inclusive mayores que en la sangre periférica y la presencia de abundantes leucocitos debido a su respuesta inflamatoria del peritoneo. Para obtener resultados rápidamente se puede analizar el líquido con tiras reactivas Azostix \*. (32, 34, 64, 67)

**LAVADO PERITONEAL DIAGNOSTICO.-** El lavado peritoneal detecta cantidades de hasta .8 ml/Kg de líquido libre en abdomen. Al igual que en la paracentesis, los niveles de creatinina más altos en el líquido peritoneal que en el plasma son indicativos de que existe orina libre en la cavidad. Los niveles de NUS no se deben considerar determinantes para dar resultados negativos pues la molécula de urea es fácilmente absorbida por el peritoneo regresándola a la circulación debido a su tamaño. (16, 64) La presencia de más de 500 leucocitos por mm<sup>3</sup> es indicativo de peritonitis. (13)

\*HAVER, MOBAY ANIMAL HEALTH; AMES DIAGNOSTIC, E.U.A.

**RADIOGRAFIAS.-** Se sugiere estudio rutinario de abdomen, en donde se observa la p elvis. Cuando se presenta ruptura de ureteres, vejiga o uretra, hay orina en la cavidad abdominal

ocasionando peritonitis generalizada con p erdida de la silueta de los  rganos. (41, 87) Para confirmar la ruptura de la vejiga se realizar  la cistograf a.

#### **CISTOGRAFIA CON MEDIO DE CONTRASTE NEGATIVO.-**

En este caso se introduce un cat eter y se vac a toda la orina, posteriormente se introduce Bi xido de Carbono o aire del medio ambiente (10 ml/Kg), tomando la placa cuando se apliquen los  ltimos 10 ml. La ausencia de gas en la vejiga o la presencia del mismo en abdomen y en ocasiones la evidencia de que el cat eter traspasa la vejiga, ser n positivos para ruptura de la vejiga.

**CISTOGRAFIA CON MEDIO DE CONTRASTE POSITIVO.-** Se utilizan medios iodados tales como Diastrizoato de Sodio\*, Iotalamato de Sodio \*\*, en vez del CO2 y el medio libre en abdomen indica ruptura vesical. (100)

\*DIATRIZOATO DE SODIO (HYPAQUE SODIUM; 20,25,50%)  
WIBTHROP, N.Y. E.U.A

\*\*IOTALAMATO DE SODIO (ANGIO-CONRAY-MALLINCKRODT) St.  
LOUIS Mo.

**La ruptura de ureteres se diagnostica por medio de urografia excretora, inyectando medio de contraste positivo yodado en la vena cefálica a razón de 800 mg de Yodo por Kilogramo de peso. Se toman placas laterales y ventrodorsales a los 10, 20 y 30 minutos post-inyección. La presencia del medio en la cavidad abdominal y su ausencia en vejiga son sugerentes de ruptura de ureteres. (15, 41, 42)**

**Cuando existe ruptura de la uretra, la vejiga aparece desplazada cranealmente al realizar la cistografia, en dichos casos está indicada una uretrografia con medio de contraste positivo diluido de tal forma que quede en una concentración al 15%. Se cateteriza la uretra y se administran de 10 a 15 ml en perros y de 5 a 10 ml en gatos por medio del catéter uretral, tomándose la radiografía lateral cuando se apliquen los últimos 2 a 3 ml del medio de contraste, se recomienda el uso de catéter con balón proximal (Foley) para evitar el reflujo del medio. (30,46,74,99)**

**Cuando se sospeche de daño prostático se realiza cistografia o uretrografia para determinar su tamaño, cuando existe prostatomegalia se aprecia desplazamiento craneal de la vejiga. (74)**

**Las perras gestantes traumatizadas requieren de placas laterales y ventrodorsales de abdomen. Los fetos se observan cuidadosamente para identificar la alineación de sus huesos como: vértebras, costillas**



y miembros. La mala alineación del esqueleto axial o apendicular o el colapso de los huesos del cráneo es compatible con muerte fetal y en casos avanzados se presenta gas. (41, 43)

**ULTRASONOGRAFIA.-** Con los equipos de ultrasonido se identifican los latidos cardíacos de los fetos y con práctica se detectan desgarres en el útero, además de identificarse líquido en el abdomen. Resulta excelente la evaluación de la próstata utilizando el ultrasonido, pues se obtiene una imagen de su estructura (tamaño y forma) de la posición y arquitectura del parénquima colocando el transductor justo delante del pubis y en los perros de talla grande por vía rectal. La vejiga plétora aparece anecoica y si se sospecha de ruptura se puede administrar solución salina por medio de cateterización uretral, para confirmar la ruptura. (44)

**LAPAROTOMIA EXPLORATORIA.-** Esta se realizará cuando el paciente haya sido estabilizado. Es conveniente haber realizado las pruebas anteriores ya que se tendrá idea clara acerca de la localización de la lesión. Los ureteres, vejiga, útero, uretra y próstata se evalúan en los cuadrantes caudales del abdomen. (Capítulo IV)

## **TRATAMIENTO**

Las lesiones a las vías urinarias bajas, útero y próstata que constituyen verdaderas emergencias, se limitan a aquellas en que exista estado de choque por hemorragia o uremia. El tratamiento inicial de la hemorragia se realiza aplicando vendajes de compresión así como el manejo del estado de choque. (Capítulos III y IV)

En casos de uremia se establece una vía para la salida de la orina, lo cual se logra cateterizando la vejiga y si existe anuria mediante diálisis peritoneal a fin de eliminar los desechos tóxicos circulantes, para realizar la diálisis se recomienda un catéter de disco-columna colocado en la cavidad abdominal a través de una incisión en la piel y línea alba y dirigido caudalmente. (16, 64)

Una vez asegurada la eliminación de desechos tóxicos se promueve la diuresis administrando fluidos cristaloides en cantidad suficiente para corregir la deshidratación y producir flujo de orina de 3 a 6 ml por Kilogramo por hora. La cantidad de fluidos se debe ajustar correlacionándola con la cantidad de orina producida para evitar sobrehidratación.

Una vez que el paciente se ha estabilizado y los signos del estado de choque y de uremia han desaparecido se realiza el tratamiento quirúrgico.

**CIRUGIA DE URETERES.-** Se recomienda un abordaje al abdomen sobre la línea media para evaluar ambos ureteres. Para localizar el sitio exacto de la ruptura se realiza una cistotomía y se identifica el sitio de entrada de dicho ureter. Se coloca un catéter y se introduce solución salina, a fin de identificar el sitio por donde sale del ureter. (16, 29)

Las avulsiones del ureter en la pélvis renal son difíciles de suturar y se requiere instrumental de microcirugía por lo que se recomienda referir al paciente con un médico que tenga práctica en dicha cirugía. Si resulta imposible unir el ureter a la pelvícula renal, está indicada la nefrectomía, teniendo la seguridad de que el otro riñón se encuentra intacto. (15, 16, 29, 36, 38, 62)

Las rupturas de ureter proximalmente a la vejiga, se corrigen mediante la implantación del ureter a la vejiga (ureteroneocistostomía). (15, 16, 36, 62) Para realizarla se prepara un túnel en la serosa de la vejiga de una longitud aproximada de 5 veces el diámetro del uréter, ese túnel tiene la finalidad de evitar el reflujo de orina. (62) Se jala el ureter a través del túnel y se hace una pequeña incisión longitudinal en el extremo del mismo a fin de suturarlo a la mucosa de la vejiga.

Una vez que el paciente se ha estabilizado y los signos del estado de choque y de uremia han desaparecido se realiza el tratamiento quirúrgico.

**CIRUGIA DE URETERES.-** Se recomienda un abordaje al abdomen sobre la línea media para evaluar ambos ureteres. Para localizar el sitio exacto de la ruptura se realiza una cistotomía y se identifica el sitio de entrada de dicho ureter. Se coloca un catéter y se introduce solución salina, a fin de identificar el sitio por donde sale del ureter. (16, 29)

Las avulsiones del ureter en la pélvis renal son difíciles de suturar y se requiere instrumental de microcirugía por lo que se recomienda referir al paciente con un médico que tenga práctica en dicha cirugía. Si resulta imposible unir el ureter a la pelvicilla renal, está indicada la nefrectomía, teniendo la seguridad de que el otro riñón se encuentra intacto. (15, 16, 29, 36, 38, 62)

Las rupturas de ureter proximalmente a la vejiga, se corrigen mediante la implantación del ureter a la vejiga (ureteroneocistostomía). (15, 16, 36, 62) Para realizarla se prepara un túnel en la serosa de la vejiga de una longitud aproximada de 5 veces el diámetro del uréter, ese túnel tiene la finalidad de evitar el reflujo de orina. (62) Se jala el ureter a través del túnel y se hace una pequeña incisión longitudinal en el extremo del mismo a fin de suturarlo a la mucosa de la vejiga.

**(16, 36, 62) En caso que exista tensión sobre el ureter después de realizar ésta técnica se libera el riñón moviéndolo ligeramente en dirección caudal y fijándolo a la fascia muscular o moviendo la vejiga en dirección craneal incidiendo sus ligamentos y suturándola a la fascia de la musculatura sublumbar. (16, 36)**

**Las laceraciones en los ureteres se debridan y se suturan con material absorbible de 5-0 a 7-0 en un patrón horizontal y con un catéter introducido en el ureter para que sirva como base. Cuando exista ruptura del ureter en sitio intermedio de su trayecto, se anastomosarán ambos extremos requiriéndose para la cirugía una lente de aumento. (29, 109) La anastomosis se logra incidiendo los bordes del ureter ligeramente en forma longitudinal para incrementar el diámetro en la base de la sutura, la cual es en triangulación (utilizada en cirugía vascular), un catéter colocado en el ureter se deja para evitar obstrucciones y facilitar la cicatrización. El catéter se exterioriza a través de la pared de la vejiga o bien a través de la uretra para ser retirado en 7 días. (15, 16, 38, 109)**

**VEJIGA.- La infiltración con solución salina por medio de catéter revelará el sitio o los sitios de ruptura. Las laceraciones sin ruptura se suturan con puntos separados no perforantes cuando sean muy extensas. En casos de ruptura se debridan cuidadosamente los bordes suturándolos con material absorbible en un patrón continuo invaginante; cuando se utiliza ácido poliglicólico o poligactina 910 se**

**recomienda aplicar doble hilera de sutura, ya que dichos materiales pierden su fuerza de tensión más rápidamente cuando se exponen a la orina. (36, 109)**

**Las lesiones que involucren el cuello de la vejiga y la uretra se reparan suturando la vejiga en el cuello, lo más posible y en caso que la uretra no se encuentre totalmente separada de la vejiga se colocará un catéter a fin de evitar el contacto con la orina y permitir la cicatrización de la uretra sin aplicar sutura, el catéter se retira a los 10 días. (62, 109)**

**En todos los casos, se recomienda dejar colocado un catéter uretral para que la vejiga elimine continuamente la orina y no presente distensión. (16)**

**URETRA.- Las lesiones cerca del cuello de la vejiga se suturan con material absorbible de 3-0 o 4-0, en caso de que la uretra únicamente se encuentre desgarrada, se coloca un catéter sin aplicar sutura y se deja en posición durante 10 días. (46, 99) Cuando la reconstrucción de la uretra resulte imposible o se encuentre involucrada la próstata, se realiza prostatectomía y se anastomosa la uretra en forma similar a la anstomosis uretral. Si los segmentos uretrales quedan tensos con ésta técnica, se forma un tubo con un rectángulo de tejido vesical tomando la porción ventral de la vejiga. (18) Para calcular el ancho del rectángulo vesical se multiplica el**

**diámetro externo de la uretra por 3.1416, la vejiga es suturada en su cuello y se forma el tubo, el cual se anastomosa a la porción de la uretra.**

**Se debe dejar un catéter en la uretra durante 10 días a fin de evitar obstrucciones y favorecer la cicatrización. (99)**

**Si la lesión se localiza en la porción intrapélvica e la uretra se requiere de sinfisectomía púbica para exponer los segmentos uretrales u suturarios. (16, 29, 36, 38, 99)**

**Cuando se pierda un segmento considerable de uretra que resulte en tensión excesiva al momento de suturarla, se realiza anastomosis extrapélvica de la uretra peneana con la vejiga en machos y una uretrotomía antepública en la hembra, dichas técnicas se encuentran también indicadas cuando la uretra peneana o distal se lesionan, se debe observar especial atención en no dañar los nervios pudendo y pélvico, muy próximos a la uretra intrapelviana. (13, 16, 18)**

**PROSTATA.- En algunas ocasiones, un abordaje por línea media hasta el púbis es suficiente para exponer la próstata y en otros se requiere de sinfisectomía pública. Cuando un lóbulo prostático se encuentre dañado está indicada prostatectomía parcial, para lo cual se incide la cápsula y se refleja la misma sobre el lóbulo viable, se incide el parénquima del lóbulo dañado con un bisturí y se retira. El**

**sangrado se controla con un electrocauterio o con agentes hemostáticos tópicos, la cápsula es suturada con material no absorbible en forma interrumpida. (38)**

**Cuando se encuentre la próstata severamente dañada, está indicado realizar prostatectomía total. Se coloca un catéter uretral y se dirige hasta la vejiga. La vejiga es elevada para permitir la visualización de los vasos prostáticos y los conductos deferentes, los cuales son ligados en forma proximal y distal a la próstata, al momento de ligar los vasos, se mantiene especial cuidado en preservar la irrigación de la vejiga. Se disecciona lo más posible el tejido prostático del cuello de la vejiga hasta que se visualiza la uretra, entonces se incide totalmente la próstata y se retira deslizando por el catéter. La uretra se anastomosa o se forma un tubo con tejido vesical, el catéter se deja en posición durante 10 días. (2, 38, 45)**

**UTERO.- Las lesiones en el útero resultan cuando se encuentra ocupado ya sea por gestación o cambios patológicos. (16, 38, 102) Las lesiones en la pared uterina no necesariamente implican la muerte fetal, por lo que en caso de existir fetos viables se suturarán los desgarros, previniendo al propietario que la gestación puede no llegar a término o producir efectos adversos en los cachorros. Si el útero se encuentra muy dañado o existen cambios que comprometan su viabilidad se realiza ovariectomía. (16, 38, 102)**



**En casos de ruptura de ureter, vejiga, uretra o útero, la cavidad abdominal se debe lavar con abundante solución salina y colocar drenaje peritoneal.**

**El tratamiento postquirúrgico incluye terapia de líquidos, cateterización para asegurar la eliminación de orina y la administración de antibióticos de amplio espectro mientras se espera resultado del cultivo bacteriológico.**

## **CAPITULO XII**

### **DESGARRES EN PARED ABDOMINAL: DIAGNOSTICO Y TRATAMIENTO**

**Los desgarres en la pared abdominal se presentan en traumatismos perforantes o bien cuando el tejido muscular absorbe gran cantidad de la fuerza del impacto en traumatismos contusos. (69, 91) En ambos casos la posibilidad de herniación de los órganos contenidos en la cavidad es elevada**

**Los desgarres causados por traumatismo son llamados falsas hemias, debido a que en su mayoría no contienen peritoneo cubriendo los órganos herniados. (91) Es más frecuente encontrar desgarres ocasionados por traumatismo en el diafragma y en las paredes laterales del abdomen craneal pero no se deben descartar la región perineal, inguinal, así como una hernia hiatal favorecidas por causas congénitas o hereditarias. (72, 86, 106, 108)**

**En los casos de traumatismo contuso o perforante se recomienda tratar los desgarres como heridas perforantes, lavando la cavidad con solución salina y antibióticos permitiendo la salida de exudados mediante drenajes. (91)**

## **SIGNOS CLINICOS**

**Todos los órganos de la cavidad abdominal son susceptibles de herniación cuando existe desgarre de las paredes abdominales. Los signos clínicos dependerán si existe o no un órgano herniado y el grado de lesión o estrangulamiento.**

**Cuando se presentan desgarres en el diafragma, los signos están asociados a la compresión de los pulmones y corazón observándose: disnea, hiperpnea, fatiga y letargo, el animal se sienta la mayor parte del tiempo a fin de disminuir la presión intratorácica, la respiración abdominal es común en gatos. Anorexia y vómito indican asociación del tracto gastrointestinal. (33, 41, 70, 86, 106)**

**La signología de los desgarres en la pared ventral y paredes laterales del abdomen, así como otros tipos de hernia, dependerán del órgano u órganos involucrados, cursando generalmente con signos de obstrucción intestinal o uremia post-renal como lomo arqueado, anorexia, distensión abdominal, vómito, diarrea, etc. (33, 70, 83, 106)**

## **DIAGNOSTICO**

**Cuando los signos son evidentes, el diagnóstico mediante el examen físico, radiografías y ultrasonido es definitivo.**

**EXAMEN FISICO.- Es común encontrar situaciones relacionadas al estado de choque y uremia. En Tórax se debe observar los movimientos respiratorios, los cuales resultan disminuidos en casos de desgarres del diafragma, en gatos es común la respiración abdominal. (17, 70)**

**Los sonidos respiratorios y cardiacos se encuentran disminuidos o son perceptibles únicamente en la porción dorsal del tórax (respiratorios) o desplazados craneolateralmente (cardiacos). (33, 70, 106) La percusión torácica revelará hiperresonancia en caso de estar herniados órganos huecos. (39)**

**En la palpación abdominal, un abdomen vacío es sugerente de hernia, ya que los órganos se encuentran parcialmente ausentes de la cavidad. (17, 41)**

**Cuando se observan aumentos de tamaño en la piel, se sospecha de desgarres en músculo, dichos aumentos deberán ser palpados para evidenciar órganos herniados o bien, la falta de**

**continuidad muscular. (33, 38)**

**En traumatismos perforantes es común encontrar el desgarre en un sitio distinto de la lesión en piel, en caso de heridas ocasionadas por armas de fuego u objetos punzocortantes se buscará orificio de salida.**

**RADIOGRAFIAS.- Se toman placas rutinarias de tórax y abdomen. (7, 14) Se inicia con tomas laterales y ventrodorsales de tórax en caso de sospechar de hernia diafragmática. Una silueta incompleta del diafragma, la presencia de órganos abdominales en cavidad torácica, desplazamiento de los órganos torácicos y la presencia de fluido pleural serán indicativos de la existencia de desgarre de diafragma. (41, 86) Las radiografías abdominales resultan auxiliares en el diagnóstico de ruptura diafragmática ya que existe ausencia de órganos abdominales.**

**Las hernias que involucren las paredes laterales y ventrales del abdomen se observan como tumefacción en el tejido subcutáneo, con convexidad focal o regional en la pared, en caso de estómago o intestinos pueden no tener suficiente gas para ser identificados, las asas intestinales llenas de gas usualmente permanecen imperceptibles debido al tejido que las rodea. En hernias inguinales se observa una masa de tejido blando ventral o parcialmente**

**sobrepuesto al aspecto caudoventral de la pared abdominal. (12, 41)**

**Si con las radiografías de rutina aún se tiene duda se realizarán técnicas adicionales.**

**1. ADMINISTRACION DE MEDIOS DE CONTRASTE POSITIVOS POR VIA ORAL.- Se prefieren los medios iodados ya que el bario resulta irritante en el Peritoneo en caso de haber ruptura del tracto gastrointestinal, las placas ventrodorsales y lateral se toman a los 10, 20 y 30 minutos post-administración. (41)**

**2. POSICIONES ESPECIALES.- Una radiografía lateral centrada en la porción caudal del tórax, radiografía lateral en cuadripedestación con rayo horizontal y la remoción de líquido pleural por medio de toracocentésis resultan de auxilio en la visualización del diafragma.**

**3. PERITONEOGRAFIA CON MEDIOS DE CONTRASTE IODADOS.- Se evidenciarían los desgarres musculares, así como ruptura diafragmática. Se administran de 1 a 2 ml/Kg de medio en forma intraperitoneal y el animal se hace rodar 360° para dispersar el medio. (39)**

**Los aumentos en la región perineal sospechosos de ser**

sobrepuesto al aspecto caudoventral de la pared abdominal. (12, 41)

Si con las radiografías de rutina aún se tiene duda se realizarán técnicas adicionales.

**1. ADMINISTRACION DE MEDIOS DE CONTRASTE POSITIVOS POR VIA ORAL.-** Se prefieren los medios iodados ya que el bario resulta irritante en el Peritoneo en caso de haber ruptura del tracto gastrointestinal, las placas ventrodorsales y lateral se toman a los 10, 20 y 30 minutos post-administración. (41)

**2. POSICIONES ESPECIALES.-** Una radiografía lateral centrada en la porción caudal del tórax, radiografía lateral en cuadripedestación con rayo horizontal y la remoción de líquido pleural por medio de toracocentesis resultan de auxilio en la visualización del diafragma.

**3. PERITONEOGRAFIA CON MEDIOS DE CONTRASTE IODADOS.-** Se evidenciarían los desgarres musculares, así como ruptura diafragmática. Se administran de 1 a 2 ml/Kg de medio en forma intraperitoneal y el animal se hace rodar 360° para dispersar el medio. (39)

Los aumentos en la región perineal sospechosos de ser

ocasionados por hernia que involucre vejiga o intestinos se deben corroborar con radiografía centrada en la pelvis utilizando medios de contraste iodados. (41)

## **ULTRASONOGRAFIA**

Las hernias diafragmáticas se pueden diagnosticar con ultrasonografía aplicando el transductor justo caudal al cartílago xifoides dirigiéndole cranealmente, utilizando el hígado como "ventana". (71, 72) En el sonograma, el diafragma aparece como una línea continua de ecos adyacente a la superficie diafragmática del hígado, cuando existe desgarre en el diafragma, ésta banda de ecos aparece discontinua con saltos en su imagen. (39, 72) Los órganos parenquimatosos se identifican rodeados por la línea diafragmática. (72)

Los desgarres en las paredes laterales y ventral del abdomen se observarán con frecuencia de 7.5 Mhz o mayores, además de un conocimiento de la interacción del sonido y tejido. Cuando estén involucrados órganos parenquimatosos o que contengan líquido se diferencian del músculo y tejido subcutáneo, los órganos del tracto gastrointestinal se observarán como una simple discontinuidad del músculo.



## **TRATAMIENTO**

Los desgarres en las paredes de la cavidad abdominal requieren invariablemente de corrección quirúrgica. Los problemas que involucren la vida del paciente a muy corto plazo deberán ser tratados primero, como: el estado de choque, debido a una hemorragia o compromiso vascular (vólvulos, dilatación gástrica), ruptura de órganos y hernias diafragmáticas.

**HERNIA DIAFRAGMATICA.-** además de corregir el defecto propio del diafragma, se debe corregir las lesiones inherentes a los órganos hemiados: hígado, intestino delgado, estómago, bazo y en menor grado el omento, páncreas, colon, vesícula biliar, ciego, riñones y útero ocupado. (39, 63, 70, 106)

Existen tres abordajes para reducir una hernia diafragmática: (63)

1. Lateral Torácico.

2. Línea media ventral, se puede extender con una esternotomía.

3. Transtorácico.

Se recomienda el abordaje por la línea media ventral ya que permite regresar los órganos abdominales a su posición más fácilmente, además de poder observar otras lesiones abdominales y exponer ambos lados del diafragma. (2, 33, 63, 106)

Se localizan los órganos herniados y se retiran gentilmente hacia la cavidad abdominal, en caso de existir adherencias se separan mediante disección blanda con extremo cuidado si involucran pulmón. En ocasiones se puede prolongar el desgarre del diafragma a fin de retirar los órganos sin causarles mayor daño. El diafragma se sutura con material absorbible en un patrón simple o continuo en candado, en animales de talla grande se colocan dos hileras de puntos tomando una buena porción de diafragma para evitar mayores desgarres. (2, 33, 63) Se debe tener especial cuidado en mantener las estructuras que pasan a través del diafragma, en particular la vena cava, pues una constricción de este vaso puede ocasionar aumento de presión intrahepática y ascitis. Los desgarres cerca de las costillas se corrigen realizando un anclaje del diafragma a la pared costal o a la pared abdominal. (63)

Para reducir el neumotórax, se llenan los pulmones a su máxima capacidad antes de poner el último punto en diafragma el cual se pone cuando éstos se encuentran llenos. También se puede realizar toracocentésis percutánea una vez que se ha saturado el diafragma. Una vez restablecida la presión negativa en tórax, se revisa la cavidad

**Se recomienda el abordaje por la línea media ventral ya que permite regresar los órganos abdominales a su posición más fácilmente, además de poder observar otras lesiones abdominales y exponer ambos lados del diafragma. (2, 33, 63, 106)**

**Se localizan los órganos herniados y se retiran gentilmente hacia la cavidad abdominal, en caso de existir adherencias se separan mediante disección blanda con extremo cuidado si involucran pulmón. En ocasiones se puede prolongar el desgarre del diafragma a fin de retirar los órganos sin causarles mayor daño. El diafragma se sutura con material absorbible en un patrón simple o continuo en candado, en animales de talla grande se colocan dos hileras de puntos tomando una buena porción de diafragma para evitar mayores desgarres. (2, 33, 63) Se debe tener especial cuidado en mantener las estructuras que pasan a través del diafragma, en particular la vena cava, pues una constricción de este vaso puede ocasionar aumento de presión intrahepática y ascitis. Los desgarres cerca de las costillas se corrigen realizando un anclaje del diafragma a la pared costal o a la pared abdominal. (63)**

**Para reducir el neumotórax, se llenan los pulmones a su máxima capacidad antes de poner el último punto en diafragma el cual se pone cuando éstos se encuentran llenos. También se puede realizar toracocentesis percutánea una vez que se ha saturado el diafragma. Una vez restablecida la presión negativa en tórax, se revisa la cavidad**

**abdominal y se sutura. (33, 63)**

**Otro tipo de hernias que involucran el diafragma están asociadas a causas congénitas o hereditarias, tales como la hernia peritoneopericárdica y la hernia hiatal. (72, 108)**

**DESGARRES EN LINEA MEDIA Y PAREDES DE LA CAVIDAD.- Se debe de rasurar todo el abdomen, debido a que en ocasiones es necesario prolongar el desgarre del músculo. (29, 91) El abordaje se puede realizar por medio de una incisión sobre la línea media o incidiendo la piel por encima de la hernia o a un lado de la misma. (2, 29, 33)**

**Cuando se realiza la incisión sobre la línea media se evalúa toda la pared de la cavidad abdominal, los desgarres son reducidos en forma interna con polipropileno o nylon de 1-0 y 2-0 incorporando la fascia muscular en el punto de sutura. (33)**

**Cuando la incisión se realiza sobre la hernia o a un lado, se identifican los músculos involucrados y una vez regresados los órganos a su lugar se debridan los bordes musculares cuya viabilidad sea dudosa. (29, 91) Los músculos se suturan con material no absorbible de 2-0 o bien con ácido poliglicólico, siguiendo los planos anatómicos. En el área lumbar, los tres planos deben ser suturados individualmente. En el área paracostal, las suturas se anclarán**

alrededor de la última costilla. (91) Cuando exista tensión excesiva sobre la sutura o cuando se haya tenido que retirar una porción considerable de músculo se aplicarán mallas de polipropileno o injertos de fascia muscular próxima. (29, 38, 91)

Las hernias inguinales se corrigen suturando la fascia del músculo oblicuo abdominal externo y las hernias perineales mediante la transposición del músculo obturador interno. (2, 83)

En todos los casos se deben corregir los defectos encontrados en los órganos herniados, resulta conveniente colocar un drenaje de sump-penrose en desgarres simples y en caso de traumatismo perforante un drenaje peritoneal abierto, así como realizar lavado con abundante salina en toda la cavidad. (50)

## LITERATURA CITADA

## LITERATURA CITADA

- 1.- ALLEN, S., y CORNELIUS, L.; A comparison of two metods of Partial Pancreatectomy in the Dog; Veterinary Surgery; 18 (4) 1989.
- 2.- ANNIS, J., y ALLEN, A; An Atlas of Canine Surgery; Gastrointestinal and Urogenital Systems; Lea and Febiger; PA. E.U.A. 1967
- 3.- ANDERSON, G., y McKEOWN, D.; Rectal resection in the Dog. A new surgical Approach and the Evaluation of its effect on fecal Continnence; Veterinary Surgery; 16 (2) 1987.
- 4.- ADAMS, H.; Pharmacologic Managmente of Circulatory Schok: Cardiovascular Drugs and Corticosteroids; Journal of the American Veterinary Medical Association; 175 (1) July 1979.
- 5.- ARONSOHN, M.; Large Intestine; Textbook of Small Animal Surgery; Cap. 44; Edites by Slatter, D.H.; W.B. Saunders Co.; E.U.A. 1993.

6.- **BARBER, D. Y MAHAFFEY, M.;** The Stomach; Textbook of Veterinary Diagnostic Radiology; 2nd De.; Edited by Thrall; D. W.B. Saunders Co. E.U.A. 1986.

7.- **BENJAMIN, M;** Manual de Patología Clínica en Veterinaria; (152, 301-304, 343)LIMUSA; México, 1984.

8.- **BENNET, F.;** Using Radiography to Diagnose Traumatic Diaphragmatic Hernia; Veterinary Medicine; (662-672) July 1989.

9.- **BERZON, J.;** Surgical Repair of Traumatic Injuries of the Biliary System; Case report and Discussion; Journal of the American Animal Hospital Association; 17 (421-425) 1982.

10.- **BETTS, C., Y WINGFIELD, W.;** A Retrospective study of Gastric Dilatation Torsion in the Dog; Journal of Small Animal Practice; 15 (727-734) 1974.

11.- **BIERY, D.;** The Large Bowel; Textbook of Veterinary Diagnostic Radiology; Cap. 45; Edited by Thrall, D.E. W.B. Saunders Co. E.U.A. 1994

12.- **BILBREY, S., Y BIRCHARD, S.;** Scrotal Urethrostomy, A Retrospective Review of 38 Dogs; (1973-1988); Journal of the American Animal Hospital Association; 27 (5) 1991.



13.- **BILLER, D., Y SCHENKMAN, D.;** Ultrasonographic Appearance of Renal Infarcts in a dog; Journal of the American Animal Hospital Association; 27 (3) 1991.

14.- **BJORLING, D., Y CHRISTIE, B.;** Ureters; Textbook of Small Animal Surgery; (1445-1448) Edited by Slatter D. W.B. Saunders Co. E.U.A. 1993.

15.- **BRACE, J., Y BELLHORN, T.;** The History and Physical examination of the Trauma Patient; Veterinary Clinics of North America: Small Animal Practice; 10 (3) August 1980.

16.- **BRACE, J.;** Urinary System Emergencies; Current Veterinary Therapy VII; Small Animal Practice; (1045-1047) Edited by Kirk, R. W.B. Saunders Co. E.U.A. 1980.

17.- **BREZNOCK, E.;** The Systemic Response of the Traumatized Patient; an Overview; Veterinary Clinics of North America: Small Animal Practice; 10 (3); August, 1980.

18.- **BROWN, S., Y FINCO, D.;** Dietary Protein Intake and Glomerular Adaptations to Partial Nephrectomy in Dogs; Journal of Nutrition; 121 (125-127) 1991.

19.- **BUFFINGTON, C.**; Nutritional Management of Critical Care; Kal-Kan Foods Inc.; Cal. E.U.A. 1991.

20.- **BURROWS, C., e IGNASZEWSKI, L.**; Canine Gastric Dilatation-Volvulus; Journal of Small Animal Practice; 31 (495-501) 1990.

21.- **CARBERRY, C., Y HARVEY, H.**; Small Intestinal Volvulus in a dog; Compendium on Continuing Education for the Practicing Veterinarian; 11 (11) 1989.

22.- **CARTER, L., Y WINGFIELD, W.**; Clinical Experience with Peritoneal Dialysis in small animals; Compendium on Continuing Education for the Practicing Veterinarian; 11 (11) 1989.

23.- **CHEW, D.**; Acute Intrinsic Renal Failure; The Kal-Kan Waltham Kal-Kan Foods Inc.; Cal. E.U.A. 1991.

Symposium; Emergency Medicine and Critical Care; 24.- **CHEW, D., Y DIBARTOLA, S.**; Diagnosis and Pathophysiology of Renal Disease; Textbook of Veterinary Internal Medicine; 3rd. de.; Edited by Ettinger, S. W.B. Saunders Co.; E.U.A. 1989.

25.- **CHRISTIE, B., Y BJORLING, D.;** Kidneys; Textbook of Small Animal Surgery; Cap. 104; Edited by Slatter, D.H.; W.B. Saunders Co.; E.U.A. 1993.

26.- **CLARCK, D.;** Circulatory Shock; Etiology and Pathophysiology; Journal of the American Veterinary Medical Association; 175 (1) 1979.

27.- **CRANE, S.;** Evaluation and Management of Abdominal Trauma in the Dog and Cat; Veterinary Clinics of North America: Small Practice; 10 (3); August, 1980.

28.- **CROWE, D.;** Autotransfusion in the Trauma Patient; Veterinary Clinics of North America: Small Animal Practice; 10 (3); August, 1980.

29.- **CROWE, D., Y BJORLING, D.;** Peritoneum and Peritoneal Cavity; Textbook of Small Animal Surgery; Edited by Slatter, D.H.; W.B. Saunders Co. E.U.A. 1993.

30.- **CROWE, D., Y CRANE, S.;** Diagnostic Abdominal Paracentesis and Lavage in the Evaluation of Abdominal injuries in dogs and cats; Clinical and Experimental investigations; Journal of the American Veterinary Medical Association; 168 (3) 1976.

31.- CROWE, D.; Dealing with visceral injuries of the Cranial Abdomen; Veterinary Medicine; (682-699); July, 1988.

32.- CROWE, D.; The First Steps in Handling the Acute Abdomen Patient; Veterinary Medicine; (654-674); July, 1988.

33.- CROWE, D.; The Steps to arresting Abdominal Hemorrhage; Veterinary Medicine; July 1988.

34.- CROWE, D.; What to do with Disorders of the Caudal Abdomen; Veterinary Medicine; July, 1988.

35.- COTTER, S.; Hematologic Emergencies -Severe Anemia- The Kal-Kan Waltham Symposium; Emergency and Critical Care; Kal-Kan Foods Inc.; Cal., 1991.

36.- DINGWALL, J.; Surgical Management of Abdominal Trauma; Journal of the American Veterinary Medical Association; 159 (11); 1971.

37.- FAGIN, B.; Using Radiography to Diagnose Traumatic Diaphragmatic Hernia; Veterinary Medicine; July, 1989.

38.- FALLAH, A., Y LUMB, W.; Circumcostal Gastropexy in the Dog; A preliminary Study; Veterinary Surgery; January-March, 1982.

39.- FARROW, C.; Emergency Radiology in Small Animal Practice; (48-49, 152); B.C. Decker Inc.; Pa.; E.U.A. 1988.

40.- FEENEY, D., Y JOHNSTON, G.; The Kidneys and Ureters; Cap. 37; Textbook of Veterinary Diagnostic Radiology; Edited by Thrall, D. W.B. Saunders Co.; E.U.A. 1994.

41.- FEENEY, D., Y JOHNSTON, G.; The Uterus; Textbook of Veterinary Diagnostic Radiology; Cap. 41; Edited by Thrall, D. W.B. Saunders Co.; E.U.A. 1994.

42.- FEENEY, D., Y JOHNSTON, G.; Ultrasonography of the Kidney and Prostate Gland; Problems in Veterinary Medicine: 3 (4); 1991.

43.- FOWLER, D.; Proximal Urethral Reconstruction using a Distally based ventral tube flap; Veterinary Surgery; 16 (2); 1987.

44.- FUCCI, V.; What is your Diagnosis; Journal of the American Veterinary Medical Association; 195 (7); 1989.

45.- GALLEGO, S., PORTILLA, E., Y ARGÜERO, R.; Tratamiento del Choque Hipovolémico con solución Hipertónica Hiperencótica-. Naloxona y Aceptado res de Radicales de Oxígeno Libre en el perro; Revista Veterinaria. AMMVEPE; 3 (4); Julio-Agosto 1992.

46.- **GANONG, W.;** Homeostasis Cardiovascular en la salud y en la enfermedad; *Fisiología Médica*; 33 (528-540); El Manual Moderno; México, 1986.

47.- **GEOFFREY, N., Y PAVLETIC, M.;** Partial Gastrectomy with an Automatic Stapling Instrument for Treatment of Gastric Necrosis Secondary to Gastric Dilation-Volvulus; Veterinary Surgery; 20 (1) 1991.

48.- **GREENFIELD, C., Y WALSHAW, R.;** Open Peritoneal Drainage for Treatment of Contaminated Peritoneal Cavity and Septic Peritonitis in Dogs and Cats; 24 cases; Journal of the American Veterinary Medical Association; 191 (1) July 1987.

49.- **GRINSTEAD, C.;** Gastric Dilatation Volvulus Syndrome; Veterinary Technician; 10 (9) 1989.

50.- **HANKES, G., Y DILLON, A.;** Effects of Lactated Ringer Solution and Prednisolone Sodium Succinate in Dogs with Induced Hemorrhagic Shock; American Journal of Veterinary Research; 53 (1) January 1992.

**51.- HARARI, J., Y LINCILIN,J.;** Surgery of the Exocrine Pancreas; Textbook of Small Animal Surgery; Edited by Slatter, D. W.B. Saunders Co. E.U.A. 1993.

**52.- HARDAWAY, R.;** Cellular and Metabolic effects of Shock; 1979.

Journal of the American Veterinary Medical Association; 175 (1)

**53.- HARDY, R.;** Exocrine Pancreatic Diseases; Textbook of Veterinary Internal Medicine; Diseases of the Dog and Cat; Edited by Ettinger, S. W.B. Saunders Co. E.U.A. 1975.

**54.- HASKINS, S.;** Monitoring the Critically ill Patient; Veterinary Clinics of North America: Small Animal Practice; 19 (6) 1989.

**55.- HAUPTMAN, J., Y CHAUDRY, I.;** Schok: Pathophysiology and Management of Hypovolemia and Sepsis; Textbook of Small Animal Surgery; 2nd. De.; Edited by Slatter, D. W.B. Saunders Co. E.U.A. 1992.

56.- HEES, J., Y McCURNING, D.; Pilot Study for Comparison of Chromic Catgut Suture and Mechanically applied staples in Enteroanastomoses; Journal of the American Animal Hospital Association; 17 (409-414) 1981.

57.- HENDERSON, R.; Controlling Peritoneal Adhesions; Veterinary Surgery; January-March, 1982.

58.- HODGES, C., Y STEYN, P.; What is your Diagnosis; Journal of the American Veterinary Medical Association; 195 (7) 1989.

59.- HOSGOOD, G., Y SALISBURY, S.; Intra-peritoneal Circulation and Drainage in the Dog; Veterinary Surgery; 18 (4) 1989.

60.- HOULTON, J., Y TAYLOR, P.; Trauma Management in the Dog and Cat; Wright-Bristol; Great Britain, 1987.

61.- JOHNSON, K.; Diaphragmatic, Pericardial and Hiatal Hernia; Textbook of Small Animal Surgery; Cap. 37 (459-460) Edited by Slatter, D. W.B. Saunders Co. E.U.A. 1993.



62.- KIRBY, R.; Approach to the Trauma Patient; The Kal-Kan Waltham Symposium; Emergency medicine and Critical Care; Kal-Kan Foods Inc. ; Ca. E.U.A. 1991.

63.- KIRBY, R.; Critical Care: The Overview; Veterinary Clinics of North America; Small Animal Practice; 19 (6) 1989.

64.- KOLATA, R., BURROWS, C., Y SOMA,L.; Shock: Pathophysiology and Management; Current Veterinary Therapy VII (32-49); Edited by Kirk, R. W.B. Saunders Co.; E.U.A. 1980.

65.- KOLATA, R.; Diagnostic Abdominal Paracentesis and Lavage; Experimental and Clinical evaluations in the Dog; Journal of the American Veterinary Medical Association; 168 (8) April 1976.

66.- KOLATA, R., Y JOHNSTON, D.; Motor Vehicle Accidents in Urban Dogs: A study of 600 cases; Journal of the American Veterinary Medical Association; 167 (19), 1975.

67.- KOLATA, R.; Trauma in Dogs and Cats an Overview; Veterinary Clinics of North America: Small Animal Practice; 10 (3) 1980.

68.- KRAHWINKEL, D.; Thoracic Trauma; Current Veterinary Therapy VII: Small Animal Practice; (273-274); Edited by Kirk, R.; W.B. Saunders Co.; E.U.A. 1980.

69.- LAMB, C.; Abdominal Ultrasonography in Small Animals; Examination of the Liver, Spleen and Pancreas; Journal of Small Animal Practice; 31 (6-15) 1990.

70.- LAMB, C., MASON, G., Y WALLACE, M.; Ultrasonographic Diagnosis of Peritoneopericardial Diaphragmatic hernia in a Persian Cat.; Veterinary Record; 125 (186) 1989.

71.- LAMB, C.; Ultrasonography of the Liver and Biliary Tract; Problems in Veterinary Medicine; 3 (4); December 1991.

72.- LATTIMER, J.; The Prostat Gland; Textbook of Veterinary Diagnostic Radiology; Cap. 41; Edited by Thrall, D. W.B. Saunders Co.; E.U.A. 1994.

**73.- LEVINE, S., Y CAYWOOD, D.;** Biomechanical Evaluation of Gastropexy Techniques in the Dog; Veterinary Surgery; 12 (3); 1983.

**74.- LIPOWITZ, A.;** Spleen; Textbook of Small Animal Surgery (953-957); Edited by Slatter, D. W.B. Saunders Co.; E.U.A. 1985.

Diagnostic Radiology; Cap. 44; Edited by Thrall, D. W.B. Saunders Co.; E.U.A. 1994.

**75.- McCOY, D., Y KNELLER, S.;** Partial Invagination of the Canine Stomach for Treatment of Infarction of the Gastric Wall; Veterinary Surgery; 15 83) 1986.

**76.- MATTHIESEN, D.;** Gastric Dilation-Volvulus Syndrome; Textbook of Small Animal Surgery; 2nd. Ed.; Edited by Slatter, D. W.B. Saunders Co.; E.U.A. 1991.

**77.- McANULTY, J., Y SMITH, G.;** Circumferential External Counterpressure by Abdominal wrapping and its effect on simulated intra-abdominal hemorrhage; Veterinary Surgery; 15 (3) 1986.

**78.- McNEEL, S.;** The Small Bowel; Textbook of Veterinary Veterinary Radiology, Cap. 44, Edited by Thrall, D. W.B. Saunders Co. E.U.A. 1994.

**79.- MUIR, W.;** Overview of Shok; The Kal-Kan Waltham Symposium; Emergency Medicine and Critical Care; Kal-Kan Foods Inc.; E.U.A. 1991.

**80.- NYLAND, T., KANTROWITZ, B., Y FISHER, P.;** Ultrasonographic Determination of Kidney Volume in the Dog; Veterinary Radiology 30(3) 1989.

**81.- ORSHER, R.;** Clinical and Surgical Parameters in Dogs with Perineal Hernia; Analysis of Results of Internal obturator Transposition; Veterinary Surgery; 15 (3) 1986.

**82.- ORSHER, R., Y ROSIN, S.;** Small Intestine; Textbook of Small Animal Surgery; Cap. 44; De. by Slatter D. W.B. Saunders Co.; E.U.A. 1993.

**83.- PARCHMAN, M.;** Extrahepatic Biliary Tract Rupture; Evaluation of the Relationship between the site of the Rupture and the Cause of Rupture in 15 Dogs; Cornell Veterinary; 80 (3) 1990.

**84.- PARK, R.;** The Diaphragm; Textbook of Veterinary Diagnostic Radiology; Cap. 23; Edited by Thrall, D. W.B. Saunders Co.; E.U.A. 1994.

**85.- PARK, R.;** The Urinary Bladder; Textbook of Veterinary Diagnostic Radiology; Cap. 38; Edited by Thrall, D. W.B. Saunders Co.; E.U.A. 1994.

**86.- PECHMAN, R.;** The Liver and Spleen; Textbook of Veterinary Diagnostic Radiology; Cap. 34.; Edited by Thrall, D. W.B. Saunders Co.; E.U.A. 1994.

**87.- POLZIN, D., Y OSBORNE, C.;** Diseases of the Kidneys and Ureters; Textbook of Veterinary Internal Medicine; Cap. 108; Edited by Ettinger, S.; W.B. Saunders Co.; e.u.a. 1989.

88.- Product Listing by Company; Veterinary Technician; 10 (9); October 1989.

89.- READ, R., Y BELLINGER, C.; Hernias; Textbook of Small Animal Surgery; Cap. 35; Edited by Slatter, D. W.B. Saunders Co.; E-U-A-1993.

90.- RODKEY, W.; Initial Assessment, Resuscitation and Management of the Critically Traumatized Small Animal Patient; Veterinary Clinics of North America: Small Animal Practice; 10 (3); August, 1980.

91.- ROSS, J.; Comprehensive Patient Management in Shock; Journal of the American Veterinary Medical Association; 175 (1); 1979.

92.- SACKMAN, J., Y SIMS, M.; Urodynamic Evaluation of Lower Urinary Tract Function in Cats after Perineal Urethrostomy with minimal and Extensive Dissection; Veterinary Surgery; 20 (1); 1991.

93.- SAUNDERS, H.; Ultrasonography of the Pancreas, Problems in Veterinary Medicine. 3(4) Dec. 1991.

94.- **SCHAER, M., Y HOLLOWAY, S.;** Diagnosing Acute Pancreatitis in the Cat; Veterinary Medicine; 86 (8); August, 1991.

95.- **SCHERTEL, E.;** Fluid Therapy for Noncardiogenic Shock; The Kal-Kan Waltham Symposium; Emergency Medicine and Critical Care, Kal-Kan Foods Inc.; E.U.A. 1991.

96.- **SIMPSON, J., Y DOXEY, D.;** Serum Amylase and Isoamylase values in Dogs with Pancreatic Disease; Veterinary Research Communications; 14 (453-459); 1990.

97.- **SMITH, C.;** Surgical Diseases of the Uretra; Textbook of Small Animal Surgery; 2nd. Ed.; (1464-1470); Edited by Slatter, D. W.B. Saunders Co.; E.U.A. 1993.

98.- **SPENCER, C., Y ACKERMAN, N.;** Thoracic and Abdominal Radiography of the Trauma Patient; Veterinary Clinics of North America: Small Practice; 10 (3); August, 1980.

99.- *STAMP, G., Y CROWE, D.*; Triage and Ressuscitation of the Catastrophic Trauma Patient; *Current Veterinary Therapy XI*; Edited by Kirk, R.W. and Bonagura, J.D. W.B. Saunders Co.; E.U.A. 1993.

100.- *STONE, E., Y CANTRELL, C.*; Ovary and Uterus; *Textbook of Small Animal Surgery*; 2nd. De.; (1302-1303); Edited by Slatter, D. W.B. Saunders Co.; E.U.A. 1993.

101.- *STROMBECK, D.*; Acute Gastric Dilation-Volvulus; *Current Veterinary Therapy VII*; (896-901); Edited by Kirk, R. W.B. Saunders Co.; E.U.A. 1980.

102.-*SUTTER, P., Y OLSSON, S.*; The Diagnosis of Injuries to the Intestines Gallbladder and Bileducts in the Dog; Journal of Small Animal Practice; 11 (575.584); 1970.

103.- *THOMAS, W., Y HUDSON, J., Y CARTER, R.*; Ultrasonographic Diagnosis; Veterinary Radiology; 32 (5); 1991.

104.- *TICER, J., Y BROWN, G.*; Thoracic Trauma; *Textbook of Veterinary Internal Medicine*; Diseases of the Dog and Cat; (641-645); Edited by Ettinger, S. W.B. Saunders Co.; E.U.A. 1975.



**105.-TOOMBS, J.;** Basic Operative Techniques; Textbook of Small Animal Surgery; 2nd. De.; Edited by Slatter, D. W.B. Saunders Co.; E.U.A. 1993.

**106.- WALDRON, D., MOON, M., Y LEIB,M;** Oesophagal Hiatal Hernia in two Cats; Journal of Small Animal Practice; 31 (259-263); 1990.

**107.- WALDRON, D.;** Urinary Bladder; Textbook of Small Animal Surgery; (1455-1458); Edited by Slatter, D. W.B. Saunders Co.; E.U.A. 1985.

**108.- WALSHAW, R.;** Surgical Diseases of the Liver and Biliary System; Text book of Small Animal Surgery; Edited by Slatter, D. W.B. Saunders Co.; 1985.

**109.- WATSON. D., Y MAHAFFEY,M.;** Ultrasonographic Dtection of Duodenojejunal Intussusception in a Dog; Journal of the American Animal Hospital Association; 27 (3); 1991.

**110.- WHITE, J., FINCO, D., Y CROWELL, W.;** Effect of Dietary Protein on Functional, Morphologic and Histologic changes of the Kidney during compensatory renal growth in Dogs; American Journal of Veterinary Research; 52 (8); August, 1991.

**111.- WHITE, G., Y WHITE, G.;** Therapeutic effects of Prednisolone Sodium Succinate vs. Dexamethasone in Dogs subjected to E. Coli septic Shock; Journal of the American Animal Hospital Association; 18 (4); 1982.

**112.- WILLIAMS, D.;** Exocrine Pancreatic Diseases; Textbook of veterinary Internal Medicine; (1531-1538); Edited by Ettinger, S. W.B. Saunders Co.; E.U.A. 1989.

**113.- WRIGLEY, R., KONDE, L., Y PARK, R.;** Clinical Features and Diagnosis of Splenic Hematomas in Dogs; 10 cases; (1980-1987); Journal of the American Animal Hospital Association; 25 (371-375); 1989.

**114.- WRIGLEY, R.;** Ultrasonography of the Spleen; Life Threatening Splenic Disorders; Problems in Veterinary Medicine; 3 (4); 1991.

**110.- WHITE, J., FINCO, D., Y CROWELL, W.;** Effect of Dietary Protein on Functional, Morphologic and Histologic changes of the Kidney during compensatory renal growth in Dogs; American Journal of Veterinary Research; 52 (8); August, 1991.

**111.- WHITE, G., Y WHITE, G.;** Therapeutic effects of Prednisolone Sodium Succinate vs. Dexamethasone in Dogs subjected to E. Coli septic Shock; Journal of the American Animal Hospital Association; 18 (4); 1982.

**112.- WILLIAMS, D.;** Exocrine Pancreatic Diseases; Textbook of veterinary Internal Medicine; (1531-1538); Edited by Ettinger, S. W.B. Saunders Co.; E.U.A. 1989.

**113.- WRIGLEY, R., KONDE, L., Y PARK, R.;** Clinical Features and Diagnosis of Splenic Hematomas in Dogs; 10 cases; (1980-1987); Journal of the American Animal Hospital Association; 25 (371-375); 1989.

**114.- WRIGLEY, R.;** Ultrasonography of the Spleen; Life Threatening Splenic Disorders; Problems in Veterinary Medicine; 3 (4); 1991.