



11234
94
**UNIVERSIDAD NACIONAL AUTÓNOMA
DE MÉXICO**

**FACULTAD DE MEDICINA
DIVISIÓN DE ESTUDIOS DE POSTGRADO
INSTITUTO MEXICANO DEL SEGURO SOCIAL
HOSPITAL GENERAL DR. GAUDENCIO GONZÁLEZ GARZA
CENTRO MEDICO NACIONAL "LA RAZA"**

**APLICACIONES DE LA TOXINA BOTULÍNICA
TIPO A EN PACIENTES CON ESTRABISMO:
ESTUDIO PREELIMINAR**

TESIS DE POSTGRADO

QUE PARA OBTENER EL TÍTULO EN LA ESPECIALIDAD DE

OFTALMOLOGÍA

PRESENTA:

DRA. ARIADNA RIVEROLL GARCÍA



MÉXICO, D. F.

FEBRERO 2002



Universidad Nacional
Autónoma de México

Dirección General de Bibliotecas de la UNAM

Biblioteca Central



UNAM – Dirección General de Bibliotecas
Tesis Digitales
Restricciones de uso

DERECHOS RESERVADOS ©
PROHIBIDA SU REPRODUCCIÓN TOTAL O PARCIAL


Todo el material contenido en esta tesis esta protegido por la Ley Federal del Derecho de Autor (LFDA) de los Estados Unidos Mexicanos (México).

El uso de imágenes, fragmentos de videos, y demás material que sea objeto de protección de los derechos de autor, será exclusivamente para fines educativos e informativos y deberá citar la fuente donde la obtuvo mencionando el autor o autores. Cualquier uso distinto como el lucro, reproducción, edición o modificación, será perseguido y sancionado por el respectivo titular de los Derechos de Autor.

AUTORIZACIONES


Dr José Luis Matamoros Tapia

Jefe de la División de Enseñanza y Educación Médica



Dr Moisés Benítez Cervantes


Jefe del Servicio de Oftalmología



Dra Laura Campos Campos

Coordinador del curso de Oftalmología

Asesor de tesis



DEDICATORIA

A Dios fuente de amor y vida, que me ha permitido conseguir cada día una meta diferente

A mis maestros que me iniciaron e impulsaron a través del arte de la oftalmología

A mis padres que con su amor y ejemplo me han enseñado a marcar el camino de la vida

A mi esposo que con su amor y comprensión me ha apoyado en todo momento

**APLICACIONES DE LA TOXINA BOTULINICA TIPO A EN PACIENTES
CON ESTRABISMO: ESTUDIO PREELIMINAR.**

INDICE

| | |
|--------------------|----|
| Resumen | 6 |
| Antecedentes | 8 |
| Material y métodos | 13 |
| Resultados | 16 |
| Discusión | 23 |
| Conclusiones | 25 |
| Bibliografía | 26 |

RESUMEN

OBJETIVO GENERAL. Describir la evolución posterior a la aplicación de toxina botulínica en los pacientes con estrabismos paralíticos, endotropias, exotropias y aquellos relacionados con secuelas neurológicas

INTRODUCCION: La toxina botulínica es sintetizada en el citoplasma del *Clostridium Botulinum*, existen siete serotipos diferentes de la toxina, A, B, C; D, E, F y G, de las cuales la A es la más potente y actúa en seres humanos. Es un potente inhibidor neuromuscular, de uso local altamente específico que produce un efecto de denervación química por bloqueo de la liberación del neurotransmisor, la acetilcolina a nivel de la placa motora y se ha demostrado su efectividad con fines terapéuticos en los músculos extraoculares como tratamiento para el estrabismo

MATERIAL Y METODOS: El presente es un estudio clínico, descriptivo, prospectivo y longitudinal en el que se trataron pacientes derechohabientes al servicio de Oftalmología del Hospital General Centro Médico Nacional La Raza en el periodo comprendido de octubre del año 2001 a febrero del año 2002. Se les realizó historia clínica completa y examen oftalmológico completo con énfasis en la exploración estrabológica, se incluyeron estrabismos paralíticos, endotropias, exotropias, estrabismos residuales y estrabismos asociados a secuelas neurológicas, según el tipo de estrabismo se eligió al músculo al cual se le aplicó la toxina botulínica, se utilizaron de 5 a 7.5 UI por cada músculo, en niños bajo sedación y anestesia tópica y en adultos bajo anestesia tópica. Se aplicó transconjuntival sin utilizar electromiógrafo, los pacientes tuvieron revisiones al día siguiente, a las dos semanas, y a los doscuatromeses

RESULTADOS: Se incluyeron 13 pacientes en el estudio. Dos pacientes con estrabismo residual en los que se obtuvo mejoría de la desviación pero sin llegar a la ortoposición, Siete pacientes con endotropía, cuatro con excelentes resultados encontrándose en ortoposición y tres con mejoría de la desviación pero sin llegar a la ortoposición. Dos pacientes con exotropía con buena respuesta los dos encontrándose en ortoposición. Un paciente con parálisis del VI par craneal de 9 meses de evolución que mala respuesta, prácticamente sin modificación de la desviación. Un paciente con estrabismo tiroideo con mala respuesta sin modificación de la desviación. Tres pacientes recibieron una segunda aplicación de toxina botulínica. Tres pacientes están en espera de una segunda aplicación de toxina botulínica. En el 46.15% de los casos se obtuvo ortoposición en la posición primaria de la mirada, en el 38.46% de los casos se obtuvo mejoría pero sin llegar a la ortoposición, en el 15.38% de los casos los resultados fueron malos.

CONCLUSIONES: 1- La toxina botulínica tipo A es una alternativa más en el manejo del estrabismo. 2- Es una alternativa segura en pacientes con estrabismo y enfermedades sistémicas asociadas que no pueden someterse a cirugía. 3- La aplicación de la toxina botulínica sin electromiografía ofrece buenos resultados. 4- Puede ser útil en los estrabismos paralíticos de corta evolución. 5- Puede retrasar o evitar la cirugía temprana en los pacientes con endotropías congénitas. 6- Puede ser necesaria más de una aplicación de toxina botulínica en un mismo paciente para obtener buenos resultados.

ANTECEDENTES

La toxina botulínica es sintetizada en el citoplasma del *Clostridium Botulinum*, existen siete serotipos diferentes de la toxina, la A, B, C, D, E, F y G, de las cuales la tipo A es la más potente y actúa en seres humanos. Es un potente inhibidor neuromuscular, de uso local altamente específico que produce un efecto de denervación química por bloqueo de la liberación del neurotransmisor, la acetilcolina, a nivel de la placa motora.

En estado normal, los impulsos nerviosos recibidos en la unión neuromuscular son transmitidos mediante la liberación de acetilcolina provocando la contracción muscular, una vez inyectada la toxina botulínica, se une al terminal nervioso motor presináptico a través de receptores selectivos de alta afinidad hacia el serotipo A, la unión dominante es la desarrollada con la cadena pesada de la fracción tóxica del complejo que es la selectiva para las terminaciones nerviosas colinérgicas, lo que evita la liberación del neurotransmisor (1, 2, 3)

Dentro de los usos actuales de la toxina botulínica, encontramos su aplicación en diferentes campos, en los que se incluyen urología, en distonías, trastornos estéticos, disfunciones parasimpático-simpático, patologías digestivas, temblores, tratamiento del dolor, enfermedad de Parkinson y en oftalmología, dentro de este último sus aplicaciones incluyen el tratamiento de entropión espástico, lagofthalmos, espasmos hemifaciales (4), en estrabismos con ángulos de desviación menores de 40 dioptrías prismáticas, en estrabismos residuales, estrabismos paralíticos, en estrabismos en pacientes con oftalmopatía tiroidea activa, aunque se han observado algunas desventajas como la necesidad de necesitar más de una inyección para determinar la dosis óptima para obtener el máximo beneficio, y se ha encontrado que en

el primer o primeros meses posteriores a la aplicación de toxina botulínica puede existir diplopía o desorientación espacial, así como ptosis palpebral y estrabismo vertical (5, 6, 7)

Se ha demostrado la efectividad de la toxina botulínica A con fines terapéuticos en los músculos extraoculares. La acción paralizante de la toxina botulínica ha sido empleada en el tratamiento de los estrabismos para evitar la contractura de un músculo antagonista secundaria a la pérdida de función o debilitamiento del músculo agonista, de esta manera ha sido sugerido su empleo en los estrabismos paralíticos, el inicio de estos puede ser a cualquier edad, desde el nacimiento hasta una edad avanzada, la parálisis puede ser parcial o total, dependiendo de el número de fibras musculares afectadas, lo que determina la alteración de la función y lo describimos entonces como paresia o parálisis Unilateral o bilateral afectando uno o ambos ojos respectivamente Congénita o adquirida. (7)

Dentro de estos se encuentra la parálisis del III nervio craneal, la cual puede ser completa o incompleta, la primera cuando involucra a todos los músculos inervados por el III nervio: elevador del párpado superior, constrictor de la pupila, ciliar, recto superior, recto inferior, recto medial, oblicuo inferior, e incompleta cuando incluye a uno o varios de los músculos pero no a todos. Puede ser de origen endocrino, inmuno o neurológico. El paciente va a presentar ptosis, exotropía y midriasis en el caso de una parálisis completa, en los casos de parálisis incompleta el cuadro clínico va a depender del o de los músculos afectados. Las parálisis aisladas son muy poco frecuentes, pero si solo se encuentra afectado el recto superior el paciente presenta hipotropía, si es el recto inferior el paciente presenta hipertropía, en el caso de afección del recto medial el paciente presenta exotropía, si es el oblicuo inferior el paciente presenta una leve hipotropía. Cuando está afectado el elevador del párpado superior encontramos ptosis y si el constrictor de la pupila está afectado encontramos midriasis y la

afección del músculo ciliar produce ciclopejía. El paciente presenta diplopia en los casos en los que no hay ptosis o si esta es parcial, además dismetría cerebelosa la cual va desapareciendo mediante un proceso de readaptación sensoriomotora (3,6,7)

La parálisis del IV nervio craneal puede ser originada por diabetes, por lesión vascular, tumor cerebral, o traumático así como congénita. El paciente va a presentar hipertropía ya que el músculo afectado es el oblicuo superior, y el paciente va a manifestar diplopia vertical y dismetría cerebelosa (7)

La parálisis del VI nervio craneal es la más frecuente, la presentación congénita es muy rara, más frecuentemente se presenta por alteración del sistema nervioso central. El paciente presenta endotropía, ya que el músculo afectado es el recto externo, el paciente nuevamente va a presentar diplopia, esta vez horizontal y dismetría cerebelosa (3,7,8)

El tratamiento debe de ser integral, ya que si existe un cuadro endocrino, inmunológico o neurológico, este debe de tratarse primero, la desviación ocular se continuará observando para efectuar el tratamiento en el momento propicio, en los casos con diplopia, siendo estos la mayoría debemos de ocluir el ojo paralítico, lo ideal es colocar una banda en la cara posterior de uno de los lentes, ya sean estos con graduación o neutros. La cirugía está indicada cuando no se observan signos de mejoría. Y la aplicación de la toxina se ha realizado con resultados aceptables en varios estudios, teniendo la ventaja de que se puede aplicar en etapas iniciales (1, 2, 3, 4)

Se aplica la toxina botulínica en el músculo antagonista para originar una parálisis transitoria de dicho músculo y así neutralizar la desviación según sea el caso y evitar así que el músculo se contracture y que posteriormente pueda enmascarar signos de mejoría (7)

Además el uso de la toxina botulínica evita que el paciente permanezca incapacitado por la diplopia durante el periodo de espera de recuperación

La endotropía corresponde a la desviación ocular divergente, el tratamiento está encaminado a evitar la ambliopía y mejorar la desviación ocular, el tratamiento es útil si se inicia en forma temprana, puede estar constituido por el uso de lentes y por cirugía (9), sin embargo ante los últimos reportes de las ventajas de la cirugía temprana para favorecer el desarrollo sensorial de la visión, resulta la aplicación de la toxina botulínica como tratamiento de primera elección con el fin de obtener un alineamiento precoz antes de recurrir a la cirugía en pacientes lactantes (3)

La exotropía corresponde a la desviación ocular divergente, su tratamiento consiste en cirugía, esta se indica cuando la desviación presenta una magnitud cosméticamente significativa (9) Pero hay reportes (3) en los que el uso de toxina botulínica ha dado resultados alentadores

Respecto a la técnica de aplicación, la toxina botulínica puede ser inyectada de manera segura, directamente en el músculo transconjuntival con electromiógrafo o sin el, en los adultos cooperadores y en niños de 10 años o más la inyección se lleva a cabo con el paciente despierto utilizando anestesia tópica; en niños menores de 10 años, la inyección usualmente se aplica bajo sedación con ketamina (5, 6, 10, 11)

El Hospital General del Centro Médico Nacional La Raza, es una unidad que proporciona atención de segundo y tercer nivel, los que corresponden a segundo nivel, son los estrabismos vírgenes, y los que encontramos en los pacientes atendidos en tercer nivel son los estrabismos ya operados pero con malos resultados; los estrabismos paralíticos, en los que ya se ha comprobado encontramos los mejores resultados con la aplicación de toxina botulínica y

pacientes con estrabismo y secuelas neurológicas que no pueden ser sometidos a cirugía debido a las condiciones sistémicas que presentan, y siendo que lo más importante es evitar la posibilidad de desarrollar ambliopía estrábica que es la disminución de agudeza visual en uno de los ojos sin que haya lesión orgánica ocular y que se presenta como consecuencia de la desviación (7) en estos casos en los que el paciente no se puede someter a un evento quirúrgico, en aquellos que aunque si puedan someterse al evento quirúrgico éste sea un riesgo para su salud, o incluso en aquellos como los estrabismos paráliticos que deben esperar un tiempo para ser candidatos a cirugía, la aplicación de la toxina botulínica es una buena opción de tratamiento durante el tiempo de espera (3), ya que retrasa la cirugía o incluso la evita al tener buenos resultados, y mientras, el paciente presenta un mejor desarrollo sensorial visual, se evita la molesta diplopia, además de que evita la contractura del músculo antagonista, en niños o adultos

MATERIAL Y METODOS

Se trataron pacientes con estrabismos paralíticos, endotropias, exotropias, hipertropias y estrabismos relacionados con secuelas neurológicas derechohabientes al servicio de Oftalmología del Centro Médico Nacional La Raza en el periodo comprendido de octubre del año 2001 a febrero del año 2002

Los criterios de inclusión para la aplicación de la toxina botulínica fueron:

- 1 -Pacientes de cualquier edad y sexo
- 2 -Pacientes con estrabismos paralíticos
- 3 Pacientes con endotropias menores de 50 dioptrías
- 4 -Pacientes con exotropias mayores de 30 dioptrías
- 5 -Pacientes con estrabismos por secuelas neurológicas
- 6 -Pacientes que acepten su inclusión al estudio y aporten los datos requeridos para el mismo

Los criterios de no inclusión fueron.

- 1 -Pacientes que no satisfacen los criterios de inclusión
- 2 -Estrabismos verticales
- 3 -Pacientes con expediente o historia clínica incompletas.

Los criterios de exclusión fueron:

- 1 -Pacientes que no se presenten a sus citas de control posterior a la aplicación de la toxina
- 2 -Pacientes que ameriten segunda dosis de toxina botulínica y no la acepten

Las variables estudiadas fueron.

- 1 - El número de dosis de la toxina botulínica necesarias en el tratamiento de cada paciente
- 2 -El tipo de estrabismo a tratar
- 3 -La evolución del estrabismo posterior a a la aplicación de la toxina botulínica, la cual catalogamos como excelente si la recuperación era total, regular si había mejoría y mala si no había modificación

En el caso de los pacientes menores de edad la persona legalmente responsable firmó una hoja de autorización para su inclusión al protocolo, en el caso de los pacientes adultos ellos mismos firmaron su autorización para su inclusión al estudio

A todos los pacientes se les realizó exploración oftalmológica completa enfatizando la exploración estrabológica

Se les realizaron exámenes de laboratorio : Biometría hemática, tiempos de coagulación y los estudios especiales pertinentes según lo ameritaron, así como valoraciones preoperatorias a los que lo ameritaron

Los datos que se registraron fueron : edad, sexo, tipo de estrabismo, tiempo de evolución, agudeza visual, exploración oftalmológica completa y alteraciones sistémicas asociadas

Una vez estudiado el estrabismo del paciente se eligió el músculo al que se le iba a aplicar la toxina botulínica, aplicándose de 5 a 75 unidades, en los niños se aplicó bajo sedación y anestesia tópica y en los adultos bajo anestesia tópica únicamente, se aplicó la toxina botulínica al músculo transconjuntivalmente sin utilizar el electromiógrafo. Los pacientes fueron citados al primer día, , dos semanas , dos y cuatro meses

Hubieron pacientes que ameritaron una segunda dosis de toxina botulínica. Los pacientes que acudieron a revisión fueron evaluados por la Dra. Laura Campos Campos y la Dra. Ariadna Riveroll García.

RESULTADOS

Durante el periodo establecido se trataron 13 pacientes con los siguientes diagnósticos.

CASO # 1 Paciente femenino de 3 años de edad con diagnóstico endotropia residual ojo izquierdo de 30 DP, a la cual se le aplicaron 5 UI de toxina botulínica en el ojo izquierdo, a los dos meses presenta mejoría leve sin llegar a la ortoposición

CASO # 2 Paciente masculino de un año de edad con diagnóstico endotropia alterna residual de 15 DP, con antecedentes de prematuridad, al cual se le aplicaron 5 UI en cada músculo recto medial, a los dos meses presenta mejoría leve sin llegar a la ortoposición

CASO #3 Paciente masculino de 8 años de edad con diagnóstico endotropia ojo izquierdo de 10 DP, con miopía elevada en mismo ojo, se le aplicaron 5 UI en el recto medial izquierdo, a los dos meses se encuentra en ortoposición

CASO # 4 Paciente femenino de 1 año 9 meses de edad con diagnóstico endotropia congénita alterna de 40 DP, se le aplicaron 5 UI en cada músculo recto medial, a los dos meses presenta mejoría importante pero sin llegar a la ortoposición, candidata a segunda aplicación de toxina botulínica

CASO #5 Paciente masculino de un año de edad con diagnóstico endotropia alterna de 30 DP, con microcefalia y retraso psicomotor, se le aplicaron 5 UI en ambos rectos mediales, a los 4 meses se encuentra en ortoposición

CASO #6 Paciente masculino de 5 meses de edad con diagnóstico endotropia ojo derecho de 40 DP con hidrocefalia y secuelas por encefalopatía hipóxica, se le aplicaron 5 UI en ambos rectos mediales, a los 4 meses se encuentra en ortoposición

CASO # 7 Paciente femenino de 6 meses de edad con diagnóstico endotropia congénita ambos ojos de 40 DP, se le aplicaron 5 UI en ambos rectos mediales, presentando a los 4 meses ortoposición

CASO #8 Paciente femenino de dos años de edad con diagnóstico endotropia alterna de 30 DP, con antecedentes de prematuridad con retraso psicomotor, se le aplicaron 5 UI en ambos músculos rectos mediales presentando mejoría pero sin llegar a la ortoposición, candidata a segunda aplicación de toxina botulínica

2CASO # 9 Paciente femenino de dos años de edad con diagnóstico endotropia alterna de 40 DP, con retraso psicomotor, se le aplicaron 5 UI en ambos rectos mediales, a los 4 meses se encuentra con mejoría pero sin llegar a la ortoposición, candidata a segunda aplicación de toxina botulínica

CASO #10 Paciente masculino de 43 años de edad con diagnóstico endotropia ambos ojos de 50 DP de 9 meses de evolución por parálisis del VI par craneal, con parálisis facial secundarias a la resección de un ependimoma del IV ventrículo, se le aplicaron 5 UI en ambos rectos mediales, sin presentar mejoría, se le aplica una segunda dosis de 7.5 UI en ambos rectos mediales sin mostrar mejoría

CASO # 11 Paciente masculino de 37 años de edad con diagnóstico endotropia ambos ojos, de 30 DP en ojo derecho y 20 ojo izquierdo, con Oftalmopatía de Graves y miopía, se le aplicaron 7.5 UI en ambos rectos mediales, sin respuesta en ojo derecho y mínima mejoría en ojo izquierdo

CASO #12 Paciente femenino de 5 años de edad con diagnóstico exotropia intermitente de 30 DP, se le aplicaron 7.5 UI en ambos rectos laterales, con una mejoría de 15 DP, se le aplicó

una segunda dosis de toxina botulínica , dos meses después de la última aplicación se encuentra en ortoposición

CASO # 13 Paciente femenino de 2 años de edad con dx exotropía alterna de 30 DP, portadora del Síndrome Rubinstein-Taybi se le aplicaron 75 UI en ambos rectos laterales, mostrando mejoría sin llegar a la ortoposición, se le aplicó segunda dosis de toxina botulínica en ambos rectos laterales, dos meses después se encuentra en ortoposición

Obtuvimos resultados excelentes, en el 46 15% de los casos presentando ortoposición a la posición primaria de la mirada seis pacientes, obtuvimos mejoría leve en un 38 46% de los casos presentando mejoría de la desviación ocular cinco pacientes, y obtuvimos malos resultados en un 15 38% de los casos con nula respuesta en dos pacientes

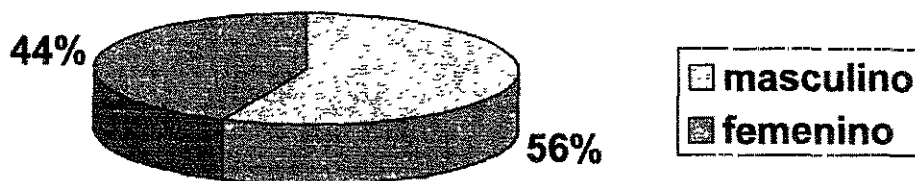
CUADRO 1

| PACIENTES TRATADOS CON TOXINA BOTULÍNICA | | | | | | |
|--|------|----------|--|-------|---------------|--------------|
| CASO | SEXO | EDAD | DIAGNÓSTICO | DOSES | DESV. INICIAL | DESV. FINAL |
| 1 | F | 3 años | Endotropía residual OI | 1 | 30 DP | 15 DP |
| 2 | M | 1 año | Endotropía residual AO + RNP | 1 | 15 DP | 7 DP |
| 3 | M | 8 años | Endotropía OI + miopía | 1 | 10 DP | Ortoposición |
| 4 | F | 21 meses | Endotropía congénita alterna | 1 | 40 DP | 15 DP |
| 5 | M | 1 año | Endotropía alterna + retraso psicomotor | 1 | 30 DP | Ortoposición |
| 6 | M | 5 meses | Endotropía OD + sec encef Hipóxico | 1 | 40 DP | Ortoposición |
| 7 | F | 6 meses | Endotropía congénita AO | 1 | 40 DP | Ortoposición |
| 8 | F | 2 años | Endotropía alterna | 1 | 30 DP | 20 DP |
| 9 | F | 2 años | Endotropía alterna + retraso psicomotor, epilepsia | 1 | 40 DP | 20 DP |
| 10 | M | 43 años | Parálisis del VI nervio craneal + ependimoma IV v | 2 | 50 DP | 50 DP |
| 11 | M | 37 años | Endotropía AO + Oftalmopatía de Graves | 1 | 30 y 20 DP | 30 y 20 DP |
| 12 | F | 5 años | Exotropía intermitente | 2 | 30 DP | Ortoposición |
| 13 | F | 2 años | Exotropía alterna + Sx Rubinstein-Taybi | 2 | 30 DP | Ortoposición |

TESIS CON
 FALLA DE ORIGEN

GRAFICA No. 1

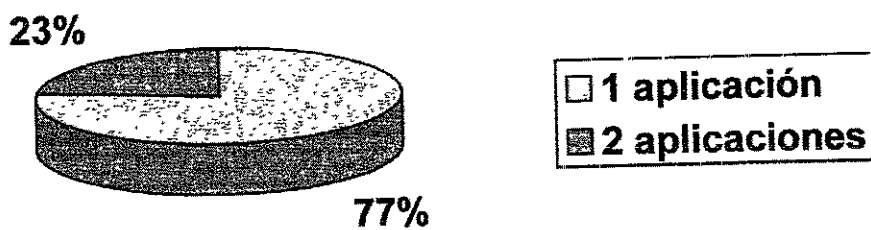
SEXO



TESIS CON
FALLA DE ORIGEN

ESTA TESIS NO SE
DE LA BIBLIOTECA

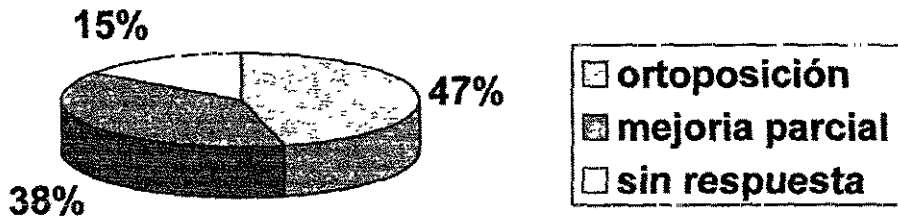
GRAFICA No 2
NUMERO DE APLICACIONES



**TESIS CON
FALLA DE ORIGEN**

GRAFICA No. 3

RESULTADOS



**TESIS CON
FALLA DE ORIGEN**



FIGURA 1. MALA RESPUESTA AL TRATAMIENTO




FIGURA 2: LEVE MEJORIA AL TRATAMIENTO




FIGURA 3: BUENA RESPUESTA AL TRATAMIENTO

TESIS CON
FALLA DE ORIGEN

DISCUSIÓN

La aplicación de la toxina botulínica y sus excelentes resultados en el estrabismo ya ha sido ampliamente documentada por diversos autores

Nosotros encontramos que los pacientes con endotropías congénitas evolucionan adecuadamente a la aplicación de la toxina botulínica, lo que evita una cirugía temprana en los lactantes, la importancia de lo mencionado radica en que el manejo en estos pacientes debe de ser temprano para tratar de evitar el desarrollo de ambliopía, siendo una ventaja de la toxina botulínica la corta exposición del paciente al anestésico por la rapidez de la técnica de la aplicación, aún en los casos en que es necesaria una segunda aplicación, la exposición al anestésico continúa siendo mucho menor

En los estrabismos residuales nuestros resultados fueron regulares porque aunque presentaron mejoría no llegaron a la ortoposición como se esperaba, lo que corresponde con lo publicado en la literatura, teniendo estos resultados como consecuencia de síndromes fibroadherenciales.

En los estrabismos paralíticos se han obtenido buenos resultados con la aplicación de la toxina botulínica, basándose en el hecho de que con la quimiodenervación se evita la contractura secundaria del músculo antagonista lo que impide el enmascaramiento de la recuperación del músculo afectado y por lo tanto permite su recuperación, nosotros pensamos que la mala respuesta que tuvimos en nuestro paciente con parálisis del VI par craneal fue debido al tiempo de evolución de la parálisis, por lo que la indicación sería en pacientes con parálisis de menor tiempo de evolución

Respecto a los estrabismos restrictivos, nuestro resultado concuerda con lo reportado en la literatura, siendo el resultado malo

En las exotropias intermitentes el tratamiento en un inicio es conservador ya que en un inicio se intenta mediante ejercicios lograr una mejoría del cuadro, lo que nos da como alternativa el manejo con toxina botulínica retrasando así o evitando el manejo quirúrgico. En nuestro paciente con exotropía intermitente se logró la ortoposición la que persiste dos meses después

Respecto a las exotropias constantes lo reportado en la literatura no ha sido tan alentador como con las endotropias, sin embargo nosotros tuvimos un caso en el que se obtuvo alienamiento total

En los pacientes con el dx de estrabismo y con otras patologías sistémicas asociadas que impidan un procedimiento quirúrgico o simplemente que aunque la cirugía esté permitida constituya un riesgo, la aplicación de la toxina botulínica es una alternativa segura al prescindir de anestesia general

En los pacientes adultos el procedimiento se llevó a cabo con anestesia tópica, lo que evitó el riesgo de la anestesia general, en los niños fue necesaria la sedación para la aplicación de la toxina botulínica sin embargo el periodo de exposición al anestésico fue mucho más corto de lo que hubiera sido en un procedimiento bajo anestesia general

Obtuvimos buenos resultados con una aplicación de toxina botulínica, pero hubo casos en los que fueron necesarias dos aplicaciones

CONCLUSIONES

- 1 -La toxina botulínica es una alternativa más en el manejo del estrabismo
- 2 -La aplicación de la toxina botulínica es una alternativa segura en pacientes con estrabismo y enfermedades sistémicas asociadas que no pueden someterse a cirugía
- 3 -La aplicación de la toxina botulínica sin electromiógrafo ofrece buenos resultados
- 4 -La toxina botulínica no es útil en los estrabismos restrictivos
- 5 - La aplicación de la toxina botulínica puede ser útil en los estrabismos paralíticos de corta evolución
- 6 -La aplicación de la toxina botulínica en las endotropias congénitas evita la cirugía temprana en los lactantes
- 7 -Puede ser necesaria más de una aplicación de toxina botulínica en un mismo paciente para obtener buenos resultados

BIBLIOGRAFÍA

- 1 -Lance I Simpson : "The Origin, Structure, and Pharmacological Activity of Botulinum Toxin" *Pharmacological reviews* 1981, vol 33, No 3, pp 155-182
- 2 - Andrew J Alpar : "Botulinum Toxin and its Uses in the treatment of Ocular Disorders" *American Journal of Optometry & Physiological Optics* Copyright 1987, vol 64, No 2 pp 79-82
- 3 - Moguel A Silvia, Martínez O Sergio, Orozco G Luis: "Aplicaciones de toxina botulínica en estrabismo" *Revista mexicana de oftalmología* 1997, vol 71, No 5, pp 194-200
- 4 -Joseph Jankovic, Michell F Brin : "Botulinum toxin: Historical Perspective and Potential New Indications" *Muscle & Nerve* 1997, supplement 6, pp 129-145
- 5 - Allan B Scott : "Tratamiento del estrabismo con toxina botulínica" *Actualidades del estrabismo latinoamericano* 1998, junio
- 6 - Allan B Scott : "Botulinum Toxin Therapy of Eye Muscle Disorders" *American Academy of ophthalmology* 1989, sept, pp 37-41 .
- 7 - Romero A David *Estrabismos paralíticos Estrabismo* 1998 pp 279-233
- 8 -Henry S Metz, Carol F Dickey : "Treatment of Unilateral Acute Sixth-nerve Palsy With Botulinum Toxin. *American Journal of Ophthalmology* 1991 , october, 112:381-384
- 9 -Rojas D José Adrián *Endotropía y exotropía Compendio de Oftalmología Pediátrica* 1999 pp 121-128
- 10 -Elbert H Magoon : "Botulin therapy in pediatric ophthalmology" *Internacional Ophthalmology Clinics*, 1989, vol 29, No 1, pp 30-32
- 11 -Alan B Scott, Jean D Carrutners, Elber H Magoon : "Botulinum toxin treatment of strabismus" *Clinical modules for ophthalmologists* 1989, vol VII