

310  
2ej.

UNIVERSIDAD NACIONAL AUTONOMA DE MEXICO.

FACULTAD DE ODONTOLOGIA

FRACASOS EN PROTESIS FIJA Y REMOVIBLE

T E S I S A

QUE PARA OBTENER EL TITULO DE  
C I R U J A N O D E N T I S T A

P R E S E N T A

CLAUDIA ZAVALA ZUÑIGA

ASESORA: DRA. GUADALUPE GARCIA BELTRAN

*10/30*  
*Guadalupe B*  
*Mar 6.99*

*[Signature]*

TESIS CON  
FALLA DE ORIGEN

MEXICO D.F.

1994.



Universidad Nacional  
Autónoma de México



## **UNAM – Dirección General de Bibliotecas Tesis Digitales Restricciones de uso**

### **DERECHOS RESERVADOS © PROHIBIDA SU REPRODUCCIÓN TOTAL O PARCIAL**

Todo el material contenido en esta tesis está protegido por la Ley Federal del Derecho de Autor (LFDA) de los Estados Unidos Mexicanos (México).

El uso de imágenes, fragmentos de videos, y demás material que sea objeto de protección de los derechos de autor, será exclusivamente para fines educativos e informativos y deberá citar la fuente donde la obtuvo mencionando el autor o autores. Cualquier uso distinto como el lucro, reproducción, edición o modificación, será perseguido y sancionado por el respectivo titular de los Derechos de Autor.

UNIVERSIDAD NACIONAL AUTONOMA DE MEXICO

**FRACASOS EN PROTESIS FIJA Y REMOVIBLE.**

SEMINARIO DE TITULACION

PROTESIS FIJA.

A MIS PADRES:

POR EL CARIÑO APOYO Y COMPRENSION BRINDADOS PARA LA REALIZACION  
DE MIS ESTUDIOS

GRACIAS.

A MIS HERMANOS:

POR SU CARIÑO Y APOYO

GRACIAS.

DRA. GUADALUPE GARCIA BELTRAN:

GRACIAS POR EL ASESORAMIENTO RECIBIDO PARA LA REALIZACION DE LA  
PRESENTE TESINA.

INDICE.

	Pag.
1.- INTRODUCCION	1
2.- IMPORTANCIA DE LA HISTORIA CLINICA	2
3.- ERRORES DE DIAGNOSTICO	4
4.- FALLAS AL ESTABLECER EL PLAN DE TRATAMIENTO	7
5.- FALLAS DE PREPARACION DE PILARES DE PROTESIS FIJA	11
a) DIENTES PILARES VITALES	11
b) DIENTES PILARES NO VITALES	12
6.- FALLAS EN PREPARACION DE PILARES EN PROTESIS REMOVIBLE	13
7.- ELABORACION INADECUADA DE RESTAURACIONES PROVISIONALES PARA PROTESIS FIJA	14
8.- ERRORES DURANTE LA TOMA DE IMPRESION	18
a) CONTROL DE LOS TEJIDOS GINGIVALES PARA LA TOMA DE IMPRESION DE PROTESIS FIJA	19
b) TOMA DE IMPRESION PARA PROTESIS FIJA	20
c) TOMA DE IMPRESION PARA PROTESIS REMOVIBLE	21
d) OBTENCION DEL POSITIVO	22
9.- FALLAS EN EL PROCESO DE FABRICACION DE LA PROTESIS	23
9.1- PROTESIS FIJA	
a) ERRORES EN LA FABRICACION DE LOS METALES	23
b) ESCALONES NEGATIVOS	23
c) ONDULACIONES	24
d) MARGENES GRUESOS	24

e) PUNTOS DE SOLDADURA	24
f) DISTORSION DEL METAL	25
g) FALLAS DE LA PORCELANA	26
h) ESCALONES POSITIVOS	26
i) FORMA Y TAMAÑO DE LAS CORONAS	27
j) COLOR	27
9.2- PROTESIS REMOVIBLE	28
a) RETENEDORES ROTOS	30
b) APOYOS OCLUSALES FRACTURADOS	30
c) DISTORSION O FRACTURA DE OTROS COMPONENTES	31
10.- DEFECTOS EN LA COLOCACION Y CEMENTACION DE LA PROTESIS	32
10.1- PROTESIS FIJA	32
a) DEFECTOS DEL CEMENTADO	32
b) INFLAMACION GINGIVAL	32
c) TRAUMAS OCLUSALES	33
d) CARIES	33
10.2- PROTESIS REMOVIBLE	34
a) INTERFERENCIA DEL ARMAZON PROTESICO	34
b) AJUSTE A LAS SUPERFICIES DE SOPORTE DE LAS BASES PROTESICAS	35
c) AJUSTE OCLUSAL	35
ESQUEMAS DE PROTESIS FIJA	36
ESQUEMAS DE PROTESIS REMOVIBLE	37
11.- INDICACIONES AL PACIENTE DESPUES DE COLOCAR LA PROTESIS	38
a) PROTESIS FIJA	38
b) PROTESIS REMOVIBLE	38

12.- CONCLUSIONES

41

13.- BIBLIOGRAFIA

43

## 1.-INTRODUCCION.

Una prótesis es la sustitución de partes del cuerpo que se han perdido, por medio de aparatos o aditamentos que le devuelven la función, la estética o amabas.

La prótesis dental es la sustitución de uno o varios órganos dentarios por medio de restauraciones fijas o removibles.

La prótesis dental ha solucionado a través del tiempo hasta lo que conocemos actualmente, con avanzados materiales y técnicas para la rehabilitación oral de un paciente.

Pero a pesar de los grandes avances, existen todavía fallas para su elaboración. Estas fallas proceden la mayoría, de la inexperiencia, negligencia o falta de conocimientos por parte del Cirujano Dentista aunado a un mal procedimiento de laboratorio para la fabricación de las restauraciones.

El presente trabajo pretende dar a conocer algunos de los errores mas comunes que se suscitan durante la elaboración y colocación de una prótesis y de esta manera concientizar al Cirujano Dentista sobre la existencia de los errores, para no realizarlos en la practica diaria.



## 2.-IMPORTANCIA DE LA HISTORIA CLINICA.

Antes de realizar cualquier tratamiento, es de suma importancia realizar una buena historia clínica.

Se debe comenzar por los datos generales del paciente; continuando con los antecedentes hereditarios y familiares para determinar la predisposición de la persona a determinados padecimientos, prosiguiendo con los antecedentes personales patológicos y no patológicos así como los quirúrgicos, transfusionales y alérgicos y si actualmente padece alguna enfermedad.

Todo esto nos sirve como referencia para en caso de requerirlas, tomar las debidas precauciones para la administración de medicamentos o la elaboración del tratamiento adecuado a las necesidades del paciente.

El Dr. Boucher comenta que "Es importante no pasar por alto ningún dato que nos refiera el paciente para establecer las decisiones y predicciones terapéuticas por la relación de la salud bucal con la sistémica" (1).

Cuando existen enfermedades disfuncionales crónicas o degenerativas tales como diabetes, hipertensión arterial y osteoporosis pueden comprometer los

(1) Boucher Rehabilitación del desdentado parcial - (ar)

resultados del tratamiento asimismo existen medicamentos que alteran los tejidos bucales haciendo mas difícil la restauración de las piezas dentales involucradas.

Una vez terminado el interrogatorio general, se procede a la inspección bucal en la que se determina el estado actual la cavidad bucal, se deben observar primeramente las mucosas para detectar lesiones que puedan estar relacionadas con alguna enfermedad sistémica, o simplemente se presentan en cavidad bucal sin estar relacionadas con la salud general.

Se continua con la valoración parodontal, la que esta correlacionada con la deficiencia de higiene oral; y por último se revisan las estructuras dentarias.

Esta revisión se puede auxiliar con una serie radiografica en la que además se valorara el parodonto, el grado de caries presentes y si las obturaciones existentes se deben sustituir o permanecer en boca.

La oclusión es un punto básico que no se debe pasar por alto para verificar la existencia de interferencias, desgastes y/o puntos prematuros de contacto.

Se debe revisar tanto en el paciente como por medio de modelos de estudio montados en un articulador para tener una visión mas amplia de estos puntos.

Al conjuntar y analizar todos los datos anteriores se obtiene un diagnóstico acertado y por consiguiente el plan de tratamiento adecuado a las necesidades individuales de cada paciente.

### 3.- ERRORES DE DIAGNOSTICO.

Hablando específicamente de errores de diagnóstico en la cavidad bucal, estos se presentan cuando no se realiza una valoración completa y detallada de todos los datos mencionados en la historia clínica.

Se podría dar el caso que únicamente se realizara una valoración clínica de cavidad oral, sin tomar en cuenta los auxiliares de diagnóstico.

Uno de ellos es la serie radiográfica que ayuda a valorar detalladamente el estado de salud parodontal, es decir, valorar en caso de existir el grado de pérdida ósea, si existe ensanchamiento del espacio que ocupa el ligamento parodontal si existe resorción radicular por oclusión traumática etc.

Ayuda también a determinar el estado en que se encuentra el diente que servirá como pilar, si la proporción corona raíz es la adecuada, si existe lesión radicular como fracturas, si tiene tratamiento endodóntico previo y si está bien

realizado para colocar una restauración intraradicular o si se debe cambiar el tratamiento por no cumplir con las condiciones requeridas para el caso.

De igual forma, si no se revisa la oclusión del paciente para determinar el tipo de material a utilizar para la prótesis y la preparación a efectuar, se corre el riesgo de que la colocación de la prótesis altere la oclusión o la oclusión del paciente desgaste la prótesis colocada.

Los errores en el diagnóstico se presentan por ejemplo, cuando no se realiza un interrogatorio adecuado y se pasan por alto preguntas clave que proporcionan mayor información sobre el estado de salud general en el paciente por ejemplo, si se sospecha que el paciente tiene diabetes, cuando fue la última visita al médico general, y los últimos análisis realizados que cifras de glucosa presentaron.

Dentro de la consulta dental se debe realizar una pequeña prueba para determinar el nivel actual de glucosa en sangre o en orina y esta pudiera no realizarse por falta del equipo o por considerar la innecesaria lo que conlleva a un error que a futuro ocasionara problemas, como pudiera ser defectos en la cicatrización y coagulación, hemorragias al mínimo contacto; todo esto si no se diagnostica a tiempo y se le administra el tratamiento adecuado.

"El diagnóstico consiste en el reconocimiento de una anomalía y una investigación concienzuda de la gravedad en el cuadro patológico y la causa por la cual se ha producido"(2)

Si no se realiza el diagnóstico adecuado, el plan de tratamiento original se verá sujeto a cambios imprevistos que complican el tratamiento o lo llevan al fracaso.

#### 4.-FALLAS AL ESTABLECER EL PLAN DE TRATAMIENTO.

Después de realizar el diagnóstico y determinar las necesidades del paciente, se realiza el plan de tratamiento que se divide en dos partes.

El previo a la colocación de la prótesis y el protésico en si en el que se incluye el desarrollo y elaboración de la restauración protésica.

El plan de tratamiento previo consiste en determinar el o los tratamientos a realizar antes de iniciar el tratamiento protésico pues la colocación de la restauración requiere un medio bucal saludable para proporcionar un mejor servicio.

Se inicia con el tratamiento operatorio que consiste en eliminar todo proceso carioso presente en cavidad bucal así como la obturación de las cavidades efectuadas para tal fin.

Continuando con tratamientos endodónticos los que son indispensables si se pretende colocar restauraciones intraradiculares en caso de que los dientes pilares presenten un alto grado de destrucción coronal pues esta contraindicado utilizar estas coronas sin tratamiento endodóntico y sin restauración intraradicular.

En caso de existir tejido sano en la corona del pilar que sirva de soporte para una reconstrucción se puede hacer, la reconstrucción se puede hacer por medio de núcleos de amalgama retenidos por pins intradentarios.

Otro método de reconstrucción coronal es por medio de ionómero de vidrio que actualmente es sustituto ideal de la amalgama para estas reconstrucciones.

Cínicamente ha mostrado buenos resultados, posee propiedades que originan mejores posibilidades de éxito para el tratamiento.

El animar de vidrio tiene la característica de adherirse a los tejidos dentarios, tiene buena resistencia comprensiva y como desprende iones flúor tiene la capacidad de ser anticariogénico.

Cuando la cavidad, bucal presenta exostosis como torus mandibulares o palatinos, espículas ósea o el proceso residual no tiene la forma adecuada para recibir una prótesis removible y las exostosis interfieren en la colocación o inserción de la misma, es necesario eliminarlos por medio de cirugía.

Si el paciente presenta gran destrucción ósea principalmente de la zona en la

que se encuentran los dientes pilares y hay pérdida de la inserción epitelial se tiene que realizar tratamiento parodontal para restablecer la salud de las estructuras que lo componen por último, en caso de que existiera alguna pieza dentaria que no tuviera salvación por ninguno de los métodos antes mencionados, se debe extraer pues no debe permanecer en cavidad bucal porque representa un foco de infección.

Cuando existen fallas en el plan de tratamiento puede intervenir la falta de comunicación entre el paciente y el dentista, El omitir una explicación sobre el tratamiento a realizar tanto previo como protésico, el porque la selección de la restauración, el costo y la duración del mismo son puntos determinantes para el éxito o fracaso del tratamiento y la aceptación por parte del paciente.

Al seleccionar una prótesis fija o removible, se deben tomar en cuenta todas las estructuras que intervienen tanto de la prótesis como de los tejidos de soporte con el fin de proporcionar la mayor comodidad y funcionalidad de todo el conjunto. Así también la selección del material a utilizar debe ser el adecuado para la oclusión y hábitos del paciente.

Cuando la opción mas adecuada es la de prótesis removible, hay que diseñar correctamente su estructura para evitar efectos de palanca o desplazamientos que resultan en perjuicio del tratamiento.



El cirujano Dentista se tiene que encargar del diseño de la prótesis, que tipo de retenedores va a utilizar, tipo de conectores, la base, si va a ser metálica o acrílica, que forma va a tener, en donde van a colocarse descansos etc. este trabajo no debe ser destinado al técnico puesto que el no sabe las condiciones en las que se va a encontrar la prótesis dentro de boca. Muchas veces esto es lo que ocasiona el fracaso del tratamiento.

Cuando se elige prótesis fija, es porque se considera la opción mas acertada.

Para la colocación de una prótesis fija, la boca ya tiene que estar en condiciones de salud, incluyendo los dientes pilares. La proporción corona raíz mínima para la colocación de este tipo de restauraciones debe ser 2 -1. No se debe colocar en raíces enanas y las brechas no deben ser demasiado amplias, pues la carga que tienen que soportar los dientes pilares se incrementa aumentando las posibilidades de fracaso.

## 5.-FALLAS DE PREPARACION DE PILARES EN PROTESIS FIJA.

Los dientes pilares se dividen en vitales y no vitales. Los vitales son aquellos en los que el tejido pulpar esta intacto y los no vitales son los que tienen tratamiento endodóntico previo.

### a) DIENTES PILARES VITALES:

Cuando se preparan dientes pilares vitales es indispensable aplicar anestesia local para bloquear la sensibilidad al dolor del diente a tratar y de esta manera trabajar mas cómodamente y que el paciente no tenga molestias.

Si se aplica una técnica anestésica deficiente, la sensibilidad al dolor no se elimina, se traumatiza la mucosa por mala inserción de la aguja y se ocasionan molestias.

Para la reducción de dientes pilares se debe hacer con fresas de diamante nuevas de preferencia o que se encuentren en muy buen estado y la forma de la punta de trabajo debe ser la adecuada para dar la terminación cervical indicada para el tipo de material a utilizar en la restauración.

se debe contar también con un sistema de refrigeración para evitar sobrecalentamiento del órgano dentario y alteraciones pulpares que pueden originar necrosis.

Al realizar el desgaste del diente pilar, estos no deben quedar demasiado cortos cervicoincísalmente o cónicos. Cuando un muñón es corto o cónico, no tiene la suficiente retención para alojar al retenedor y origina el debilitamiento de la pieza que puede tener como consecuencia la fractura de la misma.

Otro error muy frecuente es que la preparación de los dientes pilares no son paralelas y consiguientemente retentivas entre sí y es necesario repararlas.

Para evitar el desgaste excesivo de los pilares se debe tomar en cuenta la morfología de la corona y anticipar el desgaste a realizar para no cometer dichos errores.

#### b) DIENTES PILARES NO VITALES:

Los dientes no vitales como se menciona anteriormente deben tener tratamiento endodóntico previo para poder colocar una restauración intraradicular con el fin de proporcionar mayor soporte y retención al pilar de la prótesis.

Cuando no se coloca el pin intraradicular la corona no obtiene por sí sola la suficiente resistencia para alojar al retenedor y se fractura con facilidad.

Si el pin intraradicular es demasiado ancho o largo se corre el riesgo de fracturar la raíz pero, si por el contrario es muy corto, no sirve como retenedor de prótesis pues no tiene la estabilidad ni el soporte necesario para la función que se requiere.

Para poder colocar la restauración intraradicular se desobturar dos terceras partes de la raíz mediante calor e instrumentos manuales o por medio de ensanchadores previa radiografía del tratamiento para verificar la longitud del conducto; si no se cuenta con la radiografía lo mas probable es que el ensanchamiento del conducto no se lleve a cabo de manera adecuada y quede corto o sobreextendido involucrando la estabilidad de la restauración.

#### 6-FALLAS DE PREPARACION DE PILARES EN PROTESIS REMOVIBLE.

Cuando en una prótesis removible se deben hacer preparaciones para modificación de pilares, o descansos oclusales, se deben seguir las especificaciones anteriormente mencionadas, y si únicamente se van a preparar nichos para descansos oclusales, se debe desgastar únicamente esmalte y solo lo necesario para dar cavidad al material del descanso y evitar la formación de caries.

## **7.-ELABORACION INADECUADA DE RESTAURACIONES PROVISIONALES PARA PROTESIS FIJA**

Después que se han preparado los dientes que fungiran como pilares para prótesis fija, es de suma importancia colocar restauraciones provisionales.

Las restauraciones provisionales deberán cumplir con las siguientes características:

**1.-PROTECCION PULPAR:** El provisional debe ser elaborado en un material que evite la conducción de temperaturas extremas y los márgenes deberán sellar adecuadamente para evitar filtración de saliva.

**2.-ESTABILIDAD POSICIONAL:** El diente no se debe extruir ni migrar en ninguna dirección.

**3.-FÁCIL LIMPIEZA:** La restauración debe estar hecha de un material y forma que facilite la limpieza durante el tiempo que va a ser llevada. Si los tejidos gingivales permanecen sanos el tiempo que el provisional va a ser utilizado no surgirán problemas después de la restauración definitiva.

4.-**FUNCION OCLUSAL:** Al tener la restauración temporal función oclusal, se beneficia el confort del paciente y se ayuda a prevenir la migración gingival.

5.-**MARGENES NO LESIVOS:** Es muy importante que los bordes de la restauración provisional no lesionen los tejidos gingivales o de lo contrario ocasionara gingivitis o sangrado durante la cementación del provisional.

Una restauración drásticamente rebajada para que quede lejos de la línea terminal, probablemente dará lugar a proliferaciones tisulares.

6.-**SOLIDEZ Y RETENCION:** La restauración debe resistir las fuerzas que actúan sobre ella sin romperse ni desprenderse.

La restauración tampoco debe romperse al retirarla, de modo que no pueda volver a usarse si fuera necesario.

7.-**ESTETICA:** La restauración provisional debe producir un buen efecto estético, especialmente en piezas anteriores y en premolares superiores.

Actualmente existen una gran variedad de restauraciones provisionales, dentro de las que se encuentran las fabricadas por el dentista en el consultorio (hechas a medida) y las prefabricadas que se venden en el mercado; en este grupo entran las coronas metálicas prefabricadas, las coronas de celuloide y las de policarbonato.

La selección de una corona prefabricada o de las elaboradas en el consultorio es indistinta. La selección depende de la habilidad y preferencia del cirujano dentista. Para la elaboración y rebase de las restauraciones, pero indiscutiblemente todas deben cumplir con los requisitos anteriormente mencionados.

En caso de no cubrir los requisitos, se presentaran falla que dificulten los pasos subsiguientes de la fabricación y cementación de la prótesis definitiva.

Al utilizar materiales irritantes para la pulpa dental, en la fabricación del provisional ocasiona una sensibilidad excesiva en el diente, lo que atrasa o dificulta es trabajar en él.

Cuando no existe la estabilidad posicional, el diente cambia de orientación y se altera el espacio destinado a la restauración final y se debe reprepare para obtener el espacio requerido si el material utilizado para su confección queda muy aspero, y no se contemplan las zonas de autoclisis, favorecen el acumulo de placa dentobacteriana que tiende a irritar e inflamar encía y entorpecen la toma de impresión cuando el provisional no tiene la solidez necesaria para soportar cargas traccionales y se rompe, significa una perdida de tiempo considerable el volver a elaborar el provisional.

La estética juega un papel preponderante pues el provisional permanecerá en boca un tiempo, mientras se termina la restauración definitiva, por lo que debe ser agradable al paciente.

El cementado de las restauraciones provisionales es importante ya que favorece la estabilidad y retención de la misma pero debe existir cuidado de no dejar residuos de cemento en el margen gingival pues significa una fuente de irritación para el parodonto.

El cemento a utilizar deberá ser preferentemente medicado para brindar sedación al tejido vasculonervioso (pulpa) del diente y favorecer la eliminación de molestias.



## 8.- ERRORES DURANTE LA TOMA DE IMPRESION.

Una impresión es una imagen en negativo de los dientes y de las estructuras próximas del que se obtiene positivo que corresponde al modelo de yeso.

Para que una impresión se considere de buena calidad necesita cubrir ciertos requisitos:

- 1.- Debe ser un duplicado exacto del diente preparado e incluir suficiente superficie de diente no tallado para permitir al dentista y al técnico ver con seguridad la localización y configuración de la línea de terminación.
- 2.- los dientes y tejidos contiguos al diente preparado debe quedar exactamente reproducidos para permitir una precisa articulación del modelo y un modelado adecuado de la restauración.
- 3.-La impresión de la preparación debe estar libre de burbujas, especialmente en el área de terminación.

Estos tres puntos son aplicables para las impresiones de prótesis fija y removible.

a) CONTROL DE LOS TEJIDOS GINGIVINALES PARA LA TOMA DE  
IMPRESION

Antes de tomar la impresión para prótesis fija, es importante que la encía no se encuentre inflamada o irritada.

Para que se reproduzca nítidamente la línea de terminación de la preparación cuando se encuentra junto o debajo de la encía libre, es necesario utilizar hilo retractor para ensanchar temporalmente el surco gingival, además la zona por impresionar debía estar libre de fluidos para evitar burbujas en el material de impresión.

Cuando no se empaca correctamente el hilo retractor, la línea de terminación no se impresiona correctamente y por lo tanto, la restauración final no tendrá el sellado adecuado y habrá filtración y formación de caries.

Si la retracción gingival se realiza por tiempo prolongado, se puede convertir en una retracción permanente quedando el cuello del diente descubierto ocasionando sensibilidad en esa zona.

Si el control de los tejidos bucales resulta imposible mediante el uso de hilo dental u otro medio físico, existe la opción de electrocirugía que sirve para

descubrir la terminación cervical; al mismo tiempo que incide, va cauterizando; su desventaja es que como es un procedimiento irreversible, ocasionara daños de la misma naturaleza si no se tiene la debida precaución o habilidad para el manejo del aparato.

#### **b)TOMA DE IMPRESION PARA PROTESIS FIJA**

Después de realizada la retracción gingival, se procede a la toma de impresión.

Dentro de los materiales para la toma de impresión, existen una gran variedad, y los mas utilizados son los elastomeros como el polisulfuro y las, siliconas.

Tienen la ventaja de reproducir nítidamente toda la preparación incluyendo la terminación cervical; su desventaja radica en que son materiales que se deforman con facilidad ante fuertes cargas traccionales, además de requerir portaimpresiones individuales para obtener una mejor impresión.

Si estos materiales no son manipulados correctamente, se obtendrán modelos de trabajo que no reproducirán fielmente los dientes naturales preparados.

### **c)TOMA DE IMPRESION PARA PROTESIS REMOVIBLE**

Cuando la impresión a tomar es para prótesis removible, se siguen las mismas indicaciones que para prótesis fija, es decir, el material de impresión debe tener gran capacidad de reproducción de los órganos dentarios a impresionar y se debe fabricar un portaimpresión individual para mas exactitud en la toma de impresión; porque tan importante es la impresión de una prótesis fija como una removible.

Generalmente, en la practica diaria lo que se hace es tomar una impresión con hidrocoloide irreversible (Alginato) por considerar que no es tan importante la fiel reproducción de la arcada dentaria a restaurar, lo que resulta completamente falso y erróneo.

Al tomar impresiones con este tipo de material, el armazón puede no ajustar correctamente y provocar lesiones o molestias al paciente con la consecuente repetición del tratamiento.

**d) OBTENCION DEL POSITIVO:**

Al correr las impresiones para obtener el positivo (modelo de trabajo), se recomienda hacerlo con ayuda de un vibrador para que no queden burbujas de aire atrapadas en el modelo que pudieran perjudicar el proceso de elaboración de la restauración.

El yeso a utilizar para correr las impresiones debe ser de preferencia alfa mejorado (tipo IV) para optimizar los resultados finales.

## **9.-FALLAS EN EL PROCESO DE FABRICACION DE LA PROTESIS.**

### **9.1 PROTESIS FIJA:**

#### **a) ERRORES EN LA FABRICACION DE LOS METALES:**

Dentro del proceso de fabricación y prueba de los metales se pueden presentar diversidad de errores, algunos fallas de el laboratorio y otros por una impresión inadecuada.

Los errores mas frecuentes son:

#### **b) ESCALONES NEGATIVOS:**

Los escalones negativos son una deficiencia del material de la corona en el que queda expuesto el margen de la preparación y resulta muy difícil o imposible de corregir en la fase de prueba.

Con frecuencia.se presentan porque en la impresión no quedo claramente definida la terminación gingival de la preparación.

A veces es necesario extraer el puente o ajustar la superficie del diente creando un colgajo gingival por medios quirúrgicos pero no es muy recomendable pues en ocasiones empeora el problema.

c) ONDULACIONES:

Si se dejan aéreas con irregularidades en la terminación de la restauración habrá retención de placa dentobacteriana que producirá irritación e inflamación a los tejidos gingivales adyacentes.

d) MARGENES GRUESOS:

Cuando el margen de la restauración es grueso y redondo, da lugar a un sellado defectuoso de la restauración y a un mal contorno axial que origina problemas parodontales.

e) PUNTOS DE SOLDADURA:

Al colocar puntos de soldadura para una restauración ceramo metálica, se encuentran muy restringidos tanto por cara vestibular para evitar su visibilidad en la restauración terminada, como en sentido gingival para proporcionar un

buen acceso para la limpieza e incisalmente para dar apariencia de ser dientes independientes.

Todas estas restricciones pueden hacer que el aérea de soldadura sea inadecuada y se fracture.

Independientemente de lo anterior, existen otras causas que provocan la ruptura de un punto de soldadura y son las siguientes:

- Por una grieta o inclusión en la propia soldadura.
- La falta de unión a la superficie del metal.
- Utilizar un fundente inadecuado.
- Que el punto de soldadura no sea lo suficientemente grande para las condiciones bajo las cuales tiene que funcionar.

#### f) DISTORSION DEL METAL:

La distorsión se presenta generalmente en puentes totalmente metálicos. Se pueden distorsionar cuando los ponticos son muy delgados o por una extracción del puente con fuerza excesiva. En este caso es necesario rehacer la prótesis.



Cuando se trata de puentes ceramometalicos la distorsión se puede deber a la función o a un traumatismo y ocurre por que el puente es mas pequeño seccionalmente con respecto a la longitud del tramo y el material utilizado en su fabricación no es el adecuado.

g) FALLAS DE LA PORCELANA:

Actualmente con las técnicas y materiales utilizados no es muy frecuente que la porcelana se fracture pero cuando sucede lo mas indicado es rehacer la corona o todo el Puente.

Para evitar las fracturas se considera importante diseñar correctamente la estructura metálica, además de obtener el grosor adecuado del mismo sobre todo si es un tramo largo.

En el caso de existir flexión en el aérea de los ponticos se debe llevar la porcelana hacia el lado lingual para darle mas grosor y evitar la fractura.

h) ESCALONES POSITIVOS:

Es frecuente que se encuentre escalones positivos de porcelana, es decir, que protruye sobrepasando el margen de la preparación.

Muchas veces se puede corregir el defecto sin alterar la restauración pero si la reparación no tiene éxito se reelaborara.

**i) FORMA Y TAMAÑO DE LA CORONA:**

Para que una restauración se considere estética debe cumplir con una forma determinada que se asemeje a las estructuras dentales presentes en cavidad bucal, además de presentar características morfológicas que favorezcan la óptima oclusión del paciente.

Durante la prueba de la porcelana se deben verificar los puntos de oclusión para no dejar puntos prematuros de contacto, para evitar una disarmonia oclusal o la fractura de la porcelana por un exceso de carga en ese punto.

**j) COLOR:**

Parte del éxito de una restauración depende de la selección adecuada del color de la porcelana, que debe ser muy similar al color de los dientes presentes en boca.

La selección del color debe hacerse con luz natural, pues la luz artificial modifica el color de la porcelana.

## PROTESIS REMOVIBLE:

Para optimizar los resultados es la elaboración de una prótesis removible, los modelos se deben someter a un análisis por medio del paralelógrafo.

Los objetivos en la utilización del paralelógrafo son:

- 1.- Determinar la vía de inserción mas aceptable que permite eliminar reducir al mínimo la interferencia a la instalación y remoción de la prótesis.
- 2.- Identificar las caras proximales que están o pueden ser paralelizadas, de modo que actúen como planos guía durante la colocación y la remoción.
- 3.- Ubicar y medir las zonas dentarias que pueden ser utilizadas para retención.
- 4.- Determinar si las zonas dentarias u oseas de interferencia deben ser eliminadas, ya sea por extracción o seleccionar otra vía de inserción.

- 5.- Determinar la zona de inserción mas adecuada, que permita ubicar los retenedores y los dientes artificiales con la mayor ventaja estética posible.
- 6.- Permitir una secuencia exacta de las preparaciones bucales a realizar a fin de eliminar interferencias y permitir una ubicación mas aceptable de los brazos de retención y recíproco.
- 7.- Delimitar la altura del contorno sobre los dientes pilares y ubicar las zonas de socavados dentarios desventajosos que van a ser evitados eliminados o bloqueados. Incluye las zonas de los dientes que están en contacto con los conectores rígidos, ubicación de los brazos recíprocos y de las terminaciones de los brazos retentivos.

Al obtener los datos anteriores se tiene una verdadera ubicación de lo que se debe hacer y evitar para el diseño del puente-removible.

Algunas de las fallas que se presentan en la elaboración e de las prótesis son:

**a) RETENEDORES ROTOS:**

La fractura de los retenedores puede ocurrir por la flexión repetida sobre una retención muy severa. Si el soporte parodontal es mayor que el límite de la fatiga de un retenedor, este se fractura de lo contrario, el diente pilar se afloja y eventualmente se pierde por la tensión ejercida sobre el.

La fractura puede ocurrir también por una falla estructural del retenedor colado, por mala conformación del patrón de cera o por un acabado y pulido descuidado.

Los retenedores forjados pueden fracturarse por una flexión repetida en el punto en que fue producida una constricción debida al empleo descuidado de los alicates. También puede romperse en el punto de origen del colado por una manipulación inicial sobre el diente o subsiguientes readaptaciones

**b) APOYOS OCLUSALES FRACTURADOS:**

La Fractura de los apoyos oclusales ocurre casi siempre en el punto que cruza el reborde marginal, por la debilidad de este y una de las causas es la mala preparación de los lechos para alojar a los apoyos oclusales.

c) DISTORSION O FRACTURA DE OTROS COMPONENTES:

Los componentes de la prótesis deben ser diseñados y fabricados con suficiente volumen para asegurar su rigidez y permanencia en su forma bajo circunstancias normales.

Los conectores mayores y menores ocasionalmente se debilitan al ser ajustados para evitar o eliminar interferencias con los tejidos. Este ajuste en el momento de la instalación es ocasionado por un análisis incorrecto del modelo o puede deberse al diseño o fabricación incorrectos del colado.

## 10) DEFECTOS EN LA COLOCACION Y CEMENTACION DE LA PROTESIS.

### 10.1) PROTESIS FIJA:

#### a) DEFECTO DEL CEMENTADO:

Este defecto puede deberse a un retenedor inadecuado, pero además puede ser consecuencia de una técnica de cementación deficiente, que se origina al seleccionar inadecuadamente el material y si además no se siguen las instrucciones del fabricante, o se utiliza una mala relación de polvo - líquido o se coloca la prótesis en boca cuando el cemento comenzaba a fraguar.

Todo lo anterior tiene como resultado un cemento débil y que la restauración no entre hasta donde debiera.

Y si los dientes sobre los que se va a cementar no se aíslan correctamente, la unión del cemento con el diente se vera debilitada por el contacto con saliva.

#### b) INFLAMACION GINGIVAL:

La causa mas común de inflamación gingival alrededor de un puente es la deficiente higiene oral del paciente.

Otros factores pueden ser márgenes defectuosos en los retenedores, anatomía oclusal incorrecta, sobrecontorno de las caras vestibular o lingual o troneras interproximales incorrectas.

**c) TRAUMAS OCLUSALES:**

Los problemas oclusales pueden causar movilidad del diente y producir lesiones en los retenedores y ponticos por desgaste y fractura.

**d) CARIES:**

La aparición de caries secundaria en los márgenes de los retenedores de coronas o puentes significa que el paciente ha disminuido el nivel de higiene oral o que existe algún defecto en la restauración, uno de estos defectos es la pérdida de retención que favorece la formación de placa y posteriormente la aparición de caries.



## 10.2)PROTESIS REMOVIBLE:

La prótesis removible requiere de adaptaciones y varias pruebas antes de la colocación definitiva. Tales alteraciones son:

### a) INTERFERENCIA OCLUSAL DEL ARMAZON PROTESICO:

Cualquier interferencia oclusal del armazón protesico debe eliminarse antes o durante la determinación de las relaciones oclusales.

Gran parte de esta necesidad no existiría si todas las preparaciones bucales y del diseño del armazón han sido hechos con un plan de tratamiento específico.

Un error en esta etapa se presenta cuando la prótesis se prueba ya terminada sin haber probado con anterioridad el armazón colado.

**b) AJUSTE A LAS SUPERFICIES DE SOPORTE DE LAS BASES PROTETICAS .**

Para dar el ajuste necesario a las bases de la prótesis debe hacerse con una pasta indicadora, la que debe ser rápidamente desplazada por los contactos positivos de los tejidos y no adherirse a ellos.

En toda restauración mucosoportada el uso de la pasta indicadora debe ser de rutina, en lugar de dejar ir al paciente con instrucciones de Egresar cuando aparezca el dolor y aliviar la prótesis sobre una zona traumatizada para restaurar el bien del paciente.

**C) AJUSTE OCLUSAL:**

El ultimo paso en al colocación de una prótesis removible es el ajuste oclusal, que consiste en eliminar interferencias en movimientos céntricos y excéntricos para darle una mejor función a las prótesis recién colocadas y no modificar la oclusión del paciente.

Si no se realiza este ajuste oclusal, la oclusión del paciente se vera modificada , alterando también el buen funcionamiento de la Articulación Temporo Mandibular.

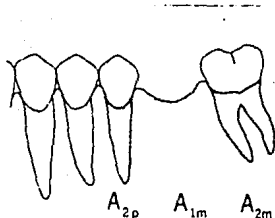


Fig. 1 La suma de las raíces de los dientes pilares es mayor a la del diente a sustituir, por lo que resulta ideal la colocación de una prótesis fija.

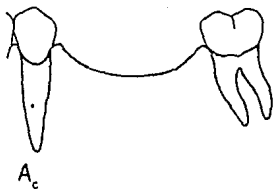


Fig. 2 La suma del espacio desdentado es mayor a la suma de las raíces de los dientes pilares, en estas condiciones la prótesis fija tiene poca posibilidad de éxito.

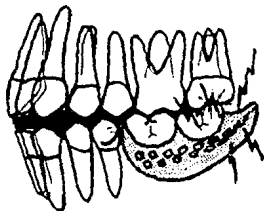


Fig. 3 La oclusión de una prótesis removible debe ser revisada antes de su colocación para evitar molestias y modificación en la oclusión del paciente.

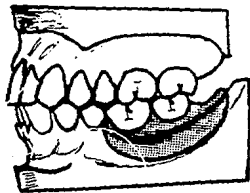


Fig. 4 La oclusión de la prótesis removible es la adecuada, no presenta interferencias, y estar en armonía con los dientes antagonistas.

## **11. INDICACIONES AL PACIENTE DESPUÉS DE COLOCAR LA PROTESIS.**

### **a) PROTESIS FIJA:**

Después de la cementación de una prótesis fija, se le deben dar al paciente instrucciones para el cuidado y la higiene de la restauración.

Estas instrucciones incluyen:

Tener la higiene adecuada tanto de la prótesis como de la cavidad bucal, auxiliándose con el uso de hilo dental, cepillos interproximales y aparatos con agua a presión.

No morder o realizar movimientos de palanca con objetos duros pues la restauración o el diente pilar se pueden fracturar.

Acudir periódicamente a revisión dental, primero cada tres meses y posteriormente cada seis, para verificar que la prótesis no ha sufrido desajustes.

### **b) PROTESIS REMOVIBLE:**

Se le debe indicar al paciente que durante los primeros días sentirá extraña la prótesis pero conforme pase el tiempo se acostumbrará a ella y tendrá que

aprender a manejarla para comer, hablar y para colocarla y retirarla de su lugar.

Tener la adecuada higiene de la prótesis y de los tejidos de soporte para mantenerlos en muy buen estado.

#### SUGERENCIAS PARA ASEAR UNA PROTESIS PARCIAL REMOVIBLE:

cepillado manual métodos químicos (Disueltos en agua) -Peroxidos alcalinos

-Hipocloritos alcalinos amortiguados

-Acidos inorgánicos

-Enzimas

Y posteriormente se procede al cepillado de la prótesis para eliminar los residuos que no se eliminaron con las sustancias anteriores.

Limpiadores ultrasónicos.

Hay que hacer mención que el paciente debe regresar a revisión periódica, primero cada tres meses para verificar el ajuste de la restauración y posteriormente, las visitas se podrán espaciar cada seis meses a un año.

## MANTENIMIENTO DE LA PROTESIS REMOVIBLE:

Como ya se menciona se le debe indicar al paciente que debe haber una revisión periódica para mantener el buen estado de la prótesis y estructuras de soporte.

Si el paciente es susceptible a caries o tiene tendencia a la enfermedad periodontal o a la atrofia alveolar, su boca debe examinarse mas frecuentemente.

La necesidad de aumentar la retención de los retenedores para hacer mas segura la prótesis depende del tipo de retenedor que fue utilizado. El incremento de la retención debe ser hecho evitando que el retenedor se doble hacia el diente, por que origina una retención friccional que contribuye a la movilidad horizontal del diente o de la restauración.

## 12. CONCLUSIONES.

La finalidad de una rehabilitación protésica es devolver funcionalidad y estética a los órganos dentarios que la han perdido por medio de resturaciones fijas o removibles.

Por tanto, al efectuar el tratamiento, debe realizarse consumo cuidado preservando la mayor cantidad de tejido dentario posible y preservando también el estado de salud parodontal prevaleciente o reestablecer el mismo ya que forma parte importante del éxito del tratamiento.

Para dicho fin, el Cirujano Dentista debe adquirir habilidad para realizarlo y una gran capacidad de apreciación para detectar las fallas que pudieran presentarse a lo largo del tratamiento tanto en las restauraciones como en las preparaciones de los dientes pilares y resolverlos satisfactoriamente antes de terminar el proceso.

Para obtener mejores resultados del tratamiento se considera importante seguir paso a paso el procedimiento de elaboración tanto clínicas como de laboratorio.



Al iniciar con una buena historia clínica y al obtención del plan de tratamiento adecuado a las necesidades y condiciones de cada paciente, se parte de una base firme para obtener buenos resultados

Sí se realizan preparaciones adecuadas y la toma de impresión resulta excelente es muy difícil que se presenten problemas posteriores.

En consecuencia, el Cirujano Dentista tiene toda la responsabilidad del éxito o fracaso del tratamiento ya que es quien sabe el manejo de los materiales y las condiciones bajo las cuales funcionara una prótesis fija o removible.

**13.- BIBLIOGRAFIA.**

- 1) BOUCHER LOUIS J.  
PROTESIS REMOVIBLE  
ED. INTERAMERICANA  
PRIMERA EDICION  
IMPRESO EN MEXICO  
1984.  
Cap. 3,4,5,6,8,9.
  
- 2) KRUGER GUSTAV O.  
TRATADO DE CIRUGIA BUCAL  
ED. INTERAMERICAN  
CUARTA EDICION  
IMPRESO EN MEXICO  
1986.  
Cap.1

- 3) Mc. CRAKEN  
PROTESIS PARCIAL REMOVIBLE  
OD. INTERAMERICANA  
OCTAVA EDICION  
IMPRESO EN ARGENTINA  
1992.  
Cap. 2,5,6,9,10,11,14,16,19.
  
- 4) ROBERTS D. H.  
PROTESIS FIJA  
ED. INTERAMERICAN  
PRIMERA EDICION  
IMPRESO EN ARGENTINA  
1979.  
Cap. 7,15,16,17,18.
  
- 5) SHILLINGBURG HERBERT T.  
FUNDAMENTOS DE PROSTODONCIA FIJA.  
LA PRENSA MEDICA MEXICANA  
REIMPRESO EN MEXICO  
1990.  
Cap. 1,3,5,7,8,14.

6) TYLMAN

TEORIA Y PRACTICA DE LA PROSTODONCIA FIJA

ED. INTERAMERICANA

IMPRESO EN ARGENTINA

1981.

Cap. 1,3,5,7,10,18,19,20.

F E D E E R R A T A S.

PAGINA	LINEA	DICE	DEBE DECIR
1	3	de vuelven	devuelven
1	7	solucionado	evolucionado
2	17	(ar)	(91)
6	3		(Johnston Practica moderna de coronas y puentes)
7	8, 11	bocal	bucal
8	12	bocal	bucal
27	6	bocal	bucal
38	6	bocal	bucal
8	7	cinica- mente	clnicamente
8	9	animar	ionómero
19	1	gingivinales	gingivales
27	9	contesto	contacto
28	2	es	en
35	6	egresar	regresar
41	5	consumo	con sumo