Universidad Nacional Autónoma de México

Hospital General "Dr. Miguel Silva"

Tumores Oseos Primarios. Incidencia en el Hospital General "Dr. Miguel Silva"

TESIS

Que Para Obtener el Título de:

Médico Traumatólogo y Ortopedista

PRESENTA:

Dr. Rafael Reyes Pantoja

ASESOR:

Dr. Lázaro Chávez Amezcua

Morelia, Mich. 1994.

UNIVERSIDAD NACIONAL AUTONOMA DE MEXICO

HOSPITAL GENERAL "DR MIGUEL SILVA"

S. S. A.

MORELIA, MICHOACAN

TUMORES OSEOS PRIMARIOS. INCIDENCIA EN EL HOSPITAL GENERAL "DR MIGUEL SILVA"

T E S I S

QUE PARA OBTENER EL TITULO DE MEDICO

TRAUMATOLOGO Y ORTOPEDISTA

P R E S E N T A

DR RAFAEL REYES PANTOJA

A S E S O R

DR LAZARO CHAVEZ AMEZCUA

1 9 9 4

DR JUAN IGNACIO CARDENAS

D I R E C T O R

DR LUIS MIGUEL REBOLLO IZQUIERDO

JEFE DE ENSEÑANZA

DR RICARDO GONZALEZ COLUNGA

JEFE DEL SERVICIO

DR LAZARO CHAVEZ AMEZCUA

ASESOR DE TESIS

DR JESUS VILLAGRAN URIBE

ANATOMIA PATOLOGICA

SERVICIOS COORDINADOS
DE SALUD PUBLICA
MICHOACAN
JEFATURA DE ENSEÑANZA
Hospital Gral "Dr. Miguel Silva"
MORELIA MICH.

D E D C A T O R I A

A mi esposa:

Dra. Miriam Geraldina Monge Pastrana.

Por el apoyo y dedicación incondicionales que siempre me ha dado, y por ser mi estímulo diario de superación.

A mi hijo:

Rafael Alfonso Reyes Monge.

Por representar el fruto de mi amor y ser el mejor regalo que Dios me dió.

A mis padres:

Sra. Rosa María Pantoja Ruiz.
Lic. Rafael Reyes Hernández.

Porque gracias a su empeño y cariño, conseguí la mejor herencia que puede un hijo recibir: LA EDUCACION.

A mis hermanas:

Dra. Rosa María Reyes Pantoja.
Srita. Claudia Ivette Reyes Pantoja.

Por su apoyo y comprensión en todo momento.

A mis maestros:

Dr. Rogelio Acuña García.
Dr. Martín Cadenas Tovar.
Dr. Nicolás Escutia Nieto.
Dr. Ricardo González Colunga.
Dr. Miguel Olalde Hernández.
Dr. Saúl Castro Jaimes.
Dr. Manuel Avila.
Dr. Lauro Viveros.
Dr. Agustín Godínes Uribe.

Gracias por sus snseñanzas, por instruirme en la Traumatología y Ortopedia y por mostrarme el buen camini de la especialidad.

Especialmente:

Dr. Lázaro Chávez Amezcua.

Maestro y asesor de tesis.

A mis compañeros de generación:

A los pacientes:

I N D I C E

TUMORES OSEOS PRIMARIOS: INCIDENCIA EN EL HOSPITAL GENERAL "DR. MIGUEL SILVA"

El presente estudio, se realiza de forma observacional, retrospectivo, sin modificar el sujeto en cuestión, con el fin de conocer la incidencia y frecuencia de presentación de tumores óseos primaros en el Hospital General "Dr. Miguel Silva", de Morelia, Mich., en un periodo comprendido de Marzo de 1983 a Diciembre de 1993, es decir 10 años, para formar un protocolo de atención a los pacientes que se presentan en la Institución, con el fin de dar una mejor atención y tener un seguimiento adecuado.

Se debe considerar que los tumores que describiremos son aquellos cuyos resultados se encuentran en el servicio de Patología, con datos del reporte histológico, por lo tanto es posible que escapen aquellos pacientes a los que no se realizó biopsia.

Se realiza un reporte de antecedentes históricos, frecuencia en otros países, y la metodología de estudio, que consideramos es la más adecuada para llegar a un diagnóstico adecuado en la historia de pacientes que presentan tumores primarios del hueso.

HIPOTESIS:

Al conocer la incidencia y frecuencia de los tumores óseos primarios en el Hospital General "Dr. Miguel Silva", será posible instalar un protocolo adecuado de atención, para mejorar la calidad de diagnóstico, manejo y seguimiento de los pacientes que los presenten.

OBJETIVOS:

1.- Conocer la frecuencia a diez años de valorados en la Institución.

2.- Establecer un protocolo de diagnóstic tratamiento y seguimiento.

3.- Promover con la anterior un tratamien adecuado, que evite malos manejos y la emigrac paciente a otra Institución.

4.- Con los resultados, justificar la adquisición de material y equipo necesarios pa estudio integral del paciente.

5.- Fomentar el intercambio de opiniones diversos servicios.

TUMORES OSEOS PRIMARIOS. INCIDENCIA EN EL HOSPITAL GENERAL "DR. MIGUEL SILVA"

RESEÑA HISTORICA

Entre la amplia variedad de tumores humanos, los tumores primarios de los huesos son comparativamente raros, lo que explica por que solo unos pocos centros han podido recolectar un número apreciable de casos.

A partir de un análisis de las muertes registradas por cáncer en Estados Unidos de Norteamérica para 1948, Steiner estimó que los tumores óseos primarios constituían el 1% de todos los tumores malignos fetales; en Gran Bretaña se obtuvo aproximadamente la misma incidencia de tumores óseos primitivos del 0.8 al 0.9%; una estadística posterior de los Estados Unidos en 1976 indicó que los tumores de este tipo determinan una mortalidad del 1.87 por millón entre los niños menores de 14 años de edad, una incidencia que se eleva a 11.97 muertes por millón entre personas de 11 a 19 años.

El registro de tumores óseos de Alemania Oriental, que tiene una población de aproximadamente 17 millones y donde es obligatoria la notificación de todos los tumores malignos, registró 4987 tumores óseos primarios durante un periodo de 11 años.

Aunque las evidencias de Patología Humana y Experimental apoyan más la hipótesis de la etiología viral de los tumores óseos malignos, hasta el momento una dosis sustancial de radiación ionizante es el único agente conocido como causa potencial de cáncer óseo en el hombre; también parece posible que la radiación ionizante es capaz de activar virus tumorales latentes.

A pesar de los recientes avances, aún hay considerable diversidad de opiniones con respecto a la histogénesis, nomenclatura, clasificación y colaboración de los investigadores con el patólogo y el clínico, y la aplicación ded métodos modernos, como son los estudios histoquímicos, autorradiografía, cultivo in vitro de tejidos, estudios genéticos, inmunofluorescencia y microscopía electrónica.

En respuesta a las lesiones, infecciones y trastornos hormonales, se produce crecimiento excesivo y localizado del tejido óseo, cartílago o tejido fibroso, originando tumefacción ósea o "tumor", si bien no se trata de neoplasias verdaderas. En el hueso no solamente hay tejidos "osteógenos", sino muchos otros tejidos también, es decir, el tejido hematopoyético, el adiposo, los nervios, los vasos sanguíneos, los cuales pueden dar origen a neoplasias; se puede observar neoformación ósea en los formas malignas de osificación, es decir, el hueso que se forma por actividad normal de los osteoblastos en cartílago formado durante procesos cancerosos, en los tejidos osteoide y colágeno. Por el contrario, el hueso puede experimentar resorción o destrucción cuando aumenta la vascularidad, es sometido a la presión que ejerce una neoplasia o los vasos sanguíneos se comprimen y dan origen a necrosis por isquemia y formación de secuestro.

Relacionando el sitio de origen de las neoplasias de músculo y esqueleto con la actividad celular de determinadas áreas, Jhonson ha demostrado que los tumores de células gigantes suelen formarse en el área yuxtametafisaria, en donde hay mucha actividad osteoclástica; el sarcoma osteógeno-osteolítico se encuentra por debajo de ésta área, mientras que el fibrosarcoma para su aparición guarda

relación con el endostio y el sarcoma de células redondas aparece en la cavidad medular.

Los términos "benigno" y "maligno" son relativos, y Foulds insiste en que es la respuesta del tumor a su ambiente inmediato o cualquier alteración de este elemento lo que debería usarse como guía para conocer el ulterior comportamiento o evolución de la neoplasia y, por lo mismo, para su pronóstico.

En las curvas de frecuencia por edades relativas muestra una primera cima entre las edades de 15 y 20 años, y una segunda cima desde los 20 años hasta los 75; la causa principal de la primera cima es la frecuencia de los tumores primarios del tejido óseo, como el sarcoma osteógeno, mientras que la segunda cima la dan neoplasias malignas que se forman en enfermedades previas, como en la enfermedad de Paget.

En la formación de una neoplasia maligna puede haber factores genéticos o cromosómicos o factores extracromosómicos; a la fecha, no se ha determinado un solo factor etiológico, y probablemente hay muchos que intervienen en la aparición de la neoplasia.

Al estudiar las neoplasias esqueléticas se observa que hay cuatro ejemplos de alteración premaligna:

1.- Aclasia diafisaria-condrosarcoma
2.- Displasia fibrosa-fibrosarcoma
3.- Tejidos radiados-sarcoma osteógeno
4.- Enfermedad de Paget-sarcomas múltiples (tanto sarcomas osteógenos como condrosarcomas)

En la aclasia diafisaria, la cual se hereda por un gen mutante en forma dominante, se ha visto que un

10% de las lesiones experimentan cambios condrosarcomatosos. En la enfermedad de Paget, que se presenta aproximadamente en 3 a 4% de los europeos de más de 40 años, se ha encontrado que un 10 a 20% de los pacientes han sufrido degeneración sarcomatosa.

Los patrones de crecimiento y su fundamento hormonal probablemente tienen mucha influencia en la formación de sarcoma osteogénico en el hombre y la mujer; Price ha demostrado que la mayor frecuencia en la mujer corresponde a edades situadas entre los 5 y 14 años, mientras que en el hombre ocurre entre los 15 y los 24 años porque el varón crece más en estatura y es de complexión más fuerte y por lo mismo, hay más células que pueden experimentar desviaciones hacia el cáncer.

Actualmente es bien sabido que hay sustancias carcinógenas extrañas al organismo, por ejemplo, los hidrocarburos aromáticos y los colorantes azoados, que pueden provocar fibrosarcomas, y la radiación de fuentes internas; por ejemplo, el plutonio, el radio, el estroncio y de fuentes externas como los rayos X, radiaciones todas que se conocen como factores etiológicos de osteosarcoma.

Las fracturas en terreno patológico se deben a menudo a tumores primarios o secundarios del hueso, particularmente tumores del tipo osteolítico. Por ejemplo, el mieloma múltiple es una neoplasia destructiva que aparece en muchas articulaciones en formación ósea reparadora y se producen fracturas en más del 60% de los casos, mientras que en el sarcoma de Ewing con su destrucción medular se caracteriza tambien por aposición subperióstica de hueso nuevo en forma de muchas "telillas de cebolla" y solo un 5% de estos tumores se complican con una fractura; la incidencia de fractura en los diversos tumores óseos fué valorada por Geschichkter y Copeland de la forma

siguiente: mieloma múltiple 62%, quistes y quistes tumorales 45%, carcinoma secundario 33%, tumor de células gigantes 14%, osteosarcoma 3%, y tumor de Ewing menos del 5%.

DIAGNOSTICO DE LOS TUMORES OSEOS

Todos los que están dedicados al estudio de las lesiones esqueléticas están de acuerdo en que es escencial para arribar al diagnóstico preciso de una lesión ósea un estudio combinado clínico, radiológico y patológico, suplementado cuando fuera necesario con investigaciones bioquímicas y hematológicas; sin embargo, hasta el momento estos métodos tienen solo un papel limitado en el diagnóstico de la mayoría de los tumores óseos y no deben ser considerados como fuentes escenciales de información, excepto bajo circunstancias especiales.

RADIOLOGIA La radiología es de gran importancia en el diagnóstico de los tumores óseos; el patólogo debe disponer siempre de las radiografías, y no debe hacer nunca un diagnóstico definitivo sin conocer los hallazgos radiográficos. También es de fundamental importancia proveer al patólogo de información clínica detallada; sin embargo, a pesar de los significativos adelantos en el diagnóstico radiográfico, incluyendo la tomografía, angiografía y la tomografía computada, el diagnóstico exacto de un tumor óseo a menudo es imposible o errado.

El hueso reacciona a la presencia de los procesos neoplásicos metabólicos, inflamatorios y otros, en dos formas diferentes: mediante la neoformación ósea o mediante la reabsorción ósea; estos dos procesos a menudo se combinan, predominando uno sobre el otro; los siguientes puntos deben ser indagados a partir del examen radiográfico de una lesión ósea:

1.- Si la lesión es monostótica o poliostótica
2.- El tipo de hueso afectado (largo o plano)

3.- El lugar de lesión con referencia a la epifisis, cartílago de crecimiento, metáfisis o diáfisis, y con referencia a la localización medular, cortical o yuxtacortical

4.- Una estimación de que proporción de la longitud y circunferencia total del hueso está afectada.

5.- La presencia o ausencia de cambios en los tejidos blandos adyacentes, con mención particular a los planos fasciales, tejido tumoral, etc.

6.- La naturaleza de cualquier cambio óseo presente (destructivo, radiolúcido apolillado, permeativo o de tipo geográfico, proliferativo o mixto)

7.- El carácter de los bordes óseos de la lesión (precisos, indefinidos, gruesos, delgados, de mayor o menor densidad)

8.- La naturaleza de cualquier alteración ósea cortical, como el compromiso de las superficies medular o perióstica, invasión cortical, atrofia por presión

9.- La densidad del tejido tumoral, con referencia especial a la presencia de calcificación y sus características radiográficas (sólida, punteada, esfumada)

10.- El carácter de la reacción perióstica (laminada o en " catáfilas de cebolla" , sólida o en "rayo de sol" o triángulo de Codman)

11.- Las técnicas radiográficas pueden variar de acuerdo a la naturaleza de la proliferación o destrucción ósea, así como a la presencia o ausencia de cambios en los tejidos blandos perifocales

PROCEDIMIENTOS RADIOGRAFICOS ESPECIALES

La radiografía[ia de una sección corporal (tomografía), las tecnicas de ampliación, la xerorradiografía, el uso de técnicas de sustracción y otros métodos, deben ser empleados siempre que los estudios radiográficos de rutina no pueden revelar adecuadamente las características radiográficas de la anormalidad ósea o de los tejidos blandos.

ANGIOGRAFIA La angiografía juega un papel limitado en el diagnóstico y manejo de los tumores óseos y de tejidos blandos. La mayor contribución de la angiografía es la demostración de la extensión completa del tumor, lo que es útil en la planificación de la resección de los tumores de tejidos blandos o en la delimitación de la extensión extraósea de los tumores óseos malignos; sin embargo, de acuerdo a la mayoría de los autores, la distinción entre lesiones malignas y benignas es poco confiable y la vascularización anormal es inespecífica en el diagnóstico de las neoplasias malignas.

TOMOGRAFIA AXIAL COMPUTADA Aunque relativamente nueva como método diagnóstico, la tomografía ha probado ser útil al cirujano en la evaluación preoperatoria de los tumores óseos y de los tejidos blandos. Brinda información de la que no se disponía previamente con las radiografías planas y con la angiografía, con respecto al tamaño preciso de la masa tumoral, su localización y su relación con los planos musculares y fasciales, definición de los márgenes del tumor y su relación con las estructuras neurales, vasculares y óseas. Esta evaluación era difícil o casi imposible con la angiografía de las lesiones pelvianas es de particular valor para el cirujano ortopedista cuando planifica la factibilidad de las resecciones en bloque de los tumores óseos, un método más usado frecuentemente que antes.

CENTELLOGRAFIA (SCANNING OSEO) Con el desarrollo de la instrumentación apropiada de los radiofármacos, las imágenes con radionucléidos han surgido como un poderoso instrumento adicional en el estudio y evaluación de la mayoría de los procesos patológicos del esqueleto, siendo el principal indicador utilizado en la diferenciación de la enfermedad monostótica, con la poliostótica.

Antes de 1970, los centellogramas óseos se hacían con estroncio 85, debido a la alta dosis de radiación, solo podían ser estudiados pacientes con cáncer conocido y en zonas localizadas; grandes adelantos se hicieron después, cuando se introdujeron como agentes de centellograma óseo por Subramaninan y otros en 1972 el estroncio 87, el fluorine 18 de vida corta y un poco más tarde el tecnesio 99m, marcado con difosfonato.

El bajo costo, la baja dosis de radiación absorvida (alrededor de 500 mrads) llevó a lograr mayores resoluciones, llegando a ser el centellograma óseo con estos fármacos, un importante procedimiento diagnóstico en muchas instituciones.

El mecanismo exacto de localización de los compuestos de Tecnesio 99m marcados con fosfatos no está totalmente aclarado a pesar de su obvia afinidad con el hueso, debido al intercambio con el grupo fosfato, o la intervención en cualquier proceso de calcificación cuando se mantiene una adecuada irrigación sanguínea.

La captación aumentada de los radionucleidos es altamente inespecífica. Cualquier proceso patológico óseo que determina luna neoformación ósea (hueso tumoral o reactivo), un incremento del flujo sanguíneo o un recambio óseo como así mismo el

crecimiento normal, mostrarán aumento de la captación de los radionucleidos. Por lo tanto, un centellograma óseo usualmente no es fidedigno para identificar el tipo específico del tumor o para diferenciar procesos benignos de malignos.

BIOPSIA QUIRURGICA A pesar de las dudas que surgieron con respecto al peligro de un aumento en el crecimiento o diseminación de un tumor maligno luego de la biopsia, no existen evidencias objetivas para este argumento. La mayoría de las investigadores sostiene que la biopsia quirúrgica llevada a cabo por un cirujano competente, con las condiciones necesarias de asepsia y con las técnicas correctas (con o sin torniquete), no implica un mayor peligro. Si embargo, en las lesiones cartilaginosas, una biopsia incisional puede producir una implantación tumoral, haciendo a menudo dificultosa la cirugía posterior adecuada.

El Comité sobre Tumores Oseos de los Paises Bajos recomienda la irradiación previa con dosis bajas, con la expectativa de que tal procedimiento disminuirá la viabilidad de cualquier célula que pueda diseminarse durante la biopsia. Reconociendo que una dosis aún moderada causará cambios en lesiones tan altamente radiosensibles como el sarcoma de Ewing y el sarcoma de células reticulares, ellos aconsejan una dosis tumoral diaria de 400 rads en dos días sucesivos, realizándose la biopsia inmediatamente después de la segunda irradiación. La mayoría de los investigadores no emplean este procedimiento.

La principal fuente de error en el diagnóstico es el tejido inadecuado debido a una técnica defectuosa, tomando la muestra de la periferia de la lesión, o sea, de las zonas de formación ósea reactiva o de tejido necrótica. Cuando el material es

obtenido mediante biopsia quirúrgica a cielo abierto, se presentan dos posibilidades: se puede pedir un examen histológico inmediato, durante la operación, por medio de una biopsia por congelación, o se puede cerrar la incisión y esperar los resultados luego de la inclusión del material en parafina. Las biopsias por congelación (de material fresco o fijado en formol) son el procedimiento diagnóstico preferido en la clínica Mayo y en otros centros, particularmente cuando el tratamiento quirúrgico debe ser realizado inmediatamente.

La introducción del criostato para cortes por congelación de biopsias constituye un avance. Una ventaja importante de las biopsias por congelación es que el cirujano puede juzgar inmediatamente si el espécimen es adecuado y puede verificar que no ha tomado tejido edematoso, necrótico o tejido sano adyacente. Sin embargo, solo unos patólogos tienen la experiencia suficiente con las biopsias por congelación de los tumores óseos como para dar una opinión inmediata cuando debe ser considerada la posibilidad de amputación. Muchos prefieren incluir el material en parafina porque piensan que las biopsias por congelación no siempre permiten el reconocimiento de los detalles histológicos necesarios, particularmente en los tumores de células redondas y en los tumores cartilaginosos. Creen que neoplasias como el condroma, condrosarcoma o sarcoma de Ewing, reticulosarcoma primario del hueso, mieloma múltiple, metástasis de carcinoma indiferenciado o neuroblastoma, presentan suficientes dificultades en el diagnóstico diferencial, aún con las secciones de parafina, y concluyen que estas dificultades son aún mayores con las biopsias por congelación. En realidad, las condiciones locales, la experiencia y el grado de confianza mutua de clínicos y patólogos deben, necesariamente, establecer la práctica adoptada en cualquier institución.

PUNCION BIOPSIA (biopsia por aspiración o biopsia por trócar) El valor de la biopsia por aspiración en el diagnóstico de las lesiones óseas ha sido ampliamente discutido. Una de las principales objeciones a la técnica ha sido el grado de confianza que puede inspirar un diagnóstico basado en fragmentos relativamente pequeños de tejido. Algunos cirujanos ortopédicos y patólogos óseos, especialmente Lichtenstein se oponen aún a este método, aunque es aceptado sin reservas en muchos centros importantes, especialmente para las lesiones vertebrales, porque reemplaza una operación mayor y difícil.

La técnica consiste en lo siguiente: la muestra de la biopsia por aguja se coloca en solución salina fisiológica estéril. Es posible entonces preparar los extendidos que una vez sacados al aire se colorean con azul de metileno, May-Grunwald-Giemsa y hematoxilina-eosina.El material restante se incluye en parafina para su examen histopatológico, y, si es necesario, pueden realizarse exámenes bacteriológicos o inoculaciones a cobayos. Una mejora reciente del estudio citológico es el uso de la técnica "cytospin" para el líquido aspirado.En algunas ocasiones, pueden realizarse estudios histoquímicos (coloraciones para fosfatasa alcalina y glucógeno), que son una ayuda importante para el diagnóstico. La muestra puede ser mantenida solo unas pocas horas en solución salina fisiológica estéril, aún siendo refrigerada. Si es enviada desde un centro distante, debe ser fijada en formol y otro fijador, en cuyo caso no es posible un examen citológico por medio de extendidos.

El extendido es adecuado generalmente en el diagnóstico inmediato del granuloma eosinófilo, mieloma o carcinoma metastático y para la diferenciación del sarcoma de Ewing de la

osteomielitis. En muchos casos, sin embargo, un extendido no es suficiente para una clara diferenciación segura de tumores en benignos o malignos o para la diferenciación entre tumores malignos primarios y metastáticos, o entre condroma y condrosarcomas.

Más aún, en algunas neoplasias, como los tumores óseos fibromatosos, cartilaginosos o esclerosantes, o en la enfermedad de Paget y en otras lesiones en las que predomina el tejido conectivo fibroso o un estroma formador de hueso, solo es posible obtener extendidos con un contenido celular escaso o inútil.

Cuando hay poco material o es insuficiente para un diagnóstico concluyente, la biopsia puede ser repetida una o dos veces sin ningún efecto nocivo. Siempre es posible recurrir a la biopsia quirúrgica si el diagnóstico permanece dudoso. Solo en raras ocasiones se hace difícil o imposible extraer material suficiente. Aún en lesiones densas esclerosantes, en las que la aguja no puede penetrar, con frecuencia es posible extraer el material luego de la perforación con un trépano. Aunque técnicamente la biopsia por aspiración es un método simple, requiere algo de experiencia por parte del cirujano.

METODOS DEL MANEJO DE LAS MUESTRAS DE LAS LESIONES OSEAS

Si el diagnóstico va a estar basado en cortes por parafina puede reducirse el tiempo mediante la selección del material, como para las biopsias por congelación, a partir de las partes blandas de la muestra, estas pueden ser estudiadas sin descalcificación.

Para las partes duras de las muestras óseas, es necesaria la descalcificación. Hay muchas publicaciones que describen diferentes métodos que mejoran presumiblemente la técnica de desmineralización del tejido óseo, disminuyendo el tiempo requerido sin alterar la morfología ni las reacciones de coloración del tejido variando las condiciones de temperatura, agitación, tipo de ácido y molaridad del baño ácido. Morris y Benton estudiaron extensamente los problemas de la desmineralización ósea. Ellos encontraron que aproximadamente el 30% de tiempo menos para desmineralizar una pieza si se la agita constantemente mientras está en el ácido, y si se eleva la temperatura de 25 a 36 o 40 grados centígrados se obtiene una reducción de aproximadamente 15% del tiempo de descalcificación. Sin embargo, las temperaturas por encima de 40 grados llevan a un aumento de la hidrolisis protéica sin aumentar proporcionalmente la tasa de mineralización.

Aunque Morris y Benton consideran que el ácido clorhídrico en una concentración entre 1 y 2 M como el agente desmineralizante mejor y menos peligroso, se considera que la descalcificación con ácido nítrico al 5% es rápida (no más de 24-48 Hs) y da excelentes resultados. Una temperatura de aproximadamente 36 a 40 grados y la agitación de la

muestra disminuyen el tiempo de desmineralización. Usando láminas delgadas de 5 mm y una abundante solución ácida, se coloca el material por varias horas en una solución de sulfato de sodio al 4% y se lava luego en agua corriente por unas pocas horas, los pasos que siguen son los mismos que para la inclusión de tejidos blandos, puede obtenerse una buena coloración nuclear con la hematoxilina de Harris o la de Hansen.

Cuando hay solo muy poca consistencia ósea, puede usarse líquido de Bouin o Rossman; los tejidos un poco más duros necesitan un ácido fórmico a partes iguales con solución de citrato de sodio al 20%. Estos ácidos actúan regularmente rápido y una sobreexposición no interfiere seriamente con la coloración posterior.

En las piezas de resección y amputación, luego de haber separado cuidadosamente los tejidos blandos del hueso afectado, deben tomarse fotografías mostrando la superficie externa y de corte. Deben tomarse fotografías además de radiografías de la pieza completa, cortada por la mitad y de un corte delgado de 5 mm, usando preferiblemente, una fuente de rayos X blandos y una película de grano fino. Las radiografías resultantes y la selección para el estudio histológico subsecuente, permiten una importante correlación entre la apariencia de la lesión en las radiografías clínicas y su estructura histológica.

El congelamiento de la pieza, particularmente el enfriamiento lento de una muestra voluminosa, debe ser evitado cuando va a tomarse material para un estudio histológico, por la distorción de los tejidos causada por la producción de cristales de hielo.

Además de los preparados de rutina teñidos con hematoxilina eosina, deben prepararse cortes usando coloraciones para tejido conectivo, coloraciones para fibras reticulínicas (preferiblemente con corte por congelación), coloraciones para metacromasia, y el método de PAS (ácido periódico Schiff).

Parte del material puede, ventajosamente, ser fijado en alcohol al 80%, lo que permite algunos procedimientos histoquímicos, particularmente aquellos usados para glucógeno y fosfatasa alcalina.

HISTOQUIMICA La presencia de zonas calcificadas ha sido obstáculo serio para su uso, y los resultados obtenidos deben ser analizados cuidadosamente de acuerdo al método usado. Los iones de calcio son propensos a interferir con las reacciones histoquímicas y debe tenerse cuidado cuando se interpretan los resultados. Se han usado diversos tipos de soluciones tampones que mantienen el pH dentro de ciertos límites, en conjunto con lo ácidos descalcificadores. La introducción de agentes quelantes capaces de eliminar las sales de calcio en un pH no ácido, constituye un avance en la histoquímica de los tejidos calcificados. Como regla general, es preferible utilizar, si es posible, material no calcificado.

La histoquímica no solo ha contribuido a nuestro entendimiento de la osificación normal y patológica, sino que también ha probado tener un valor diagnóstico en algunos casos. La demostración de abundantes gránulos citoplásmicos de glucógeno en el sarcoma de Ewing su ausencia en el reticulosarcoma primario del hueso y en el neuroblastoma metastático brinda un simple e importante método de diagnóstico diferencial. La presencia de una evidente actividad de fosfatasa alcalina permite detectar focos de osteogénesis (actividad osteoblástica) que de otra

manera son difíciles de demostrar con las técmicas comunes. De esta manera, pueden diferenciarse el tejido conectivo hialinizado y el cartílago del osteoide.

MICROSCOPIA ELECTRONICA La microscopía electrónica ha sido de mayor importancia en el estudio de la ultraestructura y la fundación de los diferentes componentes celulares en condiciones normales y patológicas. También ha ayudado en gran medida al entedimiento de la etiología y la patogénesis de muchos procesos patológicos.

En el campo de la patología ósea, ha contribuido a establecer la naturaleza y probable histogénesis de ciertos tumores, demostró que al menos algunos adamantimomas de los huesos largos son de origen epitelial, que los cordomas son de origen notocordal, que los osteomas osteoides y los osteoblastomas son procesos estrechamente relacionados de derivación osteoblástica, etc. También demostró que las células gigantes multinucleadas de los tumores de células gigantes y de las llamadas variantes tienen características citológicas idénticas a las de los osteoclastos normales, pero no pudo establecer el mecanismo exacto de su formación a partir de las células mononucleadas del estroma, de las que evidentemente derivan. Más aún, a pesar de los numerosos estudios realizados, no ha resultado aún la debatida histogénesis del sarcoma de Ewing y de otras entidades aún controvertidas de los huesos y tejidos blandos, como son el fibrohistiocitoma maligno, sarcomas de células claras de tendones y aponeurosis.

En algunas circunstancias, puede confirmar un diagnóstico probable basado en el examen histológico o histoquímico como en los mielomas pobremente diferenciados o en algunos casos de sarcoma de Ewing

o puede ocasionalmente constituir el único método para establecer el diagnóstico preciso, por ejemplo, en algunos casos de neuroblastoma metastático del hueso, cuando las características histológicas no son concluyentes y la investigación de catecolaminas es negativa.

Aunque estos pocos ejemplos demuestran que la aplicación de esta técnica ha contribuido evidentemente al progreso de nuestro conocimiento, su uso como un método rutinario y esencial en el diagnóstico de los tumores óseos es hasta el momento de un valor limitado, ya que es muy costosa, consume mucho tiempo y es inaccesible a muchas instituciones. Las características ultraestructurales de los diversos tipos tumorales se observan de manera más detallada con este método.

CLASIFICACION DE LOS TUMORES OSEOS

Una de las principales razones de las dificultades reinantes en el entendimiento de los tumores esqueléticos, es la falta de una terminología común y, sobre todo, de una clasificación que sea lo suficientemente completa como para cubrir los diferentes tipo histológicos de acuerdo con el diferente comportamiento clínico y, al mismo tiempo, la suficientemente simple como para ser aplicada y entendida por clínicos y patólogos.

Desde las primeras clasificaciones etiológicas, siendo notable la de Virchow quien dividió los sarcomas óseos en los tipos fisocelulares, a células redondas y a células gigantes, las clasificaciones que han sido propuestas y usadas en las diversas instituciones son extremadamente numerosas. Difícilmente existe un país que no haya adoptado por su propia cuenta una o más clasificaciones.

Una de las principales contribuciones la realizó Codman en 1920, al realizar el registro de sarcomas óseos bajo los auspicios del Colegio Americano de Cirujanos; junto con Ewing y Bloodgood, Codman redactó en 1922 la primera clasificación del registro, la que comprendía solo tres grupos de tumores; el sarcoma osteogénico con varias subdivisiones, el endotelioma y el mieloma con cuatro va riantes.

Desde entonces, esta clasificación, que ha sido revisada por varios distinguidos especialistas en patología y cirugía, ha sufrido varios cambios debido al constante incremento en el material y a los adelantos resultantes en nuestro. Así, especialmente como resultado del trabajo de Phemister (1930), se separó el condrosarcoma del sarcoma osteogénico basándose en sus características histológicas especiales y en su curso clínico más favorable. El grupo de tumores de células gigantes, al principio considerado uniformemente benigno, fué dividido principalmente sobre la base del trabajo de Coley y Higinibotham y Meyerdin en una forma benigna y una maligna, y finalmente Parker y Jackson separaron el reticulosarcoma primario del hueso, el linfosarcoma de células reticulares del registro americano del sarcoma de Ewing.

Eso lleva a la clasificación final de 1939, revisada por Ewing la que está basada en más de 2,000 casos observados; esta clasificación, que durante los años de su desarrollo fué extremadamente útil, ha sido desde entonces reemplazada o modificada por otras basadas en conceptos histogenéticos o embriogenéticos.

La organización mundial de la salud, interesada en establecer sistemas de clasificación internacionalmente aceptados que permitan a los

cancerólogos de todas partes del mundo comparar sus hallazgos y facilitar la colaboración entre ellos, ha organizado, desde 1958 más de 20 centros de referencia, cubriendo casi todos los diferentes tipos tumorales.

El Centro Internacional de Referencia de la Organización Mundial de la Salud para la Definición y Clasificación Histológica de los Tumores Oseos fué establecido en 1963 en el Centro de Patología Osteoarticular del Hospital Italiano, en Buenos Aires, Argentina.

Se estableció una clascificación que incluye las neoplasias primarias del hueso, beningnas y malignas, junto con ciertas lesiones seudotumorales que se han incluido debido a su frecuente similitud clínica e histológica con los tumores óseos, debido a la incertidumbre con respecto a la naturaleza neoplásica o no neoplásica de algunas de ellas.

Desde la publicación de la clasificación de la OMS solo un nuevo tipo tumoral relevante ha sido introducido en la literatura, el llamado fibrohistiocitoma maligno (fibroxantosarcoma). Aunque su histogénesis está aún en discusión, parece adecuado incluirlo en la clasificación, separándolo del grupo clasificado como sarcoma indiferenciado, que fué el término usado primeramente para algunos tumores pleomórficos que actualmente se clasifican como fibrohistiocitomas malignos. Otro tipo tumoral ha sido descrito como una posible entidad diferente, bajo la designación de osteoblastoma maligno.

CLASIFICACION DE LOS TUMORES OSEOS ORGANIZACION MUNDIAL DE LA SALUD

1.- TUMORES FORMADORES DE TEJIDO OSEO

BENIGNOS
- Osteoma
- Osteoma osteoide y osteoblastoma (osteoblastoma benigno)

MALIGNOS
- Osteosarcoma (sarcoma osteogénico)
  central
  periférico
  perióstico
- Osteosarcoma yuxtacortical
  osteosarcoma parostal
- Osteoblastoma maligno

2.- TUMORES FORMADORES DE TEJIDO CARTILAGINOSO

BENIGNOS

- Condroma
- Osteocondroma (exostosis osteocartilaginosa)
- Condroblastoma (condroblastoma benigno)
- Fibroma condromixoide

MALIGNOS

- Condrosarcoma primario
  secundario
- Condrosarcoma yuxtacortical
- Condrosarcoma mesenquimal
- Condrosarcoma de células claras

3.- TUMORES DE CELULAS GIGANTES (Osteoclastoma)

4 .- TUMORES DE LA MEDULA OSEA

- Sarcoma de Ewing
- Linfoma maligno: reticulosarcoma
  linfosarcoma
- Mieloma

5.- TUMORES VASCULARES

BENIGNOS:

- Hemangioma
- Linfangioma
- Tumor glómico (glomangioma)

INTERMEDIOS O INDETERMINADOS:

- Hemangioendotelioma
- Hemangiopericitoma

MALIGNOS:

- Angiosarcoma

6.- OTROS TUMORES

- Cordoma
- Adamantinoma de los huesos largos
- Neurilenoma (Schwanoma, neurinoma)
- Neurofibroma

INCIDENCIA DE 4193 TUMORES PRIMARIOS DEL HUESO

TUMORES FORMADORES DE HUESO
875 casos

BENIGNOS	NUMERO CASOS	% BENIGNOS	% TOTAL
Osteoma	36	1.89	0.85
Osteoma osteoide	214	11.23	5.10
Osteoblastoma	51	2 67	1.21

MALIGNOS	NUMERO CASOS	% MALIGNOS	% TOTAL
Osteosarcoma	512	22.36	12.21
Osteoma Yuxtacortical	50	2.18	1.19
Osteoblastoma Maligno	12	0.52	0.28

TUMORES FORMADORES DE TEJIDO CARTILAGINOSO
1873 casos

BENIGNOS	NUMERO CASOS	% BENIGNOS	% TOTAL
Condroma	538	28.25	12.83
Osteocondroma	834	43.80	19.89
Condroblastoma	114	5.98	2.71
Fibroma Condromixoide	44	2.31	1.04

MALIGNOS	NUMERO CASOS	% MALIGNOS	% TOTAL
Condrosarcoma Primario	287	12.53	6.84
Condrosarcoma Secundario	30	1.31	0.71
Condrosarcoma Yuxtacortical	11	0.48	0.26
Condrosarcoma Mesenquimal	15	0.65	0.35

TUMOR DE CELULAS GIGANTES

	% MALIGNOS	% TOTAL
Osteoclastoma 362 casos	15.81	8.63

TUMORES DE LA MEDULA OSEA
719 casos

MALIGNOS	NUMERO CASOS	% MALIGNOS	% TOTAL
Sarcoma de Ewing	210	9.17	5
Reticulosarcoma Primario	63	2.75	1.50
Reticulosarcoma Secundario	39	1.70	0.93
Linfosarcoma	3	0.13	0.07
Mieloma	404	17.64	9.63

TUMORES VASCULARES
(67 casos)

BENIGNOS

	NUMERO CASOS	% BENIGNOS	% TOTAL
Hemangioma	36	1.89	0.85
Linfangioma	-	-	-
Tumor Glómico	2	0.10	0.04

MALIGNOS

	NUMERO CASOS	% MALIGNOS	% TOTAL
Angiosarcoma	10	0.43	0.23
Hemangioendotelioma	12	0.52	0.28
Hemangiopericitoma	7	0.30	0.16

OTROS TUMORES DEL TEJIDO CONECTIVO
(195 CASOS)

BENIGNOS

	NUMERO CASOS	% BENIGNOS	% TOTAL
Fibroma Desmoplásico	12	0.63	0.28
Lipoma	7	0.36	0.16

MALIGNOS

	NUMERO CASOS	% MALIGNOS	% TOTAL
Fibrosarcoma	142	6.20	3.83
Liposarcoma	2	0.08	0.04
Mesenquimoma Maligno	4	0.17	0.09
Fibrohistiocitoma Maligno	18	0.78	0.42
Sarcoma Indiferenciado	10	0.43	0.23

OTROS TUMORES
(102 casos)

MALIGNOS

	NUMERO CASOS	% MALIGNO	% TOTAL
Cordoma	23	1	0.54
Adamantimoma	11	0.48	0.26

BENIGNOS

	NUMERO CASOS	% BENIGNOS	% TOTAL
Neurilenoma (Schwannoma)	8	0.42	0.19
Neurofibroma (neurofibromatosis)	8	0.42	0.19

TOTAL
(4,193 casos)

BENIGNOS		MALIGNOS	
NUMERO CASOS	% TOTAL	NUMERO CASOS	% TOTAL
1,904	45.40	2,289	54.49

LESIONES SEUDOTUMORALES

TIPO	NUMERO DE CASOS
1.- Quiste óseo solitario (quiste óseo simple o unicameral)	167
2.- Quiste óseo aneurismático	160
3.- Quiste óseo yuxtaarticular (ganglión intraóseo)	98
4.- Defecto fibroso metafisario (fibroma no osificante)	247
5.- Granuloma eosinofílico	179
6.- Displasia fibrosa	222
7.- Miositis osificante	63
8.- Tumor pardo del hiperparatiroidismo	18
9.- Quiste epidermoide intraóseo	29
TOTAL	1173

La clasificación previa corresponde a la Organización Mundial de la Salud; se ejemplifica la incidencia de 4,193 tumores primarios del hueso.

MATERIAL Y METODOS

Se realizó estudio retrospectivo observacional, sin modificar el sujeto en revisión; el material correspondió a expedientes y rastreo de reportes histológicos de pacientes que fueron atendidos en el Hospital General "Dr. Miguel Silva" en un periodo de 10 años, correspondiente a marzo de 1983 a diciembre de 1993; se incluyeron todos aquellos casos con tumor primario de origen óseo, incluyendo tumores formadores de hueso o cartílago, tanto benignos como malignos, de médula ósea y vasculares, además de lesiones seudotumorales como la displasia fibrosa, defecto fibroso metafisario, quiste óseo solitario, etc.

No se realizó distinción de sexo y no se tomó en cuenta la edad de los pacientes como criterio de inclusión, sin embargo debe hacerse notar que el Hospital trabaja con pacientes mayores de 15 años; los pacientes debajo de esta edad son tratados en el Hospital Infantil; a pesar de ello, se recabó el reporte histológico de aquellos que fueron estudiados en el servicio de Patología.

En el archivo del Hospital se recabaron una minoría de expedientes, que correspondió a los casos de 1988 en adelante, pues se realizó depuración a 5 años, y solo fué posible tener los expedientes de los pacientes que continuaron vigentes en consulta; el resto de datos (sitio de lesión, sexo, extremidad) fué posible obtenerlo del resumen de cada reporte.

El total de casos se analiza en breve, para hacer una comparación con la serie presentada previamente para de esa forma conocer la incidencia de los tumores primarios de hueso en nuestro Hospital y crear un protocolo de atención que permita realizar un estudio adecuado, un diagnóstico oportuno y una terapéutica multidisciplinaria que redunden en un mejor manejo del paciente.

DESARROLLO DE LA INVESTIGACION

Se revisaron 81 expedientes obtenidos del archivo de el Hospital, obteniendo los siguientes resultados:

1 9 8 3

NOMBRE DIAGNOSTICO	EDAD	SEXO
1.- Onofre Aguado León Displasia fibrosa fémur derecho proximal	35	M
2.- Herón Flores Páramo Condrosarcoma en quinto metacarpiano derecho	25	M
3.- Fermín Barriga Mieloma múltiple en iliaco	65	M
4.- Teresa Agallón Ramírez Ostiocitoma en primer dedo del pie izquierdo	19	F
5.- Alicia Correa Bucio Condroma en dedo anular izquierdo	20	F
6.- Agapita Ramírez Mieloma múltiple	60	F

1 9 8 4

NOMBRE DIAGNOSTICO	EDAD	SEXO
7.- Ramón Alejo León Linfosarcoma linfocítico bien diferenciado difuso de cresta iliaca derecha	19	M
8.- Francisca García Cambrón Histiocitosis maligna de médula ósea	12	F
9.- Ignacio Zamora Lugo Quiste óseo aneurismático iliaco derecho	15	M
10.- María Velina García Moreno Sarcoma osteogénico fémur distal izquierdo	22	F
11.- Rebeca Sánchez Hernández Exostosis osteocartila ginosa en húmero derecho proximal	22	F
12.- Rosa Isela Flores Hernández Fibrohistiocitoma en pie izquierdo maligno	15	F
13.- Bertha Cruz López Condroma en primer dedo pie izquierdo	20	F

1 9 8 5

NOMBRE	EDAD	SEXO
DIAGNOSTICO		
14.- Gildardo Jiménez Morales osteoma osteoide en fémur izquierdo	35	M
15.- Rubén Carrillo Sixtos Displasia fibrosa fémur proximal derecho	34	M
16.- José Chávez Sánchez Sarcoma osteogénico distal de fémur	26	M
17.- Mariana Duarte Correa Sarcoma osteogénico de fémur derecho tercio medio	33	F
18.-Jaime Martínez Hernández Condroma quinto dedo mano izquierda	3 meses	M
19.- Rebeca Orozco Exostosis osteocartilaginosa primer dedo pie derecho	38	F

1 9 8 6

NOMBRE DIAGNOSTICO	EDAD	SEXO
20.- Amateo Arroyo Arellano Osteocondroma en columna	46	M
21.- Alejandro Hernández Herrera Condroma en quinto metacarpiano izquierdo	13	M
22.- Rosalba López Sánchez Condromatosis múltiple segundo dedo pie izquierdo	14	F
23.- Eladio Ambriz Medrano Tumor maligno no clasificado en antro de maxilar superior derecho	77	M
24.- Uriel Hernández Calderón Quiste óseo aneurismatico distal de tibia izquierda	9	M
25.- Juan Alberto Ledezma Garcia Displasia fibrosa entrocánter mayor izquierdo	19	M

1 9 8 7

NOMBRE	EDAD	SEXO
DIAGNOSTICO		
26.- Angélica Aguilar Torres Tumor de células gigantes distal en fémur izquierdo	25	F
27.- Joel Barriga Osteocondroma fémur distal derecho	18	F
28.- Consuelo Bárcenas Días Tumor de células gigantes de la epifisis distal de fémur derecho	16	F

1 9 8 8

NOMBRE DIAGNOSTICO	EDAD	SEXO
29.- José Antonio Valencia Exostosis osteocartilaginosa fémur distal izquierdo	18	M
30.- Javier Edgar Rico Muñiz condroblastoma cabeza femoral derecha	15	M
31.- Georgina Barajas Rios Fibrosis metafisaria en fémur proximal izquierdo	16	F
32.- María Elena Ramírez Marquez Exostosis osteocartilaginosa en tercio distal de fémur izquierdo	15	F
33.- José Guerrero Exostosis osteocartilaginosa tibia derecha proximal	18	M
34.- María Elisa Onofre Abrego Tumor de células gigantes pie derecho	22	F

1 9 8 9

NOMBRE DIAGNOSTICO	EDAD	SEXO
35.- Javier Barajas Exostosis osteocartilaginosa fémur distal derecho	15	M
36.- Ma de los Angeles Cabrera B Defecto fibroso metafisario distal fémur izquierdo	17	F
37.- María de los Angeles Campos M Exostosis osteocartilaginosa fémur distal izquierdo	13	F
38.- Angela Martínez Chávez Osteocondroma en quinto dedo mano derecha	31	F
39.- Ana María Vargas Félix Sarcoma osteogénico parostal en tercio distal de fémur izquierdo	12	F
40.- Imelda Alanís Lemus Osteoconcroma tibia izquierda proximal	16	F
41.- Carmen Cacique Arreguín Mieloma múltiple columna	74	F

1 9 9 0

NOMBRE DIAGNOSTICO	EDAD	SEXO
42.- Juventino Cruz Huerta Osteocondroma distal de antebrazo izquierdo	8	M
43.- Jorge Arias Gutiérrez Osteosarcoma fibro blástico moderadamente diferenciado metáfisis distal fémur derecho	15	M
44.- Eduardo Huerta Gómez Defecto fibroso metafisario distal en fémur derecho	11	M
45.- Pedro Juárez Cabrera Quiste óseo aneurismático en tibia izquierda proximal	16	M
46.- Beatriz Magaña García Hiperostosis subungueal segundo dedo pie derecho	25	F
47.- Efraín Vidales Zalapa Angiodisplasia en cuarto dedo mano derecha (hemangioma cavernoso)	45	M

1 9 9 1

NOMBRE DIAGNOSTICO	EDAD	SEXO
48.- Alejandro de la Cruz Condroblastoma de la epifisis proximal del húmero derecho	13	M
49.- Rita Vargas Méndez Fibrohistiocitoma maligno	35	F
50 .- Emilia Torres García Fibrosis y calcificación distrófica de cadera derecha	88	F
51.- Hilario Palacios Terán Tumor de células gigantes antebrazo izquierdo	35	M
52.- Ismael Coria Ramírez Condroblastoma	13	M
53.- Fernando Marroquín Alejandre Osteocondroma Múltiple húmero derecho	21	M
54.- Alfonso Cuevas Mendoza Osteocondroma fémur distal izquierdo	20	M
55.- José Carmen Pozos Soto Mieloma múltiple con fractura en terreno patológico fémur izquierdo	51	M

56.- Jesûs Sosa Lâzaro Osteocondroma fémur distal derecho	18	M
57.- Martha García Soreque Angiosarcoma en rodilla derecha	16	M

1 9 9 2

NOMBRE DIAGNOSTICO	EDAD	SEXO
58.- Audias Tinoco Oros Ameloblastoma folicular y plexiforme maxilarinferior	20	M
59.- Olga Vivian Gamboa Osteosarcoma fémur izquierdo distal	16	F
60.- Victor Aguilar Orozco Osteocondroma fémur distal derecho	20	M
61.- Juan Carlos Azunza Moreno Sarcoma osteogénico proximal de hũmero izquierdo	16	M
62.- Sandra Marroquin Becerril Sarcoma osteogénico de tibia derecha proximal	17	F
63.- Cândido Perea Campos Sarcoma osteogénico muslo izquierdo distal	37	M
64.- Rosario Onofre Lâzaro Displasia fibrosa de maxilar inferior	12	F
65.- Margarita Fabiân Guzmân Sarcoma osteogénico variedad condroblâstica tercio distal de fémur izquierdo	22	F

66.- Ignacio Herrera Osteosarcoma fémur izquierdo distal	15	M
67.- Catalina Ortiz Silva Osteocondroma acromion derecho	10	F
68.- Ernesto Vargas Medina Exostosis subungueal	25	M

1 9 9 3

NOMBRE DIAGNOSTICO	EDAD	SEXO
69.- María Imelda Lara Saucedo Osteocondroma de tibia derecha distal	18	F
70.- Rosa Elia Gómez Morales Displasia fibrosa en fémur derecho proximal	25	F
71.-Salvador Peña Juárez Quiste óseo aneurismático unicameral en peroné izquierdo proximal	7	M
72.- Rafael Ortiz Vega Displasia fibrosa fémur izquierdo distal	30	M
73.- Gloria Hurtado Mendoza Sarcoma osteogénico condroblástico metáfisis distal de fémur derecho	12	F
74.- Elisa Zavala Ortiz Mieloma múltiple T 4	55	F
75.- Rosa María Sánchez García Osteocondroma en metatarsiano derecho	4	F
76.- David Alvarez Campos Condroma fémur distal derecho	36	M

77.- José Trinidad Rojas Condroma fémur derecho distal derecho	17	M
78.- Juan Antonio Paredes Gutiérrez Defecto fibroso metafisario fémur derecho distal	25	M
79.- Ana María Sánchez Romo Exostosis osteocartilaginosa primer dedo pie izquierdo	18	F
80.- Lucía Mauricio Alejo Fibroma desmoplásico en metáfisis distal de fémur derecho con quiste óseo aneurismático secundario	36	F
81.- María Guadalupe Cortés Leonardo Tumor de células gigantes en columna dorsal	20	F

RESULTADOS

Fueron 81 expedientes y reportes histológicos los analizados finalmente; muestran 42 hombres y 39 mujeres, con edades que van de los 3 meses a los 88 años. Es de considerar que se tomaron en cuenta pacientes valorados en el Hospital Infantil, por ser analizadas las muestras de Patología en éste Hospital.

La neoplasia más frecuentemente observada es el osteocondroma, con 19 pacientes, de los cuales 10 fueron mujeres y 9 hombres, encontrando afección principalmente en metáfisis distal de fémur, seguida con menos frecuencia en húmero, tibia, peroné y dedos de manos y pies; finalmente un caso en acromion.

Es de llamar la atención que la segunda neoplasia encontrada corresponde a el sarcoma osteogénico, con 12 pacientes, 7 mujeres y 5 hombres, nuevamente con franco predominio de la metáfisis distal del fémur, con un caso en tibia proximal y otro en húmero.

En tercer lugar encontramos la displacia fibrosa con 8 casos de los cuales 4 fueron hombres y 4 mujeres; siguiendo en frecuencia a este tumor aparece el condroma con 4 hombres y 2 mujeres, en quinto lugar el mieloma multiple, con 2 casos en columna, mas tarde el tumor de células gigantes, con predominio en 4 mujeres por 1 hombre. Después aparece el quiste óseo aneurismático, pero solo en hombres, presentandose en edades que comprenden primera y segunda décadas de la vida.

Por último, los tumores menos frecuentes en nuestra serie son el condroblastoma con 3 casos, la condromatosis múltiple con 2, el fibrohistiocitoma maligno con 2, linfosarcoma, osteoma osteoide, tumor

TUMORES OSEOS

TUMORES MAS FRECUENTES

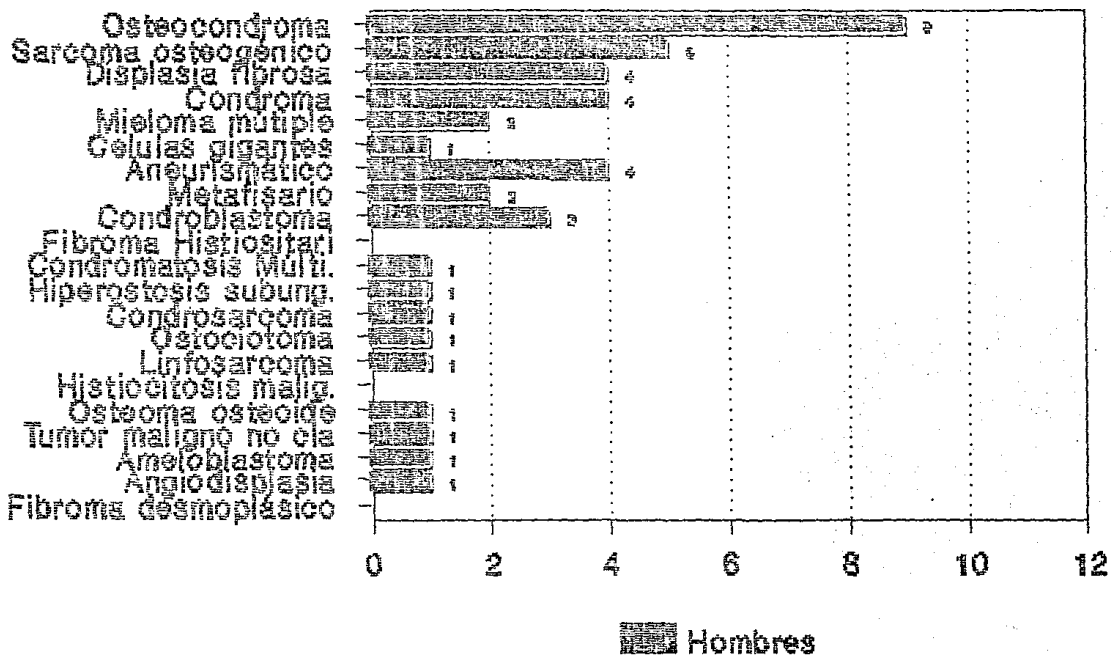

TOTAL 42 de 81 oseos

TUMORES OSEOS

TUMORES MAS FRECUENTES

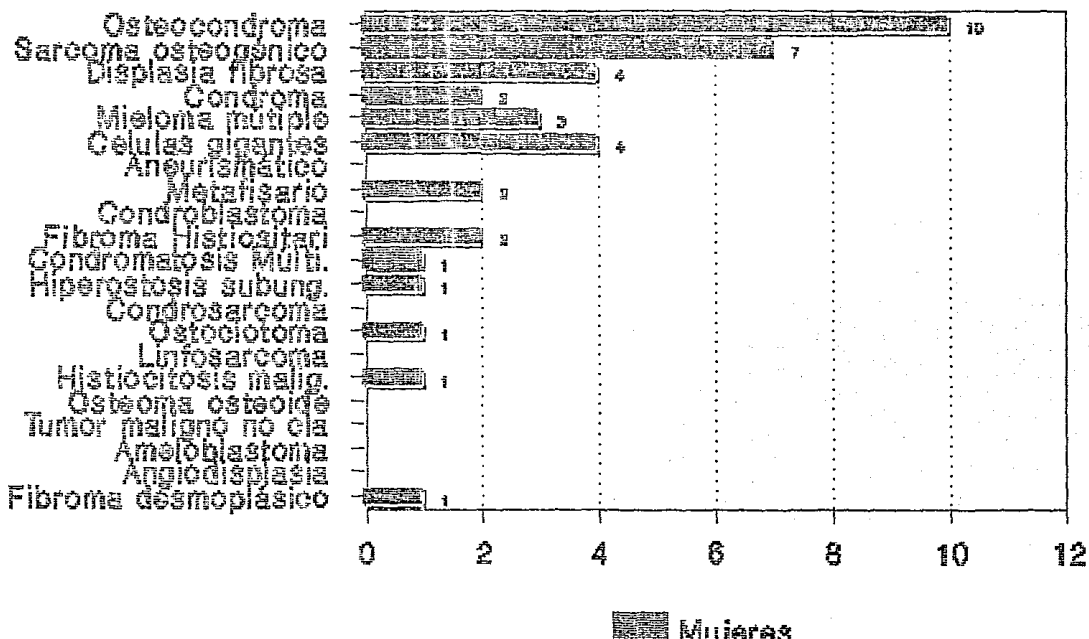

TOTAL 39 de 81 casos

TUMORES OSEOS
INCIDENCIA POR SEXO

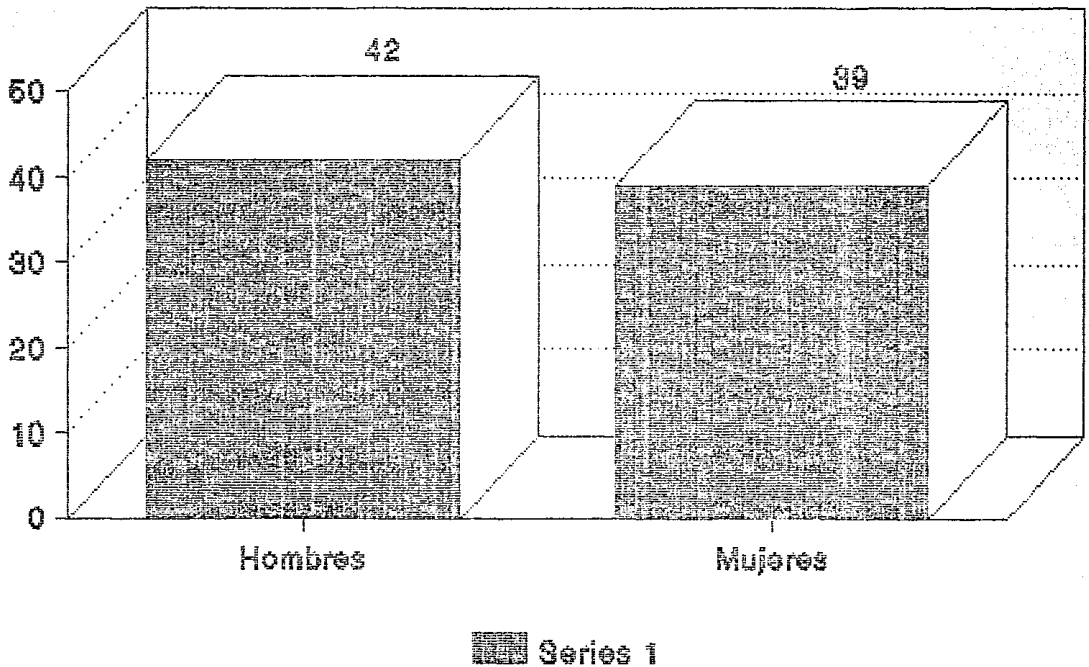

TOTAL 81 CASOS

TUMORES OSEOS
INCIDENCIA POR SEXO

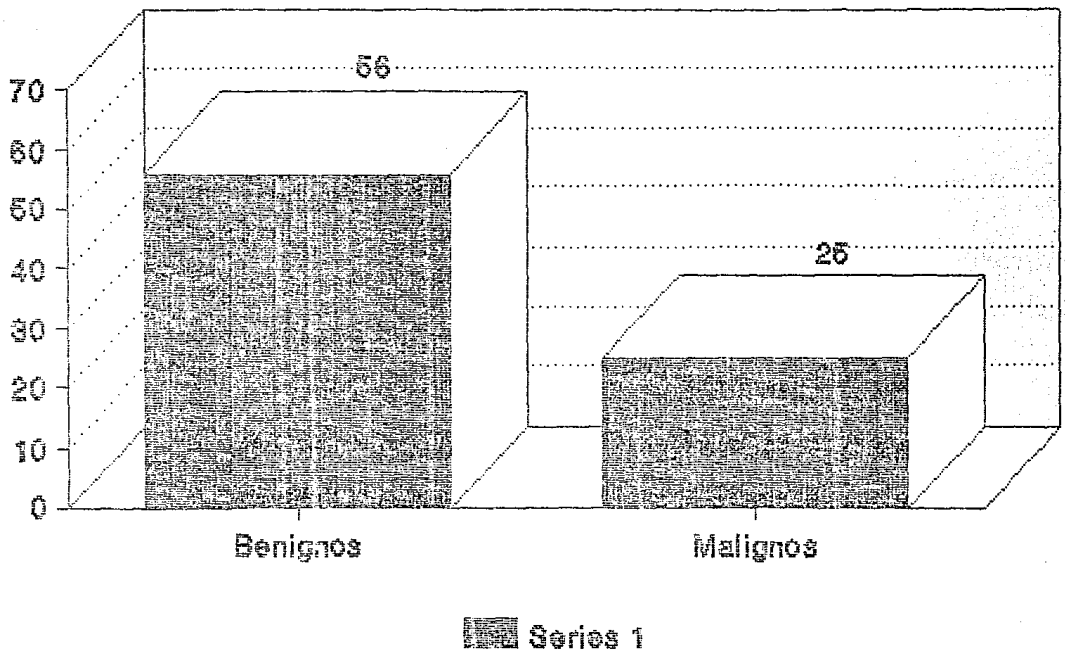

TOTAL 81 CASOS

TUMORES OSEOS
SEVERIDAD POR SEXO

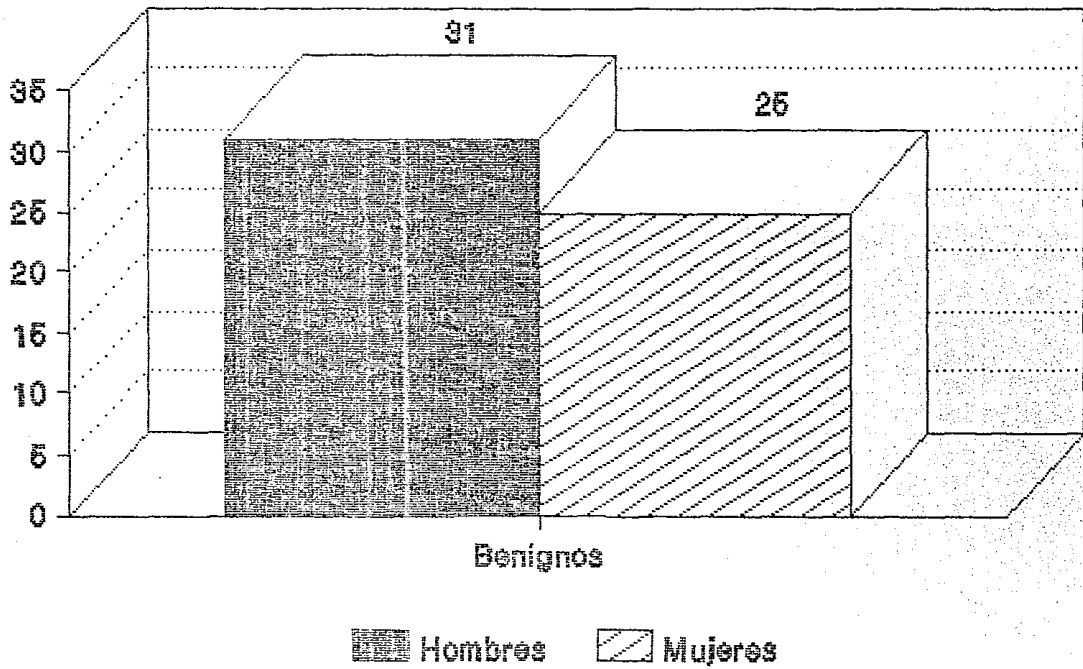

TOTAL 56 CASOS

TUMORES OSEOS
SEVERIDAD POR SEXO

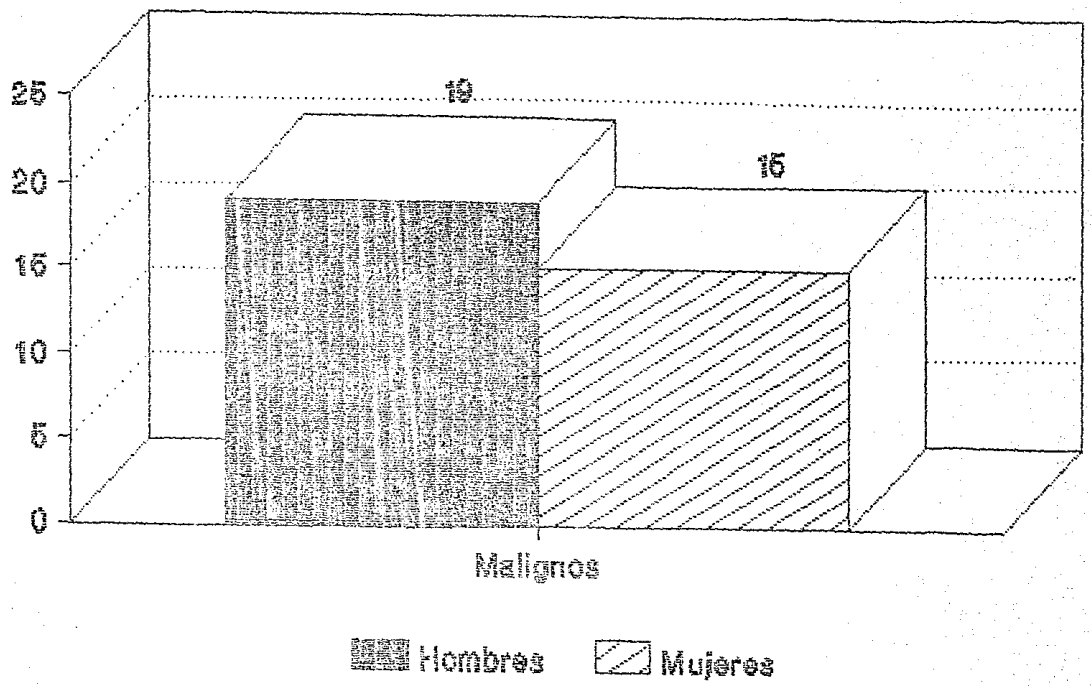

TOTAL 25 CASOS

TUMORES OSEOS
FRECUENCIA ANATOMICA

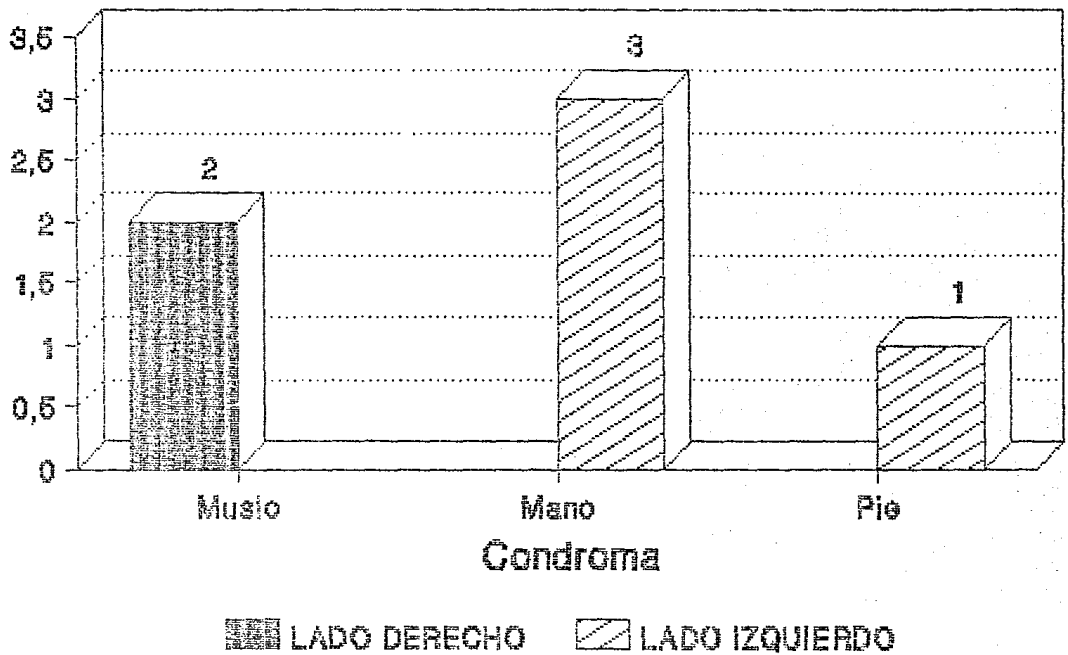

TOTAL 6 CASOS

TUMORES OSEOS
FRECUENCIA ANATOMICA

Osteocondroma

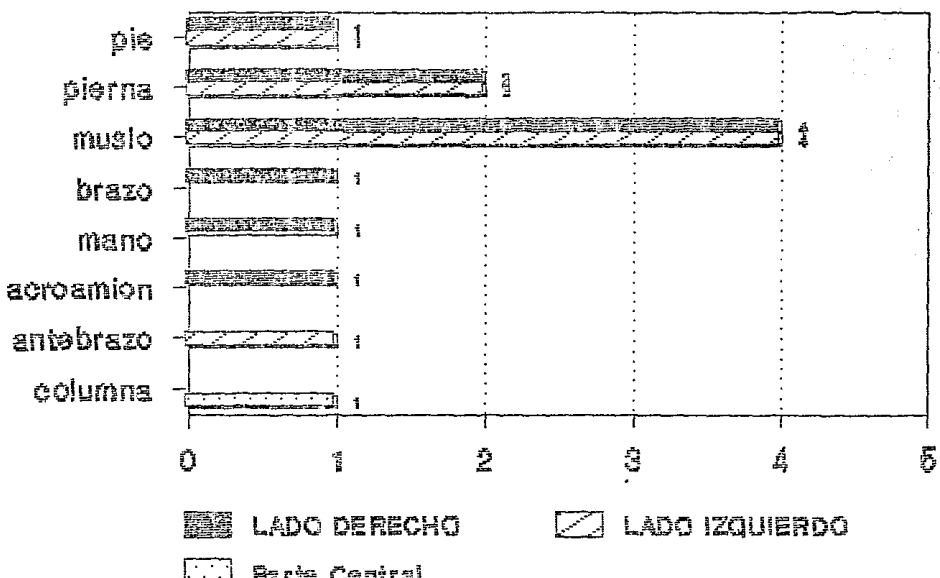

TOTAL 19 CASOS

TUMORES OSEOS

SITIO ANATOMICO

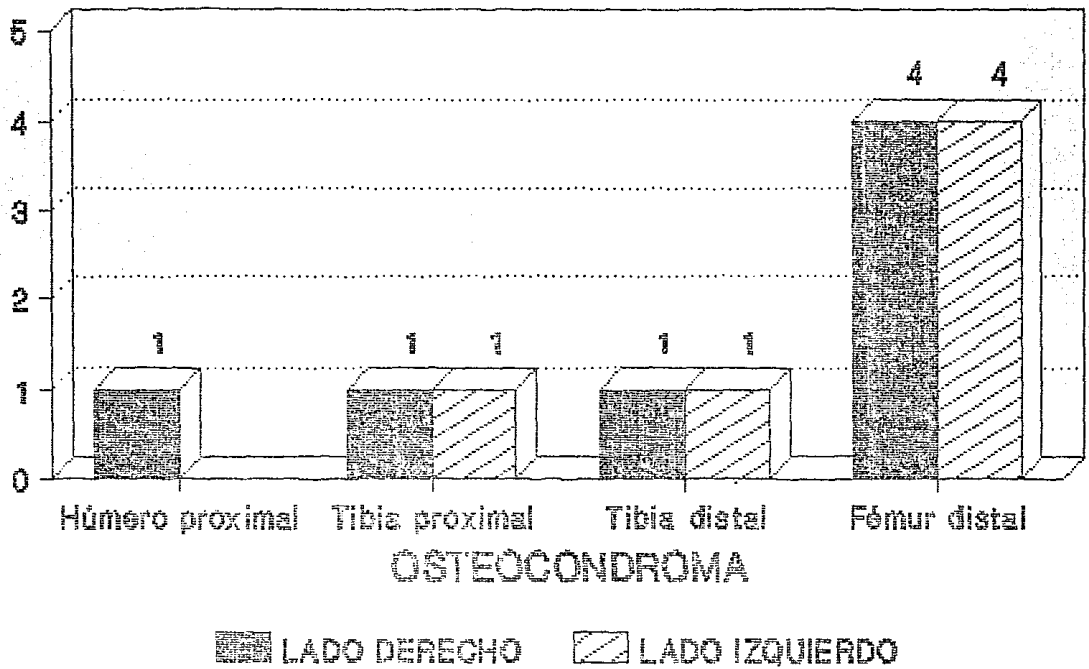

TUMORES OSEOS
FRECUENCIA ANATOMICA

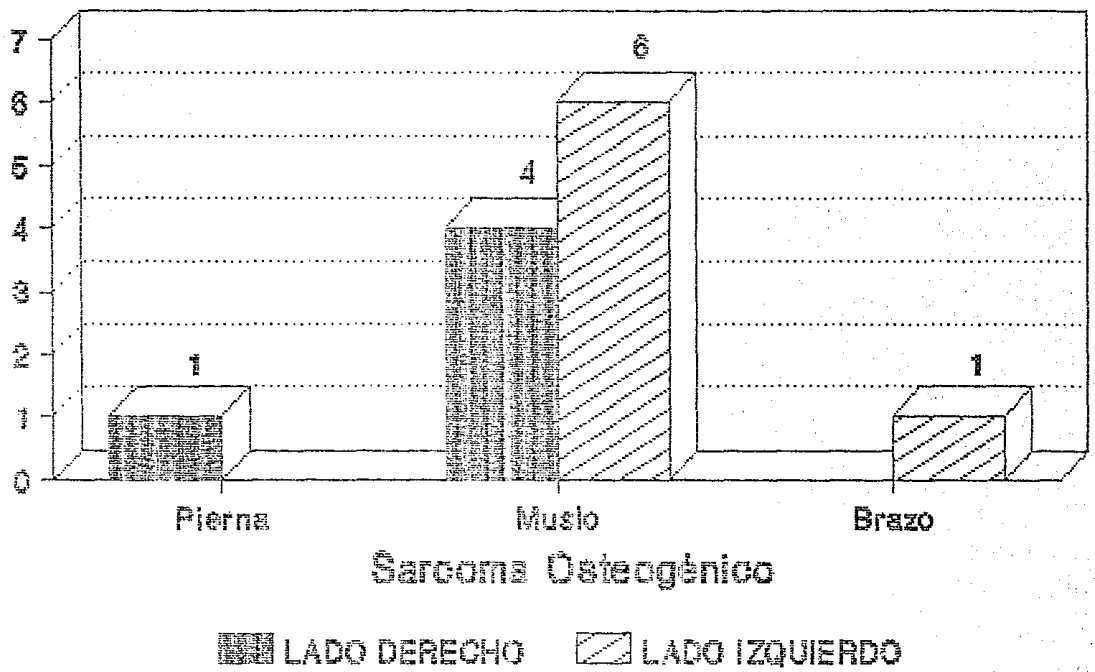

TOTAL 12 CASOS

TUMORES OSEOS
FRECUENCIA ANATOMICA

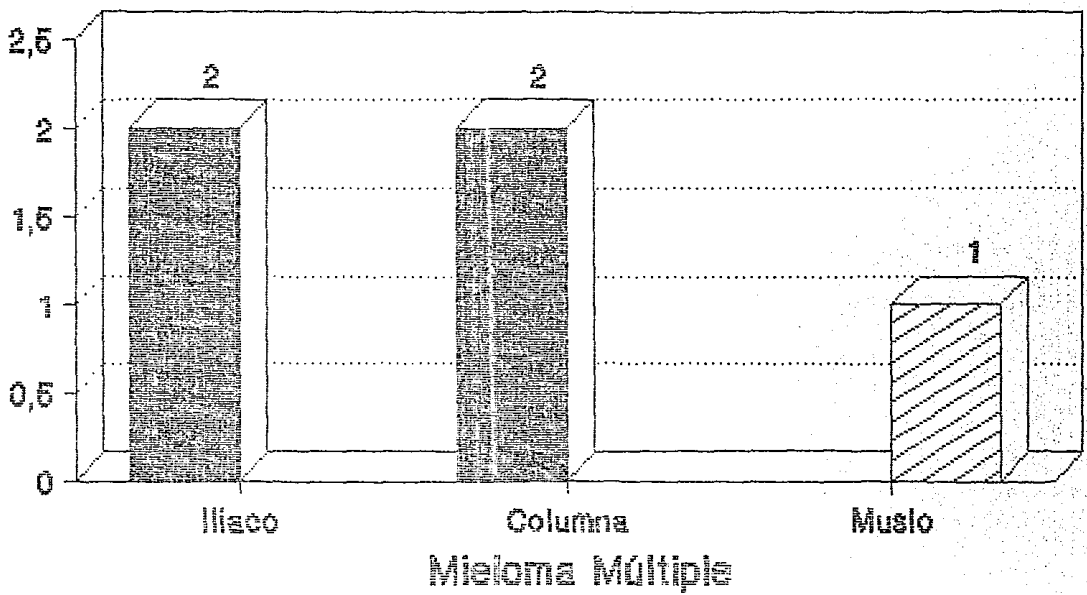

TOTAL 6 CASOS

TUMORES OSEOS
FRECUENCIA ANATOMICA

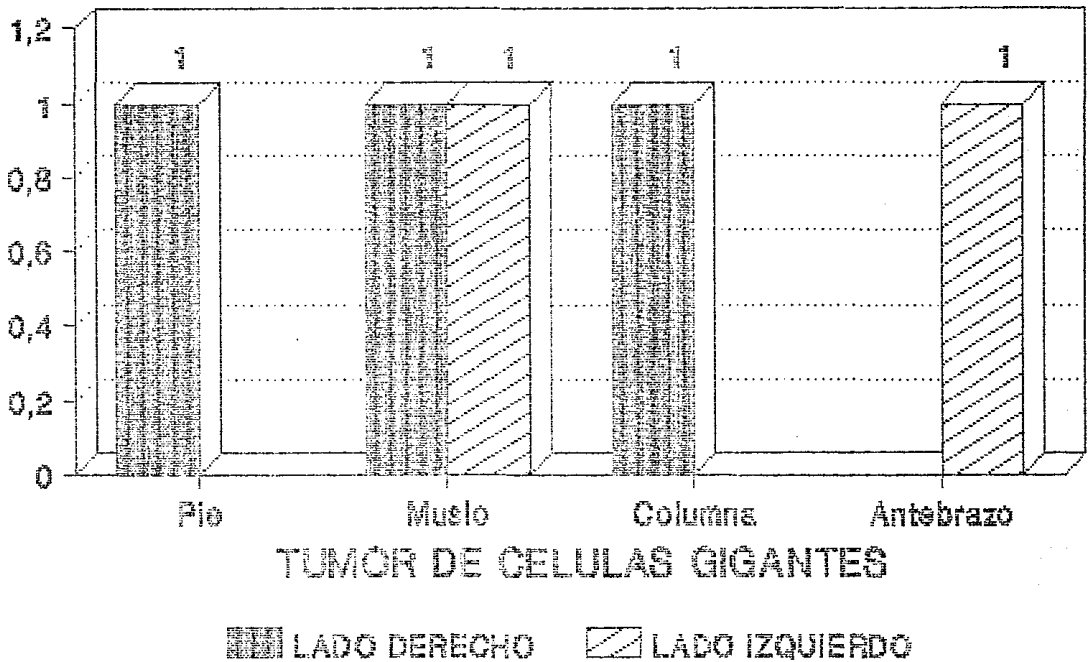

TOTAL 6 CASOS

TUMORES OSEOS

FREGUENCIA ANATOMICA

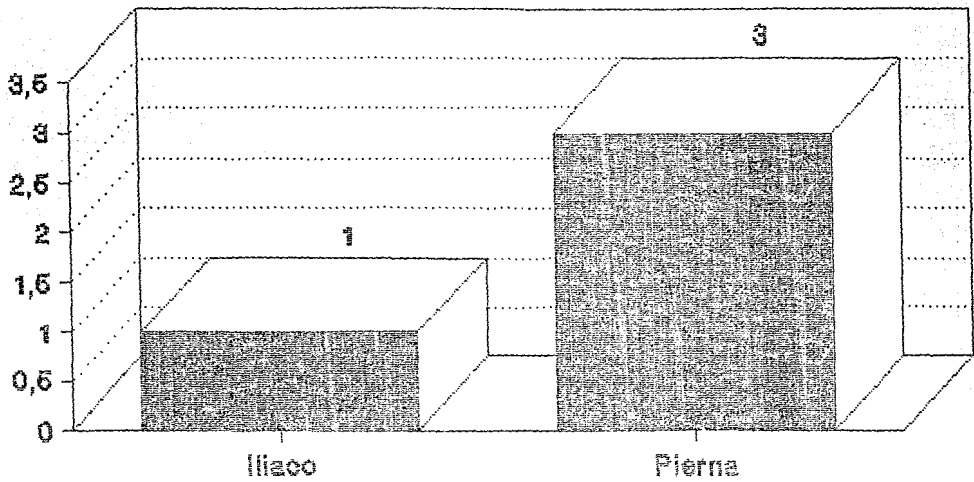

QUISTE OSEO ANEURISMATICO

LADO DERECHO

TOTAL 4 CASOS

TUMORES OSEOS
FRECUENCIA ANATOMICA

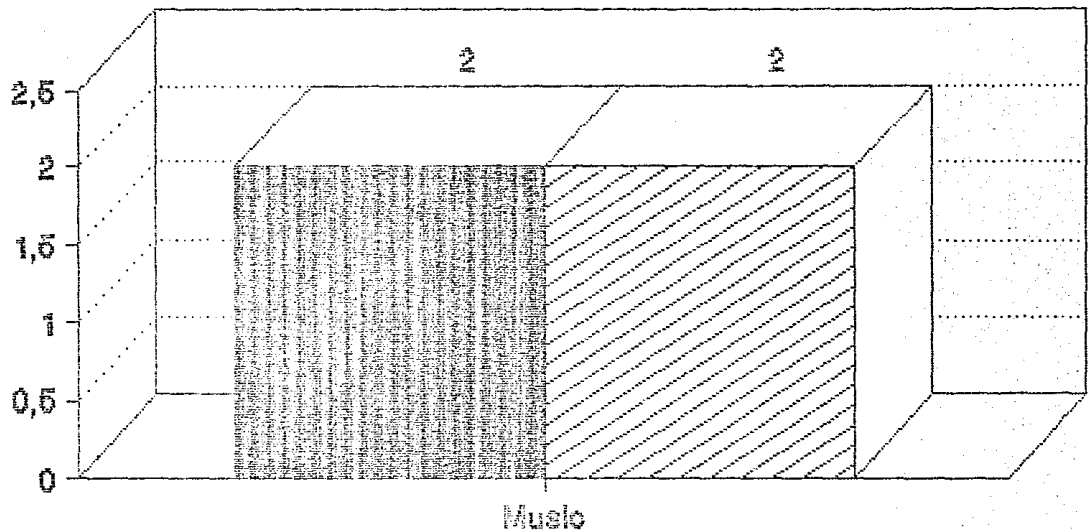

DEFECTO FIBROSO METAFISARIO

LADO DERECHO LADO IZQUIERDO

TOTAL 4 CASOS

TUMORES OSEOS
SITIO ANATOMICO

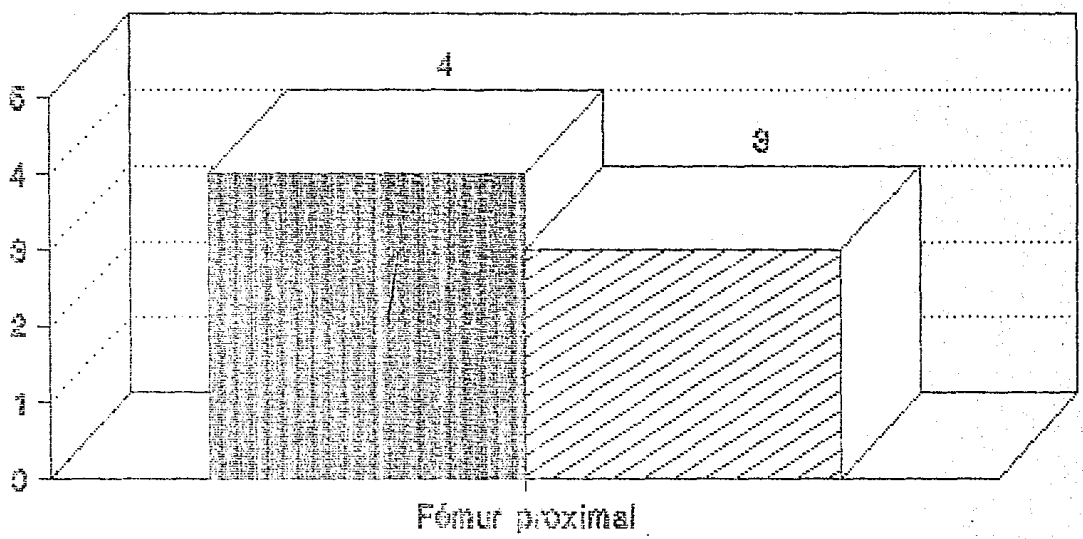

DISPLASIA FIBROSA

LADO DERECHO LADO IZQUIERDO

TUMORES OSEOS

SITIO ANATOMICO

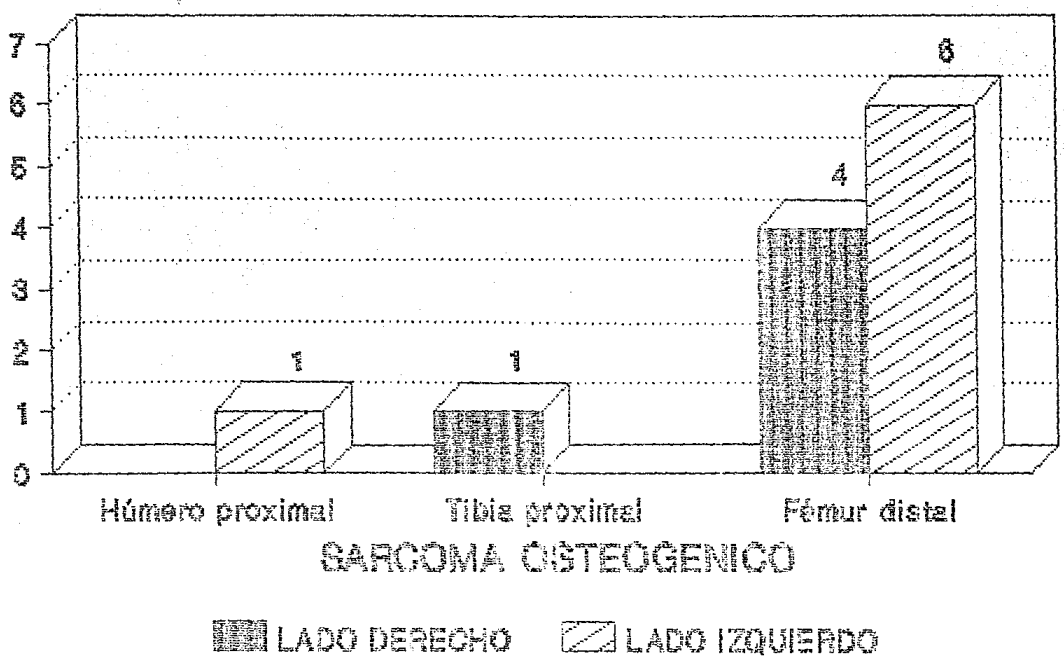

TUMORES OSEOS

SITIO ANATOMICO

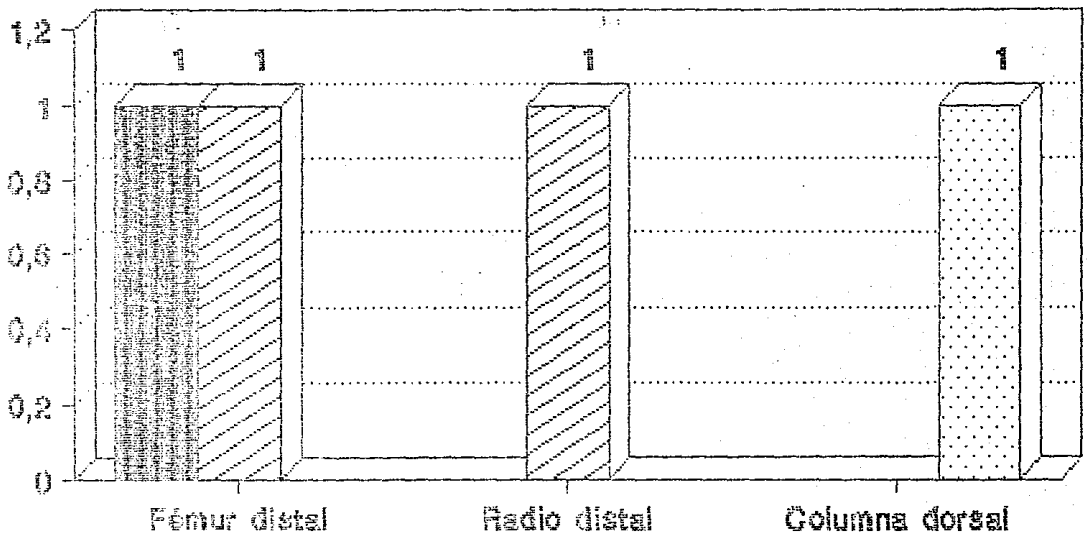

TUMOR DE CELULAS GIGANTES

LADO DERECHO LADO IZQUIERDO PARTE CENTRAL

TUMORES OSEOS
SITIO ANATOMICO

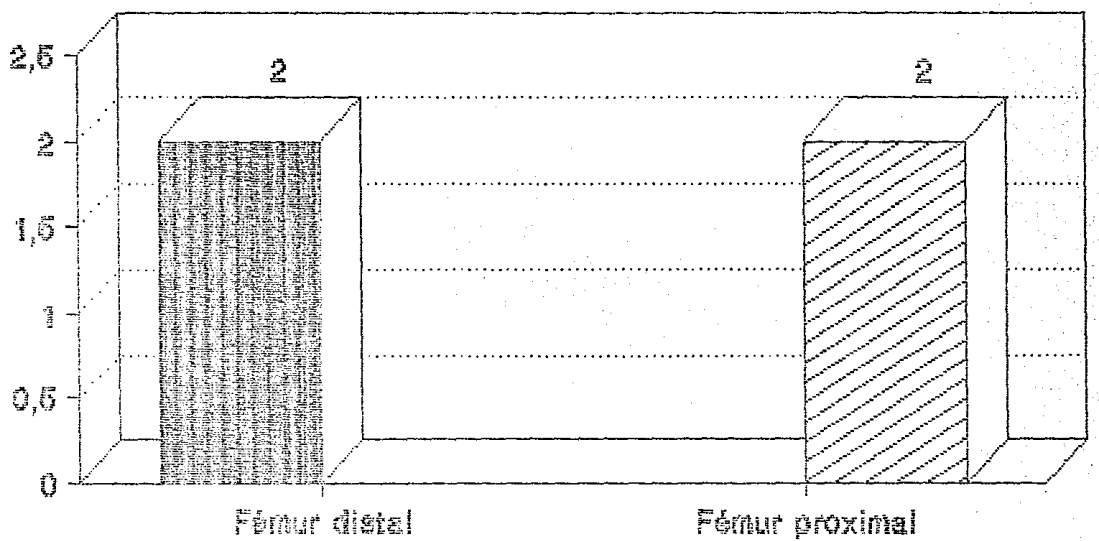

DEFECTO FIBROSO METAFISARIO

LADO DERECHO LADO IZQUIERDO

TUMORES OSEOS
FRECUENCIA ANATOMICA

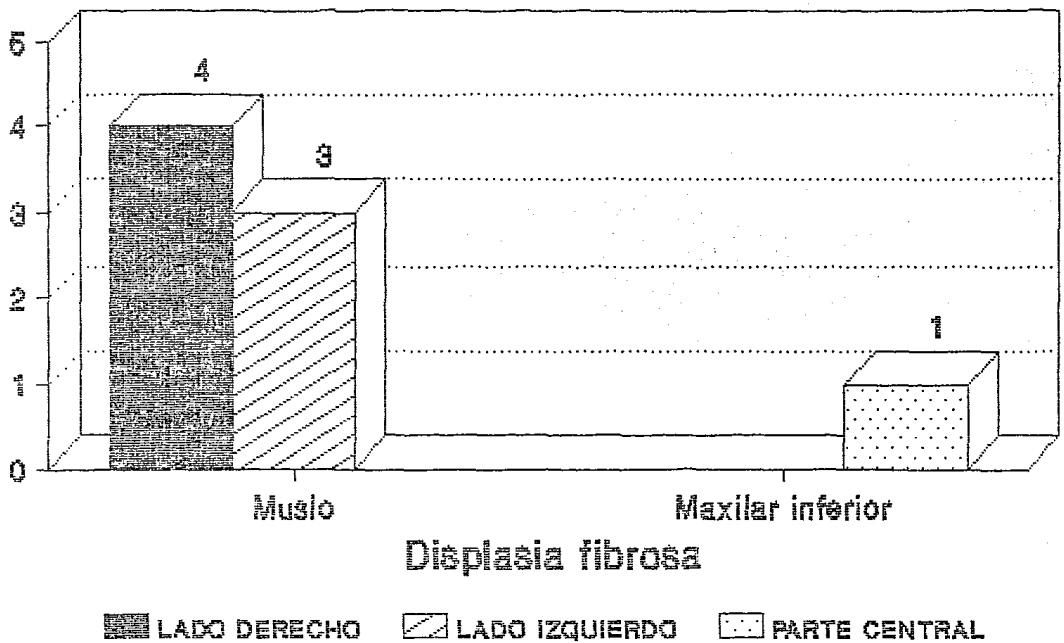

TOTAL 8 CASOS

maligno no clasificado de maxilar inferior, ostiocitoma, ameloblastoma de maxilar superior y fibroma desmoplásico, con solo un caso en 10 años, de cada uno de ellos.

DESCRIPCION DE CARACTERISTICAS CLINICAS MAS IMPORTANTES DE LOS TUMORES DESCRITOS

Como todos los componentes del hueso se derivan del mesodermo, los tumores óseos se componen en potencia de cualquiera de sus cuatro tipos básicos de células; es decir, fibroblasto, condroblasto, osteoblasto (serie de células mesenquimatosas) y serie reticulomielógena.

Las dos manifestaciones que hacen que el paciente con tumor óseo busque atención médica son dolor y existencia de una masa no común. El dolor es característico en el tumor maligno; por el contrario, el tumor benigno tiende a ser indoloro a menos que produzca algunas dificultades mecánicas o de por resultado fractura en terreno patológico. En las lesiones malignas el dolor, ya sea intermitente o continuo, persiste de manera típica. Aumenta con la actividad pero como ocurre en la mayoría de los casos, empeora durante el sueño nocturno. Puede ser de intensidad extrema, en especial cuando se localiza en una zona en la que hay poco espacio para la expansión tumoral. Crecimiento rápido y hemorragia tumorales aumentan la intensidad del dolor. Otros síntomas de tumores óseos son debilidad, cojera y cierto grado de incapacidad, según el sitio en que se encuentre el tumor y su efecto sobre los tejidos circundantes.

La existencia de una masa palpable es un dato importante de la exploración física. La sensibilidad local es común en los tumores malignos o en caso de fractura en terreno patológico. La amplitud de los

movimientos articulares puede estar limitada a causa del tono muscular o de interferencia mecánica. Se sospecha tumor vascular si la elevación o la presión firme sostenida producen disminución de su tamaño, si este aumente cuando se aplica torniquete venoso o si existe un frémito o una pulsación palpable.

En la mayor parte de los casos el aspecto radiográfico sirve para distinguir un tumor maligno de un benigno, aunque a veces el diagnóstico diferencial puede ser difícil o incluso imposible. El tumor óseo primario maligno se caracteriza por tamaño masivo, contorno irregular y destrucción invasora del hueso. El hueso que rodea a la zona de invasión tumoral no tiene separación definida con el tumor. En muchos tumores primarios el cuadro es una combinación de destrucción y neoformación ósea; se puede producir hueso reactivo bajo el periostio elevado a nivel del borde del tumor, y constituye el llamado triángulo de Codman. El hueso no suele entrar en expansión más allá del tumor. La corteza sufre erosión activa. Suele ser visible una masa de tejidos blandos en las radiografías si el tumor lleva mucho tiempo de evolución. En el sarcoma osteógeno, por ejemplo, se producen tanto destrucción como neoformación ósea y la masa de tejidos blandos puede tener calcificación.

La destrucción ósea, con hueso reactivo o sin él, es más característica de otros tumores, como sarcoma de Ewing, mieloma múltiple y variedades osteolíticas del sarcoma osteógeno. El aspecto radiográfico de las neoplasias malignas suele ser muy específico, con contornos bien definidos. Puede haber áreas centrales rarificadas con poco hueso reactivo o sin el o un área delgada de esclerosis circundante. La expansión de la corteza regional es bastante característica en ciertos tumores. En algunos ocurre destrucción de hueso, y este suele estar bien definido en los bordes de la lesión. En otros, la

mayor parte del tumor está compuesta por hueso normal esencial, como ocurre en el osteocondroma.

TUMORES FORMADORES DE TEJIDO OSEO:

BENIGNOS

1 OSTEOMA: "Lesión benigna, constituida por tejido óseo maduro y bien diferenciado con una estructura predominantemente laminar, y de crecimiento muy lento".

Se distinguen tres tipos diferentes:

- Osteoma convencional clásico (exostosis ebúrnea)
- Osteoma yuxtacortical (parostal)
- Osteoma medular (enostosis)

CLASIFICACION DEL OSTEOBLASTOMA

osteoblastoma circunscripto (osteoma osteoide) nido menor de 2 cm	cortical esclerosante medular (esponjoso) perióstico	con poca o ninguna esclerosis
Osteoblastoma genuino (osteblastoma benigno); nido mayor de esclerosante	medular (esponjoso) perióstico	con escasa o ninguna esclerosis

2 cm	(periférico) cortical
Osteoblastoma multifocal	medular periférico (yuxtacortical)

esclerosante

El osteoma convencional compromete casi exclusivamente huesos de osificación intramembranosa, preferentemente la tabla externa de la calota y los senos paranasales, más comunmente los senos frontal y etmoidal.

Muchos de los osteomas de huesos largos o planos representan hiperostosis postraumáticas u osteocondromas sésiles de larga data.

Los osteomas de los huesos del cráneo se encuentran en todos los grupos etarios, pero los osteomas yuxtacorticales de los huesos largos no se observan en la primera década, siendo más comunes en la segunda y cuarta décadas. Son generalmente asintomáticos o la principal molestia es la aparición de tumefacción, de lento crecimiento en tamaño y de consistencia dura. Una complicación infrecuente es la obstrucción del ostium de un seno paranasal o proptosis. Son más frecuentes en mujeres en una proporción de 2 a 1.

Radiográficamente se observa una masa ósea densa, radioopaca, generalmente sin estructura, mostrando bordes mal definidos, a menudo lobulados, habitualmente de menos de 3 cm de diámetro. Los osteoamas yuxtacorticales (parostales) de los huesos largos fueron generalmente de mayor tamaño, más alargados, y a veces lobulados.

Desde el punto de vista anatomopatológico, la mayoría de los osteomas son masas óseas densas y compactas, adyacentes a la cortical subyacente con una superficie bien delimitada, a menudo lobulada, cubierta por una delgada membrana fibrosa que a veces parece estar en continuidad con el periostio; raras veces, la lesión es de naturaleza más esponjosa.

Histológicamente consiste en gruesas trabéculas de hueso predominantemente maduro laminar, formando una masa ósea densa, similar al hueso cortical compacto; los espacios medulares intertrabeculares son generalmente estrechos y están ocupados por médula activa o adiposa, usualmente sin actividad osteoblástica u osteoclástica.

El tratamiento está indicado sólo en pacientes con síntomas clínicos o por razones estéticas. Consiste simplemente en la escisión como la que se utiliza para el tipo convencional de osteoma craneal.

El osteoma yuxtacortical de los huesos largos debe ser extirpado en todos los casos, incluyendo la cortical subyacente, ya que es imposible descartar clínicamente y radiológicamente un osteosarcoma yuxtacortical. Un diagnóstico definitivo puede hacerse sólo luego de un cuidadoso estudio patológico de la lesión completa.

OSTEOBLASTOMA CIRCUNSCRIPTO (osteoma osteoide)

"Lesión osteoblástica benigna, caracterizada por su tamaño pequeño (por lo general, menos de 1 cm), sus bordes claramente delimitados y la presencia habitual de una zona periférica de neoformación ósea reactiva. Histológicamente, consta de un tejido

celular, muy vascularizado, compuesto por hueso inmaduro y tejido osteoide".

Es una lesión más frecuente en hombres (2:1); más del 50% de los pacientes oscilan entre 11 y 20 años; el fémur y la tibia son las localizaciones más frecuentes, seguidas por los huesos largos de las otras extremidades.

El síntoma clásico es el dolor de severidad creciente, que no es aliviado por el descanso y que frecuentemente es más intenso por la noche; es referido a veces a una articulación vecina y generalmente es aliviado espectacularmente con la aspirina, hecho notado por Jaffe y Lichtenstein; atrofia muscular, tumefacción localizada y aumento de la sensibilidad son hallazgos frecuentes en las lesiones superficiales. En ocasiones llega a confundirse, cuando se encuentra en la periferia de una articulación, con artritis.

La localización en la columna es común y habitualmente se asocia con escoliosis dolorosa, con la concavidad hacia el nido, debida a espasmos de los músculos paravertebrales, y menos frecuentemente con dolor ciático.

Radiográficamente se distinguen 3 tipos de acuerdo a la localización del nido:

1 cortical
2 medular o esponjoso (endostal)
3 subperióstico

Es importamte obtener radiografías de buena calidad. La extensa esclerosis puede enmascarar el nido, en cuyo caso la tomografía, y ocasionalmente la centellografía o la tomografía computada son los métodos más satisfactorios para localizar el foco

central radiolúcido. La angiografía puede ser útil para demostrar el nido hipervascularizado en los casos difíciles y para distinguirlos de los abscesos óseos intracorticales usualmente menos vascularizados. El examen radiográfico del block obtenido en la sala de operaciones puede ser útil para asegurarse de la extirpación completa del nido.

El cuadro histológico representa un proceso de dinámica remodelación ósea, con áreas de proliferación osteoblástica activa con formación de osteoide y trabéculas óseas plexiformes (inmaduras o reticulares) irregularmente mineralizadas, alternando con reabsorción ósea osteoclástica, separadas por tejido conectivo laxo, rico en vasos sanguíneos capilares hiperémicos. En la parte central del nido, puede predominar el tejido óseo inmaduro, y este es responsable de la imagen radiológica generalmente más densa que el hueso normal; por otra parte, el tejido osteoide puede ser más abundante en esta zona, determinando una imagen traslúcida. A veces alterna un área osteoide central con otra de hueso reticular, seguida hacia la periferia por otra área osteoide. Esta disposición es responsable del aspecto radiográfico conocido como "secuestro anular".

El mecanismo del dolor, el que a menudo es desproporcionado con respecto al pequeño tamaño de la lesión, está relacionado presumiblemente con su naturaleza extremadamente vascular y con el aumento de la tensión. El dolor se produce por la presión de los nervios locales.

OSTEOBLASTOMA GENUINO (osteoblastoma u osteoblastoma benigno)

Es menos común que el osteoma osteoide convencional.La mayoría de los casos de este grupo corresponden a las formas clásicas de osteoblastoma,

mostrando un nido de más de 2 cm. Existe una ligera preferencia por el sexo masculino, con edades que varían de 4 a 54 años; la localización varía siendo los sitios más frecuentes la columna, sacro, fémur, tibia, costillas, iliaco y pubis, siendo medular o perióstico.

TUMORES MALIGNOS DEL HUESO

SARCOMA OSTEOGENO

Probablemente el más común de los tumores malignos, el sarcoma osteógeno se desarrolla a partir de céulas de la serie mesenquimatosa, que forman osteoide neoplásico y tejido óseo ya sea de manera directa o indirecta por crecimiento rápido del tumor a través deuna etapa cartilaginosa del desarrollo.. El sarcoma osteógeno típico se desarrolla en el interior del hueso. Una entidad patológica relacionada pero aún distinta de la lesión central es el sarcoma osteógeno yuxtacortical que se desarrolla relacionado con el periostio y el tejido conectivo paróstico inmediato. Es menos común, pero tiene pronóstico mucho mejor. En general, ocurre en el grupo de 10 a 25 años, aunque se han encontrado en individuos de cinco y de 50 años de edad. Cuando el sarcoma osteógeno se desarrolla en una persona de mayor edad deberá pensarse en la posibilidad de transformación maligna de una enfermedad ósea benigna persistente, como enfermedad de Paget. La frecuencia en el varón es doble que en la mujer, y suele estar localizado cerca de la región metafisaria de un hueso largo, pero a veces su sitio es diafisario. Los sitios más comunes son extremidad inferior de fémur y extremidad superior de tibia, y constituyen el 50% de los casos. El extremo superior del húmero y del fémur son los siguientes en frecuencia de localización. En ocasiones raras se puede encontrar en peroné, huesos

pélvicos o columna vetebral. Es extraordinariamente rara la ocurrencia en la parte distal de una extremidad. Hay grandes variaciones individuales en el grado de osificación que se encuentra en el sarcoma osteógeno.

CUADRO CLINICO La manifestación inicial es el dolor localizado a la parte afectada. Al principio es intermitente, pero en cuestión de semanas se hace intenso y constante. Puede haber antecedentesde traumatismo que produjo malestar a nivel del tumor. Cuando está afectada una extremidad inferior quizá exista cojera antálgica. Conforme progresa el problema se observará tumefacción local. Puede haber también aumento de la temperatura local y de la sensibilidad a la presión. Su firmeza varía, según el grado de osificación . El tumor puede hacerse visible conforme aumenta el tamaño. Otros datos son limitación de los movimientos articulares y atrofia muscular por desuso. En el momento del diagnóstico suele ser bastanteaceptable la salud general del pequeño; sin embargo, a vecesen caso de neoplasia de crecimiento rápido ya habrán ocurrido metástasis pulmonares en las etapas iniciales y que el estado general será muy malo. El trastorno que precipita la consulta con el médico puede sera veces una fractura en terreno patológico e través de la lesión.

El tumor se inicia en la cavidad de un hueso largo, cerca de la metáfisis, pero en el momento que se reconoce ya ha penetrado y se ha extendido a través de la corteza y elevado el periostio y en los casos más avanzados, la barrera perióstica puede estar rota, invadiendo el tejido muscular vecino. En general, la zona central tiene osificación más densa que las zonas periféricas.-Las porciones osificadas son de consistencia arenosa y tienen coloración amarillenta; las zonas más celulares son elásticas y de color blanquecino. En el corte sagital de un

ejemplar amputado los límites del extrewmo epifisario del tumor no se distinguen con claridad. La placa epifisaria es violada con menos frecuencia que la pared cortical, y se conserva íntegra hasta una frase muy avanzada de la enfermedad, cuando el cartílago hialino articular sirva para bloquear la extensión de la neoplasia hacia la articulación. Hacia el extremo diafisario el tumor que avanza se manifiesta como tapón cónico que marca los límites de crecimiento de la lesión en sentido longitudinal a lo largo de la diáfisis. Puede ocurrir a veces extensión saltona, hecho que debe tenerse en cuenta al determinar el nivel ótimo de amputación.

El cuadro microscópico se divide en cuatro tipos eguín Aegerter, en el primero la producción de osteoide es predominante; en el segunto tipo se forman tanto osteoide como cartílago; en el tercer tipo no se producen osteoide ni cartílago, pero si colágena. En el cuarto hay pocas indicaciones o ninguna de la existencia de estas substancias intercelulares.

Presenta un cuadro radiográfico típico caracterizado por cambios destructivos y osteoblásticos. La neoplasia suele iniciarse de manera excétrica en la región metafisaria de un hueso largo. La destrucción ósea se manifiesta como pérdida del patrón trabecular normal y aparición de defectos radiolúcidos irregulares y mal definidos. La neoformación ósea puede ser neoplásica o reactiva y aparece en forma de zonas de radiopacidad aumentada. La corteza se encuentra invadida por el tumor que crece a juzgar por la destrucción de la pared cortical y de la elevación del periostio. El aspecto de "explosión solar" es producido por la formación de espículas de hueso nuevo precipitadas en sentido perpendicular a la diáfisis a lo largo de los vasos que pasan desde el periostio hacia la corteza. El

triángulo de Codman tiene su base perpendicular a la diáfisis, y es creado por el hueso reactivo subperióstico nuevo; no es característico del sarcoma osteógeno, puesto que se observa también en la osteomielitis y en el sarcoma de Ewing. La masa de tejidos blandos será perceptible en las radiografías en cuanto el tumor avance más y atraviese la corteza.

El único dato de laboratorio de importancia es la elevación de la fosfatasa alcalina sérica en ciertos casos, y refleja la osteogénesis en el tejido neoplásico.

El pronóstico es grave; es el más malignos de los tumores óseos primarios; tiene una mortalidad aproximada del 95%; son cruciales diagnóstico temprano y tratamiento inmediato. Otra consideración importante es la localización del tumor; cuanto más cercano esté al tronco mayor la cifra de mortalidad es más alta.

TRATAMIENTO: Es radical; el diagnóstico clínico y radiográfico de sarcoma osteoide siempre debe confirmarse mediante biopsia abierta suficiente antes de ejecutar amputación. El carcinoma metastático y otras lesiones malignas, como el tumor de Ewing, se confunden con facilidad con el sarcoma osteógeno. Los trastornos benignos que debemos tomar en cuenta en el diagnóstico diferencial son granuloma eosinófilo, quiste óseo aneurismático, osteomielitis piógena, callo exuberante y miositis osificante activa.

Siempre hay peligro de que el tumor se extienda como resultado de la biopsia abierta. Se ha dicho que la biopsia siempre retrasa el tratamiento radical; sin embargo, nunca se justifica la amputación de la extremidad de un paciente con una lesión benigna como resultado de diagnóstico precipitado de malignidad.

Para prevenir la diseminación de las céulas neoplásicas hacia los conductos vasculares es aconsejable utilizar un cuchillo diatérmico de coagulación durante la biopsia. Si el cirujano ha decidido hacer amputación inmediata con certificación del diagnóstico mediante corte por congelación, se aplica un torniquete doble y se ejecuta la amputación a nivel elegido entre los dos torniquetes.

El nivel de amputación se determina previamente mediante escrutinio cuidadoso de las radiografías. El sarcoma osteógeno puede reaparecer en el muñón de amputación, por lo que es mejor amputar la extremidad en el sitio proximal al hueso afectado. Cuando el tumor está localizado en la parte distal del fémur las pruebas empíricas indican que los resultados de la desarticulación de la cadera no mejoran sobre la amputación en la parte alta del muslo, sin embargo, si el sarcoma se extiende hasta el tercio medio del fémur, se recomienda la desarticulación de la cadera. Cuando la tibia es el sitio de implantación de la lesión maligna se ejectua desarticulación de la rodilla. En cuello de fémur, amputación del cuarto caudal. En la parte alta del húmero, amputación del cuarto proximal.

Antes de que se ejecute la cirugía radical, es esencial eliminar la posiblidad de metástasis; el sarcoma osteógeno se disemina hacia los pulmones con prontitud relativa, y el hecho de que las radiografías de tórax sean negativas no elimina de manera necesaria la posibilidad de siembras pulmonares. Pueden pasar varios meses antes de que las metástasis adquieran tamaño suficiente para hacerse perceptibles. Si ya han ocurrido metàstasis pulmonares en el momento del diagnóstico diferencial, la decisión de amputar o no dependerá de factores como grado de incapacidad de la extremidad afectada por dolor local, estado general del paciente y

pronóstico inmediato y resistencia emocional del paciente y de sus padres. El tumor puede ser tan doloroso que el único medio de controlar la miseria del dolor es la amputación.

Green adoptó las siguientes consideraciones ténicas:

La extirpación temprana no susplende el desarrollo y crecimiento de las metástasis, y a menudo parece acelerarlas.

Las pruebas sugieren que las células tumorales entran en la circulación desde el principio, y no parecen enclavarse en el pulmón y propagarse como metástasis durante un tiempo considerable.

Esta inhibición del crecimiento de las implantaciones metastásicas puede deberse al hecho de que durante un periodo el tumor primario estimula cierto grado de inmunidad.

Más aún, si la inmunidad es un factor que inhibe el crecimiento de las metástasis, la muerte de las células por radiaciones sería un factor que estimulará la inmunidad subsecuente.

Si las células entran en la circulación desde el tumor primario, sería muy conveniente hacer todo lo que afecte su viabilidad antes de que lo dejen.

En estas condiciones, se sugiere el siguiente plan de manejo:

1.- Radiación de duración corta previa a la biopsia: 1000 a 1200 r durante cinco a seis días, con biopsia el mismo día de la última radiación.
2.- Biopsia abierta suficiente.

3.- Radiación después de la biopsia, de 6000 a 8000 r administradas en dosis divididas.

4.- Amputación de inmediato al final de este tratamiento.

TUMORES FORMADORES DE TEJIDO CARTILAGINOSO

BENIGNOS: OSTEOCONDROMA

Se caracteriza por una proyección ósea con capuchón de cartílago que hace protrusión desde la superficie del hueso afectado. Probablemente no sea una neoplasia verdadera, sino una alteración del desarrollo en la cual hay un trastorno de localización y dirección del crecimiento cartilaginoso.

Es el más común de los tumores óseos benignos, ocurre en adolescentes o niños pequeños, y la lesión se descubre entre los 10 y los 20 años en el 80% de los casos; se afectan ambos sexos por igual.

Cualquier hueso preformado en cartílago puede ser víctima de este trastorno, sin embargo en la mitad de los casos, abarca los huesos cilíndricos largos de las extremidades, y las localizaciones más comunes en estos casos serán metáfisis inferior del fémur y metáfisis superior de tibia. Otras áreas de predilección son parte proximal de húmero, parte distal de radio, parte distal de tibia y partes proximal y distal de peroné. La lesión suele localizarse en la región metafisaria y con el crecimiento se aleja de la placa epifisaria.

Se han propuesto dos teorías para explicar la patogenia del osteocondroma; la teoría perióstica de Muller señala que las exostosis son producidas por nidos pequeños de cartílago derivados de la capa de cambio de periostio; Vichow postuló la teoría de la plada epifisaria, que señala que la exostosis se deiva del cartílago de la placa epifisaria.

La lesión puede ser sesil o pediculada, y varía en diámetro desde 1 a 10 cm, su superficie es bastante nudosa, puede parecer una meseta, hemisférica o forma de coliflor, con contorno tubular con extremo dentado. Está cubierta de periostio delgado, que se adhiere a la superficie regular adyacente. Cuando se despega el periostio quedará expuesto el cartílago hialino de color blando azulado del capuchón. Durante el examen microscópico se observa osificación encondral normal a nivel de la unión de hueso y cartílago. Existen focos de células cartilaginosas proliferantes en las capas profundas; existe médula fibrosa impregnada por precipitaciones decalcio y cartílago calcificado.

El aspecto del capuchón cartilaginoso depende de la etapa de crecimiento; sufre cambios regresivos y tiende a entrar en involución y a desaparecer de manera gradual en el adulto de mayor edad. Sin embargo, los residuos de cartílago inerte pueden persistir durante una parte importante de la vida adulta, reactivarse y experimentar cambios condrosarcomatosos.

La lesión suele descubrirse de manera incidental durante la exploración radiográfica o durante la palpación de una masa que hace protrusión en la zona afectada; a menudo, el osteocondroma no es doloroso. Se producirá dolor, sin embargo, después de la lesión directa del turmo o después de una fractura a través del tallo de la lesiónpediculada; puede

hacer compresión de nervios, en especial si es grande; la compresión de la cauda equina puede ser resultado de lesión de columna lumbar; cuando tobillo o pie están afectdos, puede producir dificultades para andar o para usar zapatos.

Radiográficamente existe una protuberancia ósea que tiene localización yuxtaepifisaria, se dirige hacia la diáfisis y tiene la corteza y la esponjosa continuas con las del hueso afectado. El capuchón cartilaginoso no es visible.

Está indicada la extipración quirúrgica cuando hace compresión sobre nervios y vasos periféricos, interfiere con los movimientos articulares o cuando se fractura en la base con un traumatismo; durante la extirpación no debe alterarse el periostio ni capuchón cartilaginosos del tumor con objeto de impedir las reaparaciones de la lesión; es imperativo que no se lesione la placa epifisaria.

Los cambios condrosarcomatosos han sido notificados en menos del 1% de los casos de osteocondroma solitario.

EXOSTOSIS CARTILAGINOSA MULTIPLE

Esta alteración hereditaria generalizada relativamente rara del esqueleto se caracteriza por la existencia de protrusiones óseas múltiples. Se conoce también como condrodisplasia hereditaria deformante y aclasia diafisaria. Hay predilección por los varones en una proporción de 7 a 3. La afección es bilateral; se transmite como rasgo dominante, con manifestaciones de la enfermedad en la mitad de los descendientes de los pacientes afectados. El sitio de lesión puede ser cualquier hueso que se formó antes a partir de cartílago, pero están afectados con más

gravedad los huesos largos de las extremidades que costillas, columna vertebral, omóplato o pelvis.

Suele manifestarse durante la infancia, pero no lo hace al nacer; el diagnóstico se hace rara vez antes de los dos años de edad; los niños suelen ser llevados a exploración ortopédica porque los propios padres están afectados. En la infancia aparecen salientes sobre rodillas, tobillos y hombros, lo mismo que a nivel de la región metafisaria de los huesos largos; se observarán protuberancias en omóplato o caja costal; el aspecto nudoso del pequeño es tan característico que podemos hacer con facilidad el diagnóstico nada más por inspección clínica. Hay cortedad definida de las extremidades superiores e inferiores en relación con la longitud del tronco. La deformidad del antebrazo es bastante típica, el cúbito es más corto que el radio y éste último tiene arqueo hacia afuera; la cabeza radial puede estar luxada en sentido posteroexterno. La deformidad radiocubital se explica porque en condiciones normales cuatro quintas partes del crecimiento longitudinal del cúbito ocurren en sentido distal,por lo contrario, tres cuartas partes del crecimiento longitudinal del radio ocurren a nivel de su epífisis distal.

Radiológicmante existe ensanchamiento de la región metafisaria afectada, lo que indica modelación defectuosa del hueso; por lo demás, los datos radiográficos de las exostosis individuales son semejantes a los del osteocondroma.

El tratamiento debe ser cauto; si el tumor afecta la función articular o si hace compresión sobre nervios o vasos, estará indicada la extirpación. No debe colocarse de nuevo el periostio en su lugar porque la lesión puede reaparecer; la aparición simétrica puede dar por resultado discrepancias en la

longitud de las piernas, que requiere medidas correctoras como detención del crecimiento epifisario. No hay información exacta sobre la transformación sarcomatosa, sin embargo se ha visto que suele ocurrir en la exostosis del esqueleto axial en la vida madura.

LESIONES SEUDOTUMORALES

DISPLASIA FIBROSA

Es un término ideado por Lichtenstein y Jaffe para designar un trastorno que afecta de manera primaria al hueso y se acompaña en ocasiones de anomalías esqueléticas; el trastorno se caracteriza por la existencia de tejido osteofibroso en el interior de los huesos afectados.

Se clasifica en tres grupos:

MONOSTOTICO: Solo se afecta un hueso
POLIOSTOTICO: Se afectan muchos huesos
POLIOSTOTICO CON ANOMALIAS ENDOCRINAS: pueden ser pubertad precoz, maduración prematura del exqueleto o hipertiroidismo (síndrome de Albright).

El trastorno no es una afección rara y ocurre más a menudo en la mujer, en una proporción de 3 a 1; el tipo monostótico afecta con más frecuencia al fémur, tibia, costilla o hueso facial; el poliostótico tiene preferencia segmentaria en los huesos de una extremidad, por lo común la inferior; en este caso, suelen estar afectados fémur, tibia, peroné, algunos de los huesos del pie y una parte del iliaco. Los huesos del cráneo pueden estar afectados

al mismo tiempo que los de una extremidad superior; no existe conocimiento de la etiología.

En la displasia fibroso monostótica los datos dependen del sitio de lesión; puede haber dolor y cojera cuando está afectado el cuello del fémur, o tumefacción local cuando la lesión es superficial.

En la poliostótica los cambios son graves y originan dolor, cojera, acortamiento o arqueo y otras deformidades; la incapacidad puede ser grave. La deformidad en "cayado de pastor", con arqueo de la diáfisis femoral hacia afuera y deformidad vara del cuello femoral producirá una cojera del glúteo medio por pierna corta. Hay aumento de la susceptibilidad a la fractura en terreno patológico. Cuan se afectan los huesos de la cara existe deformidad grotesca progresiva.

La manifestación no esquelética más común de la enfermedad es pigmentación cutánea anormal producida por la existencia de una cantidad excesiva de melanina, sobre todo en las células epidérmicas basales. Este trastorno da por resultado manchas de color pardo amarillento de piel, que se han denominado manchas de café con leche. Pueden ser muy extensas y afectar áreas del tronco, cara y extremidades.

A veces hay maduración esquelética acelerada; la precocidad sexual se observa más a menudo en la mujer, llegando incluso a presentarse la menstruación a los 3 meses de edad. Otras anomalías no esqueléticas observadas son hipertiroidismo, diabetes sacarina y trastornos visuales resultantes de atrofia del nervio óptico por presión.

Los cambios radiográficos son producidos por la masa fibrosa sólida en el interior del hueso

afectado y la respuesta del hueso cortical regional a este tejido tumoral. La sonmbra radiolúcida sugiere aspecto quístico, con trabéculas delgadas calcificadas que dan a la lesión un aspecto esmerilado. Falta la reacción perióstica, salvo cuando ha ocurrido una fractura en terreno patológico; otras deformidades como coxa vara, deformidad en "cayado de pastor", aumento de la densidad de la base del cráneo y adelgazamiento del occipucio pueden ser observadas.

En las huesos largos las lesiones tiene localización metafisaria y se extiende hacia la mitad de la diáfisis; cuando son los huesos del cráneo, como frontal, etmoides o maxilares, hay aumento de la radiopacidad y engrosamiento notable; las órbitas reducen su capacidad y se obstruyen los senos paranasales; el diagnóstico diferencial debe tomar en cuenta hipertiroidismo primario o secundario, quiste óseo solitario, encondromas solitarios o múltiples, defectos de aclasia fibrosa, granuloma eosinófilo y neurofibromatosis.

El tejido lesionado tiene color blanco grisáceo y a veces rojizo cuando está vascularizado; su consitencia es firme y arenoso; puede haber quistes pequeños e islotes de cartílago hialino; histológicamente es una lesión fibrosa con fibras colágenas distribuidas con flojedad o verticiladas entre las que existesn trabéculas fibrosas óseas dispersas formadas por metaplasia ósea del tejido fibroso.

Está indicada la intervención quirúrgica cuando las lesiones se complican por fracturas o producen deformidad importante o progresiva que altera la integridad de la diáfisis o es desfigurante desde el punto de vista cosmético, o es sintomática y produce dolor; la operación consiste en extirpación

de la lesión mediante legrado e injerto óseo. El tratamiento radiológico está contraindicado, puesto que no es útil y puede producirse transformación maligna.

QUISTE OSEO ANEURISMATICO

Es un tumor óseo benigno solitario caracterizado por radiolucidez en "burbuja de jabón"; ocurre en niños mayores, adolescentes y adultos jóvenes.

No se conoce la etiología de la lesión; se cree que es resultado de algún trastorno circulatorio local, que produce aumento notable de la presión venosa y desarrollo de un lecho vascular dilatado ingurgitado dentro de la zona ósea afectada.

Localizaciones frecuentes son columna vertebral y huesos largos como el fémur; en la columna la lesión puede estar situada en el cuerpo vertebral o en los elementos neurales posteriores: pedículos, láminas o apófisis espinosas. En los huesos largos la localización es excéntrica, y abarca el extremo de las diáfisis a nivel de la región metafisaria; otras zonas en las que puede ocurrir esta lesión son astrágalo, rama superior del hueso púbico, diáfisis de la clavícula, metacarpianos o falanges.

Histológicamente se manifiesta por un quiste distendido de paredes delgadas que contiene una red de espacios en panal. Con el legrado de la pared el quiste presenta tejido blando de color pardo rojizo compuesto por trabéculas filamentosas de hueso con médula fibrosa y numerosas células gigantes.

Clínicamente la manifestación inicial es el dolor localizado de varias semanas o meses de duración; se es superficial, se palpará tumefacción sensible; al encontrarse cerca de una articulación es común cierto grado de rigidez y dolor en la articulación adyacente. Al afectarse la columna

vertebral hay dolor de espalda y espasmo muscular en el segmento afectado de la misma; con el crecimiento progresivo del tumor, la compresión de médula o raíces nerviosas puede producir déficits neurológicos como debilidad motora y trastornos de la sensibilidad en las extremidades. Si la lesión se encuentra en región lumbar puede haber pérdida del control de vejiga e intestino.

El área en "burbuja de jabón" de radiolucidez es el dato característico de la radiografía. La región afectada está muy distendida, tiene bordes ondulados y se encuentra dentro de una cub ierta en "cáscara de huevo" del hueso; no es rara la fractura incompleta; el quiste óseo aneurismático se inicia en le hueso poroso, pero pronto su localización es exéntrica.

El tratamiento consiste en extirpación quirúrgica o legrado del quiste y taponamiento de la cavidad con injerto óseo autógeno. Cuando no está al alcance y hace compresión en órganos vitales, puede se imposible la extracción completa. Sin embargo, el legrado parcial puede producir curación.

En columna vertebral, una vez extirpada la lesión; puede estar indicada la fusión espinal para estabilizar la región; el pronóstico es bueno si el proceso no ha producido cambios neurológicos antes del tratamiento.

DEFECTO FIBROSO METAFISARIO (fibroma no osificante; granuloma histiocitario xantomatoso)

Es una lesión ósea no noeplásica de etiología oscura, caracterizada por la presncia de tejido fibroso dispuesto en remolinos, conteniendo células gigantes multinucleadas, pigmento hemosiderínico e histiocitos cargados de lípidos.

La lesión es más común en varones, con incidencia más alta en la segunda década. Se encuentra más frecuentemente en fémur en la metáfisis inferior y la diáfisis, seguido por la tibia. El dolor es el síntoma principal en el 50%. Radiográficamente la lesión es radiolúcida, localizada excentricamente, habitualmente en la metáfisis de un hueso largo, pero a medida que crece se separa más de la placa epifisaria desplazándose hacia la diáfisis.

Histológicamente el proceso está caracterizado por un tejido fibroso con un aspecto arremolinado con una cantidad variable de fibras colágenas y fibroblastos, alternando con histiocitos cargados de hemosiderina; un número variable de células gigantes multinucleadas de tipo osteoclástico entremezcladas con elementos inflamatorios (linfo y plasmocitos) es otro hallazgo característico.

Los defectos fibrosos metafisarios son lesiones benignas que pueden solucionarse espontáneamente. El tratamiento está indicado solo en las lesiones grandes, con o sin síntomas clínicos o cuando existe el riesgo de una fractura en terreno patológico, y consiste en curetaje seguido por injerto óseo. La transformación maligna es extremadamente rara y solo hay un caso publicado.

TUMORES PROVENIENTES DE MEDULA OSEA

MIELOMA MULTIPLE "Tumor maligno, que habitualmente muestra compromiso óseo difuso ó múltiple, y que se caracteriza por la presencia de células redondas del tipo de las células plasmáticas pero con diversos grados de inmadurez, incluyendo formas atípicas. Las lesiones están a menudo asociadas con la presencia de proteínas anormales en sangre y orina, y ocasionalmente con la presnecia de amiloide o para-amiloide en el tejido tumoral o en otros órganos".

Las neoplasias plasmáticas fueron clasificadas en diversas categorías, de acuerdo a su apariencia macro y microscópica:

1 Mieloma múltiple (mieloma múltiple a células plasmáticas, mielomatosis o enfermedad de Kahler)
2 Mielomatosis no osteolítica diseminada (mielomatosis difusa descalcificante)
3 Mieloma "solitario"
4 Plasmocitoma extraesquelético
5 Leucemia de células plasmáticas
6 Linfomas malignos con diferenciación plasmacítica

El mieloma múltiple se asocia habitualmente con la producción de IgG, IgA, inmunoglobulina monoclonal de cadena liviana (Bence Jones) por las células tumorales, y la proteína M correspóndiente o el polipéptido es detectable en el suero u orina mediante técnicas inmunoquímicas. La inmunoglobulina anómala es ocasionalmente IgD o más raramente IgE; también han sido publicados mielomas con IgM, pero usualmente esta forma de producción de inmunoglobulina monoclonal se asocia con una enfermedad linfoplasmocitoide.

Es un tumor común que predomina en varones mayores de 40 años; en el caso del mieloma "solitario" la edad suele ser menor.

El mieloma compromete primariamente aquelllos huesos que en la vida adulta contienen médula activa y por lo tanto se encuentra principalmente en las vértebras, costillas, cráneo, pelvis y esternón; los huesos largos, la escápula y mandíbula son también afectados.

La manifestación clínica más frecuente es el dolor, de duración e intensidad variables, generalmente referido a la columna o región torácica; un síntoma inical común es la ciatalgia o lumbago, a veces acompañado de síntomas neurológicos, habitualmente como consecuencia de compresión de la médula espinal o de las raíces nerviosas luego de una fractura en terreno patológico de un cuerpo vertebral, o penetración del tumor dentro del canal medular. En más del 50% de los casos se encuentra anemia, asociada con tendencia hemorrágica anormal, y signos de insuficiencia renal; frecuentemente existe pérdida de peso, fiebre o debilidad generalizada.

Los hallazgos de laboratorio son anemia, a menudo severa, eritrosedimentación elevada, uremia, hipercalcemia; la fosfatasa alcalina es normal, excepto en los casos de fractura. El estudio de la médula ósea mediante punción medular esternal o ilíaca es fundamental; la presencia de numerosas células grandes, con uno o más núcleos atípicos es concluyente.

El estudio de las proteínas séricas y urinarias es de importancia diagnóstica. En la mayoría, la proteína sérica total está elevada debido a un aumento de la fracción globulina; la proteinuria de

Bence Jones se observa en el 40% de los casos, pero no es específica y se encuentra ocasionalmente en el carcinoma metastático. Los estudios electroforéticos e inmunoelectroforéticos han brindado una información diagnóstica más exacta y una determinación precisa de las diversas fracciones de globulinas e inmunoglobulinas y de sus posibles implicancias pronósticas.

La apariencia radiográfica es variable y depende del tipo clínico. En el mieloma múltiple clásico, más común, se ven numerosas lesiones osteolíticas, redondas y ovales, en sacabocado. La reacción perióstica o la esclerosis del borde de la lesión es infrecuente, pero puede ser encontrada luego de quimio o radioterapia.

El aspecto macroscópico de las lesiones esqueléticas varía ampliamente de acuerdo con los diferentes tipos. En el mieloma múltiple clásico, la médula ósea preferencialmente de los huesos cortos y planos, está reemplazada por pequeños nódulos, por lo general no mayores de 1 cm, con interposición de médula ósea normal; a menudo hacen coalescencia formando grandes nódulos que pueden ocasionalmente ocupar una porción importante de un hueso corto (vértebra o costilla), destruyendo hueso esponjoso y parte de la cortical, con penetración en los tejidos blandos vecinos. Los nódulos tumorales son grisáceos y de consistencia blanda. La destrucción ósea, a menudo considerable, causa frecuentes fracturas y colapso de los cuerpos vertebrales, determinando compresión de las raíces nerviosas de la médula espinal o de los nervios espinales. Excepcionalmentes, los nódulos de células plasmáticas pueden estar acompañados por depósitos locales de un tejido gris blanquecino de consistencia más firme, que corresponde a amiloide.

El proceso de intensa destrucción ósea en el mieloma múltiple es la causa de la hipercalcemia relativamente conspicua, con los depósitos metastáticos de calcio subsecuentes, especialmente en los pulmones y riñones.

En el tipo difuso de mielomatosis, la médula ósea está reemplazada totalmente o en granparte por un tejido grisáceo, a menudo hemorrágico, que infiltra difusamente el hueso esponjoso, acompañado por pequeños nódulos tumores, sin producir evidente destrucción ósea; la expresión radiográfica de este modelo está representada por una rarefacción ósea difusa, a menudo generalizada (osteoporosis).

En las lesiones localizadas, el tratamiento quirúrgico, consistente en la escisión amplia o en la resección en blok con o sin irradiación previa, puede ser aplicado a huesos que pueden ser extirpados sin pérdida apreciable de la función, como costillas, peroné, mandíbula y escápula. La radioterapia con un dosaje de 3000 a 4000 rads es otra alternativa en las lesiones localizadas, y es el tratamiento preferido en los tumores que no son accesibles a la cirugía, especialmente en aquellos localizados a los cuerpos vertebrales. Diversas drogas han probado ser efectivas, y se han ublicado buenos resultados con la mostaza de fenilalanina y con la ciclofosfamida, con o sin corticosteroides u otras drogas.

El pronóstico de la mielomatosis difusa o múltiple es desfavorable; alrededor del 50% mueren antes de los dos años de realizarse el diagnóstico, a menudo debido a insuficiencia renal, infecciones, anemia severa o amiloidosis generalizada.

SARCOMA DE EWING

Este tumor óseo maligno primario raro fué descrito por primera vez en 1921. Es elsegundo más común en el hueso que se encuentra en los niños, con predilección en edades de 10 a 15 años; si se encuentran ciertos datos semejantes en un niño menor de cinco años, el diagnóstico probable es neuroblastoma; después de los límites de edad estos datos pueden sugerir un carcinoma metastásico, y después de los 50 años, mieloma múltiple. El tumor es más común en el varón que en la mujer.

La localización suele ser en iliaco, fémur, húmero, perone o tibia. En los huesos tubulares largos de las extremidades la lesión está situada en la diáfisis más que en la metáfisis. Otros sitios poco comunes del tronco son costillas, omóplato, clavícula o vértebras.

A simple vista, la neoplasia es una masa blanda de color gris blanquecino que se origina en los espacios medulares del interior del hueso afectado. Con frecuencia hay zonas necróticas y hemorrágicas en el tumor. Los datos anatómicos indican que la afección del hueso es mucho más extensa que los que se cree con base en las radiografías, observación que manifiesta la importancia de radiar todo el hueso afectado. El tejido neoplásico destruye a todo el hueso afectado y lo substituye. El periostio está elevado y a menudo perforado, con una gran masa de tejidos blandos que se extiende más allá de los límites del hueso. Cuando está afectado un iliaco la masa de tejido blando hace protrusión hacia las cavidades pélvica y abdominal.

El examen histológico descubre hojas compactas de células poliédricas pequeñas con citoplasma pálido

y limites mal definidos. Los núcleos son uniformes, de forma redondeada u oval, y contienen zonas diseminadas de cromatina; en ocasiones hay formaciones en roseta o seudorroseta. Estos datos citológicos simulan los del neuroblastoma o del linfoma maligno.

La primera manifestación es dolor local, los otros síntomas dependen del sitio de lesión; cuando está afectada una costilla ocurre derrame pleural. Es común cierto grado de rigidez de articulación adyacente cuando el tumor está situado en un hueso largo. Cuando la columna lumbar es el sitio de lesión se pueden afectar los troncos nerviosos, lo que producirá dolor tipo ciático, sensaciones de hormigueo o debilidad motora. Ocurrirán manifestaciones rectales y urinarias de la neoplasia localizada en un iliaco que haga presión sobre los órganos pélvicos.

Durante la exploración física suele ser posible palpar un masa tumoral sensible a la presión. Es más grande que la lesión ósea observada en las radiografías, lo que indica que la neoplasia ha violado la corteza y se ha diseminado de manera extraósea hacia los tejidos blandos circundantes. En 50% de los casos aproximadamente la lesión inicialestá en alguna parte del hueso iliaco; si están afectados pubis o isquion se palpará una masa elástica globular irregular durante el tacto rectal, y si la lesión está en ilión seencontrará una masa tumoral en el cuadrante inferior del abdomen o en la región glútea. No son raras las manifestaciones como fiebre, anemia secundaria, leucocitosis y aumento dela sedimentación; estos datos sugieren evolución fulminante.

El aspecto radiográfico es muy característico, aunque no patognomónico; el dato principal es

rarefacción moteada de la esponjosa y de la corteza suprayacente que indica destrucción ósea. El hueso en el sitio de la lesión puede tener alguna expansión; es común la neoformación ósea perióstica, a menudo de la forma llamada "en cáscara de cebolla" aunque no es específica del sarcoma de Ewing. A menudo se observa una masa de tejido blando sobre la zona de destrucción ósea en la radiografía, que indica que la neoplasia ha perforado la corteza y se ha diseminado hacia los tejidos blandos adyacentes; en los huesos largos las lesiones son de localización diafisaria y la afección es amplia; son raras las fracturas en terreno patológico.

El pronóstico es malo; tiende a desarrollar pronto metástasis hacia pulmón, ganglios linfáticos y otros huesos. El tumor es radiosensible, y las radiaciones son el tratamiento preferido, más que la cirugía radical; se libera una dosis de 5000 a 7000 r durante cinco a siete semanas.

Se administra quimioterapia coadyuvante para detener la diseminación de émbolos tumorales hacia pulmón y otros huesos; se emplea la cistina y la ciclofosfamida.

Las dificultades en el diagnóstico diferencial dentro del grupo de los tumores malignos de células redondas de la médula ósea, y especialmente la separación del sarcoma de Ewing, linfoma maligno (retículo y linfosarcoma), y neuroblastoma metastático (simpaticoblastoma) son bien conocidas.

TUMORES VASCULARES

BENIGNOS HEMANGIOMA

"Lesión benigna, constituida por vasos sanguíneos neoformados, de tipo capilar o cavernoso".

Son poco frecuentes en los huesos, sin embargo, cuando se encuentran en cuerpos vertebrales han sido enconstrados con gran frecuencia en los estudios de autpsia de patólogos alemanes y austriacos; no hay predominio en sexo, sin embargo es dos veces más frecuente en las mujeres de acuerdo a las grandes series. Las localizaciones más frecuentes incluyen columna, cráneo y menos frecuentemente huesos largos o cortos.

La gran mayoría son asintomáticos o bien originaron dolor moderado o tumefacción si estan localizados en un hueso del cráneo o len un hueso largo. Las lesiones vertebrales pueden producir raquialgias y, raramente, síntomas neurológicos debido a compresión de la médula espinal o de las raíces nerviosas, especialmente luego de una fractura.

Radiográficamente existe defecto radiolúcido con escasa o sin reacción perióstica en un hueso largo o craneano; en las lesiones vertebrales se muestra una rarefacción con estriaciones verticales prominentes o con apariencia de panal de abeja; en las posiciones tangenciales se ve el aspecto de "sol naciente" o en "rayo de sol" producido por finas espículas de hueso reactivo neoformado, radiando desde el centro o perpendicularmente hacia la superficie. Un aspecto similar puede ser encontrado en el osteosarcoma.

El aspecto es de un tejido rojo oscuro, friable y hemorrágico atravesado por espículas óseas; histológicamente está consituido por un conglomerado de canales vasculares neoformados de paredes delgadas.

Los hemangiomas de las vértebras son a menudo asintomáticos y no requieren tratamiento; algunos pueden ir a la regresión espontánea con reacción esclerosa. En los casos en que causa dolor o síntomas neurológicos, puede ser necesaria la intervención quirúrgica y curetaje. En otros casos, la radioterapia puede aliviar el dolor y producir esclerosis de la lesión. Los hemangiomas de los huesos del cráneo o de los huesos largos y cortos se manejan mejor con la resección en bloque de las lesiones; en la mayoría de estas localizaciones, puede ser necesaria una biopsia porque a menudo es imposible establecer un diagnóstico correcto por otros medios.

MALIGNOS ANGIOSARCOMA

"Tumor maligno caracterizado por la formación de canales vasculares irregulares, tapizados por una o más capas de células endoteliales atípicas, a menudo de aspecto inmaduro, y acompañadas por masas sólidas de tejido anaplásico o pobremente diferenciado"

Este tipo tumoral corresponde al sarcoma hemangioendotelial pobremente diferenciado de Dorfman y col. y a los grados II y III del hemangioendotelioma de Unni y col. o sea, los tipos anaplásicos de alto grado de malignidad. Parece ser aún más raro que los tumores vasculares mejor diferenciados; clínica, radiológica y

anatomopatológicamente es similar a otros tumores vasculares malignos,pero la evolución es por lo general más rápidamente progresiva, con erosión más extensa y destrucción de la cortical y amplia penetración a los tejidos blandos. El pronóstico es malo, la mayoría de los enfermos mueren con metástasis en los pulmones y en otros órganos, incluyendo los huesos, en menos de dos años luego de cirugía radical, que es el tratamiento preconizado por la mayoría delos autores.

TUMOR DE CELULAS GIGANTES (OSTEOCLASTOMA)

"Tumor agresivo, caracterizado por un tejido muy vascularizado constituido por células ovoides o fusiformes y por la presencia de numerosas células gigantes de tipo osteoclástico uniformemente distribuidas por todo el tejido tumoral".

Es una de las neoplasias óseas más problemáticas. Muchas lesiones son clasificadas como tumores de células gigantes sólo debido a su aspecto radiográfico o por la presencia de células gigantes en los cortes histológicos, mientras que actualmente las lesiones así clasificadas, son realmente de menor importancia.

VARIANTES DE LOS TUMORES DE CELULAS GIGANTES :

DESIGNACION PRIMITIVA	CLASIFICACION ACTUAL
Condromatosa	Condroblastoma benigno
Condroblastoma epifisario	
Tumor de Codman	

Tumor de células gigantes epifisario

condromatoso

Mixomatosa
Fibroma condromixoide

Condroma fibromixoide

Xantomatosa
Fibroma no osteogénico

Fibroma no osificante

Defecto fibroso cortical

Defecto fibroso metafisario

Granuloma histiocitario xantomatoso

Fibrohistiocitoma

Telangiectásica o
subperióstica
Quiste óseo aneurismático

Quiste óseo multilocular

Es poco frecuente el tumor de células gigantes, hay solo pocas publicaciones recientes de más de 50 casos. Casi todos los pacientes son esqueléticamente maduros, predomina en mujeres y la localización más frecuente es en el extremo inferior del fémur, extremo superior de la tibia y extremo inferior del radio.

El síntoma más frecuente y generalmente el primero es el dolor de intensidad creciente, asociado con edema local y sensibilidad a la presión en el área afectada; la limitación del movimiento de la articulación adyacente, principalmente de la rodilla, es frecuente. No es común la fractura en terreno patológico, pero puede llegar a ser el primer síntoma.

El aspecto radiográfico es de una zona expasiva radiolúcida, localizada excéntricamente en el extremo epifisario, generalmente en un paciente que completó su maduración esquelética; la lesión se extiende hasta el cartílago articular y la región metafisaria; la cortical generalmente se encuentra adelgazada, distendida y a menudo parcialmente destruida.

Macroscópicamente presenta un aspecto de áreas blandas carnosas que alternan en color gris a rojo claro u oscuro, con tinte hemorrágico.

Dahlin refiere que "para estar seguro del diagnóstico de tumor de células gigantes malignos, el patólogo debe ser capaz de demostrar zonas de típico tumor benigno de células gigantes en la neoplasia maligna en estudio o en tejido previo obtenido de la misma neoplasia". En la serie de Schojowicz, 15 de los 20 tumores ocurrieron luego del tratamiento por típicos tumores benignos de células gigantes; 13 de los 15 tumores malignos "secundarios" fueron posteriores a tumores benignos de células gigantes histológicamente verificados a intervalos que predominaron los 10.8 años desde el momento del tratamiento de la neoplasia benigna, lo que incluyó irradiación en cada caso. Los otros dos se desarrollarón uego de injerto óseo, sin irradiación. Cinco pacientes tenían sarcomas en áreas de tumores de células gigantes típicos en el momento de sus primeras operaciones.

No hay mucha discusión acerca del hecho de que la resección brinda la mejor oportunidad de curación de la lesión, y ésta debe ser realizada con aquellos tumores localizados en un área donde es quirúrgicamente posible llevar a cabo una escisión total sin causar una alteración severa de la función. Sin embargo, si el tumor es grande o ya ha erosionado la cortical y ha irrumpido en los tejidos blandos vecinos o si ha recidivado, la mayhoría de los cirujanos realizan una resección en bloque seguida ya sea por un injerto óseo masivo o por una prótesis. La amputación está indicada sólo en las lesiones avanzadas con destrucción masiva del hueso cerca de una articulación importante, especialmente luego de múltiples recidivas o de infecciones secundarias. Aunque la mayoría de los autores aconseja el uso de la radioterapia para las lesiones que no son accesibles a la escisión quirúrgica, como las de columna, pelvis o sacro, ésta generalmente no se emplea en tumores de las extremidades debido al alto riesgo de transformación maligna. Cuando ha sobrevenido una transformación maligna como resultado de esta terapia, está indicada la amputación.

OTROS TUMORES DEL TEJIDO CONECTIVO

FIBROMA DESMOPLASICO

"Tumor benigno caracterizado por la presencia de abundantes fibras colágenas formadas por las células tumorales. El tumor es pobremente celular y los núcleos son ovoides o alargados. No presenta la celularidad, el pleomorfismo y la actividad mitótica característicos del fibrosarvoma".

El dolor y tumefacción de larga duración se encuentran como queja más común, acompañados de incapacidad funcional; una fractura en terreno patológico puede en algunos casos ser el síntoma de presentación. La gran mayoría son pacientes menores de 30 años, sin existir predominio del sexo, localizándose con más frecuencia en los huesos largos o planos; el extremo diafisario o la metáfisis son los sitios de predilección. Radiográficamente existe una extensa lesión radiolúcida, a menudo expandiendo la cortical adelgazada.

Macroscópicamente es un tumor grisáceo, de consistencia elástica firme, caracterizado desde el punto de vista histológico por fibras colágenas, formando bandas hialinizadas, engrosadas, separadas por escasos fibroblastos fusiformes, de tamaño pequeño y núcleos alargados u ovoides y sin evidente actividad mitótica.

El tratamiento de elección es la escisión en bloque.

FIBROHISTIOCITOMA MALIGNO

En los últimos años, se ha publicado un número creciente de casoso de un tumor óseo primario maligno esencialmente con los mismos caracteres de un fibrohistiocitoma maligno o fibroxantosarcoma de los tejidos blandos; al principio, muchas de estas neoplasias eran clasificadas como liposarcomas, fibrosarcomas pleomórficos, osteosarcomas osteolíticos, reticulosarcomas anaplásticos o tumores malignos de células gigantes.

Los criterios diagnósticos para el diagnóstico de fibrohistiocitoma maligno son establecidos por -Stout y Lattes y son los siguientes:

1 Fascículos de fibras colágenas y células fusiformes de tipo fibroblástico dispuestas en una forma storiforme o verticiliar y mostrando evidente actividad mitótica y signos de atipicidad.

2 Células redondas exhibiendo caracteres de histiocitos con núcleos ovoides o indentados, y citoplasma presentando actividad fagocitaria con transformación en células espumosas, conteniendo núcleos bizarros, pleomórficos, frecuentemente múltiples. También se encuentran células gigantes multinucleadas típicas de tipo osteoclástico así como también atípicas.

3 Infiltración relativamente conspicua de células inflamatorias, predominantemente linfocitos.

Es una neoplasia poco común; predomina en hombres y se afecta un promedio de edad a los 50 años, se localiza en huesos largos, con más frecuencia ltiba y fémur y los síntomas más frecuentes son el dolor y la tumefacción durante meses.

La lesión es radiolúcida, con bordes mal delimitados, y se localiza en región metafisaria, destruyendo la cortical y penetrando a los tejidos blandos y en ocasiones se manifiesta como fractura en terreno patológico.

Macroscópicamente predominan áreas marillas o hemorrágicas de consistensia blanda, y en ocasiones grisáceas y fibrosas; se acompaña de zonas necróticas y destrucción de la cortical; los elemenots histiocíticos tienen núcleos redondos a ovoides, a menudo indentados o con escotaduras, con nucleólos prominentes y abundante citoplasma eosinofílico, con bordes bien definidos, semejando las células reticulares.

El tratamiento es la cirugía ablativa en todos los casos localizados en los huesos largos; en aquellos sitios no accesibles, se emplea la radioterapia como mediada paliativa, sin embargo no se revela una sobrevida a cinco años.

DISCUSION

El número total de enfermos valorados en el presente estudio es de 81, con discreto predominio de los hombres sobre las mujeres (42 contra 39). Destaca la presencia de 56 tumores benignos contra 25 malignos, lo que muestra la importancia de un diagnóstico oportuno mediante el empleo de una metodología adecuada para un mejor manejo del paciente.

Observamos que en los últimos años el número de pacientes se ha incrementado paulatinamente, lo que se manifiesta con 13 pacientes en 1993 en comparación con 6 de 1983, es decir, un incremento del 50% que puede ser mayor en la medida que se concientize el estudio amplio de el paciente con tumor óseo primario.

Las estadísticas obtenidas finalmente concuerdan proporcionalmente con las grandes series, especialmente la presentada al principio del trabajo.

Hablando particularmente de las tumoraciones observadas, encontramos una alta frecuencia del sarcoma osteogénico, que en nuestra serie es de 12 pacientes, con predominio discreto de la mujer, encontrnado localización frecuente en metáfisis distal de fémur en 10 de los 12 pacientes, más en el lado izquierdo, constituyendo la segunda neoplasia más frecuente en nuestro hospital, siendo únicamente desplazado por el osteocondroma o exostosis osteocartilaginosa, que se presentó en 19 pacientes, con predominio parcial en mujeres, aunque sin evidencia significativa.

En tercer lugar en frecuencia encontramos la displasia fibrosa, con 8 pacientes del total, seguida por el mieloma múltiple que se presentó en 5 pacientes. La presencia de tumor de células gigantes se observó en cinco pacientes, con predominio de las mujeres sobre los hombres, estadística similar con el quiste óseo aneurismático en cuanto a número, pues hubo predominio total por los hombres.

La frecuencia por edades en el sarcoma se mostró dos pacientes en las edades de 22, 12, 15 y 16 añoscon un paciente en las edades de 17, 21, 33 y 37 años. En el osteocondroma se observa un promedio de edades que fluctúa en la segunda década de la vida.

Por último, los tumores con menos frecuencia observados correspondieron al condrosarcoma, ostiocitoma, linfosarcoma, fibrohistiocitoma, osteoma osteoide, condromatosis múltiple, condroblastoma, exostosis subungueal finalmente el fibroma desmoplásico.

CONCLUSIONES

El presente estudio nos permite valorar las neoplasias más frecuentes en nuestro medio, para de esa forma crear conciencia de la necesidad de contar con los medios suficientes para elaborar un plan de diagnóstico y tratamiento oportunos en beneficio de los pacientes.

Se busca por otro lado que despierte la inquietud para continuar el seguimiento de pacientes a partir de esta fecha y conocer mejor la evolución final, para de esta manera tener estadísticas del tratamiento ofrecido al paciente con tumoración ósea primaria.

PROTOCOLO DE ATENCION SUGERIDO.

1. Historia Clínica integral del paciente, haciendo énfasis en el domicilio correcto.

2. Una vez obtenido el diagnóstico clínico, solicitar los siguientes estudios de gabinete y laboratorio:

a) LABORATORIO.: Biometría hemática completa, que incluya velocidad de sedimentación globular, grupo y Rh.
Química sanguínea (glucosa, urea y creatinina).
Tiempos de coagulación (tiempo de protrobina y parcial de tromboplastina)
Enzimas (transaminasa lutámico oxalacética
y glutámico pirúvica, osfatasa alcalina y fosfa tasa ácida.
Electrolitos (calcio y fóaforo)
Examan general de orina.

b) GRABINETE: Radiografía en dos incidencias, completa, de la extremidad afecta.
Cuando se requiera, serie ósea metastásica que incluya tele de tórax.

c) ESTUDIOS ESPECIALES: Cuando se requiera solicitar gammagrafía, tomografía computada, ultrasonido, tomografía lineal.

3. Biopsia lesional, que podrá ser por aspiración o a cielo abierto.

4. Discusión del caso en conjunto con los servicios de Oncología, Cirugía General, Medicina Interna, Ginecología y Pediatría, cuando se amerite, con el fin de mejorar la terapeútica y favorecer el intercambio de opiniones.

5. Tratamiento definitivo de acuerdo al resultado de la discusión.

6. Seguimiento a largo plazo, a través de la consulta esterna.

BIBLIOGRAFIA

1.- ADAMS J. PAND GIDNER; "FIBROUS LESIONS OF BONE" SOUTH MED J. 1970.

2.- CAMPBELL CJ AND AK BERNIN BA "GRANT-CELL TUMOR OF THE RADIUS" JOURNAL OF BONE AND JOINT SURGERY 57 A 1986.

3.- CAMPBELL CRENSHAW CIRUGIA ORTOPEDICA; 7A EDICION ED. PANAMERICANA.

4.- CHILDREY J. "OSTEOMA OF TEH SINUSES OF THE FRONTAL AND SPHENOID BASE" JOURNAL OF BONE AND JOINT SURGERY 1989.

5.- JAFFE N. TRAGGIS. " OSTEOGENIC SARCOMA OF BONE" CLIN. ORTHOPEDICS 1966.

6.- LANZI PAND CONTI R. "CONCERNING CHAONDROMYXOID FIBROMA" CLIN. ORTHOPEDICS 1987.

7.- TUREK SAMUEL "ORTOPEDIA, PRINCIPIOS Y APLICACIONES", ED. SALVAT.

8.- HUVOS G. ANDREW "TUMORES OSEOS, DIAGNOSTICO, TRATAMIENTO Y PRONOSTICO" ED. PANAMERICANA.

9.- TACHDJAN "ORTOPEDIA PEDIATRICA" ED. INTERAMERICANA.

10.- SHOJOWICZ FRITZ "TUMORES Y LESIONES SEUDOTUMORALES DE HUESOS Y ARTICULACIONES" ED. PANAMERICANA.