

UNIVERSIDAD NACIONAL AUTONOMA
DE MEXICO.

11246

2

2ej

**" ABORDAJE SAGITAL POSTERIOR
TRANSANORRECTAL EN LESIONES COMPLICADAS
DE URETRA POSTERIOR EN PEDIATRIA "**

TESIS DE POSTGRADO
PARA OBTENER EL TITULO DE:
ESPECIALISTA EN UROLOGIA
P R E S E N T A :

URIEL FLAVIO CRUZ OJEDA

MEXICO, D.F.

FEBRERO, 1993.

**TESIS CON
FALLA DE CRICEN**



UNAM – Dirección General de Bibliotecas Tesis Digitales Restricciones de uso

DERECHOS RESERVADOS © PROHIBIDA SU REPRODUCCIÓN TOTAL O PARCIAL

Todo el material contenido en esta tesis está protegido por la Ley Federal del Derecho de Autor (LFDA) de los Estados Unidos Mexicanos (México).

El uso de imágenes, fragmentos de videos, y demás material que sea objeto de protección de los derechos de autor, será exclusivamente para fines educativos e informativos y deberá citar la fuente donde la obtuvo mencionando el autor o autores. Cualquier uso distinto como el lucro, reproducción, edición o modificación, será perseguido y sancionado por el respectivo titular de los Derechos de Autor.

CONTENIDO

	PAGINA
INTRODUCCION	1
OBJETIVOS	3
ESTENOSIS: REVISION	4
ANATOMIA QUIRURGICA	
URETRA	12
CONTINENCIA FECAL	15
PATOGENIA	18
CLASIFICACION	20
ABORDAJE TRANSANORECTAL	23
MATERIAL Y METODOS	25
TECNICA QUIRURGICA	27
RESULTADOS	32
DISCUSION	40
CONCLUSIONES	43
BIBLIOGRAFIA	45

INTRODUCCION

La estenosis de uretra consiste en una disminución congénita o adquirida, del calibre de la luz uretral. Esta enfermedad a aquejado al hombre desde las épocas más remotas y, también desde aquellos primeros tiempos, a incitado a la curiosidad humana en la búsqueda de un tratamiento adecuado de esta enfermedad.

A pesar de los avances, del mejor entendimiento de las lesiones ocasionadas por traumatismos pélvicos, de los avances en las técnicas quirúrgicas y del refinamiento del instrumental endoscópico, las estenosis de uretra continúan siendo un problema mayor en Urología, tanto en la población adulta como en niños, y ninguno de los cirujanos que tratan esta patología escapa a sufrir los fracasos de cualquier modalidad terapéutica.

Las estenosis de uretra en niños como en los adultos, son difíciles de manejar, hay similitudes dentro de las mismas pero también diferencias muy marcadas entre los adultos y los niños en la naturaleza de las lesiones encontradas. No hay gran cantidad de reportes en relación a la curación de las heridas uretrales y pocos datos que consideren los resultados del manejo de la estenosis en la infancia, por lo que mucho del manejo de este grupo de edad, se a desarrollado empíricamente.

Presumiblemente tales lesiones se han presentado a los largo de la historia, ya que se han utilizado el cateterismo uretral y la litotomía condiciones que se saben predisponen a estenosis uretrales, procedimientos que se han utilizado en el niño desde los tiempos de Susruta². En forma global

consideramos que las estenosis en los niños son raras, ya que hasta 1961 solo se habían reportado 8 casos³.

Las estrecheces uretrales pueden aparecer como lesiones adquiridas secundariamente a procesos inflamatorios o traumáticos. La causa más frecuente de estenosis uretrales en los niños varones sigue siendo postreparación de hipospadias en uretra anterior, sin embargo las estrecheces uretrales posteriores con mayor frecuencia son secundarios a traumatismos pélvicos severos que resultan en una ruptura de la unión prostato-membranosa y luxación de la próstata.

Son múltiples y variadas las técnicas para la reparación de las estrecheces uretrales y cada una de ellas tiene sus indicaciones y desventajas, por lo que actualmente no se encuentra una técnica que por si sola pueda resolver esta patología, el interés renovado en otras técnicas en un solo tiempo quirúrgico hace la búsqueda constante de técnicas alternativas que condicionen una mejor reparación con una menor morbilidad del paciente, así como un menor costo además de un menor daño psicológico, sobre todo en esta etapa de la vida.

OBJETIVOS

- **Analizar las causas, diagnóstico y manejo de las estenosis de uretra en niños.**
- **Evaluar la utilidad del abordaje sagital posterior en el manejo de las lesiones uretrales complicadas en Pediatría.**
- **Determinar su utilidad como manejo en un solo tiempo quirúrgico y las complicaciones en cuanto a continencia urinaria y fecal, así como las limitaciones para la exposición de la uretra posterior.**
- **Evaluar la utilidad de los injertos libres o pediculados en la resolución de la patología uretral con este abordaje.**

ESTENOSIS URETRA EN NIÑOS : REVISION.

ETIOLOGIA.

Según Campbell las estenosis en niños se deben a tres etiologías: congénita, infecciosa y traumática². Algunos autores dividen a las estenosis traumáticas en iatrogénicas y no iatrogénicas, por lo que se consideran cuatro mecanismos etiológicos en los niños¹. No debén incluirse en este tema las estenosis del meato urinario ni las causadas por válvulas uretrales anteriores.

CONGENITA:

Se define a la misma como a cualquier estenosis que es identificada al momento de la evaluación en pacientes que presentan problemas y en quienes no hay historia de lesiones, inflamación, instrumentación o cirugía. Se considera que corresponde al 14% del total de las estenosis en niños.

INFECCIOSA:

Más raras que las anteriores y son secundarias a uretritis, se ha reportado secundarias a la uretritis que provocan los catéteres, esta ha mejorado con el uso de catéteres de silástico en comparación con los de látex⁴. Le corresponde al 7 % de las series.

TRAUMATICA:

A estas lesiones les corresponde aproximadamente el 19 % de las lesiones uretrales en niños y usualmente son secundarias a lesiones por caídas a horcajadas o fracturas pélvicas.

IATROGENICA:

La gran mayoría de las estenosis en niños son iatrogénicas y le corresponde aproximadamente al 60% de las series. La reparación de hipospadias condiciona el mayor número de estenosis iatrogénicas, también se ha visto después de endoscopias, cateterización uretral traumática, y dentro de las intervenciones quirúrgicas en la reparación de ano imperforado, resección transuretral de válvulas entre otros.

PRESENTACION

El cuadro clínico de la estenosis uretral no es único de la niñez¹. Algunos de los pacientes se presentan con retención urinaria. Pocos son los pacientes que se presentan con cistostomía e imposibilidad para la micción, después de ruptura uretral y dislocación uretro-membranosa posterior a fractura de pelvis. Otros pacientes pueden presentarse con chorro urinario delgado o goteo miccional. Es muy poca la estenosis que se identifica en la evaluación de la enuresis. Después de una reparación quirúrgica de hipospadias, debe de sospecharse estenosis en presencia de fistula uretrocutánea⁵.

DIAGNOSTICO

Debe ser sospechado después de la historia clínica y el examen físico, los datos del laboratorio poco aportan al diagnóstico. Los estudios radiológicos demuestran la estenosis, su longitud, localización y si hay otras alteraciones acompañantes (ej. fractura de pelvis).

La utilidad de la placa miccional en el estudio de una urografía excretora confirma el diagnóstico sin necesidad de instrumentación uretral. El paso del cáteter en el cistouretrograma miccional o el uretrógrama retrógrado también puede ser usado para el diagnóstico. El ultrasonido ha demostrado su utilidad en adultos pero no hay reportes en niños. La urodinamia evidenciara una disminución del flujo urinario en caso de estenosis. Cuando el diagnóstico es sospechado, puede ser fácilmente corroborado en el consultorio intentando pasar un pequeño cáteter de alimentación. Esto es de gran ayuda después de la cirugía de hipospadias y ha sido empleado rutinariamente en algunos casos para la lisis de sinequias con la esperanza de prevenir estenosis o fístulas.

MANEJO

El manejo de la estenosis uretral en niños es, en principio, no muy diferente a la del adulto. Sin embargo, porqué hay limitaciones impuestas por el instrumental disponible y porque la naturaleza de las estenosis vista es diferente, estas pueden ser algunas importantes diferencias en el abordaje del niño y adulto. Las opciones terapéuticas en Pediatría incluyen derivaciones temporales (con sonda o sin sonda) manipulación (sondas, dilataciones,

uretrotomía endoscópica - corte, eléctrica, laser-) y reparación (excisión y reanastomosis, reparación en varios tiempos, reparación en un solo tiempo). Es extremadamente raro que la estenosis uretral por si sola conduzca a una derivación urinaria en forma permanente, por lo que no se considera a la misma dentro de este trabajo.

DERIVACION URINARIA TEMPORAL

La derivación urinaria temporal actúa como adyuvante al manejo. La colocación de un catéter suprapúbico en el momento de la lesión es en nuestra opinión, el manejo inicial preferido, en la mayoría de los casos de lesión uretral traumática. Sin embargo, los niños menores no toleran también el catéter como los niños mayores y adultos, porque los espasmos vesicales y la infección sintomática ocurre más frecuentemente en los grupos de menor edad.

En los niños pequeños con estenosis uretral esta puede ser contemporizada por cualquiera de las siguientes razones :

- 1) Hay evidencia histórica de que la dilatación uretral en niños pequeños por si misma puede ocasionar estenosis, por lo que las modalidades de manipulación en el tratamiento deben ser evitadas.
- 2) La falta de instrumentos adecuados para lactantes, a menudo impiden ciertas formas de reparación uretral, en comparación con niños mayores o adultos tales como abordajes perineales

por las partes profundas de la uretra. Por lo anterior en este grupo de edad sugerimos el uso de vesicostomía.

La técnica de la vesicostomía más utilizada es la de Blockson⁶, tiene la ventaja de que la vejiga en el niño pequeño es un órgano abdominal y puede ser fácilmente llevada a la piel. Se puede colocar el pañal sin problemas y trae pocos inconvenientes para la familia del niño.

MANIPULACION

El éxito en el tratamiento empleado para cualquier estenosis depende en parte de la etiología de la misma y la localización. La dilatación uretral puede ser una maniobra inicial apropiada para estenosis congénitas cortas, estenosis inflamatorias y las estenosis que aparecen después de la cirugía de hipospadias^{1,5}.

En cada una de estas condiciones aproximadamente el 50% de los pacientes pueden responder a una dilatación simple, se han reportado recurrencias de la estenosis tan tarde como ocho o nueve años después de la dilatación y este dato se debe tener en cuenta. Para otros problemas etiológicos y para uso repetitivo, la dilatación uretral realmente no es un modo deseable de manejo. Ciertamente, la experiencia en adultos demuestra que la incidencia de urosépsis y las complicaciones se elevan considerablemente con las dilataciones repetitivas⁷. A lo anterior se agrega, que los niños no aceptan las dilataciones repetitivas con anestesia local en el consultorio, y la necesidad de anestesia general repetitiva es necesaria, por lo que se prefiere la reparación.

La uretrotomía interna bajo visión directa, a probado ser efectiva para estenosis diafragmáticas congénitas de uretra anterior y para estenosis cortas iatrogénicas de uretra bulbar⁸ y es tan efectiva como la dilatación en estenosis tempranas postoperatorias de hipospadias⁵. Sin embargo una verdadera diferencia en los resultados de la dilatación y la uretrotomía bajo visión directa es especulativa y no hay datos que establezcan la superioridad de uno u otro método. Se han utilizado esteroides como adyuvantes a la uretrotomía interna con resultados dispares⁹.

No hay información disponible acerca de la dilatación con balón para la estenosis uretral en niños, pero es probable que los resultados puedan ser similares a los reportados en adultos. Aunque la uretrotomía electroquirúrgica se empleo en el pasado es obvio que la lesión térmica producirá un aumento en la estenosis. El uso de NEODINIUM: YAG LASER para el tratamiento de la estenosis uretral ha sido recientemente reportado aunque no en niños.

REPARACION

Cuando ha fallado el manejo con manipulación o en situaciones en que el manejo no es conveniente, la plastía uretral en un solo tiempo quirúrgico puede ser el modo preferido de manejo¹⁰. La reparación en tiempos ha sido ampliamente utilizada pero ha tenido fallas por lo que ha caído en desuso. En pacientes en que la cantidad de espongioplasia sea muy importante la cirugía en varios tiempos probablemente aún este indicada. No obstante, se ha reportado que más de la mitad de los pacientes a quienes se les ha realizado cirugía uretral planeada en tiempos, requieren más de dos cirugías antes que

los resultados puedan ser logrados. De aquí que los abordajes en un solo tiempo son más eficaces, menos costosos y en muchas situaciones son preferibles a varios abordajes, excepto cuando hay una gran cantidad de inflamación aguda asociada con la estenosis. Si hay una estenosis corta especialmente en el pene o la uretra bulbar distal la excisión distal y reanastomosis puede ser una forma deseable de terapia con resultados buenos.

En algunas ocasiones, el injerto libre de piel de pene o de muslo como parches puede ser utilizado.

Los colgajos pediculados vascularizados, usados como parche o la formación de un tubo que reemplace la uretra (neouretra), suena más lógico y en la actualidad tiene a ser más utilizado^{1,10,11}. Es muy importante eliminar los folículos pilosos de la piel y del colgajo ya que estos pueden condicionar nidos para la infección y litiasis en años posteriores.

El abordaje transpúbico es bien tolerado en niños cuando se trata de restaurar una estenosis a nivel membranoso y los resultados han sido buenos^{12,21}.

El abordaje perineal para las estenosis uretrales en niños tiende a ser técnicamente difícil porque el periné es estrecho y profundo, y no hay instrumental apropiado para niños pequeños, por lo que este abordaje a diferencia del adulto es poco utilizado.

Para tener éxito en el manejo de las estenosis uretrales en niños se debe contar con experiencia o instrumental adecuado, sutura absorbible de diámetro pequeño 6,7,8, ceros, catéteres de silástico delgados y lupas de magnificación de 2 a 4 aumentos.

Como cualquier otra forma de cirugía reconstructiva, hay una curva de aprendizaje, pero los resultados cuando la experiencia es amplia son gratificantes.

ANATOMIA QUIRURGICA

URETRA.

La uretra masculina, sirve como un conducto para la orina y los productos del sistema genital, desde el punto de vista quirúrgico, puede ser objetos de afecciones congénitas, inflamatorias, traumáticas o iatrogénicas. La uretra se extiende desde el cuello vesical al meato uretral y se divide en uretra anterior y posterior.

Uretra anterior: comprende la uretra bulbar, peneana y glandular que termina en el meato, la uretra peneana y glandular va rodeada de tejido eréctil del cuerpo cavernoso y son relativamente distal y proximal a la unión al ligamento suspensorio. En la uretra peneana drenan las glándulas de Littre, que son de tres tipos: epitelial, subepitelial y submucosas, además existen numerosas células que contiene gránulos mucosecretorios del sistema APUD cuyo papel en la economía humana tiene cada día más interés. En la uretra bulbar drenan las glándulas de Cowper que se encuentran en yuxtaposición al esfínter uretral ubicadas entre las hojas del ligamento triangular, también llamado diafragma urogenital, el cual se forma por el músculo transversal del periné y los ligamentos que fijan este músculo con el arco púbico y los cuerpos cavernosos. La porción más distal de la

uretra es el meato uretral siendo vertical al glande, esta formado por tejido esponjoso en sus labios laterales y presenta una comisura anterior y posterior carente de distensibilidad por la presencia de tejido fibroso en estos puntos, por debajo de este se encuentra una dilatación fusiforme llamada fosa navicular que va del meato a un nivel relacionado con la corona del glande.

Uretra posterior: Incluye la uretra prostática y la uretra membranosa, esta ultima porción es la más fija de la uretra ya que se encuentra en el diafragma urogenital (ligamento triangular) y es la menos distensible y más corta, esta porción fija de la uretra actúa como un obstáculo a cualquier instrumento introducido en la uretra, además de ser objeto de estenosis uretrales inflamatorias.

La uretra prostática se encuentra entre esta y el cuello vesical, es la tercera dilatación de la uretra y su piso esta elevado por el verum-montanum. Es de considerar que la uretra tiene cuatro puntos de estenosis fisiológicas que son el meato, el ángulo peno-escrotal, la uretra membranosa y el cuello vesical, entre estos sitios de menor calibre existen dilataciones normales como la fosa navicular, la uretra bulbar y la uretra prostática.

La irrigación de la uretra se encuentra dada por las arterias bulbo-uretrales que corren en el seno del bulbo a un lado de la luz de la uretra y que

es una rama de la arteria pudenda interna, también existe flujo arterial retrógrado del glande, el drenaje venoso se encuentra a cargo de los plexos de Santorini en el dorso de la luz de la uretra.

El epitelio de la uretra es de tipo transicional en la uretra preprostática y por debajo de los orificios de los conductos eyaculadores, cambia a un epitelio pseudoestratificado o estratificado el cual se extiende por toda la uretra hasta la porción distal de la uretra peneana, donde se transforma en escamoso estratificado y a nivel del meato uretral se queratiniza. este epitelio descansa sobre una lámina propia muy delgada la cual a su vez tiene asiento directo sobre el cuerpo esponjoso.

El epitelio de la uretra consta de tres capas: basal, intermedia y superficial las cuales descansan en una lámina propia y por debajo de de esta capa subepitelial del tejido conectivo rico en colágeno, fibroblastos, macrófagos y linfocitos; entre la capa basal y la lámina propia de la uretra bulbar y peneana se encuentran células conteniendo gránulos secretores que son miembros del sistema APUD (sistema endócrino difuso)¹³.

CONSIDERACIONES ANATOMICAS DE LA CONTINENCIA FECAL¹⁴.

La siguiente revisión, no intenta ser exhaustiva del área anorectal, solo se describirá brevemente los hallazgos anatómo-quirúrgicos más relevantes de la continencia fecal. La defecación normal requiere de la integridad nerviosa (sensitiva y motora), involuntaria (músculo liso) y voluntaria (músculo estriado). La continencia fecal depende de la preservación de las raíces nerviosas L2, L3 y L4, las que forman el plexo hipogástrico enfrente a la 5a vértebra lumbar, luego se convierte en el nervio presacro y forma el ganglio pélvico.

La peristalsis organizada y el tono del esfínter interno depende de la integridad de los nervios simpáticos, parasimpáticos, del conducto anal y recto. Los nervios simpáticos actúan condicionando contracción del esfínter externo e inhiben la motilidad intestinal en contraparte con el parasimpático que tiene los efectos opuestos.

Los mecanismo de control nervioso requieren de mensajes aferentes del intestino y pelvis. Hay una gran sensación de dolor, frío, presión y fricción en el canal anal distal a las válvulas y 0.5 a 1.5 cm craneal a las mismas (en los adultos). Los pacientes sujetos a disección radical endorectal (incluyendo la mucosa debajo de la línea pectínea) pueden sufrir un importante grado de incontinencia secundaria a la pérdida de la sensación. La disección endorectal puede ser realizada sin peligro de incontinencia fecal si preservamos la mucosa un centímetro por arriba de la línea pectínea.

Los músculos isquio y pubococcígeos reciben inervación de las raíces anteriores de S3 y S4, también de ramas del nervio pudiendo que se origina de las raíces de S2, S3 y S4. La porción inferior de los músculos puborectales y del esfínter externo son inervados por la rama perineal del 4o nervio sacro. El músculo del esfínter externo también recibe ramas del nervio pudiendo a través de las ramas perineales y hemorroidal inferior.

La distribución de los nervios es bilateral y simétrica, esto tiene implicación quirúrgica ya que cualquier abordaje realizado a través del plano medio sagital preserva los nervios intactos.

Los músculos voluntarios relacionados con la continencia son: esfínter externo y los músculos elevadores o diafragma muscular; estas estructuras comprenden el isquiococcígeo, pubococcígeo y puborectal.

El esfínter externo ha sido descrito como una estructura circular y un fascículo elíptico, que su porción craneal se encuentra cerca de la porción caudal del músculo puborectal. Esta estructura vista a través del abordaje sagital posterior parecería que se fusiona con otra creando un músculo continuo, no siendo posible diferenciar una parte de otra, estas fibras corren paramedial sin cruzarse en la línea media. De esta manera el abordaje sagital posterior permite separar o partir más bien que cortar los músculos posteriores del recto.

Por lo anterior se considera que se puede dividir el mecanismo muscular desde el cóccix al ano, en sentido anterior y posterior sin compromiso de la continencia fecal tomando las siguientes precauciones :

- 1) permanecer estrictamente en el plano medio.
- 2) reconstrucción de las estructuras en forma precisa y meticulosa con la ayuda de un estimulador eléctrico muscular y
- 3) suturar las porciones musculares específicas y correspondientes a las estructuras del lado opuesto.

Las fibras del músculo pubococcígeo corren verticalmente circundando al recto y mediales a las fibras del esfínter externo, estas fibras alcanzan la piel y también se fijan al ano. Su función descrita es la de cabestrillo que se inserta en el pubis y va a la periferia del recto, su contracción condiciona una compresión por la parte posterior del recto. Los músculos puborectales, isquiococcígeo y pubococcígeo no son estructuras separadas, ellos más bien representan subdivisiones artificiales de los músculos del diafragma pélvico

El esfínter interno ha sido descrito como un engrosamiento de las fibras musculares lisas del intestino delgado en su porción más distal al recto, su papel en la continencia fecal no esta bien comprendido

PATOGENIA.

La estenosis de uretra es una cicatriz que resulta de la lesión o destrucción. Los mecanismos de producción están directamente relacionados con la etiología como consecuencia de la intervención de cualquiera de los agentes mencionados en los cuales la mucosa uretral es sustituida por tejido fibroso formando un diafragma que se fija a planos profundos con variable intensidad dependiendo de la constancia del estímulo. Con lo anterior las fuerzas tensionales del proceso cicatrizal tienden a retraer las paredes uretrales y a disminuir su luz. Las estenosis causadas por traumatismo comunmente solo afectan mucosa y submucosa uretral, mientras que las estenosis inflamatorias se extienden en el tejido eréctil del cuerpo esponjoso (espongiofibrosis).

Subsecuentemente al trauma o infección de la mucosa uretral se causa una tromboflebitis localizada con inflamación periuretral, lo cual causa depósitos de tejido fibroso en el cuerpo esponjoso y en las fascias alrededor. También la presencia de infecciones crónicas en la glándula periuretral de Littre lleva a la formación de una estenosis en el curso natural de la cicatrización; todo esto forma la cicatriz posterior que deforma el tejido periférico y que produce la obstrucción. En un inicio la cicatriz es vascular y blanda pero después es avascular y dura, la uretra proximal sufre dilataciones por la fuerza del chorro urinario y la continúa infección puede causar más estenosis. La estenosis puede ser única o múltiple en el 11%.

El resultado a largo plazo de un daño uretral es un decremento en el calibre de la uretra (estenosis), esta causa una obstrucción al flujo

produciéndose los síntomas asociados a la obstrucción, tales como calibre y velocidad del chorro urinario disminuidos y la necesidad de ejercer fuerza en cada micción. Cuando la vejiga se comienza a descómpensar ocurren los síntomas típicos de obstrucción tales como: polaquiuria, nicturia que progresan hasta retención aguda de orina.

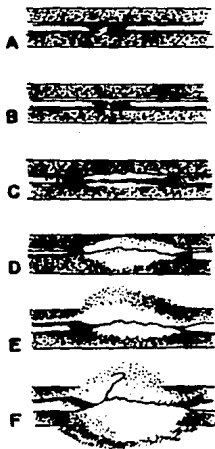
TOPOGRAFIA Y CLASIFICACION²²

Las estenosis de uretra de acuerdo a su longitud , profundidad y densidad de la cicatriz en la uretra (espongiobrosis) se clasifican actualmente en seis categorías (ver esquema 1):

- a) Pliegue mucoso.
- b) Contractura de la mucosa en forma anular.
- c) Afección completa de la mucosa con mínima inflamación en el tejido esponjoso.
- d) Fibrosis completa del tejido esponjoso.
- e) Inflamación y fibrosis del tejido adyacente al esponjoso.
- f) Estenosis complicada con extravasación (fístula).

La forma de valorar la longitud y densidad de la estenosis se puede lograr mediante el estudio con ultrasonido y uretrocistograma. Esta clasificación es muy importante para valorar el tipo de tratamiento ya que el manejo moderno de la estenosis ya no es de tipo escalonado, es decir iniciar con dilatación, si no funciona uretrotomía y finalmente plastía, esta última con menos posibilidades de éxito ya que en estas circunstancias la uretra ya se encuentra muy lesionada.

Se observa que cualquier sitio de la uretra es susceptible de desarrollar estenosis, sin embargo el sitio de la lesión generalmente esta en relación con el agente etiológico, así por ejemplo en las fracturas de pelvis se afecta la uretra posterior, las infecciones tienen preferencia por la uretra peneana y bulbar, y postreparación de hipospadias la uretra que más se afecta es la uretra peneana.



TIPOS DE ESTENOSIS

Fig. 1

ABORDAJE TRANSANORRECTAL: ANTECEDENTES.

Varias descripciones sobre abordajes transperineales y transesfintéricos fueron reportados a principios de siglo. Sin embargo, estas técnicas fueron ganando una aceptación amplia de manera lenta durante el curso del tiempo, probablemente ante la posibilidad de sepsis o incontinencia anal. Kilpatrick y Mason finalmente demostraron que la continencia anal total se obtiene después de una esfinterotomía completa y una cuidadosa reapproximación del esfinter anal¹⁵.

Estas técnicas quirúrgicas han sido ampliamente utilizadas en niños con malformaciones anorectales altas (MARA)^{16,17}, donde la complejidad de las mismas hace la búsqueda de técnicas alternativas, para su mejor resolución. deVries y Alberto Peña en 1982¹⁸, en un esfuerzo por mejorar la exposición quirúrgica y disminuir el riesgo de lesión del plexo nervioso presacro ha popularizado una nueva técnica que ha llamado abordaje sagital posterior transanorrectal (ASPT).

El ASPT es una técnica que condiciona una excelente exposición en el campo operatorio, ya que permite reparar de manera óptima las lesiones complejas de las malformaciones anorectales y otras alteraciones acompañantes como son la fistula recto-uretral¹⁷.

Alberto Peña ha reportado la utilidad del ASPT en el manejo de las MARA en más de 300 casos¹⁹, con excelentes resultados, incluyendo

malformaciones tan complejas como fístulas recto-uretrales, vestibulares, cloacas persistentes entre otras malformaciones.

Otras alternativas atractivas que pueden ser aplicadas con esta técnica quirúrgica, han sido sugeridas y dentro de estas a nivel de tubo digestivo tenemos a las atresias y estenosis rectales o pacientes en quienes operaciones previas han fallado o tienen secuelas post-quirúrgicas²⁰. En el tracto genitourinario es de utilidad para el manejo de fístulas recto-uretrales y de lesiones complejas de uretra posterior, ya sea de tipo congénito o adquirido. En niñas puede ser útil para el manejo de lesiones a nivel de uretra, vagina, cuello vesical sobre todo fístulas traumáticas, ya que el introito vaginal a esta edad es de un diámetro pequeño, a diferencia de la mujer adulta de modo que el abordaje por vagina limita la exposición para la adecuada reparación.

MATERIAL Y METODOS

Se realizó un estudio retrospectivo, longitudinal, observacional y descriptivo en pacientes con lesiones complejas de uretra posterior en la infancia, valorando la utilidad del abordaje sagital posterior para su resolución en un solo tiempo quirúrgico.

El estudio fue realizado en el Hospital General del Centro Médico Nacional " La Raza ", Instituto Mexicano del Seguro Social, localizado en Seris y Zaachila S/N, colonia La Raza, México , D.F.

El periodo de estudio fue de enero de 1990 a diciembre de 1992, se incluyeron a pacientes de ambos sexos en edad pediátrica con lesiones complejas de uretra posterior (fístula, estenosis y divertículos), que fueron manejados con ASPT. Se investigó de los expedientes clínicos edad, sexo, tipo de lesión, operación inicial, número de cirugías previas, localización y longitud de la lesión, etiología de la misma, uso actual o previo de derivación urinaria (vesicostomía o cistostomía). De laboratorio se recabaron los datos del examen general de orina y urocultivo. Se investigaron los hallazgos del uretrocistograma anterógrado y retrógrado pre y post-operatorio.

Se evaluaron además las siguientes variables:

a) Respuesta clínica :(subjetiva)

Se valoró las características del chorro miccional, de la necesidad de esfuerzo miccional, frecuencia miccional, continencia urinaria y fecal, antes y

después de la cirugía, así como también en los casos evaluables erección peneana.

b) Mejoría radiográfica: Uretrocistograma tres meses después de la cirugía.

c) Cistoscopia valorando el estado de la anastomosis.

La respuesta fue valorada en base a los siguientes parámetros:

I. Pacientes asintomáticos con uretrograma y/o uretroscopia normales
Continencia urinaria y fecal normal.

II. Evidencia clínica ,radiológica o endoscópica de obstrucción o fístula
Pacientes sin orina residual y que no han aceptado sus familiares o
requerido de reoperación o dilatación uretral.

III. Pacientes que han requerido de nuevos procedimientos.


- a) Dilatación uretral.
- b) Uretrotomía interna óptica.
- c) Cirugía abierta.

TECNICA QUIRURGICA

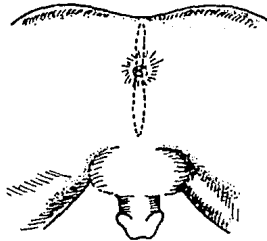
Todos los pacientes tenían exámenes de rutina, así como uretrograma anterógrado y cistoscopia en los que los hallazgos fueran dudosos, donde se documentaba de manera adecuada el tipo de lesión.

Con los estudios diagnósticos de rutina para cualquier cirugía mayor los pacientes se manejaron con dieta baja en residuo dos días previos a su intervención e irrigación colónica total como método de preparación intestinal en la noche previa y antes de la intervención.

Se colocó al paciente en decúbito prono con elevación del pubis, la antisepsia incluyó al periné y los genitales externos. Todos los pacientes se manejaron con anestesia general. La incisión es similar a la descrita por deVries y Peña en 1982¹⁸ con algunas modificaciones. El ASPT se realizó a partir del surco interglúteo a través de una incisión media de la piel que se extendió desde el cóccix hasta la base del escroto en los varones, e inclusive a la vagina en los dos casos femeninos tratados. Se inciden las fibras del músculo elevador del ano y el complejo muscular esfinteriano formado por el músculo puborectales y el esfínter externo (fig 2). Utilizando siempre el electroestimulador neuromuscular para la identificación de los músculos y evitar salirse de la línea media. Con lo anterior se identifica de manera óptima la uretra en su porción bulbar, membranosa, prostática y cuello vesical. El tipo de reparación dependió en cada caso de los siguientes factores: longitud, localización, número y características de la estenosis, presencia de infección, lesiones asociadas y condiciones del paciente. En estenosis cuya longitud varió entre 2 y 3.5 cm sin otra alteración acompañante decidimos



POSICION
Fig. 2



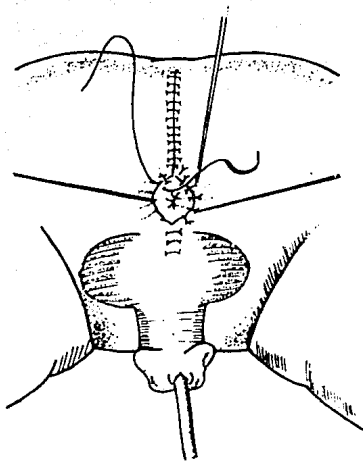
INCISION
Fig. 3

realizar excisión y reanastomosis primaria con material absorbible (vicryl 5-0) en seis casos. Para estenosis de mayor longitud, presencia de abundante tejido fibroso, intentos previos de reparación y falsas vías; decidimos la colocación de sustitutos uretrales de mucosa oral (injerto libre) en dos casos y en otro de colgajo pediculado de mucosa rectal. Estos dos tipos de sustitutos uretrales no han sido previamente reportados en la literatura , pero consideramos su utilidad cuando otros tejidos no pueden ser utilizados (piel y mucosa vesical). El uso de un colgajo pediculado de mucosa rectal a través de este abordaje, no tiene mayor dificultad técnica y se puede utilizar un tubo tan largo como se desee .

La neouretra se fabricó sobre una sonda de silástico 12- 14 fr,utilizando material absorbible de pequeño calibre (6-0),la anastomosis del injerto con la uretra o cuello vesical se realizó con vicryl 5-0. El cierre de la herida se realizó por planos con material absorbible.Para evitar afectar la continencia fecal deben tomarse las siguientes precauciones:

- 1) Permanecer estrictamente en el plano medio.
- 2) Reconstrucción de las estructuras en forma precisa y
- 3) Suturar las porciones musculares específicas y correspondientes a la estructura del lado opuesto.

El manejo posoperatorio consistió en ayuno por espacio de siete días,por lo que los pacientes se manejaron con nutrición parenteral total,sonda transuretral por espacio de cuatro semanas en promedio,la cistostomía fué



**CIERRE DE LA HERIDA
QUIRURGICA**

Fig. 6

retirada hasta tener evidencia clínica y radiológico de uretra funcional. No realizamos colostomía en la mayoría de los pacientes.

RESULTADOS

Con un seguimiento variable desde un mes a 24 meses, promedio 11.8 meses, (cuadro no 1), de acuerdo a criterios anteriormente expresados. Consideramos exitoso el manejo cuando los estudios radiológicos y endoscópicos no mostraron evidencia alguna de obstrucción, no evidencia de síntomas obstructivos o infección urinaria (grupo 1). De los once pacientes en siete los resultados fueron excelentes, sin evidencia de obstrucción uretral, la continencia urinaria y fecal son normales. En los otros cuatro pacientes la permeabilidad uretral se consiguió en el 100%, pero hay varios factores agregados por lo que no los podemos considerar dentro del grupo 1.

El paciente número 1 persiste con fístula rectouretral sin evidencia radiológica de obstrucción, la fístula se encuentra a nivel prostato-rectal, este caso conviene comentar algunos hechos ya que es un paciente que a la edad de 5 años sufrió traumatismo pélvico con fractura de cadera y lesión uretral, quién después de más de 14 intentos previos para su reparación, persistía con estenosis uretral de aproximadamente 5 cm y fístula rectouretral 3 años antes de su intervención. En este caso como en el caso no. 9, se utilizó mucosa oral como sustituto uretral ya que las condiciones de la uretra, la vejiga y la piel de tejidos circunvecinos no tenían las características deseadas para su utilización. En ambos casos la uretra se encuentra permeable pero en el caso no.1 persiste la fístula probablemente no se realizó la excisión de manera adecuada de todo el tejido cicatrizal e inflamatorio. El caso número 5 tiene incontinencia fecal y urinaria en un paciente con múltiples malformaciones incluyendo malformación anorectal alta, criptorquidea bilateral, disrrafia de columna y vejiga neurogénica secundaria, por lo que podemos inferir que la incontinencia

ABORDAJE SAGITAL POSTERIOR DATOS DE LOS PACIENTES

NoJEdad	Lesión	Loc/Long	I Qx P *	Cirugía	Seg/Mes	Resultados	Cont U/F
1/16 a	Est/Fist RU	BM/5cm	14	Inj M Oral	12	Malo	NI
2/9a	Estenosis	M/2cm	1	Plast TT	17	Excelente	NI
3/8a	Estenosis	M/2.5cm	2	Plast TT	24	Excelente	NI
4/8a	Estenosis	M/3.5cm	4	Plast TT	13	Excelente	NI
6/11a	Estenosis	M/2cm	5	Plast TT	4	Bueno	Inc
6/8a	Estenosis	M/3.5	1	Plast TT	1	Pendiente	Pend
7/12a	Estenosis	BM/6cm	5	Colp Rect	18	Regular	NI
8/14a	Estenosis	M/2cm	12	Plast TT	2	Excelente	NI
9/8a	Estenosis	BM/4cm	4	Inj M oral	18	Excelente	NI
10/5a	Fistula UV	UP/8mm	1	C Prim	12	Excelente	NI
11/4a	Fistula UV	UP/1cm	1	C Prim	18	Excelente	NI

* No. de intervenciones previas

BM: Bulbo Membranosa

M: Membranosa

UP: Uretra Proximal

Fuente: Archivo Clínico HG CMR IMSS

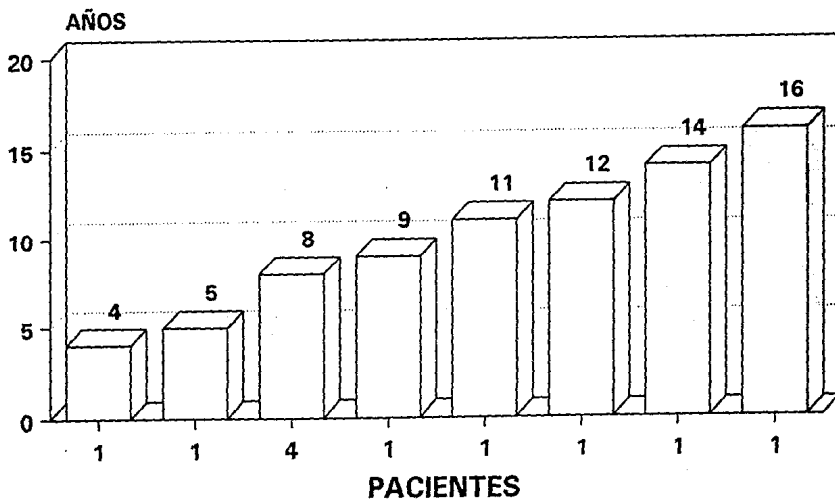
Tabla 1

fecal y urinaria son secundarias a lo anterior, la uretra se encuentra sin evidencia de obstrucción, actualmente se maneja con cateterismo intermitente. Caso no.7 una estenosis tan larga como de 6 cm obligó al empleo de un sustituto uretral de longitud suficiente para crear una nueva uretra, con irrigación propia. El uso de segmentos intestinales para la creación de bolsas continentes en Urología, así como los pocos cambios de la mucosa intestinal en esta área nos creó la inquietud de utilizar mucosa rectal como sustituto uretral, ya que por el tipo de abordaje técnicamente no había más implicación y la longitud puede ser la necesaria. A 18 meses de seguimiento el calibre y la permeabilidad uretral es normal sin embargo hay abundante moco que en ocasiones obliga a la colocación de una sonda transuretral para irrigación. Por lo anterior los resultados aún no, los consideramos adecuados ya que no sabemos a largo plazo que va a pasar con ese epitelio y la necesidad o no de una nueva intervención quirúrgica.

La continencia urinaria y fecal en todos los pacientes excepto en el caso no. 5 es normal, la erección en los 9 niños es normal excepto en el caso n.5. En las pacientes femeninas, la fistula se cerró en dos planos y con un seguimiento de 12 y 18 meses ambas pacientes se encuentran con una uretra normal, la continencia urinaria y fecal es normal y se encuentran asintomáticas.

ABORDAJE SAGITAL POSTERIOR

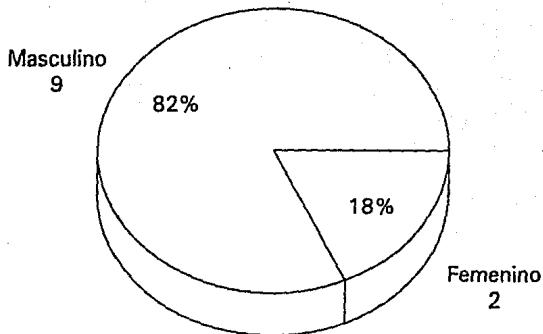
EDAD AL MANEJO



Gráfica 1

LESIONES URETRALES

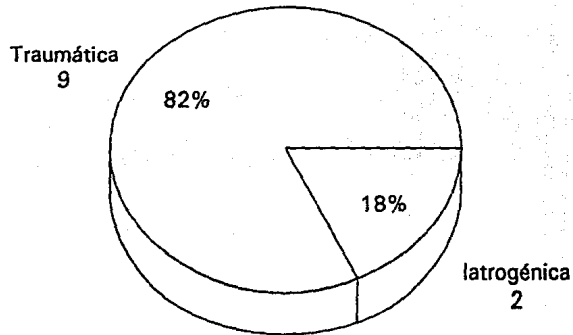
SEXO



Gráfica 2

LESIONES URETRALES

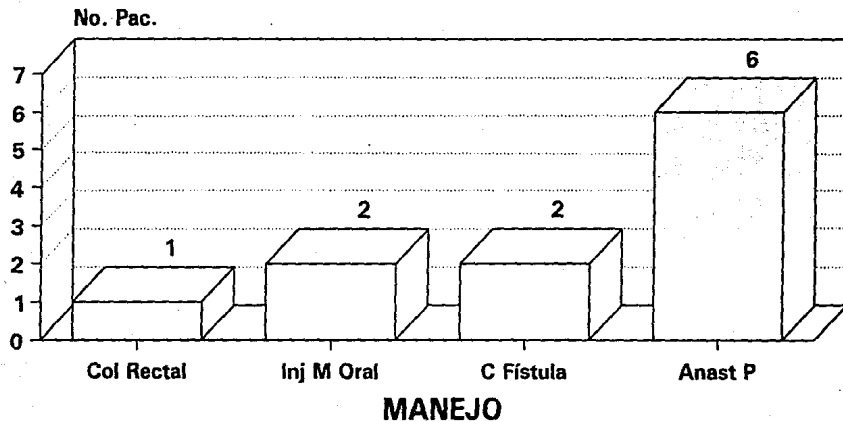
ETIOLOGIA



Gráfica 3

LESIONES URETRALES

Abordaje Sagital Posterior

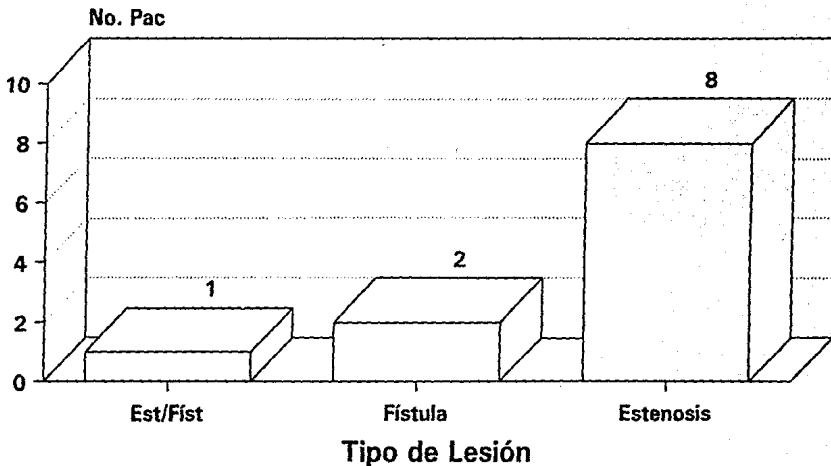


MANEJO REALIZADO

Gráfica 4

LESIONES URETRALES

TIPO DE LESIONES



Gráfica 5

DISCUSION

Hay varias técnicas aplicables a la reparación de las estenosis de uretra posterior. Las cuales pueden ser divididas en 4 abordajes.

Badenoch popularizó un abordaje perineal y suprapúbico combinado e intususcepción uretral en 1950 ²³.

La técnica perineal en la cuál la piel escrotal y perineal es incluida en la uretra bulbar o posterior fue propuesta por Johansen en 1953 ²⁴. Esta técnica ha tenido múltiples cambios desde su descripción inicial ^{25,26}.

La uretroplastia con injerto en parche usando un injerto de espesor total, se ha utilizado por vía perineal ²⁷. Sin embargo la aplicación primaria de los injertos en parche es en el manejo de la estenosis de uretra anterior.

Pierce fue el primero en describir la excisión de parte del pubis en el tratamiento de la estenosis de uretra posterior ²⁸. La técnica de Waterhouse combina la movilización perineal con la anastomosis transpúbica ²⁹. La excisión transpúbica de la anastomosis con excisión primaria de los cabos uretrales fue descrita por Paine y Coombes ³⁰ y posteriormente por Allen. Sin embargo la utilidad de está técnica en lesiones complejas o en pacientes con cirugías previas y reestenosis obliga a un abordaje diferente para la resolución definitiva de la patología uretral. Las estenosis complejas son aquellas que presentan: 1) estenosis mayor de 2 cm, 2) estenosis de cualquier tamaño asociada a divertículo, falsas vías, fístulas y 3) daño extenso al esfínter afectando el cuello vesical y al mecanismo distal intrínseco ³¹.

deVries y Peña ¹⁸ en 1982, popularizaron un nuevo abordaje para la malformación anorectal alta (MARA), llama la atención que con este abordaje se maneja de manera óptima la fístula recto-uretral que se presenta hasta en el 80% de los pacientes con MARA, por lo anterior en situaciones complejas consideramos su utilidad, para la resolución de la patología uretral posterior.

Los resultados en el presente estudio evidencian una utilidad muy impresionante para la resolución de la patología uretral, ya que hasta en 10/11 niños los resultados pueden considerarse como satisfactorios, y solo en un caso tiene otra complicación que esta pendiente de su resolución definitiva, sin embargo la permeabilidad uretral en todos los casos son normales, además es de considerar que no se afecta en lo mínimo la continencia urinaria ni la fecal, siguiendo los principios propuestos por Peña ¹⁴.

No se impide la utilización de injertos libres o colgajos pediculados de estructuras vecinas como adyuvantes en la resolución de la enfermedad. La utilidad de los colgajos de mucosa rectal y los injertos libres de piel aún no se encuentran bien establecidos pero se indicarían en pacientes en quienes tienen múltiples intentos para la reparación con falla en sus resultados, en aquellos pacientes en quienes no es posible la utilidad de otros tejidos por que las condiciones los mismos no sean aptos para realizar una uretrotomía en forma adecuada. Los resultados de nuestro estudio no permiten hacer conclusiones precisas en los tres casos que se utilizó sustitutos uretrales, ya que por lo pequeño de la muestra y el escaso seguimiento los resultados no son evaluables.

En las niñas el ASPT es de utilidad en el manejo de las lesiones a nivel de vagina, uretra, cuello vesical sobre todo fístulas traumáticas, ya que el introito vaginal a esta edad es de un diámetro pequeño a diferencia de la mujer adulta de modo que el abordaje por vagina limita la exposición para la adecuada reparación.

Con lo anterior podemos concluir que el abordaje sagital posterior transanorrectal ofrece una excelente exposición y visualización de la lesión a reparar, facilita la excisión y reanastomosis primaria permite la utilización de injertos libres o colgajos pediculados de estructuras vecinas. Las complicaciones y la morbilidad asociada con este abordaje no son significativas.

CONCLUSIONES.

* Para el entendimiento de las estenosis de uretra es necesario tener un buen conocimiento de la Anatomía, así como de los mecanismos etiopatogénicos que la causan.

* Cuando la causa de una estenosis es traumática, el tratamiento instituido inicialmente en la fase del traumatismo es determinante en la evolución y las secuelas del caso.

* El abordaje sagital posterior transanorrectal es de utilidad en lesiones complejas de uretra posterior en la infancia, ya que permite la visualización directa de la lesión, facilita la utilización de injertos libres o colgajos pediculados como adyuvantes al manejo.

* La excisión y reanastomosis uretral deben ser reservados para estenosis cuya longitud no sea mayor de 3 cm.

* La experiencia en injertos libres de mucosa oral o colgajo de mucosa rectal no es muy amplia por lo que su utilidad debe restringirse a pacientes en quienes la posibilidad de obtener otros sustitutos no sea factible.

* No se afecta la continencia urinaria ni fecal si se siguen los principios descritos para esta técnica.

* Las complicaciones y morbilidad asociadas con este abordaje no son significativas y los resultados son muy superiores en relación a lo reportado en la literatura para los niños.

BIBLIOGRAFIA.

1. Kaplan GW, Brock WA: Urethral strictures in children. *J Urol* 129:120, 1983.
2. Belman AB, Kaplan GW: Genitourinary problems in Pediatrics. Philadelphia, WB Saunders, 1981, p 309.
3. Leadbetter GW Jr, Leadbetter WF: Urethral strictures in male children. *J Urol* 87:409, 1962.
4. Nacey JN, Delahunt B, Tulloch AGS: The assessment of catheter-induced urethritis using an experimental dog model. *J Urol* 134:623, 1985.
5. Scherz HC, Kaplan GW, Packer MG, et al: Poshypospadias urethral strictures: Review of 30 cases. *J Urol* 140:1253, 1988.
6. Weinberg JJ, Gordon L, Nanigian P, et al: Cutaneous vesicostomy for temporary urinary diversion in children. *Pediatr Surg Int* 4:47, 1988.
7. Devereux MH, Burfield GD: Prolonged follow-up of urethral strictures treated by intermittent dilation. *Br J Urol* 42:321, 1979.
8. Noe HN: Endoscopic management of urethral strictures in children. *J Urol* 125:712, 1981.
9. Herbert PW: The treatment of urethral strictures: Transurethral injection of trimenolone. *J Urol* 108:745, 1972.
10. Jordan GH, Devine CJ Jr: Surgery following the failed urethral reconstruction. In Mc Dougal WS (ed): *Difficult problems in Urologic Surgery*. Chicago, Year Book Medical Publishers, 1988, pp 289-309.
11. McGuire EJ, Weiss EM: Scrotal flap urethroplasty for strictures of the deep urethral in infants and children. *J Urol* 110:599, 1973.

12. Brock WA, Kaplan GW: Use of transpubic approach for urethroplasty in children. *J Urol* 125:496,1981.
13. Hakky SI: Ultrastructura of the human urethra. *Br J Urol* 51:304,1979.
14. Peña A: Anatomical considerations relevant to fecal continence *Semin Surg Oncol* 3:141,1987.
15. Kilpatrick FR and Mason AY: Postoperative recto-prostatic fistula. *Br J Urol* 41:649,1969.
16. Peña A: Surgical treatment of high imperforate anus. *World J Surg* 9:236,1985.
17. Peña A :Posterior sagital approach for de correction of anorectal malformations. *Adv Surg* 19:69,1986.
18. deVries PA, Peña A: Posterior sagital anorectoplasty. *J Pediatr Surg* 5:638,1982.
19. Peña A: Posterior sagital anorectoplasty: Results in the management of 322 cases of anorectal malformations. *Pediatr Surg Int* 3:94,1988.
20. Peña A, deVries PA: Posterior sagital anorectoplasty: Important technical considerations and new applications. *J Pediatr Surg* 6:796,1982.
21. Waterhouse K: The surgical repairs of membranous urethral strictures in children. *J Urol* 116:363,1976.
22. Jordan GH: Management of anterior urethral stricture disease. In Webster GD, editor, :Problems in Urology, vol 1, no 2, Philadelphia, 1987, JB Lippencott.
23. Badanoch AW: Traumatic stricture of the urethra. *Brit J Urol* 40:617,1968.
24. Johanson B: Reconstruction of the male urethra in strictures. Application of the buried intact epithelium technic. *Acta Chir Scand Suppl* 176,1953.

25. Leadbetter GW Jr : A simplified urethroplasty for strictures of the bulbous urethra. J Urol 83:54,1960.

26. Turner-Warwick RT: A technique for posterior urethroplasty. J Urol 115:155,1976.

27. Kibbey RG III: Patch graft urethroplasty: a review with emphasis on use for strictures in the region of the membranous urethra. J Urol 111:188,1974.

28. Pierce JM Jr: Exposure of the membranous and posterior urethra by total pubectomy. J Urol 88:256,1962.

29. Waterhouse K, Abraham J et al.: The transpubic repair of membranous urethral strictures. J Urol 111:188,1974.

30. Paine D and Coombes W: Transpubic reconstruction of the urethra. Brit J Urol 40:78,1968.

31. Turner-Warwick R: Complex traumatic posterior urethral strictures. J Urol 118:1564,1977.