

2271
207



**UNIVERSIDAD NACIONAL AUTONOMA
DE MEXICO**

FACULTAD DE ODONTOLOGIA

**"CORONAS DE ACERO CROMO
EN DIENTES ANTERIORES"**

**TESINA PROFESIONAL
QUE PARA OBTENER EL TITULO DE
CIRUJANO DENTISTA
P R E S E N T A :
A P O L O N E Y R A Z A R R A G A**



**TESIS CON
FALLA DE ORIGEN**

MEXICO, D. F.

1993



UNAM – Dirección General de Bibliotecas Tesis Digitales Restricciones de uso

DERECHOS RESERVADOS © PROHIBIDA SU REPRODUCCIÓN TOTAL O PARCIAL

Todo el material contenido en esta tesis está protegido por la Ley Federal del Derecho de Autor (LFDA) de los Estados Unidos Mexicanos (México).

El uso de imágenes, fragmentos de videos, y demás material que sea objeto de protección de los derechos de autor, será exclusivamente para fines educativos e informativos y deberá citar la fuente donde la obtuvo mencionando el autor o autores. Cualquier uso distinto como el lucro, reproducción, edición o modificación, será perseguido y sancionado por el respectivo titular de los Derechos de Autor.

INDICE

	pag.
INTRODUCCION	1
HIPOTESIS	3
OBJETIVOS	3
1. PROPIEDADES DE LAS CORONAS DE ACERO CROMO	4
2. INDICACIONES DE CORONAS DE ACERO CROMO	6
3. CONTRAINDICACIONES DE CORONAS DE ACERO CROMO	9
4. RESTAURACIONES ESTETICAS ELABORADAS CON CORONAS DE ACERO CROMO	10
4.1 TIPOS DE CORONAS DE ACERO CROMO EN EL MERCADO	10
4.2 RESTAURACION DE CORONAS DE ACERO CROMO CON CARA ABIERTA	11
4.3 PREPARACION DE LA SUPERFICIE DE LAS CORONAS DE ACERO CROMO PARA LA RETENCION DE RESINAS TERMICAS	18
4.4 RETENCION DE COMPUESTOS EN CORONAS DE ACERO INOXIDABLE	23
5. USO DE CORONAS DE ACERO CROMO PARA LA CORRECCION ANTERIOR	28
MATERIAL Y METODO	31
RESULTADOS	34
APENDICE	36
SECCION DE FIGURAS	37
SECCION DE TABLAS	43
SECCION DE GRAFICAS	50
DISCUSION	55
CONCLUSIONES	57

RESUMEN

58

REFERENCIAS BIBLIOGRAFICAS

60

INTRODUCCION

En la dentición temporal, la secuencia del ataque de la caries sigue un patrón específico: molares inferiores, molares superiores y dientes anteriores superiores. Rara vez son afectados los dientes anteriores y las superficies linguales y vestibulares de los temporales, excepto en casos de caries rampante.

En 1950, Humphrey introdujo a la odontología infantil el uso de coronas preformadas o de acero inoxidable. Desde entonces, este recurso restaurativo es invaluable en el tratamiento de dientes primarios muy destruidos. La restauración de dientes primarios con una restauración estética y durable ha presentado muchas dificultades históricamente.

El propósito de los odontopediatras es intentar mejorar la salud dental para el público y minimizar los efectos de la caries, aún muchos niños presentan extensiva destrucción de los dientes anteriores primarios. Uno de los retos de más interés para el odontopediatra es reparar estos dientes con restauraciones que sean durables, retenidas y estéticas.

En general, a las coronas de acero cromo se les considera superiores a las restauraciones con amalgama o resina que incluyan varias superficies. Estas coronas se elaboran como cubierta metálica y con estructura anatómica

preformada en tamaños diferentes, se recortan y contornean conforme sea necesaria para su ajuste y además esta restauración tiene retención y durabilidad mayor; sin embargo, ésta no es estética.

Las coronas de acero para dientes anteriores primarios no son restauraciones estéticas y muchos odontopediatras han hecho muchos intentos por mejorar esta estética, combinando estas coronas con otras restauraciones de material estético. También se han utilizado las coronas de acero cromo para tratamientos ortodónticos en la corrección de mordida cruzada anterior.

HIPOTESIS

En la dentición primaria es más frecuente la caries en los dientes anteriores superiores que en los dientes anteriores inferiores y éste tipo de daño sólo puede ser tratado con coronas de acero cromo.

OBJETIVOS

- Conocer la frecuencia del daño en los dientes anteriores.
- Determinar que tipo de diente es más afectado por caries.
- Tratar con coronas de acero cromo los dientes anteriores dañados.

1. PROPIEDADES DE LAS CORONAS DE ACERO CROMO

Definición. - Son coronas de acero cromo preformadas, siendo resistentes a la corrosión de los fluidos bucales; y es una aleación de hierro y carbono que contienen cromo, níquel, magnesio, silicio y otros elementos de menor escala (2).

Resistencia a la corrosión. Las coronas de acero cromo, no son corrosivas debido a la presencia del cromo, se necesita 11% de cromo para obtener éstas características; la presencia de este metal en la corona evita alguna reacción posterior que pudiera causar corrosión. También el níquel ayuda a aumentar la resistencia a la corrosión de la aleación o corona (2).

Estabilidad en el color. El cromo y el níquel forman soluciones sólidas en el hierro, lo cual brinda protección contra la pigmentación o cambio de color (2).

Control aislante. Las coronas de acero preformadas tienen la propiedad de que su conductibilidad térmica es baja, debido a la presencia del cromo y níquel; además no irritan ni dañan los tejidos gingivales cuando son adaptadas en la dentición primaria (2).

Adaptación al diente. Se adaptan con facilidad por estar hechas conforme el tamaño y anatomía del diente, aunque estas

características varían de fabricante a fabricante (2). Las coronas para dientes anteriores pueden recortarse, contornearse y adaptarse fácilmente al diente. También nos proporcionan retención, protección y mayor durabilidad; sin embargo estas son antiestéticas (4,5,6).

2. INDICACIONES DE CORONAS DE ACERO CROMO.

--La corona de acero cromo se usa con mayor frecuencia para restaurar dientes con lesiones cariosas interproximales amplias o grandes de cavidades clase I y IV, en las cuales es inadecuada la retención de las resinas (4,5).

--Restaurar dientes primarios o permanentes jóvenes, con anomalías hereditarias, tales como dentinogénesis imperfecta, amelogénesis imperfecta o hipoplasia del esmalte, las cuales son anomalías de la estructura y textura a nivel del esmalte y dentina (1,2).

--Como restauración intermedia o de emergencia en el tratamiento de dientes anteriores fracturados de la corona clínica (2).

--Manteniendo y reconstruyendo los dientes primarios anteriores, por disposición; hace individualmente el manufacturado de las coronas; es igualmente necesario por motivo fonético (7).

--Cuando sólo existe la estructura mínima del diente y no esta indicada la terapia pulpar (3).

--En recubrimientos pulpares directos con éxito se procede a colocar coronas de acero cromo para minimizar la microfiltración y prevenir que se fracture o sea defectuosa (9).

--En dientes con tratamientos pulpares, pierden agua

(deshidratán) y tienden a volverse quebradizos. La probable fractura de las estructuras dentarias a llevado a la práctica, el cubrir los dientes con coronas de acero después de un tratamiento endodóntico, ya que que si hubiera una fractura por debajo de la inserción epitelial, sería imposible la reparación posterior del diente. Un diente que es candidato para el tratamiento pulpar; que puede ser una pulpectomía, pulpomotía, o un recubrimiento pulpar directo con éxito; se deben usar coronas de acero por los motivos antes descritos (1).

--Restauraciones en personas impedidas u otros en quienes la higiene oral es muy deficiente y anticipa el fracaso probable con otros materiales (10).

--Restaurar dientes primarios excesivamente destruidos por caries de amamantar o síndrome de biberón. Es una forma específica de caries rampante de la primera dentición de infantes. Los caracteres distintivos de la caries rampante son: 1) Varios dientes están involucrados. 2) La lesión se desarrolla rápidamente. 3) Las lesiones cariosas ocurren en superficies generalmente de bajo riesgo de cariarse (2,11).

Una característica clave de la caries de amamantar o síndrome de biberón es la ausencia usual de caries de los dientes anteriores mandibulares, esta diferenciación es la condición clave de la caries rampante clásica. El patrón de la caries intraoral, de la caries por amamantamiento es

característica de este padecimiento. Los cuatro incisivos maxilares son los más afectados, cuando sin embargo los cuatro incisivos mandibulares usualmente permanecen sanos. Entonces en caries avanzadas se utilizarán coronas de acero cromo (2,11).

3. CONTRAINDICACIONES DE CORONAS DE ACERO CROMO

--Cuando las caries no son extensas y es adecuada la retención de la resina (1).

--Cuando fisiológica y patológicamente se ha reabsorbido más de un tercio de la longitud de la raíz del diente temporal; las coronas de acero están contraindicadas para estas piezas, porque las raíces no soportan adecuadamente estas restauraciones y además están próximas a la exfoliación (2).

--En donde existe una degeneración de la pulpa y presenta una patología apical; en la cual, el diente puede presentar fístula; además este diente está indicado para la extracción, ya que si permanece en boca éste afectará la erupción del diente permanente (2).

--En dientes que clínicamente se encuentran seriamente destruidos por la caries, en los cuales no hay suficiente estructura para retención de la corona (2).

4. RESTAURACIONES ESTETICAS ELABORADAS CON CORONAS DE ACERO CROMO

4.1 TIPOS DE CORONAS DE ACERO CROMO EN EL MERCADO

Hay tres tipos de coronas de acero inoxidable disponibles en el mercado:

1.- Coronas con lados rectos (Rocky Mountain Corp, Denver, CO): no se recortan ni ajustan, y requieren mucha adaptación. Rara vez se emplean y no se sugiere su uso (10).

2.- Coronas preajustadas (Unitek Corp, Monrovia, CA): presentan lados rectos pero están festoneadas para seguir una línea paralela a la cresta gingival. Aún requieren contorneado y cierto recorte (10).

3.- Coronas precontorneadas (Coronas Ion, 3M Co, St Paul, MN; Unitek Corp, Monrovia, CA): están festoneadas y precontorneadas. Quizá requieran cierto recorte y contorneado, por lo general mínimos (10).

4.2 RESTAURACION DE CORONAS DE ACERO CROMO CON CARA ABIERTA

La corona de acero inoxidable anterior es un tratamiento para situaciones donde existe mínima estructura del diente y no está indicada una terapia pulpar. Esta restauración tiene mayor retención y durabilidad, sin embargo; está no es estética, algunos autores han notado que el niño puede soportar algunos daños psicológicos negativos, donde se han colocado coronas de acero cromo anteriores (5).

Para cambiar la estética de la corona de acero anterior sin reducir la retención superior, se sugiere una corona de acero con cara abierta, con un corte de ventana labial. Con esta técnica en la práctica dental nos proporciona una relativa, durable y estética restauración para los dientes anteriores primarios, cuales han sufrido pérdida extensiva de la estructura del diente (5).

Doyle en 1967 fue el primero que describió la modificación de la preparación clase III para la restauración de caries en dientes anteriores primarios con pérdida extensiva de tejido duro. Debido a que los dientes anteriores primarios son mesiodistalmente más largos que oclusalmente, el sugirió la creación de ensamblaje labial o palatino para incrementar la retención de los materiales acrílicos restaurativos. Esta retención no fue, recomendada para lesiones grandes clase III (5).

Mc Donald y Aveny postularon que la corona de acero inoxidable anterior es indicada para incisivos y caninos con lesiones proximales extensas, en la cual también se escava el borde incisal; sin embargo es una restauración inestética. Para superar esta dificultad, diversos autores han sugerido cortar parte de la porción labial para la corona de acero y el compuesto colocado en el área. Sin embargo estos autores describen la creación de esta ventana, pero no es descrito paso por paso para preparar el diente y adaptar la corona para su restauración. Esta suposición fue hecha para las coronas anteriores, que son preparadas en un tipo similar a las coronas de acero inoxidable posteriores. Existen diversas diferencias en esas 2 técnicas, si el diente anterior no es preparado propiamente o si la corona no está totalmente adaptada, la corona de cara abierta puede fallar, no obstante de su potencial de retención superficial (5).

Indicaciones.

La corona de acero inoxidable con cara abierta es adecuada, cuando se desea una restauración estética durable para los dientes anteriores primarios, donde son contraindicado otros procedimientos de restauración anterior (5).

Técnica.

A. Preparación del diente.

- 1.- Usando fresas 169 y 699, el borde incisal es

reducido aproximadamente de 1.5 a 2.0mm.

2.- Se realizan cortes interproximales para eliminar el borde, el cual puede hacer dificultosa la colocación de la corona.

3.- Reducir aproximadamente 0.5mm la superficie labial. De igual manera la superficie palatina o lingual, para permitir la colocación de la corona.

4.- Usando la misma fresa, en posición paralela al eje del diente; se reduce la superficie lingual o palatina del diente en la parte gingival. La mitad inicial de la superficie lingual no necesita ser reducida rutinariamente. Los caninos también requieren 1.0mm más de desgaste en la superficie lingual o palatina como en los incisivos.

5.- Corte redondeado en ángulo línea.

6.- Es recomendado efectuar el desgaste incisal mínimo de 1mm; con cuidado puede ser tomado en evaluación la aclaración en el área de la circunferencia.

7.- Remover la caries (5).

B. Selección de la corona.

1.- Muchas de las coronas de acero son usadas, son hechas por Unitek Corporation. Ellas proveen una selección individual para incisivos centrales derechos e izquierdos maxilares, e incisivos laterales derechos e izquierdos mandibulares, caninos maxilares y caninos mandibulares son

usados para restaurar los incisivos laterales y centrales. Cuando los dientes son grandes, pueden ser requeridas las coronas hechas por Rocky Mountain. Estas son provistas para incisivos centrales, incisivos laterales y caninos. Las coronas Rocky Mountain tienen la especificación de la anchura inicial en milímetros.

2.- Las coronas son seleccionadas por pruebas. Es estimado el tamaño del diente y seleccionada una corona que tiene el tamaño aproximado del diente antes de hacer el desgaste. La corona es colocada para dar resistencia; ésto no necesariamente, da la sensación de que el diente llega a ser encajado en la corona. Pero aunque no necesariamente puede obtenerse un rompimiento por encajamiento. Después de unas pocas pruebas, podría hacerse la operación fácilmente por el tácto.

3.- Si las dimensiones mesiodistales del diente o espacios variables son determinadas después de la preparación, la anchura especificada de la corona Rocky Mountain puede ser utilizada para la selección de la propia corona (5).

C. Colocación de la corona.

1.- Recortar el margen gingival de la corona para que quede inm abajo del margen gingival libre. Puede ayudar en la determinación de la longitud de la corona una línea en sucesión con un explorador en el sitio de la corona. Algunas

veces las coronas con pequeños recortes causan la pérdida de su forma; ésta puede ser más elíptica o asimétrica. Para ello se utilizan las alicatas 114. Unitek alicata redonda 800-417, o alicatas para Peeso 118.

2.- Por su anatomía de los dientes anteriores primarios, las coronas de acero anteriores no son contorneadas rutinariamente con alicatas 114, como lo son las posteriores. Las coronas anteriores pueden ser onduladas con las alicatas redondas Unitek 800-417 o alicatas de Peeso 118.

3.- Es también necesario redondear las coronas para dientes incisivos central y lateral ovoides. Esto puede ser realizado por presionamiento en ellas en la parte mesial y distal con los dedos o con alicatas How.

4.- Lo anterior también es necesario para incrementar la dimensión del área circular a la corona, especialmente para los caninos. Esto puede ser realizado por presión con las alicatas 114 en el área circular de la corona y luego presionando suavemente con movimientos hacia mesial y distal. Esta operación se realiza generalmente alrededor del área del diente.

5.- El acomodo de la corona puede ser ajustada con sólo presionar con los dedos. La colocación es realizada usando una setter-banda de ortodoncia, una banda de Biter o una hoja lingual. Puede ser tomada durante este empacado para evitar la fracturación o luxación del diente. Aplicando la fuerza

directa con un ligero movimiento de lingual o palatino hacia bucal.

6.- La adaptación marginal puede ser chequearse con un explorador (5).

D. Finalización de la corona y cementación.

1.- La corona de acero cromo anterior es terminada como en la corona posterior. Son recomendados: frotador redondo y piedra verde.

2.- Las coronas pueden ser colocadas con cemento de fosfato de zinc o policarbonato. Los compuestos de resina no polimerizan cuando estan en contacto con el eugenol y óxido de zinc, por lo que no es recomendado el uso de este cemento.

3.- El terminado final para el margen de la corona es completado como en las coronas posteriores, con exploradores e hilo dental.

E. Ventana labial.

1.- Después el cemento es colocado hasta el fondo, la ventana labial puede ser cortada, usando fresas 169,699 o 57 con pieza de mano de alta velocidad. El margen inicial puede ser colocado en la parte labial, se corta justamente en el borde inicial; seguiría a este la corona de acero para proteger el área del diente. El margen gingival de la corona puede ser colocado un poco coronal al margen gingival. Esto permite que el tejido blando limite con la parte lisa de la

corona y el compuesto del material en la parte contraria. Los márgenes mesial y distal pueden estar en un sitio cerrado para el ángulo proximal.

2.- Los cementos en el área de la ventana labial pueden removerse. Esto se realiza con una fresa en la pieza de mano de alta velocidad. Además, tiene en mente que el color del compuesto amoldador fue mejorado, si éste es densamente suficiente para la máscara de cemento. La experiencia ayuda a determinar la remoción suficiente del cemento. Es aceptable destapar la superficie del diente; pero si la dentina está expuesta, debe ser cubierta con una capa de hidróxido de calcio, para proteger a la pulpa antes de colocar el compuesto.

3.- Utilizando una pequeña piedra verde en la pieza de mano de alta velocidad para alisar el corte de los márgenes de la corona y remover algunas irregularidades que fueron creadas cuando se cortaron las ventanas.

4.- El operador rellena con compuesto el hueco entre la corona y el diente. Este material es hecho con un instrumento de mano o con una jeringa.

5.- Después de que el compuesto ha sido colocado, éste puede ser alisado y terminado con piedra blanca y Sof-lex (5).

4.3 PREPARACION DE LA SUPERFICIE DE LAS CORONAS DE ACERO CROMO PARA LA RETENCION DE RESINAS TERMICAS

La fabricación fisiológica, mecánica y estética aceptable de la corona anterior para el niño, está en continuo problema para la práctica dental. Las coronas completas de resina y policarbonato han sido usadas con variables grados de éxito (14).

Cuando en un pequeño diente persiste su estructura, o cuando existe una fuerza mayor en oclusal, las coronas de acero inoxidable deben utilizarse como restauración muchas veces. Las coronas de acero para dientes anteriores primarios no son restauraciones estéticas y Singer intentó hacer coronas de acero inoxidable anteriores estéticas, por medio de hornear la porcelana con el acero inoxidable. El acero inoxidable fue cambiado en el proceso, pero la unión de la porcelana no fue apropiado. Otro estudio fue intentado por Blain (14).

Gardiner y Faulkner, demostraron su límite pero sin éxito. La resina térmica usada en los estudios consta de un polvo y líquido, donde se desarrollo con facilidad su uso para coronas. Un agente opacador es utilizado como máscara de color, subyacente al metal. La resina térmica es curada varias veces y la protege o sombrea a 140° más menos 5°C durante 15-20 minutos. El propósito de estos estudios son

para evaluar la fuerza de unión de la resina térmica con el acero inoxidable (14).

Tofukuji, et al (1984) emplearon una técnica en la que una lámina de 18-8 de acero inoxidable obtenida del manejo de coronas de acero inoxidable. La lámina u hoja es de un grosor uniforme de .00032mm y de esta hoja se cortan bandas usando tijeras para cortar metal. Las bandas miden 30mm de largo y 7mm de ancho y son medidas con un vernier calibrado. Fueron divididas 50 bandas de acero inoxidable en 5 grupos con diez ejemplares en cada grupo, y la superficie fue preparada como sigue:

Grupo A.- Grupo control, sin preparación de la superficie.

Grupo B.- Agente acoplador Silano.

Grupo C.- Terminar con piedra verde.

Grupo D.- Con tres orificios

Grupo E.- En un alambre de ordodoncia se realizó un doble central y sus extremos libres se soldaron a la banda, quedando así un espacio para la retención de la resina (14).

En el grupo D, se realizaron tres orificios en la parte central de la superficie de la banda con un diámetro de 1mm, con una separación de 2mm cada uno. Usando un limpiador ultrasónico con agua durante tres minutos. Después se aplicó una capa de opacador durante 15 minutos. En la banda se efectuaron marcas cada 10mm y en el área central es colocada la resina. Esta área fue limitada con tres capas de cinta

adhesiva, para obtener un espesor uniforme de la resina (14).

En la prueba de color del acero inoxidable fueron aplicadas dos capas de opacador para resina y curado a 140° más menos 5°C por 5 minutos, La espesura de la capa del opacador es de 0.25 más menos .05mm (14).

Dos capas de resina térmica es condensada con la mano y endurece a 140° más menos 5°C por diez minutos. Pues igual cantidad de resina se necesita para tener una prueba de unión; en la colocación de más de una capa de resina térmica, necesita cada capa un curado de 10 minutos a 140° más menos 5°C (14).

Las pruebas fueron de un mediano espesor de 1.0 más menos 0.2 mm. La cinta es removida con un escalpelo y la resina térmica fue recortada, así como adherida al borde de la banda (14).

La unión por fuera fue usada como prueba de la flexión por medio del aparato con una máquina Instron. La distancia entre el soporte es de 16 mm y la distancia situada entre la carga del punto central es de 10 mm. El promedio de la carga es de 0.13 cm/min. La prueba consiste en una carga continua hasta que ocurre un cambio en la desviación de la curvatura, el cual es un indicativo de un fracaso (14).

Como resultados para todos los ejemplares examinados, la unión fracaso en uno de los puntos centrales de carga (14).

Al aplicar cargas a los grupos A, B y C, se tuvo la pérdida completa de resina térmica y en el grupo D ocurrió solamente la separación de la resina térmica en las esquinas de la banda de acero cromo (en los 10 ejemplares). (14).

En el grupo E sólo un ejemplar demostró fracaso en la unión de la resina al acero inoxidable. Esto ocurrió a 3.8 libras. Para todas las otras 9 muestras del grupo E. No se presentó fracaso en la unión y los límites para las pruebas de flexibilidad fueron excedidas, ocurrió la deformación permanente para el acero inoxidable. Los valores medios de la fuerza de unión para los ejemplares del grupo E con aberturas ortodónticas fueron 4 veces más grandes que para otros grupos tratados. Las fuerzas de unión de los grupos A, B, C y D no difieren para cada uno de ellos. Mientras algunos arreglos en los ejemplares examinados, la resina desprendida del acero inoxidable (14).

No han tenido éxito en los intentos previos de la unión de los materiales de resina para colorear dientes con acero inoxidable. Pruebas con uniones de porcelana, demostraron que filtros internos desarrollados como el resultado de la diferencia de coeficientes de expansión. Las altas temperaturas necesariamente para porcelana horneada podrán alterar las propiedades del acero inoxidable, pues la cura con resinas térmicas a 140°C, no son aparentes los cambios de

estructura en el acero inoxidable, la resina térmica fue un éxito en el enmascaramiento del color para el acero inoxidable sin haber adicionado resina, la cual podría haber dañado severamente sobre el contorno de la restauración. Aunque dos capas de resina opaca fueron utilizadas para examinar los ejemplares, una capa puede producir una textura homogénea con disfrás del color del acero inoxidable. La capa opaca es aplicada al acero inoxidable y puede ser por sólo diez minutos de horneado a 90°C. Capas sucesivas pueden ser procuradas en la misma forma y podrá resultar una cura total en un tiempo más corto, las capas de resina térmicas son también a 140°C de 15 a 20 minutos (14).

4.4 RETENCION DE COMPUESTOS EN CORONAS DE ACERO INOXIDABLE.

Anatómicamente, los dientes primarios tienen las dimensiones de las coronas cortas y estrechas, la pobre cualidad para desgastar el esmalte se debe a una capa poco prismática y a los cambios relativos de una gran pulpa en la estructura del diente. Muchas técnicas han sido intentadas en la restauración del diente anterior primario. Coronas de policarbonato, coronas retiradas y compuestas de resinas son restauradas estéticamente, pero tiene pocas cualidades de retención (6).

También el desgaste por ácidos han mostrado un incremento en la retención de compuestos de resina en la estructura del diente, parece probable que un compuesto pueda adherirse a una corona de acero inoxidable, si la corona puede ponerse áspera. En la técnica de desgaste con un medio ácido, el compuesto de la resina es adherido al metal y actúa como cemento entre la armazón y la estructura del diente. Esta técnica, tiene desgaste electrolítico por una solución ácida en la superficie del metal a ser cementado. La técnica no es práctica en coronas de acero inoxidable porque para la relativa delgadez de las coronas, la complejidad de los procesos y la poca adhesión del compuesto de la resina tan determinado en el criterio por otros autores (6).

Button, y autores han mostrado que el desgaste con óxido

de aluminio en la superficie interna de las coronas moldeadas incrementa la aspereza de la superficie así que el mecanismo de la retención del cemento se incrementa. En un estudio clínico realizado por los autores, una retención exitosa de un compuesto chapado han sido obtenidos por compuesto de resina colocados por varios meses en coronas de acero inoxidable desgastadas con óxido de aluminio. El compuesto de resina fue colocado de 1.0 a 1.5 mm del margen de la corona, así que la manipulación de la alicata puede no afectar el compuesto de resina. Con el tiempo esto fue decidido para investigar el grado de retención y como puede ser realizado (6).

La propuesta de este estudio es examinar la fuerza de desgaste del compuesto de resina unido a las coronas de acero inoxidable desgastadas con óxido de aluminio. Una segunda propuesta es evaluar si el color del metal de la corona puede ser adecuadamente opacado para rendimientos en resultados estéticos (6).

En la técnica empleada por Herbst, et al (1988) se utilizó la superficie facial de coronas (tamaño UR 6) de acero inoxidable anteriores fueron desgastadas con partículas de óxido de aluminio de un tamaño de 50 μm o 280 μm . La superficie facial de la corona fue uniformemente asperizada con partículas de óxido de aluminio directamente en la parte horizontal y verticalmente de la corona (6).

Diferentes sistemas de compuestos de resina fueron seleccionados por las características de su manejo. Ellos fueron Coincise (pasta-pasta, endurece por si misma), Prisma-Fil (visible pasta activada con la luz), Nueva-Fil (pasta activada con luz ultravioleta), y material restaurativo inicial (líquido polvo). Dos opacadores universales fueron probados para cada uno del material compuesto. Ellos fueron Visio-Opacador y Silux-Opacador. Cada uno de los sistemas de resinas fue también probado con su propio opacador excepto el que no tiene opacador (6).

Cada opacador además de la combinación de compuestos, fue examinada con la fuerza de adición de una capa a la superficie del metal como recomendó el fabricante. Además un agente que repara porcelana para coronas de metal fundidas con porcelana. Este material fue usado para ver si ésto puede incrementar la fuerza de unión de la combinación de compuesto opacador en la corona. Para las pruebas de fuerza de desgaste fue aplicada una capa uniforme para opacar a la superficie desgastada con óxido de aluminio la corona. El compuesto del material fue colocado en un plástico pajizo claro de 14mm de largo por 5mm de ancho de diámetro. Los compuestos foto activos fueron una vez polimerizados colocados en el opacador. El cilindro de plástico fue colocado perpendicularmente a la superficie facial de la corona. El polvo opacador que es manufacturado con el material. Lee

Restodent fue premezclado con el compuesto en polvo antes polimerizado, sin embargo, esta combinación no ha sido una placa de opacador separada. Juicios preliminares mostraron la recomendación del fabricante; el polvo de uno en uno es para tener una proporción con el líquido de Restodent, colocando también rápidamente en la superficie de la corona. Para la propuesta de este experimento, fueron usados para Restodent unos 2 polvos para 3 raciones de líquido (6).

Las muestras fueron colocadas en agua a 25°C por 7 días. Las muestras fueron examinadas por colocación de coronas en un dado de metal. El dado en contacto con la superficie interna de la corona. El compuesto unido a la superficie de las coronas fué desgastado con una prueba guía en la máquina Instron, para determinar como puede librar la forzada separación causada por el compuesto de la superficie del desgaste con óxido de aluminio. La fuerza de desgaste para la combinación de compuesto-opacador fueron coparados usando una prueba de libre distribución (6).

Los resultados de las pruebas estéticas indican que las combinaciones de compuesto opacador de Restodent-Restodent, Nuva-Nuva y Silux Prisma son los más estéticos acordados por los examinadores. Estas combinaciones dieron una apariencia más blanca en las coronas (sin tonos gris o amarillo y opacaron el metal en el grado mayor) (6).

Todas las investigaciones de laboratorio fueron bien

conducidas para evaluación clínica de 5 pacientes con 30 incisivos primarios que fueron usualmente la combinación Restodent-Restodent. Los resultados clínicos mostraron que las restauraciones dan una vida limitada, aproximadamente de menos de 6 meses. Sólo dos restauraciones permanecieron después de 6 meses y fueron perdidas en un año. Esta corta durabilidad de fuerza en la aplicación fue medida por pruebas de laboratorio (6).

El tamaño de las partículas de 50 μm contra 280 μm no afecta la adherencia de los compuestos de resina a la superficie de las coronas de acero inoxidable (6).

Los valores de laboratorio para las pruebas de desgaste, así como la evaluación no apoyaron el uso de este método para la restauración de dientes anteriores primarios (6).

5. USO DE CORONAS DE ACERO CROMO PARA LA CORRECCION ANTERIOR

La mordida cruzada anterior en la dentición primaria puede ser tratada para prevenir un uso anormal en dientes con mala posición y causar alteraciones periodontales. Varias técnicas ortodónticas han sido usadas para corregir la mordida cruzada incisiva en la dentición permanente, primaria y transicional. Para la corrección de la mordida cruzada se utilizan coronas de acero cromo preformadas para incisivos y caninos; han sido anteriormente usadas unas formas de coronas, que fueron cementadas en incisivos permanentes del maxilar. Se terminaron casos en los cuales no está indicado el uso de coronas de acero inoxidable, para la corrección de mordida cruzada anterior en la primera dentición (12).

Después de la evaluación se ha reglamentado una estrategia ósea para mordida cruzada anterior en la dentición decidua y ha sido determinado el inclinamiento dental para los incisivos maxilares que pueden resolver la mal oclusión; fue usada la siguiente técnica:

- 1.- En los dientes maxilares se reportaron con una tasa de goma y una pasta de profilaxis y ligeramente ajustada con un sobretamaño para las coronas de acero inoxidable preformadas. Los dientes no son reducidos en posición opuesta, así que la superficie labial anterior de los descansos de la corona preformada quedaron con un ángulo de

plano inclinado; el borde incisal de los dientes mandibulares en posición de descanso (12).

2.- Los márgenes de las coronas son recortados con fresas o piedras a el nivel de la cresta gingival, donde la corona de acero es colocada en posición opuesta. Los dientes maxilares son secados con aire y las coronas invertidas son cementadas con policarboxilato. Las coronas estan por debajo de la encía alrededor de 2 a 3 milímetros y se establece un 25% como mínimo para la mordida cruzada de los dientes mandibulares (12).

3.- El paciente es reevaluado en tres semanas (12).

Se ha logrado la relación de contacto oclusal posterior y una sobremordida anterior positiva, las coronas son cortadas de la superficie con fresa de carburo de alta velocidad con agua fría y removida. Todo el cemento residual es eliminado del diente. El paciente puede ser evaluado 4 semanas después de removida la corona, para asegurar que no recaiga (12).

Fue utilizada la corona de acero cromo opuesta para un número de pacientes seleccionados con excelentes resultados, en un paciente con su mandíbula protuida persistentemente y coronas de acero situadas en los incisivos labiales mandibulares e incisivos maxilares desplazados más hacia el paladar (12).

En la extensión de fuerzas traumáticas aplicadas para

dientes afectados con el uso de técnicas para coronas opuestas. No encontraron reportes de daño a los tejidos, ni lesiones clínicas o radiográficas. Las ventajas en la técnica de corona invertida incluye facilidades: para la aplicación, eliminación de procedimientos de laboratorio y costo, rapidez para el movimiento ortodóntico y cooperación independiente del paciente (12).

MATERIAL Y METODO

I.- Pacientes.

Se estudiaron 68 pacientes de ambos sexos, de los cuales 14 presentaron caries en dientes anteriores para ser tratados con coronas de acero cromo, que acudieron a la clínica de odontopediatría en la Facultad de Odontología de la U.N.A.M.

Para cada paciente se empleó una Historia Clínica, la que se utiliza en la División de Estudios Posgrado de la Facultad de Odontología de la U.N.A.M. Se valoró cada paciente, primeramente colocado en el sillón dental en posición supina, y así utilizando instrumental de uno por cuatro (que consta de espejo No. 4, pinzas de curación, explorador y escavador) para observar las caries de dientes anteriores; además se tomaron radiografías para determinar el diagnóstico de cada uno de los dientes candidatos a coronas de acero cromo.

II.- Técnica.

1.- Se tomaron modelos de estudio para la selección de la corona de acero cromo. ésta fue seleccionada de acuerdo al tamaño mesio-distal del diente (figura 1).

2.- Después la aplicación de anestesia local en dientes superiores anteriores y anestesia regional en dientes inferiores anteriores (figura 2).

3.- Preparación del diente:

3.1.- Efectuando primeramente el desgaste incisal de 1.5 a 2mm con fresa 169L con pieza de mano de alta velocidad.

3.2.- También realizando cortes interproximales de mesial y distal con fresa 169L de alta velocidad; de 1 a 2mm por debajo de la encía, eliminando el punto de contacto sin dejar escalón (figura 3 y 4).

4.- Luego se procedió a pasar el explorador en los desgastes interproximales para verificar que no existan escalones.

5.- Colocando la corona de acero cromo en el diente, pero al observar isquemía; fue retirada la corona y se recortó con una tijera curva el tercio cervical, hasta que no hubiera isquemía; tomando en cuenta la reacción de oclusión de cada uno de los pacientes.

6.- Se usó la pinza para abombar coronas solamente en el tercio cervical de las superficies vestibulares y lingual o palatina que ayudaran a adaptar estrechamente los márgenes de la corona en la porción cervical del diente.

7.- Posteriormente reubicando la corona sobre la preparación después del proceso de contorneado, para ver si quedó firme en su sitio.

8.- Por último se procedió al cementado de la corona con eugenolato de zinc, fosfato de zinc o con ionomero de vidrio y eliminando los excedentes del cemento (figura 5).

III.- Evaluación estadística.

Se empleó la prueba de varianza para determinar diferencias estadísticamente significativas, considerando significancia cuando el valor p fue menor de 0.05.

RESULTADOS

Se atendieron 68 pacientes que acudieron a la clínica de odontopediatría del 4o piso de la Facultad de Odontología, de los cuales 14 pacientes ocuparon un 20.6% con daños en dientes anteriores.

Para los 14 pacientes con daños en dientes anteriores, 10 pacientes de sexo masculino representan un 71.42% y de cuatro pacientes de sexo femenino representan un 28.6%. El promedio de edad fue de 3.78 años.

El tipo de dientes dañados fueron los incisivos centrales superiores e inferiores, los incisivos laterales superiores y los caninos superiores izquierdos (Tabla 1).

Existieron diferencias estadísticamente significativas ($p < 0.05$) entre el tipo de dientes dañados. Son más frecuentes los daños en los dientes incisivos que en los dientes caninos (Tabla 2).

Analizando el tipo de dientes incisivos, no se encontró diferencia estadísticamente significativa entre los incisivos centrales y laterales (Tabla 3). Sin embargo fue más frecuente el daño en los dientes incisivos superiores que en los dientes incisivos inferiores.

No existieron diferencias significativas de los dientes dañados entre el sexo masculino y femenino (Tabla 4). Pero los dientes incisivos centrales superiores derechos

estuvieron afectados con mayor frecuencia en el sexo masculino ocupando el 23.8% y en el caso del sexo femenino los dientes más dañados fueron los incisivos centrales superiores izquierdos con un 4.7% (Tabla 5), gráfica 1 y 2).

Independientemente del sexo los dientes con daños mayores son los incisivos centrales derechos e izquierdos ocupando el 26.19% (Tabla 6).

Comparando la edad con el porcentaje de dientes dañados se pudo observar que la edad de mayor afección en los dientes fue de 5 años, ocupó un 28.57% (Tabla 7). Pero al comparar el porcentaje de dientes dañados por edad y por sexo masculino tuvo una afección de los dientes a la edad de 5 años con un 26.19% y para el sexo femenino a la edad de 3 años con un 11.90% (Tabla 8, gráfica 3 y 4).

APENDICE

SECCION DE FIGURAS

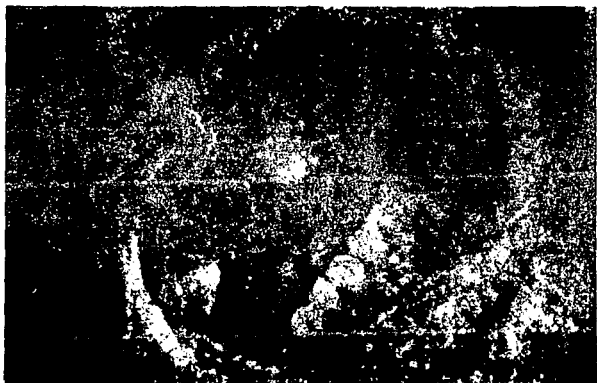


Figura 1. Observación del daño en los dientes.

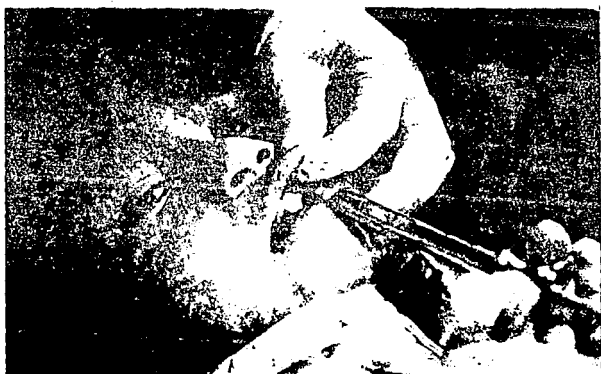

Figura 2. Aplicación de anestesia.

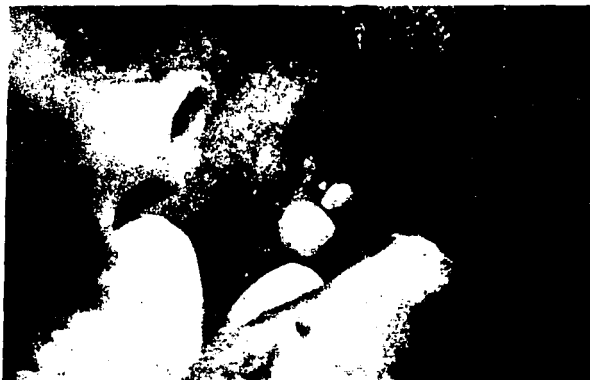

Figura 3. Desgaste mesial del diente.



Figura 4. Desgaste distal del diente.



Figura 5. Cementación de la corona

SECCION DE TABLAS

Tabla 1. Parámetros de pacientes con dientes anteriores afectados.

Pacientes	Edad	Sexo	Tipo de diente dañado						
			A	A	B	B	C	A	A
1	4	M	X	X	X				
2	3	M	X	X	X	X			
3	4	M	X	X					
4	3	F	X	X	X	X	X		
5	5	F					X		
6	2	M	X	X	X	X		X	X
7	5	M			X	X			
8	4	F		X					
9	3	M	X		X				
10	1	M	X	X	X	X			
11	5	M	X	X		X			
12	5	M	X	X		X			
13	4	F	X	X	X				
14	5	M	X	X					

M= Masculino

F= Femenino

A= Incisivo central superior derecho

A= Incisivo central superior izquierdo

B= Incisivo lateral superior derecho

B= Incisivo lateral superior izquierdo

C= Canino superior izquierdo

A= Incisivo central inferior derecho

A= Incisivo central inferior izquierdo

Tabla 2. Frecuencia de dientes incisivos y caninos anteriores dañados por paciente.

Pacientes	Tipo de dientes	
	Incisivos	Caninos
1	3	0
2	4	0
3	2	1
4	4	1
5	0	1
6	6	0
7	2	0
8	1	0
9	2	0
10	4	0
11	3	0
12	3	0
13	3	0
14	2	0
p<0.05	$\bar{X}=2.78$	$\bar{X}=0.21$
	S=1.42	S=0.41
	S ² =2.02	S ² =0.16

Tabla 3. Frecuencia de dientes incisivos anteriores afectados por paciente.

Pacientes	Dientes incisivos	
	Centrales	Laterales
1	2	1
2	2	2
3	2	0
4	2	2
5	0	0
6	4	2
7	0	2
8	1	0
9	1	1
10	2	2
11	2	1
12	2	1
13	2	1
14	2	0
p>0.05	$\bar{X}=1.71$	$\bar{X}=1.07$
	S=0.95	S=0.798
	S ² =0.918	S ² =0.637

Tabla 4. Frecuencia de dientes anteriores dañados por paciente para cada sexo.

Pacientes	Sexo	
	Masculino	Femenino
1	3	-
2	4	-
3	2	-
4	-	5
5	-	1
6	6	-
7	3	-
8	-	1
9	2	-
10	4	-
11	3	-
12	3	-
13	-	3
14	2	-
p>0.05	$\bar{X}=3.2$	$\bar{X}=2.5$
	S=1.16	S=1.658
	S ² =1.354	S ² =2.749
	n=10	n=4

Tabla 5. Porcentaje de dientes anteriores dañados por tipo de diente y por sexo.

Tipo de diente	Sexo	
	Femenino (%)	Masculino (%)
A	2.3	23.8
A	4.7	21.4
B	2.3	16.6
B	2.3	14.2
C	2.3	2.3
A	-	2.3
A	-	2.3

Tabla 6. Porcentaje de dientes anteriores dañados por tipo de diente.

Tipo de diente	Dientes dañados (%)
A	26.19
A	26.19
B	19.04
B	16.66
C	7.14
A	2.3
A	2.3

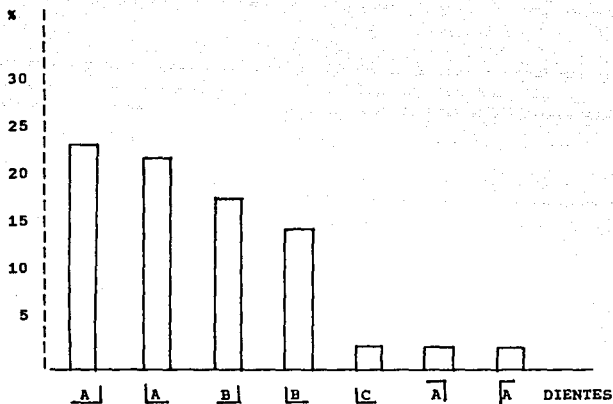
Tabla 7. Porcentaje de dientes anteriores dañados por edad.

Edad (años)	Dientes dañados (%)
1	9.52
2	14.28
3	26.19
4	23.80
5	28.57

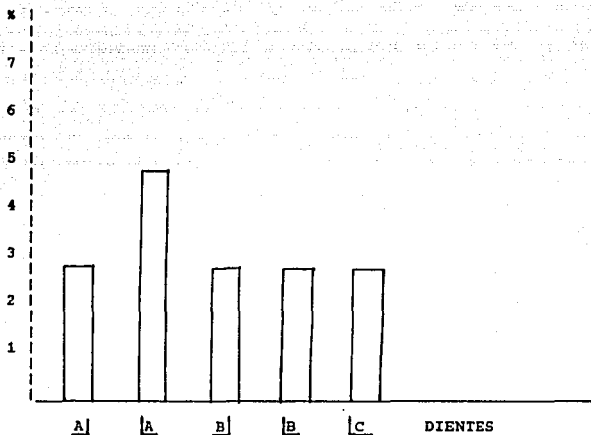
Tabla 8. Porcentaje de dientes anteriores dañados por edad.

Edad (años)	Sexo	
	Femenino	Masculino
1	0	9.52
2	0	14.28
3	11.90	14.28
4	9.52	14.28
5	2.30	26.19

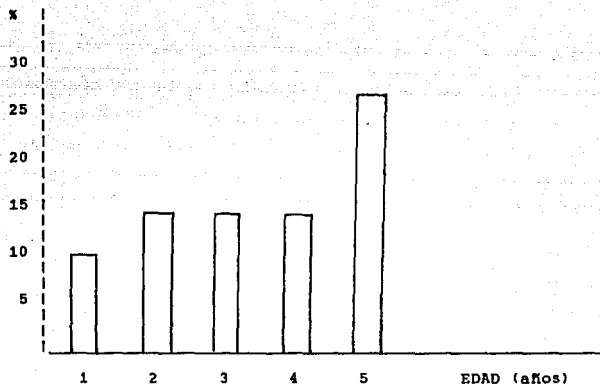
SECCION DE GRAFICAS



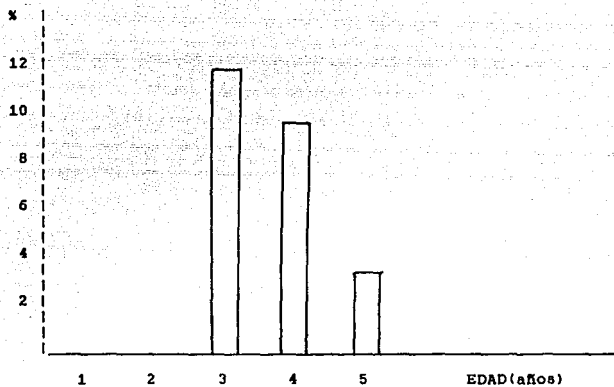
Gráfica 1. Porcentaje de dientes anteriores dañados por tipo de diente en el sexo masculino.



Gráfica 2. Porcentaje de dientes anteriores dañados por tipo de diente en el sexo femenino.



Gráfica 3. Porcentaje de dientes anteriores dañados por edad en el sexo masculino.



Gráfica 4. Porcentaje de dientes anteriores dañados por edad en el sexo femenino.

DISCUSION

La afección de los dientes anteriores primarios es más frecuente en los niños en las edades de 1 a 5 años debido a la acción de la caries, el tipo de dientes más dañados son anteriores superiores (4) como fue observado en nuestros resultados.

Los pacientes de este tipo de daños en su dentición puede ser debida al síndrome de biberón como lo reporta Ripa (11), este tipo de pacientes fueron atendidos y tratados en la clínica por medio de coronas de acero cromo que son las más resistentes, con mayor retención durabilidad pero son antiestéticas (4,5,6).

En la caries por amamantamiento se caracteriza por presentar una mayor afección de los cuatro incisivos superiores; sin embargo los 4 incisivos inferiores usualmente permanecen sanos (11). En nuestro estudio un tipo de dientes anteriores más dañados son los incisivos con respecto a los caninos, lo cual estadísticamente significativo ($p < 0.05$); además los incisivos más dañados fueron los superiores con respecto a los inferiores con un porcentaje del 52.38% y 4.76% respectivamente.

Es de suma importancia el tratamiento del daño en dientes anteriores tratando de proporcionar el mayor beneficio al paciente aunque no se le proporcione ventajas

estéticas. Actualmente es un problema en la odontopediatría el problema de la estética en este tipo de afecciones (2).

El material más adecuado para el tratamiento de dientes anteriores dañados es la utilización de coronas de acero cromo, por ser el material que no se fractura, son resistentes a la corrosión de los fluidos bucales etc.

CONCLUSIONES

Los daños en dientes anteriores son más frecuentes en los incisivos que en los caninos y el tipo de dientes incisivos más dañados son los superiores con respecto a los inferiores.

Los pacientes que acudieron con mayor frecuencia a recibir tratamiento en los dientes anteriores fueron del sexo masculino y la edad promedio de los pacientes fue de 3.7 años.

La mala técnica de cepillado es otra de las causas de caries en dientes temporales, debido al bajo nivel económico-cultural de las clases sociales media, media baja y baja de los padres que asistieron a la clínica de odontopediatría de la Facultad de Odontología de la U.N.A.M.

RESUMEN

En la dentición temporal, la secuencia del ataque de la caries sigue un patrón específico: molares inferiores, molares superiores y dientes anteriores superiores. En la odontología infantil el uso de coronas preformadas o de acero inoxidable es un recurso restaurativo en dientes primarios. El propósito de los odontopediatras es intentar mejorar la salud dental para el público y minimizar los efectos de la caries.

Se estudiaron 68 pacientes de ambos sexos, para ser tratados con coronas de acero cromo, que acudieron a la clínica de odontopediatría en la Facultad de Odontología de la U.N.A.M. Se valoró cada paciente, tomando radiografías para determinar el diagnóstico de cada uno de los dientes candidatos a coronas de acero cromo.

El 20.6% de los pacientes que acudieron a tratamiento, presentaron daños en dientes anteriores. El tipo de dientes dañados fueron los incisivos centrales superiores e inferiores, los incisivos laterales superiores y los caninos superiores izquierdos. Existieron diferencias estadísticamente significativas ($p < 0.05$) entre el tipo de dientes dañados; son más frecuentes los daños en los dientes incisivos que en los dientes caninos. Independientemente del sexo los dientes más dañados son los incisivos centrales derechos e izquierdos

ESTA TESIS NO DEBE
SALIR DE LA BIBLIOTECA

ocupando el 26.19%.

Los daños en dientes anteriores tienen mayor frecuencia en los incisivos que en los caninos y el tipo de dientes incisivos más dañados son los superiores con respecto a los inferiores.

REFERENCIAS BIBLIOGRAFICAS

1. Aguillar N. M. J. Coronas de acero inoxidable para piezas dentarias posteriores. México 1988; pp.36.
2. Avila M. M. y Hernández N. C. Diferentes clases de coronas en odontopediatría. México 1989; pp.67.
3. Einwag Johannes. Effect of entirely preformed stainless steel crowns on periodontal health in primary, mixed dentitions. ASDC J. Dent. Child. 1984; 51(5):356-59.
4. Finn S. B. Odontología pediátrica. Editorial Interamericana S.A. de C.V. 1985; pp. 566.
5. Helpin M. L. The open-face steel crown restoration in children. ASDC J. Dent. Child. 1983; 50(1):34-8.
6. Herbst H. A., Maurino A. y Moon P. C. Retention of composites on aluminablasted stainless steel crowns. J. Pedod. 1988; 12(2):179-89.
7. Hicel R. y Kramer N. Possibilities of crowning damaged primary teeth. ZWR. 1990; 99(5):367-71.
8. Huang Lily y Machida Yukio. A longitudinal study of clinical crowns on deciduous anterior teeth. Bull Tokyo Dent. Coll. 1987; 28(2):75-81.
9. Kopel H. M. Considerations for the direct pulp capping procedure in primary teeth: a review of the literature. ASDC J. Dent. Child. 1992; 59(2):141-49.
10. Pinkham J. R. Odontología pediátrica. Editorial

Interamericana S.A. de C.V. 1988; pp. 613.

11. Ripa W. Luis. Ms Nursin caries: a comprehensive review. Pediatric Dentistry. December. 1988; 10(4):268-279.

12. Sexton T. y Croll P. Anterior crossbite correction in the primary dentition using reversed stainless steel crowns. ASDC J. Dent. Child. 1983; 50(2):117-20.

13. Sorensen J. A., Engelman M. J., Daher T. y Caputo A. A. Altered corrosion resistance from casting to stainless steel posts. J. Prosthet Dent. 1990; 63(6):630-637.

14. Tofukuji W. T., Caputo A. A., Matyas J. y Jedrychowski J. Effect of surface preparation on the bond strength of thermoset resins to stainless steel. J. Pedod. 1984; 9:77-83.