

60  
20/07/03



# UNIVERSIDAD NACIONAL AUTONOMA DE MEXICO

Facultad de Odontología

## Lesiones Provocadas por una Prótesis Parcial Removible mal Elaborada.

*[Handwritten signature]*

### T E S I S A

Para obtener el título de :

**CIRUJANO DENTISTA**

P r e s e n t a :

**Sandra Laura Cisneros Alfaro**



TESIS CON  
FALLA DE ORIGEN

México, D. F.

*[Handwritten signature]*

1993



Universidad Nacional  
Autónoma de México



## **UNAM – Dirección General de Bibliotecas Tesis Digitales Restricciones de uso**

### **DERECHOS RESERVADOS © PROHIBIDA SU REPRODUCCIÓN TOTAL O PARCIAL**

Todo el material contenido en esta tesis está protegido por la Ley Federal del Derecho de Autor (LFDA) de los Estados Unidos Mexicanos (México).

El uso de imágenes, fragmentos de videos, y demás material que sea objeto de protección de los derechos de autor, será exclusivamente para fines educativos e informativos y deberá citar la fuente donde la obtuvo mencionando el autor o autores. Cualquier uso distinto como el lucro, reproducción, edición o modificación, será perseguido y sancionado por el respectivo titular de los Derechos de Autor.

## INDICE

	PAGINA
<b>INTRODUCCION.....</b>	<b>1</b>
<b>CAPITULO 1 : GENERALIDADES.....</b>	<b>2</b>
a) Definiciones y conceptos.....	2
b) Elementos que componen una prótesis parcial Removible.....	4
<b>CAPITULO 2 : ESTRUCTURAS ANATOMICAS DE SOPORTE EN                   PROTESIS PARCIAL REMOVIBLE</b>	<b>6</b>
a) Estructuras dento-parodontales.....	6
b) Estructuras ósteo-mucosas.....	11
c) Estructuras Periféricas.....	13
<b>CAPITULO 3 : DIAGNOSTICO Y PLAN DE TRATAMIENTO</b>	<b>14</b>
a) Elementos de diagnóstico:	
Historia clínica.....	14
Examen visual y palpación.....	16
Examen Radiográfico.....	18
Modelos de estudio.....	19
b) Plan de tratamiento.....	24
<b>CAPITULO 4 : LESIONES PROVOCADAS POR UNA PROTESIS                   PARCIAL REMOVIBLE MAL ELABORADA</b>	<b>28</b>
a) Lesiones de los tejidos blandos.....	29
b) Lesiones de los tejidos dentarios.....	35
c) Lesiones de los tejidos de soporte.....	38

	PAGINA
d) Dolor y disfunción Temporomandibular.....	42
<b>CAPITULO 5 : MEDIDAS PREVENTIVAS PARA EVITAR LESIONAR LOS TEJIDOS</b>	<b>45</b>
a) Educación al paciente.....	45
b) Cuidados de la prótesis.....	48
c) Visitas periódicas.....	49
d) Instrucciones por escrito.....	51
.	
<b>CONCLUSIONES.....</b>	<b>52</b>
<b>BIBLIOGRAFIA.....</b>	<b>53</b>

## INTRODUCCION

Entre las funciones que la odontología cumple dentro del campo de la salud, es importante la rehabilitación y conservación de la habilidad masticatoria, así como también la restauración de la función y conservación de la estética de la boca.

Los dientes se pierden por diferentes causas y el método más efectivo para reemplazarlos es por medio de la colocación de prótesis, comúnmente llamados "puentes". Existen dos tipos de estos: Puentes fijos y puentes removibles.

En el presente trabajo expondré las lesiones más comunes presentadas en los portadores de Prótesis Removible, así como las medidas para evitar en lo más posible estas afecciones bucales.

El motivo por el cual me decidí a realizar este trabajo, fué el haberme encontrado a lo largo de mi trayectoria universitaria con una gran incidencia de pacientes que presentaban lesiones, tanto a nivel de tejidos blandos como de los tejidos de soporte dentario, lesiones que en el peor de los casos terminaban con la pérdida de los dientes pilares.

El objeto general, es aumentar los conocimientos existentes y hacerhincapié en la importancia que tiene el realizar un buen diagnóstico, plan de tratamiento y la elaboración del diseño más apropiado de una prótesis parcial removible aplicado a cada paciente, con el fin de preservar por más tiempo una armonía del aparato masticatorio, sin causar daño a los tejidos que soportan dicha prótesis.

## CAPITULO 1 GENERALIDADES

### DEFINICIONES Y CONCEPTOS.

Una prótesis es un sustituto artificial destinado a reemplazar una parte del cuerpo humano perdida o extraída. De aquí se desprende y se dice que una dentadura artificial es una prótesis que reemplaza dientes perdidos y estructuras orgánicas relacionadas con ellos. Cualquier prótesis que reemplace uno o más dientes perdidos en presencia de dientes remanentes se le denomina prótesis parcial, y puede ser seguida de los términos fija o removible.

El diente que soporta una dentadura parcial se llama pilar o diente pilar. Cuando una dentadura está rígidamente anclada en dientes pilares se le denomina puente fijo o prótesis parcial-fija, Esta prótesis basa todo su soporte en el diente pilar.

Una prótesis que reemplaza a uno o más dientes naturales pero no a todos, que está soportada por dientes y mucosas y que puede ser removida de la boca por el paciente, se le denomina Prótesis Parcial Removible o puente removible.

Las estructuras que ofrecen resistencia a los componentes verticales de la masticación proporcionan soporte a la dentadura parcial removible, y puede incluir algunos o todos los dientes remanentes y el reborde alveolar residual.

**REBORDE O PROCESO RESIDUAL:** Es la porción de reborde alveolar que queda después de la extracción de los dientes.

**RETENCIÓN:** Es la característica que posee una prótesis parcial removible por la que se mantiene en su correcta relación con los dientes remanentes y otra estructura de soporte, es decir, es la resultante de algunas características del diseño mediante la cual la prótesis resiste la mayoría de las fuerzas que tienden a desplazarla de su posición.

**RECIPROCACION:** Es la característica que presenta una prótesis parcial de resistir la fuerza que ejerce un retenedor directo flexible sobre el diente pilar.

**VIA DE INSERCIÓN:** Es la línea óptima de inserción y remoción de la prótesis parcial.

**ECUADOR PROTÉSICO:** Es la línea marcada sobre el diente pilar del modelo que indica la mayor circunferencia del diente en de terminado plano horizontal.

**DISEÑO:** Esbozo estructural de la prótesis parcial removible. -  
Configuración del esqueleto.

## ELEMENTOS QUE COMPONEN UNA PROTESIS PARCIAL REMOVIBLE

No se entrará en detalle en estos elementos sólo se mencionarán sus características principales para su estudio y comprensión- los elementos que componen la prótesis son los siguientes:(fig. 1-1)

- 1) Conector mayor
- 2) Conector menor
- 3) Retenedores directos
- 4) Retenedores indirectos
- 5) Descansos oclusales
- 6) Base o silla
- 7) Pónticos

### CONECTOR MAYOR

Es el elemento rígido básico de la prótesis al cual se unen el resto de los componentes. Debe ser rígida, cómoda al paciente, y debe de respetar el soporte óseo mucoso.

### CONECTOR MENOR

Es el componente rígido que se encarga de unir el conector mayor con otros elementos de la prótesis.

### RETENEDOR DIRECTO

Es el elemento mecánico de la prótesis que está unida a los demas elementos de la prótesis y se aloja en el diente pilar. Estos retenedores deben estar seleccionados y diseñados adecuadamente para proporcionar buena retención y evitar el daño a los dientes pilares.



#### DESCANSOS OCLUSALES

Son los elementos que se apoyan sobre la cara oclusal de los -  
dientes. Su forma viene determinada por el tipo de dientes so-  
bre los que se apoya y en los que se ha preparado previamente-  
una foseta en el esmalte para recibirlos.

#### BASE O SILLA

Son los elementos que recubren las zonas edéntulas hasta los -  
loslímites vestibulares y linguales determinados por las im --  
presiones anatómo-funcionales, en estos elementos es donde van  
colocados los pónicos y pueden ser de tres tipos: enrejado -  
abierto, malla y base metálica.

#### PONTICOS

Son los que reemplazan a los dientes perdidos naturales y van-  
alojados en las bases o sillas.

Todos estos elementos deben estar presentes en la prótesis pa-  
ra proporcionar un equilibrio, soporte, estabilidad y reten --  
ción con las estructuras anatómicas de la cavidad bucal.

COMPONENTES DE UNA PROTESIS PARCIAL REMOVIBLE  
SUPERIOR

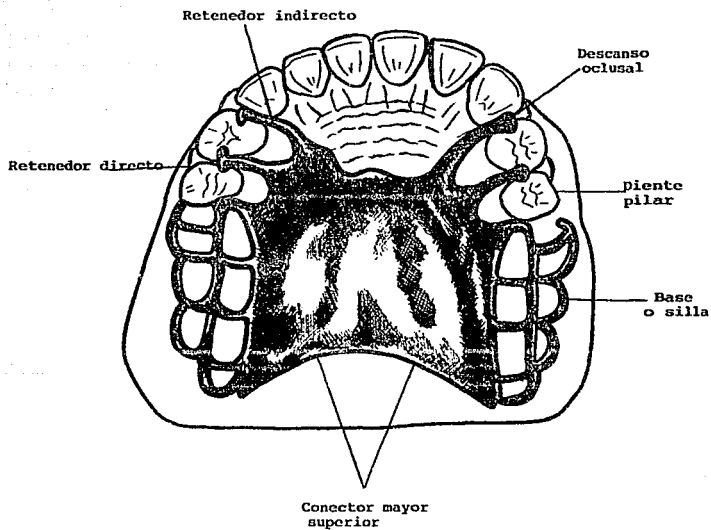


FIG. 1-1

## CAPITULO 2

### ESTRUCTURAS ANATOMICAS DE SOPORTE EN PROTESIS PARCIAL REMOVIBLE

La prótesis parcial removible está relacionada con diferentes tejidos, como son las coronas de los dientes pilares y la mucosa que recubre las brechas desdentadas. Estos tejidos son un aspecto externo del conjunto de las estructuras que aseguran el soporte de la prótesis este conjunto de estructuras anatómicas está constituido por:

- Las estructuras dento-parodontales.
- Las estructuras ósteo-mucosas y
- Las estructuras periféricas.

#### ESTRUCTURAS DENTO PARODONTALES

##### **ESMALTE**

El esmalte dentario está compuesto por 96% de elementos minerales (Hidroxiapatita), el 1-2% de elementos orgánicos (proteínas) y el 2-3% de agua.

Su estructura es prismática, lo que garantiza al esmalte gran resistencia a la fractura. En el esmalte hay una ausencia total de elementos celulares, por lo cual no es un tejido en el sentido histológico del término.

El esmalte es susceptible de intercambio con el medio salival (desmineralización y remineralización). La permeabilidad disminuye con la edad. Su espesor, que es máximo a nivel de las cúspides

## PARODONTO

Es el conjunto tisular que asegura la unión dento-maxilar y comprende:

- la encía
- El cemento
- El ligamento periodontal
- El hueso alveolar

## ENCIA

Es la porción de tejido epitelio-conjuntivo que rodea el cuello de los dientes a modo de collar.

El tejido conectivo de la encía marginal es densamente colágeno, y contiene un sistema importante de haces de fibras, denominadas fibras gingivales, las cuales tienen las siguientes funciones: mantener a la encía firmemente adosada contra el diente, para proporcionar rigidez necesaria para soportar las fuerzas de la masticación sin ser separada de la superficie dentaria, y unir la encía marginal libre con el cemento de la raíz y la encía insertada adyacente.

Durante la masticación, la zona gingival está protegida de una agresión mecánica, pero es estimulada frecuentemente por el el flujo alimenticio. La agresión directa se evita por la acción de los elementos que provocan la deflexión del bolo alimenticio; estos elementos protectores son los puntos de contacto proximales, los espacios interdentarios y las crestas margi

nales. Cuando esta disposición anatómica se encuentra alterada la protección no es eficaz, Por ello para asegurar la perfecta integridad de la encía, es necesario que una ancha banda de encía adherida al hueso prolongue su vertiente externa.

#### **CEMENTO**

Se denomina así al tejido calcificado que recubre la superficie radicular de los dientes.

Hay dos tipos de cemento radicular: el acelular(primario) y el celular(secundario). Los dos se componen de una matriz interfibrilar calcificada y fibras colágenas.

La distribución del cemento varía, la mitad coronaria de la raíz se encuentra, por lo general, cubierta por el tipo acelular y el cemento celular es más común en la mitad apical.

La función del cemento es: asegurar en el diente las fibras del parodonto, cuyo otro extremo está insertado en el hueso alveolar y participa en la erupción continua del diente, erupción - que tiene como objeto compensar las pérdidas de altura debidas a la abrasión de las caras oclusales.

#### **LIGAMENTO PERIODONTAL**

El ligamento periodontal es la estructura de tejido conectivo- que rodea la raíz y la une al hueso. Es una continuación del tejido conectivo de la encía y se comunica con los espacios medulares a través de conductos vasculares del hueso.

Los elementos más importantes del ligamento periodontal son las fibras principales, que son colágenas, dispuestas en haces, y se distribuyen en los siguientes grupos:

Grupo transeptal, de la cresta alveolar, horizontal, oblicuo y apical.

Las fibras del grupo transeptal se extienden interproximalmente sobre la cresta alveolar y se incluyen en el cemento de dientes vecinos. Las del grupo de la cresta alveolar se extienden oblicuamente desde el cemento hasta la cresta alveolar. Su función es equilibrar el empuje coronario de las fibras más apicales, ayudando a mantener al diente dentro de su alveolo y a resistir los movimientos laterales del diente, las del grupo horizontal se extienden perpendicularmente al eje mayor del diente desde el cemento hacia el hueso alveolar, las del grupo oblicuo son el grupo más grande del ligamento periodontal, se extienden desde el cemento, en dirección coronaria, en sentido oblicuo respecto al hueso, y soportan el grueso de las fuerzas masticatorias y las transforman en tensión sobre el hueso alveolar, finalmente las del grupo apical se irradian desde el cemento hacia el hueso, en el fondo del alveolo.

Las funciones del ligamento periodontal son físicas, formativas, nutricionales y sensoriales.

Las funciones físicas abarcan lo siguiente: Transmisión de fuerzas oclusales al hueso, inserción del diente al hueso, mantenimiento de los tejidos gingivales en sus relaciones adecua-

das con los dientes, resistencia al impacto de las fuerzas oclusales, y provisión de una envoltura de tejido blando para proteger los vasos y nervios de lesiones producidas por fuerzas mecánicas.

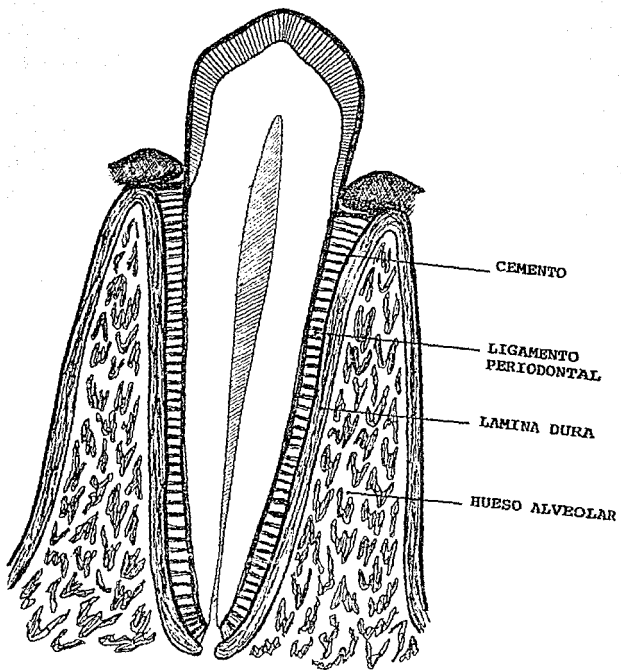
El ligamento periodontal provee de elementos nutritivos al cemento, hueso y encía mediante los vasos sanguíneos y proporciona drenaje linfático. La inervación del ligamento periodontal confiere sensibilidad propioceptiva y táctil, que detecta y localiza fuerzas extrañas que actúan sobre los dientes y desempeña un papel importante en el mecanismo neuromuscular que controla la musculatura masticatoria.

#### **HUESO ALVEOLAR**

Constituye un elemento esencial en la fijación del órgano dentario al maxilar, por un lado, está unido al hueso basal y por el otro recibe las fibras del ligamento periodontal, el otro extremo del cual está insertado en el cemento radicular.

Hay dos aspectos en la relación entre las fuerzas oclusales y el hueso alveolar, el hueso existe con la finalidad de sostener los dientes durante la función y en común con el resto del sistema esquelético, depende de la estimulación que reciba de la función para la conservación de su estructura. Hay por ello, un equilibrio constante y delicado entre las fuerzas oclusales y la estructura del hueso alveolar.

ELEMENTOS DE SOPORTE





Cuando se ejerce una fuerza oclusal sobre un diente a través del bolo alimenticio o por contacto con su antagonista, suceden varias cosas, según sea la dirección intensidad y duración de la fuerza. El diente se desplaza hacia el ligamento periodontal resiliente, en el cual crea área de tensión y compresión. La pared vestibular del alveolo y la lingual se estiran ligeramente en dirección a la fuerza. Cuando se libera la fuerza, el diente, el ligamento y hueso vuelven a su posición original.

#### ESTRUCTURAS OSTEO MUCOSA

##### **MUCOSA BUCAL**

La mucosa bucal recubre toda la cavidad oral y se encuentra en contacto directo con la parte interna, externa y los bordes de la prótesis. Sus características están unidas a su función, a su localización y a los estímulos que reciba, pero su estructura es siempre idéntica.

La mucosa bucal está formada por dos capas, la lámina propia y el epitelio superficial.

La lámina propia es una capa de tejido conjuntivo denso, de espesor variable. Sus papilas, que forman indentaciones en el epitelio, llevan los vasos sanguíneos y los nervios. Algunos de los últimos pasan realmente hasta el epitelio. Las papilas de la lámina propia varían considerablemente en longitud y

anchura en diferentes zonas, la disposición de las papilas aumenta la superficie de contacto entre la lámina propia y el epitelio, y facilita el intercambio de material entre los vasos sanguíneos y el epitelio.

#### **SOPORTE OSEO**

Después de la extracción de uno o varios dientes, tiene lugar una reorganización a nivel de los alvéolos vacíos. En este proceso interviene:

- La reorganización de las paredes óseas alveolares que se adelgazan y sufren una disminución de su altura.
- La aposición del hueso laminar, que acaba llenando el alvéolo.

La pérdida de altura registrada está en función de:

- La altura de las crestas alveolares antes de la extracción.
- Número de dientes extraídos.
- La fractura o no de los alveolos durante las maniobras de extracción.
- Complicaciones postoperatorias (alveolitis) susceptibles de complicar o retardar el proceso de cicatrización.

La reabsorción existente al final de los primeros meses constituye el 50% de la reabsorción total por término medio.

Parece que la pérdida de volumen es siempre mayor en el lado en que la tabla ósea es más delgada.

En esta situación, el soporte óseo residual a nivel de las zonas edentulas es el resultado de la suma de tres tejidos:

- Hueso basal, que presenta una estructura en la que se alternan laminillas superpuestas y sistema de Harvers. Hay muchos elementos celulares, osteocitos, alojados en las cavidades.
- Hueso alveolar residual.

Hueso esponjoso.

A partir del tercer mes, después de las extracciones, seguirá durante toda la vida del individuo un proceso de reabsorción lento. Desde el punto de vista histológico, la osteólisis no sólo afecta el hueso alveolar, sino también el hueso basal y el esponjoso. La amplitud de la reabsorción ósea varía según los individuos y está ligada a factores locales y generales.

#### ESTRUCTURAS PERIFERICAS

Se incluyen en este término una serie de elementos anatómicos como los siguientes:

- Los frenillos y ligamentos, que están recubiertos por mucosa bucal y se activan en el curso de la función (fonación, masticación, deglución, etc.). Estos pueden interferir con los bordes de la prótesis.
- El velo del paladar.
- Los labios.
- Las mejillas.
- Las glándulas salivales sublinguales y todas las estructuras del piso de boca movilizadas por la lengua.

## CAPITULO 3

### DIAGNOSTICO Y PLAN DE TRATAMIENTO

La mayoría de los fracasos en prótesis parcial removible puede atribuirse al error de instituir un plan de tratamiento sin haber tenido en cuenta los factores y recursos que proporcionan un correcto diagnóstico previo.

El diagnóstico es el procedimiento utilizado para identificar una condición anormal existente, para investigar una anomalía y determinar sus causas.

Los elementos que nos ayudan a establecer un diagnóstico correcto son: La historia clínica y dental, el examen visual y palpación intrabucal, las radiografías y los modelos de estudio. Todos estos elementos se incluyen a su vez en la primera etapa principal del proceso de planeación del tratamiento, seguido de una segunda fase que es la selección del tipo de prótesis que va a prescribirse, y de la tercera etapa que es la elaboración del plan de tratamiento. La relación que estas 3 etapas guardan entre sí es importante en la construcción de una prótesis parcial removible.

#### HISTORIA CLINICA

La finalidad primordial de la historia clínica es establecer el estado de salud general del paciente.

La historia clínica puede obtenerse mediante pocas preguntas, pero bien seleccionadas. Debe preguntarse al paciente si se -

encuentra bajo tratamiento médico, y en tal caso, que medicamentos le han sido administrados. Asimismo, debe registrarse la fecha de su último examen médico.

Debe registrarse todo antecedente de enfermedades graves, especialmente las que afectan el sistema cardiovascular o el respiratorio.

Algunas enfermedades sistémicas pueden afectar en forma directa la capacidad del paciente para usar cómodamente una prótesis, y la presencia de tales anomalías debe ser conocida como resultado del interrogatorio.

La historia dental es sumamente valiosa, porque gracias a ella podemos descubrir las causas por virtud de las cuales el paciente casi no posee dientes. Si la causa fue una enfermedad parodontal, el pronóstico de dientes remanentes y hueso no puede ser tan favorable como si la pérdida se produjo por caries dental; este último dato se puede aplicar tanto para la selección del tipo de prótesis más adecuado como para formular el plan de tratamiento.

Un dato también importante es investigar las experiencias anteriores del paciente en tratamientos dentales en general y con el protético en particular. La finalidad es determinar su actitud ante cualquier prótesis bucal que ha usado o usa actualmente, o, lo que es más importante, el tipo que no le ha sido posible utilizar.

En sí, es determinar que es lo correcto y que no lo es.

Cuando se ha demostrado que no fue capaz de usar alguna prótesis, es importante determinar la razón por la que no pudo tolerarla y si es posible, debe examinarse la prótesis para hacerla más adecuada.

#### EXAMEN VISUAL Y PALPACION

La parte principal de un examen dental está constituida por la inspección visual y palpación minuciosas y completas. Deben - llevarse a cabo con luz suficiente y adecuada, espejo, explorador y sonda parodontal.

Se exploran primeramente los dientes cariados y restauraciones defectuosas, seguido del examen parodontal y el tipo de oclusión.

Es importante identificar cualquier diente en el que existan datos de cambios degenerativos que puedan llevar a la pérdida de vitalidad en el futuro, comprometiendo en esta forma la duración de la prótesis.

No debe pasar inadvertida la posibilidad de que al colocar un gancho en un diente con pulpa en condiciones inciertas puede - activar una infección latente.

Un diente sin pulpa en estado normal de salud puede servir como pilar para una prótesis parcial removible en la misma forma

que un diente con pulpa vital, siempre que satisfaga los requisitos que suelen aplicarse a los dientes pilares, y reciba el tratamiento endodóntico adecuado. Un diente infectado, por otra parte, es una amenaza para la salud del individuo y, cualquier foco séptico, debe ser tratado o eliminarlo.

#### **Valoración del parodonto**

La frecuencia de enfermedades parodontales en la población es tan elevada que puede considerarse como epidémica. Esto tiene un profundo significado en la elaboración de prótesis parciales ya que es un principio básico que la prótesis bucal colocada en presencia de enfermedad parodontal es un fracaso seguro y a breve plazo. Por lo mismo, una prótesis correctamente diseñada es un eslabón indispensable en el tratamiento de una boca parcialmente desdentada.

#### **Calidad de higiene bucal**

La higiene bucal del paciente debe ser valorada al iniciarse el examen visual como factor de suma importancia para la elección del tipo de aparato protético que va a prescribirse. El paciente cuyos hábitos de higiene son deficientes y no puede lograrse que los mejore no es un candidato para una prótesis parcial removible.

## Procesos residuales

El examen de los procesos residuales exige atención especial a la contribución importantísima que brinda a la estabilidad de la prótesis parcial removible un diente pilar terminal. (fig.3-1)

Cuando la prótesis parcial está totalmente apoyada en dientes naturales, las fuerzas se ejercen através del eje longitudinal de los pilares, lo cual constituye el tipo de presión que se resiste mejor. Cuando no se dispone de un pilar terminal, las fuerzas horizontales y de torsión se transmiten al pilar cuyo parodonto puede ser dañado.

El proceso residual de todas las áreas desdentadas debe ser investigado tanto visualmente como por medio de la palpación con el fin de determinar su contorno y valorar su capacidad para soportar cargas.

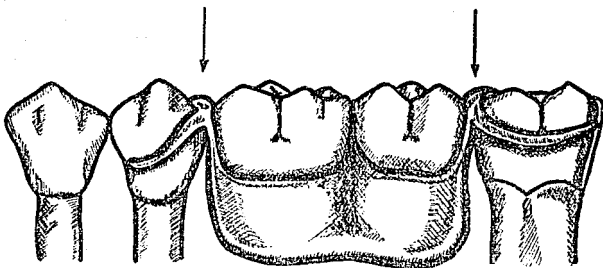
Si el paciente indica dolor al palpar el proceso residual con presión ligera, se pone en duda su capacidad para usar cómodamente la prótesis y debe encontrarse la causa del dolor para que se lleve a cabo el tratamiento corrector antes de comenzar la elaboración de la prótesis.

## ESTUDIO RADIOGRAFICO

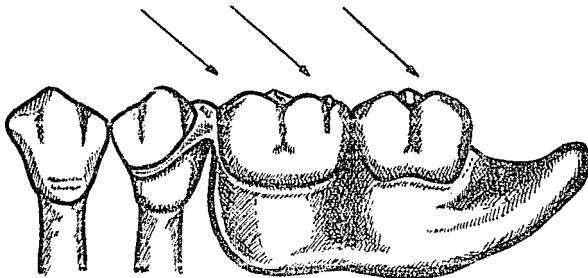
No se puede considerar un examen dental completo sin tomar radiografías, de los dientes y zonas a valorar.



FIG. 3-1



El dibujo muestra la función tan importante que desempeña el pilar terminal en el soporte de la base de una prótesis Parcial.



Cuando la base de la prótesis se apoya exclusivamente en un extremo por un diente pilar y debe ser soportada parcialmente por el proceso restante, las fuerzas que se transmiten al pilar son tanto horizontales como de torsión. Este tipo de fuerza puede dañar el parodonto del pilar y el hueso del proceso restante.

El examen radiográfico deberá incluir, como mínimo, 14 placas radiográficas periapicales, y en algunos casos especiales, podrán ser de utilidad radiografías panorámicas.

Las radiografías de buena calidad permitirán detectar la presencia de procesos óseos, localización y profundidad aproximada de las lesiones cariosas, topografía pulpar, relación corona raíz, tamaño y formas radicales, grosor del ligamento paradontal, calidad de restauraciones, presencia de restos radiculares o cuerpos extraños, características óseas en zonas de sobrecarga, características del proceso residual y del reborde alveolar en zonas desdentadas, y posiblemente una evaluación de la densidad del hueso.

En resumen el estudio radiográfico nos proporciona una serie de datos valiosos en relación con las características y posible resistencia del proceso destinado a soportar la prótesis, además de corroborar lo establecido en el examen visual y la palpación.

#### MODELOS DE ESTUDIO

Los modelos de estudio proporcionan datos que no se pueden obtener por otros medios y son de gran valor en la formulación de juicios importantes en la prescripción y en la elaboración del plan de tratamiento.

Las aplicaciones más importantes de los modelos de estudio son: auxiliares en el diseño y elaboración de la prótesis para valorar con exactitud el contorno de diversas estructuras, así como la relación que guardan entre sí. Como reproducción tridimensional para distinguir las superficies bucales que exigen modificación para mejorar el diseño.

El diseño debe trazarse sobre el modelo y enviarse al laboratorio junto con el modelo de trabajo (sin marcar). En esta forma, el modelo de estudio constituye un registro del diseño prescrito que puede sustituir la falta de comunicación directa entre el técnico y dentista.

Los modelos de estudio son indispensables para el análisis mediante los instrumentos paralelizadores, cuyo propósito es la elección de la vía de inserción más favorable.

Un dato también importante que obtenemos al analizar los modelos de estudio son la elección de los dientes pilares.

El análisis de los modelos en el articulador nos revelan la relación entre dientes y procesos desdentados opuestos, la cual no puede observarse de otra forma. Los datos que se obtienen son : La oclusión, el plano oclusal, los espacios entre procesos y los espacios interoclusales.

## **oclusión**

Puede observarse la relación de cerca de los dientes de una - arcada con los de otra. Puede advertirse la presencia de dientes inclinados, girovertidos y estruidos, así como determinar los problemas que estos originan en el diseño de la prótesis.

## **Plano oclusal**

La situación de plano oclusal es importantísima para valorar el pronóstico para la prótesis y puede ejercer una influencia fundamental en el tipo de prótesis que debe prescribirse.

Un plano irregular debido a dientes inclinados y extruidos dificulta gravemente la formación de una oclusión correcta.

Dado que la oclusión adecuada es determinante en el éxito de - la prótesis parcial removible, el plano oclusal que se aparte en forma notable de lo normal merece un análisis profundo.

## **Espacio entre procesos**

La cantidad de espacio entre los procesos desdentados debe ser valorada con todo cuidado. Debe prestarse atención a la región de la tuberosidad donde debido a hipertrofia ósea y fibrosa - suele existir contacto entre el proceso residual y los dientes inferiores, o bien, entre los dos procesos desdentados.

## **Espacio interoclusal**

El espacio entre las superficies oclusal e incisal de ciertos - dientes es de suma importancia. Las áreas de los dientes pila-

res destinados a soportar descansos oclusales, linguales o incisales, deben examinarse para precisar la cantidad de espacio disponible y estimar el espacio adicional que será necesario.

### ANALIZADOR DE MODELOS

Un problema común al que nos enfrentamos, es la elaboración de una prótesis parcial removible que pueda ser colocada fácilmente en su lugar sobre los dientes y sobre el proceso desdentado, y que, una vez en su lugar, pueda resistir las fuerzas desplazantes que tienden a desalojarla. Es por ello que es necesario aplicar principios biomecánicos para su solución. El analizador de modelos o paralelizador es un instrumento por medio del cual pueden aplicarse dichos principios.

El analizador de modelos, consta de una plataforma horizontal-un vástago vertical, un brazo horizontal, una aguja paraleliza-dora y una plataforma ajustable para soportar el modelo.(Fig.3-3).

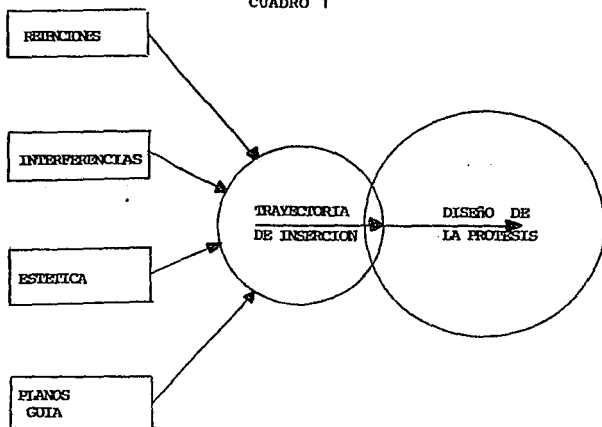
El paralelizador desempeña un papel importante en el diagnóstico y plan de tratamiento, y se emplea para:

- 1° Seleccionar la línea o vía de inserción más favorable para la prótesis.
- 2° Ubicar las áreas retentivas en los dientes pilares, que van a ser ángulos retentivos para los retenedores directos.(equilibrar las retenciones).
- 3° Preparar planos guía,

es decir, localizar las superficies dentarias paralelas opuestas, determinadas o producidas en las caras proximales o linguales de los dientes adyacentes a las áreas desdentadas. 4° - ayudar a determinar la mejor inclinación para el máximo de estética. 5° Eliminar interferencias. ( cuadro 1 ).

Es necesario hacer notar que todos estos factores se encuentran en forma directa bajo el control del dentista, quien con la ayuda de estos, estará capacitado para diseñar la prótesis más conveniente para cada paciente, ya que la prótesis parcial removible planeada en forma cuidadosa no requiere del técnico laboratorista más que la condición de que siga fielmente las instrucciones que le ha dado el dentista, y usando solo materiales de alta calidad al elaborar la prótesis.

CUADRO 1



ANALIZADOR DE MODELOS (paralelómetro)

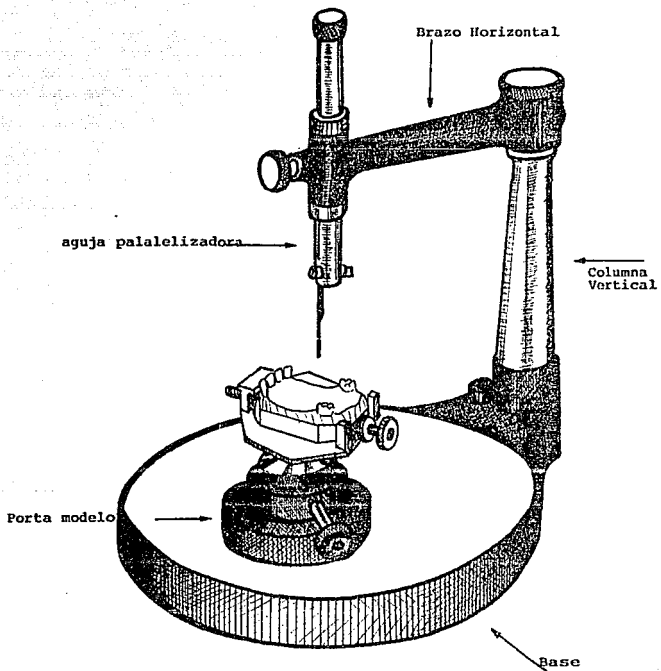
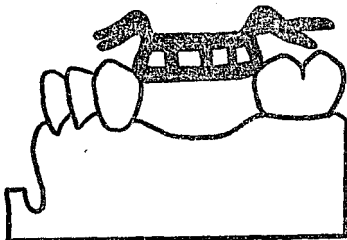



Fig. 3-3

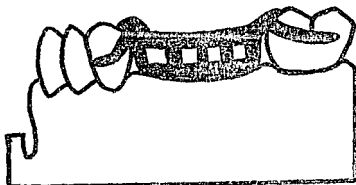
### VIA DE INSERCIÓN



La prótesis no puede ser colocada debido a las interferencias creadas por las superficies convexas de los dientes.



Las superficies axiales de los dientes son estudiadas con el analizador.



Se ha modificado la convexidad de los dientes y el diseño por lo tanto entra sin ningún obstáculo.



## PLAN DE TRATAMIENTO

Cuando se ha decidido el tipo y diseño de la prótesis parcial removible (prescrita), basándose en el análisis de los datos - reunidos con los elementos del diagnóstico, puede formularse - el plan de tratamiento a seguir.

Este procedimiento conciste en señalar en términos claros y - concisos cada uno de los pasos clínicos que deben llevarse a - cabo y en el orden en que van a desarrollarse, con el fin de - preparar la cavidad bucal para la colocación de la prótesis.

El plan de tratamiento constituye, de hecho, un bosquejo que - describe los pasos clínicos que deben realizarse con el fin de aprovechar los elementos que favorecen el diseño ideal, eliminando, o por lo menos disminuyendo al mismo tiempo los elementos desfavorables. Cada paso debe preceder a otro en forma lógica, aun cuando el orden exacto de los procedimientos varía - según las necesidades de cada paciente, deben aceptarse ciertas normas. Claro está, debe atenderse el mal principal a la mayor brevedad, sobre todo cuando ha provocado molestias o dolor.

En orden cronológico los procedimientos en la preparación de - la boca son los siguientes:

- 1.- Procedimientos Quirúrgicos.
- 2.- Tratamiento Parodontal.
- 3.- Tratamiento Endodóntico.

4.- Odontología Restauradora.

5.- Tratamiento Ortodótico.

6.- Prótesis.

### **Procesos Quirúrgicos**

Se otorga prioridad general a la cirugía, especialmente en la eliminación de procesos patológicos, tales como la extracción de dientes que no puedan ser restaurados, dientes vinculados a infecciones agudas o crónicas, dientes no erupcionados o retenidos con formaciones quísticas, raíces retenidas u otros cuerpos extraños perjudiciales para la salud dental. La remoción de tejidos hiperplásicos o patológicos que tengan relación directa con la prótesis o zonas adyacentes, requieren la intervención quirúrgica.

### **Tratamiento Parodontal**

El propósito de este tratamiento, es eliminar, o cuando menos controlar los factores predisponentes de la enfermedad. Esto consistirá, en su mayor parte, en erradicar la infección y eliminar bolsas parodontales. Además del raspado profundo y cepillado de las porciones radiculares expuestas, el tratamiento puede incluir gingivoplastia, gingivectomía, o cirugía ósea.

### **Tratamiento Endodóntico**

Los dientes con degeneración pulpar o patología apical, pueden

considerarse candidatos a tratamiento endodóntico cuando su - importancia es vital para el diseño adecuado de la prótesis - parcial removible. Siempre y cuando no exista contraindicación y el diente ofrezca un pronóstico favorable, el diente despulpado, tratado en forma adecuada, es absolutamente confiable - como pilar permanente de la prótesis parcial. Aunque el diente sin pulpa es más frágil que el que tiene pulpa vital.

#### **Odontología Restauradora**

El tratamiento restaurativo incluye incrustaciones, coronas - parciales y totales, resinas, amalgamas etc. de tal manera que contribuya a la restitución del plano oclusal de la mejor forma posible.

Es conveniente insistir en que no debe efectuarse ningún tipo de restauración permanente si no se ha decidido el diseño de - la prótesis parcial y no se ha formulado el tratamiento.

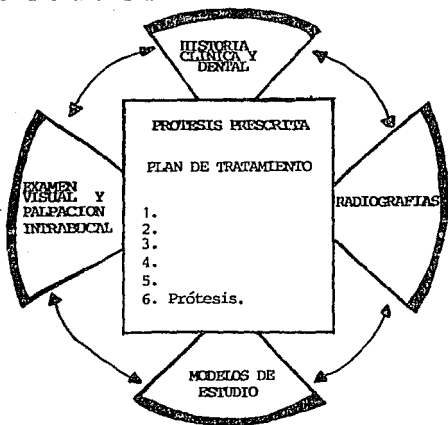
#### **Tratamiento Ortodóntico**

Aunque la ortodoncia debe ser practicada exclusivamente por - especialistas, pueden lograrse movimientos dentales mínimos - como dientes extruidos, girovertidos o inclinados, valiéndose de técnicas de movimiento mínimos que no requieran mucho tiempo. En caso de que se necesite un tratamiento ortodóntico más complicado, debe enviarse al paciente con un especialista.

## Prótesis

Cuando la boca del paciente ha quedado totalmente preparada, - está lista para recibir la prótesis parcial removible que ha - sido ya prescrita.

Es en este momento cuando nos preparamos para tomar la impre- ción definitiva (- fisiológica), para la elaboración de los mo - delos de trabajo que serán mandados al laboratorio junto con - los modelos de estudio marcados con el diseño que se ha ele - jido, para la correcta fabricación del aparato protésico por - el técnico laboratorista.



CUADRO 2

#### CAPITULO 4

##### LESIONES PROVOCADAS POR UNA PROTESIS PARCIAL REMOVIBLE MAL ELABORADA

Cuando un plan de tratamiento no logra sus objetivos en la práctica, su fracaso puede ser atribuido a una o más de las siguientes causas:

- 1) Falta de plan de tratamiento o diagnóstico.
- 2) Falta de supervisión y comunicación con el laboratorio dental.
- 3) Mala concepción de la preparación de la boca o ejecución impropia de ella.
- 4) Diseño defectuoso del armazón o de la base.
- 5) Errores de construcción.
- 6) Mala educación del paciente.
- 7) Falta de controles periódicos.

Por lo tanto, cuando alguno de estos factores no se realiza adecuadamente provocará lesiones importantes en la boca del paciente, inhabilitándolo para el buen funcionamiento del aparato estomatognático. Tales lesiones las podemos clasificar en:

- a) Lesiones de los tejidos blandos.
- b) Lesiones de los tejidos dentarios.
- c) Lesiones de los tejidos de soporte.

## LESIONES DE TEJIDOS BLANDOS

### ÚLCERA TRAUMÁTICA

La úlcera traumática de la mucosa bucal es una lesión que, como su nombre lo indica es causada por un traumatismo, En el caso de los pacientes portadores de prótesis parcial removible, se atribuye a la colocación inadecuada de los pósticos que provocan - que el paciente se muerda constantemente en la zona de los carrillos, o bien por sobreextensión y bordes irregulares de los materiales de la prótesis.

#### CARACTERÍSTICAS CLÍNICAS.

Puede aparecer en el borde lateral de la lengua, labios, y mucosa vestibular. La úlcera traumática de la lengua suele confundirse con el carcinoma epidermoide porque persiste por lo regular dos semanas y en ocasiones hasta meses, pero es común que al eliminar la prótesis la úlcera cicatrice.

#### PRONÓSTICO Y TRATAMIENTO

No hay tratamiento específico y el pronóstico es excelente.

### HIPERPLASIA PAPILAR INFLAMATORIA PALATINA

La hiperplasia papilar de la mucosa del paladar se asocia generalmente con prótesis mal adaptadas y mala higiene bucal.

#### CARACTERÍSTICAS CLÍNICAS

Afecta principalmente a pacientes desdentados no tiene predilección por ningún sexo, puede aparecer a cualquier edad y presenta el aspecto clínico de numerosas proyecciones papilares - rojas y edematosas que abarcan parte o la totalidad del paladar duro. Se encuentran diversos grados de inflamación.

#### TRATAMIENTO Y PRONOSTICO

No hay tratamiento específico y el pronóstico es generalmente bueno.

#### HIPERPLASIA INFLAMATORIA DEL PLIEGE MUCOLINGUAL(EPULIS FISURATUM)

Es una reacción que se origina comunmente por prótesis mal adaptadas e involucra el tejido que esta en contacto con los bordes del aparato protésico, esta hiperplasia no se limita a ese tejido sino que se puede generar en cualquier zona en la que haya irritación crónica (encía mucosa vestibular y comisuras labiales).

#### CARACTERISTICAS CLINICAS

La hiperplasia fibrosa inflamatoria generada por traumatismos protésicos se destaca por la formación de agrandamientos de tejido en la zona del pliege mucovestibular. Esta proliferación de tejido suele ser lenta.

#### PRONOSTICO Y TRATAMIENTO

Es necesario eliminar por cirugía la hiperplasia y confeccionar nuevas prótesis para evitar la recidiva. El pronóstico es generalmente bueno.

### LEUCOPLASIA

El significado de la palabra leucoplasia es placa blanca, es considerada como una lesión premaligna por su alto potencial de transformación.

#### CARACTERISTICAS CLINICAS

Puede presentarse en cualquier sitio de la mucosa oral, puede ser pequeña y circunscrita, o bien, extensa o involucrar gran parte de la mucosa oral. No todas son uniformes y en cuanto al color puede haber unas amarillas, otras grises, o bien, moteadas, con pequeñas secreciones nodulares blancas en una base eritematosa. La superficie puede ser lisa o verrucosa y en ocasiones puede presentar pequeñas fisuras de la superficie.

#### FACTORES ETIOLOGICOS

Se pueden clasificar en locales y generales, dentro de los locales tenemos:

- 1) Prótesis mal ajustadas.
  - 2) Restos radiculares.
  - 3) Costumbre de morderse tejidos.
  - 4) Bordes agudos de restauraciones o cualquier factor irritante.
- Hay también factores químicos y térmicos, como aplicación repetida de fármacos cáusticos y productos de la combustión de tabaco o alcoholismo.



Dentro de los factores generales tenemos:

- 1) Ciertas características hereditarias y constitucionales del individuo.
- 2) Posibles factores de nutrición, sobre todo carencia de vitamina A y carencia de vitaminas de complejo B.
- 3) Ciertos factores endócrinos.
- 4) Posible relación con una enfermedad general como por ejemplo sífilis.

#### TRATAMIENTO

Excisión quirúrgica.

#### CANDIDIASIS

Es una enfermedad causada por una estructura levaduriforme denominada candida albicans. Este microorganismo es un habitante común de la cavidad oral que se convierte en patógeno al adquirir forma de hifa cuando por la administración de antibiotico-terapia se eliminan los organismos susceptibles y se rompe el equilibrio en la cavidad oral, y aunado a esto la mala higiene de la prótesis ocasionará la reproducción desmesurada de candida, con la consiguiente infección de los tejidos.

#### CARACTERISTICAS CLINICAS

Se caracteriza por la presencia de capas blancas blandas ligeramente elevadas con aspecto de leche cuajada. El diagnóstico diferencial con otras lesiones blancas se realiza al desprender-

por medio de una gasa la placa y comprobar que queda una superficie sangrante subyacente.

#### PRONOSTICO Y TRATAMIENTO

El tratamiento se efectua con la administración de antimicóticos como la nistatina, y el pronóstico es bueno.

#### CARCINOMA EPIDERMOIDE

El carcinoma epidermoide es el tumor más común de los tejidos-orales. Como todos o la mayoría de los tejidos malignos ocurre con mayor frecuencia en pacientes de edad avanzada, y posiblemente debido a los factores etiológicos involucrados en su evolución, estos tienen que actuar durante un largo periodo. Los factores promotores pueden actuar en células potencialmente neoplásicas también y ser la causa que se desarrolle la proliferación maligna.

En el caso de cancer oral además de la edad, hay otros factores etiológicos importantes. Como ya se ha mencionado al tratar la leucoplasia, injurias físicas como traumatismos mecánicos con mucha frecuencia se relacionan como causa posible de cancer epidermoide. Sin embargo, no siempre ocurre así. Este concepto también es dudoso, ya que en la cavidad oral la irritación crónica por prótesis mal adaptadas o restayraciones con bordes desbordantes se las ha relacionado con la aparición del tumor, pero diversos estudios estadísticos no han podido confirmar estas teorías.

## CARACTERISTICAS CLINICAS

Los estadios tempranos del carcinoma de la mucosa oral se asocia generalmente con lesiones clinicamente insignificantes, como pequeñas úlceras o eritema, y pequeñas areas de hiperqueratosis. En estadios tardios se presenta como una lesión vegetante o ulcerativa.

## LESIONES DE LOS TEJIDOS DENTARIOS

Dentro de las lesiones a los tejidos dentales las dividimos en: mecánicas y químicas, ambas pueden ser provocadas por una prótesis parcial removible cuyos retenedores esten mal adaptados a los dientes pilares provocando por lo tanto presión excesiva sobre los mismos, pudiendo llegar a producir erosiones y abraciones y por consiguiente alteraciones pulpares que se refleja en dolores dentarios.

### DOLOR DENTAL

La molestia que puede ir, desde una incomodidad ligera hasta el dolor agudo, se presenta en algunas ocasiones en los dientes que han soportado prótesis parciales removibles recientemente. La causa más frecuente del dolor, es la oclusión excesiva causada por un descanso oclusal que interfiere con el cierre normal en relación céntrica. La interferencia puede ser tan ligera que el paciente no se da cuenta al insertar la prótesis, pero el traumatismo repetido sobre el diente durante varias horas tiene el efecto acumulativo de que el diente duela al morder. La solución es proporcionar el espacio interoclusal adecuado. Puede ser necesario reducir el volumen del descanso, desgastar una porción de la cúspide opuesta, o tal vez llevar a cabo una combinación de ambos procedimientos. Después del ajuste oclusal, suele ser conveniente dejar la prótesis fuera de boca durante 24 horas o más si es necesario, dependiendo de la gravedad de

los síntomas . Otra causa de esta anomalía dentaria, aunque me nos frecuente, es la rigidez extrema de un gancho o la disrór - sión del mismo. El gancho demasiado rígido debe aflojarse li - geramente, con lo que suele solucionarse el problema.

#### ABRASION

La abrasión es la destrucción de las superficies dentarias por procesos mecánicos anormales y no por la masticación.

La abrasión suele producirse en las superficies radiculares ex puestas, pero bajo ciertas circunstancias tales como retenedo - res apretados y rugosos en sus caras internas pueden producir abrasión en las caras proximales o vestibular y lingual.

A menos que se trate de una forma de abrasión muy grave y de - rápido progreso, el ritmo de formación de dentina secundaria - suele ser suficiente para proteger al diente contra la exposi - ción pulpar.

Es recomendable ajustar los retenedores (ganchos) y pulir to - das sus superficies perfectamente para evitar la abrasión.

#### CARIES DENTAL

La caries dental es un proceso multifactorial, destructivo del esmalte, que en los pacientes portadores de prótesis parcial - removible se origina apartir del acumulo de alimentos en la - zona de los retenedores mal adaptados a los pilares y por la - mala higiene bucal y de la prótesis, con este acumulo princi -

palmente de carbohidratos fermentables, los cuales son utilizados como sustrato por microorganismos que producen ácido orgánico a partir del metabolismo de aquellos, y son esos ácidos los que disuelven las estructuras orgánicas del esmalte.

De ahí la importancia de educar al paciente en el correcto cuidado e higiene bucal y de la prótesis.

## LESIONES DE LOS TEJIDOS DE SOPORTE

### ENFERMEDAD PARODONTAL

#### GINGIVITIS

La causa de la inflamación gingival es la placa bacteriana, ocasionada principalmente en los portadores de prótesis parciales removibles, por el empaquetamiento de comida en la zona de los retenedores, este empaquetamiento es la acuñación forzada de alimentos en el periodonto, por las fuerzas oclusales. Se produce en sectores proximales o en las superficies dentales vestibulares o linguales mal aseadas.

Este proceso si se deja avanzar continuara hacia los tejidos de soporte con la consecuente destrucción del parodonto, movilidad dentaria y pérdida de los dientes pilares.

Para evitar esta inflamación de la encía se recomienda hasta donde sea posible eliminar las zonas de retención de alimentos de la prótesis parcial removible que esten en contacto con los tejidos dentales, e instruir al paciente con una buena técnica de cepillado dental y de la prótesis.

#### PERIODONTITIS

Es el tipo más común de enfermedad parodontal producida por la extensión hacia los tejidos parodontales de soporte de la inflamación iniciada en la encía.

La periodontitis simple es causada por la placa dental. La acumulación de placa puede ser favorecida por una gran variedad de irritantes locales como cálculos, restauraciones defectuosas prótesis mal adaptadas, y por lo tanto empaquetamiento de comida.

#### CARACTERISTICAS CLINICAS

Generalmente se presenta inflamación crónica de la encía, bolsas y pérdida ósea. La movilidad y la migración patológica de los dientes aparecen en casos avanzados. Esta enfermedad se localiza en un solo diente o en grupos de dientes, o es generalizada, según sea la distribución de los factores etiológicos.

La periodontitis progresa en un ritmo variable; suele ser indolora pero pueden manifestarse síntomas como:

- 1) Sensibilidad a cambios térmicos, a alimentos y la estimulación táctil, como consecuencia de la denudación de las raíces.
- 2) Dolor irradiado profundo y sordo durante la masticación y después de ella, causado por el acunamiento forzado de alimentos dentro de las bolsas parodontales.
- 3) Síntomas agudos como dolor punzante y sensibilidad a la percusión, proveniente de abscesos periodontales o gingivitis ulceronegrosante aguda sobre agregada.
- 4) Síntomas pulpares como sensibilidad a dulces, cambios térmicos o dolores punzantes, como consecuencia de pulpitis, que se origina en la destrucción de la superficie radicular por la acción de la caries.



Para evitar esta afección es recomendable hacer una valoración parodontal previa a la elaboración de la prótesis, seguido de igual manera en un buen cuidado de la misma y buena higiene bucal del paciente.

En caso que se presente esta enfermedad es necesario remitir al paciente con el parodontista y ajustar o elaborar una nueva prótesis.

#### TRAUMA OCLUSAL

El trauma de la oclusión es la lesión causada a los tejidos parodontales debido a las fuerzas de oclusión. La oclusión que produce esta lesión se llama oclusión traumática. El trauma de la oclusión puede ser agudo o crónico. El trauma agudo es la consecuencia de un cambio brusco en la fuerza oclusal, tal como el generado por una restauración o aparato protésico que interfiere en la oclusión o altera la dirección de las fuerzas oclusales sobre los dientes. Los resultados son dolor, sensibilidad a la percusión y aumento de la movilidad dental. Si la fuerza desaparece por modificación de la posición del diente o por desgaste o corrección de la restauración, la lesión cura y los síntomas remiten. Si ello no sucede, la lesión parodontal empeora y evoluciona hacia la necrosis con formación de abscesos parodontales o persiste en estado crónico.

El trauma crónico de la oclusión es más común que la forma aguda y de mayor importancia clínica. Con frecuencia, nace de cam

bios graduales en la oclusión producidos por la atrición, el desplazamiento y estrusión de los dientes, combinados con hábitos parafuncionales como bruxismo y apretamiento, y no como se cueles del trauma de la oclusión agudo.

El trauma de la oclusión tiene su origen en :

- 1) Alteración de las fuerzas oclusales.
- 2) Disminución de la capacidad del periodonto para soportar - fuerzas oclusales.
- 3) Una combinación de ambas.

#### EFECTO DE LAS FUERZAS OCLUSALES INSUFICIENTES

Las fuerzas oclusales insuficientes tales como prótesis que no alcanzan su antagonista o que estan fuera de su oclusión (oclusión abierta), tambien pueden ser lesivas para los tejidos parodontales de soporte. La estimulación insuficiente origina de generación del periodonto que se manifiesta por adelgazamiento del ligamento parodontal, atrofia de las fibras, osteoporosis del hueso alveolar y reducción de la altura ósea.

Para evitar el trauma oclusión o la hipofunción oclusal se debe elaborar una prótesis que este bien estabilizada, esto es que funcione bien el lado de trabajo, lado de balance, que no presente interferencias oclusales y por lo tanto que no transmita fuerzas excesivas a los dientes pilares y antagonistas.

## DOLOR Y DISFUNCIÓN TEMPOROMANDIBULAR

Es una serie de trastornos de la articulación temporomandibular que se caracterizan por la alteración de función y dolor. Actualmente se está de acuerdo en que los síntomas son:

- 1) Dolor y sensibilidad en la zona de los músculos de la masticación y articulaciones temporomandibulares.
- 2) sonidos durante el movimiento condilar.
- 3) Limitación del movimiento mandibular.

## ETIOLOGIA

La debilidad o inestabilidad de la estructura gnática, que convierte a un individuo en extremadamente propenso a la disfunción temporomandibular puede ser hereditaria, de desarrollo, - el resultado de una lesión previa o de la mala restauración de la oclusión con aparatos protésicos. Es posible que las interferencias oclusales así como los trabajos dentales extensos o traumáticos puedan consentir la atención del paciente en la boca y los maxilares, combirtiéndolos en un escape vulnerable y potencial de la tensión emocional. Se cree que los factores siguientes son los más importantes en la etiología multicausal del dolor y disfunción temporomandibular :

- 1) Macrotrauma; Es la fuerza exterior brusca con la ulterior - contracción refleja de los músculos (golpes).
- 2) Microtrauma; Es la fuerza mecánica continua o repetitiva - (interferencias oclusales)
- 3) Enfermedad articular degenerativa; Es la deformación de los

contornos articulares y la consiguiente lesión de la superficie articular.

- 4) Tensión emocional; Estados emocionales como ansiedad, frustración, temor e ira acrecientan la actividad de los músculos masticatorios, causando así prolongada tensión muscular y síntomas característicos de dolor y disfunción temporo - mandibular.

#### CARACTERISTICAS CLINICAS

- 1) Restricción mandibular; sus causas son alteraciones intra - capsulares, contracturas y adhesiones capsulares, espasmo - muscular y presión ósea. La restricción intacapsular suele - afectar unicamente la función deslizante del cóndilo. Si - la abertura bucal sobrepasa 35 mm, es más posible que el - trastorno sea muscular. El movimiento que implica la rota - ción completa de los cóndilos sugiere restricción provenien - te de los músculos temporal y masetero.
- 2) Sonidos articulares; El chasquido puede producirse por el - desplazamiento del disco influenciado por desarmonias múscu - lares y una inserción posterior del disco comprometida.
- 3) Dolor; El dolor puede limitarse a la zona preauricular o i - radiar a los maxilares, dientes, sienas y oído. Los sínto - mas pueden ser unilaterales pero la articulación sana va - siendo afectada paulatinamente. Puede ser constante o recu - rrente, provocado por el movimiento mandibular o aparecer - sin provocación alguna.

El objetivo principal del tratamiento oclusal es mantener o alcanzar estabilidad mandibular. Lo primero que hay que decidir al planificar el tratamiento oclusal es si se modifica o no la posición mandibular instituyendo cambios oclusales generalizados.

**CAPITULO 5**  
**MEDIDAS PREVENTIVAS PARA EVITAR**  
**LESIONAR LOS TEJIDOS**

Las medidas preventivas involucran a las dos partes: Cirujano-Dentista y Paciente.

Nuestra parte como Cirujanos Dentistas, como se ha venido señalado es el elaborar a consciencia el diagnóstico y plan de tratamiento correcto, esto por una parte, por la otra, que será el tema principal de este capítulo es el de educar y motivar al paciente para el buen cuidado y adaptación de la prótesis, dándole las instrucciones necesarias y precisas, entre ellas el hacerle ver lo importante que es el acudir a las citas posteriores a la colocación de la prótesis.

**EDUCACION AL PACIENTE**

Si se presenta una irritación en un tejido o la superficie lingual, es posible que el paciente retire la prótesis, lo coloque en un cajón, y no lo recuerde hasta una fecha más posterior, cuando se vuelva a acordar de usarla, generalmente al tener dificultad al comer.

Los pacientes no tienen manera de saber cómo cuidar sus prótesis; el dentista tiene la responsabilidad de instruirlos como parte de su tratamiento.

Por lo tanto, es necesario que se le indique al paciente: 1) - La forma adecuada de insertar y retirar la prótesis de la boca. 2) la forma de mantener los dientes naturales y los artificiales, y en sí de toda la prótesis en un estado escrupuloso de limpieza. 3) Las desventajas y ventajas del uso nocturno de la prótesis, y 4) La importancia del mantenimiento periódico de la prótesis.

La enseñanza de la inserción y remoción de la prótesis debe - llevarse a cabo por medio la demostración objetiva ante un espejo. Debe tener cuidado de no morder la prótesis hasta su lugar, sino guiarla firmemente hasta su posición de asentamiento a través de su trayectoria de inserción, con las yemas de los dedos colocadas sobre los ganchos.

Al retirar la prótesis es necesario indicar al paciente que aplique fuerza a los ganchos con las uñas de los dedos pulgares para la prótesis inferior y con las uñas de los índices para la prótesis superior. La presión debe concentrarse cerca de los hombros de los ganchos en lugar de aplicarla sobre las porciones terminales, ya que esto disminuye la posibilidad de distorsionar el brazo del gancho. Esta fuerza aplicada en el gancho debe ser la misma para ambos lados de la prótesis simultáneamente.

El paciente debe ejecutar estos ejercicios varias veces, hasta que no queden dudas, y éstos puedan efectuarse sin mayor esfuerzo antes de dejarlo ir.

## HIGIENE BUCAL Y DE LA PROTESIS

Resulta significativa la mimuciosidad con que el paciente cuida su prótesis y sus dientes remanentes, ya que muchos fracasos - clínicos pueden ser atribuidos a la negligencia o indiferencia en el cuidado casero de la prótesis.

Después de cada comida, la prótesis debe ser removida de la boca y limpiarla de todo resto de alimentos, así como los dientes naturales. Si no es posible después de cada comida, por lo menos una vez por día, de preferencia en la noche antes de acostarse.

El problema de la higiene bucal se complica en el paciente con prótesis parcial removible debido a que, cuando esta se coloca sobre los dientes naturales remanentes crea espacios y hendiduras que constituyen zonas de acumulación de restos alimenticios y albergue para las bacterias que dan lugar a la placa dental. Por lo tanto, favorecen el contacto prolongado de las sustancias alimenticias con las superficies de los dientes, así como con las zonas ocultas de la mucosa.

Los restos alimenticios suelen introducirse en las hendiduras y rincones creados por la prótesis, y la acumulación aumenta - debido a que esta dificulta la acción de autolimpieza de la - bios, carrilos y lengua, Si las sustancias alimenticias se acumulan, el resultado será invariablemente la descalcificación del esmalte bajo los ganchos, inflamación de la encía marginal, recidiva de caries alrededor de las obturaciones, y erosión -



y caries en las superficies radiculares, es por ello que es indispensable que se motive y eduque al paciente para prevenir - estas consecuencias, esto implica el enseñarle una buena técnica de cepillado dental, y el cuidado de su prótesis.

#### CUIDADOS DE LA PROTESIS

Los restos de comida se eliminan mejor si se cepilla la prótesis parcial con un cepillo blando y un jabón no abrasivo.

Las partes internas de los ganchos pueden limpiarse con un cepillo cónico. Después de esta operación, la prótesis debe llevarse a un baño de agua tibia que contenga un oxigenador. Éste - limpiará eficazmente todas las áreas no cepilladas, eliminará la mayoría de los pigmentos y cálculos de la prótesis.

Debe advertirse al paciente que limpie la prótesis sobre un recipiente o el lavamanos lleno de agua, o sobre una toalla, de modo que en caso de que se caiga la prótesis, las posibilidades de distorsión o rotura sean mínimas.

#### CUIDADO NOCTURNO

Desde el punto de vista de la fisiología y preservación de los tejidos bucales, no existe duda de que la prótesis debe dejarse fuera de la boca por la noche durante el sueño, porque la boca como el resto del cuerpo, requiere un periodo de descanso, que permita que se recuperen los tejidos bucales y proporcionar a - la lengua, carrillos y labios la oportunidad de ejercer una ac

## ESTA TESIS NO DEBE SALIR DE LA BIBLIOTECA

ción limpiadora en las zonas de los dientes que carecen de auto-limpieza debido a la presencia de la prótesis.

Cuando se retira de la boca, debe sumergirse en agua, con el fin de que las partes plásticas de la prótesis no se sequen y se deformen.

### VISITAS PERIODICAS

La primera cita después de la colocación de la prótesis, se lleva a cabo a las 24 horas, en esta cita es necesario preguntar si existe una queja específica y, de ser así, esta debe ser valorada y solucionarla para dejarlo satisfecho.

Debe examinarse cualquier zona eritematosa y establecer la causa de la irritación. En especial, las superficies que rodean los dientes pilares, deben ser inspeccionadas por si existe presión-excesiva. La oclusión debe observarse cuidadosamente, ya que puede esperarse alguna modificación en la relación interoclusal después de un breve periodo de uso.

Es necesario explicar al paciente la necesidad de un mantenimiento periodico de la prótesis.

Debe hacérsele consciente del daño irreversible que puede originarse el uso de una prótesis que no se adapta en forma exacta, y debe recordársele que, en la mayor parte de los casos, solo se dará cuenta de la pérdida de ajuste hasta que este es grave.

Este mantenimiento periodico preventivo debe efectuarse dos veces al año.

En cada consulta periódica debe efectuarse un examen clínico - completo y radiografías de aleta mordible para la detección de caries y para evaluar el estado de la cresta ósea. Cada 2 o 4 años debe hacerse un examen radiográfico completo.

Debe hacerse profilaxis bucal como valoración y refuerzo de los procedimientos de higiene bucal y de la prótesis. Debe valorarse el estado gingival y periodontal del paciente, hay que examinar los tejidos blandos recubiertos por la prótesis en busca de anomalías e irritaciones bucales, Es necesario valorar la - estabilidad y retención de la prótesis y si es necesario realizar los rebases correspondientes. El nuevo rebase de la prótesis ayudará a reducir las fuerzas destructoras que trasmite la prótesis a los tejidos blandos vecinos y prolongará el periodo de vida de la prótesis.

Es necesario valorar el ajuste de la prótesis y hacer las reparaciones o ajustes necesarios. Hay que examinar la oclusión de los dientes y corregirla si procede.

Debe insistirse nuevamente en el aseo de la prótesis y la eliminación de la placa bacteriana. Hay que pulir la prótesis para que las superficies estén tan lisas como sea posible, tanto en las porciones metálicas como en las de resina acrílica. Debe ser un procedimiento sistemático cada visita.

El paciente debe recibir cualquier otro tratamiento coadyuvante y programarse para una nueva cita.

## INSTRUCCIONES POR ESCRITO

Las instrucciones por escrito ayudarán a reforzar el papel que debe tener el paciente en el cuidado de las estructuras bucales y de la nueva prótesis. También le proporcionarán conocimientos para referencias futuras. Estas instrucciones deben ser precisas y fáciles de comprender, deben describir los puntos importantes que se han mencionado en las citas anteriores.

Las instrucciones escritas tienen una ventaja adicional por el hecho de que lo escrito prevalece si se lee, que lo que se ha dicho verbalmente.

A si mismo estas deberán indicar nuevamente la importancia de acudir a las citas posteriores a la colocación de la prótesis.

una idea fundamental para este hecho, es el empleo de manuales o folletos didácticos que motiven de mejor manera al paciente y lo hagan aun más consciente en el cuidado de su prótesis, - que va aunado con su salud bucal y general.

## CONCLUSIONES

A lo largo del análisis del presente trabajo que se ha realizado concluimos lo siguiente:

- 1) El Cirujano Dentista debe estar capacitado para valorar la boca del paciente y decidir que tipo de aparato protésico es el más conveniente en cada caso, así mismo debe estar consciente que un error puede provocar daños irreversibles.
- 2) Toda prisa y la falta o insuficiencia de un diagnóstico y plan de tratamiento conducen al fracaso de la prótesis parcial removible.
- 3) Toda negligencia y falta de higiene por parte del paciente provocarán diversas enfermedades bucales, asegurando así también el fracaso de la prótesis.
- 4) La educación y la motivación al paciente, son elementos fundamentales para el buen pronóstico de la prótesis parcial removible.
- 5) El éxito de una prótesis parcial removible implica su perfecta integración y aceptación por parte del paciente, satisfecho de los resultados obtenidos tanto funcionales como estéticos.

## BIBLIOGRAFIA

- 1) BOUCHER LOUIS J.  
Rehabilitación del desdentado parcial.  
Editorial InterAmericana. 1988  
PAGS. 357
- 2) ERNEST L. MILLER  
Prótesis Parcial Removable.  
Editorial InterAmericana.  
PAGS. 352.
- 3) F. JAMES KRATOCHVIL  
Prótesis Parcial Removable.  
Editorial InterAmericana. 1988
- 4) FERMIN A. CARRANZA  
Periodontología clínica de Glickman.  
Editorial InterAmericana 1983  
PAGS. 1073
- 5) JEAN. CLAUDE BOREL  
Manual de Prótesis parcial removable.  
Editorial Masson, S.A 1985  
PAGS. 169
- 6) JAVIER PORTILLA ROBERSON  
Texto de Patología oral.  
Editorial " El Ateneo"
- 7) ROLAND W. DIREMA  
Ejercicio Moderno de la Prótesis Parcial removable.  
Editorial Mundi 1970

8) WILLIAM G. SHAFER

Tratado de Patología Bucal.

Editorial InterAmericana. Cuarta edición.

PAGS. 846

9) GEORGE A. ZARBI B.

Tratamiento Prostodóntico para el parcialmente desdentado.

Editorial Mundi 1985

PAGS. 599

10) DAVIS HENDERSON B.S.

Prótesis Parcial Removible según Mccracken.

Editorial Mundi S.A. I.C Y F 1985

11) J. C. DAVENPORT,

Color Atlas of Removable Partial Dentures

BC. DECKER INC. 1988

PAGS. 198

**TESIS EN 7 HORAS**

**ODONTOLOGIA NO. 69  
ESQ. PASEO DE LAS FACULTADES  
COPILCO UNIVERSIDAD  
658 - 95 - 54**