

280  
11212





# UNIVERSIDAD NACIONAL AUTONOMA DE MEXICO

FACULTAD DE MEDICINA

DIVISION DE ESTUDIOS DE POSTGRADO  
HOSPITAL GENERAL DE MEXICO S.S.

## EFICACIA Y SEGURIDAD DE BIFONAZOL-UREA EN ONICOMICOSIS



### TESIS DE POSTGRADO

QUE PARA OBTENER EL TITULO DE:  
**ESPECIALISTA EN DERMATOLOGIA**  
P R E S E N T A :  
**ARMIDA GUZMAN MEZA**

JEFE DE SERVICIO:  
DR. AMADO SAUL CANO

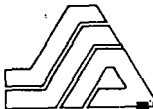SECRETARIA DE SALUD  
HOSPITAL GENERAL DE MEXICO

ASESOR DE TESIS:  
D.F.B. ALEXANDRO BONIFAZ

MEXICO, D. F.



*Handwritten signature*  
1993



**TESIS CON  
FALLA DE ORIGEN**

DIRECCION DE ENSEÑANZA E  
INVESTIGACION CIENTIFICA



Universidad Nacional  
Autónoma de México



## **UNAM – Dirección General de Bibliotecas Tesis Digitales Restricciones de uso**

### **DERECHOS RESERVADOS © PROHIBIDA SU REPRODUCCIÓN TOTAL O PARCIAL**

Todo el material contenido en esta tesis está protegido por la Ley Federal del Derecho de Autor (LFDA) de los Estados Unidos Mexicanos (México).

El uso de imágenes, fragmentos de videos, y demás material que sea objeto de protección de los derechos de autor, será exclusivamente para fines educativos e informativos y deberá citar la fuente donde la obtuvo mencionando el autor o autores. Cualquier uso distinto como el lucro, reproducción, edición o modificación, será perseguido y sancionado por el respectivo titular de los Derechos de Autor.

## INDICE

	PAGINA
RESUMEN	1
I. INTRODUCCION	2
II. MARCO TEORICO	
1. DEFINICION	4
2. HISTORIA	4
3. ANATOMIA Y EMBRIOLOGIA	5
4. FISILOGIA	7
5. ESTRUCTURA E HISTOLOGIA	8
6. ETIOLOGIA	9
7. ONICOMICOSIS POR DERMATOFITOS	11
8. ONICOMICOSIS POR <i>CANDIDA spp.</i>	14
9. ONICOMICOSIS POR OPORTUNISTAS	17
10. DIAGNOSTICO	17
11. DIAGNOSTICO DIFERENCIAL	20
12. TRATAMIENTO	22
III. OBJETIVO	31
IV. HIPOTESIS	31
V. JUSTIFICACION	32
VI. MATERIAL Y METODOS	32
VII. RESULTADOS	37
VIII. DISCUSION	42
IX. CONCLUSIONES	46
X. BIBLIOGRAFIA	

## RESUMEN

Las onicomicosis son padecimientos ubicuos, los agentes implicados en su etiología comprenden hongos del grupo dermatofitos, levaduras del género *Candida*, y otros de tipo oportunitas llamados mohos filamentosos.

En la patogenia de las onicomicosis intervienen algunos factores: fisiológicos, traumáticos, circulatorios y, mucho más importante es la acción directa del hongo sobre el lecho ungueal, formando la hiperqueratosis subungueal que constituye el principal obstáculo para el éxito terapéutico, ya que impide la llegada del antimicótico a la matriz y al lecho ungueal.

De acuerdo a lo anterior, se realizó un estudio terapéutico en forma secuencial, utilizando las propiedades de la urea (disuelve y desnaturaliza la queratina) y el bifonazol (antimicótico de amplio espectro y alta perdurabilidad en la capa córnea), combinados en ungüento al 40 y 1% respectivamente en forma oclusiva hasta lograr el desprendimiento de la uña, se consiguió en un tiempo variable de 6 a 32 días, promedio 13.21, seguido por la aplicación de bifonazol al 1% en crema durante 6 semanas. Se obtuvo una curación de 80.35%, mejoría de 16.08 y un fracaso de 3.57% en 54 pacientes que finalizaron el estudio con un seguimiento de 4 meses. Se plantea el uso de bifonazol-urea como una alternativa más en la terapia de la onicomicosis.

## INTRODUCCION

El término onicomicosis comprende una entidad sindromática que se aplica a las enfermedades ungueales causadas por hongos, entre los más frecuentes tenemos a los dermatofitos, seguido por levaduras del género *Candida* y otros de tipo oportunistas (mohos).

Aunque no representan un problema de salud pública, se considera que hasta el 30% de la población puede estar parasitada; estos padecimientos no deben ser considerados por más tiempo como alteraciones inócuas o puramente estéticas, ya que constituyen una fuente de infección a distancia en la misma piel u otros órganos.

Hasta el momento las posibilidades terapéuticas, aunque sean numerosas obtienen pocos resultados positivos, lo que motiva una actitud derrotista en los intentos terapéuticos. Los antimicóticos de acción sistémica se han usado durante mucho tiempo y hasta ahora se han visto complicados por los efectos secundarios, lo prolongado del tratamiento conlleva a constantes abandonos y el elevado costo de algunos de ellos limita su uso.

Los métodos de tratamiento local han sido usados desde tiempos remotos, básicamente se han empleado dos tipos de medicamentos, los de tipo queratolítico, que tratan de eliminar la queratina parasitada, por citar algunos tenemos a la urea, al ácido salicílico y al yoduro de potasio. El segundo grupo incluye antimicóticos con un vehículo coadyuvante, tales como el miconazol, tioconazol o la reciente ciclopiroxolamina. Ambos tipos de terapia no han tenido buenos resultados.

Por todo lo anterior, se sigue buscando un antimicótico ideal para las uñas, es decir que sea tópico, sin efectos colaterales, de amplio espectro y que acorte el tiempo de terapia.

En este estudio nos proponemos examinar la eficacia clínica y micológica, así como la seguridad de un antimicótico (bifonazol 1%) por vía tópica en combinación con un queratolítico (urea 40%) en ungüento, y oclusivo, mediante el método de oniectomía atraumática, con el fin de eliminar mecánicamente la queratina parasitada; seguido por el tratamiento del lecho ungueal con sólo el antimicótico en crema para permitir su acción y lograr la cura clínica y micológica en el menor tiempo posible y con mínimos efectos secundarios.

## DEFINICION

Las onicomicosis es un término genérico sindromático que se aplica a las enfermedades ungueales causadas por diversos hongos, ya sea dermatofitos, hongos levaduriformes del género *Candida* y otros de tipo oportunista, como *Scopulariopsis*, *Aspergillus*, etc..

Las infecciones provocadas por dermatofitos se les denomina tiña de las uñas.(1)

## FRECUENCIA

Las onicomicosis son padecimientos ubicuos, son la causa más frecuente de las enfermedades de las uñas, representan desde el 18 al 40% de todas las onicopatias y el 30% de todas las infecciones micóticas de la piel. La incidencia varía del 2 al 13%, y de los nuevos pacientes que consultan los centros dermatológicos alrededor del 1.5% sufren de onicomicosis. (2 )

De 1982 a 1987, en el Servicio de Dermatología del Hospital General de México,SS se registraron 6,689 pacientes micológicos de los cuales el 12.18% (815) correspondieron a onicomicosis.

## HISTORIA

Las onicomicosis han existido desde tiempos remotos, el primer caso descrito data de 1860 en uno de los hermanos Mahon, quien enfermó de la uña al depilar a un paciente de tiña fávica. El descubrimiento de los agentes *Microsporum* en 1839 por Gruby, *Candida* en 1844 por Bennet, el género *Trichophyton* en 1845 por Malmsten y en 1870 *E. floccosum* por Hartz permitió identificar y clasificar mejor los casos. Los estudios científicos iniciaron con Remark (1834) al observar bajo el microscopio múltiples filamentos.

Antiguamente era difícil distinguir la leuconiquia micótica de otras formas de leuconiquia causadas por trastornos o lesiones locales. En 1921 Ravaut y Rabeau describieron la enfermedad y establecieron su relación con *T. mentagrophytes*. Jessner describió varios casos más y denominó a la enfermedad leuconiquia tricofítica. Zaias ha realizado una amplia revisión de los aspectos clínicos y micológicos de esta enfermedad con el nombre de onicomiosis blanca superficial. El término preferido es leuconiquia micótica, con el fin de evitar confusión con otros trastornos y sus agentes etiológicos. (3)

En los últimos 80 años, las onicomiosis han sido influenciadas por factores socioculturales y ocupacionales que desempeñan una importante función, su incremento reciente también importa porque el número de diagnósticos ha sido mayor.

## ANATOMIA Y EMBRIOLOGIA

La uña inicia el desarrollo en la novena semana de gestación, como una invaginación de la epidermis del dorso digital a nivel de manos y a las 14 semanas en los pies; ésta área es el campo ungueal y es el sitio del futuro aparato ungueal.

La matriz de la uña formada en el borde proximal del campo ungueal se extiende hacia abajo y dentro de la dermis (inicia su división celular a las 20 semanas).

A las 11 semanas los bordes proximal y laterales están claramente demarcados. El lomo distal está paralelo e inmediatamente proximal al surco distal (este desaparece en los humanos), se convierte más tarde en el hiponiquio. La queratinización del lecho ungueal inicia en el lomo distal a las 11 semanas y se extiende proximalmente.



A las 14 semanas el lecho ungueal completo ha sido desarrollado en capa granular, el plato ungueal inicia a crecer distalmente y esta capa granular es progresivamente perdida ("falsa uña"). Los queratinocitos del lecho ungueal son incorporados en las caras laterales profundas del plato ungueal.

La matriz ungueal produce el plato de la uña como pilas de células queratinizadas aplanadas, que se deslizan hacia arriba y distalmente hacia el lecho ungueal ("uña verdadera"). El plato ungueal es visible a las 13 semanas. El borde proximal ungueal se adhiere firmemente a la superficie del plato, avanza y es desplazado hacia arriba para formar la cutícula.

Después de las 17 semanas la uña completa crece en proporción con el crecimiento del dedo. El plato ungueal avanza sobre el lecho ungueal y a las 22 semanas ésta crece sobre el borde distal formando el hiponiquio.

En las manos la uña llega al borde libre a las 32 semanas, y en los pies a las 36. Al nacimiento la uña ocupa el 25-50% de la superficie dorsal de los dedos en su tercio distal, mientras que en el primer dedo del pie ocupa un 75%.(4)

La uña constituye un anexo de la piel distal del dorso de los dedos en forma de placa córnea rectangular, dura, plana o ligeramente convexa, de superficie lisa, situada en la región dorsal de la última falange. El tamaño es variable entre 1x1 y 2x3 cm. aproximadamente según la edad, características individuales y los diferentes dedos. Es translúcida, aunque a la observación presenta un color rosado por la red vascular superficial del lecho ungueal. El grosor es de 0.5 mm en la mujer y 0.6 en el hombre.(5)

La uña presenta los siguientes componentes: Matriz ungueal, se encuentra en el borde proximal de la uña, presenta dos zonas, una proximal donde se encuentra la zona queratógena y la distal que constituye propiamente la lúnula (fig.1). Esta última es de forma semilunar dispuesta transversalmente, mide de 1 a 4 mm, de color blanquecino, según algunos autores (5,6) esto se debe a varias razones: a la actividad mitótica más intensa, a la gran cantidad de queratohialina

intracelular, la menor densidad de capilares y al efecto óptico que produce la luz al atravesar la lámina ungueal. El cuerpo, placa o lámina ungueal, es el producto de la matriz generadora; se halla sólidamente fijada por su cara inferior con el lecho ungueal o corion por medio de fibras de tejido conectivo denso, que continúan hasta el hueso para dar estabilidad. Se encuentra limitada por los pliegues ungueales proximal, laterales y el borde distal. Se denomina hiponiquio al territorio de epidermis extendida entre el lecho ungueal y el repliegue ungueal distal. Su integridad será fundamental para evitar onicomicosis. Una visión precisa de esta zona permite delimitar un arco blanco-amarillento que recibe el nombre de banda onicodérmica ó línea amarilla.(7) Esta banda tiene una disposición transversal de 0.5 - 1.5 mm de ancho, visible en casos de acrocianosis.(fig.2)

La cutícula es la porción de epidermis que recubre la parte proximal de la uña y la matriz subyacente, forma una laminilla epitelial adherida laxamente a la superficie ungueal.

## FISIOLOGIA

La uña debe considerarse como una unidad funcional y dinámica que se modifica con el medio ambiente y está relacionada con las funciones del resto del organismo. Mientras que en ciertos animales cumple una misión fundamental de subsistencia, en los seres humanos tiene las siguientes funciones: (5)

- Aumentar la sensibilidad en la punta de los dedos
- Discriminación sensorial (tacto fino)
- Protección de la falange
- Movimientos digitales finos (agarre/prensa)
- Rascado y limpieza
- Defensa/ofensa
- Uso estético/social

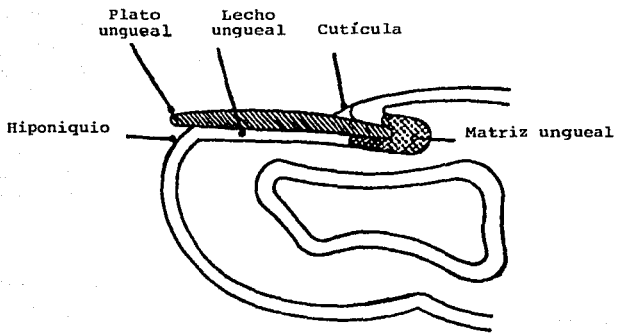


Fig. 1. Anatomía de la uña. Sección longitudinal.

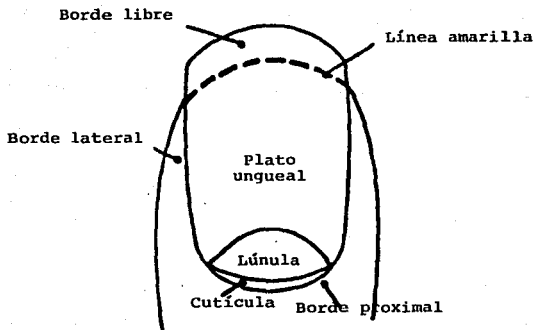


Fig. 2. Anatomía de la uña

La velocidad de crecimiento de la uña ayuda a comprender tanto la forma en que se desarrolla una patología (ej. tiña de las uñas), como el mecanismo de acción de los modernos agentes terapéuticos.

Las uñas de las manos crecen de 3 - 5 mm por mes (0.1 mm por día), y cuando se pierden tardan en reponerse completamente de cinco a seis meses; en los pies es más lento, crecen 0.5 mm por mes, lo que hace que tarde más de un año en cubrir el lecho ungueal (8). La velocidad del crecimiento varía de persona a persona, pues depende de factores como la edad (mayor en la segunda y tercera década), sexo (varones), herencia genética, clima (mayor en verano), traumatismos locales, nutrición, circulación (más lenta en trastornos de vascular periférico), sobrecarga fisiológica, alteraciones hormonales y enfermedades sistémicas diversas.

El crecimiento a partir de la matriz ungueal se lleva a cabo por un proceso de oniquización o intercalación, las células intercaladas van siendo gradualmente desplazadas en dirección distal y **NO** pasan por una fase de queratohialinización como la epidermis (cornificación epidérmica).(6)

## **ESTRUCTURA E HISTOLOGIA**

En la estructura de la uña interviene una alfa-queratina dura formada por aminoácidos de cadena larga situados perpendicularmente al eje de crecimiento de la uña, y unidos entre sí por diversos enlaces intercatenarios, los cuales le confieren estabilidad y dureza.

La queratina está compuesta por las siguientes fracciones proteicas: una proteína alfa-fibrilar pobre en azufre, una matriz proteica globular rica en azufre y otra, abundante en glicina y tirosina.(9)

Otros componentes de la lámina ungueal incluyen: agua (7-16%), que en parte depende del grado higrométrico del medio ambiente, los lípidos (colesterol, fosfolípidos y ácidos grasos) que le confieren flexibilidad, cisteína, ácido glutámico y serina, y algunos oligoelementos como el calcio que en contra de lo que se cree, no guarda relación con la dureza de la uña, hierro, cobre, zinc y manganeso.

El examen histológico de la uña revela tres capas (fig.3). La superior está formada de células aplanadas, densas y alargadas denominada uña dorsal o capa externa ungueal; la interna o profunda, más gruesa, está compuesta por células de aspecto cuboide, llamada uña intermedia; y la última es la queratina hiponiquial o uña palmar, que se adhiere a la parte libre de la uña en su cara profunda, resulta de la proliferación del hiponiquio, que en algunos procesos patológicos puede hipertrofiarse intensamente. Consta de células poliédricas dispuestas de modo más laxo e irregular que las células anucleadas de la placa ungueal. El conocimiento de estas características resulta imprescindible para comprender determinados fenómenos patológicos de las uñas.(6)

## ETIOLOGIA

La distribución de los hongos patógenos varía considerablemente de acuerdo al área geográfica, sin embargo, la mayoría de los autores (1,2,6,10) coinciden que los dermatofitos son los más frecuentes en onicomicosis, y entre ellos predomina *T. rubrum*.

Entre los hongos de distribución mundial se tienen: *Trychophyton rubrum*, *Microsporium canis*, *M. gypseum*, *Epidermophyton floccosum* y *T. tonsurans*.

CAPAS CELULARES DE LA UÑA

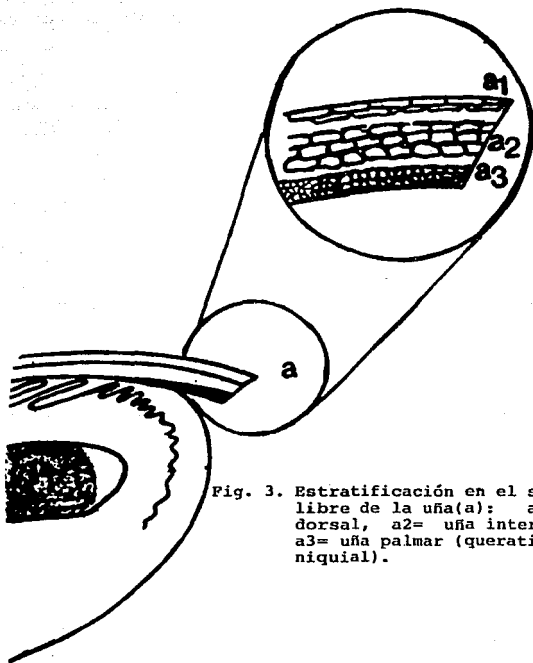


Fig. 3. Estratificación en el segmento libre de la uña(a): a1= uña dorsal, a2= uña intermedia, a3= uña palmar (queratina hiponiquial).

En México se presentan con la siguiente distribución porcentual: dermatofitos, *T. rubrum* 87%, *T. tonsurans* 5.5%, *T. mentagrophytes* 3, *M. canis* 3 y *E. floccosum* 1.5%. Candidosis, la afección ungueal ocupa el 35%, más frecuente por *C. albicans* en un 75%, y se reportan menos frecuentemente *C. parapsilosis*, *C. tropicalis* y *C. krusei*.(1,10) Los hongos mohos oportunistas, son mas raros, cubren del 1-6% de las onicomiosis, los más frecuentes son algunas especies de *Aspergillus*, *Scopulariopsis brevicaulis*, *Fusarium oxysporum* (11), y excepcionalmente *Hendersonula toruloidea*, *Cephalosporium sp*, *Scytalidium hyalinum*, *Alternaria sp* y *Cladosporium sp*, entre otros.(1)

En el servicio de Dermatología del Hospital General de México.SS en un periodo de 5 años, se encontraron de un total de 815 pacientes confirmados micológicamente, por dermatofitos en el 70.92%, por *Candida* 28.46% y por hongos oportunistas menos del 1%. Las distintas especies involucradas se describen en la Tabla 1.

TABLA 1

ETIOLOGIA DE LAS ONICOMICOSIS EN EL H. GENERAL DE MEXICO, SS  
(estudio de 815 pacientes)

**DERMATOFITOS**

<i>Trychophyton rubrum</i>	89%
<i>Trychophyton mentagrophytes</i>	6%
<i>Epidermophyton floccosum</i>	4%
<i>Microsporum canis</i>	1%

**CANDIDA spp**

<i>Candida albicans</i>	75%
<i>Candida tropicalis</i>	7%
<i>Candida krusei</i>	4%
Otras	14%

**OPORTUNISTAS**

<i>Aspergillus sp</i>	0.8%
<i>Scopulariopsis brevicaulis</i>	0.8%

Micología, Dermatología H.G.M. SS 1982-1987

En pacientes con SIDA, *T. rubrum* ha sido el agente más frecuentemente aislado (58%), en una serie de 62 pacientes seropositivos, y en menor grado *T. mentagrophytes* y *E. floccosum* en 9.7 y 4.8% respectivamente; entre los agentes levaduriformes *C. albicans* se aisló en el 11.3% y *P. ovale* en 3.7%.(12)

Con cierta frecuencia se observa causado por *T. rubrum* el síndrome de una mano y los dos pies, que se manifiesta por onicomicosis y tiña de una mano y los dos pies. Las infecciones mixtas han sido descritas pero son extraordinariamente raras.(10)

## ONICOMICOSIS POR DERMATOFITOS

### ASPECTOS EPIDEMIOLOGICOS.

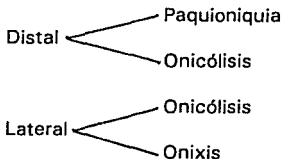
La tiña de las uñas o *Tinea Unguium*, es un padecimiento de áreas urbanas donde se usa calzado. Es de transmisión exógena e inicia casi siempre por autoinoculación a través del rascado a partir de tiñas crónicas de los pies, manos o ingles.(1). Puede presentarse a cualquier edad, pero son propias de los adultos, con franco predominio de los 20 a 40 años (48%), es rara en niños, tal vez debido al rápido crecimiento de las uñas. En 1970, Jewell (13) comunicó un caso de cuatro meses de edad y en 1983 Ramesh (14) uno de tres meses, con *T. rubrum* como agente causal. Afecta los dos sexos, con ligero predominio del masculino sobre el femenino en relación de 2:1.

Los factores predisponentes de mayor importancia son la existencia de una tiña previa, el uso de zapatos cerrados y de plástico o goma, calor, sudor, traumatismo local, enfermedad vascular y neuropatía periféricas, y depresión de la inmunidad. Reviste importancia en pacientes con SIDA, observándose que el 25% de una serie de 117 pacientes seropositivos presentaban onicomicosis.(15). Es frecuente en grupos que usan baños comunitarios como soldados, obreros y deportistas, sobre todo quienes practican natación. Se ha relacionado con la mala higiene y la costumbre de no secarse adecuadamente los pies. No hay susceptibilidad de raza para adquirir esta enfermedad.



## CLASIFICACION (2)

### I. Onicomicosis dermatofítica subungueal



Proximal

### II. Onicomicosis blanca superficial

### III. Onicomicosis distrófica total

## PATOGENIA.

El padecimiento generalmente inicia a partir del borde libre de la uña atacando la queratina blanda del hiponiquio o del borde lateral, avanza en las capas celulares de la región intermedia contra la dirección del crecimiento ungueal mediante queratinólisis enzimática, esto provoca espacios huecos llenos de gas, los cuales se traslucen al exterior como áreas o listas blancas a través de la placa ungueal denominado retículo transversal de Alkiewicks que aparecen en el 50% de las onicomicosis. (6). El hongo irrita el lecho y estimula la producción de queratina (hiperqueratosis subungueal), la invasión progresiva da lugar a discromia amarillenta, desprendimiento de la adherencia entre placa y lecho ungueal (onicóllisis), fragmentación progresiva de la uña y por último destrucción total definitiva.

La parasitación proximal (rara), empieza por la lúnula, afecta al eponiquio y la parte proximal del plato ungueal. La onicomicosis blanca superficial se inicia y queda restringida a la superficie del plato ungueal.(fig. 4)

La enfermedad puede detenerse en algún estadio o pasar rápidamente por todos ellos y llegar a la forma distrófica total. Los dos mecanismos de destrucción de la uña son, por penetración de corneocitos y por separación mecánica de las láminas ungueales. (10)

## CUADRO CLINICO

La tiña de las uñas afecta en mayor proporción las uñas de los pies (85%) que las manos (15%); contrario a lo que sucede en la candidosis; es crónica y se pueden afectar una o varias uñas, en pies ataca por lo regular al primer y quinto dedo. Se presenta con pequeñas estrías longitudinales, que se van extendiendo lentamente, hasta que las uñas se vuelven opacas, amarillentas, quebradizas, polvosas y se pierde la consistencia del borde. Por lo regular la enfermedad es asintomática, por ello se acude a la consulta cuando la parasitación ha afectado varias uñas; la misma cronicidad genera hiperqueratosis, la uña se engruesa de 3 a 4 veces su tamaño original; en esta fase se presenta dolor, debido a la presión del calzado y no al padecimiento en sí. Es importante citar que los pacientes liberan gran cantidad de "polvo de uñas", que viene parasitado por muchas esporas, lo que genera focos de diseminación, ya que se depositan con gran facilidad en zapatos, calcetines, suelo de baños y piscinas, donde pueden mantenerse viables por largo tiempo.

En algunos casos iniciales, y sobre todo cuando son causados por *T. mentagrophytes*, se observan algunas leucoplasmas. En casos crónicos suelen tomar ciertas tonalidades oscuras y hay que diferenciarlas de las onicomicosis por *Candida* u hongos dematiáceos.(1)

La onicomicosis subungueal blanca y proximal, es la forma más frecuente (88.7%) en pacientes HIV positivos. Fue originalmente descrita en este tipo de pacientes por Noppakun (15) en 1986, y es rara en pacientes sanos con trauma ungueal. Se presenta en forma independiente o asociada a hiperqueratosis palmoplantar.(16)

## ONICOMICOSIS POR *CANDIDA spp*

### ASPECTOS EPIDEMIOLOGICOS

Es una micosis favorecida por múltiples factores, de tipo local, general, iatrogénico e inmunológico. Se presenta con mayor frecuencia en mujeres (76%) que en hombres (24%) y la edad de mayor afección es entre los 20 y 30 años. En los niños las onicomicosis, generalmente son producidas por diversas especies del género *Candida*.(10)

Entre los factores locales que influyen en este padecimiento se encuentran: humedad, oclusión, maceración, hiperhidrosis, enfriamiento, factores químicos o mecánicos como "manicure" y "pedicure" (muy usuales en nuestro medio). Debido a esto la candidosis ungueal está relacionada con la ocupación: amas de casa (44%), cocineras, lavanderas, meseros, amasadoras de pan y tortilla, enfermeras, limpiadoras de fruta y pescado; de hecho en las "despataporas" de fresa fue uno de los primeros trabajos mexicanos sobre micosis ocupacionales, que fuera publicado por Vega Nuñez y Lavalle (17) en 1967. La onicólisis psoriásica también puede ser un factor predisponente de la candidosis ungueal.

Entre los factores generales se señalan las endocrinopatías, especialmente diabetes mellitus, hipoparatiroidismo, enf. de Addison, trastornos tiroideos, desnutrición, discrasias sanguíneas como agranulocitosis y leucemia. Los factores iatrogénicos: el uso de corticoesteroides, antimitóticos y antibióticos de amplio espectro, en especial las tetraciclinas. Desórdenes inmunológicos que dan como consecuencia candidosis mucocutánea crónica, así también las afecciones ungueales por *Candida* en pacientes HIV positivos cada vez cobran mayor importancia.(16)

## CLASIFICACION (2)

- I. Candidosis ungueal y periungueal
- II. Paroniquia
  - ↳ Distrofia ungueal
  - ↳ O. subungueal proximal
  - ↳ Onicólisis
- III. Onicomicosis blanca superficial
- IV. Oniquia primaria

## PATOGENIA

La paroniquia causada por *Candida spp*, es la forma más común (70%) y a diferencia de la tiña de las uñas, se inicia en el borde proximal o lateral, con destrucción parcial o total de la cutícula, promovida por los factores locales mencionados. Hay inflamación, eritema y dolor. La distrofia ungueal se afecta en forma secundaria al daño de la matriz por las alteraciones inflamatorias, pues este hongo no posee enzimas proteolíticas y no desorganiza la sustancia ungueal; forma fisuras transversales en la uña, dispuestas en trayectos paralelos. La forma subungueal proximal es secundaria a la paroniquia; la onicólisis es menos frecuente (30%), se inicia por el borde libre provocando el desprendimiento de la uña (fig. 5). La oniquia primaria es rara y se observa cuando la relación huésped-parásito está alterada.(1)

## CUADRO CLINICO

A diferencia de la tiña de las uñas, la candidosis ungueal se presenta con más frecuencia (85%) en las uñas de las manos. Se pueden afectar una o varias uñas, pero se ha observado más frecuente en la uña del dedo medio e índice, misma observación hecha por Ganor y Pumpianski(1), quienes lo atribuyen a la limpieza ano-rectal y/o vulvar. En el dedo pulgar ocurre si existe el hábito de chuparse el dedo.

La paroniquia se inicia con dolor y eritema; después hay un levantamiento muy eritematoso y brillante, y puede haber exudado seroso y purulento. Las uñas se reducen de tamaño, presentan pliegues transversales y toman un color amarillo-café, verde o negro (diferenciar de melanoma maligno). Puede haber dolor, más intenso si hay infección bacteriana, siendo frecuentes las recaídas.

La onicomycosis subungueal proximal se confunde con leuconiquia. En la onicólisis hay desprendimiento de la lámina e hiperqueratosis subungueal; la uña toma un color gris amarillento y si se complica con *Pseudomona spp*, color verde, debido a la piocianina y fluoresceína que este germen produce. La forma blanca superficial sólo se ve en niños, y puede curar espontáneamente.

La oniquia primaria se ve en la candidosis mucocutánea crónica. La uña es opaca, con estrías, de superficie rugosa, blanda, quebradiza; se desmorona fácilmente. Puede haber hiperqueratosis total, y tomar la uña un color café; a veces hay edema periungueal, que da a los dedos aspecto de palillo de tambor. (10)

ONICOMICOSIS POR DERMATOFITOS

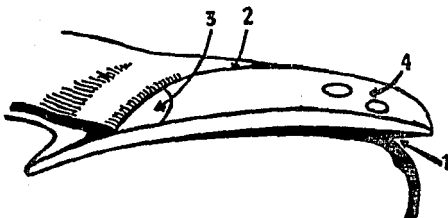


Fig. 4. Diferentes tipos de onicomicosis producidos por dermatofitos: 1=distal, 2=lateral, 3=proximal, 4=blanca superficial.

ONICOMICOSIS POR *CANDIDA* spp

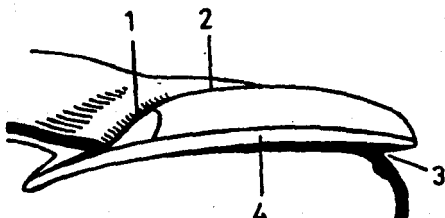


Fig. 5. Sitios afectados por *Candida*: proximal (1), lateral (2), distal (3), y plato ungueal (4).

## ONICOMICOSIS POR OPORTUNISTAS

Predominan en personas de más de 60 años de edad, pero también se observan en pacientes jóvenes. Son clínicamente indistinguibles de las producidas por dermatofitos.(1) Afectan sobre todo, las uñas de los pies (al primer dedo), y son favorecidas por traumatismos, onicogriposis, dedos sobrepuestos, enfermedad vascular periférica y contacto con ciertas plantas.

Los agentes causales son muy numerosos. Se han observado casos por *Fusarium*, *Scopulariopsis* y *Aspergillus*, todos ellos capaces de producir cromoniquia, el primero de color blanco o negro, el segundo, café o blanco, y el último, blanco, café o verde. El color verde también puede ser dado en las uñas por *Pseudomona spp.* (10)

Cuando se afectan las uñas de manos son causadas en su mayoría, por *Hendersonula toruloidea*, caracterizada por paroniquia crónica e hiperqueratosis de los surcos laterales.(2)

## DIAGNOSTICO

El diagnóstico clínico de las onicomycosis deberá siempre ser confirmado por pruebas de laboratorio, ya que existen diversas enfermedades que simulan onicomycosis, lo que podría resultar en una falla y aun molesto para el paciente recibir tratamiento antimicótico injustificado durante mucho tiempo.(2)

Se realiza examen directo tomando la muestra de las partes más internas de la uña, con ayuda de un bisturí, para asegurar que las esporas y filamentos se encuentren viables.(1,18) Se coloca entre porta y cubreobjetos con una gota de KOH al 20 o 40%. A la microscopía de luz se observa, en el caso de dermatofitos, filamentos abundantes con artrósporas redondeadas dispuestas en cadenas ("arrosariados"). Cuando se trata de *Candida* se observan blastosporas, y si es por *Scopulariopsis brevicaulis*, esporas grandes con doble membrana y filamentos largos, hialinos y tabicados; para distinguirlos de las tiñas se requieren de cultivos repetidos en medio de Sabouraud agar. En Aspergilosis se observan hifas delgadas, tabicadas y hialinas.(1). Cuando se sospeche *Pseudomona spp*, se debe usar agua o cloroformo para disolver el pigmento hidrosoluble.

La positividad del examen microscópico directo varía según los diversos estudios (1,10,18,19). Esta discrepancia podría estar relacionada con los siguientes factores: a) escaso material significativo por inadecuada obtención de la muestra; b) bajo recuento de elementos fúngicos viables, debido, por ejemplo, a aplicación tópica de productos que alteran la recuperación en cultivo del hongo causal; c) empleo sistemático en los medios de cultivo de productos como la cicloheximida que inhibe el crecimiento de los hongos oportunistas, y d) acción inhibitoria sobre el crecimiento del hongo de la flora bacteriana coexistente.

Con el objeto de aumentar el rendimiento diagnóstico Epstein(20) sugirió el uso de una turbina dental para la obtención del material objeto del estudio micológico, y así Zaias(21) y Ramesh(14) utilizando dicho método, obtuvieron un 93.7 y un 68.8%, respectivamente, de cultivos positivos a partir de muestras cuyo examen directo también lo era. Además conviene tener en cuenta la observación de Vilanova(22), que obtuvo un rendimiento diagnóstico muy superior cuando las muestras se obtenían de lesiones ungueales cercanas a la lúnula que cuando se extraían del borde libre.



El cultivo nos confirma la especie causal, en medio de Sabouraud, y en un tiempo promedio de 10 a 15 días a temperatura de 25 a 28° en el caso de dermatofitos y en 2 a 3 días para *Candida*. La positividad de los diferentes métodos diagnósticos en el Hospital General de México,SS, se describen en la Tabla 2.

Para recuperar hongos oportunistas es fundamental el empleo de medios no selectivos, como el agar Sabouraud, que no contengan cicloheximida, ya que este producto inhibe su crecimiento, así como la adición de antibióticos como el cloramfenicol, que reduce la flora bacteriana asociada. Cuando se aíslan estos hongos, el problema es discernir si su papel es o no patogénico, dado que son considerados como agentes contaminantes. Los criterios que determinan su responsabilidad en el desarrollo de una micosis ungueal varían de unos estudios a otros. Por ello su aislamiento a partir de las muestras ungueales precisa una meticulosa valoración, debiendo cumplirse los siguientes postulados(19): a) aislamiento a partir de lesiones clínicamente compatibles con onicomicosis; b) presencia de micelio invasivo en el examen de las muestras; c) desarrollo del mismo hongo en distintos puntos de la siembra; d) obtención del mismo agente en cultivos sucesivos y en diferente tiempo; e) ausencia de dermatofitos, y f) curación o mejoría de las lesiones con tratamiento antifúngico específico.

La biopsia no es útil en la práctica diaria. Se recomienda ante casos de difícil diagnóstico, una vez agotados los estudios convencionales. Aun así existen falsas negativas(30%) y falsas positivas. Muestra los hongos en el hiponiquio e incluso en el lecho ungueal. En la dermis, la reacción inflamatoria es mínima o ausente. Los hongos se tiñen con PAS, y en las tiñas, las hifas se disponen en forma horizontal. En la candidosis hay pseudofilamentos y levaduras, con respuesta inflamatoria crónica. En la leuconiquia ungueal, los hongos se comportan como saprófitos, con hifas distorsionadas, artrosporas e incluso órganos perforadores. Es preferible una biopsia longitudinal, que se extiende desde la matriz al borde libre, lo que al mismo tiempo ayuda al diagnóstico diferencial.(10)

TABLA 2

---

**POSITIVIDAD DE LOS DIFERENTES METODOS DIAGNOSTICOS EN ONICOMICOSIS**


---

	TIÑAS	CANDIDOSIS	OTROS
Examen directo	80-95%	83%	95%
Cultivos	64%	95%	95%
Histopatología	90%	95%	95%

---

Micología, Dermatología, Hospital General de México,SS

### DIAGNOSTICO DIFERENCIAL

A simple vista es difícil diferenciar los agentes causantes de onicomicosis por la similitud en sus características clínicas, sobre todo en casos crónicos, sólo el examen micológico nos define el agente causal. (1) Otras entidades que debemos tomar en cuenta al estudiar un caso de onicomicosis son las siguientes: (2,6)

**PARONIQUIA:**

- Infección bacteriana
- Eccema
- Dermatitis crónica
- Psoriasis pustulosa
- Origen tumoral

**PAQUIONIQUIA:**

- Eccema
- Onicogriposis
- PaquioniQUIA congénita
- Enf. de Darier
- Psoriasis ungueal
- Exostosis subungueal

**ONICOLISIS:**

- Psoriasis
- Dermatitis aguda/crónica
- Fotooncolisis
- Sustancias químicas
- Sind. de las uñas amarillas

**DAÑO EN EL PLATO UNGUEAL:**

- Psoriasis
- Liquen plano
- Alopecia areata
- Onicotilomanía
- Distrofia media ungueal canaliforme

## ONICOPATIAS POR DISCROMIA

### BLANCA:

- Psoriasis
- Onicomicosis por Mohos
- Leuconiquia micótica
- Infección por *Staphylococo*
- Trauma ("manicure")
- Leuconiquia congénita total
- Cirrosis hepática
- Enf. de Darier
- Hipoalbuminemia crónica
- Intox. arsénico, talio, mercurio o antimonio
- Rayos X
- Envejecimiento ungueal

### OBSCURO (verde-negro):

- Melanoma maligno
- Hematoma
- Inf. por *Pseudomona sp.*
- Melanoniquia
- Nevus celular
- Enf. de Addison
- Anemia perniciosa
- Crisoterapia, cloroquina, sales de plata, mercurio, nicotina, tintes de pelo
- Enf. de Wilson
- Ocronosis
- Sind. de Peutz-Jeghers

### AMARILLA:

- Onicomicosis por Dermatofitos/*Candida*
- Colección de pus
- Psoriasis ungueal
- Intox. por betacarotenos
- Ictericia
- Sind. de las uñas amarillas
- Sustancias químicas

## TRATAMIENTO

Existe una serie de criterios para un tratamiento adecuado en la onicomycosis, los más importantes son: facilidad en su administración, amplio espectro, larga vida media del principio activo, menor número de dosis, libre de efectos colaterales, corto tiempo de terapia, cosméticamente aceptable y bajo costo. Ninguno de los antimicóticos existentes han cumplido las condiciones anteriores, aunado a esto, falta agregar la poca colaboración por parte del paciente, que, unida al fracaso terapéutico, proporcionan a estos tratamientos un alto porcentaje de fracasos.(23)

Desde esta posición, parece fácil comprender la dificultad que siempre ha existido a la hora de establecer un tratamiento idóneo para la onicomycosis, tanto respecto a la posología correcta como a la elección del fármaco adecuado. Por ello antes de instaurar un tratamiento, es recomendable tener presente una serie de parámetros; no solamente se debe analizar el factor patológico (etiología y forma clínica), sino que además es imprescindible hacer una serie de consideraciones previas sobre determinados factores ungueales, muchos de ellos en relación con la fisiología de la uña, que nos permitirán seleccionar el tratamiento más adecuado.

## CONSIDERACIONES PREVIAS

Es necesario tomar en cuenta el ritmo de crecimiento de la uña y los factores que influyen en él. Existen otros pocos conocidos, que pueden alterar el crecimiento, esto es, la matriz ungueal es muy sensible a la agresión externa, por ejemplo estimulan el crecimiento ungueal los microtraumatismos, la onicofagia y la avulsión. Es fundamental la realización de un buen diagnóstico clínico y micológico, que permita identificar el agente causal de los diferentes tipos de onicomycosis comentados para ajustar el abordaje terapéutico.

El tratamiento ideal de la onicomycosis está encaminado a: eliminar los factores predisponentes, eliminación de la queratina parasitada, y el uso de antimicóticos locales o sistémicos.(2,10,23)

## **CONTROL DE LOS FACTORES PREDISPONENTES**

Se deben mejorar las alteraciones vasculares que pueden condicionar un crecimiento retardado, evitar los traumatismos locales, la humedad y sudoración por el uso de calzado de goma o plástico, especialmente el zapato "tenis", la maceración, contacto por tiempo prolongado con frutas y/o detergentes; detectar medicación concomitante con antibióticos, corticoesteroides o antimicóticos; control de la diabetes mellitus y, muy importante es el tratamiento concomitante de la tiña de pies para evitar reinfecciones posteriores.

## **ELIMINACION DE LA QUERATINA PARASITADA**

La eliminación del material afectado tiene un doble objeto: por una parte, disminuir la cantidad de elementos fúngicos infectantes, con lo cual se acortará la duración del tratamiento y, por otra, estimular el crecimiento de la uña. Diversos procedimientos pueden conseguir este propósito: ablación quirúrgica, exéresis; ablación mecánica, limado y fresado; ablación química, queratinólisis. La extracción quirúrgica, recomendada por Stein(24) en 1934, en la actualidad no se recomienda por las desventajas que trae consigo:

- \* La extracción reduce el índice de crecimiento de la uña.
- \* Se produce un engrosamiento de la lámina ungueal y un aumento de la convexidad después de la extracción repetida.
- \* Posible infección postoperatoria del lecho ungueal con cicatrización alterada de la herida.

- \* Riesgos de anestesia desproporcionados para una infección de grado leve.
- \* Dolor traumático que causa incapacidad para sus actividades laborales o familiares.
- \* Contraindicado en casos de diabetes mellitus y trastornos circulatorios periféricos.
- \* La extracción quirúrgica NO elimina el hongo de la matriz ungueal.

La ablación mecánica es una alternativa a la extracción ungueal, es conocida de hace mucho tiempo(25); métodos similares se han llevado a cabo con un instrumento de Schumann-Derma (fresa) y aplicación posterior de una solución de bifonazol al 1% o ciclopiroxolamina al 1%. Se obtuvo una curación clínica(58%) y micológica(76%) a los 6 meses de tratamiento.(24)

Se dispone de métodos quimiomecánicos no traumáticos como alternativa, los queratinoplásticos usados son el ácido salicílico al 30%, la urea al 40% y el yoduro de potasio al 50%.(1,2,6,10,24,26,27) Se obtienen mejores resultados cuando se utilizan en forma oclusiva, durante un periodo de 4-10 días, hasta que sea posible retirar la uña. Este método se prefiere al quirúrgico, sobre todo, en pacientes mayores, con problemas vasculares o que rehúsen la cirugía. La aparición de una dermatitis periungueal, en aproximadamente un tercio de los pacientes, es el efecto logrado más frecuente durante la cura oclusiva.(28,29)

La urea (carbamida)  $CH_4N_2O$ , tiene propiedades hidratantes y suavizantes en la piel; rompe los puentes disulfuro de la queratina, por lo tanto la desnaturaliza y solubiliza.(30,31) Esta propiedad ha permitido que sea recomendada con la adición de diferentes antifúngicos en forma oclusiva, para aumentar la hidratación de la queratina y facilitar la penetración del medicamento.(2,24,28) Nolting(32) fue uno de los primeros en informar de las preparaciones del bifonazol-urea. Stettendorf(33) estudió un total de 558 pacientes de onicomycosis, obteniendo un 62% de éxito a los 3 y 6 meses de terapia con bifonazol-urea.

En el caso de hongos oportunistas, y dado que carecen de reservorios, la extirpación ungueal puede ser terapéutica por sí misma.(23)

En el caso de leuconiquia blanca superficial, el tratamiento se puede realizar mediante raspado energético de la zona parasitada y posterior aplicación tópica de un antifúngico, que difunda bien a través de la uña, o bien pincelando con una solución de glutaraldehído al 2%.(23)

## **TRATAMIENTO ANTIFUNGICO**

Las medidas terapéuticas deben instaurarse con pautas y dosificación precisas, de ahí la razón de conocer los antifúngicos disponibles. El tratamiento específico con antifúngicos puede administrarse por vía sistémica o tópica. De acuerdo al mecanismo de acción se clasifican:

### **LUGAR DE ACCION DE DROGAS ANTIMICOTICAS(34)**

#### **1.- SOBRE EL NUCLEO:**

- Síntesis de RNA defectuoso (5-fluorocitosina)
- Disrupción del huso cromático (griseofulvina)

#### **2.- SOBRE LA MEMBRANA CITOPLASMATICA:**

- 2.1-Sobre la integridad física de la membrana:
  - polienos (anfotericina B, nistatina)
- 2.2-Sobre la síntesis de ergosterol de la membrana
  - 2.2.1-Por inhibición de escualeno epoxidasa:
    - a)-Alilaminas (naftifina, terbinafina)
    - b)-Tiocarbamatos (tolnaftato, tolclolato)
  - 2.2.2-Por inhibición de 14 alfa-demetilasa del lanosterol:
    - a)-Imidazol (ketoconazol, miconazol)
    - b)-Triazoles (fluconazol, itraconazol)
- 2.3-Sitio indefinido de la membrana:
  - ajoeno (alicina), ramihifina A, cianefina

### 3.-SOBRE LA PARED CELULAR:

#### 3.1-Síntesis de quitina:

polioxina D, Nikkomicina, tetaína

#### 3.2-Síntesis de glucano:

equinocandina, cilofungina, papulacandina B

Por vía sistémica, actualmente cinco fármacos son los utilizados: la griseofulvina, el ketoconazol, itraconazol, fluconazol y terbinafina.(1,2,10)

La griseofulvina es un antibiótico no poliénico, aislado en 1939 a partir de varias especies de *Penicillium*, especialmente *P. griseofulvum*, cuya eficacia como antibiótico oral le permite ser el medicamento de elección en el tratamiento de las tiñas. Tiene una actividad fungistática durante el periodo de reproducción de los hongos, impidiendo el transporte de materiales a la periferia celular y así la formación de las paredes fúngicas por interferir en la síntesis del DNA al unirse al RNA e inhibir los microtúbulos celulares.(34) Es un fármaco liposoluble, de fácil absorción tras la ingesta de grasas. Por tal efecto se sugiere la forma micronizada; ya que es sabido la griseofulvina tiene una pobre absorción en el tracto gastrointestinal. Una vez absorbida, se incorpora a las células precursoras de queratina en la uña, alcanzando las estructuras fúngicas a través de las capas celulares adyacentes y actúa hasta su completa restitución por elementos sanos; se comprende la necesidad de mantener un tratamiento prolongado, por algunos autores hasta de 18 meses para su completa curación.(10,35)

La eficacia para las dermatomicosis fue primero mostrada en 1958(36), y después de 30 años permanece siendo segura y activa contra los dermatofitos, es ineficaz frente a levaduras (*Candida*, *Pityrosporum*) y mohos. Entre los dermatofitos, *T. rubrum* responde mejor que *T. mentagrophytes*.(23,37). La dosis habitual en el adulto es de 500 mg a 1 gr/d, y 5-10 mg/Kg/d en los niños. La forma micronizada se da a dosis de 330-750 mg/d en adultos y en niños a 3.3 mg/kg/d.(1,23,35,38) La duración del tratamiento suele establecerse en 6 meses para las uñas de las manos y de 9 a 18 meses para los pies.



La resistencia a la griseofulvina es rara, sin embargo, se han descrito casos de fracasos con demostración in vivo de la resistencia del hongo.(23) Entre los efectos secundarios se encuentran, cefalea, trastornos gastrointestinales, fotosensibilidad, eritema pigmentado fijo, y en raros casos eritrodermia. Puede exacerbar ciertos procesos como lupus eritematoso, provocar una porfiria aguda intermitente o determinar ginecomastia en niños.(1,23,38) Por su capacidad inductora puede acelerar el metabolismo de unas sustancias y modificar la actividad de otros fármacos:

- \* Inhibe a los anticoagulantes orales.
- \* Potencia el efecto del alcohol y la tolbutamida.
- \* Reducen su eficacia los estimuladores microsomales como el fenobarbital y algunos antihistamínicos.

El ketoconazol fue uno de los primeros imidazoles de amplio espectro usado por vía oral (1970), tiene acción contra los dermatofitos, levaduras y mohos, así también contra bacterias grampositivas. Es un agente fungistático al bloquear la síntesis del ergosterol. El azol se une a la enzima citocromo P-450 y previene la hidroxilación del grupo 14 alfa-metil, lo que disminuye el nivel de ergosterol necesario en la membrana celular fúngica. Su absorción aumenta en medio ácido, por lo que debe evitarse con los alimentos. Se metaboliza en el hígado, eliminándose poco por bilis y orina, es segura en pacientes con insuficiencia renal. Alcanza la capa córnea de la epidermis a través de las glándulas ecrinas, se incorpora a los corneocitos y lípidos de superficie.(23,38)

Además de la actividad antifúngica, ejerce cierto efecto antiinflamatorio (inhibe la 5-lipooxigenasa) e inmunomodulador. Se administra en adultos a dosis de 200 mg/d y 3 mg/kg/d en niños mayores de 2 años, se recomienda su ingestión después de los alimentos. La duración del tratamiento es de 4-6 meses.

El ketoconazol presenta interacción farmacológica con los antiácidos, la isoniacida y la rifampicina (disminuyen los niveles séricos). Incrementa el efecto de los anticoagulantes orales y eleva los niveles séricos de la ciclosporina.

Los efectos secundarios ocurren, sobre todo, a dosis elevadas (400-1200 mg), consisten en alteraciones gastrointestinales, prurito, cefalea, fotofobia, erupción cutánea, leucopenia, anemia hemolítica, ginecomastia, hepatotoxicidad (1/10,000), reflejando un aumento séricos de las transaminasas.(38)

Actúa como una barrera entre la uña parasitada y la que está en crecimiento. Una forma de determinar la efectividad, es el método usado por Zaias(39), marcando en la parte normal de la unión de las zonas sana y enferma. Si el medicamento y la dosis son efectivos, se establece una barrera clínica a la invasión proximal del hongo; si no hay barrera, el hongo invadirá la parte marcada de la uña. En este caso se vuelve a marcar la uña y se aumenta la dosis. Al mismo tiempo se puede marcar el borde proximal para medir el índice de crecimiento ungueal. Se ha visto que puede haber dosis efectivas inicialmente que luego dejan de serlo.(10)

El itraconazol es un derivado triazol, de amplio espectro, similar al ketoconazol, con menores efectos colaterales. En 1988 se estableció que alcanza rápidamente niveles distales en la lámina ungueal, deduciéndose así que el fármaco se incorpora a través de la matriz y el lecho ungueal. Recientemente se ha demostrado que una dosis de 100 mg/d alcanza niveles distales de 42 ng/g y son detectados un mes después; al continuar la terapia por 7 meses se eleva a 160 ng/g en el margen de la uña.(35) Esto sugiere que es una droga efectiva en las onicomycosis, pero como cualquier antifúngico sistémico, se recomienda mantener la administración hasta que toda la superficie ungueal sea normal.(23)

El fluconazol, otro derivado del triazol es cien veces más potente que el ketoconazol, e igual que el itraconazol en presentar pocos efectos secundarios. Se absorbe bien después de su administración oral y es excretado principalmente por vía renal (a diferencia de otros azoles), lo que obliga a reducir la dosis en pacientes con insuficiencia renal. Se recomiendan dosis de 50 a 150 mg/d. Tiene pocos efectos adversos aparte de náuseas y dispepsia.(23,40)

El terbinafine es un derivado alilamina, interfiere en la epoxidación del escualeno, bloqueando así la síntesis del lanosterol, ergosterol y colesterol. Su propiedad fungicida permite que sea efectivo en la onicomicosis; con dosis de 250 mg/d se han logrado obtener niveles en el lecho ungueal a las 3 semanas, permaneciendo a ese nivel en igual forma que el itraconazol. El costo elevado limita su uso por largos periodos de tiempo.(40,41)

Por vía tópica, los antifúngicos más activos son los derivados del imidazol (bifonazol, clotrimazol, iconazol, isoconazol, ketoconazol, miconazol, tioconazol), que actúan impidiendo la síntesis del ergosterol, fundamental en la membrana celular del hongo. El bifonazol tiene doble mecanismo de acción al inhibir de forma secuencial, primero, directamente la enzima reguladora hidroximetilglutaril-CoA reductasa, y en segundo lugar la enzima citocromo P-450 dependiente de la desmetilación del esterol. Este efecto es mayor comparado con el clotrimazol, que para algunos autores es más efectivo.(23,42) Actúa contra dermatofitos, levaduras, mohos y otros agentes patógenos (cocos grampositivos, especies de *Nocardia*, *M. furfur*, *C. minutissimum*). La vida media es larga (48-72 hs), lo que permite dosis únicas con buena perdurabilidad en tejido celular subcutáneo (3 mcg/cm<sup>3</sup>), dermis (20 mcg/cm<sup>3</sup>) y epidermis (200-1000 mcg/cm<sup>3</sup>). (43)

Se ha confirmado la utilidad del miconazol al 2% en forma de barniz con resultados similares a otros autores (23%).(44)

Otros agentes de uso tópico se encuentran el tolclolato, tolnaftato, naftafina y ciclopiroxolamina. Este último es un compuesto sintético derivado de la piridona, activo también contra dermatofitos, levaduras, y mohos; ha mostrado una especial utilidad dado que penetra con cierta facilidad en la queratina, para algunos es muy efectivo.(10) Un agente también con buena penetración en la lámina ungueal es la amorolfina, actualmente en fase de experimentación.(35)

La nistatina, anfotericina B y el tiabendazol al 10%, se recomiendan en preparaciones tópicas en candidosis ungueal, así como los imidazoles locales y sistémicos ya comentados.(10). El tolnaftato y el tolclolato tienen poca actividad contra *C. albicans*.(34)

La terapia mixta se recomienda, instaurar la terapia sistémica un mes previo a la ablación de la uña y completar posteriormente el tiempo establecido. Con esta modalidad el tiempo de tratamiento se puede reducir en forma significativa, estableciéndose en 3 meses para las uñas de las manos y en 6 meses para los pies.(23).

Actualmente se estima en un 90% el porcentaje de recidivas para las onicomicosis de los pies y en un 50% para las de las manos, lo que ha implicado que se reserve el tratamiento para pacientes adultos jóvenes.

En general, el tratamiento es difícil y complejo, y el paciente debe ser consciente de ello para poder contar con su colaboración.

## OBJETIVO

Ensayar y comprobar la eficacia clínica y micológica del bifonazol-urea en unguento, mediante el método de oniectomía atraumática, seguido por el tratamiento del lecho ungueal con sólo bifonazol crema.

Examinar la seguridad del medicamento local mostrada por las sustancias ensayadas.

Ofrecer un método alternativo tópico para el tratamiento de la onicomicosis en forma atraumática y en mucho menor tiempo que el sistémico.

## HIPOTESIS

En las onicomicosis, la hiperqueratosis subungueal es el resultado de la irritación del hongo sobre el lecho ungueal, esto hace que las uñas se vuelvan resistentes al tratamiento, sobre todo tópico, por lo que en la actualidad se trata de aumentar la penetración de los mismos por oclusión y con agentes adyuvantes en el transporte. La eliminación de este obstáculo es esencial porque favorece la acción del antimicótico y permite reducir el tiempo de terapia.

La urea tiene una acción queratolítica al romper los puentes disulfuro y desnaturalizar la proteína (queratina) por lo tanto será capaz de eliminar la uña parasitada. Esto permitirá que un antimicótico como el bifonazol, que es de amplio espectro y alta perdurabilidad en la capa córnea, sea capaz de eliminar el agente etiológico.

Su combinación y en forma oclusiva permitirá una cura clínica y micológica en las onicomicosis.

## JUSTIFICACION

El tratamiento antimicótico local, aplicado por sí mismo raras veces supone un tratamiento curativo para la onicomiosis, debido principalmente a la penetración inadecuada del agente activo en la lámina ungueal afectada por el hongo. El tratamiento antimicótico sistémico se aplica durante un largo periodo de tiempo siendo difícil obtener buenos resultados, además, los efectos yatrogénicos pueden limitar la duración del tratamiento.

Ante esto se establece la necesidad de un tratamiento local adecuado, por lo tanto, al considerar primero los posibles efectos secundarios severos de los antimicóticos sistémicos, se intenta ensayar y comprobar la combinación de un antimicótico (bifonazol al 1%) y un queratolítico (urea al 40%) en ungüento y en forma oclusiva, que permita eliminar la parte de la uña parasitada y la hiperqueratosis subungueal, para favorecer una mejor penetración del agente activo y reducir la masa ungueal afectada, logrando una cura clínica y micológica.

## MATERIAL Y METODOS

Se trata de un estudio clínico terapéutico-secuencial. Se incluyeron 60 pacientes con diagnóstico clínico y micológico de onicomiosis, vistos en la consulta externa de Dermatología del Hospital General de México, SS entre septiembre de 1991 y octubre de 1992.

Se aplicaron los siguientes criterios de inclusión, exclusión y eliminación.

**Criterios de Inclusión:**

- 1.-Paciente con no más de 3 uñas parasitadas, ya sea de manos o pies para tratarse al mismo tiempo. Sin importar edad, sexo o raza.
- 2.-Hallazgo micológico positivo en preparación nativa obtenida de la uña infectada antes del inicio del tratamiento.
- 3.-Confirmación por cultivo con identificación del hongo patógeno antes del inicio del tratamiento.
- 4.-Datos clínicos positivos.
- 5.-Consentimiento del paciente por escrito para participar en el estudio.

**Criterios de Exclusión:**

- 1.-Hallazgo micológico dudoso o negativo pero datos clínicos positivos.
- 2.-Tratamiento antimicótico tópico 2 semanas previas al inicio del estudio.
- 3.-Tratamiento antimicótico sistémico 4 semanas previas al inicio del estudio.

**Criterios de Eliminación:**

- 1.- Los pacientes que interrumpan el estudio por decisión propia, o por un inadecuado seguimiento del mismo.

**DEFINICION DE LAS VARIABLES PARA EL ESTUDIO TERAPEUTICO****PARA EVALUAR LA EFICACIA:****CURACION:**

- Clínica.- Desprendimiento ungueal (onicólisis), eliminación de la hiperqueratosis sub-ungueal y crecimiento sano de la uña.
- Micológico.- Cultivos negativos al mes y 4 meses después de finalizar el tratamiento.

**MEJORIA:**

- Clínica.- Desprendimiento ungueal, eliminación incompleta de la hiperqueratosis sub-ungueal y crecimiento opaco de la uña.
- Micológico.- Cultivos negativos al mes y 4 meses después de finalizar el tratamiento.

**FRACASO:**

- Cambios del hallazgo micológico de negativo a positivo al mes y 4 meses después de finalizar el tratamiento.



## **PARA EVALUAR LA SEGURIDAD DEL FARMACO**

Se toman los efectos adversos vistos relacionados al tratamiento:

### **PROBABLE:**

- a) Seguimiento de un uso temporal razonable de la administración de la droga.
- b) Disminución o interrupción de la droga por el paciente por desconocer la respuesta del fármaco en estudio.

### **POSIBLE:**

- a) Seguimiento de un uso razonable de la administración de la droga.
- b) Haber sido producido por un uso diferente al indicado.

### **IMPROBABLE:**

- a) La asociación temporal es tal que la droga no es probable de tener alguna asociación razonable con el evento observado.

### **LEVE:**

Signos y síntomas, usualmente transitorios, no requieren especial tratamiento y no interfiere con las actividades normales.

### **MODERADO:**

Signos y síntomas los cuales pueden ser aminorados por simples medidas terapéuticas pero no interfieren con las actividades normales.

### **SEVERO:**

Signos y síntomas los cuales son de amenaza para la vida o potencialmente incapacitantes, requieren hospitalización, requieren drogas sistémicas u otra terapia para el tratamiento, o son suficientemente incapacitantes que el paciente es incapaz de trabajar en sus actividades normales.

**PROCEDIMIENTO:**

Una vez incluido al paciente, de común acuerdo, se realizó una historia clínica dermatológica y general, en forma dirigida con especial atención a la evolución de la enfermedad, tipo y duración de tratamientos previos. Para ello se utilizó un formato especial diseñado para el estudio.

Se tomó examen micológico de la(s) uña(s) infectadas antes, durante y después del tratamiento. Para la iconografía se tomó a una uña como testigo (la más representativa) y se dividió en cuadrantes según el grado de afección:

Grado I	menos del 30% de afección
Grado II	entre el 30-60%
Grado III	mayor del 60%

El procedimiento se dividió en 5 etapas:

**T1:** Aplicar bifonazol-urea ungüento en la región afectada posterior a lavado con agua tibia por 15 min. La(s) uña(s) se cubrió con un vendaje impermeable durante 24 hs, al cabo del cual se repetía la operación e iniciaba a remover el debris celular hasta completar el desprendimiento ungueal.

**T2:** Una vez desprendida la placa ungueal y el debris celular continuar con la aplicación de bifonazol crema al 1% sobre el lecho ungueal, cada 24 hs, ahora sin ocluir, durante 6 semanas.

**T3:** 7 días después de finalizar el tratamiento, realizar una evaluación clínica y micológica. Se toman como **éxito:** cultivo negativo y **fracaso:** cultivo positivo.

**T4:** Evaluación clínica y micológica al primer mes después de finalizar el tratamiento en aquellos pacientes catalogados como éxito.

**T5:** Evaluación clínica y micológica a los 4 meses después de finalizar el tratamiento en aquellos pacientes catalogados como éxito.

## RESULTADOS

Se estudiaron 60 pacientes con diagnóstico clínico y micológico de onicomicosis en el servicio de Dermatología del Hospital General de México,SS en el periodo comprendido de septiembre de 1991 a octubre de 1992. Se eliminaron 4 pacientes por interrupción del tratamiento y uso inadecuado del mismo.

De los 60 pacientes incluidos, 51 (85%) correspondieron al sexo femenino y 9 (15%) al masculino. Las edades fluctuaron entre los 2 y 70 años, con una media de 36.06 años  $\pm$  13.85, predominando la enfermedad en la 3a. y 4a. década de la vida. 33 de los 60 pacientes, que representan el 54.5%, estuvieron incluidos en el grupo de los 20 a 40 años, datos que compaginan con los reportados en la literatura. En cuanto a la distribución por sexo predominó el femenino (85%), quizá porque sea de mayor interés por motivos estéticos. Gráfica 1 y 2.

En cuanto a la topografía, predominó a nivel de pies, con una relación 5:1. 47 (78.3%) pacientes presentaron la afección ungueal en pies y 9 (16.3%) a nivel de manos. Sólo 4 pacientes (7.2%) presentaron afección ungueal tanto en pies como en manos. Gráfica 3.

Entre el total de pacientes, 24 presentaron afección de una uña, 26 presentaron 2 y 10 tenían 3 uñas infectadas al momento del estudio. El grado de afección (por cuadrantes) de la uña testigo fue: + de 60%: 34 (56.06%), 30-60%: 19 (31.66%) y - 30%: 7 (11.06%).

La mayoría de los pacientes (85%) habían recibido tratamiento sistémico y/o tópico previo al estudio, por un periodo de 8 y 12 meses en forma ininterrumpida sin respuesta satisfactoria .

Los agentes etiológicos observados se reportan en la Tabla 3.

Hubo tiña de pies concomitante en 34 pacientes (56%) y en 26 (44%) no se encontró. Como enfermedades subyacentes de importancia se encontraron, diabetes mellitus en 3 casos, lupus eritematoso sistémico en 2, y enfermedad vascular periférica en 5 pacientes.

El tiempo necesario para el desprendimiento de la uña testigo fue, mínimo 6 días, máximo 32, promedio 13.21 días  $\pm$  5.65. Hubo 5 casos (8.33%) en que fue necesario reiniciar el uso de bifonazol-urea, debido a la falta de limpieza del debris celular en el lecho ungueal, lo que ocasionaba, en estos pacientes, hiperqueratosis subungueal leve y opacidad en el crecimiento de la uña. Gráfica 4.

#### **EVALUACION MICOLOGICA:**

**T1.-** Al inicio del estudio (60 pacientes)  
cultivo positivo: 60 (100%)

**T2.-** Al momento del desprendimiento de la uña (60 pacientes)  
cultivo negativo: 53 (88.33%)  
cultivo positivo: 7 (11.66%)

**T3.-** Siete días después de terminado el tratamiento (56 pacientes- hubo 4 abandonos)  
cultivo negativo: 54 (96.42%) EXITO  
cultivo positivo: 2 (3.58%) FRACASO

**T4.-** Un mes después de terminado el tratamiento (solamente aquellos pacientes negativos en T3: 54)  
cultivo negativo: 54 (100%)  
cultivo positivo: 0 (0.0%)

**T5.-** Cuatro meses después de terminado el tratamiento (solamente aquellos negativos en T4: 54)  
cultivo negativo: 54 (100%)

## **CONTROL CLINICO DE LAS UÑAS TESTIGO**

### **HIPERQUERATOSIS SUBUNGUEAL**

57 pacientes (95%) la presentaron al inicio (T1). En T3 había 5 (8.33%). En T4 y en T5 , 7 pacientes (11.6%) la presentaron.

### **ONICOLISIS**

En T1 34 (56.6%); en T3 2 pacientes (3.5%) la presentaban, en T4 y T5 ninguno la presentó.

### **PAQUIONIQUIA**

En T1 58 pacientes (96.6%) la presentaban. En T3 había 5 (8.33%). En T4 8 pacientes (13,3%) y en T5, 9 (15.0%) la presentaron.

### **CRECIMIENTO**

Del total de pacientes que completaron el estudio (56), sólo 9 pacientes mostraron irregularidad en la superficie de la uña (16.07%), consistió en opacidad amarillenta y paquioniquia mínima. Además hubo algunos pacientes (5) que presentaron bandas transversales blanquecinas, las cuales se desplazaban con el crecimiento normal de la uña, se examinaron microscópicamente y estuvieron libres de toda parasitación, consideramos que se debe a la destrucción de la lámina ungueal por la urea en el margen de parasitación.

## SEGURIDAD DEL FARMACO

Se observaron en 8 pacientes (13.3%) eventos adversos. Consistieron en eritema (5), dolor leve-moderado (4), y descamación periungueal (8). Estos eventos estuvieron relacionados con el tratamiento. El dolor se debió al desprendimiento de la cubierta protectora de la uña, el eritema y la descamación se relacionaron en parte por el ungüento, principalmente con la urea y, por otro lado, con el material adhesivo de la banda oclusiva. Estos eventos no interfirieron con las actividades del paciente y no se tomó ninguna acción al respecto. Gráfica 5.

## RESULTADOS DEL ESTUDIO TERAPEUTICO (Tabla 4)

De los 60 pacientes incluidos, 54 finalizaron el estudio terapéutico con un seguimiento de 4 meses, aunque en algunos casos, en forma extraoficial continuamos su evolución hasta los 8 meses de finalizado el tratamiento. En T3, 4 pacientes fueron eliminados del análisis estadístico por interrupción del tratamiento, y 2 no continuaron el seguimiento por fracaso terapéutico (cultivo positivo). El fracaso se atribuyó, en estos pacientes, a persistencia de la hiperqueratosis en el lecho ungueal, lo que impedía la acción del antimicótico.


El fármaco fue bien tolerado, los eventos presentados (en forma temporal) se toleraron adecuadamente, no requirió la suspensión del tratamiento.

Al finalizar el estudio se hizo la correlación clínica y micológica, tomando en cuenta los criterios para evaluar la eficacia y seguridad del fármaco. Los resultados obtenidos y clasificados se presentaron en Tablas y Gráficas, reportando las proporciones de curación, mejoría y fracaso. Gráfica 6.

**EVALUACION DEL TRATAMIENTO (Gráfica 6)**

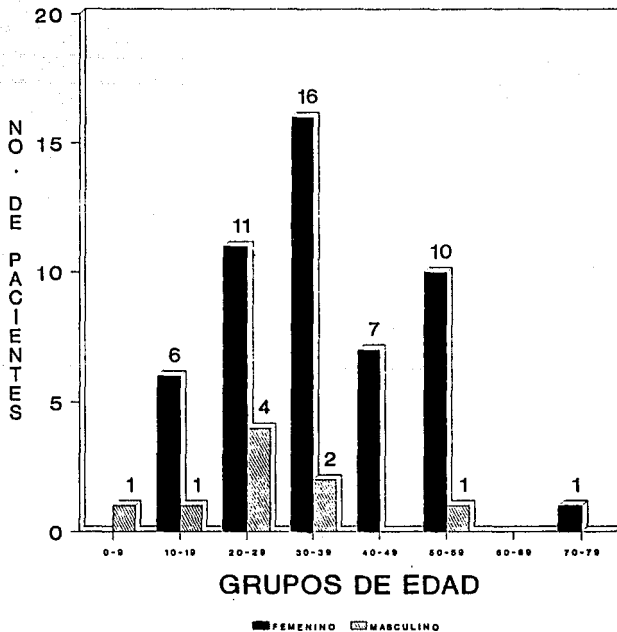
<b>CURACION</b>	<b>45</b>	<b>80.35%</b>
<b>MEJORIA</b>	<b>9</b>	<b>16.08%</b>
<b>FRACASO</b>	<b>2</b>	<b>3.57%</b>

**GRAFICA 1**  
**DISTRIBUCION POR SEXO EN 60**  
**PACIENTES DE ONICOMICOSIS**

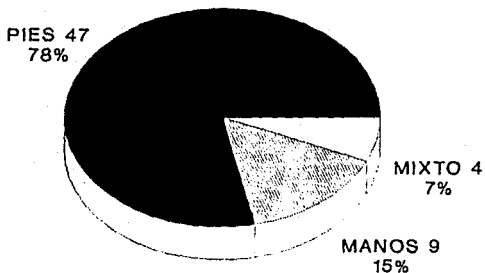




GRAFICA 2  
DISTRIBUCION POR EDAD Y SEXO EN  
60 PACIENTES DE ONICOMICOSIS



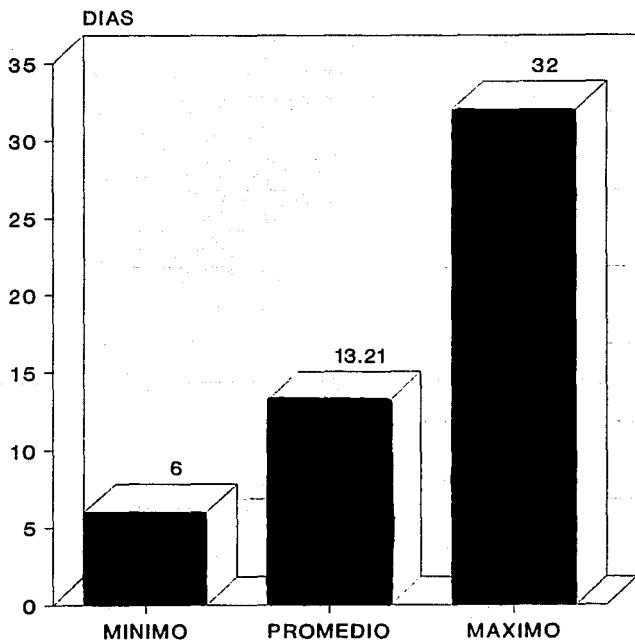
**GRAFICA 3**  
**TOPOGRAFIA EN 60 PACIENTES DE**  
**ONICOMICOSIS**



**TABLA 3****ETIOLOGIA EN 60 PACIENTES DE ONICOMICOSIS**

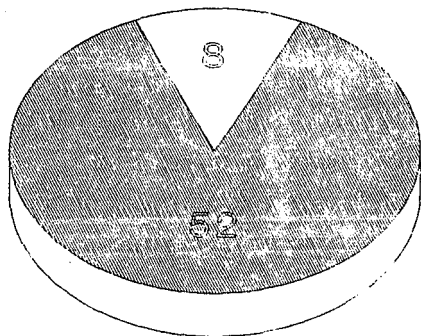
AGENTE	NO. PACIENTE	%
<i>Trychophyton rubrum</i>	37	61.66
<i>Trychophyton mentagrophytes</i>	13	21.66
<i>Candida albicans</i>	5	8.33
<i>Candida parapsilosis</i>	2	3.33
Mohos oportunistas	2	3.33
Mixto	1	1.66

GRAFICA 4  
DESPRENDIMIENTO UNGUEAL EN ONICOMICOS  
CON BIFONAZOL-UREA



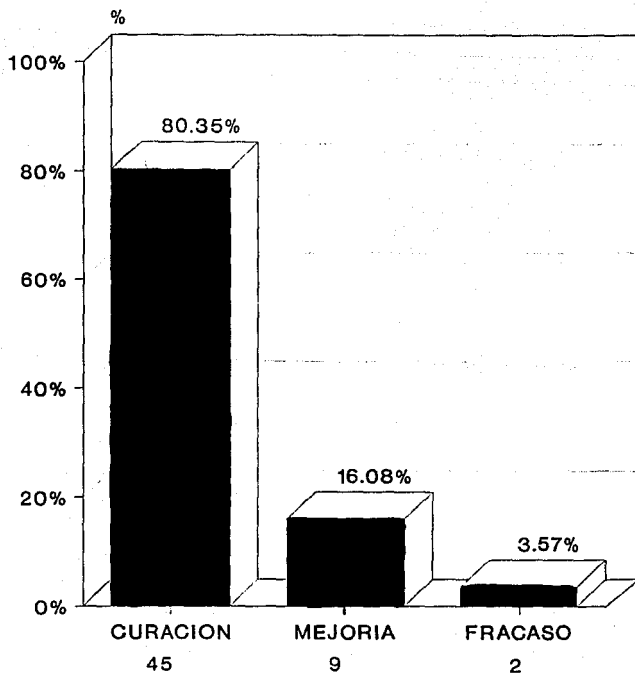
**GRAFICA 5**  
**EFFECTOS ADVERSOS CON BIFONAZOL-UREA**  
**EN ONICOMICOSIS**

O/EFFECTOS ADVERSOS 13%



S/EFFECTOS ADVERSOS 87%

GRAFICA 6  
EVALUACION DEL TRATAMIENTO  
EN ONICOMICOSIS



**TABLA 4**  
**ONICOMICOSIS**  
**RESULTADOS EN 60 PACIENTES TRATADOS CON BIFONAZOL - UREA**

PAC.	NO. UNAS	MANOS	PIES	TINA PIES	EFFECT. ADV.	DESREN. UNGUEAL	RESULTADO FINAL
1	2	1	1			15	CURACION
2	2		2			14	CURACION+BBT
3	2		2	PLANTAR	E-d	21	ABANDONO
4	3		3	PLANTAR		11	CURACION
5	1		1	PLANTAR		11	CURACION
6	2		2	PLANTAR		17	FRACASO
7	1		1			15	CURACION+BBT
8	1		1	PLANTAR		16	CURACION
9	2		2			22	CURACION
10	2		2	PLANTAR		8	CURACION
11	3		3	INTERDIG.		14	CURACION
12	1	1				7	CURACION
13	3	3		INTERDIG.		13	FRACASO
14	1	1				13	CURACION
15	2	1	1			27	CURACION
16	3		3	PLANTAR		14	ABANDONO
17	2		2	PLANTAR		14	CURACION
18	3		3	PLANTAR	D-d	28	MEJORIA
19	3		3	PLANTAR		22	CURACION
20	2		2			19	CURACION
21	2		2	PLANTAR	E-D-d	20	CURACION+BBT
22	1	1				14	CURACION
23	1		1	PLANTAR		15	CURACION
24	2		2			18	CURACION
25	2		2	INTERDIG.		18	ABANDONO
26	2		2	PLANTAR		20	CURACION
27	2		2	PLANTAR		16	MEJORIA
28	3	1	2			8	CURACION
29	1	1				10	CURACION
30	1		1	PLANTAR		22	CURACION
31	2		2	PLANTAR		14	CURACION
32	1		1			6	MEJORIA
33	1		1			10	CURACION
34	1		1			17	CURACION
35	1	1				12	CURACION
36	2		2	INTERDIG.	E-d	7	MEJORIA
37	2		2	PLANTAR		19	CURACION
38	1		1			14	CURACION
39	1	1				10	CURACION+BBT
40	2		2	PLANTAR		11	CURACION
41	3		3	PLANTAR		9	CURACION
42	2		2	PLANTAR		7	CURACION
43	2		2			7	CURACION
44	3		3	PLANTAR		19	CURACION
45	1		1	PLANTAR		17	MEJORIA
46	2		2	INTERDIG.		15	CURACION
47	1	1				8	CURACION
48	2		2			12	CURACION+BBT
49	1	1				7	CURACION
50	2		2	PLANTAR		10	CURACION
51	1		1		E-D-d	13	ABANDONO
52	1	1				8	MEJORIA
53	2	1	1	PLANTAR		9	CURACION
54	2		2	PLANTAR	E-d	15	CURACION
55	1		1			18	MEJORIA
56	3		3	PLANTAR		12	MEJORIA
57	1		1		D-d	19	CURACION
58	2		2	INTERDIG.		18	CURACION
59	1		1	PLANTAR	d	32	MEJORIA
60	1		1	INTERDIG.		13	CURACION

E : ERITEMA D : DOLOR

d : DESCAMACION PERIUNGUEAL

BBT : BANDAS BLANCAS TRANSVERSALES

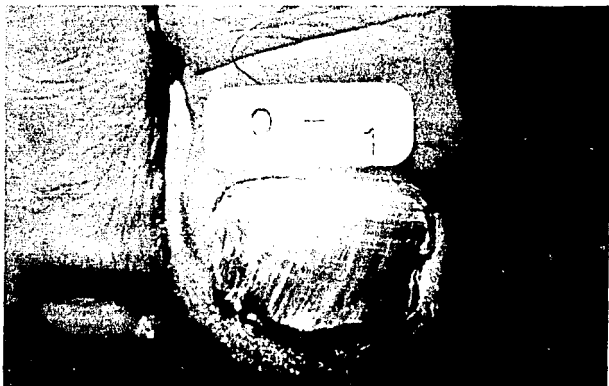


Fig. 6. Tiña de uñas. T1: Antes del inicio de bifonazol-urea.

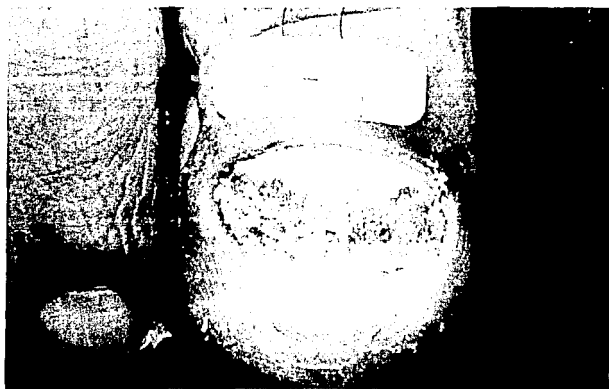

Fig. 7. Mismo caso. T2: Desprendimiento ungueal a los 16 días. inicia bifonazol al 1%.






Fig. 8. Fase 3: Al finalizar tratamiento con bifonazol crema al 1% por 6 semanas.

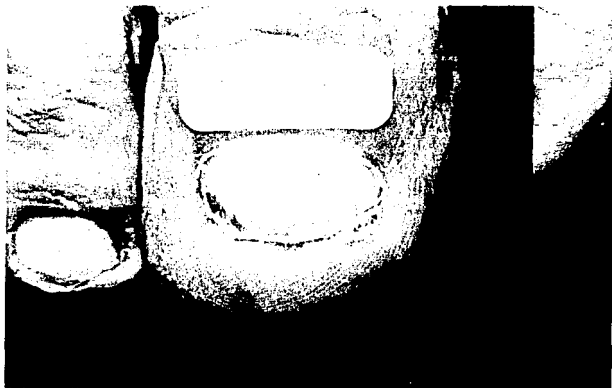


Fig. 9. T4: Un mes después de finalizar el tratamiento.

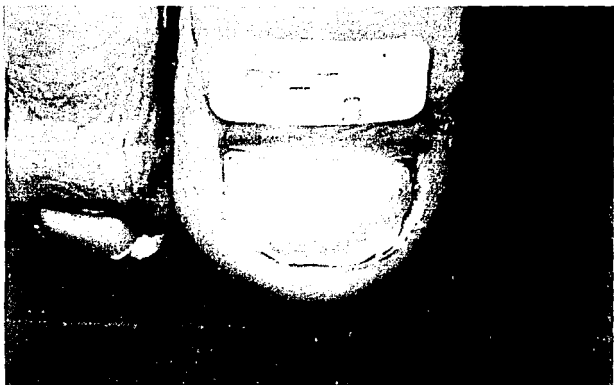


Fig. 10. T5: 4 meses después de finalizado el tratamiento.

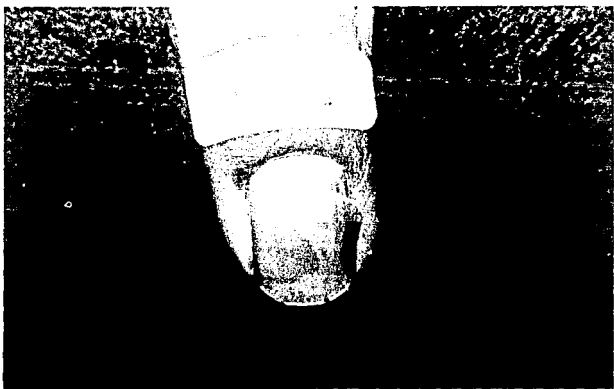


Fig. 11. Candidosis ungueal. T1: Antes del inicio de bifonazol-urea.

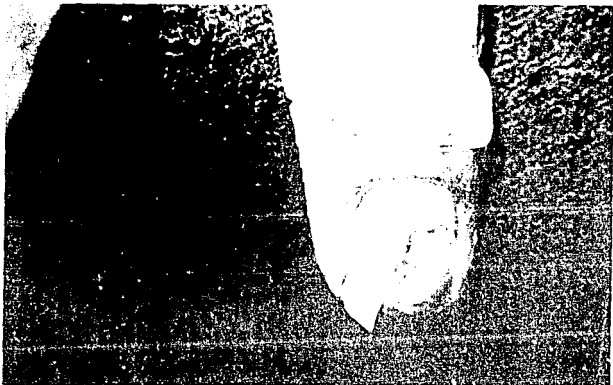


Fig. 12. Mismo caso. Fase T2: desprendimiento ungueal a los 7 días de tratamiento con bifonazol-urea.

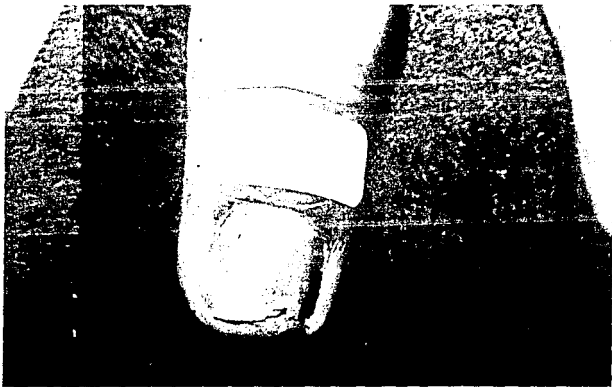


Fig. 13. T3: Al finalizar el tratamiento con bifonazol 1% durante 6 semanas.

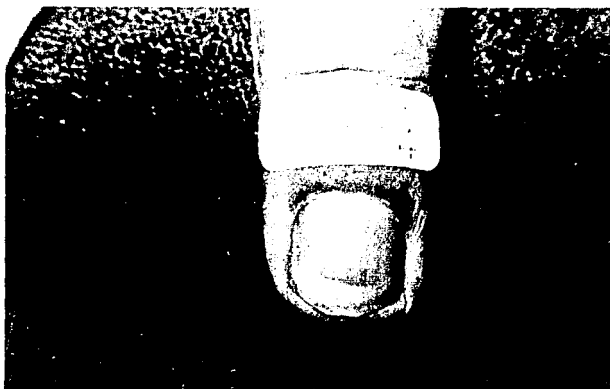


Fig. 14. T4: Un mes después de finalizar el tratamiento.

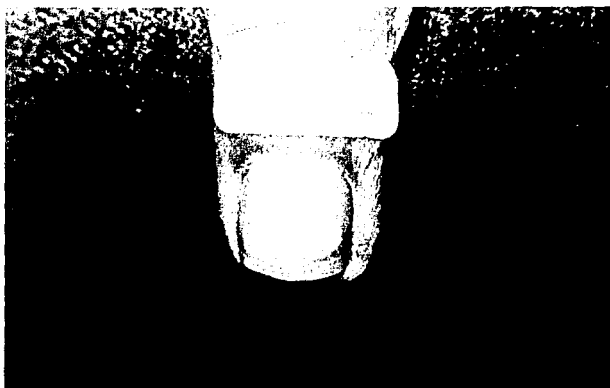


Fig. 15. T5: 4 meses después de finalizado el tratamiento.

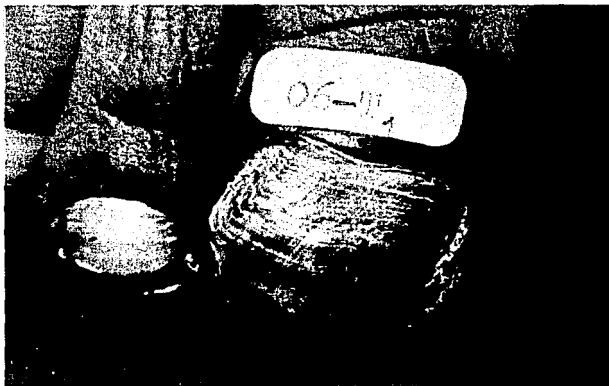

Fig. 16. Tiña de uñas. T1: Antes de iniciar el tratamiento con bifonazol-urea.

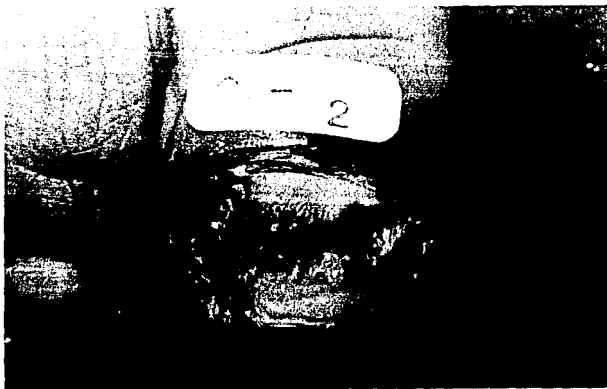

Fig. 17. Mismo caso. T2: Desprendimiento ungueal a los 17 días. Persiste hiperqueratosis en el lecho ungueal.




Fig. 18. Fracaso terapéutico. Crecimiento anormal, hiperqueratosis subungueal, cultivo positivo al finalizar el tratamiento con bifonazol 1% por 6 semanas.

## DISCUSION

La onicomycosis prevalece en cualquier raza, edad y sexo, es condicionada por algunos factores predisponentes, y de acuerdo a ciertos grupos de hongos la ocupacion juega un factor importante.

En nuestro estudio fueron incluidos 60 pacientes, de los cuales 54 cumplieron el seguimiento a 4 meses, hubo 4 abandonos y 2 fracasos terapéuticos. Las mujeres predominaron (85%), no porque sean las que presenten más onicomycosis, sino por motivos estéticos, esto puede comprometer a cumplir un tratamiento, como sabemos, es prolongado y en lo particular, requiere de mayor colaboración para su eficacia. En cuanto a la edad los datos encontrados concuerdan con los reportes de la literatura, se encontró un franco predominio en la tercera y cuarta década de la vida (54.5%), la edad mínima fue de 2 años y la máxima de 70. El factor predisponente de mayor importancia fue la tiña de pies concomitante, encontrada en 34 pacientes (56%), por ello es indispensable su tratamiento en conjunto para evitar reinfecciones posteriores. La ocupación estuvo más relacionada con onicomycosis por *Candida*, debido a la maceración y en este tipo de pacientes se encontró diabetes mellitus como factor predisponente. Otra enfermedad subyacente encontrada fue el lupus eritematoso sistémico, en 2 casos y el agente etiológico, en contra de lo esperado fue *T. rubrum*. Los trastornos circulatorios entorpecen la buena evolución de un caso, estos se encontraron en el 8% de nuestros pacientes.

En la onicomicosis los agentes etiológicos son variados, predominan los dermatofitos en el 85%, seguido por especies del género *Candida*, y por mohos filamentosos, entre los que destacan *S. brevicaulis* y *Aspergillus sp.* Se encontró en el universo de trabajo proporciones similares a lo reportado mundialmente, *T. rubrum* en el 62%, *T. mentagrophytes* en el 23%, *C. albicans* en 8.3, *C. parapsilosis* en 3.3 y por mohos oportunistas 3.4%. Se encontró un caso por afección mixta (*T. rubrum* y *C. albicans*).

En el tratamiento tópico de la onicomicosis y sobre todo cuando se emplea la ablación quimiomecánica, el número de uñas a tratar debe ser reducido, debido a la incapacidad que se puede provocar en el paciente, al dejar desprotegido el dedo por la cubierta protectora de la uña. Lo adecuado es tratar como máximo 3 o 4 uñas simultáneamente, factor a tomar en cuenta por el riesgo de reinfecciones cuando existe mayor número de uñas parasitadas en un mismo paciente. El éxito con este tipo de método terapéutico depende del grado de afección ungueal parasitada, de la hiperqueratosis subungueal, capacidad del agente queratoplástico empleado, amplio espectro del antimicótico y perdurabilidad en el estrato córneo, trastornos circulatorios periféricos, y la colaboración por parte del paciente e indicaciones claras del médico. El fracaso terapéutico puede ser dado por una reinfección, eliminación incompleta de la queratina parasitada, uso inadecuado del método y



falta de cooperación tanto del paciente como del médico. No se ha observado resistencia al bifonazol, por lo que se descarta este fenómeno, lo que sí se ha observado con el tratamiento sistémico es que algunos hongos se muestran latentes, quizá por difusión inadecuada al área parasitada.

El estudio tuvo un seguimiento de 4 meses, se obtuvo una curación del 80.35%, mejoría del 16.08, y un fracaso terapéutico del 3.57%. Es de llamar la atención que observamos lo ya descrito en la literatura, un aumento en la velocidad de crecimiento ungueal, representado por el estímulo de la avulsión de la uña. Al completar el seguimiento de 4 meses la uña se encontraba al margen del borde libre en el 85% de los casos. La curación depende del grado de afección ungueal parasitada, en nuestro caso hubo 34 pacientes que tuvieron más del 60% (grado III) de afección, esperaríamos mayor número de fracasos, pero consideramos que al emplear un antimicótico de alta perdurabilidad en la capa córnea y de amplio espectro, este problema se resuelve ya que es capaz de llegar hasta la matriz ungueal. El seguimiento corto en este estudio nos limita valorar a largo plazo la efectividad del tratamiento con lo cual es riesgoso augurar que este método es el ideal en el tratamiento de la onicomycosis. El crecimiento ungueal en general es uniforme, y hubo 9 pacientes que presentaron irregularidad en el mismo, consideramos sea debido a la hiperqueratosis leve en el lecho ungueal, lo que condicionó opacidad y superficie rugosa en la uña. 5 pacientes presentaron una banda blanquecina transversal, debido probablemente a la destrucción ungueal por parte de la urea en el límite de parasitación.

En general, los efectos secundarios fueron mínimos, el fármaco se toleró adecuadamente. El eritema y la descamación periungueal, reportada en la literatura hasta en la tercera parte de los casos, fue observada en el 13.3% y consideramos se debió a la urea y al material adhesivo de la banda oclusiva. Hubo dolor en 4 pacientes, relacionado con el desprendimiento de la cubierta protectora de la uña. Estos eventos no interfirieron con las actividades del paciente y no se tomó ninguna acción al respecto.

## CONCLUSIONES

1. El universo (muestra) del estudio fue adecuado, por lo tanto se considera estadísticamente significativo.
2. Los aspectos epidemiológicos de edad, ocupación y factores predisponentes fueron similares a los reportados en la literatura; sólo se observó un predominio en el sexo femenino (85%), debido a que consultan más, por motivos estéticos.
3. La etiología identificada en el estudio es variada, se presentó un predominio por dermatofitos, y de estos *T. rubrum* (61.6%).
4. El porcentaje de afección de la superficie ungueal en el estudio fue mayor al 60%, esto indica que es significativo en la valoración del antimicótico en prueba.
5. El ungüento bifonazol-urea fue eficaz en el tratamiento tópico de la onicomíosis, con curación en el 80.35%, mejoría en 16.08, y fracaso en sólo el 3.57%, con 4 meses de seguimiento clínico y micológico.

6. El ungüento bifonazol-urea mostró ser un medicamento seguro en el tratamiento de la onicomicosis, se toleró adecuadamente y no interfiere con las actividades del paciente.

7. La tiña de pies concomitante requiere tratarse al mismo tiempo, para evitar reinfecciones, y resultó ser efectivo el bifonazol al 1% en crema asociado a un queratolítico cuando fue necesario.

8. El ungüento bifonazol-urea constituye una alternativa más en el tratamiento de la onicomicosis, por ser efectivo, de amplio espectro, alta perdurabilidad en la capa córnea, de uso tópico, seguro, con mínimos efectos colaterales y menor tiempo de terapia.

9. Las limitantes en el uso del bifonazol-urea son: mayor número de uñas afectadas, se recomienda como máximo tratar 3 a 4 uñas al mismo tiempo, gran paquioniquia, mayor colaboración por parte del paciente y dedicación por parte del médico, valoración periódica necesaria y costo elevado para algunos pacientes.

## BIBLIOGRAFIA

1. Bonifaz A. *Micología Médica Básica*. 1a ed. Edit. Méndez Cervantes. México 1990;55-7,286-7
2. André J, Achten G. *Onychomycosis*. *Int J Dermatology*.1987; 26:481-90
3. Rippon JW. *Medical Mycology*. 3a ed. Philadelphia. WB Sanders Co.1988:127-31
4. Telfer NR. *Desórdenes congénitos y hereditarios de las uñas*. *Seminars in Dermatología*. Marzo 1991;10:1-5
5. González-Serva A. *Anatomía de la uña*. *Monografías de Dermatología*.1991;5:256-68
6. Zaun H. *Patología ungueal*. 1a ed. Ed. Doyma. Barcelona. 1983:53-7
7. Kabongo ML, Bedell AW. *Nail signs of systemic conditions*. *Am Fam Physicians*.1987;36:109-16
8. Saúl A. *Lecciones de Dermatología*. 12a ed. Edit. Mendez Cervantes.1990:15, 113-14
9. Sendra N. *Qué hay que saber sobre el cuidado de las uñas*. *Piel*.1989;4:211-12
10. Arenas R. *Las onicomicosis*. Aspectos clínico-epidemiológicos, micológicos y terapéuticos. *Gaceta Médica de México*.1990;126:84-9
11. DiSalvo AF, Fickling AM. *A case of Nondermatophytic Toe Onychomycosis caused by Fusarium oxysporum*. *Arch Dermatol* 1980;116:699-70
12. Domp Martin D et al. *Onychomycosis and AIDS*. *Clinical and laboratory findings in 62 patients*. *Int J Dermatol*. 1990; 29:337-39
13. Jewell EW. *Trichophyton rubrum onychomycosis in a four month old infant*. *Cutis*.1979;6:1121
14. Ramesh V, Reddy B, Singh R. *Onychomycosis*. *Int J Dermatol* 1983;22:148-52
15. Noppakum N, Head ES. *Proximal white subungueal onychomycosis in a patient with acquired immune deficiency syndrome* *Int J Dermatol*.1986;25:586-87
16. Prose NS, Abson KG, Scher RK. *Disorders of the nails and hair associated with human immunodeficiency virus infection*. *Int J of Dermatology*.1992;31:453-57
17. Vega-NUÑEZ J, Lavalle P. *Candidosis en las uñas de las "despatadoras" de fresa*. *Mem IV Congr Mex Dermatología*. México.1967:191-97
18. English MP. *Nails and Fungi*. *British Journal of Dermatology*.1976;94:697-701
19. Maestre JR, Almagro M. *Onicomicosis por hongos no dermatofitos*. *Piel*.1991;6:479-88
20. Epstein S. *Examination of nails for fungi*. *Arch Dermatol Syphilol*.1945;51:209
21. Zaias N, Obertel I, Elliot AF. *Fungi in toe nails*. *J Inv Dermatol*.1969;53:140-42
22. Vilanova X, Casanovas M, Francino J. *Onychomycosis: An experimental study*. *J Invest Dermatol*.1956;27:77
23. Sanchez JL, Millán FP. *Tratamiento actual de las onicomicosis*. *Piel*.1991;6:489-93

24. Nolting KS, Korting HC. Onicomycosis. Tratamiento antimicrobico local. Springer-Verlag Berlin. 1991;112-25
25. Kile RL, Welsh AL. The use of a drill on diseased nails. Arch Dermatol. 1940;42:1123
26. Farber EF, South DA. Urea ointment in the nonsurgical avulsion of nail dystrophies. Cutis. 1978;22:689-92
27. Ashton H, Frenk E, Stevenson CJ. Urea as a topical agent. Br J Dermatol. 1970;84:194
28. Rollman O. Treatment of onychomycosis by partial nail avulsion and topical miconazole. Dermatologica. 1982;165:54-61
29. Fisher AA. Irritant reactions from topical urea preparations used for dry skin. Cutis. 1976;18:761
30. Larios PA. Sustancia activa: urea. Tomo V. Ed Croissier. México. 1985;703
31. South DA, Farber EM. Urea ointment in the nonsurgical avulsion of nail dystrophies a reappraisal. Cutis. 1980;25:609-16
32. Nolting S. Non-traumatic removal of the nail and simultaneous treatment of onychomycosis. Dermatologica. 1984;168(suppl 1):441
33. Stettendorf S. Topical treatment of onychomycosis with bifonazol-urea ointment. 10th Congress of the ISHAM. Barcelona. 1988
34. San-Blas G. Antibióticos antifúngicos hacia la búsqueda de antibióticos selectivos. Revista Iberoamericana de Micología. 1991;8:24-34
35. Finlay AY. Pharmacokinetics of terbinafine in the nail. J of Dermatological Treatment. 1992;3(suppl 1):15-17
36. Blank H, Roth FJ Jr, Smith JG Jr. The treatment of dermatomycosis with orally administered griseofulvin. Arch Dermatol. 1959;79:259-66
37. Davies RR, Everall JD, Hamilton E. Mycological and clinical evaluation of griseofulvin for chronic onychomycosis. Br Med J. 1976;3:464-8
38. Ilesher JL Jr, Smith-Graham. Antifungal agents in dermatology. J Am Acad Dermatol. 1987;17:383-94
39. Zaias N, Drachman D. A method for the determination of drug effectiveness in onychomycosis. Trials with ketoconazole and griseofulvin ultramicrosize. J Am Acad Dermatol. 1983;9:912-19
40. Rook GA, Wilkinson DS, Ebling FJ. Textbook of Dermatology 15a ed. Blackwell Scientific publications. Oxford. 1992:2953
41. Ryder NS. Selective action of allylamines and its therapeutic implications. J Dermatological Treatment. 1992;3(suppl 1):3-7
42. Berg D. Bifonazole: A biochemist's view. Dermatologica. 1984;169(suppl 1):3-10
43. Bagetell, FK. A prospective study of bifonazole 1% cream in the once-daily management of Tinea corporis/cruris. ISHAM IX. Atlanta (Abstracts). 1985
44. Lavalle P, Arenas R, Fuentes JH. Tratamiento de las onicomycosis con miconazol barniz. Invest Med Intern. 1981;8:237-42