

250  
2ºj-



**Universidad Nacional Autónoma de México**

Facultad de Odontología

**FRACASOS DE LA PROTESIS FIJA  
Y SUS MANIFESTACIONES CLINICAS**

*Irma Reyes Ramírez*

**T E S I S A**

Que para obtener el título de:  
**CIRUJANO DENTISTA**

**P r e s e n t a :**

**Irma Reyes Ramírez**



*V. B. García*  
México, D. F.

Octubre, 1992

**TESIS CON  
FALLA DE ORIGEN**



Universidad Nacional  
Autónoma de México



## **UNAM – Dirección General de Bibliotecas Tesis Digitales Restricciones de uso**

### **DERECHOS RESERVADOS © PROHIBIDA SU REPRODUCCIÓN TOTAL O PARCIAL**

Todo el material contenido en esta tesis está protegido por la Ley Federal del Derecho de Autor (LFDA) de los Estados Unidos Mexicanos (México).

El uso de imágenes, fragmentos de videos, y demás material que sea objeto de protección de los derechos de autor, será exclusivamente para fines educativos e informativos y deberá citar la fuente donde la obtuvo mencionando el autor o autores. Cualquier uso distinto como el lucro, reproducción, edición o modificación, será perseguido y sancionado por el respectivo titular de los Derechos de Autor.

# INDICE

## CAPITULO I

PAG.

### PLANEACION DEL TRATAMIENTO EN PROTESIS

- A.) REQUISITOS DE APLICACION..... 1
- B.) REQUISITOS DE HABILIDAD TECNICA Y CUIDADO. 2
- C.) FACTORES PARA DISEÑAR UNA PROTESIS FIJA.. 2

## CAPITULO II

### CARIES REMANENTE NO ELIMINADA

- A.) COEFICIENTE DE RESISTENCIA DEL DIENTE... 7
- B.) LA FUERZA DE LOS AGENTES QUIMICO  
BIOLOGICOS DE ATAQUE..... 7

## CAPITULO III

### TALLADO INADECUADO EN EL ORGANOS DENTARIO EN TRATAMIENTO

- A.) DIENTES VITALES..... 9
- B.) DIENTES NO VITALES..... 10

## CAPITULO IV

### RETRACCION GINGIVAL TRAUMATICA

- A.) INFLAMACION Y RETRACCION GINGIVAL..... 12
- B.) PERDIDA DEL TONO O FORMA TISULAR..... 14
- C.) REABSORCION OSEA..... 15

## CAPITULO V

### ERRORES EN EL TRATAMIENTO PROVISIONAL

A.) INADECUADO SELLADO MARGINAL.....	17
B.) SOBRE EXTENSION EN UNA RESTAURACION PROVISIONAL.....	17
C.) PUNTOS PREMATUROS.....	18
D.) CEMENTACION INADECUADA EN UNA RESTAURACION PROVISIONAL.....	18

## CAPITULO VI

### ERROR DE AJUSTE Y SELLADO DEL COLADO

A.) SOBRE EXTENSION DE LOS MARGENES.....	20
B.) COLADOS CORTOS.....	20
C.) MARGENES DESADAPTADOS.....	21
D.) DESGASTE NATURAL.....	21
E.) DESPRENDIMIENTO DE UN ANCLAJE.....	21
F.) FORMA DEL TRAMO QUE INVADE LOS NICHOS.....	22
G.) UTILIZACION DE UN TIPO INADECUADO DE UN RETENEDOR QUE FAVORECE LA SUCEPTIBILIDAD A LA CARIES.....	22

## CAPITULO VII

FRACASOS EN EL PROCESO DE CEMENTACION.....	23
--	----

## CAPITULO VIII

### CUIDADOS DE UNA PROTESIS POR PARTE DEL PACIENTE.

A.) INSTRUCCIONES AL PACIENTE.....	29
B.) COMPLICACIONES DEBIDAS A UNA HIGIENE ORAL DEFECTUOSA.....	31
C.) ELEMENTOS PARA MANTENER UNA HIGIENE BUCAL COMPLETA.....	32
D.) AUXILIARES ESPECIFICOS EN LA HIGIENE DENTAL.....	32
E.) CONCIENTIZACION DEL PACIENTE.....	33

CONCLUSIONES

BIBLIOGRAFIA

## INTRODUCCION

En la actualidad el cirujano dentista debe estar atento tanto a los indicios evidentes como sutiles en las fallas prótesis y tener conocimiento de los procedimientos para remediarlas y tratar de evitarlas. Esta capacitación consiste en conocer bien las etiologías que causan los fracasos de los puentes fijos para saber de que modo actuar ante este tipo de problemas ya que conociendo el motivo también sabremos el tratamiento adecuado para determinado caso ya sea por falla mecánica, cementado, caries, etc. cada uno tendrá su manera de corregirlo.

Los tratamientos prótesis tienen como finalidad restablecer la salud, la estética, y la funcionalidad de los órganos dentarios.

Sin dejar de considerar el estado de los tejidos parodontales que son interdependientes. Por eso, es indispensable en la construcción protética la funcionalidad que se brindará junto con la conservación de los tejidos y otras entidades, puesto que en ausencia de éstos factores suscitaremos enfermedades parodontales provocando la pérdida prematura de los dientes y el fracaso de la rehabilitación. Para esto es evidencial tomar atención a las zonas de contacto, contorno de adaptación marginal y la terminación superficial ya que influirán en la distribución de fuerzas masticatorias.

Con estudio y habilidad podremos brindarle al paciente nuestros servicios satisfactoriamente, el exito dependerá de poder realizar con buena voluntad nuestro trabajo profesionalmente.

## CAPITULO I.

### PLANEACION DEL TRATAMIENTO EN PROTESIS FIJA.

#### PLANEACION DEL TRATAMIENTO EN PROTESIS

Para obtener la óptima funcionalidad de un aparato prótesis será necesario considerar los factores como el material a emplear, la adecuada localización del punto de contacto, confección de provisionales, cementación, diseño, etc., así como la anatomía de los dientes a sustituir de acuerdo a la edad y desgaste de sus cúspides, la distribución de fuerzas oclusales en forma axial será de mucha importancia, para que con ello se logre una íntegra conservación de parodonto además de una prótesis fija deberá contar con piezas pilares en ambos extremos.

Es importante tener en consideración los siguientes requisitos y factores que en seguida se describen.

#### REQUISITOS PARA LA CONSTRUCCION DE UNA PROTESIS FIJA.

##### A.) REQUISITOS DE APLICACION.

1.- Fuerzas del desarrollo del mecanismo bucal y la capacidad del diente y su estructura de soporte de resistirlas .

2.- Modificaciones de la forma normal de los dientes diseñados con el objeto de reducir la fuerza o aumentar la resistencia a ellas.



3.- El restablecimiento y conservación del tono normal de los tejidos.

#### B.) REQUISITOS DE HABILIDAD TECNICA Y CUIDADO

1.- Remoción de caries en dientes pilares o que tengan alguna relación con ellos, cuyas perdidas puedan afectar el diseño o duración de la restauración.

2.- La esterilización o limpieza de la estructura dentaria.

3.- La protección pulpar durante el tallado del diente y construcción de la prótesis.

4.- La restauración de la superficie dentaria de manera tal que permita su función normal, ser confortable y no lesionar las estructuras de soporte.

5.- Las restauraciones de múltiples áreas oclusales.

6.- Un conocimiento cabal y amplio de la forma dentaria y alineación estética de los dientes.

#### C.) FACTORES PARA DISEÑAR UNA PROTESIS FIJA.

1.- el área de soporte parodontal deberá ser igual o mayor que la sustituida, es decir respetaremos la Ley de Ante que dice:

" La superficie periodontal de los dientes pilares, debe ser mayor o igual que la superficie periodontal de los dientes por sustituir".



2.- El diámetro buco - lingual debe reducirse de acuerdo al aumento protético, mientras más larga la brecha desdentada, más angosto debe ser el aparato protésico, ayudando a una menor fuerza oclusal que soportaría el parodonto aumenta eficazmente a la masticación.

3.- El área interproximal será amplia para mantener el lugar de la papila, no ocasionando inflamación y recesiones gingivales.

4.- la soldadura entre las coronas debe ser rígida y colocada cerca del área oclusal lo que evita la irritación gingival y se obtiene una mejor higiene.



Esqueleto metálico con morfología y preparaciones adecuadas, refleja el tamaño de las zonas oclusales e interproximales.

5.- La unión de las coronas con la encía debe mantenerse correcta, para no lesionar ni ocasionar deformaciones. Dichas restauraciones deben estar unidas a la superficie dentaria, evitando rebordes, escalones o excesos visibles,

esto lo detectamos al paso de un explorador.

Al realizar los p $\acute{o$ nticos deber $\acute{a}$ n ser en forma adecuada que facilite la higiene bucal, los p $\acute{o$ nticos de tipo higienico en muchas ocasiones son dificilmente de limpiar, la placa bacteriana se adosa a la superficie inferior por ello se indica alg $\acute{u}$ n otro tipo de p $\acute{o$ ntico que toque el reborde con la punta redondeada.

El hilo dental puede ser de gran ayuda para la limpieza en la zona de conectores y debajo del p $\acute{o$ ntico ( estambre dental ).



Despu $\acute{e}$ s de la aplicaci $\acute{o}$ n inicial y del primer homocido del material cer $\acute{a}$ mico el trabajo deber $\acute{a}$  tener una superficie lisa, libre de impurezas y defectos

El conocimiento an $\acute{a}$ tomico de la regi $\acute{o}$ n gingivo - dentaria permitir $\acute{a}$  determinar cuando y como modelar el marg $\acute{e}$ n de las restauraciones para prevenir esas irritaciones gingivales.

En el caso de caries a nivel cervical que al realizar su remoci $\acute{o}$ n llevan a zonas debajo del marg $\acute{e}$ n gingival si ser $\acute{a}$  menester causar ruptura epitelial para lograr un buen sellado de la restauraci $\acute{o}$ n, llevando esto a cabo con cuidado se puede conseguir una adherencia epitelial.

6.- La nueva unidad funcional creada debe transmitir a los  $\acute{o}$ rganos dentales de soporte una presi $\acute{o}$ n axial lo m $\acute{a}$ s

posible, que asegura un mejor funcionamiento de las piezas dentales de la prótesis.

7.- El equilibrio del plano oclusal deberá ser lo más posible exacto, evitando aparatos que ocasionen movimientos laterales que causen un trauma oclusal.

Será necesario eliminar los contactos prematuros antes de iniciar el tratamiento restaurador.

La Odontología restauradora debe tener en cuenta la función neuromuscular estabilizada.

Bayron describe la oclusión óptima con las siguientes características:

a.- Contactos prematuros bilaterales entre la mayoría de los dientes en la posición intercúspidea y entre los dientes posteriores en la posición de contactos retrusivos.

Estas posiciones deben descansar en una línea sagital y la distancia entre ellas debe ser de un milímetro ( 1 mm.) aproximadamente o menor.

b.- Regla oclusal estable con carga axial sobre los dientes posteriores en el área retrusiva.

c.- Manifestación realizada con igual facilidad en los lados derecho e izquierdo.

Esto es facilitado por contactos deslizantes simultáneos entre los dientes del lado de trabajo, ( función de grupo )

d.- Distancia interoclusal aceptable, es decir se permite una función armónica de la oclusión con el mecanismo neuromuscular a la articulación temporomandibular.

Las prótesis restaurativas individuales o de grupo deberán cumplir con la más correcta oclusión entre ambas arcadas:

En posición de descanso, en protusiva, relación céntrica así como en movimientos de lateralidad.

La oclusión deberá existir equilibrada antes y después de la construcción de la prótesis.

8.- Evitaremos la construcción de prótesis voladas que unicamente producen fuerzas oblicuas en los dientes remanentes y cuando se realicen se compenazarán con el soporte de varios dientes.

9.- Desgastes requeridos para la preparación.

Otro punto será la necesidad de eliminar tejido como en el caso de la extrucción, por ausencia de antónistas, para restablecer el plano oclusal

10.- Prevención de alteraciones futuras de los tejidos dentarios y parodontales.

Para lograr que una restauración se prolongue a periodos largos será necesario la conservación de un cuidado en la higiene bucal, así como un control de consumo de carbohidratos indicados previamente por el odontólogo, una visita periodica a su dentista. Por lo contrario cuando no hay normas es factible que surgan problemas patológicos en los dientes incluidos en la restauración.


## CAPITULO II

### CARIES REMANENTE NO ELIMINADA

#### A).- CARIES.

Es una destrucción del esmalte y de la dentina por acidos provenientes de la fermentación de azúcares.

La caries es una afección que origina la destrucción de los tejidos duros que forman el diente fundamentalmente por proceso de desmineralización y descalcificación de dichos tejidos, la palabra caries proviene del latín y significa podredumbre.



#### Etiología:

Dos factores intervienen en la formación del proceso carioso

- a.) Coeficiente de resistencia del diente.
- b.) La fuerza de los agentes químico - biológicos de ataque.

El grado de resistencia del diente está en razón directa de la riqueza de sales calcáreas que la componen y está sujeta a variaciones individuales.

La caries dental es una de las enfermedades más persistentes

con las que se enfrenta la odontología moderna, ya que afecta principalmente a los niños y a los adolescentes y es la causa principal de pérdida de los dientes en ellos, es quizá la enfermedad más frecuente del hombre, pues prácticamente el 100% de las personas la padecen en el transcurso de la vida, la caries dental a afectado a la humanidad desde el comienzo de está y sin embargo, hasta ahora no se ha podido reducir apreciablementesu incidencia en nuestro país.

Estadísticamente se demuestra que los dientes inferiores tienen una mayor probabilidad de caries que los superiores. Así mismo, hay muchos casos en cuyas historias clínicas se contactan enfermedades que predisponen a la formación de caries y zonas de esmalte sanas, expuestas cuando se colocó la prótesis se volvieron susceptibles a la caries.



Premolar superior con  
gran destrucción coronaria

## CAPITULO III

### TALLADO INADECUADO DE LOS ORGANOS DENTARIOS EN TRATAMIENTO

#### A.) DIENTES VITALES

##### 1.- Sobrecaentamiento por falta de irrigación.

Durante el tallado dentario de coronas o en la obtención de paralelismo es frecuente una deficiente irrigación, el calor puede recorrer los tejidos profundos provocando una pulpitis congestiva, al igual que la oclusión defectuosa, esta afección es simple. Consiste en la transmisión de influjos a través de las fibrillas de Tomes a los odontoblastos, que mantienen una congestión y alteración odontoblastica produciendo neodentina, suele curar rapidamente y sus sintomas son dolor sordo y sensación de presión.

##### 2.- Desgastes severos.

Otro aspecto es cuando el diente se encuentra íntegro y en él se requiere desgastes severos, como en las coronas totales o muñones, para poder brindar espacio al material metálico y estético, debe ser valorado también en forma y medida anatómica, ya que si se procede una corona con hombro entero, en dientes cuya corona clínica es pequeña y pulpa cameral amplia será necesario tener el control del desgaste en todas sus caras para que no se vea lesionada la pulpa causándole hemorragias internas que se manifiestan en cambios de coloración de aspecto rosado finalizando en una



necrosis pulpar.

### 3.- Paralelismo

Un factor importante será la posición en que se encuentran nuestros órganos dentarios cuando estén indicados como pilares ya que en los casos en los que la inclinación es muy marcada se requiere un mayor desgaste para lograr un paralelismo, sin tener presente la protección pulpar dejando una capa delgada dentinaria y la adecuada refrigeración, así como el lapso que deberá ser corto durante la preparación del diente y en caso de no atender a esto se producirá fácilmente una necrosis pulpar.

Con la pretensión de cambiar la posición de un diente únicamente con el tallado coronario, sin cambiar la posición de sus raíces, lograremos únicamente que la encía se torne en una cavidad para el acúmulo de restos alimenticios colaborando así a la alteración parodontal. Esto lo podremos evitar mediante la corrección ortodóntica.

## B.) DIENTES NO VITALES.

### 1.- Perforación del conducto.

Las prótesis que se realizan en dientes que fueron tratados endodónticamente llamadas intraradiculares son importantes para la colocación de pivotes o tornillos y sobre estos coronas de acrílico, oro - acrílico, o bien oro - porcelana. Por lo que es necesario valorar los dientes o raíces en

cuanto a su obturación, para prepararlos a que reciban los postes, que deberán cumplir con los requisitos de rigidez y resistencia a las fuerzas de masticación.

Algunas veces encontramos pivotes que son demasiado cortos siendo insuficiente la retención y el soporte de las fuerzas provocando que facilmente se desprenda dicha corona, llevando al fracaso el tratamiento protésico y endodóntico bien realizado.

En estos casos se procederá a desobturar teniendo el riesgo de la impactación del material hacia el ápice o la perforación del periodonto.

Las perforaciones son causadas por un cálculo incorrecto de la dirección del conducto, la mala elección del instrumental para desobturar, cuando la perforación se haya establecido comienza la destrucción de la región o provoca la resorción de la raíz.

Los postes largos no son necesariamente de mayor retención por lo que se indica, la medida sea de dos tercios de la longitud de la raíz.

## CAPITULO IV

### RETRACCION GINGIVAL TRAUMATICA

La reacción de la gingiva puede ser local o general. Si es de primer tipo debe evaluarse la razón y de ser posible eliminarse. Si se trata del segundo y no hay consideraciones estéticas, como por ejemplo:

Diente desvitalizado, es posible aceptar la situación tal como se presenta, no obstante puede estar indicado en un tratamiento periodontal generalizado, la posición de los bordes de la prótesis en relación con la encía. Ha sido durante mucho tiempo objeto de controversias. Nadie duda de que la extensión gingival de los bordes de la prótesis proporciona una apariencia más agradable y de que se logra una mejor protección contra la caries cervical, tampoco puede negarse que la presencia de material protésico en el surco gingival suele provocar la irritación de la encía.

#### 1.- Inflamación y retracción gingival.

Inflamación de la encía es la forma más común de enfermedad gingival, la inflamación es producida por irritantes locales como son:

Placa bacteriana, y cálculos.

La inflamación local origina cambios degenerativos necroticos en los tejidos gingivales.

La inflamación como fracaso protésico es causada por la

irritación constante en la encía al dejar grande una corona de puente fijo más adaptado a la superficie del asiento, lo más común de esta, alrededor del puente fijo es la deficiente higiene bucal del paciente tal vez a raíz de que nunca se le ha enseñado su importancia. Otros factores pueden ser márgenes defectuosos en los retenedores, anatomía oclusal incorrecta, sobre contorno de las caras vestibulares o linguales o troneras interproximales incorrectas; todas originadas en fallas de diseño. La inflamación de la mucosa provocada por el pónico puede deberse también en la mala elección material para su superficie de asiento. En este aspecto el acrílico resulta un material especialmente agresivo y la inflamación gingival que provoca puede ser aún agravada por el depósito de tártaro sobre él.

El estado periodontal y gingival del paciente debe ser lo más saludable posible antes de construir un puente. De no lograrlo existe una mayor probabilidad de hemorragias durante la preparación y en forma más definitiva durante la toma de impresiones dentarias, del mismo modo las encías pueden estar agrandadas y por lo consiguiente está será un fracaso a la colocación de la prótesis fija, el periodonto es un órgano funcional y como los demás órganos funcionales del cuerpo no necesitan la capacidad funcional máxima para sus funciones normales incluso después de haberse perdido una porción bastante grande del periodonto, sin embargo, cuando a sufrido una actitud funcional normal ocasionará lesión traumática del periodonto, incluso en presencia de relaciones oclusales ideales.

## 2.-Reacción periodontal ( pérdida del tono o forma tisular ).

El colapso periodontal suele ser generalizado de toda la boca, asociarse con migraciones de los dientes o estar localizado a los pilares del puente, este por lo general será consecuencia de un mal diseño o ejecución de la prótesis, como por ejemplo: la incorrecta evaluación de la resistencia de los pilares y quizás el número de dientes que se han incorporado en el puente.

La oclusión traumática puede estar relacionada con el colapso del peridonto y debe ser eliminada tan pronto como se compruebe. Un puente siempre debe ser revaluado y quizás hechounuevamente al primer signo de sobrecarga periodontal de los dientes pilares, no es aconsejable aumentar la carga oclusal sobre dientes con padecimiento en la bifurcación al utilizarlos como pilares para puentes odontaduras parciales.

La pérdida del tono o forma tisular se produce:

- a.) diseño del tramo incorrecto.
- b.) posición y tamaño de las uniones soldadas incorrectas.
- c.) volumen excesivo o deficiente de los anclajes.
- d.) la higiene bucal del paciente deficiente.

La salud de los tejidos se ve afectada por presión excesiva del tramo que es el espacio entre los dos pilares ( espacio anódontico ) por un espacio libre inadecuado entre el tramo, o por que la porción cervical del tramo es voluminosa.

Refiriendonos al descanso gingival los pñnticos con terminación en silla de montar suelen ser muy traumáticos a

tejidos cervicales donde se descansan, ya que el contacto del material sea cual sea, ( oro, porcelana o acilico ) con la mucosa provocan en principio deficiencia por la higiene y con ello la aparición de inflamación o bien la instalación de ésta, incluiremos también como agentes etiológicos de la alteración anterior los pónicos insuficientemente cónicos así como los muy anchos y los muy ajustados que logren el acúmulo alimenticio provocando la inflamación de la mucosa subyacente y posible pérdida del hueso, y por lo contrario en el caso de que no lleve este margen gingival al surco y pueda quedar un espacio de dientes sin protección, es fácil que se forme una zona de acúmulo de comida que más tarde provocaría caries.

Una unión de soldadura en prótesis fija que incluya el espacio de las troneras, desalojando a la papila gingival interproximal, en vez de protegerlas causando migración de la papila.

#### C.) Reabsorción ósea.

La reabsorción del hueso puede ser de dos tipos:

La osteólisis.

Que es la pérdida de sales minerales del hueso, arrastrado por el torrente sanguíneo.

La osteoclasis.

Que es la pérdida de sales minerales del hueso, producida por los osteoblastos a nivel de lagunas de Howship.

Cuando el hueso a perdido su función formadora de osteoides

se denomina hueso necrótico, que se observa radiográficamente.

Cuando se realizan coronas con cúspides agudas, componentes de una prótesis que soporta una persona adulta y no concuerda con la abrasión normal de sus dientes remanentes, suele causar destrucción del hueso alveolar con la transformación de fuerzas verticales a fuerzas horizontales. Otro factor es en presencia de relaciones oclusales traumáticas que no fueron eliminadas antes de iniciar el tratamiento de restauración, confeccionándose sobre ellas las restauraciones que ahora perjudicaran a los tejidos parodontales que se traslucen en signos de espaciamiento de la membrana periodontal, seguido en ocasiones por alteraciones en la lámina dura, movilidad, disminución del soporte óseo, formación de bolsas y migración epitelial.

La distribución de fuerzas oclusales sobre el soporte parodontal, que deberá caer en un número de dientes remanentes mayor o igual que los que sustituiremos evitando con esto la reabsorción por ser en ocasiones también el tramo muy extenso.

## CAPITULO V

### ERRORES EN EL TRATAMIENTO PROVISIONAL.

#### A.) INADECUADO SELLADO MARGINAL.

La protección temporal del pilar desnudo, el cuello del diente por un prolongado o permanente desplazamiento de la encía.

Cuando la protección temporal del pilar preparado ha descubierto el cuello del diente por sobre-extensión o por que se uso un tiempo demasiado prolongado, esta zona se vuelve susceptible a la caries, en tal caso se considera seriamente la nueva preparación del anclaje y la extensión del margen cervical de la misma, hacia una zona menos susceptible.

La restauración provisional no debe permanecer en la boca mucho tiempo, máximo seis semanas habrá que sustituirse por una definitiva tan pronto sea posible, pues los tejidos blandos volverán a su nivel normal y la prótesis quedará desajustada.

#### B.) Sobre extensión en una restauración provisional.

La sobre extensión en la colocación de una prótesi provisional causan daño a otras entidades provocando congestiones marginales, irritación mecánica y química además como la encía libre emigra, queda sin protección.



### C.) Puntos prematuros.

Es de mucha importancia también la función oclusal, ya que puede ser traumática debido a puntos de contacto prematuros, existiendo la posibilidad de un daño parodontal por las fuerzas anormales, la cantidad de soporte y la dirección de dichas fuerzas.

La forma y posición inadecuada de la construcción anatómica de una restauración provisional al ser disminuida o plana es un factor más para la afección parodontal, comenzando por la encía libre por falta de protección e incorrecta transmisión de estímulos a la encía.

La altura de uno o de conjuntos de puntos altos se manifiesta con dolores de intensidad acentuada generalmente, asociados con hiperemia del parodonto y con ello un mayor aporte sanguíneo y fisular sensible a la percusión y presión al continuar presente este factor. Puede propagarse a la pulpa causando signos de pulpitis.

### D.) Cementación inadecuada de prótesis provisional.

El fracaso puede también ser consecuencia de una técnica de cementado deficiente originada en una elección incorrecta del material.

Si los dientes no se secan con cuidado antes del cementado la unión se verá debilitada.

El cementado sirve solamente como material de unión que

ocupa los pequeños espacios que entre el diente y la restauración, para mantener una adaptación y evitar la filtración, es indispensable que el cemento conserve una resistencia adecuada para evitar la fractura del material. La correcta cementación de los provisionales se obtiene con cemento quirúrgico con ciertas características de fluidez para que no se empaque el intersticio y actue como un apósito que permita la regeneración, inhiba la proliferación tisular, proteja la sensibilidad cervical y de retención y rigidez al provisional.

## CAPITULO VI

### ERROR DE AJUSTE Y SELLADO DEL COLADO.

Es otra de las manifestaciones que nos da un fracaso protésico y a la vez esta es causada por varios factores como son:

#### A.) Sobre extensión de los márgenes.

Los márgenes sobre extendidos no pueden adaptarse a las convexidades del esmalte en la porción cervical del diente, si bien el espacio entre el margen del colado y el diente se llena con cemento al colocarse el puente, el cemento es soluble y con el tiempo se produce un hueco que se llena con saliva y restos de alimentos, ello estimula la retracción del tejido gingival e induce a la desintegración del esmalte y cemento y se produce la caries en algunos casos es factible eliminar mediante pulido todo el exceso de colado, tallar una cavidad y colocar una restauración, sin embargo, lo más común es que la zona afectada se extienda hacia oclusal más allá del margen del anclaje, de modo que se hace necesario retirar el puente, explorar la zona y guiarse en la reconstrucción colada o una resina.

#### B.) Colados cortos

posible, que asegura un mejor funcionamiento de las piezas. Un colado corto deja expuesto el margen cervical del diente preparado. Este esmalte o dentina rugosos retienen el alimento y se instala la caries.

C.) Margenes desadaptados.

Los margenes desadaptados cualquiera que fuese la causa, favorecen la entrada de saliva y organismos cariogénicos y requiere que se rehaga la prótesis.

D.) Desgaste natural.

El desgaste natural, produce orificios que traspasan la superficie oclusal, expone el cemento o la estructura dentaria, lo cual a su vez puede ser causa de caries, si se le descubre a tiempo, una restauración de resina o una incrustación son suficientes para devolver la normalidad del diente.

E.) Desprendimiento de un anclaje.

La saliva y las partículas de alimentos que se filtran en el espacio entre el anclaje flojo y el diente permanecen ahí, mediante la acción de bombeo o movimiento de colado, sobre todo si hay conductillos en la preparación, la destrucción se acelera y en muy poco tiempo se ve afectada toda la dentina coronaria.

F.) Forma del tramo que invade la papila.

Cuando la limpieza de la papila no es factible, debido a la sobre extensión por forma inadecuada del tramo, y ello tiene por consecuencia la caries lo único que cabe es quitar el puente y construir otro de diseño correcto.

G.) Utilización de un tipo inadecuado de un retenedor que favorece la suceptibilidad a la caries.

En muchos casos es factible restaurar pequeñas zonas con caries en la cara vestibular o lingual de un diente portador de una corona tres cuartos, o en una superficie próximal que lleva una incrustación como retenedor sin alterar o movilizar el colado, se requiere utilizar sentido común a este respecto.

Si hubiera tan siquiera una duda referente a la estabilidad del retenedor o a la profundidad de la caries, se retirará el puente y se volverá a preparar el diente en aquellas bocas en que se constata un elevado índice de caries.

No se utilizarán coronas tres cuartos e incrustaciones, salvo que el odontólogo tenga la seguridad razonable de que se ha detenido la tendencia cariogénica o se controla mediante la prófilaxis frecuente, una dieta correcta de no ser así los retenedores con una zona marginal extensa son suceptibles a la residiva de caries dentro de un período más breve que la duración normal de una restauración o prótesis.

## CAPITULO VII

### FRACASOS EN EL PROCESO DE CEMENTACION.

Además de un retenedor inadecuado, el fracaso puede ser consecuencia de una técnica de cementado deficiente originada en una elección incorrecta del material, en el incumplimiento de las instrucciones de mezcla del fabricante, en el uso de material viejo o contaminado, una relación polvo líquido inadecuada, o en la inserción de la prótesis cuando el cemento había comenzado a fraguar, esto puede traer como resultado un cemento débil y un colado calzado en forma incompleta del mismo modo, si los dientes no se secan con cuidado antes del cementado, la unión se verá debilitada.

Para una buena técnica de cementado, se debe seguir los siguientes pasos o siempre debemos tener en cuenta estos factores:

- a.) Un puente limpio.
- b.) Aislación del campo operatorio.
- c.) Pilares secos y limpios.
- d.) Colocación del eyector de saliva para quitar el ambiente húmedo.
- e.) Una lozeta fría y una espátula.
- f.) Suficiente cantidad de polvo y líquido de cemento.
- g.) Un instrumento para la aplicación del cemento en las superficies internas de los colados y de los

dientes.

h.) Un palillo de naranjo y un martillo.

i.) Un rollo de algodón para amortiguar la presión masticatoria que ejerce sobre el puenteo corona durante el cementado.

j.) Barniz cavitario.

k.) Pincel o instrumento para la aplicación del barniz.

Muchos pacientes prefieren la aplicación de anestesia durante el proceso de cementación, la anestesia tiende a disminuir el flujo salival, lo cual favorece el mantenimiento de un campo más seco durante el cementado y el fraguado.

Una vez aislados y secos los pilares, algunos odontólogos prefieren limpiar la superficie dentaria con fenol y luego eliminarlo con una torunda de algodón enbebida de alcohol y secar los pilares con aire tibio.

El cementado sirve solamente como material de unión que ocupa los pequeños espacios que entre el diente y la restauración, para mantener una adaptación y evitar la filtración es indispensable que el cemento sea de solubilidad mínima y que conserve una resistencia adecuada para evitar la fractura de las pequeñas proyecciones del cemento. Con todos los detalles anteriormente mencionados podemos obtener éxito en la cementación de un puente fijo. A continuación se explicarán algunas técnicas de cementado de un puente corona y así evitar el fracaso por cementado.

Se aplica una película de cemento a la superficie interna de

la corona o de los anclajes después de usarse la presión digital máxima, la ubicación se completa con un palillo de naranjo o un instrumento metálico y martillo, se retira el eyector de saliva, se dobla un rollo de algodón y se coloca en la superficie oclusal de la prótesis y se le indicará al paciente que cierre en céntrica, se mantiene una posición sin movimiento de lateralidad o de protrusión hasta que fragüe el cemento de tres a cinco minutos.

Si el material cementante es de cemento de resina se quita todo el exceso de la papila interdientaria antes del fraguado y antes de que el paciente ocluya, en céntrica y se aplique una presión, después del cementado cualquier margen áspero se pule ligeramente con fresa determinación pomex y polvo de carborundun que se aplica con disco de goma en forma de copa. Es desfavorable para el cemento expuesto en los márgenes de una restauración cementada, el tener contacto inmediato o temprano con la saliva.

Sea puente o restauración individual, la unidad cementada, se concertará una cita para 24 ó 72 horas después, con el objeto de verificar la oclusión, el estudio gingival del tono del tejido gingival y la higiene bucal.

Se examinará detenidamente las superficies oclusales para detectar contactos prematuros que puedan presentarse en los rebordes marginales, planos cúspideos o fosas.

Si un puente se despegar en forma parcial es en extremo importante que se retire tan pronto como sea posible, de no ser así se producirá una rápida caries por debajo del colado despegado.



Antes de decidir el método por el cual se retirará el puente, lo mejor es considerar si pueden dañarse en este proceso los dientes pilares.

Si al respecto existe alguna duda es preferible destruir el puente durante su retiro que arriesgarse a efectuar en forma adversa a los dientes pilares y correr el riesgo de no poder construir otro puente nuevo, un ejemplo:

Es el retiro de una incrustación M.O.D. sobre todo en un premolar, cualquier intento de removerla esta casi siempre destinado a provocar la fractura de la cúspide vestibular o lingual a menos que la preparación tenga una profundidad mínima.

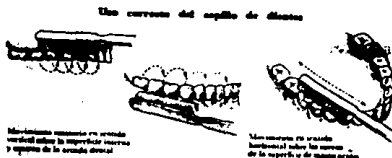
Estas reflexiones se aplican en distinto grado a todos los otros retenedores intracoronarios en las que se ha agregado la preparación una caja profunda siempre es mejor referirse a las radiografías y a los modelos de trabajo antes de intentar el retiro para formarse alguna idea sobre la resistencia del diente. Pilar subyacente y el tipo de preparación realizada.

Cuando el diente tiene una movilidad apreciable, la membrana periodontal puede ser incapaz de soportar la fuerza requerida para desalojar el retenedor.

## CAPITULO VIII

### CUIDADOS DE LA PROTESIS POR PARTE DEL PACIENTE

Los pacientes tienen que estar al tanto de los cuidados que deben tener con sus dientes en general, incluso una correcta técnica de cepillado y el uso de estimuladores interdentarios, no obstante, para el cuidado de un puente se requieren métodos más específicos. Si existe una cantidad bastante grande de tejidos blandos cubiertos por el puente, está indicado el uso de un irrigador bucal que forzará el agua por debajo de la prótesis y mantendrá limpia la superficie del asiento.



El uso de hilos o cintas dentales por debajo de los pórticos y en el caso del puente elástico de la barra, es útil mantener limpias las superficies del asiento, pueden ser difíciles de pasar por el espacio interdentario y en estos casos se les pueden enhebrar por ellos por medio de interdens, una ahuja zon, un alambre muy delgado retorcido

en el extremo del hilo dental o una aguja de surcir de punta roma.

Después de pasar el hilo o cinta dental por el espacio interdentario se le mantiene tirante y se le pasa varias veces sobre la superficie del asiento como el super floss.

En el caso del puente elástico la seda dental se pasa a través de uno de los contactos junto al pónico y luego al extremo vestibular por debajo de él a través del segundo contacto. Puede moverse entonces el hilo hacia distal por debajo de la barra hasta llegar al retenedor.

Esta práctica debe realizarse todos los días, también es importante instruir al paciente que debe evitar cualquier fuerza indebida de palancas sobre el pónico, como por ejemplo:

Morder un gran trozo de material pegagoso.

En el caso del puente higiénico, la superficie de asientos se puede limpiar con una tira de gasa.

Si algún pónico tiene posibilidad de fracturarse, por ejemplo: Los que construyen toda la cara oclusal a los del tipo de las coronas funda, habría que advertirselo al paciente, indicarle que evite el impacto violento sobre ellos, como puede ocurrir al morder una nuez o un objeto metálico.

Se puede despedir entonces al paciente y fijar su nueva cita a las tres o cuatro semanas, si existe posibilidades de sensibilidad cervical, se le aconsejará el uso de una pasta con estroncio.

Siempre se le debe advertir al paciente que necesitan de un

tiempo para habituarse a ella y que el confort completo se logrará después de un buen periodo.

1.- Instrucciones al paciente.

Se supone que ya se ha instruido al paciente por anticipado, en el uso de una técnica satisfactoria de cepillado de los dientes y ahora solo queda demostrarle el uso del hilo dental para limpiar las zonas del puente de más difícil acceso. Se le da al paciente un espejo de mano para que observe como se debe pasar el hilo dental a través de una zona interproximal del puente, se elige una región de fácil acceso y se pasa el hilo desde la superficie vestibular hacia la superficie lingual.

Si se considera deseable o necesario para el caso, se le puede mostrar uno de los enhebradores de hilo dental disponible en el comercio.

Cuando se pasa el hilo se pulen las regiones interproximales y la superficie mucosa de la pieza intermedia con el hilo. Para que lo vea el paciente; entonces se pide al paciente que pruebe por sí mismo. Procedimiento no siempre fácil al principio, pero que se aprende pronto con un poco de práctica.

Durante los días subsiguientes a la cementación del puente, se pueden notar ciertas incomodidades, los dientes que han estado acostumbrados a responder a las presiones funcionales como unidades individuales, quedan unidos ahora entre sí y reaccionan como una sola unidad.

Los movimientos de los dientes cambian indudablemente, tiene que ocurrir algún reajuste estructural en el aparato periodontal. Ciertos pacientes se quejan de una incomodidad que no pueden precisar, lo cual se puede atribuir probablemente a dicho factor, otros no acusan cambios, los dientes pilares pueden quedar sensibles a los cambios térmicos de la boca y puede notarse algún dolor, se recomienda al paciente que evite temperaturas extremas en los días inmediatamente subsiguientes a la cementación del puente.

El odontólogo debe tener cierta intuición de la incidencia de estos problemas por el comportamiento del paciente y por la condición de los dientes obtenida durante las distintas operaciones que proceden al ajuste del puente. Hay que tener discreción y no alarmar al paciente con una enumeración de problemas que puede ser que nunca experimente.

A pesar de todos los cuidados y precauciones que se hayan tomado en el ajuste de la oclusión, aún es posible que cuando el paciente explore las relaciones de su nuevo aparato aparezcan algunos puntos de interferencia.

Si esto se advierte cuando todavía están en el consultorio, se debe retocar la interferencia, se le expone al paciente las limitaciones del puente, que las carillas son frágiles, que no se deben morder objetos duros, que la salud de los tejidos circundantes depende de un cuidado diario, que el puente se debe inspeccionar a intervalos regulares, tal como se recomienda, que se trata de un aparato fijo cementado en un medio ambiente vivo y con continuo cambio que habrá de


ajustarlo de cuando en cuando para mantener armonía con el resto de los tejidos bucales y que si se presentan síntomas extraños en cualquier ocasión se debe investigar lo antes posible.

## 2.- Complicaciones debidas a una higiene dental defectuosa.

Nunca se insistirá demasiado en la importancia de la medida estricta de higiene oral en los paciente sometidos a un tratamiento restaurador amplio. Si el paciente no es capaz de mantener una higiene oral correcta, con facilidad se produce caries dental recidivante y enfermedad periodontal en consecuencia fracasa cualquier tratamiento por muy bien hecho que este, ciertamente, es desanimador como un paciente permite como se degenera su salud oral después del esfuerzo realizado para reconstruir y mantener en un buen estado su aparato masticador.

Al exponer el programa de higiene oral al paciente, no solo es importante señalar las técnicas, sino darle un estímulo para que las lleve a cabo, debido a las dificultades halladas anteriormente para motivar al paciente a que se siguiera a conciencia las técnicas de higiene oral, hoy en día muchos terapeutas insisten en porque son necesarias tales operaciones, que en como las han de realizar. En lugar de enseñarles unicamente técnicas, ahora se muestra al paciente la enfermedad periodontal en su propia boca.

3.- Elementos para mantener una higiene dental completa. Tabletas reveladoras a base de eritrocina, cepillos con cerdas redondeadas, hilo dental ya sea con cera o sin ella hidróterapia, ( es auxiliar más no sustituto) del cepillado.



Algunos auxiliares específicos son:

a.) El cepillo dental eléctrico.

No posee ninguna ventaja sobre lo que puede obtener un paciente, motiva con cierta destreza y coordinación manual, empleando un cepillo dental convencional. Sin embargo debe aceptarse que la gran mayoría de los pacientes no se encuentran motivados en forma suficiente para lograr una higiene bucal completa.

Ni poseen la destreza y coordinación manual, necesaria, desventajas que se acentúan en los pacientes inpedidos. Por estas razones el cepillo dental eléctrico tiene un lugar especial entre los instrumentos destinados a la higiene bucal y debe prescribirse siempre que exista una razón para creer que el paciente obtendrá algún beneficio con su ayuda.

4.- Agua o presión.

El agua o presión posee una desventaja fundamental, la de no retirar la placa bacteriana de los dientes y obviamente ninguna técnica que no lo haga puede considerarse adecuada. Aun cuando elimina perfectamente los restos alimenticios y ejerce un efecto beneficioso en los tejidos gingivales que debe prescribirse sin tomar en cuenta ciertas precauciones. No debe permitirse que el paciente se quede con la creencia de que el agua o presión puede sustituir al cepillado dental.

#### Limpiador ultrasónico:

Este es una novedad del campo de la higiene dental y se conoce en el mercado con diferente nombres según el fabricante.

#### 5.- Concientización del paciente.

Por lo general el tratamiento odontológico debe ser presentado al paciente como enseñanza de un régimen cuidadosamente preparado. La cooperación testimoniada por parte del paciente y su cumplimiento con el procedimiento descrito, tal como se evidencia por el mejoramiento de la higiene bucal proporcionará al dentista un medio valioso de evaluar el interes de su paciente.





Para que la concientización bucal diaria, sea exitosa, el paciente deberá ser motivado para que siga el procedimiento indicado regular y conscientemente. La motivación más efectiva se basa en la comprensión por parte del paciente de la enfermedad dental y los beneficios que puede obtener de los procedimientos indicados. Por lo tanto la explicación de la enfermedad dentaria, su etiología, iniciación y progreso constituyen un componente importante en la enseñanza.

En consultas subsiguientes la higiene bucal puede ser evaluada cuidadosamente, debiéndose mantener el tratamiento hasta lograr un nivel satisfactorio.

Esto es un punto particularmente crítico para el paciente que requiere una odontología general restauradora o una prótesis fija o también una parcial removible. Sin una buena higiene bucal diaria, cualquier procedimiento odontológico, sin tener en cuenta lo que se haya hecho está destinado a fracasar finalmente.

El odontólogo sagaz insiste en que la higiene bucal aceptable sea demostrada antes de embarcarse en un plan de tratamiento de odontología restauradora extensa.

## CONCLUSIONES

Teniendo en cuenta la gran importancia que tiene la prótesis fija y demás especialidades en la práctica dental, nos damos cuenta que siguiendo los procedimientos adecuados y precisos obtendremos resultados óptimos.

- El odontólogo sea estudiante o profesionista deberá aplicar su criterio y sus conocimientos en la demostración clínica, no ser unicamente un técnico dental.

- Un método eficaz para el éxito de una rehabilitación será no eliminando u omitiendo pasos fundamentales.

- Nunca se dejará en manos del técnico dental el diseño de la prótesis, pero deben mantener una comunicación con el fin de obtener mayores resultados en el trabajo.

- Enseñar al paciente a valorar su tratamiento dental y tomar conciencia del cuidado de la higiene bucal.

- El cirujano dentista debe dar al paciente una educación adecuada para el cuidado y prevención de su salud bucal.

Todo lo anterior nos ayudará a obtener una prótesis fija, ya que siguiendo correctamente cada paso en el tratamiento obtendremos resultados satisfactorios en beneficio de la salud del paciente.



## BIBLIOGRAFIA

AUTOR: ALVIN MORRIS

TITULO: LAS ESPECIALIDADES ODONTOLÓGICAS EN LA PRÁCTICA  
GENERAL.

EDITORIAL: LABOR S.A.

EDICION: SEGUNDA

AÑO: 1980

AUTOR: D.H.ROBERTS

TITULO: PROTESIS FIJA

EDITORIAL: MEDICA PANAMERICANA

EDICION: PRIMERA

AÑO: 1979

AUTOR: SHILLINGURG , HOBO, WHITSETT

TITULO: FUNDAMENTOS DE PROSTODONCIA FIJA

EDITORIAL: LA PRENSA MEDICA MEXICANA

EDICION: REIMPRESION

AÑO: 1990

AUTOR:SHILLINGURG HERBERT

TITULO: ATLAS DE TALLADO PARA CORONAS

EDITORIAL: LA PRENSA MEDICA MEXICANA

EDICION: REIMPRESION

AÑO: 1990

AUTOR: IRVING GLCKMAN

TITULO: PERIODONTOLOGIA CLINICA

EDITORIAL: PANAMERICANA

EDICION: CUARTA

AÑO: 1977

**AUTOR: GEORGE E. MYERS**  
**TITULO: PROTESIS DE CORONAS Y PUENTES**  
**EDITORIAL: LABOR, S.A.**  
**EDICION: CUARTA**  
**AÑO: 1976**

**AUTOR: ARTHUR GRIEDER**  
**TITULO: PROTESIS PERIODONTAL**  
**EDITORIAL: MUNDI, S.A.I.C y F.**  
**EDICION: PRIMERA**  
**AÑO: 1979**