

11234 43
2ej.



UNIVERSIDAD NACIONAL AUTONOMA DE MEXICO

FACULTAD DE MEDICINA
División de Estudios Superiores

OFTALMOLOGIA
CENTRO MEDICO NACIONAL
I. M. S. S.

INDUCCION CON IMPLANTE SILASTICO DE FORMACION
DE TUBULO COLAGENO ENTRE CAMARA ANTERIOR Y
SUBCONJUNTIVA; SU DURABILIDAD AL RETIRARSE EL
IMPLANTE, COMO DERIVACION EN GLAUCOMA

TESIS CON
TAPA DE ORO

DR. ALBERTO MENDOZA GONZALEZ

1992



Universidad Nacional
Autónoma de México

Dirección General de Bibliotecas de la UNAM

Biblioteca Central



UNAM – Dirección General de Bibliotecas
Tesis Digitales
Restricciones de uso

DERECHOS RESERVADOS ©
PROHIBIDA SU REPRODUCCIÓN TOTAL O PARCIAL

Todo el material contenido en esta tesis esta protegido por la Ley Federal del Derecho de Autor (LFDA) de los Estados Unidos Mexicanos (México).

El uso de imágenes, fragmentos de videos, y demás material que sea objeto de protección de los derechos de autor, será exclusivamente para fines educativos e informativos y deberá citar la fuente donde la obtuvo mencionando el autor o autores. Cualquier uso distinto como el lucro, reproducción, edición o modificación, será perseguido y sancionado por el respectivo titular de los Derechos de Autor.

PROTOCOLO DE INVESTIGACION

Modificado conforme orientaciones del H. Consejo de Investigaciones del I.M.S.S. y maduración propia del Experimento Inicial.

DATOS GENERALES:

- Nombre del Investigador Responsable ante el I.M.S.S.: Sr. Dr. Gilberto Hernández Ortíz; IMSS 22-46-18. Subjefe de Servicio de Oftalmología; HG. C.M.N.
- Nombre del Oftalmólogo y Consejero: Sr. Dr. Dn. Alfredo Gómez Leal. Oftalmopatólogo y Oftalmólogo Clínico HG. C.M.N.
- Nombre del Investigador Tutorado, Directamente Responsable del Experimento: Dr. Alberto Mendoza González. IMSS: 1172522, Ex. Residente de Oftalmología, HG-CMN. Oftalmólogo en Clínica 61 IMSS.

Trabajo orientado a la Tesis de Especialidad, como Médico Cirujano Oftalmólogo por la U.N.A.M., y como Protocolo Inicial de Investigación para la Maestría en Ciencias Médicas por la U.N.A.M., bajo la tutoría del Sr. Dr. Dn. Gilberto Hernández Ortíz.

TITULO DEL PROYECTO

1a. Etapa Implante Silástico Transitorio Inductor en Ojo no Glaucomatoso.

Inducción de Formación de Túbulo Colágeno con Superficie Interna Histiocitaria, entre cámara anterior y la subconjuntiva, como mecanismo derivante en el tratamiento de Glaucoma.

2a. Etapa Valoración Histológica de la Durabilidad del Túbulo Colágeno Inducido, 5 semanas después de retirado el implante inductor de silastic en ojo no glaucomatoso.

Reporte de Microtrepanos de Fabricación Doméstica.

Reporte de Varios Modelos de Implante de Silastic Intraocular.

OBJETIVOS

1.- Intentar inducir la formación de un túbulo colágeno con endotelio his-

tiocitario entre cámara anterior y subconjuntiva, usando túbulo de Silastic y microtrepanaciones escleral paralimica, en ojo no glucomatoso.

2.- Valorar histológicamente su durabilidad, después de retirado el induc-
cor de silastic.

3.- Reportar los microtrepanos de fabricación doméstica-económica; y unos-
modelos de implante intraocular.

4.- Referir el esquema general de posibles Investigaciones, con implantes-
silásticos transitorios y definitivos, en ojos cuniculares no glucomatosos y --
glucomatosos experimentalmente.

DISEÑO DE LA INVESTIGACION

Antecedentes Científicos: El glaucoma es una de las principales causas de-
ceguera entre los 15 millones de invidentes en el mundo. Una proporción mas -
bien grande de glucomatosos se somete a cirugía, la que alcanza un 85% de éxi-
tos, dejando un 15% (EUA),¹¹ urgidos de investigaciones que los libere, en espe-
cial con técnicas al alcance de la mayor parte de la población.

El Gran Problema en Glaucoma y las Corrientes Terapéuticas Quirúrgicas: El
gran Obstáculo que afrontamos es: Asegurar con la cirugía un drenaje permanente
en el glaucoma, mismo que ha originado a través del tiempo multitud de técnicas
derivantes, mas o menos elaboradas y riesgosas, mas o menos anatómicas; y mas o
menos funcionales y exitosas; las que actualmente, las mas atinadas avanzan pe-
nosamente en la cirugía de microscopio, que aborda las lesiones estructurales -
según el tipo de problema angular padecido.

Sin embargo la gigante amenaza misteriosa de la cicatrización escleral del
área intervenida, ha originado la ya antigua corriente de los implantes intra--
oculares que impiden mecánicamente el cierre de los labios esclerales de la ci-
rugía filtrante, lo que la ha asociado a los graves problemas de intolerancia -
material; expulsión de los implantes, etc.

En este contexto y a raíz de los interesantes datos a enunciar, brotó la
inquietud de esta investigación; la pequeña aventura de aprovechar la enseñada
cicatrización contra ella misma, en favor de un drenaje permanente para el --

glaucoma, un drenaje tubular, colágeno inducido. Intentándose además una cirugía de aplicación más general a varias etiologías de Glaucoma; de poco material, fácil de efectuar y en corto tiempo.

LOS IMPLANTES: Su gran variedad de materiales formas y técnicas para cirugía general y para cirugía extra e intra ocular, es sin intentar una revisión - histórica, impresionante en este siglo; así restringiéndose al campo de los Implantes Intraoculares para Glaucoma, hallamos a Wolfe y Blaess¹³ intentándolo - en 1930, seguidos en 1940, por el mexicano Troncoso¹⁴ quien pregonaba implantes metálicos con ciclodíalisis.

El Silastic Nueva Esperanza en los Implantes: Los intentos en materiales, - formas y técnicas ya en los últimos años son muy numerosos; sin embargo en general, no han sido exitosos; a pesar de ello los silicones en especial el Silastic tienen en contraposición un venturoso provenir.

El Silastic Químicamente: Este elastómero del silicón como todas las gomas de silicón, está químicamente constituida por polímeros lineales largos y finos, cuya columna vertebral consiste en la sucesión de átomos de oxígeno con silicón. Este material puede ser sometido a autoclave repetidamente, sin cambiar sus caracteres físicos o químicos y soporta sin problema así mismo las temperaturas - extremadamente bajas.

De bajas propiedades adhesivas prevendrá que se adhieran a su superficie - los materiales circundantes¹¹ (Facilitando como en nuestro experimento su fácil remoción).

Puede ser soldado o engrosado mediante el Silastic Líquido tipo Clínico -- adhesivo (R) Dow Corning. pasta suave, transparente, no fluída, que cura con -- evaporación de ácido acético a temperatura ambiente, quedando luego física y -- químicamente como cualquier elastómero de grado clínico, pero que ha dejado unidos los elastómeros de silicón entre ellos mismos, pudiendo "soldar" así mismo - con menor pureza química, al dacrón, teflón, acrílico y firmemente a los metales.

El Silastic Biológicamente: Se ha reportado que no produce reacciones adversas; Braly 1963; Cronin y Cols 1964; Collison 1965; y otros después quedando como algo más que postulado.

Sheridan¹¹ los refiere no solo como no alergénico, sino como inerte a las enzimas y como no proveedor de nutrientes para el crecimiento de hongos y bacterias; lo muestra también como bien tolerado por los tejidos humanos y como no alterado por los líquidos corporales.

El° Silastic como inductor y Molde de Prótesis Colágenas Autólogas: Geha - 1970⁴, y Pádula 1969⁶, lo usaron en morfologías adecuadas como molde para formas vasculares y valvulares cardíacas, de constitución colágena, con resultados satisfactorios: dicha colágena es descrita en 1974, en nuestra Unidad de Investigación por Hernández Jáuregui, Esperanza García y González Angulo⁸, en un estudio histológico, el más completo, seriado y a largo plazo, con microscopía de luz y electrónica. El estudio reporta las formas tubulares colágenas inducidas por barras de silastic colocadas en tejido subcutáneo de perros, a plazo de 2,3 y 4 semanas; 6 meses; 1,2 y 3 años.

Ellos encontraron madurez estable del tejido colágeno inducido a las 4 semanas, constituido por 2 capas, una profunda Mesotelial tersa y uniforme, ya es tratificada, de células mesoteliales. La otra capa la Submesotelial, constituida por fibras colágenas y elásticas en gruesos haces fibrosos, fibroblastos y fibras elásticas en haces maduros, además de abundante vascularización, formando la suma de todos estos elementos, un tubo resistente, elástico y autólogo -- con excelente pronóstico en todo sentido, como trasplante.

Hasta los 6 meses de evolución no se encontraron cambios dignos de mención.

Los hallazgos a los 1,2 y 3 años fueron entre sí análogos, consistentes en disminución de la vascularidad y de la reacción fibroblástica, con hialinización del tejido conectivo y desaparición de fibras colágenas y reticulares. De las varias capas mesoteliales, la más profunda se tornó en células fusiformes - (Fibroblastos), con aumento de fibras elásticas en dicha capa.

Este tapiz mesotelial, precisamente como originado de tejido conectivo no puede ser un epitelio; sin embargo es mejor que no lo sea, pues defiende las infecciones con su fagocitosis teniendo además potencialidad para sufrir cambios conforme las necesidades funcionales y por sí fuera poco, propicia en ese lumen la inmigración proliferación y sobre recubrimiento luminal con las células que normalmente alfombraban ese tracto tubular (Vascular; Esofágico "Comunicación - no publicada"¹¹ Uretral¹⁴, etc.

Aclaremos por adelantado que no se tienen datos respecto a Filtrantes de A.C. a S.C. del estirpe celular que vaya a sobretapizar la capa mesotelial del túbulo colágeno, lo que es trascendental a la función e histoquímicamente a la cicatrización.

Con tan sólidas y emulantes bases en general, programamos nuestro experimento, el que además disfruta de mayor libertad para pormenorizar en Oftalmología, después asentadas estas bases generales, y puede hacerse en menor tiempo, ya que está establecido el mínimo y máximo tiempo de mejor maduración y mejor -transplantabilidad, 4 semanas a 6 meses, que suponemos es algo mayor en la poco vascularizada colágena de la esclera, por lo que se dejó el silastic 6 semanas, en vez de las 4 que se usaron para tejido subcutáneo.

El Silastic como Implante Intraocular para Glaucoma: Aunque con reportes -negativos de implantes de silicón con ciclodialisis (Portney 1973₁₂.) hay optimismo en contraposición por los experimentos seriados de Sheridan 1969₁₁, con -historial de haber usado una variedad de materiales para implante que concluyeron en la elección del Silastic, que a su vez utilizó con diferentes morfologías de implante y técnicas quirúrgicas, con excelentes resultados y experiencia ávidamente aprovechada en nuestro experimento.

En síntesis refiere una derivación, CA/SC (De cámara anterior a sub-conjuntiva), a través de esclerotomía anterior, por la que hace asomar uno, dos y --tres mm a cámara anterior, una laminilla de silastic (2 x 8 mm x 0.005 de pulgada) con y sin iridectomía o iridotomía subyacente, concluyendo que la menor iridectomía o iridotomía producían mejor y más larga filtración con menor irítis. -También reporta cómo bloquea el cierre de 2 esclerotomías filtrantes de trazo -concéntrico al limbo y colocadas una radial a la otra, mediante la sutura al -borde posterior y profundo de la esclerotomía anterior, (2 mm), al lado paralelo menor de una figura romboidal de silastic en laminilla, cuyos bordes restantes que cubrían la esclerotomía posterior, se suturaban a la esclera subyacente.

Su última técnica hace pasar una cintilla de silastic laminado entre 2 esclerotomías paralímbicas de trazo concéntrico al limbo y radial una a la otra, -pasándola por un túnel de ciclodialisis, que alcanzó previamente la cámara anterior, finalmente sutura los cabos de la cintilla sobre esclera bajo la conjuntiva.

PLANTEAMIENTO DEL PROBLEMA: Las bases tanto de importancia en investigar - la cirugía del Glaucoma como la de el hacerlo en esta corriente Quirúrgica de - Implantes intraoculares con el material actualmente de elección por sus cualida des químicas y biológicas, y la de efectuarla aprovechando su cualidad específi ca de inductor o molde colágeno de formas, con tapiz interno Histiocitario am-- pliamente probadas fuera del área ocular satisfactoriamente, hacen que una vez-- asentada su utilidad como implante intraocular satisfactorio en cirugía de Glau coma sea lógica y original la proposición de inducir un túbulo colágeno derivan te, de cámara anterior a subconjuntiva mediante el implante inductor de un micro túbulo de silastic.

HIPOTESIS:

- 1.- Se puede inducir un túbulo colágeno de cámara anterior a sub-conjuntiva en ojo no glaucomatoso mediante implante silástico tubular.
- 2.- Averiguar su durabilidad después de retirado el implante de silástico-- en ojo no glaucomatoso.
- 3.- Reporte de microtrepanos de fabricación deméstica de varios modelos -- originales y de implantes intraoculares de silastic.

PROGRAMA DE TRABAJO:

Las Areas Generales de Investigación Son:

I.- AREA DE HISTOREACCION Y DE FUNCIONALIDAD DERIVATIVA.

Parte A.- Implante transitorio de silastico.

- 1a. Etapa: Si existe Inducción de túbulo colágeno por el Silas-- tic en ojo no glaucomatoso en 6 semanas.
- 2a. Etapa: Delimitar su durabilidad: 5 semanas ulteriores al re tiro del Silastico ojo no glaucomatoso.
- 3a. Etapa: Caracteres del Túbulo inducido en ojo glaucomatoso - experimentalmente (Conejo). Tanto funcional: (Fluorografía) como Histopatológica-- mente.
- 4a. Etapa: Su durabilidad en ojo Glaucomatoso experimentalmente (Conejo). Funcional e Histologicamente.

Parte B.- Implante Definitivo de Silastic:

- 1a. Etapa: En ojo no glaucomatoso.
 - a) Tolerancia a períodos diferentes.
 - b) Funcionalidad asociada: Clínicamente y a Fluorografías.

2a. Etapa: En ojo Glaucomatoso.

a) Tolerancia a periodos diferentes.

b) Funcionalidad asociada: Clínicamente y a Fluorografías.

II.- AREA DE DISEÑO Y CONFECCION DE MATERIALES ORIGINALES:

1) Se requiere el diseño y confección de Microtrepanos adecuados

2) Se requiere el diseño y confección de Implantes de Silastic, - que describen en sus varios tipos perfeccionados las graficas.

a) Lápiz de silástico.

b) Túbulo con adición de varias formas de frenillo (b_1 ; b_2 ; b_3 .) para evitar su deslizamiento hacia Cámara Anterior

c) Modelo semi valvular de implante definitivo.

3) Costo de Materiales descritos, de los restantes, Tiempo quirúrgico y de Recuperación.

III AREA DE INDUCCION EXPERIMENTAL DE GLAUCOMA: en preparación, probablemente - del tipo inmunológico inducido contra el cristalino: Facoanafiláctico/Facolitico.

IV.- AREA DE TECNICA QUIRURGICA DE IMPLANTACION: Sitio y angulo de incidencia - trepanación, tamaño de penetración del túbulo, iridectomía; angulación dentro - de la camara nterior respecto del iris..-

PORMENORIZACION SISTEMATICA DE OBJETIVOS:

Partes de este Experimento:

Etapas 1a y 2a: Averiguar si el túbulo colágeno inducido por la matriz tubular de silastic, ya enunciada, logra tener las siguientes cualidades y aclarar las siguientes dudas:

A.- Respecto a Fenómeno Reaccional: Etapa 1a.

1.- Si evita que se cierren los bordes de esclerectomía trepanante derivadora al interponerse las paredes del tubo de silastic.

2.- Si el borde escleral de trapanación redonda, se continúa con el túbulo colágeno inducido IN SITU, por la matriz tubular de silastic.

3.- Si el tiempo de maduración para la colágena inducida es el - que requiere el tejido subcutáneo en otros experimentos, o necesita, como es de esperarse en la escasa vascularización de la colágena escleral, mas tiempo para ellos, (6 semanas conforme se programó). Paralelos histológicos con el estudio-

mas amplio al respecto.

4.- Tipo de Respuesta tisular conjuntival en el extremo del tubo distal a la trepanación (Bula filtrante), a un flujo acuoso intubado y de volumen fijo no galucomatoso.

5.- Etapas histológicas de maduración de esta última.

6.- ¿Es ella valvula natural de control de flujo? : Fluorografía

7.- Toxicidad/ Alergia al silastic en ese sitio (Camara anterior, Sub-conjuntiva) producida por el mes de implantación (6 semanas).

8.- Inflamación Intra y Extra ocular vecina al túbulo colágeno - inducido (11 semanas) (conjuntivítis; epiesclerítis; esclerítis; iridociclítis; uveítis; vitreítis; catarata....).

AREA IV: RESPECTO A TECNICA QUIRURGICA DE IMPLANTACION:

1.- Si el tamaño y manera de colocación del implante descrito, - evitan que no sea lavado por el parpadeo, ya sea hacia fuera del ojo o en peor situación, hacia cámara anterior; (Lo que efectivamente constituyó un problema quirúrgico inicialmente).

2.- Manera de colocación que garantice el flujo acuoso continuo y de volumen fijo, desde el primer momento hasta el día de remoción del implante y después de 5 semanas de esa remoción.

3.- Que el tamaño, forma y manera de colocación del implante -- permita su retiro cuando convenga, sin que con ello se destruya el túbulo colágeno inducido y en lo posible la bula adyacente, quede indemne.

4.- Medida de penetración del túbulo a Cámara Anterior que produzca menos irítis.

5.- Sitio y ángulo de incidencia de la trepanación para lograr - adecuada y funcional ciclodíálisis, así como menor ángulo de flexión para el túbulo derivante, tanto de silastic como luego el de colágeno, que favorezca la - no inflamación/rechazo, y la colapsabilidad cuando exista solo el túbulo colágeno sin silastic.

6.- Valorar la maniabilidad del microtrepano de fabricación doméstica, así como sus variantes de forma y tamaño, en longitud y diámetro.

7.- Otro tanto respecto a las diversas formas tamaños etc.. de - los implantes de silastic y sus varias formas comerciales usadas.

8.- Amplitud de la Ciclodíálisis y su asociación, con carácter - de posibilidad técnica a la microtrepanación, sin que altere la colocación y el lecho de derivación del túbulo.

ESTA TESIS HA SIDO
SALIDA DE LA BIBLIOTECA

A) 1 conejo pigmentado (sobreviviente) con 2 meses de tener colocado el implante.

B) 1 conejo albino (sobreviviente) con 6 semanas de tener colocado el implante.

C) 6 conejos albinos de Nueva Zelanda con edades de 8 a 18 meses; 2 machos y 4 hembras con peso variante de 2.7 a 3.8 Kgs; sanos a la valoración veterinaria inicial y sin problema ocular pre-quirúrgico.

AREA IV: TECNICA QUIRURGICA: Las etapas de maduración de la misma se aprecian en los dibujos ilustrados realizandose colocación de implante microtubular, sin frenillo, en cuadrante superoexterno del globo ocular derecho, con penetración vertical del trepano # 18 a 2 mm del limbo hasta uvea, para retirar luego el opérculo escleral y tunelizar con un goniotomo hasta cámara anterior, realizando así pequeña ciclodíalisis. No se efectuó iridectomía, a través de la trepanación.

Se desliza después el microtúbulo 1 mm dentro de C. A., fijandole por fuera en epiesclera con seda 8-0 con o sin punto transfixivo al microtúbulo y con longitud de 4 a 7 mm subconjuntivales.

El Tiempo Quirúrgico es de 10-15 minutos.

Instrumentos: ninguno especial se requirió, fuera de la conveniencia del uso del microscopio. (Blefarostato, Rendas seda 5-0 a conjuntiva, porta agujas; bisturí; pinza de conjuntiva y tijera de tenotomía; goniotomo; pinza de mesco para anclaje de rienda y seda 8-0 mas la pinza utility); 8 instrumentos rutinarios y los microtrepanos.

Se añadiría la pinza y tijera de iridectomía caso de programarse esa.

La Secuencia Fotografico Quirúrgica se efectuó a través del microscopio especial Carl Zeiss.

ANESTESIA USADA: Inducción I.M. con Ketamina 15 mg/kg. Profundización y mantenimiento con Droperidol, 1 mg/kg y Pentobarbital sódico 2 mg/kg., como técnica madurada durante este experimento y que logró noble mejoría en el índice de mortalidad anestésica gracias a la cooperación del Sr. Dr. Alfredo Cortés Zarco, Médico Veterinario, jefe del área quirúrgica de Medicina Experimental.

Fijación: En formaldehído al 10% durante varios días.

5.- Las variantes anatómicas entre hombre y conejo, en favor de mayores elementos ciliares en este último, con mayor cuerpo de disección y mayor facilidad quirúrgica consiguiente, ayudaría a la aplicación de la técnica quirúrgica del conejo, al humano.

Nota: Los objetivos por menorizados de las restantes etapas partes y áreas quedaran dentro de los correspondientes experimentos.

II.- AREA DE DISEÑO Y CONFECCION DE MATERIALES ORIGINALES; SELECCION DE OTROS- NO ORIGINALES:

1) Microtrepano: Calibre 18, 19 y 20 de agujas para raquia standard, desveladas y afiladas como filo de navaja Guillete, en piedra para afilar navajas de rasurar, pero a control microscopico de su uniformidad.

2) Túbulos de Silastic (R) : Dow Corning Co. of America, con No de catálogo 602-101, con diámetro interno de 0.012 X 0.25 de pulgada, de diámetro externo igual a 0.30 X 0.54 mm; túbulo que es deslizable dentro de una aguja standard No 19 (0.031 pulg), con cupo en su lumen para una aguja standard No. 28 (0.014 pulg).

Posteriormente se embolizará este túbulo dentro del inmediatamente mayor (0.025 pulg. D.I. X 0.047. D.E = 0.64 X 1.19 mm; con No. de catálogo 602-155; que pasa por una aguja No. 16 standar y da cupo a una No. 22 como posible técnica de anclaje en ulteriores etapas del experimento. Anotando que su tamaño ya es problema por facilitar luxación al parpadeo. Otro variante de anclaje para el túbulo es el montarlo sobre una laminilla de silastic, excepto en -- sus 2 mm proximales

Las especificaciones fisicoquímicas del silastic ya han sido -- enunciadas, así como las de la laminilla y adhesivo de silastic, se especificarán en el experimento correspondiente.

Modelos de Implante:

- 1) Lápiz de Silastic con Paletilla: primer modelo, ya suspendido.
- 2) Túbulo Simple de Silastic: El que se uso y hecho especificada

Los túbulos con frenillos tipo a, b, c, y el Modelo de Implantes semivalvular definitivo se especificaran en el experimento correspondiente.

Sutura: Seda virgen 8-0 para fijación epicleral y surgete conjuntival, sin nudos.

Material Biológico: Conejos adultos en 3 grupos:

CALENDARIO DEL EXPERIMENTO:

	Grupos de conejos.		
	A	B	C
Número de conejos:	1	1	6
Tiempo de Inducción:	2 meses	6 semanas	6 semanas.
Retiro de Implantes:	2 meses	6 semanas	6 semanas.
Eucleación	2 meses	6 semanas	11 semanas.
Tipo de Implante:	Lápiz.	Láminilla	Túbulo.
	Paletilla	5 Paletilla.	

Probables Accidentes de Contaminación de Silastic; Con talco o - grasa de las manos, contaminación que causa reacción de cuerpo extraño a pasar- de lo inerte del silastic.

REPORTE HISTOPATOLOGICO COMENTADO:

1.- Se estudiaron 6 globos oculares con tubo de silastic implan- tado durante 6 semanas tiempo en que se retiró dicho implante, para efectuar - la enucleación 5 semanas después, a fin de realizar estudio histopatológico.

O.P: 873-a 878.

Se trata de ojos de conejos albinos en los que se observa macros cópicamente,engrosamiento conjuntival a la altura del Limbo quirúrgico en el sec- tor superoexterno y a los que una vez fijados en formaldehído se les efectuaron cortes anteroposteriores verticales.

Observación Microscópica: En los diferentes cortes efectuados, - se encuentra discreta reacción inflamatoria a la altura del Limbo que correspon- de a la zona engrosada macroscópicamente y en situación sub-epitelial; así mis- mo se observan discretas alteraciones de difícil visualización consecutivas se- guramente al manejo técnico y quirúrgico.

El objetivo que se buscaba, de averiguar la existencia y durabi- lidad de tunelización colágena que comunicara la cámara anterior con el tejido- sub-conjuntival, no se observa evidencia de la misma ni formación quística que- nos haga pensar en la persistencia de la tunelización buscada.

El tubo de silastic no ocasiona alteraciones en endotelio corne- al ni a la zonas vecinas, en forma que pueda precisarse mediante el estudio rea- lizado.

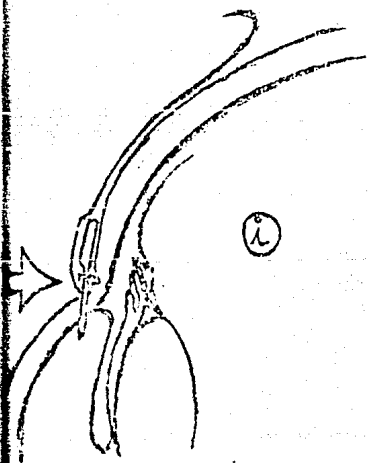
2.- A los ojos de conejo se les colocaron implantes de silastic -- con el objeto de afinar la técnica y metodología quirúrgica para el lote anteriormente reportado y en estos dos globos que se enuclearon a las 6 semanas y - dos meses de colocado el implante respectivamente, el reporte histopatológico - menciona la evidencia a de una formación quística ópticamente vacía cuyas paredes están tapizadas por células que semejan los epiteliales y endoteliales y en el sitio de la tunelización se reporta reacción inflamatoria crónica y a cuerpo extraño; el material plástico sí forma un conducto pero que no comunica la cámara anterior.

3.- De los datos de observación y estudio histopatológico se puede inferir que del lote de 6 conejos en donde se colocó el tubo de silastic, no hay evidencia de comunicación de cámara anterior a tejido subconjuntival.

4.- De los globos oculares trabajados previamente al experimento parece evidenciarse que es posible la persistencia de tunelización y que esta - tunelización o formaciones quísticas, desaparecen después de retirados los implantes como demuestra por el estudio histopatológico.

5.- Por lo anterior se podía seguir insistiendo otros experimentos a fin de ver si es posible obtener tunelización efectiva para el manejo y control del Glaucoma.

h
Anlage a Episclebra



BIBLIOGRAFIA.

- 1.- Use of Silicones in Plastic Surgery.
Braly, S.
Arch. Otolaringol. 78: 669, 1963.
- 2.- The Fine Structure of Mamalian Linforreticular Sistem.
Carr, I.
Internac. Rev Of Cytol.N.Y. 1970- Acad Press, Inc Vol 27
PP 283,2.
- 3.- Augumentation Mamaplasty: A New Natural Feel Prosthesis.
Cronin T.D. and Gerow F.J.
Proc.II Int Cong. Mast. Surg., Excerpta Med. Int. Cong
Serv. No. 66:41, 1963.
- 4.- Replacement of The Aortic Valve with molded autogenous
Grafts Grown in Response to Implanted Silastic.
Geba, S.A et al.
J. Thorac. Cardiovasc. Surg.: 60:661, 1970.
- 5.- Silicones As Artificial Internal Tissue and Organ Substitues.
Mullison, E,Q
Ann. N.Y. Acad Sci. 120:540, 1964
- 6.- Replacement of the venae cavae with autogenous grafts Grown
in Response to Implanted Silastic.
Padula, T.E. et al.
Surg. Forum: 20:135. 1069.
- 7.- Diagnóstico y tratamiento del Glaucoma.
Becker/Schaffer Kolkner and Heteringthon Jr.
2a. Ed. VII Parte, Pags 359-447, Toray Ed. Barcelona, 1975.
- 8.- Morphology of the Connective Tissue Grown in Response to
Implanted Silicone rubber: A Ligth and Electron Microscopic
Study.
Surgery St. Louis: Vol 70 No 5 Pag 63137, May 74.
Hdez Jauregui V.M. D. Esperanza García Carlos M D. and Glez
Angulo M. D.

- 9.- A New Implant for Drainage in Glaucoma.
Moltano, A.C.B.
Brith. J. Ophthalmol., 53: 606-15, 1969.
- 10.- A New Implant for Glaucoma. Effect of Removing Implant.
Moltano A.C.B.
Brith. J. Ophthalmol., 55: 28-37, Jan. 71.
- 11.- Silastic Setons in Glaucoma Surgery
Sheridan E.B.
Angiology 20:670-75. Dec. 1969.
- 12.- Silicone Elastomer Implantation Cyclodialysis. a Negative Report.
Portney ; Davis.
Arch. Ophthalmol. :89:10-12, Jan, 1973.
- 13.- Seton Operation in Glaucoma.
Wolfe O.R. And Blaess, M.J..
Am. J.Ophth., 19:400, 1936.
- 14.- Cyclodialysis with insertion of metal implant in treatment of
Glaucoma. Preliminary report.
Troncoso, U.M.
Arch. Ophth., 23:270, 1940.