

11201
24
2ej.

UNIVERSIDAD NACIONAL AUTONOMA DE MEXICO


FACULTAD DE MEDICINA
DIVISION DE ESTUDIOS DE POSTGRADO



DIVISION DE PRAXIS Y INVESTIGACION
HOSPITAL DE ESPECIALIDADES
C. M. LA RAZA

DIVERTICULO DE MECKEL

REVISION DE
46 CASOS QUIRURGICOS



TESIS
QUE PARA OBTENER LA
ESPECIALIDAD EN ANATOMIA PATOLOGICA
PRESENTA
GUILLERMO VALERO ELIZONDO

TESIS CON
FALLA DE ORIGEN

MEXICO, D.F.

ABRIL, 1992



Universidad Nacional
Autónoma de México



UNAM – Dirección General de Bibliotecas Tesis Digitales Restricciones de uso

DERECHOS RESERVADOS © PROHIBIDA SU REPRODUCCIÓN TOTAL O PARCIAL

Todo el material contenido en esta tesis está protegido por la Ley Federal del Derecho de Autor (LFDA) de los Estados Unidos Mexicanos (México).

El uso de imágenes, fragmentos de videos, y demás material que sea objeto de protección de los derechos de autor, será exclusivamente para fines educativos e informativos y deberá citar la fuente donde la obtuvo mencionando el autor o autores. Cualquier uso distinto como el lucro, reproducción, edición o modificación, será perseguido y sancionado por el respectivo titular de los Derechos de Autor.

DIVERTICULO DE MECKEL
REVISION DE 46 CASOS QUIRURGICOS

INDICE

INTRODUCCION Y JUSTIFICACION	1
ANTECEDENTES	3
ASPECTOS EMBRIOLOGICOS Y ANATOMICOS	5
DIAGNOSTICO DEL DIVERTICULO DE MECKEL	8
CONDUCTA QUIRURGICA	9
EL DIVERTICULO DE MECKEL COMO	
ASIENTO DE OTRAS PATOLOGIAS	10
MATERIAL Y METODOS	12
FORMA DE RECOLECCION DE DATOS	13
HALLAZGOS	14
TABLAS Y GRAFICAS	16
COMENTARIOS Y CONCLUSIONES	21
BIBLIOGRAFIA	24

D I V E R T I C U L O D E M E C K E L

REVISION DE 46 CASOS QUIRURGICOS.

INTRODUCCION Y JUSTIFICACION

El divertículo de Meckel se produce por una falla en la obliteración de la porción intestinal del conducto onfalo-mesentérico (también llamado conducto vitelino), constituyendo por lo tanto, un ejemplo de malformación congénita del tubo digestivo, la cual, en condiciones normales no presenta ninguna manifestación; sin embargo, cuando es asiento de alguna complicación, es capaz de producir un cuadro abdominal generalmente agudo, potencialmente mortal, que facilmente se confunde con cualquiera de las causas mas frecuentes de abdomen agudo.

Por otro lado, sigue siendo controvertida la actitud quirúrgica más adecuada cuando esta alteración se encuentra al realizar una cirugía abdominal por cualquier otra causa y directamente no presenta ninguna complicación; en tal caso, ¿ se deberá efectuar la diverticulectomía de Meckel, además de la cirugía principal ?.

En el presente estudio se revisan 46 casos de divertículo de Meckel, prestando mayor atención a las características histopatológicas en general y a aquellas que directamente hayan sido determinantes en la indicación de la cirugía.

También se hace una revisión exhaustiva del tema con objeto de recalcar sus características específicas, que permiten distinguirlo de otros divertículos e incluso de una duplicación intestinal. Para lo anterior, se comentan ampliamente sus aspectos embriológicos, fisiológicos, anatómicos e histológicos.

Asimismo, se revisa en la literatura la patología más frecuente de que ha sido asiento esta malformación y se hace una recopilación de los aspectos más relevantes o poco conocidos relacionados con ella.

Por último, y tomando en cuenta que esta entidad existe en nuestro medio y representa un riesgo para el paciente, se considera importante transmitir en este documento nuestra experiencia y la de otros autores, con objeto de mejorar la calidad de la atención médica, ayudando a normar una conducta quirúrgica mejor fundamentada.

ANTECEDENTES

El divertículo de Meckel es la anomalía congénita más frecuente del tracto gastrointestinal, encontrándose en un 0.2 a 3 % de todas las autopsias, mostrando un franco predominio en el sexo masculino por una relación de 2:1 (16, 40).

Ha habido quien se refiere a él como la enfermedad de los 2: afecta al 2% de la población, asienta a 2 pies (61 cms.) de la válvula ileocecal, mide 2 cms. de largo, afecta a hombres 2 veces más que a mujeres y puede tener dos tipos de tejido ectópico (gástrico y pancreático) (34).

La primera descripción registrada de esta alteración se atribuye a Fabricius Hildanus en 1598 (8,17), existiendo registros posteriores por Lavater (1672), Littre (1700), quien lo describe como parte del contenido de un saco herniario inguinal (Hernia de Littre) y Ruysch (1701) (11).

En 1769, Morgagni reconoce su origen congénito, pero es hasta el siglo siguiente, en el año 1809, cuando se establece su origen embrionario a partir del saco vitelino por Johan Friederich Meckel, como se menciona en su libro "Ueber die Divertikel und Darm Kanal" (11).

En 1898, Kuttner describió obstrucción del intestino delgado secundaria a invaginación de este divertículo. En 1904, Salzer encontró mucosa gástrica aberrante con ulceración de la mucosa ileal adyacente.

En 1915, Gramen describió la diverticulitis de Meckel como simuladora de apendicitis aguda. Y desde 1963 (Weinstein) se han reportado casos de neoplasias en este tipo de divertículo (40).

Durante las primeras semanas del embrión, el techo ventral del saco vitelino constituye el revestimiento dorsal del primordio intestinal primitivo. Con el crecimiento, el intestino primitivo se separa del saco vitelino. El área de comunicación se angosta, alarga y se convierte en el conducto onfalomesentérico o vitelino que une al saco vitelino con el tracto intestinal en la unión del intestino anterior y posterior. La atrofia y obliteración de este conducto ocurre normalmente entre la quinta y séptima semana, cuando la función de la placenta reemplaza al saco vitelino como una fuente de nutrición para el feto. Normalmente a la octava semana de gestación ya no se encuentra el conducto (10).

El aporte sanguíneo del conducto vitelino es por un par de arcos ventrales de la aorta abdominal (arterias vitelinas). En el desarrollo normal, la arteria izquierda involuciona y la derecha da lugar a la arteria mesentérica superior. El divertículo de Meckel recibe su aporte sanguíneo por un remanente de la arteria vitelina, usualmente una rama de la arteria mesentérica superior que corre en un mesodivertículo característico.

Ocasionalmente se puede observar un remanente de la arteria vitelina opuesta, que será vista como una banda fibrosa mesodiverticular separada del mesenterio (40).

Aunque también se han descrito remanentes de la arteria y vena vitelinas derechas, formando una banda mesodiverticular (35) y también se ha reportado el hallazgo de una banda mesodiverticular constituida únicamente por tejido adiposo (38).

Pueden ocurrir 4 variantes:

- 1) un canal completo entre el intestino delgado y el ombligo que permite incluso el paso de heces (fístula onfalo-mesentérica ó vitelina).
- 2) persistencia de la porción umbilical o intestinal (el divertículo de Meckel se forma cuando persiste esta última).
- 3) formación de un quiste a tensión en la porción intermedia del canal (quiste vitelino).
- 4) formación de un quiste a tensión a manera de cordón residual, conteniendo vasos umbilicales que se extienden del intestino delgado al ombligo (16).

El divertículo de Meckel es un divertículo verdadero (o congénito), ya que contiene todas las capas del intestino delgado normal: mucosa, lámina propia, muscularis mucosae, submucosa, muscular interna, muscular externa y serosa (17,40). Generalmente se localiza a 50-75 cms. de la válvula ileocecal y casi siempre se encuentra en el borde antimesentérico, pero excepcionalmente es visto por el borde mesentérico (5,16).

Actualmente es cuestionable la existencia de más de un divertículo de Meckel en la misma persona, sin embargo existe un reporte de Carlson (1935) de un feto con dos divertículos de Meckel típicos, antimesentéricos, situados a 50 y 70 cms. de la válvula ileocecal (12).

Se ha descrito el aumento en la frecuencia del divertículo de Meckel en individuos nacidos con otras malformaciones congénitas, especialmente exoftalmos, atresia esofágica y anorrectal (20), sin embargo, esto no ha sido apoyado por otros autores.

DIAGNOSTICO DEL DIVERTICULO DE MECKEL

Tradicionalmente el diagnóstico de divertículo de Meckel, sobre todo cuando se encuentra complicado es difícilmente sospechado antes de la intervención quirúrgica, ya que la sintomatología es muy similar a un cuadro de apendicitis aguda, sin embargo, actualmente con la ayuda de modernas técnicas de radioisótopos, como el uso de Tecnecio 99 metaestable pertecnetato, que es capaz de detectar la presencia de tejido gástrico, ha sido posible diagnosticar en forma preoperatoria el divertículo de Meckel (25), aunque parece ser que este método es más sensible en la edad pediátrica, y al igual que la mayoría de los auxiliares de diagnóstico, se han presentado falsos positivos y falsos negativos (22).

Sin embargo, se reportan casos donde gracias a este moderno estudio de medicina nuclear, se ha logrado controlar el cuadro agudo de sangrado por úlcera péptica en un divertículo de Meckel con la administración de cimetidina, para intervenir quirúrgicamente una vez que el paciente se encuentra en mejores condiciones (14).

CONDUCTA QUIRURGICA

El punto más discutido en torno al divertículo de Meckel, es en relación a la conducta quirúrgica más adecuada cuando se trata de un hallazgo incidental y no muestra patología aparente.

Algunos autores consideran conveniente su extirpación (3,23), mientras que otros se inclinan a no tocarlo (30), y un tercer grupo opina que si se trata de un niño lo mejor es extirparlo, no así cuando es un adulto (1,2).

Independientemente de esto, algunos autores han sugerido que la diverticulectomía de Meckel se encuentra contraindicada en presencia de inflamación aguda de otros órganos abdominales (5).

Se dice que clinicamente el divertículo de Meckel tiene la capacidad de comportarse como un segundo apéndice ileocecal, pero la mortalidad es mayor en el primero, así como la necesidad de una intervención quirúrgica urgente (4).

Tradicionalmente las alteraciones que se encuentran en el divertículo de Meckel corresponden o son secundarias a procesos inflamatorios primarios inespecíficos o como consecuencia de una úlcera péptica por la presencia de tejido gástrico heterotópico, sin embargo se han reportado casos de enteritis regional (18), inflamación aguda primaria de tejido pancreático heterotópico asociado a necrosis grasa (32) y ultimamente se ha identificado la presencia de *Campylobacter pylori* como causante de cuadros de diverticulitis (26).

También se refieren casos aislados de neoplasias primarias del divertículo de Meckel, principalmente carcinoides (7,16,21), leiomiomas (33,41), leiomioma (36), melanoma maligno (37), linfoma (6) e incluso: fibroma, hemangioma, hemangioma cavernoso, lipoma, neurinoma, neurofibroma y otros sarcomas (38).

Asimismo, ha sido asiento de curiosidades científicas como casos aislados donde ha constituido un hallazgo radiológico debido a calcificación de su pared (34), o

presencia de cálculos (enterolitos) en su interior (13,15). Obstrucción intestinal por trombos sanguíneos secundarios a sangrado del divertículo en pacientes con leucemia aguda (24), gangrena del divertículo de Meckel secundaria a la administración de tabletas de hierro (29), síndrome de asa ciega por un gran divertículo de Meckel que ocasionaba problemas de mala absorción (13), perforación por áscaris lumbricoides (9) y endometriosis en la pared del divertículo (18,19).

De igual forma, existe el reporte de un caso de divertículo de Meckel del que se originaba un pólipo que hacía protrusión hacia su luz y estaba cubierto por áreas de mucosa gástrica heterotópica y en el centro contenía tejido pancreático (12).

MATERIAL Y METODOS

Se revisaron 69,503 estudios quirúrgicos, que corresponden a aquellos recibidos durante el periodo comprendido del 1-enero-81 al 31-diciembre-85, en el Servicio de Anatomía Patológica del Centro Médico la Raza del Instituto Mexicano del Seguro Social, siendo este un centro de concentración de tercer nivel de atención médica, que abarca todas las áreas de especialidad médica a excepción de Gineco-Obstetricia. Se seleccionaron aquellos estudios que correspondían al diagnóstico de divertículo de Meckel, encontrando un total de 46 casos. De cada caso se obtuvieron las preparaciones histológicas correspondientes, teñidas con el método de Hematoxilina y Eosina y en aquellos que se consideró conveniente, se practicaron tinciones especiales de acuerdo al tipo de patología en particular.

Con objeto de unificar criterios, todos los casos fueron revisados al microscopio óptico nuevamente, obteniendo la mayor cantidad posible de información, complementándose incluso en aquellos en que inicialmente se hubiera omitido algún dato.

La información obtenida de esta manera fué vertida en hojas de recolección de datos, junto con los antecedentes clínicos de importancia en relación al padecimiento, de acuerdo a la siguiente forma:

FORMA DE RECOLECCION DE DATOS

NOMBRE DEL PACIENTE _____

NUMERO DE CEDULA _____

HOSPITAL DE PROCEDENCIA _____

SEXO _____

EDAD _____

NUMERO DEL ESTUDIO _____

NUMERO PROGRESIVO _____

SIGNOS Y SINTOMAS _____

DIAGNOSTICO PREOPERATORIO CLINICO _____

DIAGNOSTICO PREOPERATORIO RADIOLOGICO _____

PADECIMIENTOS ASOCIADOS _____

COMPLICACIONES DEL DIVERTICULO DE MECKEL

DETECTADAS DURANTE LA CIRUGIA _____

TAMAÑO DEL DIVERTICULO _____

DISTANCIA DEL DIVERTICULO A LA VALVULA

ILEOCECAL _____

CARACTERISTICAS MACROSCOPICAS _____

INTERPRETACION HISTOLOGICA _____

OBSERVACIONES _____

HALLAZGOS

De los 46 casos estudiados, se concluyó que uno de ellos (el caso no. 35), correspondía en realidad a una duplicación intestinal, ya que no hubieron elementos anatómicos definitivos que apoyaran el diagnóstico de divertículo de Meckel en el borde mesentérico, por lo que el universo de estudio quedó integrado por 45 casos.

Se encontró que en 14 casos el divertículo 'fué en realidad un hallazgo y en los 31 restantes, estuvo participando en mayor o menor grado en las manifestaciones clínicas que indicaron la cirugía.

28 de los casos (62.2 %) estuvieron comprendidos en la edad pediátrica (menores de 16 años) y 17 (37.8 %) en edad adulta y de acuerdo a esta división por edades, 7 de los divertículos considerados como hallazgo quedaron en edad pediátrica y 7 en edad adulta [cuadro 1].

Correspondieron al sexo masculino 33 casos (73.3 %) y al femenino 12 casos (26.7 %) [cuadro 2].

En 16 casos (35.6 %) no se encontraron alteraciones histo-patológicas significativas (14 que fueron considerados como hallazgo y 2 en que el divertículo participó en la producción de oclusión intestinal), y los 29 restantes (64.4 %) presentaron algún tipo de complicación, haciéndose notar que la edad pediátrica fué la que presentó mayor frecuencia de complicaciones, ya que de

los 28 casos pediátricos, 21 (75 %) se encontraron complicados, en tanto que en la edad adulta, aproximadamente la mitad presentó alguna complicación del divertículo de Meckel [cuadro 3].

De acuerdo al tipo de complicación, la diverticulitis aguda ocupó el primer lugar con 28 casos (62.2 %), seguida de: peritonitis aguda (20 casos), ulceración (12 casos, de los cuales 3 estuvieron asociado a úlcera péptica), necrosis hemorrágica (12 casos), perforación (9 casos), vólvulos (8 casos), necrosis isquémica (5 casos) e invaginación (3 casos) [cuadro 4].

Se encontró tejido heterotópico en 21 casos (46.7 %), de los cuales, uno tenía dos tejidos diferentes (tejido pancreático sin islotes y mucosa indiferenciada) y otro 3 tejidos diferentes (mucosa gástrica, pilórica y tejido pancreático). En total, se encontró: mucosa gástrica en 16 casos (35.5 %), tejido pancreático en 4 casos (8.8 %), mucosa pilórica en 2 (4.4 %) y mucosa indiferenciada también en 2 casos (4.4 %) [cuadro 5].

Como alteraciones aisladas se encontró: banda mesodiverticular en 6 casos (13.3 %), persistencia del conducto onfalomesentérico en 2 casos (4.4 %) y diverticulitis xantogranulomatosa en 1 caso (2.2 %).

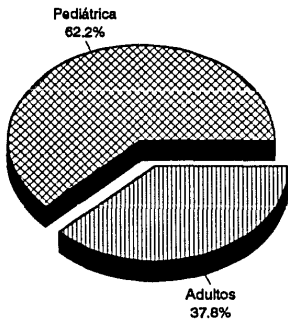
La manifestación clínica referida con mayor frecuencia fue la oclusión intestinal en 10 casos (22.2 %) y posteriormente sangrado de tubo digestivo bajo en 5 casos (11.1 %).

Frecuencia por edad

Edad	No. casos	Por ciento
Pediátrica	28	62.2
Adultos	17	37.8

Tabla 1

Frecuencia por edad



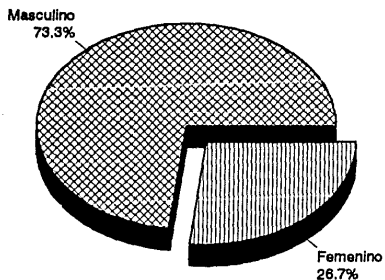
Gráfica 1

Frecuencia por sexo

Sexo	No. casos	Por ciento
Masculino	33	73.3
Femenino	12	26.7

Tabla 2

Frecuencia por sexo



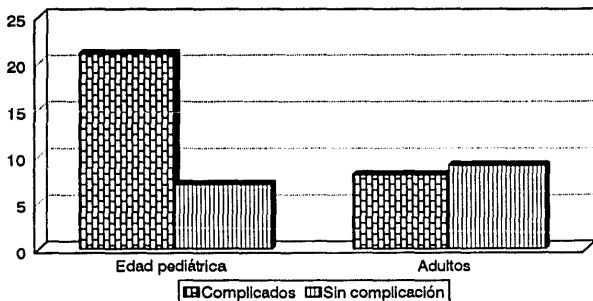
Gráfica 2

Complicaciones por edad

	Complicados	%	No complicados	%
Edad pediátrica	21	46.7	7	15.5
Adultos	8	17.8	9	20.0
Total	29	64.5	16	35.5

Tabla 3

Complicaciones por edad



Gráfica 3

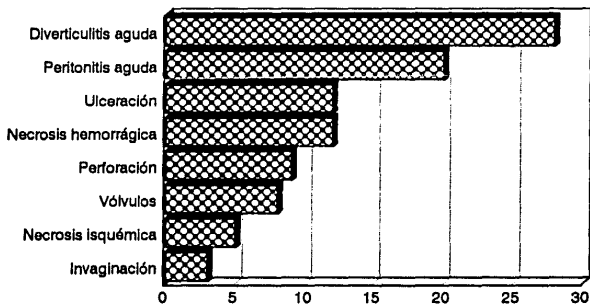
81

Tipos de complicación

Tipo	No. de casos	Por ciento
Diverticulitis aguda	28	62.2
Peritonitis aguda	20	44.4
Ulceración	12	26.6
Necrosis hemorrágica	2	26.6
Perforación	9	20.0
Vólvulos	8	17.7
Necrosis isquémica	5	11.1
Invaginación	3	6.6

Tabla 4

Tipos de complicación



Gráfica 4

Tejido heterotópico

Tejido	Frecuencia	Por ciento
Sin tejido	24	53.3
Mucosa gástrica	16	35.5
Páncreas	4	8.8
Mucosa pilórica	2	4.4
Mucosa indiferenciada	2	4.4

Tabla 5

Tejido heterotópico

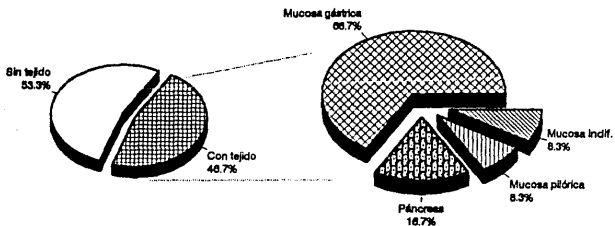


Gráfico 5

el

COMENTARIOS Y CONCLUSIONES

De acuerdo a lo referido en la literatura y a los resultados del presente análisis, se encontró un predominio en el sexo masculino con una relación de 3:1 en el análisis global, siendo de 2:1 en la edad adulta y 4:1 en la edad pediátrica.

De los 28 casos que se encontraron en edad pediátrica, solo 7 eran hallazgos, por lo tanto el 75 % presentaban alguna complicación, en tanto que en la población adulta solo el 41 % presentaron alteraciones, o sea, casi la mitad que en la población pediátrica.

Por otro lado, los que se complicaron del sexo masculino estuvieron más relacionados con la presencia de tejido heterotópico a diferencia del sexo femenino en que la mayoría de los complicados no tuvieron tejido heterotópico.

En el sexo masculino predominó el grupo pediátrico con 22 casos en comparación con el grupo adulto de 11 casos. En el sexo femenino no hubo un franco predominio por grupo de edad, sin embargo en este sexo la mayoría de los casos se encontraron complicados ya que de los 12 en total únicamente 2 no presentaron alteraciones, por lo que se insiste en la remoción quirúrgica del divertículo de Meckel como hallazgo incidental en la población pediátrica, más aún si es del sexo femenino y en cambio, mantener una conducta

conservadora cuando se trate de un adulto y no presente alteración aparente.

En lo que respecta al tamaño del divertículo, no se le encontró relación con complicación, presencia de tejido heterotópico, e incluso ni con la edad ni el sexo.

Como se mencionó previamente, uno de los casos se descartó del estudio por no reunir los requisitos necesarios para considerarlo como divertículo de Meckel en el borde mesentérico, haciendo incapié en que si no se encuentra por lo menos vestigios del conducto vitelino, no es posible sustentar este diagnóstico en dicha localización, por lo que estos casos deberán ser considerados como duplicación intestinal mientras no se demuestre lo contrario.

Asimismo no deberá hablarse de dos divertículos de Meckel en un mismo paciente si no se encuentran por lo menos remanentes del conducto vitelino en cada uno de ellos.

En el presente estudio no se encontraron neoplasias asociadas al divertículo de Meckel, pero como caso aislado se podría mencionar la presencia de inflamación xantogranulomatosa, como una aportación al espectro de alteraciones que puede acompañar a esta entidad.

Se encontró banda mesodiverticular en 6 casos y todos ellos se asociaron a diverticulitis aguda, correspondiendo 5 a la población pediátrica y uno a la adulta; sin embargo, de alguna forma podría ser otro parámetro para predecir el comportamiento de un divertículo de Meckel además de la edad y el sexo.

comportamiento de un divertículo de Meckel además de la edad y el sexo.

Alrededor de la mitad de los casos muestran tejido heterotópico y fundamentalmente formado por mucosa gástrica y páncreas. Solo en raras ocasiones otros tejidos.

BIBLIOGRAFIA

1. BASTIEN J., LECONTE P. and LECONTE D.. Management of Meckel's diverticulum of fortuitous discovery. *J Chir (Paris)* 1985, May;122(5):311-4.
2. C. E. LEIJONMARCK, KERSTIN BONMAN-SANDELIN, J. FRISELL and L. RAF.. Meckel's diverticulum in the adult. *Br J Surg*, 1986, Feb;73:146-149.
3. CONSTANTINE ALEXANDER MICHAS, MD., SHELDON ERVIN COHEN, MD. & EARL F. WOLFMAN Jr., MD.. Meckel's diverticulum. Should it be excised incidentally at operation ?. *Am J Surg*, 1975, Jun;129:682-685.
4. CORREA, ARIAS STELLA, PEREZ TAMAYO y CARBONEL. Texto de Patología. La Prensa Médica Mexicana. Seg. Ed. p. 628.
5. D. ALAN AUBREY, MD.. Meckel's diverticulum. A review of sixty-six emergency Meckel's diverticulectomies. *Arch Surg*, 1970, Feb;100:144-146.
6. DABBAGH A. I. and SALIH S. A.. Primary lymphoma of Meckel's diverticulum: a case report. *J Surg Oncol* 1985, Jan;28(1):1920.
7. DORIS H. B. PALVIO, MD., ERIK STEEN KRISTENSEN, MD. and ERLING FALK, MD.. Intestinal ischemia due to vascular elastosis caused by metastasizing carcinoid tumor of Meckel's diverticulum. *Dis Col & Rect*, 1985, Oct; 28(10):746-748.
8. EUGENE C. WEINSTEIN, MD., JAMES C. CAIN. MD., and WILLIAM H. REMINE, MD.. Meckel's diverticulum: 55 years of clinical and surgical experience. *JAMA* 1962, Oct;182(3):251-253.
9. HANGLÖÖ VK et. al. Primary ascaridial perforations of small intestine and Meckel's diverticulum. *Indian J Gastroenterol* 1990, Oct;9(4):287-8.
10. HANSEL M. DeBARTOLO JR. MD. & JONATHAN A. VAN HEERDEN MD.. Meckel's diverticulum. *Ann Surg*, 1976, Jan;183(1): 30-33.
11. J. E. CASAL NUÑEZ, L. M. OYANGUREN BARATAS, F. GOMEZ BELTRAN y F. DIEZ CABALLERO LASHERAS. Divertículo de Meckel sintomático. *Rev Clin Esp* 1980;159(1):33-36.
12. J. M. WYNNE and R. HERMAN. A Meckel's diverticulum incorporated into the lumen of the proximal bowel. *J Pediatr Surg*, 1982, Aug;17(4):422-423.

13. JOHN A. SAVINO, MD.. Malabsorption secondary to Meckel's diverticulum. Am J Surg, 1982, Nov;144:588-592.
14. JOHN C. COLLINS Jr., MD.. Hemorrhage from a Meckel's diverticulum. Arch Surg, 1980 Jan;115:83-84.
15. JOHN J. VICO, MD., JEROMES S. NOSANCHUK, MD.. Calculi in Meckel's diverticulum. Arch Pathol Lab Med, 1982, Apr;106:206-207.
16. JOHN L. DOYLE, MD., and A. O. SEVERANCE, MD.. Carcinoid tumours of Meckel's diverticulum. Cancer 1966, Nov;19(11):1591-1593.
17. JOHNNY E. BRIAN Jr., MD. and J. MICHAEL STAIR, MD.. Noncolonic diverticular disease. Surg Gynecol Obstet 1985, Aug;161(2):189-195.
18. KWAN K. WON, MD.. Endometriosis, mucocele and regional enteritis of Meckel's diverticulum. Arch Surg, 1969, Feb;98:209-121.
19. LOUIS M. HONORE, MB.. Endometriosis of Meckel's diverticulum associated with intestinal obstruction - a case report. Am J Proctol Gastroenterol Colon Rectal Surg, 1980, Feb;31(2):11-12.
20. M. H. SIMMS and J. J. CORKERY. Meckel's diverticulum: its association with congenital malformation and the significance of atypical morphology. Br J Surg 1980;67: 216-219.
21. MERETE NORDSTEN and STEEN BRYNITZ. Carcinoid of Meckel's diverticulum. Acta Chir Scan 1986;152:551-553.
22. MICHAEL J. SCHWARTZ, MD. and JAMES H. LEWIS, MD.. Meckel's diverticulum: Pitfalls in scintigraphic detection in the adult. Am J Gastroenterol, 1984;79(8): 611-618.
23. MICHAEL J. SOLTERO, MD. and ALEXANDER H. BILL, MD.. The natural history of Meckel's diverticulum and its relation to incidental removal. Am J Surg, 1976, Aug;132:168-173.
24. MICHAEL N. NEUSS, MD., JOHN T. GARBUTT, MD., GEORGE S. LEIGHT, MD. and JOSEPH O. MOORE, MD.. Intraluminal thrombus and bowel obstruction in acute leukemia due to bleeding Meckel's diverticulum. Am J Med, 1986, Jun;80: 1194-1195.
25. MISKOVITZ P. F. and STEINBERG H.. Diverticula of the gastrointestinal tract. DM 1982, Dec;29(3):28-30.

26. MORRIS A. et. al. *Campylobacter pylori* infection in Meckel's diverticula containing gastric mucosa. *Gut* 1989, Sep;30(9):1233-5.
27. MUNEYUKI YAMAGUCHI, MD., SETSUO YAKEUCHI, MD. & SABURO AWASU, MD.. Meckel's diverticulum. Investigation of 600 patients in Japanese literature. *Am J Surg*, 1978, Aug;136:247-249.
28. NORDBACK I. and MATIKAINEN M. Secondary appendicitis - a sign of some other intra-abdominal inflammation. *Ann Chir Gynecol* 1985;74(3):134-136.
29. P. V. WALSH. Slow-release iron tablet and gangrene of Meckel's diverticulum. *Br J Clin Prac* 1980, Aug;34(8-9):258.
30. PICKARD M. A. and SIMPSON C. J.. Meckel's diverticula in an adult surgical unit, eleven years experience. *Scott Med J* 1985, Jul;30(3):175-176.
31. ROBERT B. RUTHERFORD, MN. and DAVID R. AKERS, MD. Meckel's diverticulum: A review of 148 pediatric patients, with special reference to the pattern of bleeding and to mesodiverticular vascular bands. *Surgery*, 1966 Apr;59(4):618-626.
32. ROBERT H. TAYLOR, MD. and DAVID A. OWEN, MB.. Acute inflammation of pancreatic tissue in a Meckel's diverticulum. *Can J Surg* 1982, Nov;25(6):656-7.
33. SAADIA R. and DECKER G. A.. Leiomyosarcoma of Meckel's diverticulum: a case report and review of the literature. *J Surg Oncol* 1986, Jun;32(2):86-88.
34. SAMUEL D. VAN LANDINGHAM., RICHARD E. SYMMONDS Jr. MD.. Calcification of Meckel's diverticulum. *Arch Surg*, 1982, Feb;117:248.
35. SHINICHIRO MIYOSHI, MASAHITO IKEDA, TETSUO KIDO, YASUO MATSUDA, RYUZO FUKADA, KUNIYA NAKAJIMA and YOYOHIRO IZUKURA. Abnormal persistence of the right vitelline vein. *J Pediatr Surg* 1984, Apr;19(2):204-205.
36. STEPHEN L. BLAMEY and SIMON D. S. WOODS. Leiomyoma of Meckel's diverticulum. *Med J Aust*, 1986, Sep 1;145(5): 232-234.
37. TED BLOCH, MD., EDUARDO TEJADA, MD. and CHERYL CRODHECKER, BS.. Malignant melanoma in Meckel's diverticulum. *Am J Clin Pathol*, 1986;86:231-234.

38. URIAS A. ALMAGRO, MD. and LIEF ERICKSON Jr., MD.. Fibroma in Meckel's diverticulum: A case associated with axial and ileal volvulus. Am J Gastroenterol 1982;77(7):477-80.
39. VICENC ARTIGAS, MD., RICARD CALABUIG, MD., FRANCESC BADIA, MD. et. al.. Meckel's diverticulum: value of ectopic tissue. Am J Surg, 1986, May;151:631-634.
40. WILLIAM C. MACKEY, MD. and PETER DINEEN, MD.. A fifty year experience with Meckel's diverticulum. Surgery Gynecology & Obstetrics, 1983 Jan;156:56-64.
41. YARON NIV, MD., SUBCHI ABU-AVID, MD., CHAIM KOPELMAN, MD. and MATATIAHU, MD.. Torsion of Leiomyosarcoma of Meckel's diverticulum. Am J Gastroenterol, 1986, Apr;81(4):289-291.

ESTA TESIS NO DEBE
SER REPRODUCIDA SIN EL
CONSENTIMIENTO DE LA UNIVERSIDAD