

11234



**UNIVERSIDAD NACIONAL  
AUTONOMA DE MEXICO**

41  
2ej

**FACULTAD DE MEDICINA**  
División de Estudios de Posgrado  
Hospital Central Sur de Concentración Nacional  
Petróleos Mexicanos

**"TRATAMIENTO DEL EDEMA MACULAR DIABETICO  
CON DOS TIPOS DE ARGON LASER"**

TESIS CON  
FALLA DE ORIGEN

**T E S I S**

Que para obtener la Especialidad en  
**OFTALMOLOGIA**  
presenta  
**DRA. ROSA ELENA KIRSCH SANCHEZ**



México, D. F.

1992



Universidad Nacional  
Autónoma de México



## **UNAM – Dirección General de Bibliotecas Tesis Digitales Restricciones de uso**

### **DERECHOS RESERVADOS © PROHIBIDA SU REPRODUCCIÓN TOTAL O PARCIAL**

Todo el material contenido en esta tesis está protegido por la Ley Federal del Derecho de Autor (LFDA) de los Estados Unidos Mexicanos (México).

El uso de imágenes, fragmentos de videos, y demás material que sea objeto de protección de los derechos de autor, será exclusivamente para fines educativos e informativos y deberá citar la fuente donde la obtuvo mencionando el autor o autores. Cualquier uso distinto como el lucro, reproducción, edición o modificación, será perseguido y sancionado por el respectivo titular de los Derechos de Autor.

## I N D I C E

I.-	INTRODUCCION .....	1
	1.- Antecedentes.....	2
	2.- Definición del problema.....	10
	3.- Justificación.....	11
II.-	OBJETIVOS.....	ii
III.-	HIPOTESIS.....	11
IV.-	METODOLOGIA	
	1.- Diseño de la investigación.....	12
	2.- Definición de la entidad nosológica.....	12
	3.- Definición de la población objetivo.....	12
	4.- Características de la población.....	12
	a).- Criterios de inclusión.....	12
	b).- Criterios de exclusión.....	13
	c).- Criterios de eliminación.....	13
	d).- Ubicación espacio-temporal.....	13
	5.- Definición de variables.	
V.-	PROCEDIMIENTO DE RECOLECCION DE DATOS.....	14
VI.-	RESULTADOS.....	15
VII.-	DISCUSION.....	21
VIII.-	CONCLUSIONES.....	21
IX.-	ANEXOS.....	24
X.-	REFERENCIAS BIBLIOGRAFICAS.....	32

## 1.- INTRODUCCION

Actualmente una de las principales causas de ceguera en el mundo occidental es la retinopatía diabética; es bien conocido que el edema macular junto con las hemorragias vitreas y el desprendimiento traccional de la retina son el factor por el cual se produce la mayor pérdida de la visión.

La diabetes mellitus tiene una distribución universal que afecta entre el 1.5 al 1.7 de la población en general y una de sus principales complicaciones es la retinopatía diabética, que es la principal causa de ceguera entre las edades de 30 años a 65 años (1.2).

Tanto la retinopatía diabética como el edema macular tienen una relación directa con la edad con una frecuencia mayor entre los 50 a 65 años y el tiempo de evolución de la diabetes con un promedio de 15 años (1).

Con el avance de las técnicas de exploración y por medio de la fluorangiografía retiniana se ha podido documentar la presencia y el tipo del edema macular.

Universalmente aceptado, sin duda alguna, ha sido que el tratamiento de la retinopatía diabética y del edema macular es mediante la fotocoagulación inicialmente con el arco de Xenón utilizado por primera vez en 1949 por Gerd Meyer Schwickerath y actualmente con el láser de argón.

Usado por primera vez en 1965 por F.A.L'Esperance Jr. (12).

## 1.- ANTECEDENTES.

Existen estudios recientes que han demostrado que la fotocoagulación es beneficiosa en el control de la pérdida visual ocasionada por el edema macular diabético (3.11) de tal forma que se han desarrollado diferentes técnicas para su control siendo en estos momentos la disposición de las quemaduras en forma de "rejilla" la más aceptada (12).

Para este efecto se han utilizado diferentes longitudes de onda de rayo láser y diferentes tipos de emisión del mismo: éste es derivado del argón o del kriptón (12).

Se sabe que la absorción de energía producida por el rayo láser, se debe a los pigmentos oculares como son la melanina que se encuentra en las células del epitelio pigmentario de la retina y de la coroides, la hemoglobina y el pigmento xantófilo que es un pigmento amarillo presente en las capas internas de la mácula. (12.13).

Por otra parte también es sabido que las longitudes de onda que se alejan del azul (455 Nm), tienden a producir las quemaduras más cerca de la coroides y del epitelio pigmentario.

En el edema macular diabético (EMD), la alteración es fundamentalmente intraretiniana, por lo que sería recomendable utilizar una longitud de onda que produjera quemaduras intraretinianas, por supuesto empleando niveles de energía lo más bajo posible.

Aunque no se conoce con exactitud durante cuánto tiempo

persiste el efecto benéfico de la fotocoagulación, este procedimiento se ha convertido en el tratamiento de elección primario y temprano del edema macular diabético, en los centros hospitalarios que se dedican al control de la diabetes en el mundo.

Desde 1950 se han llevado a cabo estudios multicéntricos para establecer la utilidad del tratamiento temprano del edema macular diabético (7).

Sin duda, estos estudios presentan un avance significativo, ya que se ha demostrado la posibilidad de modificar la historia natural de la enfermedad mediante la fotocoagulación (16).

Aunque no se conoce con exactitud durante cuanto tiempo persiste el efecto benéfico de la fotocoagulación, este procedimiento se ha convertido en el tratamiento de elección, del edema macular diabético (17).

La fotocoagulación fue originalmente empleada por Ger Meyer Schwickerat con arco de xenón en 1949 y hasta 1965 se usó láser de argón en el tratamiento de enfermedad vascular oftalmológica (15).

En 1969 Little y Zweng inician sus estudios clínicos fotocoagulando con láser de argón, y a partir de ellos se aceptó casi universalmente el procedimiento lo que condujo a la comercialización de una gran variedad de marcas en los equipos de láser de argón, aunque se inició a partir de 1971 (15).

De igual forma y a la luz de la experiencia obtenida por muchos grupos dedicados a este tratamiento, se idearon diferentes

esquemas en la forma de colocar las quemaduras aceptándose en este momento como la más adecuada la llamada en "rejilla".

Es sabido que la energía contenida en el láser será mayormente absorbida por algunos pigmentos, es sabido que en el área macular existe una concentración mayor de pigmento xantófilo que es uno de los que más absorben dicha energía.

Por ello se ha mencionado que las enfermedades maculares deben tratarse con una longitud de onda diferente a la azul (verde, rojo, amarillo o anaranjada), ya que es la más absorbida por la xantofilina (18).

Por otra parte es sabido que las longitudes de onda que se alejan del azul tienden a producir las quemaduras más cerca de la corocoides y del epitelio pigmentario (12).

Dado que en el edema macular diabético la alteración es fundamentalmente intraretinianas, pudiera ser la mejor opción, tratarlo con una longitud de onda que tenga en la retina como su sitio primario de quemadura (21).

## FISIOPATOLOGIA

La diabetes mellitus es una enfermedad multifactorial de distribución universal.

Una de las complicaciones más importantes es la microangiopatía que a su vez producirá la retinopatía diabética (1,2,3).

Los cambios que se presentan en la retinopatía diabética parecen ser consecuencia de la hipoxia de la retina e incluyen

cambios arteriales, venosos e intraretinianos ya sean vasculares o no; (4,6) pueden ser valorados tanto por las observaciones oftalmoscópicas como por medio de estudios fluorangiográficos de la retina (1,2).

Los cambios maculares son la complicación más frecuente en la retinopatía diabética siendo generalmente aceptado que las alteraciones de la barrera hematoocular interna y la isquemia, son los componentes más importantes del EMD en la retinopatía diabética (1,2,4) y que oftalmoscópicamente se caracterizan por la presencia de edema y exudados duros que producen las imágenes denominadas estrella macular y maculopatía circinada.

La arcada perifoveal de la cual depende el funcionamiento de la fovea y parafovea es particularmente vulnerable al cierre capilar (1,10).

El edema macular diabético se presenta como consecuencia del rompimiento de la barrera hematoocular interna que ocasiona el paso del líquido originado en las zonas de hipoxia de la retina del espacio intravascular, intracelular o intersticial (1,2,4).

El edema macular puede ser clasificado en :

- a).- Edema focal o localizado.
- b).- Edema difuso.
- c).- Edema quístico o cistoide.

a).- Edema macular localizado.

Se presenta por acúmulo de un punto filtrante, es de presentación temprana y disminuye la visión central cuando afecta



la foveola.

Este tipo de edema macular se puede clasificar en dos estadios:

- 1.- Sin afectación visual
- 2.- Con franca manifestación visual reversible

b).- Edema difuso

Se sabe que la presencia de múltiples puntos de filtración, por aumento en la permeabilidad de los capilares perifoveales, con la formación de microquistes es reversible.

c).- Edema quístico o cistoide

Este estadio es la evolución natural del edema difuso y es debido alacúmulo de líquido en espacios pseudoquísticos, con consecuente degeneración de los elementos visuales, formación de macroquistes y daño irreversible al funcionamiento macular.

#### **EDEMA MACULAR DIABÉTICO CLINICAMENTE SIGNIFICATIVO**

El edema macular diabético clinicamente significativo se caracteriza por la presencia clínica de : Pseudoexudados colonosos, arrosamiento venoso, hemorragias, anomalías microvasculares intraretinianas (AMIR), y la presencia de microaneurismas.

Cuando estos cambios se presentan en el área macular ocasionan que la visión central disminuya en forma acelerada y generalmente irreversible.

Además de la disminución de la agudeza visual central se presentan otras manifestaciones clínicas como son: heteropatía macular ( por desprendimiento macular), Metamorfopsias y diplopia.

#### **CLASIFICACION DE LA RETINOPATIA DIABETICA UTILIZADA EN ESTE ESTUDIO.**

Existen varias clasificaciones de la retinopatía diabética, la primera descrita fue por Hirschberg en 1991 (14).

Actualmente la más utilizada desde 1969 es la de Little Zweng quienes la propusieron de la forma siguiente:

- Grado I .- Retinopatía diabética no proliferativa.
  - a).- Sin edema macular
  - b).- Con edema macular localizado.
  - c).- Con edema macular difuso.
- Grado II .- Retinopatía diabética con proliferación en plano retiniano.
- Grado III .- Retinopatía diabética con proliferación a vítreo.
- Grado IV .- Retinopatía diabética proliferativa más proliferación de tejido glial.

## **CLASIFICACION CLINICA DE LA MACULOPATIA DIABETICA**

En la maculopatía diabética se presentan cambios similares, a los encontrados en la retinopatía diabética esto es, lesiones microvasculares, edema, exudados, hemorragias e isquemia.

Clinicamente se manifiesta con disminución de la agudeza visual y alteración en la función macular.

**Retinopatía diabética clínica.**

**Retinopatía diabética de fondo.**

### **M A C U L O P A T I A .**

- Grado I .- Presencia de exudados, lesiones microvasculares y edema focal.**
- Grado II .- Presencia de exudados en placa, hemorragias retinianas y alteraciones en las paredes de los capilares.**
- Grado III .- Presencia de isquemia extensa, edema exudados escasos o ausentes.**

**Retinopatía proliferativa.**

## **CLASIFICACION DE SIGELMAN DE LA MACULOPATIA DIABETICA.**

- Grado I .- Maculopatía de fondo.
- Grado II .- Maculopatía de fondo con edema focal o localizado.
- Grado III .- Maculopatía de fondo con edema difuso.
- Grado IV .- Maculopatía quística o cistoide.

## **CLASIFICACION DE LA MACULOPATIA ISQUEMICA DE ACUERDO AL GRADO Y LOCALIZACION DE LOS CIERRES CAPILARES SEGUN SIGELMAN.**

- Grado I .- La presencia de un foco isquémico al rededor de la mácula sin afección de la visión.
- Grado II .- Afección de la fovea sin ataque a la arcada perifoveal.
- Grado III .- Afección de la arcada perifoveal sin parifusión y ausencia de la visión central.

### **DIAGNOSTICO**

Para poder establecer el diagnóstico del edema macular diabético, se debe tener el antecedente clínico de diabetes mellitus de larga evolución.

Deberá hacer un estudio integral del paciente, valorar los hallazgos oftalmobiomicroscópicos, fluorangiográficos, capacidad visual y exámenes de laboratorio.

L'Esperance ha hecho hincapie en que aunque

oftalmoscópicamente una retina tenga una apariencia normal solamente el estudio fluorográfico podrá demostrar con certeza dicha normalidad ya que lesiones no aparentes en la oftalmoscopia se hacen evidentes en la fluorangiografía, por ello la fluorangiografía es un método muy importante en la exploración, para poder establecer el diagnóstico detectar lesiones y fundamentar el plan de tratamiento en el edema macular diabético (10).

## 2.- DEFINICION DEL PROBLEMA.

Se sabe que dada la absorción de energía contenida en el rayo láser, por el pigmento xantófilo que se encuentra en mayores cantidades en el área macular las enfermedades maculares deben tratarse con una onda de longitud diferente a la azul (verde, rojo, amarillo o anaranjado), que es el que más se absorbe por la xantofilina.

Pero por otra parte también es sabido que las longitudes de onda que se alejan del azul tienden a producir las quemaduras más cercanas a la coroides y del epitelio pigmentario.

En el edema macular diabético (EMD), la alteración es fundamentalmente intraretiniana, por lo que sería recomendable utilizar una longitud de onda que produzca la quemadura intreretiniana, debiéndose cuidar los mínimos niveles de energía posibles.

### **3.- JUSTIFICACION**

Existe el conocimiento del sitio primario de la quemadura con las diferentes longitudes de onda; dado que la lesión del edema macular diabético (EMD) es intraretiniano sería mejor tratarlo con una longitud de onda que tenga a la retina como sitio primario de la quemadura como es la longitud de onda del azul-verde, que por otra parte, es en nuestro medio el equipo de láser que más existe.

### **II OBJETIVOS.**

Comparar la eficacia en el tratamiento del edema macular diabético (EMD), entre dos tipos de láser argón azul-verde y láser argón verde.

- a).- Determinar la mejoría en la gudeza visual en los ojos tratados.
- b).- Determinar la mejoría en el Edema Macular Diabético.
- c).- Determinar la mejoría en la función macular mediante pruebas específicas como las cartillas de Ansler e Ishihara.
- d).- Identificar efectos adversos en el tratamiento.

### **III.- HIPOTESIS.**

El tratamiento del edema macular diabético con láser azul verde será más efectivo, que el tratamiento con onda de longitud de argón verde puro.

#### **IV.- METODOLOGIA**

##### **1.- Diseño de la investigación:**

El presente es un estudio experimental, prospectivo, longitudinal y comparativo.

##### **2.- Definición de la entidad nosológica:**

El edema macular diabético se presenta como consecuencia del rompimiento de la barrera hematoocular interna que ocasiona el paso de líquido originado en las zonas de hipoxia de la retina del espacio intravascular, intracelular o intersticial.

##### **3.- Definición de la población objetivo:**

Pacientes diabéticos con edema macular diabético diagnosticado clínica y fluorangiográficamente, que acudieron a la consulta externa de oftalmología del H.C.S.C.N. de PEMEX en México D.F. desde junio de 1990 a octubre de 1991.

Dicho estudio incluyó 16 pacientes (32 ojos) ocho del sexo femenino y ocho del sexo masculino, los cuales recibieron tratamiento con fotocoagulación (rejilla) con láser de argón verde o azul-verde y con un seguimiento mínimo de ocho meses.

#### **4.- CARACTERISTICAS GENERALES DE LA POBLACION.**

##### **a).- Criterios de inclusión:**

Pacientes diabéticos con edema macular diabético (EDM) diagnosticado clínica y fluorográficamente en el servicio de oftalmología del H.C.S.C.N.

**b).- Criterios de exclusión:**

- Cualquier opacidad de los medios transparentes que impida fotocoagular adecuadamente el polo posterior (leucoma, heridas corneales, cataratas, hemovitreo).
- Paciente que no coopere satisfactoriamente.
- Paciente que no logre adecuada estabilidad del ojo.

**c).- Criterios de eliminación:**

Cualquiera que desarrolle alguna patología mencionada previamente durante el estudio o que lo abandone por cualquier causa antes de complementar el seguimiento.

**d).- Ubicación espacio-temporal:**

Pacientes diabéticos con edema macular que acudieron a la consulta externa de oftalmología del H.C.S.C.N. de PEMEX, en México D.F. con un seguimiento mínimo de 8 meses.

**5.- DEFINICION DE VARIABLES**

A todos los pacientes de dicho estudio se tomaron datos generales como:

Nombre, ficha, edad, sexo, fecha, tiempo de evolución de la diabetes mellitus, tiempo de evolución de la retinopatía diabética, agudeza visual previa al tratamiento, Amsler previo al tratamiento, Ishihara previo al tratamiento, valoración de medio transparente como son: cornea, cristalino, vítreo; promedio de glicemias y control arterial, tensión intraocular, grado de retinopatía diabética, tipo de edema macular fluorangiográficamente, tipo de longitud de onda utilizado en el tratamiento (verde o azul-verde), número de quemaduras, tiempo de



exposición, poder utilizado y controles de agudeza visuales posterior al tratamiento.

Se elaboró hoja de captación de datos, ver anexo.

#### **V.- PROCEDIMIENTO DE CAPTACION DE DATOS.**

A todos los pacientes se les realizó estudio oftalmológico completo inicial que incluyó:

- Cuantificación de la agudeza visual, que fue registrada con base en la escala de Snellen.
- Exploración de anexos, motilidad y reflejos.
- Función macular mediante cartillas de Amsler e Ishihara
- Biomicroscopia, realizada con lámpara de hendidura (Haag-Streit), tonometría por el método de aplanación.
- Fondo de ojo bajo miridiasis medicamentosa con oftalmoscopia directa, indirecta y biomicroscopia de fondo.
- Estudio fluorangiográfico con cámara de fondo topcon RTC 214, utilizando de 0.6 a 1 gr de fluoresceína sódica por vía intravenosa.
- Tratamiento utilizado fue fotocoagulación en forma de rejilla entre 60-80 quemaduras de 100 a 200 micras de diámetro, con un tiempo de exposición de 200 milisegundos con poderes de energía de 250-300 mili watts, se empleó un fotocoagulador marca Coherent modelo 920 A.
- Exámenes de laboratorio que incluyeron: glicemia, urea y creatinina.

## VI.- RESULTADOS

Se trataron 32 ojos de 16 pacientes, ocho masculinos y ocho femeninos, la edad varió de 18 a 65 años el grupo más afectado fue el de 45 a 65 años. 10 pacientes (31.2%) figura 1.

La duración promedio de la retinopatía diabética fue de 4 a 25 años, con mayor frecuencia de 13 a 16 años, figura 2, 8 pacientes (20%).

De los 16 pacientes estudiados 2 padecían diabetes mellitus tipo I (2%) y 14 tipo II (95%).

El seguimiento fue de 8 a 14 meses posterior al tratamiento con fotocoagulación (rejilla), con evaluaciones para control al mes, tres meses, seis y doce meses se presenta en la figura 3.

Se clasificaron de acuerdo a la propuesta de Little y Zweng en:

	No. de ojos (%)
Grado I	0
Grado II	24 (75%)
Grado III	6 (18.7%)
Grado IV	2 (6.2%)

figura 4.

Se agruparon en tres categorías diferentes de acuerdo al tipo de edema existente tanto clínica como fluorangiográficamente, quedando ubicados 22 de los pacientes (69%) en el grado I con edema localizado y 10 pacientes (32%) dentro del grado II con edema difuso.

El tratamiento impartido fue en 16 ojos (50%) con láser argón verde puro y 16 ojos con láser de argón azul-verde (50%).

Las agudezas visuales de los casos incluidos en este estudio varió del 20/20 a "percibe luz" figura 5.

Los resultados globales de los 32 casos que recibieron tratamiento de acuerdo a su evolución fueron los siguientes se representan en la figura 6.

a.- La agudeza visual en los ojos tratados fue mejor en 8 pacientes con láser azul-verde y cinco con láser argón verde puro. Cuadro 1.

No se observaron cambios en cinco de los pacientes tratados con azul-verde y siete de los tratados con verde puro.

Cuadro 1.

Siete de los pacientes presentaron disminución de la visión de los cuales 3 fueron tratados con azul-verde. Vale la pena mencionar que hubo en 2 ojos desprendimiento de retina traccional y otro paciente desarrollo una membrana neovascular, los cuales fueron de mas difícil control metabólico, con progresión en la retinopatía e incluso uno de ellos desarrolló nefropatía diabética.

Del análisis de los resultados obtenidos se evidencian diferencias ya que ocho pacientes de los tratados con azul-verde mejoraron su agudeza visual, mientras que solamente cinco de los del grupo de verde.

Por otro lado no se logró mejoría en tres de los pacientes tratados con azul-verde y en cuatro de los tratados con verde

puro.

Se realizó prueba de  $\chi^2$  y no se detectaron diferencias estadísticamente significativas posiblemente debido a que el tamaño de la muestra es pequeña. Cuadro 2.

En 4 pacientes se encontró glaucoma y en 2 hipertensión arterial, patologías que se relacionan con la retinopatía diabética.

En relación a su control metabólico los pacientes incluidos en este estudio, se les tomó como mínimo dos glicemias durante el seguimiento.

Siete de ellos mantuvieron cifras entre 120-150 mg siete entre 160-200 mg y dos pacientes entre 210-240 como se muestra en la figura 7.

### Complicaciones

Solamente dos pacientes manifestaron la presencia de escotoma relativos, posterior a la fotocoagulación por aproximadamente tres meses y posteriormente desaparecieron.

Un paciente presentó membrana neovascular posterior a la fotocoagulación (con argón azul-verde), complicaciones que han sido descritas por otros autores (22,23,24).

En el presente estudio se observó que la evolución de la maculopatía diabética caracterizada por la presencia de edema macular después del tratamiento con fotocoagulación dependió de varios factores:

-Tiempo de evolución

**ESTA TESIS NO DEBE  
SALIR DE LA BIBLIOTECA**

- Tipo de localización
- Tipo de tratamiento impartido (verde o azul-verde).
- Control metabólico.

## DESCRIPCION DE CADA OJO TRATADO EN EL ESTUDIO.

Ojos	AV. Inicio	AV. final	Grado R.D.	Grado E.M.	Tx	Ojo	Segui mient
1	20/70	20/50	II	D	AV	Der.	8
2	20/400	20/60	II	D	V	Izq.	8
3	20/40	20/40	II	L	AV	Der.	10
4	20/40	20/50	II	L	V	Izq.	10 m
5	20/40	20/25	II	L	AV	Der.	12 m
6	20/40	20/25	II	L	V	Izq.	12 m
7	20/40	20/400	II	D	AV	Der.	14 m
8	20/40	20/100	II	D	V	Izq.	14 m
9	20/60	20/60	II	L	V	Der.	8 m
10	20/40	20/40	II	L	AV	Izq.	8 m
11	20/80	20/50	II	L	AV	Der.	10 m
12	20/70	20/60	II	L	V	Izq.	10 m
13	20/40	20/50	II	L	V	Der.	14 m
14	20/40	20/30	II	L	AV	Izq.	14 m
15	20/30	20/20	II	L	V	Der.	8 m
16	20/50	20/30	II	L	AV	Izq.	8 m

17	CD. Im.	PL	IV	D	V	Der.	14 m
18	20/400	CD	IV	D	AV	Izq.	14 m
19	20/40	20/30	II	L	V	Der.	12 m
20	20/30	20/30	II	L	AV	Izq.	12 m
21	20/70	20/300	III	D	V	Der.	12 m
22	20/25	20/40	III	D	AV	Izq.	12 m
23	20/50	20/40	III	D	AV	Der.	12 m
24	20/40	20/40	III	D	V	Izq.	12 m
25	20/20	20/20	III	D	V	Der.	12 m
26	20/20	20/20	III	D	AV	Izq.	12 m
27	20/25	20/25	II	L	V	Der.	12 m
28	20/30	20/25	II	L	AV	Izq.	12 m
29	20/30	20/30	II	L	V	Der.	12 m
30	20/30	20/25	II	L	AV	Izq.	12 m
31	20/20	20/20	II	L	V	Der.	12 m
32	20/20	20/20	II	L	AV	Izq.	12 m

Nota Pts. Número de Paciente

PL Percibe luz, CD Cuenta dedos

Grado de edema L Localizado, D difuso.

Tratamiento V Longitud de onda verde, AV Azul-Verde

## **VII.- DISCUSION.**

Desde hace varios años se han publicado una gran cantidad de trabajos que han demostrado la utilidad del tratamiento del edema macular diabético, utilizando láser de argón en longitudes de onda verde puro y disposición de las quemaduras en rejilla, para modificar la historia natural del padecimiento (9.17.21).

El objeto del presente estudio fue valorar la utilidad del tratamiento empleando longitud de onda azul-verde intentando con ello que las quemaduras se localizarán en capas más superficiales de la retina.

Los resultados muestran que si bien el tratamiento logra mejorar o estabilizar la visión en la mayor parte de los ojos tratados en aquellos que se utilizó el azul-verde hubo mejor evolución ya que la mejoría fue en ocho contra cinco ojos y la disminución en tres contra cuatro ojos.

La mayor pérdida ocurrió en el paciente número nueve que corresponde a los ojos 17-18 donde hubo desprendimiento de retina traccional. El paciente número cuatro que corresponde a los ojos 7-8 desarrolló una membrana neovascular y pacientes de más difícil control metabólico, con progresión en la retinopatía e incluso uno de ellos desarrolló nefropatía diabética.

## **VIII.- CONCLUSIONES.**

De acuerdo a los resultados podemos concluir:

- El uso de longitud de onda azul-verde mostró ser útil e incluso lograr mayor mejoría de la visión que la verde pura.
- Las complicaciones como la presencia de una membrana



neovascular (paciente número cuatro) no son exclusivas del azul-verde y de hecho es posible que sea menor la posibilidad de presentarse por ser las quemaduras menos coroideas.

- La fotocoagulación es útil para el tratamiento del edema macular diabético pero influyen :

- tiempo de evolución
- tipo de edema
- control metabólico
- grado de retinopatía

- De tal forma, se hace evidente que la fotocoagulación en forma de rejilla modifica la historia natural del edema macular diabético (EMD) ya que se logró mejoría en la visión en mayor parte de los casos, en otros se observa estabilización de la visión y la pérdida de la agudeza visual se reduce importantemente.

De igual forma se observó que la longitud de onda azul-verde fue más benéfica con mejoría en ocho contra cinco ojos, estabilización en cinco contra siete ojos y disminución en dos contra cuatro.

Es necesario hacer consciente tanto para los profesionistas de la salud que están en contacto con estos pacientes, como con los pacientes mismos, de la importancia de la detección temprana y por ende del tratamiento oportuno del padecimiento ya que de hacerse así las posibilidades de la conservación de una visión mejor, serán mayores.

**IX ANEXOS****TRATAMIENTO DEL EDEMA MACULAR EN DIABETICO CON ARGON LASER****1.- DATOS GENERALES**

NOMBRE \_\_\_\_\_ FICHA \_\_\_\_\_ EDAD \_\_\_\_\_ SEXO \_\_\_\_\_ FECHA \_\_\_\_\_

2.- TIEMPO DE EVOLUCION DE LA DIABETES MELLITUS \_\_\_\_\_

3.- TIEMPO DE EVOLUCION DE LA RETINOPATIA DIABETICA \_\_\_\_\_

4.- AGUDEZA VISUAL PREVIA AL TRATAMIENTO O.D. \_\_\_\_\_ O.I. \_\_\_\_\_

5.- AMSLER PREVIO AL TRATAMIENTO O.D. \_\_\_\_\_ O.I. \_\_\_\_\_

6.- ISHIHARA PREVIO AL TRATAMIENTO O.D. \_\_\_\_\_ O.I. \_\_\_\_\_

7.- MEDIOS TRANSPARENTES CORNEA O.D. \_\_\_\_\_ O.I. \_\_\_\_\_

IRIS O.D. \_\_\_\_\_ O.I. \_\_\_\_\_ CRISTALINO O.D. \_\_\_\_\_ O.I. \_\_\_\_\_

VITREO O.D. \_\_\_\_\_ O.I. \_\_\_\_\_

8.- PROMEDIO DE GLICEMIAS DURANTE EL TRATAMIENTO \_\_\_\_\_

9.- PROMEDIO DE TENSION A. DURANTE EL TRATAMIENTO \_\_\_\_\_

10.- TENSION INTRAOCULAR (TIO) PROMEDIO DURANTE EL TRATAMIENTO

O.D. \_\_\_\_\_ O.I. \_\_\_\_\_

11.- GRADO DE RETINOPATIA DIABETICA O.D. \_\_\_\_\_ O.I. \_\_\_\_\_

12.- TIPO DE EDEMA MACULAR POR FLUORANGIOGRAFIA O.D. \_\_\_\_\_ O.I. \_\_\_\_\_

13.- TIPO DE LASER UTILIZADO VERDE \_\_\_\_\_ AZUL-VERDE \_\_\_\_\_

14.- NUMERO DE QUEMADURAS O.D. \_\_\_\_\_ O.I. \_\_\_\_\_

15.- TAMAÑO DE LAS QUEMADURAS O.D. \_\_\_\_\_ O.I. \_\_\_\_\_

16.- TIEMPO DE EXPOSICION O.D. \_\_\_\_\_ O.I. \_\_\_\_\_

17.- PODER UTILIZADO MILIWATTS (mW) O.D. \_\_\_\_\_ O.I. \_\_\_\_\_

18.- AGUDEZA VISUAL POSTERIOR AL Tx 15 DIAS O.D. \_\_\_\_\_ O.I. \_\_\_\_\_

30 DIAS O.D. \_\_\_\_\_ O.I. \_\_\_\_\_ 3 MESES O.D. \_\_\_\_\_ O.I. \_\_\_\_\_

6 MESES O.D. \_\_\_\_\_ O.I. \_\_\_\_\_ 12 MESES O.D. \_\_\_\_\_ O.I. \_\_\_\_\_

19.- AMSLER POSTERIOR AL TRATAMIENTO O.D. \_\_\_\_\_ O.I. \_\_\_\_\_

20.- ISHIHARA POSTERIOR AL TRATAMIENTO O.D. \_\_\_\_\_ O.I. \_\_\_\_\_

21. COMPLICACIONES \_\_\_\_\_

	$\lambda 647.1\text{nm}$	$\lambda 568.2\text{nm}$	$\lambda 530.8\text{nm}$	$\lambda 488.0\text{nm}$	$\lambda 457.9\text{nm}$
LIMITANTE INTERNA (NFL)			+	+	
CELULAS GANGLIONARES (GCL)					
PLEXIFORME INTERNA (IPL)					
NUCLEAR INTERNA (INL)					
PLEXIFORME EXTERNA (OPL)					
NUCLEAR EXTERNA (ONL)					
COROS Y BASTONES (R/C)					
EPITELIO PIGMENTARIO (PE)					
COROIDES (CHOR)					

ZONAS CORIORETINIANAS DE ABSORCION DE ENERGIA  
EN LA FOTOCOAGULACION CON DIFERENTES LONGITUD  
DE ONDAS.

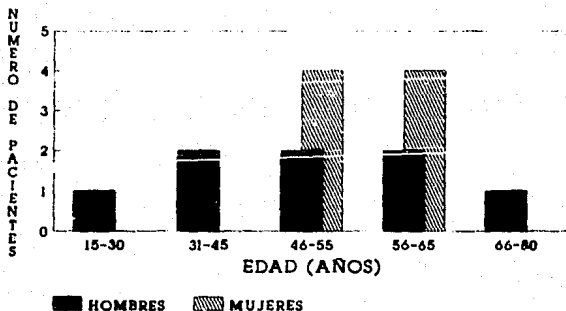
**Cuadro 1 Respuesta en la agudeza visual según tratamiento recibido.**

Agudeza Visual Tratamiento	Respuesta		
	Mejoría	Igual	Peor
20/20-20/30			
Azul-verde	5	3	-
Verde	3	4	-
20/40-20/50			
Azul-Verde	5	2	1
Verde	-	2	1
20/60-20/70			
Verde	2	1	-
20/100			
Verde	-	-	1
20/400			
Azul-Verde	-	-	1
Verde	-	-	1
Cuenta dedos			
Azul-Verde	-	-	1
Percibe luz			
Verde	-	-	1

**Cuadro 1. Evolución de la agudeza visual de los pacientes según tratamiento de láser recibido.**

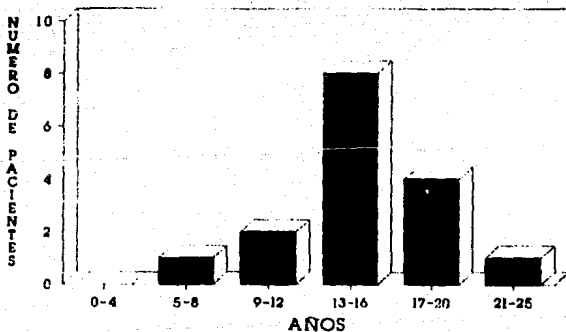
Tratamiento	Evolución			Total
	Mejoría	Igual	Peor	
Láser				
Azul-Verde	8	5	3	16
Verde	5	7	4	16
Total	13	12	7	32

**FIGURA 1. DISTRIBUCION POR EDAD Y SEXO DE LOS PACIENTES TRATADOS CON LASER DE ARGON.**



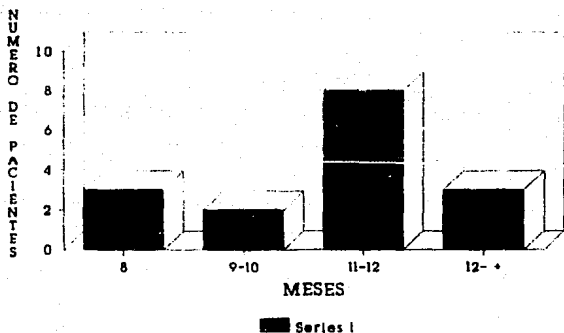
HCSCN PEMEX SERVICIO DE OFTALMOLOGIA

**Figura 2. DISTRIBUCION DEL TIEMPO DE EVOLUCION DE LA RETINOPATIA DIABETICA**



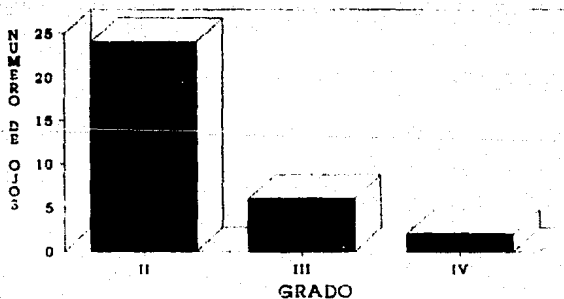
HCSCN PEMEX SERVICIO DE OFTALMOLOGIA

**Figura 3. TIEMPO DE SEGUIMIENTO  
DESPUES DEL TRATAMIENTO**



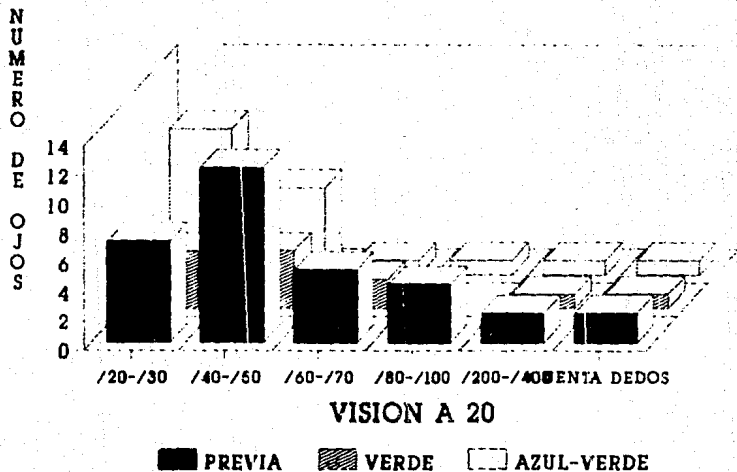
HCSCN PEMEX SERVICIO DE OFTALMOLOGIA

**Figura 4 DISTRIBUCION DEL GRADO DE  
RETINOPATIA DIABETICA  
(CLASIFICACION DE LITTLE Y ZWENG)**



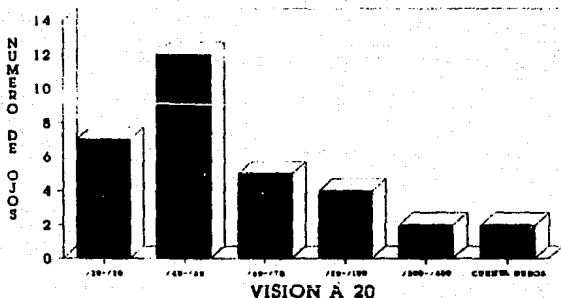
HCSCN PEMEX SERVICIO DE OFTALMOLOGIA

## Figuras 5 y 6 DISTRIBUCION DE LA AGUDEZA VISUAL (ESCALA DE SNELLEN)



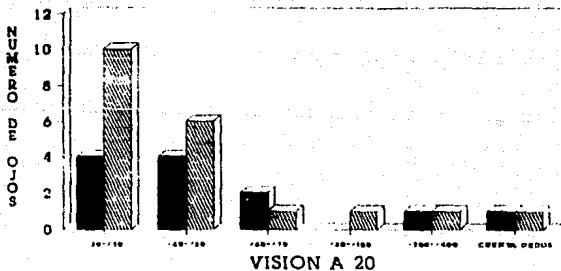
HCSN PEMEX SERVICIO DE OFTALMOLOGIA

**Figura 5. DISTRIBUCION DE LA AGUDEZA VISUAL PREVIA AL TRATAMIENTO (ESCALA DE SNELLEN)**



HCSCN PEMEX SERVICIO DE OFTALMOLOGIA

**Figura 6. DISTRIBUCION DE LA AGUDEZA VISUAL POSTERIOR AL TRATAMIENTO CON ARGON LASER**

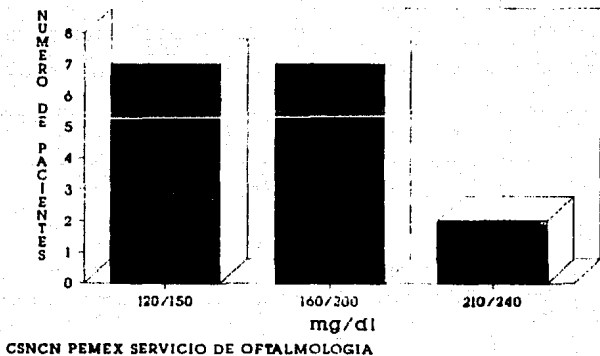


■ VERDE    ▨ AZUL VERDE

HCSCN PEMEX SERVICIO DE OFTALMOLOGIA



**Figura 7 DISTRIBUCION DE LAS GLICEMIAS DURANTE EL TRATAMIENTO CON ARGON LASER**



## X BIBLIOGRAFIA

- 1.- Hirschberg Francis L'Esperance Jr. Diabetic retinopathy, clinical evaluation and manangement. The C.V. Mosby Co. St Luis 1981.
- 2.- Ravinovitz K.E., Las maculopatías hipóxicas, conceptos básicos, diagnósticos y tratamiento con láser. Ed Castañon Nuñez. 1ª ed. México 1986.
- 3.- Mc Meel JW., Trempe CL., Franks EB., Diabetic maculopathy ophthalmology 1977.
- 4.- Theodore Smith R., Carol ML., Quantification of diabetic macular edema. Arch Ophthalmology 1987. 235-240.
- 5.- Mc Donal DHR., Sc Atz H., Grid Photocoagulation for difuse macular edema retina. 1985.
- 6.- Patz A., Schatz ET., Macular edema an overlooked complication of diabetic retinopathy.
- 7.- Grey RHB., The treatmen of diabetic maculopathy by argon laser photocoagulation. Trans Ophtalmology Soc. U.K. 1986.
- 8.- Gaudric A. Ramioul E., Argon laser photocoagulation treatmen of diabetic maculopatv 1985.
- 9.- Joseph OK., Modified grid argon laser photocoagulation for difuse diabetic macular edema. J A Academy of Ophtalmology 1985.
- 10.- Early treatmen diabetic retinopathy study search grups photocoagulation for diabetic macular edema (ETDRS) Arch Ophtalmology (103):1798-1806 1987
- 11.- Klein Klein M., The Wiscounsian epidemiologica study diabetic

- retinopathy when age at diagnosis is less than 30 year. Arch Ophthalmology (102): 520-530 1988.
- 12.- Hirschberg Francis L'Esperance Jr. Ocular photocoagulation a stereoscopic atlas. C.V: Mosby Co. St Louis 1975.
  - 13.- Jack Kanski. Doyma. Oftalmologia Clinica 11.2-11.13
  - 14.- Hirschberg Francis L'Esperance Jr. Diabetic retinopathy. clinical evaluation and management. The C.V. Mosby Co. St Luis 1957.
  - 15.- Sigelman Francis L'Esperance Diabetic clinical evaluation and mangment. The C.V. Mosby Co. St Luis 1987.
  - 16.- Sims LN, StoesselK, Thompson JT. Assesment of visual- field changes before and after focal diabetic macular edema. Oftalmologica 200(3)= 133-141 1990.
  - 17.- Gerald G. Striph MD, Williams .Modified grid laser photocoagulation for diabetic macular edema. Washington University St. Louis June 27 1988 1673-1679.
  - 18.- Fernandez Vigo. Fernandez JA, Diaz. Functional consequences of focal photocoagulation of diabetic macular edema. J Francais Ophtalmologie. 10-12 745-746 1989.
  - 19.- Fernandez Vigo. Fandino MI, Fernandez MS. Salorio. Comparative study of efficacy of focal photocoagulation in diabetic macular edema according to the wave length used. 12-11 535-537 1989.
  - 20.- Kieselbach G. Juen S. Visual status in diabetic maculopathy after central photocoagulation. J Ophthalmology 199 (2-3) 72-76 1989.

- 21.- Bouzikas SP, Tsirou M. Argon green laser photocoagulation in the treatment of cystoid macular edema. *Ophthalmology* 12(12) 900-914 1989.
- 22.- Berger AR, Boniuk I. Bilateral subretinal neovascularization after argon laser photocoagulation for diabetic macular edema. *J Ophthalmology* 108(1) 89-90 1989.
- 23.- Michael P. Varley MD, Ellen F. Subretinal neovascularization after photocoagulation argon laser for diabetic macular edema From The division of Ophthalmology Retina Service University Hospital Cleveland December 16 1987 567-573.
- 24.- Lewis H. Schachat AP, Haiman. Choroidal neovascularization after laser photocoagulation for diabetic macular edema. *Ophthalmology* 97 503-510 1990.