

39
24



UNIVERSIDAD NACIONAL AUTONOMA
DE MEXICO

FACULTAD DE ODONTOLOGIA

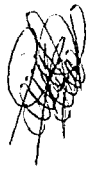RECONSTRUCCION EN DIENTES TRATADOS
ENDODONTICAMENTE PARA RECIBIR UN
PERNO MUÑON

T E S I S

QUE PARA OBTENER EL TITULO DE
CIRUJANO DENTISTA
P R E S E N T A :
ALEJANDRA CRUZ CALVA VERGARA



CD. UNIVERSITARIA, D. F.



1991

TESIS CON
FALLA DE ORIGEN



Universidad Nacional
Autónoma de México



UNAM – Dirección General de Bibliotecas Tesis Digitales Restricciones de uso

DERECHOS RESERVADOS © PROHIBIDA SU REPRODUCCIÓN TOTAL O PARCIAL

Todo el material contenido en esta tesis está protegido por la Ley Federal del Derecho de Autor (LFDA) de los Estados Unidos Mexicanos (México).

El uso de imágenes, fragmentos de videos, y demás material que sea objeto de protección de los derechos de autor, será exclusivamente para fines educativos e informativos y deberá citar la fuente donde la obtuvo mencionando el autor o autores. Cualquier uso distinto como el lucro, reproducción, edición o modificación, será perseguido y sancionado por el respectivo titular de los Derechos de Autor.

TESIS CON FALLA DE ORIGEN

I N D I C E

Pág.

Introducción

CAPITULO I.- Instrumentación Básica en Endodoncia.....	1
Tironervia.....	3
Ensanchadores (escariadores)	4
Limas	5
Instrumentos convencionales usados en una pieza de mano convencional.....	8
Instrumentos auxiliares.....	10
Almacenaje y esterilización de los instrumentos.	16
Instrumentos estandarizados.....	17
CAPITULO II.- Obturación de Conductos.....	18
Técnicas de obturación.....	19
Técnica de obturación seccional o del cono hondico.....	19
Técnica de obturación con cono único.....	21
Técnica de condensación lateral.....	22
Técnica de obturación con cono de plata.....	23
Técnica de obturación con pasta homificante.....	24
CAPITULO III.- Técnica para ensanchar conductos.....	26
Precauciones para hacer la preparación del perno	27
Técnica superida por Gertain y Burnell en el empleo de anclajes.....	30
Restauración de unirradiculares	31
Técnica con componentes prefabricados.....	32
Sistema Kurur.....	32
Precauciones para el sistema Kurur.....	33
Técnica de espiga y muñón indirecto.....	35
Técnica de espiga y muñón directo.....	37

Reconstrucción con perno muñón colado y ensamblado en dientes posteriores.....	39
---	----

CAPITULO IV.- Reconstrucción del muñón por medio de espigas.,	40
Sistema de tornillos de Mosser.....	41
Sistema de tornillos Dantatus.....	42
Sistema rorer.....	44
Sistema de tornillo Walzent.....	46
Sistema de instrumentos calibrados Parkell.....	48
Sistema Encowel de Starlite.....	49

CAPITULO V.- Toma de impresión.....	50
Preparación de la boca para la toma de impresión	51
Retracción del tejido gingival.....	52
Colocación del hilo retractor.....	53

CAPITULO IV.- Provisionales.....	54
Objetivos.....	54
Elaboración de un diente provisional.....	55
Restauración de un diente pilar con prótesis parcial removible	

Conclusiones

Bibliografía.

I N T R O D U C C I O N

Desde mis primeras experiencias como estudiante de la carrera de Cirujano Dentista e tratado de conservar un diente el mayor tiempo posible en la arcada; manteniendolo asintomático evitando la extracción para no afectar o interferir a los dientes vecinos.

Existe aún un desconocimiento acerca de este tipo de tratamiento; que particularmente me llamo la atención y agenció mi interes. El poder aprovechar los restos radiculares -- que tuvieran la posibilidad de aprovechar su longitud; me -- encuentre que hay más de un sistema para poder lograrlo de -- acuerdo a la necesidad de cada diente a tratar.

Se puede lograr por medio de la endodencia y la protésis la conservación del diente afectado evitando así la -- extracción. Ya que contamos con una infinidad de materiales -- los cuales nos van a ayudar a la recuperación de los tejidos que se encuentran alrededor y a la misma raíz.

El Cirujano Dentista podra elegir en cada caso teniendo en cuenta el diagnóstico y la reacción del diente durante el tratamiento la tan variada de materiales e instrumental para lograr su objetivo y mantener los arcos en armonía puesto

que la pérdida afecta las posiciones y puntos de -
contacto de los demás dientes.

En el presente trabajo trato de describir lo más -
sencillo que me fué posible el importante trabajo de
mantener una raíz. Quizá se encuentran errores debido a
mi inesperienza, por lo que pido al Honorable Jury
de múltiples disculpas por los mismos.

CAPITULO I

Instrumentación básica en endodoncia.

- 1.- Tirararvicos
- 2.- Encanchadores (escariadores)
- 3.- Limes
- 4.- Instrumentos convencionales usados en una pieza de mano convencional
- 5.- Instrumentos auxiliares
- 6.- Equipo para almacenaje
- 7.- Instrumentos estandarizados

INSTRUMENTACION BASICA EN ENDODONCIA.

En la endodóncia se emplea la mayor parte del instrumental utilizado en la preparación de cavidades, pero existe otro tipo de instrumentos diseñados única y exclusivamente para la preparación y obturación de la cavidad pulpar y conductos.

Estos instrumentos deben tener un ordenamiento especial, se debe adquirir instrumental y equipo adecuado, el ordenamiento previo del instrumental de mano; en compresas, cajas o bandejas y la colocación de los pequeños instrumentos endodónticos en una caja para instrumentos organizada.

Un juego de instrumentos se esterilizaran y se guardarán listos para ser utilizados en el futuro, que contengan instrumentos dentales comunes, junto con algunos instrumentos especiales necesarios para el tratamiento de conductos, los cuales serán envueltos en una compresa.

Los instrumentos endodónticos pequeños deben ser guardados ordenadamente; de modo tal que también puedan ser esterilizados fácilmente., como ensanchadores, limas, tiranervios, fresas, etcétera.

El instrumental que a continuación se menciona es el que se utiliza con mayor frecuencia en los tratamientos de endodóncia.

- 1.- Tirerervios
 - a. Barbados.
 - b. Lisos.

- 2.- Ensanchadores (escañadores).

- 3.- Limas.
 - a. Tipo K
 - b. Hedstroem ó tipo H.
 - c. Unilima.
 - d. Cola de rata ó escofina.

- 4.- Instrumentos convencionales usados en una pieza de mano convencional.
 - a. Fresas.
 - b. Ensanchadores mecánicos.
 - c. Obturadores con espiral invertidos para conductos radiculares o léntulos.

- 5.- Instrumentos auxiliares.
 - a. Dispositivos de seguridad y dique de hule.
 - b. Topes de medición, calibradoras y rejillas para calibradores.
 - c. Instrumentos para retirar los instrumentos rotos y nostos.

d. Instrumentos usados en la obturación de conductos radiculares.

e. Condensador térmico Mcspadden.

6.- Equipo para almacenaje y esterilización de instrumentos.

7.- Instrumentos estandarizados.

1.- Tiranervios.

a. Están fabricados de alambre de acero suave, fabricados en varios calibres. Estos instrumentos poseen infinidad de barbas ó prolongaciones laterales. El tiranervio barbado es útil para la extirpación de la pulpa dental, restos necróticos, remoción de hilos de algodón, puntas de papel, conos de gutapercha, limo ó ensanchador roto y material de escombro.

En las barbas se adhieren a ellas con tal fuerza que al momento de la tracción arrastra con ella el contenido de los conductos.

Las barbas del tiranervio sirven para enganchar la pulpa a medida que se gira cuidadosamente en el conducto hasta que

comienza a encontrar resistencia contra las paredes del conducto. Nunca hay que forzar al tiranervio en el conducto más allá de la distancia en que comenzó a trabarse.

b. El tiranervio liso se utiliza para demostrar las exposiciones pulpares, hallazgo y recorrido de los conductos; se pueden sustituir por limas del número ocho ó diez, que cumplen igual cometido.

2.- Ensanchadores (sacariadores).

La punta de estos instrumentos es afilada para lograr una mejor penetración, para guiar el instrumento, así como para que logre pasar cualquier constricción del conducto radicular.

Los ensanchadores tienen menos espiras que las limas; al tener menos espiras los ensanchadores son más flexibles que las limas, y son, por tanto, los mejores instrumentos para descomurar y eliminar los restos que pueda haber en el conducto.

El ensanchador está indicado principalmente en conductos rectos o lumen circular, y debe evitarse su uso en las curvas del tercio apical.

Por lo tanto los ensanchadores son usados para ampliar los conductos únicamente.

La acción del ensanchador se efectúa en tres movimientos los cuáles son:

- a) Impulsión.
- b) Rotación.
- c) Tracción.

a) Impulsión.- Se hace empujando enérgicamente el instrumento dentro del conducto y girándolo hasta que ajuste a la profundidad total a la cual se le va a usar.

b) Rotación.- Se " fija " el instrumento en la dentina girando el mango, en el sentido de las agujas del reloj de $1/4$ a un $1/2$ de vuelta.

c) Tracción.- Se retira con movimiento enérgico, donde, en las espirales, trabadas en la pared dentaria quitan dentina.

3.- Limas.

Son utilizadas con fines de limado, con propósitos de ensanchar y son útiles en alisar y limpiar las paredes del conducto radicular. Tiene dos movimientos : impulsión y tracción.

a) Limas tipo H. - Estan hechas de la misma manera que los ensanchadores pero tienen el espiral mas cerrado. Se usan para ensanchar y para alisar las paredes, así como lograr accesibilidad en conductos estrechos.

Debido a que sus espirales son muy cerradas las espiras van cortando a medida que penetran en el conducto estrecho, con un movimiento de vaivén en dos tiempos, uno suave de impulsión y otro de tracción o retroceso más fuerte apoyando el instrumento sobre las paredes del conducto, hasta alcanzar la unión cementodentinaria.

Las limas de bajo calibre son consideradas como instrumentos óptimos para el hallazgo de los orificios de conductos estrechos y para comenzar su ampliación. Las limas se pueden utilizar además como ensanchadores.

b) Lima Hedstroem ó tipo H. - También son llamadas escofinas, como el corte lo tienen en la base de varios conos superpuestos en forma de espiral, son extremadamente filosos.

Debe ser utilizado solo para limado y alisado de las paredes del conducto.

Son poco flexibles y algo quebradizas, por lo que se utilizan principalmente en conductos amplios de fácil penetración

y en dientes con apice sin formar. Tienen dos tipos de movimientos, impulsión y tracción que van cortando las paredes; el movimiento de las limas se hará sobre un punto de las paredes, para continuar sucesivamente en todas las demas paredes hasta completar la circunferencia del conducto.

Son útiles para retirar los instrumentos fracturados dentro de algún conducto.

c) Limas Unilima.- La unilima esencialmente es una lima Hedstroem con la diferencia que las prolongaciones que sobresalen del tallo no son tan pronunciadas por lo que es menos probable que el instrumento se rompa.

d) Limas cola de rata.- Se parecen a los tiranervios barbados sólo que estos picos son más pequeños y más numerosos.

Su uso es muy restringido, con este instrumento se puede trabajar con facilidad si se usa con una acción de impulsión y tracción, desafortunadamente deja una superficie irregular y aspera de las paredes del conducto.

4.- Instrumentos convencionales usados en una pieza de mano convencional.

a) Fresas.- Las fresas de diamante son excelentes para eliminar esmalte al iniciar la apertura de la cavidad (acceso). El acceso a la cámara pulpar se obtiene con fresas convencionales de alta velocidad, el techo de la cámara pulpar se retira con una fresa de bola rotando muy lentamente, con fresas muy largas y pieza de mano miniatura.

Las fresas redondas de tallo largo son esenciales en endodoncia porque permiten la visibilidad óptima.

Las fresas piriformes o fresas de llama, están indicadas en la rectificación y ampliación de los conductos en su tercio coronario.

Las fresas o taladros gates, al tener un tallo largo y flexible son también muy útiles en la rectificación de la entrada de los conductos.

Las fresas Batt son útiles en la preparación y rectificación de las paredes axiales de dientes posteriores.

b) Ensanchadores mecánicos.- Los ensanchadores mecánicos son idénticos a los instrumentos convencionales, excepto por el mango, que es reemplazado por un tallo con engrane.

Destinados a ampliar la entrada de los conductos y la rectificación de éstos, cambiando de angulación.

Se pueden utilizar dentro de conductos perfectamente rectos. Se afirma que este instrumento hace en el tercio apical una preparación que puede ser obturada inmediatamente.

c) Obturadores con espiral invertidos para conductos radiculares o léntulos.- Es un alambre en espiral en forma de broca de taladro invertida.

Son utilizados para obturar un conducto radicular con pasta medicamentosa ó con sellador de conductos radiculares.

Cuando se hace girar la espiral en el sentido de las agujas del reloj lleva el cemento hacia el ápice. No sirve para conductos estrechos y si se trata inadvertidamente, puede fracturarse y cargar o impulsar cemento más allá del ápice y pasar a los tejidos periapicales; también puede hacer fraguar el cemento con excesiva rapidez debido a su acción de batido.

- 10 -

Si se utilizan obturadores en espiral, deberán ser seleccionados y usados con precaución.

El obturador nunca debe meterse al conducto cuando esta rotando. Es más seguro cargar el obturador e insertarlo en el conducto radicular, al nivel adecuado con la máquina parada. Se enciende la máquina y al mismo tiempo se saca el obturador lentamente, siendo poco probable, que el obturador se atore y fracture.

La eliminación del exceso de sellador del conducto radicular se lleva a cabo mediante la reinsertación de un obturador seco a nivel correcto con la máquina parada.

Se recomienda que el cemento N2 sea colocado en el conducto con una espiral de lentulo.

5.- Instrumentos auxiliares.

a. Dispositivos de seguridad y dique de hule. Una perforadora para dique de hule y pinza porta grepa son también necesarias.

La perforadora puede realizar cinco tipos de perforaciones muy nítidas en el dique de hule. Respecto al tamaño de la

perforación, sera función del diente que hay que intervenir o la técnica de colocación que hay que emplear.

La pinza porta grapa deberá ser universal y su parte activa ha de servir a cualquier modelo o tipo de grapa.

Cuñas de madera.- Son muy útiles para sostener el dique de hule en su lugar en los pacientes en los que las grapas no quedan ser ajustadas.

Dique de hule.- Se fabrica en colores claros y oscuros y en diferentes espesores y anchos. Donde se haran las perforaciones correspondientes.

El propósito del dique de hule es :

1.- Proteger al paciente de la inhalación o ingestión de instrumentos, medicamentos, restos dentarios y obturaciones.

2.- Proporcionar un campo seco, limpio y esterilizable para operar libre de la contaminación salival.

3.- Para impedir que la lengua y los carrillos obstruyan el campo operatorio.

4.- Para impedir que el paciente interfiera con la eficacia del operador.

Porta dique.- De Young, De Ash, De Ostby y plástico.- -
Permite un trabajo cómodo y un punto de apoyo al operador, puede
utilizarse en cualquier tratamiento de conductos.

Grapas.- Hay una gran variedad de grapas, se pueden - -
conseguir de las fabricadas por S.S. White, Ash, Ivory.

La colocación de grapa y dique podrá hacerse según los -
tres métodos ya conocidos:

- 1.- Llevar la grapa y el dique de hule al mismo tiempo.
- 2.- Colocar primero el dique de hule y luego la grapa.
- 3.- Insertar la grapa para hacer deslizar el dique bien
lubricado debajo de cada aleta, hasta su ajuste lateral.

b. Topes de medición, calibradores y rejillas para - - -
calibradores.

Hay varios métodos para marcar los instrumentos; usando
una pasta marcadora. Topes de hule, es necesario una regla para -
marcar la colocación de éstos topes (fabricados); éstos topes -
son difíciles de usar con los ensanchadores y líneas muy delgadas
debido a que éstos instrumentos pueden cobrarse al empujarse ---
através del hule. Tope metálico, tiene la ventaja de que el tope
se ajusta al tallo con exactitud y firmeza.

Para facilitar la colocación exacta de los toques de hule han sido sugeridos diversos métodos y uno combina los radiales - de los instrumentos con un atril.

Los atriles son útiles si los instrumentos van a ser - colocados en orden.

Un tope metálico y un calibre mejorado han sido recientemente planeados, y tienen la ventaja de que el tope de metal se ajusta al tallo con exactitud y firmeza.

c. Instrumentos para retirar los instrumentos rotos y - postes.

Los instrumentos empleados para esta operación son pinzas finas en forma de pico y trepanadoras especialmente diseñados.

Las pinzas sólo pueden usarse si la punta del instrumento fracturado o poste se haya visible y no este atascada en el conducto.

Las pinzas hemostáticas muy delgadas y picudas son útiles - así como las de tipo de Steiglitz.

Si el instrumento o poste está firmemente atascado se deberá licerar parcialmente en su longitud, liberando el fragmento roto alrededor de su periferia usando una fresa trepanadora del mismo ---

diámetro del fragmento roto. El fragmento debe liberarse - - - aproximadamente la mitad de su longitud, la extracción se llevara a cabo usando un segundo trepanador que sera mas pequeño que el usado o la "zanja" que se creo alrededor del instrumento roto reduce la resistencia del fragmento creando espacio que permite la inserción del segundo trepanador el cual prensa y extrae al fragmento roto.

Esta técnica puede aplicarse no solo a los instrumentos rotos de endodoncia, sino también a los postes que se han fracturado a nivel de la superficie dentaria.

Si el fragmento no esta visible, es necesario determinar el diámetro del conducto y esto corresponde normalmente al diámetro del poste o ensanchador fracturado y que no está visible.

Debido a que el diámetro del trepanador que se va a usar para retirar el instrumento fracturado es mayor que el diámetro del conducto es necesario ampliarlo, y esto se lleva a cabo con un trepanador de tamaño adecuado.

Será necesario vigilar mediante radiografías, cuando se alcanza el instrumento fracturado, se corta un surco alrededor de él, se retira de la manera anteriormente descrita.

Los trepanadores deben ser usados en piezas de mano - que roten muy lentamente, o preferentemente, con la mano.

Deberán ser retirados del diente lavando la raíz, -- no sólo para enjuagar los residuos, sino también para enfriar la raíz la cual se torna extremadamente caliente.

c. Instrumentos usados en la obturación de conductos radiculares.

Los instrumentos usados para llevar acabo la obturación, dependen de la técnica empleada para obturar el conducto.

Obturación de cono único .- El sellador se coloca en el conducto radicular con un obturador en espiral o con un ensanchador.

Técnica de obturación con amalgama.- Se encuentran -- portaamalgamas de diseños diferentes como el Portaamalgama de Pistola de Messing, Portaamalgama de Hill y Portaamalgama de -- Dimashkieh. Colocada la amalgama se condensa con un alambre de acero inoxidable de longitud determinada y diámetro adecuado.

Técnicas de condensación con gutapercha lateral y vertical.- Se utilizan condensadores o espaldadores, los espaldadores se utilizarán fríos, en la técnica de condensación lateral, en la técnica de condensación vertical los espaldadores se utilizarán previamente calentados.

6.- Almacenaje y esterilización de los instrumentos.

Los instrumentos pueden ser almacenados y esterilizados en cajas de metal. Un mejor método para ser almacenado es en tubos de ensayo los obturadores en espiral, fresas, torundas de algodón, puntas de papel etcétera.

Método sugerido para la esterilización de instrumentos.

Esterilización con calor seco.- Este es un método de elección debido a su eficacia en todos los instrumentos de endodancia. Tanto en instrumentos de mano y otros materiales que serán colocados en cajas que permanecerán cerrados y estériles por un período indefinido.

La temperatura recomendable para la esterilización con calor seco es de 160°C durante 45 minutos.

7.- Instrumentos estandarizados.

Los instrumentos manuales para los conductos radiculares, así como las puntas para obturación, no estaban estandarizados, y cada fabricante numeraba sus instrumentos de manera diferente, posteriormente las dimensiones y designaciones se numeraron y dieron un sistema de claves por colores, para los ensanchadores y limas.

CAPITULO II

Obturación de conductos.

- 1.- Factores básicos
- 2.- Postulados Kuttler
- 3.- Obturación final
- 4.- Técnicas de Obturación

Obturación de Conductos.

Se denomina obturación de conductos al relleno compacto y permanente del espacio vacío dejado por la pulpa cameral y radicular al ser estirpeas así como a los túbulos y canaliculos-accesorios con el objeto de impedir que entren y salgan toxinas y microorganismos.

Para la obturación de conductos se debe tener presente tres factores básicos:

- 1o. Seleccionar el cono principal y los accesorios.
- 2o. Seleccionar el cemento.
- 3o. Instrumentación y obturación.

Deberá cumplir los siguientes cuatro postulados de Kuttler. La obturación de conductos que se realiza ya sea con materiales sólidos, cementsos, pastas, etc.

- 1o. Deberá llenarse completamente el conducto.
- 2o. Se deberá llegar exactamente a la unión cementodentaria.
- 3o. Lograr un cierre hermético en la unión cementodentaria.
- 4o. Que contenga materiales que estimulen a los cementoblastos para que cierre biológicamente la porción cementaria.

Los límites anatómicos de este espacio son la unión cemento-entinal por apical y la cámara pulpar, es el punto que debe servir de límite de la instrumentación y obturación del conducto.

Para la obturación final del conducto radicular se practicare cuando:

- 1a. Cuando los conductos estén limpios y estériles.
- 2a. Cuando se haya realizado una adecuada preparación biomecánica de sus conductos.
- 3a. Cuando este asintomático.
- 4a. El conducto radicular debe estar seco.

Técnicas de obturación.

- a).- Técnica de obturación seccional ó del cono hendido.
- b).- Técnica de obturación con cono único.
- c).- Técnica de condensación lateral.
- d).- Técnica de obturación con cono de pista.
- e).- Técnica de obturación con pasta momificante.

a).- Técnica de obturación seccional ó del cono hendido.

En esta técnica sólo los 3 ó 4 milímetros apicales están

obturados, es particularmente útil en los dientes con conductos radiculares rectos, los cuales podrán usarse para restauraciones retenidas con postes.

Es importante que se seleccione el tamaño correcto de la punta, y que el extrampl final de la punta ajuste a la porción apical del conducto de manera estrecha.

La punta seleccionada debe entrar herméticamente en el tercio apical en 3 ó 4 m.m., pero debe ajustar en la porción de la corona del conducto radicular. Por lo tanto puede hacerse necesario el adelgazar la porción coronal de la punta, la gutapercha se secciona con una hoja de bisturí aproximadamente 3 ó 4 m.m. de su punta.

Esta pequeña pieza es fijada a un empujador recto (instrumentos de Luks 1-4) de conductos radiculares o a un pedazo de alambre de acero inoxidable, de menor diámetro que la punta de gutapercha, mediante el calentamiento ligero del alambre y presionándolo contra la porción cortada. Se coloca una marca en el alambre; de tal manera que la gutapercha, más el alambre iguieren la longitud del conducto preparado.

El conducto es secado con mucho cuidado, con puntas de papel, y la porción apical es barnizada ligeramente con una capa de sellador de conductos; y el sellador es llevado a su posición con un ensanchador ó lima. La punta de gutapercha se

recubren con sellador y el alambre de acero inoxidable, es ---
introducción centro del conducto rasicular hasta alcanzar el --
nivel adecuado . La punta seccional se desengancha mediante un-
leve empujón apical, y al mismo tiempo que se gira el alambre.

b).- Técnica de obturación con cono único.

Esta técnica consiste en obturar el conducto con un solo
cono que debe llenar la totalidad del conducto, se combina con --
cemento.

Según Maisto prepara quirúrgicamente el conducto -----
dándole una forma cilíndrica ó ligeramente cónica. Una vez prepa-
rado mecánicamente el conducto, elegimos un cono de gutapercha -
que se adaptara dentro del conducto.

Según Grossman, seleccionando el cono de gutapercha se le
cortará el extremo fino de acuerdo a su conometría, se tomará una
radiografía con el cono de gutapercha en el conducto, cuando el -
cono está perfectamente adaptado, se procede a la preparación -
del cemento, se cubriran las paredes con el cemento; así como el
cono de gutapercha, que se llevará al conducto por medio de una -
pinza de curación quedando perfectamente adaptado.

Se asegurará que el cono quede perfectamente adaptado,--
tomando otra radiografía. Posteriormente se seccionara el cono-
de gutapercha con un instrumento caliente, a nivel del pico de la
cámara pulpar.

Se sugirió el uso de un ensanchador girado en sentido contrario al de las agujas del reloj dentro del conducto para -- llevar el cemento hacia el ápice si se utiliza un lentulo el --- movimiento (giro) será en el sentido de las agujas del reloj.

Se escoge un ensanchador ó un lentulo estéril y nuevo , se le colocará un tope que sea un poco más corta que la longitud establecida.

c).- Técnica de condensación lateral.

Esta técnica es aplicable en todos los dientes anteriores la mayoría de los premolares y en los conductos grandes de los molares: palatinos superiores y distales inferiores.

Se selecciona un cono de gutapercha que haga un buen --- ajuste apical, marcándose en su base se toma una radiografía para verificar su posición., si la interpretación radiográfica es --- correcta, se procede a la cementación. El cemento debe tener una consistencia cremosa y se llevará al conducto por medio de un --- lentulo, se embadurna el cono y se lleva al conducto hasta que - la marca hecha en su base llegue al borde incisal u oclusal, este se desplazará lateralmente con un condensador para dar cavidad a los conos accesorios.

Procedemos a llevar conos accesorios condensándolos --- lateralmente hasta completar la obturación total del conducto.

Después se hará un control radiográfico de condensación para ---
determinar si se condensarán correctamente estos conos. Con un -
instrumento culliente se seccionará el exceso de los conos a nivel-
cameral, dejando un fondo plano, obturando después la cavidad con-
cemento u otro material.

d).- Técnica de obturación con cono de plata.

Esta técnica da buenos resultados cuando el foramen ----
apical queda abierto, los primeros premolares superiores con --
dos conductos y los molares con conductos colgados en las raíces
vestibulares superiores y mesiales inferiores. Son preferibles --
los conos de plata a los de gutapercha debido a su exactitud de-
ajuste y rigidez.

Ya preparado el conducto seleccionamos un cono de plata -
del mismo tamaño que el último instrumento usado en la preparación
mecánica. Previamente se esterilizará en una flama y se introduce
al conducto hasta que obtenga un ajuste correcto. Se corta a nivel
de la superficie oclusal y se toma una radiografía.

Seleccionado el cono de plata, cortar su extremo grueso a-
nivel del piso de la cámara pulpar. El cemento se prepara con una
consistencia cremosa y se lleva al conducto de la misma manera que
en las técnicas anteriores.

se esteriliza nuevamente el cono y ya frío se cubre ---- totalmente con cemento, con una pinza estéril se lleva al conducto y se toma una radiografía para determinar si la obturación ha --- llegado hasta el ápice.

Eliminamos el exceso de cemento de la cámara pulpar con - una torunda de algodón humedecida con cloroformo, posteriormente se llena la cavidad con otro material.

e).- Técnica de obturación con pasta momificante.

Esta técnica es aconsejable para el tratamiento de ---- dientes gangrenosos. Técnica de A. Sargenti N_2 y la divide en -- tres sesiones.

1a. Sesión.

Limpia la cámara pulpar, ensanchar y limpiar sin presión el primer tercio del conducto. Posteriormente se coloca N_2 apical en la cámara pulpar dejando curación provisional con cemento de - óxido de zinc y eugenol de una a dos semanas.

2a. Sesión.

Desobturar la cámara pulpar, limpiar y ensanchar dos ---- tercios del conducto sin llegar hasta la región apical. Se aplica N_2 apical en las paredes del conducto por medio de un escariador - en cuya punta se lleva un poco de material, dejando el conducto -

libre, y volviendo a dejar una curación provisional de una a dos semanas.

3a. Sesión.

Se prepara el conducto ensanchandolo hasta el ápice y se obtura definitivamente con H_2 apical.

El N_2 cuando se usa como sellador de conductos, deberá hacerse después de una correcta preparación e irrigación de los conductos y en ningún caso sobrepasar el foramen ápical por la presencia de paraformaldehído.

CAPITULO III

Técnica de ensanchado de conductos para recibir un
diente muñón.

- 1.- Precauciones
- 2.- Técnicas de ensanchado
- 3.- Técnica para el empleo de enroscado
- 4.- Técnica de espiga muñón
- 5.- Técnica del sistema Kurar
- 6.- Técnica indirecta
- 7.- Técnica directa
- 8.- Reconstrucción en dientes posteriores

TECNICA PARA ENSANCHAR CONDUCTOS

Ya planteado de antemano la restauración, se tratará - por todos los medios obturar con gutapercha. En la prepara- ción de los conductos radiculares lo ideal sería hacer la pre- paración del conducto radicular para recibir un poste inmedia- tamente después del sellado de gutapercha.

En este momento, el conducto puede ser formado y lige- ramente ensanchado, con instrumentos endodónticos y con celi- gro mínimo ó ninguno de hacer una perforación. Sin embargo, - casi siempre transcurre un inter alo entre el sellado del con- ducto y la preparación para la restauración con poste. En es- tas circunstancias, la eliminación del material de obturación- del conducto es más difícil y el peligro de perforación de la- raíz es mucho mayor.

La gutapercha puede eliminarse fácilmente utili,ando - un condensador endodóntico calentado. Aunque generalmente se- utilizan fresas de forma más adecuada para sacar la gutapercha con riesgo mínimo se puede utilizar el ensanchado Peeso que -- combina ranuras con punta no cortante para ablandar la gutaper- cha y seguir el camino de menor resistencia y que al mismo --- tiempo, va formando las pares laterales del conducto.

La profundidad hasta la cual se requiere eliminar la -

gutapercha puede señalarse sobre el mango del ensanchado superponiendolo a la radiografía preoperatoria. Para comprobar la profundidad de penetración y terminar la eliminación de la gutapercha de los lados del conducto se tomará otra radiografía.

La profundidad por norma general sera tan larga como la altura oclusogingival de la restauración final y que no debe extenderse en los ultimos 3 mm. de la punta de la raíz para no dañar el sellado apical.

Precauciones para hacer la preparación del perno.

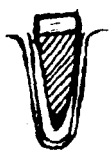1.- Evitar la preparación excesiva que únicamente deja una capa delgada de dentina al rededor del perno.

2.- Evitar perforaciones laterales, planeando exactamente la dirección del perno.

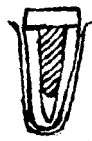3.- Evitar el desplazamiento del material de obturación del conducto.

4.- Aumentar la retención y asegurar la posición exacta mediante la colocación de un aro que rodee más de la mitad de la circunferencia del diente. Es preciso unir la porción radicular del perno y el sector curvarlo.

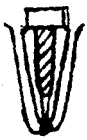Algunas observaciones señalan que con el uso de las reg-
tauraciones con poste y muñón vaciado se corre el riesgo de ex-
agrandar demasiado el diámetro de la preparación del poste. En
la mayoría de los casos, es suficiente agrandar el conducto al
tamaño de dos limas para crear una preparación en cono con arg-
des lisas.



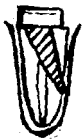Preparación excesiva



Asegurar la posición.



Evitar el desplazamiento
del material



Evitar las perforaciones.

TECNICAS DE ENSANCHADO DE CONDUCTOS PARA
RECIBIR UN PERNO MUÑÓN

Longitud y diámetro del perno.

Existe la creencia general de que cuando más largo, sea el poste tanto mayor será la retención, parece existir un consejo de opción de que el poste no debe ser menos largo que la corona clínica y de preferencia dos tercios de la longitud de la raíz.

Por necesidad los postes, cualesquiera que sea su longitud suelen ser cónicos desde un punto mecánico, esto da por resultado un plano inclinado contra plano inclinado lo cual proporcionará el menor grado de retención cualquiera que sea la longitud del poste.

TECNICA SUGERIDA POR GERTEIN Y BURNELL EN
EL EMPLEO DE ENDOPOST.

Describieron una técnica de preparación del perno con -
escariadores estandarizados para conductos radiculares junto --
con pernos de precisión de metales preciosos prefabricados de -
grosos que se corresponden al mismo grosor y la misma forma -
que los instrumentos endodónticos estandarizados el extremo li-
so del perno ajusta perfectamente en la preparación del conduc-
to hecha con instrumentos de mano.

La seguridad de la preparación con instrumentos de mano
es muy superior a la de instrumentos accionados a torno.

También se encuentran pernos endowal de plástico, se ad-
quieren en cinco grosos codificados por el color, del 80 al -
140, correspondientes a los escariadores estandarizados.

Se usa un instrumento endodóntico estandarizado grueso-
(70 a 120) para volver a preparar la cavidad que recibirá el p-
perno. El perno se coloca en el conducto ya extraído, se acor-
ta en el extremo coronario hasta la longitud adecuada.

Se tomará la impresión al retirarla se vendra el perno-
que fué colocado dentro del conducto, se vacía el modelo se re-
construira el muñón y se incluye el arco gingival de retención,-
ya sea colocado al perno de metal ó el de plástico.

RESTAURACION DE UNIRRADICULARES TECNICAS DE ESPIGA MUÑON.

La confección de una espiga constituye uno de los pasos del que más se acusa en el procedimiento de restauración de un diente despulpado. Es difícil la preparación de un conducto -- adecuado y el temor a la perforación conduce a menudo a la aceptación de una preparación corta. Además la reproducción de la longitud y forma del conducto requiere una considerable habilidad. No hay una técnica universal apropiada para todo diente y para la habilidad de todos los profesionales; pero será útil -- la discusión de las técnicas más ampliamente utilizadas.

Solo el tercio apical de la raíz debe permanecer obturado. El conducto abierto deberá ser adecuado para la instrumentación final con una fresa troncocónica 701 ó 702. Para los dientes superiores anteriores se emplea una pieza de mano recta para premolares y dientes inferiores se utiliza contraángulo -- con fresa de vástago largo.

En los conductos radiculares ooturados con gutapercha -- y cemento sellador, se pueden usar con eficacia y relativa seguridad fresas de Gates-Glidden. La instrumentación final se --- efectúa con fresas tronco-cónicas.

TECNICAS CON COMPONENTES PREFABRICADOS:

SISTEMA KURER

Presenta un machuelo ó sea que se requiere de la elaboración de cuerda previa en el interior de la cuerda.

La ventaja del sistema Kurer es la facilidad con que se obtienen la espiga y el núcleo. Básicamente, los componentes vienen como un tornillo (la espiga) con una cabeza alargada -- (el núcleo). El surtido de tamaños para el núcleo va desde -- 2.5 mm. a 4 mm., a los cuales se les puede dar forma de preparación con una circunferencia adecuada en un número limitado de dientes unirradiculares. Se ha de recordar que la calidad retentiva de un tallado dentario es proporcional a la longitud, conocida y circunferencia de las paredes preparadas. Esto es válido en especial para las preparaciones que sostienen fundas de porcelana, que resisten mejor la fractura cuando están aproximadamente dentro del 1.5 mm. hasta la interfase del cemento. Las preparaciones óptimas para los incisivos centrales superiores y caninos pueden tener diámetros de 5 a 7 mm. y paredes que se extiendan 2 a 4 mm. más allá del núcleo suministrado; tales preparaciones pueden ser una contraindicación para el uso del sistema.

El sistema Kurer especifica que se haga en la entrada del

conducto una cavidad a modo de pozo, con el instrumento preparador de la superficie radicular.

Esto provee un asiento positivo para el núcleo. Después se hace la rosca del conducto. A continuación se prueba la espiga con muñón y se le recorta para la longitud apropiada. Para el procedimiento final de asentamiento, se moja la espiga en cemento y se le atornilla en el conducto hasta que el muñón queda firmemente asentado en la cavidad de tipo pozo.

Como el núcleo es la cabeza del tornillo, sólo se le pueda dar forma después de efectuado el cementado. La técnica deberá especificar el empleo de una virola con efecto de zuncho en vez de un hombro de chanflán por vestibular y lingual para resistir la rotación de la restauración definitiva.

PRECAUCIONES PARA EL SISTEMA RURER:

- 1.- Que el diente tenga un tamaño acorde con los tamaños de núcleos disponibles.
- 2.- Que la morfología del conducto pueda ser adaptada a una preparación circular para espiga sin sacrificio de la dentina radicular mesial y distal.
- 3.- Que la dentina radicular tenga resiliencia suficiente como para poder resistir la fractura durante el procedimiento de cementado.

4.- Que se controle el calor y el traumatismo durante la -
preparación del núcleo.

5.- Que se roce la raíz con una preparación de 2 mm. del-
tipo de zuncho, de modo que la restauración final provea la pro
tección de una virola.



TECNICA DE ESPIGA Y MUÑÓN INDIRECTA

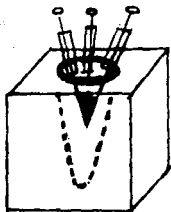
La técnica de espiga y muñón indirecta es muy versátil en su aplicación en particular en dientes con conductos muy amplos o unirrediculares. Una vez concluida la preparación del conducto y la inicial del diente, el material de inyección elegido se inyecta en el conducto.

Para evitar que quede aire atrapado, la jeringa con que se inyecte debe tener pico largo. Se va retirando lentamente a medida que se inyecta el material de impresión.

Entonces se pueden meter una ó dos espigas dentro del material de impresión del conducto. Si se emplea material gomoso, las espigas deben ser recubiertas con adhesivo. El propósito de estos pernitos no es el de impedir que se desgarre la impresión al retirarla -lo cual es improbable si el conducto quedó liso con la instrumentación y se lo lubricó suavemente con aceite mineral- si más bien, evitar la desviación de la impresión del conducto al vaciar el yeso piedra.

Cuando el modelo está listo para el encerado, se lubrica minuciosamente el conducto y se insertan varios alfileres y bugna cantidad de cera y caliente. Por acción capilar, los alfileres ayudarán a que la cera caliente llegue hasta la profundidad del conducto.

Antes de añadir el núcleo, se retira el patrón de cera y se ve si hay defectos. Se llenan con cera los pequeños huecos y se vuelve a introducir. Completando el patrón de cera de la espiga.



TECNICA DE ESPIGA Y MUÑÓN DIRECTA.

Muchos profesionales prefieren realizar directamente la es
piga con muñón, porque evita el procedimiento de impresión. De
be tener unos 10 mm. más que el núcleo, para que sirva como --
agarre y como perno de colado.

Se obtiene el patrón del conducto al rebasar el perno con-
resina autopolimerizante. Mientras ésta fragua, se bombea va--
rias veces el patrón para asegurarse su retiro posterior. Al -
excedente de resina se le da una forma aproximada para que sir-
va de matriz para la formación del núcleo, pero el patrón de és
te se talla en cera agregada sobre el plástico.

Es más fácil trabajar la cera que la resina. Se pueden --
proteger sencillamente la lengua y labio inferior con una gasa-
de 5X5 cm. cuando la cera caliente es llevada al diente.

Completando el patrón de espiga y muñón, se le retira con-
el excedente y se lo reviste para colar. Esta técnica puede --
ahorrar tiempo en los casos que requieren un agregado escaso pa-
ra el núcleo con viruta o múltiples espigas con muñón, el talla
do y terminación se puede hacer con mayor exactitud y facilidad
mediante la técnica indirecta. Los cercances de colado no pue-
den ser rectificadas cuando se emplea la técnica de espiga y mu
ñón directa.

Los límites anatómicos de este espacio son la unión cemento-dentinal por unical y cámara pulpar, es el punto que debe servir de límite de la instrumentación y obturación del conducto.

Reconstrucción con Perno Muñón colado y ensamblado en -
dientes posteriores.

Premolar superior birradicular en el que se utilizan --
ambos conductos para retención y resistencia del poste y muñón.
Si los conductos son divergentes, se usaran postes bucal y lingual
unidos con acotamientos de semiprecisión en el muñón ó usar cos -
perno muñón colados y ensamblados.

En los premolares inferiores se coloca un poste indivi--
dual con su muñón. El número y la dirección de los pernos - - -
dependerá de la amplitud y forma de la restauración , así como -
la de la oclusión.

Tratándose de primero y segundo molares superiores es -
necesario usar tres pernos muñón colados y ensamblados, no obstan--
te y cuando se estime necesario se pueden hacer dos y hasta tres
muñones colados en un mismo lugar, ensamblados (biensamblajes -
triensamblajes), de tal manera que cada uno penetre y ajuste ---
independientemente en su respectiva raíz, con ajuste seccional -
de precisión coronaria, permitiendo un cementado secuencial ---
perfecto y una magnífica estabilidad al ser las raíces divergentes.

CAPÍTULO IV

Reconstrucción de muñón por medio de espigas
(tornillos).

- 1.- Sistema de Tornillo Mooser
- 2.- Sistema de Tornillo Dentatus
- 3.- Sistema de Furer
- 4.- Sistema de Tornillo de Whaldent
- 5.- Sistema de Instrumentos calibrados Parkell
- 6.- Sistema Enscowel de Starline
- 7.- Sistema de Tornillos Dentatus

**Reconstrucción del muñón por medio de espigas.
(tornillos)**

El empleo de tornillos en reconstrucción de dientes posteriores es una alternativa que resulta económica, fácil y rápida.

Los tornillos son autorroscables y además se cuentan -- con diferentes diámetros, que se cementan , éi cemento sirve -- como sellador. Cuando los tornillos ya estan cementados se coloca una matriz de amalgama, banda de ortodoncia o una cofia con el -- objeto de poder hacer el núcleo que puede elaborarse, con ama_lgama, resina compuesta, dura lay etc.

A expensas de este núcleo se elabora un muñón que soporte una restauración definitiva.



Sistema de Tornillo de Mooser.

Son prefabricados se presentan en dos diámetros de 0.8- y 1.0 contiene fresa, tornillo y desarmador.

a).- Las fresas son de dos tipos una de tallo largo , la cual sirve para desobturar, la de tallo corto que sirve para -- rectificar el conducto con el diámetro adecuado.

b).- Los tornillos tienen longitudes de tres tamaños - Corto 9.5 mm. Mediano 11.5 mm. Largo 13.5 mm.

c).- El desarmador que presenta tiene el extremo - --- activo en forma de cruz.

Sistema de Tornillo Dentatus.

El estuche consta:

- a).- Fresas ó Driles.
- b).- Tornillos.
- c).- Llaves o Desarmadores.
- d).- Regla Calibradora.

a).- Las fresas se presentan en seis diámetros para ser usados en contra ángulos. Tiene como característica que las navajas son rectas y no se corre el riesgo de hacer falsas vías.

b).- Los tornillos se presentan en cuatro longitudes y seis diámetros diferentes.

Longitudes.

Corto 7.8 Mediano 9.3 Largo 11.8 Extra largo 14.2

Diámetros.


Se presentan del 1 al 6 exceptuando los extra largos.

c).- Llaves o Desarmadores.

Presentan dos tipos de llaves; una con un extremo --- activo en forma en cruz y otra con extremo activo en forma --- cuadrada.

d).- Regla Calibradora.

Presenta seis perforaciones que sirven para calibrar --- diámetros de fresas que corresponden a cada diámetro de los --- tornillos.



Sistema Kurbr.

El estuche consta:

- a).- Destornillador.
- b).- Fresa de Girwood.
- c).- Tarraja radicular.
- d).- Taladro radicular.
- e).- Tornillo con núcleo.

El tornillo lo forman una espiga y un núcleo (cabeza - alargada). El núcleo tiene un tamaño desde 2.5 mm a 4 mm .

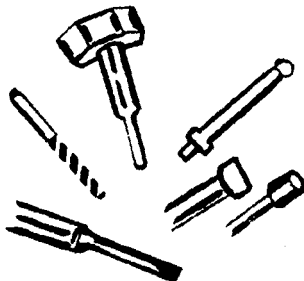
En este sistema se hace en la entrada del conducto una-cavidad a modo de pozo y posteriormente la rosca el conducto.

Se moja el tornillo con cemento y se atornilla; ya que-esta cementado al núcleo , se le dara forma de muñón .

En algunos casos es suficiente un perno muñón generalmente en el conducto palatino en consideración a la amplitud, forma y dirección vestibular para darle retención y soporte a un molar superior.

Tratándose en molares inferiores si no es posible usar excitamentos de semiprecisión en poste muñón ó perno muñón de raices mesial y distal se empleara generalmente el conducto de la raíz distal en consideración a la amplitud, forma y dirección se usara como soporte, es suficiente un perno muñón, no cabe duda que al usar un perno muñón colado y ensamblado es lo más adecuado.

Cuando por causa endodóntica o periodóntal haya que hacer una hemisección en un molar inferior, la raíz residual podrá ser restaurada perfectamente con una corona en forma de premolar.



Sistema de Tornillo Whaldent.

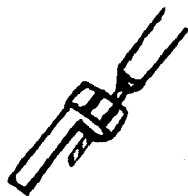
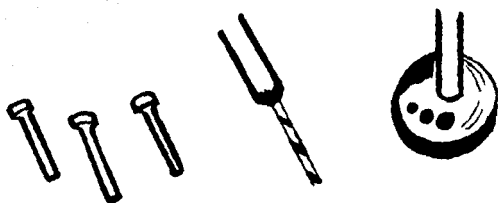
El estuche consta:

- a).- Pines de plástico.
- b).- Taladro.
- c).- Dispositivo para paralelizar.

La rosca que presenta el Pines es para dar mayor retención al cemento y para reducir la presión hidráulica durante la cementación.

Con el Paralelizador se hacen las perforaciones para los conductillos adicionales a distancias elegidas, previamente colocado en el conducto. La espiga debe alcanzar hasta dos tercios de la longitud del conducto.

El empleo de una espiga cilíndrica necesita la eliminación excesiva de dentina radicular en el extremo apical o se seleccionara una espiga de diámetro menor.



Sistema de instrumentos calibrados Parkell.

El sistema consta:

- a).- Fresas de doble filo.
- b).- Fresa esmeriladora.
- c).- Fresa tronco cónica.
- d).- Pernos metálicos o plástico.

La preparación se iniciará con la fresa de dos filos.--- Después se utilizara la fresa esmeriladora para establecer la -- longitud del conducto y se termina la preparación con la fresa tronco cónica.

Los pernos de plástico se utilizan para la técnica de - espiga y muñón directa y formar el núcleo con resina autopolime- rizante .

Los pernos de metal se utilizan para la técnica indirec- ta y para retener la corona de plástico provisional.

Sistema Endowel de Starlite.

Son pernitos plásticos cónicos para espigas, codificados por color y calibre para corresponder a limas o escariadores-endodónticos de los tamaños 80, 90, 100, 120 y 140.

Una vez finalizada la preparación radicular mediante --- instrumentación con lima o escariador, y desobturado previamente el conducto se insertara un Endowel de tamaño equivalente que -- servirá como patrón de la espiga para la técnica directa o la -- indirecta para el muñón.

Este perno presenta una escotadura longitudinal en V a -- cada lado del Endowel, la que, en el colado final, permite que el cemento excedente escape en el sentido de la corona.

Sistema de tornillos Dentatus.

Se colocan en premolares unirradiculares, en la raíz --- palatina de molares, en las raíces mesiales y distales de molares inferiores contribuyendo a la retención de muñones de amalgamo o -- resina. Se cementaran con fosfato de zinc para complementar la --- retención.

CAPITULO V

Toma de impresión del conducto.

- 1.- Toma de impresión del conducto articular
- 2.- Toma de impresión
- 3.- Preparación de la boca para tomar la impresión
- 4.- Retracción del tejido gingival

Toma de Impresión del Conducto Radicular.

Se inyecta material de impresión en el conducto radicular y para evitar que quede aire atrapado (conducto) se inyectará con jeringa que debe tener un pico largo (Caulk). Se va retirando la punta lentamente a medida que se inyecta el material de impresión.

Se puede meter una o dos espigas de nylon o metal dentro del material de impresión en el conducto, al propósito de estas espigas es para evitar la desviación de la impresión del conducto al vaciar el yeso piedra.

Toma de Impresión.

Para obtener una buena impresión, es necesario hacer la selección de un porta impresión de acuerdo al tamaño y forma adecuada a la boca del paciente; éste no debe causar ninguna molestia en los tejidos blandos sin que interfieran los dientes.

Una vez seleccionado el portaimpresiones, se procede a hacer la toma de impresión. Se utilizan diversas técnicas y materiales de impresión, se obtienen impresiones excelentes con reproducción fiel de todos los detalles.

Preparación de la boca para la toma de impresión.

I.- Para preparar la boca, antes de tomar la impresión hay que seguir varios pasos.

- a).- Limpieza de la boca y de las preparaciones.
- b).- Aislamiento del área de impresión
- c).- Eliminación de toda rasgo de saliva y de humedad.

a).- El paciente debe enjuagarse la boca meticulosamente con un astringente diluido en agua.

- b).- Limpiar cuidadosamente las preparaciones de los

dientes, para que queden libres de residuos y de partículas de cemento.

c).- Se coloca un eyector de saliva y se colocan rollos de algodón para alisar la zona de impresión. Se secan los dientes y la mucosa con torundas grandes de algodón.

Para conseguir una impresión precisa de los bordes cervicales del o los dientes donde se tomará la impresión, que están colocados en el surco gingival, hay que tomar ciertas precauciones, para que el material de impresión alcance estas regiones cuyo acceso es difícil.

Se puede tener buen acceso:

- a).- Cortando el tejido gingival.
- b).- Mediante retracción de tejido gingival y separándolo del diente.

Este último, es el método que se emplea con mas frecuencia.

Retracción del tejido gingival.

Consiste en colocar cuidadosamente en el surco gingival al redor del diente preparado, un hilo impregnado con un vaso constrictor, o un astringente y dejarlo en posición hasta que el reactivo se absorba y el tejido se separe. Se logra esto en

unos 5 min., se quita el hilo y se inyerta inmediatamente el material de impresión en la zona gingival.

Es muy importante tener cuidado al empacar el hilo, primero se debe de secar cuidadosamente todos los tejidos. Los hilos se cortan en pedazos cortos; su longitud no debe llegar a rodear el diente. El hilo nunca debe ser tan largo que llegue a quedar sobre la mucosa vestibular.

Al empujar el hilo para colocarlo en posición, hay que dirigir el movimiento contra el hilo que ya se ha colocado y al mismo tiempo, se empuja hacia el fondo del surco gingival.

De esta manera, se evita que se salga la parte del hilo que ya esta en posición se puede hacer con un explorador, un instrumento plástico número 1 para empujar el hilo.

Colocación del hilo retractor.



La presión se hace en la dirección que indica la flecha.

CAPITULO VI

Provisionales.

- 1.- Objetivos
- 2.- Eleboración de un diente provisional
- 3.- Restauración de un diente pilar con prótesis parcial removible

PROVISIONALES.

Para que cumplan su función los provisionales, será necesario su elaboración, colocación y conservación adecuada de los mismos.

Las operaciones provisionales mantienen la estética, la función y las relaciones de los tejidos.

Objetivos:

- 1o. Restaura o conserva la estética.
- 2o. Mantener los dientes en su posición y evitar su erucción ó inclinación.
- 3o. Recuperar la función y permite que el paciente pueda masticar de manera satisfactoria.
- 4o. Proteger a la raíz de filtraciones que la puedan afectar.
- 5o. Mantener el margen gingival separado de la raíz.
- 6o. El provisional debe ser replica exacta de la pieza dentaria dentaria tanto en color, forma y posición.
- 7o. Para que el paciente se vaya habituando como preliminar a la instalación de su prótesis definitiva.

Cuando se prepara un diente para un núcleo colado retenido por un poste el conducto debe ser obturado con algodón ó cera para prevenir que penetre el cemento temporario.

Las restauraciones confeccionada con resinas de autopolimerización permiten mayor flexibilidad para dar forma al recubrimiento temporal de modo que se asemeje más al contorno de la restauración final.

En las áreas estéticas, o donde la restauración provisional debe estar en oclusión funcional, la retención se puede reforzar por el agregado de una espiga plástica ó de metal en la corona de resina de autopolimerización.

Elaboración de un diente provisional.

El conducto fué obturado con gutapercha previamente y se abrió hasta el tercio medio con fresa de Gates - Gliden o instrum_{en}to hasta dejarlo bien liso con fresa de fisura de cuello largo. El conducto fué obturado externamente con un taoncito de cera blanda.

Se utilizó una fresa de diamante en forma de llama para preparar los 2 mm coronarios de la raíz para una viruta, simultáneamente, se abrasionó el epitelio de la mandibula a causa de la necesaria extensión apical de la preparación para lograr el efecto

de zuncho. En la hendidura así expandida se introdujo un pequeño cordón retractor, saturado con epinefrina.

Se adapta una corona plástica con resina de autopolimerización y un alambre ortodóntico al conducto radicular, a la corona de celuloide se le recortó acorde con la encía y se perforó - en las caras proximales. Sólo sirve como matriz para el acrílico posteriormente será eliminada.

Uno de los objetivos de estas restauraciones provisionales es la estética, el acrílico de autopolimerización permite combinar colores para que armonicen con los tonos dentarios.

La corona es llenada con acrílico autopolimerizable, el alambre ortodóntico se inserta en el conducto formando parte integral de la corona.

Antes de confeccionar la corona provisional, se retira el cordón de retracción. Los contactos oclusales se mantienen suaves y se modifica la longitud incisal, pues la porción coronaria radicular no está protegida por la virola metálica y la sobreoclusión podría fracturar la raíz.

Si existe la necesidad de ajustar el provisional, se procede a aliviar el interior del mismo con fresa de fisura de carburo de baja velocidad, para dar espacio al material de rebase y al

mismo tiempo lograr tener retenciones. Se humedece el interior - del provisional con líquido de acrílico para que exista una mejor adherencia de la nueva pasta al provisional.

Se coloca el acrílico en el interior del provisional y se lleva nuevamente a la preparación. Se pide al paciente que ocluya; una vez ajustado perfectamente, teniendo la precaución de que el rebaje sea hasta la terminación subgingival, al iniciar la polimerización se retira y se sumerge en agua a temperatura ambiente, se vuelve a colocar en la boca del paciente, hasta concluir la total polimerización .

Se procede a recortar excedentes sin tocar el borde gingival, y se procede a pulir los bordes del provisional teniendo cuidado de no desgastarlos.

Enseguida se checa la oclusión con el provisional en su lugar, con papel articular, se rebajan los puntos altos con piedra montada de baja velocidad.

Posteriormente se procede a la cementación y se eliminan los excedentes del cemento con explorador.

Restauración de un diente pilar con prótesis parcial removible.

La siguiente técnica es aplicable a dientes pilares fracturados de prótesis parciales fijas o removibles, el diente al fracturarse a nivel de la línea de terminación.

El procedimiento utilizado en este caso es el siguiente .- En la primera sesión se llevó a cabo la preparación de la espiga, la preparación para una virola y la retracción de los tejidos y la impresión.

Se confeccionó una corona provisional plástica, que permite al paciente usar su dentadura parcial. En la segunda sesión se asentó la espiga con su virola en el diente endodónticamente tratado. La corona previa, limpiada y alisada por dentro, fué probada sobre el núcleo primario, se requieren de algunos ajustes en el núcleo, la virola y los márgenes de la corona. No deberá tocar la corona y la restauración, pues el contacto metálico podría interferir en la orientación de la corona.

Posteriormente se cementa la espiga y se rebase la corona con acrílico con la que también se recubre el núcleo primario, que se mantiene húmedo con aplicaciones de monómero. Cuando el acrílico de la corona adquiere una consistencia de masilla espesa, se le asienta sobre el núcleo primario, esta consistencia ofrece ligera resistencia al insertar la dentadura parcial y se le pide al paciente que ocluya en céntrica y se mantenga así a segura la rela

ción apropiada de la corona. El paciente mantiene la posición centrada hasta el fraguado del acrílico se retira -- la corona y se pulie cuidados el margen gingival, en caso necesario se cementará la corona provisional.

CONCLUSIONES

Para realizar este trabajo se tomarán cuenta las técnicas, materiales e instrumentos, pero es el Cirujano Dentista -- quien se inclinará por el más acertado, tomando en cuenta su -- orética y su experiencia clínica, por lo tanto podrá inclinarse por técnicas y materiales que le brinden excelentes y satisfactorios resultados.

Es necesario que se tenga el conocimiento del instrumental básico de la endodoncia, así como materiales de obturación para conductos tomando en cuenta que tipo de reconstrucción se llevara a cabo, técnicas de ensacado de conductos según la obturación y tipo de reconstrucción planeado.

Encontramos que hay más de una técnica con que se puede reconstruir sin tener que alterar el tejido de los dientes adyacentes que se encuentren sin ninguna lesión cariosa y reestablecer un buen funcionamiento. Uno de los últimos pasos y muy importante es la toma de impresión; encontramos diferentes tipos de materiales como técnicas. Es importante para el paciente la utilización de provisionales para mantener su estética, función, manteniendo los tejidos en el lugar adecuado.

Para realizar este tipo de trabajo se debe de tener habilidad manual, ser creativo y brindar el mejor servicio no obstante su costo.

BIBLIOGRAFIA.

- 1.- Harty F.J. Endodoncia en la Práctica Clínica. Edit. El Manual Moderno, S.A. México. 1962.
- 2.- Lasala Angel, Endodoncia 39 Edición. Edit. Salvat Editores, S.A. España. 1979.
- 3.- Ingle Beveridge, Endodoncia 20 Edición. Edit. Nueva Editorial Interamericana, S.A. de C.V. México.
- 4.- Myers George E, Prótesis de Coronas y Puentes. Edit. - Labor, S.A. Spain. 1971 .
- 5.- Odontología Clínica de Norteamérica. Serie VII Vol. - 19 - 2021 Edit. Mondy, S.A. Buenos Aires - 1966.

T E S I S.

Helios Orozco Barrera Materiales de Obturación para Conductos radiculares México U. N. A. M. 1980.

Hay palabras que contarán toda la vida en beneficio de las personas, tales -- son: YO PUEDO. Y esas palabras empezaron un día, aquel lejano día en que el bebé quiso ponerse de pie y con una -- ayuda ligera y disimulada... pudo...-- Mas tarde se reafirma ese sentir cuando frente al cuaderno de sumas papá lo anima y él responde: Sí, papá, yo puedo. Y ese adolescente al que lo vence la pereza y frente a la máquina de --- cortar: paso nace accio de fuerza y -- grita en su cambio de voz: Claro, mamá, yo puedo. De esta raza son los triunfadores. Y sus palabras son:

yo puedo.