

66 11245  
2ej



**UNIVERSIDAD NACIONAL AUTÓNOMA DE MÉXICO**

**INSTITUTO NACIONAL DE ORTOPEDIA  
SECRETARÍA DE SALUD**

**" TRATAMIENTO QUIRÚRGICO DE LA LUXACION  
RECURRENTE ANTERIOR DEL HOMBRO CON LA  
TECNICA DE BRISTOW-MAY MODIFICADA "**

**REPORTE PRELIMINAR**

**TESIS DE POSTGRADO**

**PARA OBTENER EL DIPLOMA DE :  
ESPECIALISTA EN  
ORTOPEDIA Y TRAUMATOLOGIA**

**P R E S E N T A :  
DR. JORGE HERBERTO MENDEZ VALES**

**ASESOR DE TESIS :  
DR. ALEJANDRO ESPINOSA GUTIERREZ**

**TESIS CON  
FALLA DE ORIGEN**

**MEXICO, D. F. FEBRERO 1991**



**INO**





Universidad Nacional  
Autónoma de México



## **UNAM – Dirección General de Bibliotecas Tesis Digitales Restricciones de uso**

### **DERECHOS RESERVADOS © PROHIBIDA SU REPRODUCCIÓN TOTAL O PARCIAL**

Todo el material contenido en esta tesis está protegido por la Ley Federal del Derecho de Autor (LFDA) de los Estados Unidos Mexicanos (México).

El uso de imágenes, fragmentos de videos, y demás material que sea objeto de protección de los derechos de autor, será exclusivamente para fines educativos e informativos y deberá citar la fuente donde la obtuvo mencionando el autor o autores. Cualquier uso distinto como el lucro, reproducción, edición o modificación, será perseguido y sancionado por el respectivo titular de los Derechos de Autor.

## INDICE

|                              |    |
|------------------------------|----|
| INTRODUCCION .....           | 1  |
| ANATOMIA .....               | 3  |
| PATOGENESIS.....             | 5  |
| CLASIFICACION .....          | 7  |
| TRATAMIENTO QUIRURGICO ..... | 8  |
| JUSTIFICACION .....          | 11 |
| OBJETIVO .....               | 11 |
| HIPOTESIS .....              | 12 |
| MATERIAL Y METODO .....      | 13 |
| RESULTADOS .....             | 16 |
| DISCUSION .....              | 18 |
| CONCLUSIONES .....           | 21 |
| RESUMEN .....                | 22 |
| BIBLIOGRAFIA .....           | 23 |

## INTRODUCCION

Segun Max Lange, "La luxación recidivante o recurrente del hombro no es una lesión rara, pero tampoco se presenta con una frecuencia tal que de ha muchos cirujanos ortopedistas la oportunidad de operar un numero elevado de casos".(25)

Algunos autores consideran que corresponde al 49.8% de todas las luxaciones ocurriendo principalmente al varón joven (10).

Existe información que revela el conocimiento de este padecimiento desde el año 1200 antes de Cristo, por las representaciones pictóricas descubiertas en la tumba de Ramsés

Hipócrates aconsejaba la reducción cerrada con cauterización de la superficie anterior del hombro para evitar la recidiva.(1)

Durante los siglos XV, XVI y XVII, la literatura comienza informar de numerosos y diversos métodos de tratamiento. Posteriormente, con el advenimiento de la era anestésica, se comienzan a difundir métodos quirúrgicos para evitar la recurrencia con resultados variables a largo plazo.(8)

De cualquier forma, se observó que los diversos métodos persiguen conseguir la estabilidad mediante plastias tendinosas y capsulares, transferencias tendinosas y bloqueos óseos entre otros. Sin embargo, no se conoce con exactitud cuál o cuales son los factores responsables de tan excesiva facilidad para la luxación en algunos pacientes.

El estudio de la anatomía patológica, la biomecánica articular, el seguimiento sistemático e inteligente de los pacientes atendidos con las diversas técnicas que se manejan en la actualidad, han permitido tener una visión más clara del problema al que se enfrenta el cirujano ortopedista. Se ha podido observar que la incidencia de luxación es mayor en deportistas al estar más expuesto a traumatismos, por lo que hay por ello un predominio en varones en una proporción de 3:1 (36). También puede aparecer en contracciones musculares incoordinadas como las crisis convulsivas o por descargas eléctricas, espontáneamente e incluso de forma voluntaria.

Según los estudios de Kazar el 28% de los hombros luxados se hacen recidivantes, y en función de la edad los hacen proporcionalmente:

- a) una de cada dos luxaciones antes de los veinte años.
  - b) una de cada tres luxaciones entre los veinte y treinta años.
  - c) una de cada cinco luxaciones entre los treinta y cincuenta años.
  - d) una de cada treinta luxaciones entre cincuenta y setenta años (31)..
- Hoveijus y Cols., llegan a conclusiones similares (10)..

Los procedimientos quirúrgicos actuales y la cirugía artroscópica, han permitido conocer anomalías consideradas actualmente como responsables de la luxación anterior así como

de la inestabilidad, factor causal primordial de problema (3, 38, 39 )..

Nuestra técnica proviene de una modificación al procedimiento de Bristow, descrita por Helfet en 1958, que sutura la apofisis coracoides al cuello de la glena y la técnica de Lažarjet, descrita en 1954, que sintetiza el tope óseo con un tornillo, en nuestro caso con un tornillo A0 de 3.5 y una arandela.

Esta técnica también ha sido difundida por May en 1970 (12, 21, 43, 47)..

Hemos optado por esta técnica porque nos permite explorar a la vez la articulación, porque es una técnica dinámica y que, al mismo tiempo, aporta un tope óseo sólido en la parte anterior y media del cuello de la escapula y, además, permite un cierre con el tendón subescapular de manera consistente después de reforzar y plicar la capsula articular, haciendo difícil la recurrencia y dejando poca incapacidad funcional.

### ANATOMIA

En general, se considera al hombro como una simple articulación de esfera y cazoleta, la articulación escapulohumeral. Consta sin embargo de cuatro articulaciones separadas, la escapulohumeral, la esternoclavicular, la acromioclavicular y la escapulotorácica.

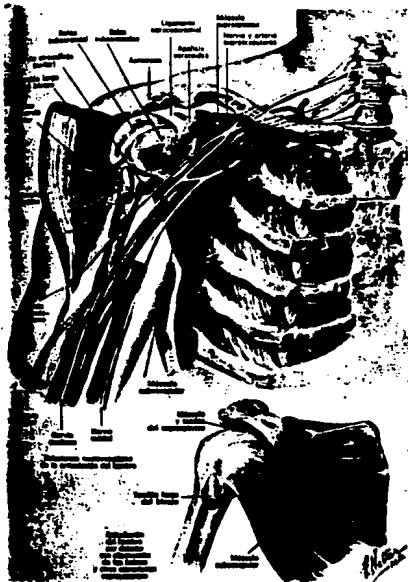
La articulación humeral, está constituida por la cavidad glenoidea de la escapula (cavitas glenoidalis scapulae) y la cabeza del humero (caput humeri). Las caras articulares están cubiertas de cartilago hialino y no se corresponden entre sí.

La congruencia de las caras articulares aumenta a cuenta del labro glenoidal (labrum glenoidale), situado en el borde de la cavidad glenoidea.

La capsula articular (capsula articularis), se fija en la escapula por el borde del cartilago articular, la cavidad glenoidea, y el borde externo del labro glenoidal; en el humero la capsula articular se inserta en el cuello anatómico. La capsula articular es espaciosa y debilmente tensada. En la porción inferomedial es fina, y en el resto de su extensión su tónica fibrosa es reforzada por los tendones musculares que se entrecruzan con la misma: en las porciones posterosuperior y lateral por los músculos supraespinoso, infraespinoso y redondo menor (/m. supraspinatus, infraspinatus et teres minor) y en la porción medial por el musculo subescapular (m. subscapularis). Durante los movimientos de la articulación humeral, estos musculos tiran de la capsula articular e impiden que esta sea comprimida entre las caras articulares de los huesos.

En el humero, la capsula articular cruza en forma de un pequeño puente, por encima del surco intertubercular, y deja pasar aquí el tendón de la cabeza larga del musculo biceps braquial que tiene su origen en el tuberculo supraglenoidal y el borde del labro glenoidal, atraviesa la cavidad de la articulación humeral y se situa en el surco mencionado. En dicha cavidad en tendón del musculo biceps está cubierto por la membrana sinovial que la acompaña en el surco intertubercular a 2-5cm más abajo del nivel del cuello anatómico; después, la membrana sinovial va hacia arriba, sigue a lo largo del tendón, continuandose con la membrana sinovial de la capsula articular. Es así como en el surco intertubercular, alrededor del tendón del musculo biceps, braquial se forma una protrusion bilateral de la membrana sinovial, llamada vaina sinovial intertubercular (vagina synovialis intertubercularis). Es frecuente la comunicación de la cavidad articular con la bolsa del musculo subescapular situado cerca de la raíz del proceso coracoideo.

La articulación humeral tiene un solo ligamento, el coracohumeral (lig. coracohumerale). Esta representa una membrana fibrosa endurecida que se extiende desde el borde externo del proceso coracoideo hacia el tuberculo mayor del humero. El ligamento coracocranial, está situado encima de la articulación humeral y junto con el acromion y el proceso



**Fig.- 1** Figura que muestra la anatomía del hombro y la relación existente entre el músculo subescapular y la porción anterior de la glenoides.

coracoideo de la escapula forman el fórnix del humero. Este protege la articulación humeral por arriba y frena junto con la tirantez en la capsula articular la abducción del brazo. El movimiento ulterior del miembro superior hacia arriba se efectúa a expensas del movimiento del mismo junto con el cinturón. La articulación humeral por su forma pertenece a las articulaciones esféricas con un gran volumen de movimientos. Los músculos que se insertan en la escapula, la clavícula y el humero actúan como una unidad coordinada para producir un movimiento uniforme del hombro. El movimiento tiene lugar a nivel de las articulaciones glenohumeral, acromioclavicular, toracoscáputar, esternoclavicular y humeral superior y en el interior de la vaina del tendón del bíceps (fig.1).

Cuando el brazo está elevado en abducción y flexión hacia adelante, la escapula debe buscar al principio una posición de estabilidad, la denominada "fase de apoyo". Durante los primeros 30 a 60° de elevación, la escapula se desplaza hacia adelante o atrás, o incluso puede oscilar hasta alcanzar la posición más estable. Se mueve entonces lateralmente con el humero en una proporción de 1:2. Esto implica que para cada 30° de elevación del brazo, el movimiento toracoscáputar es de 10° y el movimiento glenohumeral de 20°. Cuando una u otra de estas articulaciones queda fija por traumatismo o enfermedad, es proporcional la pérdida de movimiento y la fijación glenohumeral produce una fijación doble con respecto a la fijación toracoscáputar. De esta forma se pierde el ritmo escapulo-humeral. El movimiento toracoscáputar puede realizar la elevación del brazo hasta aproximadamente 65°, incluso en ausencia de movimiento glenohumeral. Este es el denominado mecanismo de "engastamiento". La estabilidad de la escapula se logra por la contracción coordinada de los siguientes músculos que se insertan en ella: deltoides, trapecio, romboides, angular del omoplato, serrato anterior, pectoral menor. La estabilidad de la cabeza humeral está dada por el supraespinoso, infraespinoso y redondo menor que se insertan en la tuberosidad mayor y actúan produciendo rotación externa del humero. El subescáputar que se inserta en la tuberosidad menor es el rotador interno de la cabeza humeral. Todos estos músculos rodean completamente la cabeza humeral y contribuyen a fijarla a la glenoides, a la vez que descienden la cabeza a medida que se realiza la abducción del humero. El dorsal ancho y el pectoral mayor, que se insertan en los bordes del surco bicipital, además de su acción de aducción del brazo, ayudan a descender la extremidad superior del brazo durante la abducción (11, 13, 17, 18,20)..



### PATOGENESIS.

La del hombro es la articulacion que mas esta expuesta a luxaciones recurrentes y la mayoría de las veces lo hace hacia adelante.

Antes se pensaba que la causa principal de las recidivas era que no se inmovilizaba el hombro por unas 3 a 4 semanas una vez reducido, pero los estudios de McLaughlin y Cavallaro, Rowe y Sakellarides demuestran que tambien hay otras causas importantes (2, 22 ),.

Dicen que la instalacion de la recurrencia depende mucho del sitio y la indole de la lesion que ocurre en el momento de la luxacion inicial. Cuanto mas grande es el traumatismo inicial mayor es el indice de recidivas.

Otro factor importante es la edad del paciente en el momento de la luxacion inicial. Estudios han revelado que mientras mas joven sea el paciente mayor porcentaje de recidivas puede tener por lo que recomiendan que en los pacientes mas jovenes solo se inmovilice el hombro tres semanas despues de la reduccion de una luxacion, y que en los mayores de cincuenta años se haga una inmovilizacion breve hasta que cedan el dolor y el espasmo muscular.

A fines del siglo XIX, Broca y Hartmann demostraron que en algunas luxaciones anteriores recurrentes de hombro, el labio se desprende del borde anterior de la cavidad glenoidea y del periostio de la cara anterior del cuello de la escapula, y que el borde de la glenoidea, desnudado de sus tejidos blandos, encaja en un defecto cuneiforme en la parte posterior de la cabeza humeral (8)..

Ya en 1906, Perthes consideraba que el desprendimiento del labio respecto del borde anterior de la cavidad glenoidea era la lesion "esencial" en las luxaciones recurrentes anteriores del hombro (16).

En 1938, Bankart reconocio dos tipos de luxaciones agudas. El primero, causado por una caida sobre el brazo abducido, la cabeza del humero simplemente atravieza la capsula en el sitio mas debil, por lo general, adelante y abajo, en el intervalo entre el borde inferior del subescapular y la porcion larga del musculo biceps. El otro, causado por una caida directa sobre la cara posterior del hombro, o sobre el codo, condicionando que las inserciones del labio y de la capsula curan mal o no curan, de manera que queda un defecto permanente que permite que la cabeza del humero, se desplace hacia adelante sobre el borde de la glenoidea con poca dificultad, y en estos casos la luxacion recurrente es comun (30, 46).

Sin embargo, la lesion de Bankart, no es la unica lesion "esencial" en la luxacion recurrente de hombro.

De Palma, observo las siguientes lesiones:

1. Desprendimiento de la capsula de la cara anterior de la cabeza humeral.
2. Desgarro de los ligamentos glenohumerales y distension de la capsula que rodean las prolongaciones subescapulares.
3. Un defecto de la parte posterolateral de la cabeza humeral, o sea, la lesion de Hill Sachs.
4. Cizallamiento del labio glenoidico en el reborde glenoidico anterior.
5. Desgarro o atricion del labio.
6. Indemnidad del labio.
7. Desprendimiento de la capsula, labio y periostio de la superficie anterior del cuello de la escapula.
8. Cabeza de situacion extracapsular; capsula desgarrada o desprendida de la cabeza.
9. Desgarro del manguito rotador principalmente en el subescapular y en el supraespinoso.
10. Cabeza de situacion intracapsular en la prolongacion subescapular.
11. Desplazamiento del tendon del biceps del surco bicipital.
12. Fractura del labio anterior de la glenoides.
13. Estiramiento acentuado de los musculos rotadores (18)..

Cuando coexisten una o varias de estas lesiones, la cabeza humeral solo queda sostenida por la cavidad glenoidica, la cual es poca profunda, y el labio y capsula desprendidos no oponen resistencia a toda fuerza que tienda a desplazar la cabeza del humero hacia adelante; ademas, al abducir y rotar hacia afuera el hombro, se pierde la estabilidad normal que ofrece la prestion pareja de la superficie de la cabeza humeral contra la superficie concava de la cavidad glenoidica, porque entonces el defecto en la cabeza esta aplicado contra el cartilago articular de la glenoides.

Moseley y Overgaard coinciden en que la creencia de Bankart de que, en esencia, las luxaciones recurrentes del hombro, ocurren por desprendimiento del labio glenoidico, ya no es sostenible. En consecuencia, parece que no existe ninguna lesion esencial unica responsable de todas las luxaciones recurrentes del hombro (8, 46, 18, 20).

La estabilidad de esta articulacion muy inestable, depende del equilibrio constante entre los mecanismos estaticos y dinamicos que influyen sobre el movimiento y la estabilidad.

Por delante, el principal estabilizador dinamico es el fuerte musculo subescapular, mientras que los principales estabilizadores estaticos son el borde anterior de la glenoides, el labio glenoidico que profundiza y agranda un poco a la superficie articular de la glenoides, el revestimiento sinovial y la capsula anterior, con sus ligamentos glenohumerales de

refuerzo (7, 27, 28, 45)..

Moseley asignó a estos elementos el nombre colectivo de mecanismo capsular anterior y dice que toda deficiencia de este mecanismo acarrea las luxaciones anteriores recurrentes de origen traumático del hombro.

### CLASIFICACION

Las lesiones traumáticas anteriores del hombro, incluyen esguinces, subluxación, luxaciones, luxaciones recurrentes, luxaciones permanentes(26). Anatómicamente, la cabeza del humero puede asumir numerosas posiciones:

#### I. LESIONES TRAUMATICAS

- a) esguince
- b) subluxación aguda
- c) luxación aguda
- d) luxación recurrente
- e) luxación no reducida

#### II. LOCALIZACION ANATOMICA DE LA CABEZA HUMERAL

- a) subcoracoidea
- b) subglenoidea
- c) subclavicular
- d) intratorácica

#### III. PROBLEMAS ATRAUMATICOS

- a) voluntario
- b) involuntario
- c) Congenito o adquirido

La luxación anterior variedad subcoracoidea, es el tipo más común de lesión anterior del hombro. De hecho, es la más común de una articulación mayor en el cuerpo.

La cabeza humeral, es desplazada anteriormente con respecto a la glenoides y es inferior al proceso coracoideo.

Juntos, el tipo subcoracoideo y el tipo subglenoideo, forman el 99% de los tipos de luxación recurrente anterior del hombro.

La variedad subclavicular e intratorácica son formas raras.

Los mecanismos luxantes, pueden ser :

**A. FUERZA DIRECTA.** Un fuerte golpe sobre la region lateral o posterolateral del hombro puede producir una lesion sobre la estructura de soporte anterior de la articulacion resultando en esguince, subluxacion o luxacion.

**B. FUERZA INDIRECTA.** Es la causa mas comun. El comun denominador en el mecanismo es una combinacion de abduccion, extension y rotacion externa aplicadas al brazo, lo que transfiere las fuerzas a las estructuras capsulares y ligamentarias anteriores.

Carew-McColl reportaron una fractura-luxacion bilateral causada por una descarga electrica accidental, lo que condiciono una contraccion muscular tan violenta que condiciono la lesion.

#### TRATAMIENTO QUIRURGICO

Se han disenado muchas operaciones, pero ninguna es totalmente satisfactoria. Las lesiones anatomopatologicas son variables y el procedimiento seleccionado debe ser apropiado para cada situacion particular.

Desde Hipocrates, se han disenado mas de 150 procedimientos, tecnicas y modificaciones a las originales para brindar solucion a esta patologia (1)..

Se han intentado avances tendinosos, acortamientos, alargamientos, imbricaciones, traslados, plicaturas, reinserciones con suturas, grapas y tornillos. Se insertaron bloques oseos, plastias del proceso coracoideo y osteotomias (8).

Actualmente, se ha observado la tendencia a individualizar el tratamiento y la tecnica quirurgica en base a los hallazgos clinicoradiograficos asi como a las necesidades y demandas de cada paciente para cada hombro en particular.

Bankart, en 1906, sugirio la reinsercion del rodete glenideo desprendido mediante puntos pasados por perforaciones practicadas en el borde glenideo (48).

De toit y Roux, utilizan grapas al mismo procedimiento mostrando cierta ventaja tecnica (15).

En 1925, Sir Harry Platt en Inglaterra y Vittorio Putti en Italia, describen una tecnica casi en forma simultanea, en la que se superpone y se acorta el tendon del musculo subescapular

y se tensa la capsula articular, formando una barrera que impide la luxacion y limita la rotacion externa (8, 30, 37)..

En 1948, Osmond-Clarke describieron y publicaron dicha tecnica dandola a conocer al mundo.

En 1940, Paul Magnuson y James Stack, idearon una operacion consistente en tensar la pared musculocapsular anterior avanzando la capsula y el tendon del subescapular hacia afuera sobre el humero, por fuera de la corredera bicipital y por debajo del troquiter (8, 25, 26, 37, 49)..

Eden, en 1918, y Hybbinett en 1932, aplicaron un injerto oseo contra la cara anterior del cuello de la escapula, y el borde de la cavidad glenoides de manera que bloquea el desplazamiento del humero hacia adelante (8, 23)..

Esta operacion se recomendo cuando el borde anterior de la glenoides se ha erosionado o cuando existe un gran defecto en la cabeza humeral.

Oudard, en 1924, describio un procedimiento consistente en realizar una prolongacion del proceso coracoideo con un injerto oseo tomado de la tibia y funcionando como bloqueo oseo.

Tambien acorto el tendon del subescapular.

Trilliat y Lederc-Chalvet, realizaron una osteotomia de la base del proceso coracoideo, desplazandola abajo y lateralmente y manteniendola en su posicion mediante el uso de un clavo especial o un tornillo.

Gallie y LeMesurier, en 1927, originalmente describieron el uso de fascia lata autogena para crear un nuevo ligamento entre la region anteroinferior de la capsula y el cuello anterior del humero.

Toufick Nicola, en 1926, intenta crear un ligamento intrarticlar para proporcionar estabilidad a la cabeza humeral. El tendon de la porcion larga del biceps, se fija en un surco o en una perforacion en la cabeza y el cuello del humero. Sin embargo la traccion prolongada sobre el lugar de insercion del tendon conduce a desprendimiento del labio, por lo que ha sido modificada por el mismo autor muchas veces. Se ha abandonado esta operacion.

A. K. Saha, en 1969, reporta 45 casos sin recurrencia al transferir el dorsal ancho posteriormente al sitio de insercion del supraespinoso en la tuberosidad mayor, con la idea de que durante la abduccion, el musculo transferido refuerza al musculo subescapular y retener la cabeza humeral hacia atras.

Conolly, intenta transferir el tendon del infraespinoso a la

cabeza humeral, en aquellos casos en que existe un largo defecto posterolateral, convirtiendo el defecto en una estructura extrarticular evitando el deslizamiento anterior de la cabeza sobre la glenoides.

Boychev, en 1951, describe su técnica en la cual, los tres músculos insertados en el proceso coracoideo, son redirigidos por debajo del subescapular, al tomar un fragmento óseo y posteriormente vuelto a su sitio original (9)..  
Conforty reporto 17 casos con esta técnica sin recurrencia.

B. J. Weber, en Suiza, utiliza la osteotomía rotacional de retroversión, con lo que modifica el ángulo cabeza-cuello y acorta el músculo subescapular (34)..  
Este procedimiento fue designado en los casos en que existe un defecto posterolateral muy largo en la cabeza humeral, la cual con rotación externa el defecto se coloca en la superficie articular de la glenoides. Al incrementar la retroversión, el defecto se localiza en una posición más posterior y se aleja de la región articular.

W. Rowley Bristow de Sudafrica, Jefe del Hospital St. Thomas, anuncia en 1958, a través de Arthur Helfet un procedimiento consistente en tomar un fragmento óseo del proceso coracoideo de la escapula justo distal a la inserción del músculo pectoral menor, dejando en el fragmento obtenido la inserción del tendón conjunto formado por la porción corta del bíceps y el coracobraquial. A través de una inserción vertical del músculo subescapular la articulación es expuesta así como la superficie anterior del cuello de la escapula, sitio donde se fija el fragmento óseo y suturando el tendón conjunto con el músculo subescapular (14, 21, 26, 32, 35, 38, 40, 42, 43, 44, 47)..  
En 1958. T. B. McMurray modificó la técnica realizando una apertura longitudinal de las fibras del subescapular sitio por donde se trasfiere el tope óseo, fijándolo con un tornillo.  
May modificó la técnica al hendir de la tuberosidad menor el tendón del subescapular, y posteriormente suturar un fragmento por arriba y otro por debajo del tendón conjunto.  
Rockwood sugiere utilizar esta técnica cuando exista un defecto anterior de la glenoides que determine una moderada deficiencia (26).

### JUSTIFICACION

La luxación anterior recurrente glenohumeral es una condición común e incapacitante, lo que ha motivado el desarrollo de múltiples técnicas quirúrgicas para el tratamiento de esta patología, persiguiéndose en todas ellas la estabilización de la articulación.

Este objetivo se ha pretendido lograr mediante el manejo de los elementos capsulares, tendinosos y óseos anteriores de la articulación con resultados variables.

Por lo anterior, se continúan buscando técnicas nuevas que eviten las limitaciones funcionales las cuales van en detrimento de la movilidad de la articulación y que limitan las actividades de gente que necesita dicha función completa.

### OBJETIVO

La intención de este estudio preliminar es la exposición de los resultados obtenidos en los pacientes intervenidos de luxación recidivante anterior de hombro, mediante la técnica de Bristow May Modificada, en el Instituto Nacional de Ortopedia, de la Secretaría de Salud, en México, DF.

Hemos optado por esta técnica porque nos permite explorar la articulación si así se considera, es una técnica dinámica, y al mismo tiempo aporta un tope óseo sólido en la parte anterior y media del cuello de la escápula y además permite un cierre con el tendón del subescapular de manera consistente, después de plicar y reforzar la capsula articular.

### HIPOTESIS

En la luxación recurrente anterior glenohumeral, la inestabilidad anterior articular, más la alteración del tono muscular del músculo subescapular hacen extraordinariamente fácil la excursión de la cabeza humeral anteriormente durante los movimientos de abducción y rotación externa.

De acuerdo con lo anterior, la colocación de un tope óseo anterior, junto con el traslado anterior e inferior, de los tendones del músculo coracobraquial y porción corta del bíceps así como la plicatura del tendón del subescapular en su porción superior evitan el movimiento anterior de la cabeza humeral, haciendo difícil la recurrencia, con poca o nula limitación funcional, además de que se logra mayor estabilidad que la observada en la técnica original.



### MATERIAL Y METODOS

25 pacientes con el diagnóstico de luxación recurrente anterior de hombro fueron revisados y tratados en el Instituto Nacional de Ortopedia, de la Secretaría de Salud en Mexico, DF., entre 1989 y 1990 con una evolución postoperatoria mínima de un año.

La revisión de esos pacientes incluye la historia clínica, examen físico, estudios radiográficos (proyección anteroposterior, lateral y axilar).

Los criterios de inclusión fueron :

- a) aquellos pacientes que presentaron 3 o mas episodios de luxación en un año.
- b) aquellos pacientes que no habian recibido tratamiento quirurgico antes de nuestra valoración.

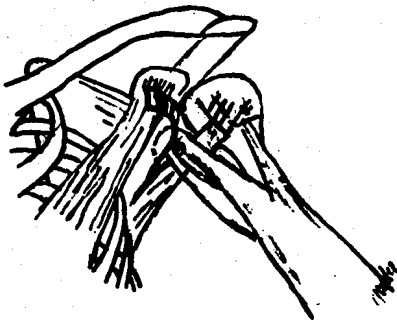
Las indicaciones para operar se realizaron en aquellos casos basados en la incapacidad funcional de los pacientes para realizar sus actividades cotidianas normales, tanto laborales como sociales.

**TECNICA.** Bajo bloqueo interescañónico de la extremidad afectada, en posición de decúbito dorsal, se realiza abordaje anterior para hombro, siguiendo el surco deltopectoral, identificando, diseccionando y rechazando medialmente a la vena cefálica. Se expone así al proceso coracoideo y se identifican los tendones insertos en él (porción corta del biceps, coracobraquial y pectoral menor), procediendo entonces a perforar el extremo distal y abriendo rosca mediante el uso de un machuelo AO 3.5, colocar un tornillo cortical AO 3.5 de 32mm a 40mm de longitud. Hecho lo anterior, se procede a realizar una osteotomía de el extremo distal justo antes de la inserción del pectoral menor, tomando un fragmento de 1.5 a 2cm

aproximadamente.

Se moviliza entonces en sentido distal la punta de la coracoides junto con su tendón conjunto, teniendo la precaución de no lesionar al nervio musculocutáneo que pasa justo proximal a este sitio .

Se incide transversalmente al tendón del subescapular dejando la mitad inferior insertado en la tuberosidad menor para su posterior plastia. Se expone entonces la capsula articular y el reborde glenoideo anterior, teniendo la opción de realizar una apertura articular y realizar una exploración intrarticular en busca de patologia.



Se corta el segmento superior del subescapular el cual se refiere medialmente exponiendo así el sitio donde será transferida la coracoides. El segmento inferior se sujeta y tensa firmemente al apoyar el tendón conjunto sobre el subescapular.

Se denuda el cuello anterior de la escapula y en la porcion ante inferior se perfora un orificio con broca 3.2, teniendo el cuidado de atravesar hasta el borde posterior del cuello . Se realiza entonces la fijación del fragmento óseo con el tornillo previamente colocado y colocando una arandela para aumentar así la superficie compresiva, evitando con esto la posibilidad de fragmentacion o rotura del trasplante óseo.

A continuación, se sutura la hendidura del subescapular, con hilos previamente colocados, verificando su acortamiento y plicatura. Se aproxima la aponeurosis deltopectoral , tejido celular subcutáneo y la piel de la manera acostumbrada .

Colocamos un vendaje tipo Velpeux durante 4 semanas.  
La rehabilitacion se inicia desde la primera semanas mediante

fortalecimiento muscular con ejercicios isometricos y rutinas encaminadas a recuperar los arcos de movilidad así como la utilización de corrientes interferenciales.

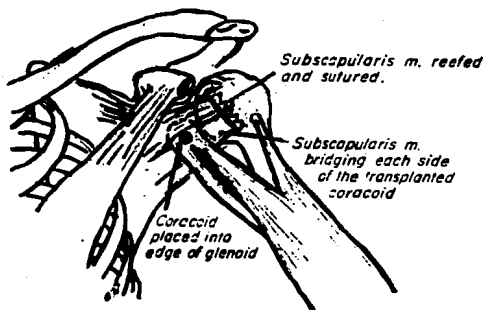


Fig. 3.- La operación completa se muestra en este diagrama: El tendón conjunto con la coracoides, es transferida al borde anterior de la glenoides a través del tendón y muscule subescapular. Este, luego es plicado con el humero en rotación externa. (A Modified Bristow Operation JBS, Vol 52A No 5., July 1970).

Los resultados se evaluaron de acuerdo al Test de Rowe (6, 22, 31), que según la estabilidad, movilidad, función del hombro, establece cuatro categorías :

EVALUACION DE LOS RESULTADOS SEGUN ROWE Y ZARINS

**DOLOR**                      puntos 30: no  
25: Discomfort: no precisa medicación  
20: Moderado: incapacidad ocasional,  
precisa de medicación.  
0: Severo: precisa medicación  
constante.

**MOVILIDAD**                      40: 100% elevación, 100% rotaciones  
30: 75% elevación, 100% rotaciones  
20: 50% elevación, 0% rotaciones  
0: 25% elevación, 0% rotaciones  
llega con dificultad la mano  
a la boca.

**FUNCION**                      30: Normal: para el trabajo y deporte  
25: Limitación ligera: molestias para  
el trabajo y deporte.  
15: Limitación moderada: molestias  
para efectuar trabajos con el  
brazo elevado y no puede lanzar  
por inestabilidad en extensión.  
0: Limitación severa: No puede  
utilizar el brazo por temor a  
la luxación .

**RESULTADOS:** 90-100, excelentes; 70-89, bueno; 50-69, regular  
y < 50, malo.

### RESULTADOS

Se evaluaron el dolor, movilidad, función, estabilidad así como cualquier complicación que fuera detectada durante las revisiones periódicas.

Los pacientes han sido seguidos durante un tiempo medio de 12 meses (mínimo de 5 y máximo de 20 meses).

La edad media de los pacientes revisados en nuestra serie, fue de 21.8 años (límites de 16 a 34) (gráfica 2).

De los pacientes, 20 de ellos (80 por ciento), fueron de sexo masculino y 5 (20 por ciento) de sexo femenino (gráfica 1).

El lado afectado fue derecho en 13 casos (52 por ciento), lado izquierdo en 11 casos (44 por ciento) y bilateral en un caso (4 por ciento) (gráfica 3).

El número promedio de episodios de luxación previa a la intervención fue de 10.3 veces (límites de 3 a 50) (gráfica 6).

De los pacientes tratados, 6 eran menores de 20 años (24 por ciento), 16 pacientes entre 20 y 30 años (64 por ciento), y 3 casos mayores de 30 años (12 por ciento).

El método utilizado para la reducción de la luxación inicial fue espontánea en 13 casos (52 por ciento), bajo anestesia en un caso (4 por ciento), y sin anestesia por profano en 11 casos (44 por ciento) (gráfica 5).

El movimiento que determina la luxación en la mayoría de los casos es abducción con rotación externa. En otros casos es difícil determinarlo.

En los estudios radiográficos realizados no se encontraron lesiones presentes que fueran aparentes.

Entre las lesiones anatómicas destacan el desprendimiento o lesión del rodete glenoideo en 7 casos (28 por ciento) y la presencia de cuerpo libre en un caso (4 por ciento) (gráfica 7).

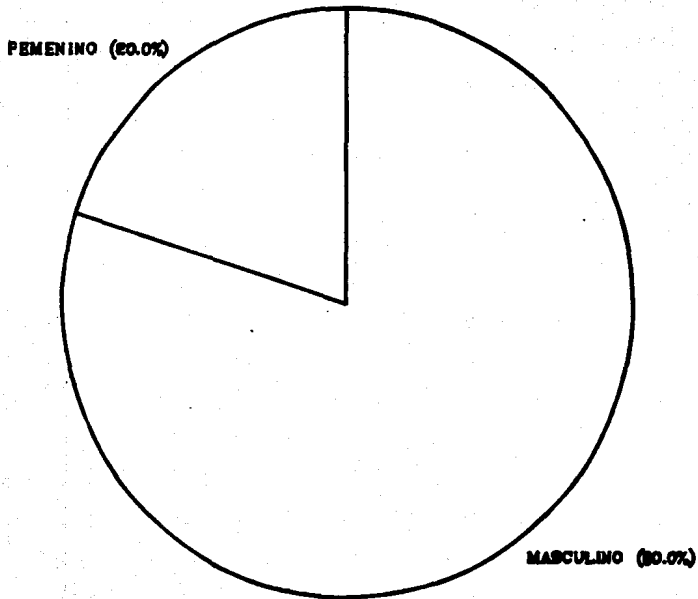
De acuerdo con la evaluación de Rowe, 23 pacientes (92 por ciento), fueron catalogados como excelentes y 2 pacientes (8 por ciento) como bueno.

No se reportaron recidivas.

De los 23 pacientes catalogados como excelentes, 3 de ellos refirieron dolor durante los primeros 40 días el cual desapareció en la mayoría de ellos.

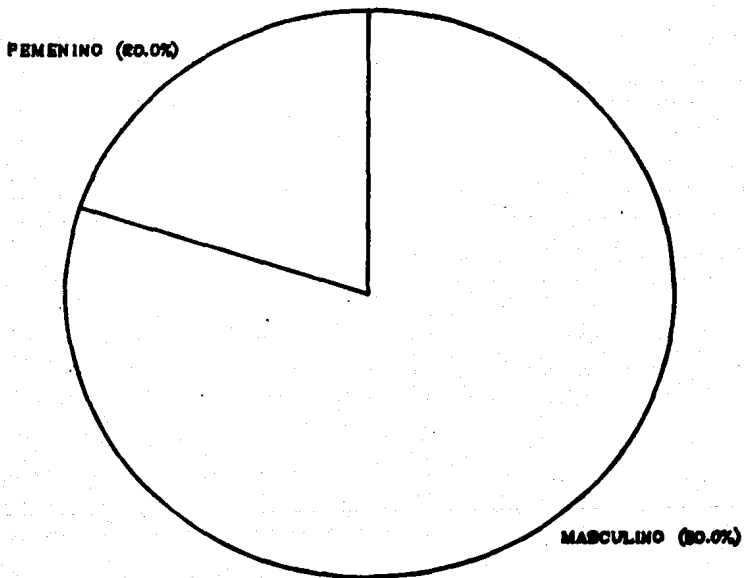
# PORCENTAJE DE SEXO

GRAFICA 1



# PORCENTAJE DE SEXO

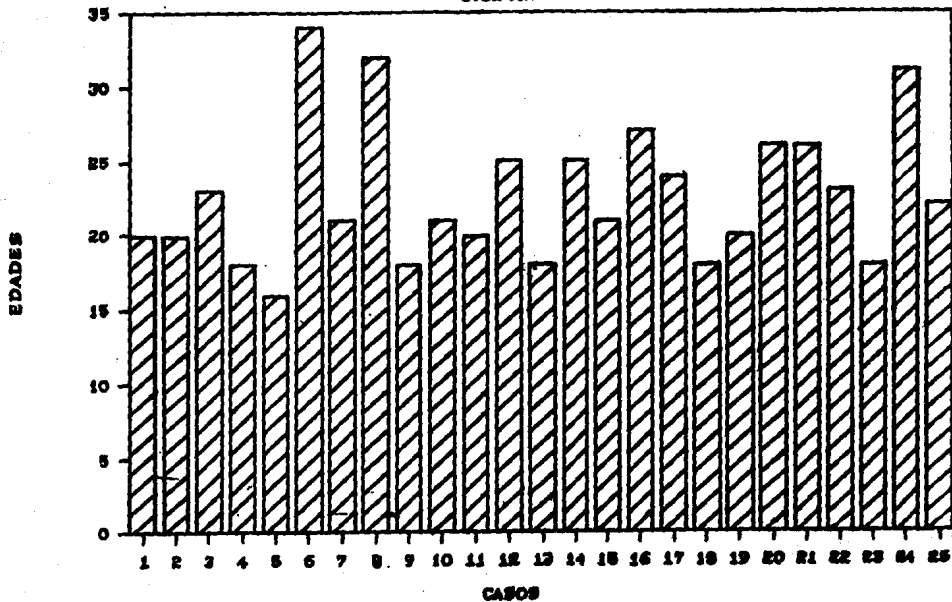
GRAFICA 1





# TABLA DE EDADES

GRAFICA 2



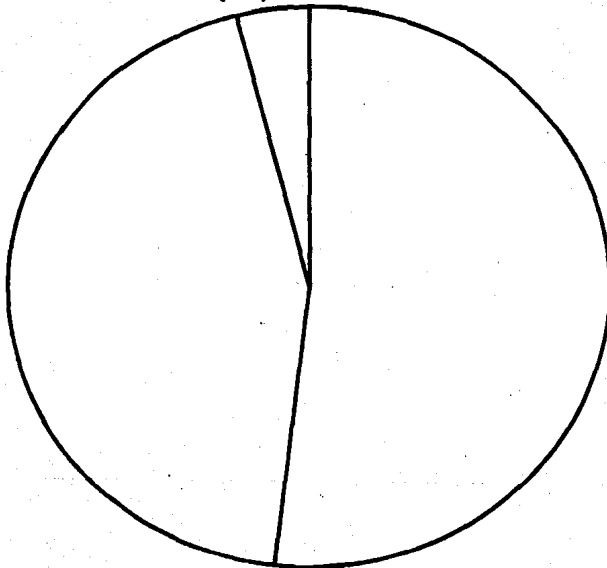
# LADO AFECTADO

GRAFICA 2

BILATERAL (4.0%)

IZQUIERDO (44.0%)

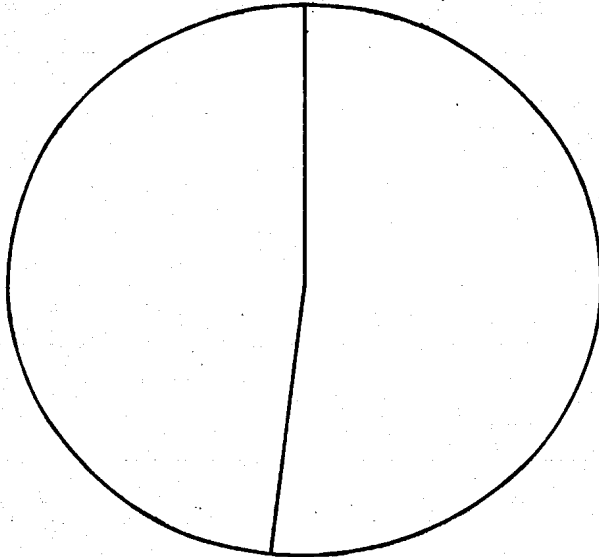
DERECHO (52.0%)



# MECANISMO DE LESION

GRAFICA 4

TRAUMA  
CASUAL (48.0%)



DEPORTIVO (52.0%)

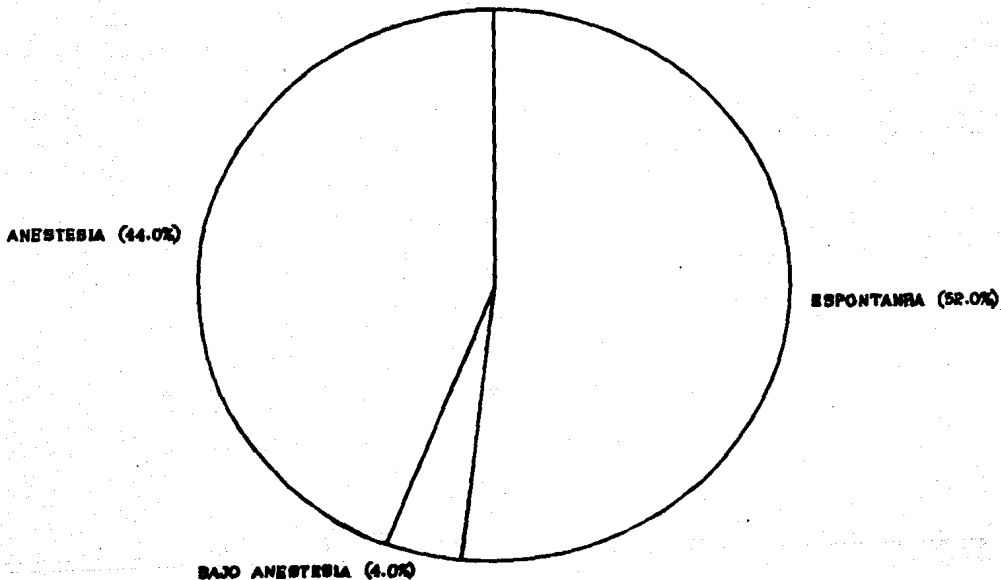
Un caso catalogado como excelente, sufrió una caída recibiendo un traumatismo directo sobre el hombro tratado quirúrgicamente refiriendo dolor leve. En control radiográfico se observó el tornillo doblado pero íntegro. No influyó en el resultado obtenido antes del accidente, y el paciente continúa realizando sus actividades laborales y deportivas (fútbol americano).

La valoración radiográfica postoperatoria demuestra la consolidación del fragmento óseo injertado en el cuello de la escápula en 20 pacientes (80 por ciento), un tornillo doblado (4 por ciento), un tornillo con mala alineación (4 por ciento), 3 casos con unión fibrosa (12 por ciento).

La principal limitación del rango de movilidad después de la operación y comparado con el hombro contralateral fue la rotación externa, en un promedio de 5 grados. Sin embargo, al día 40 de postoperatorio, se encontraban los rangos de movilidad dentro de límites normales.

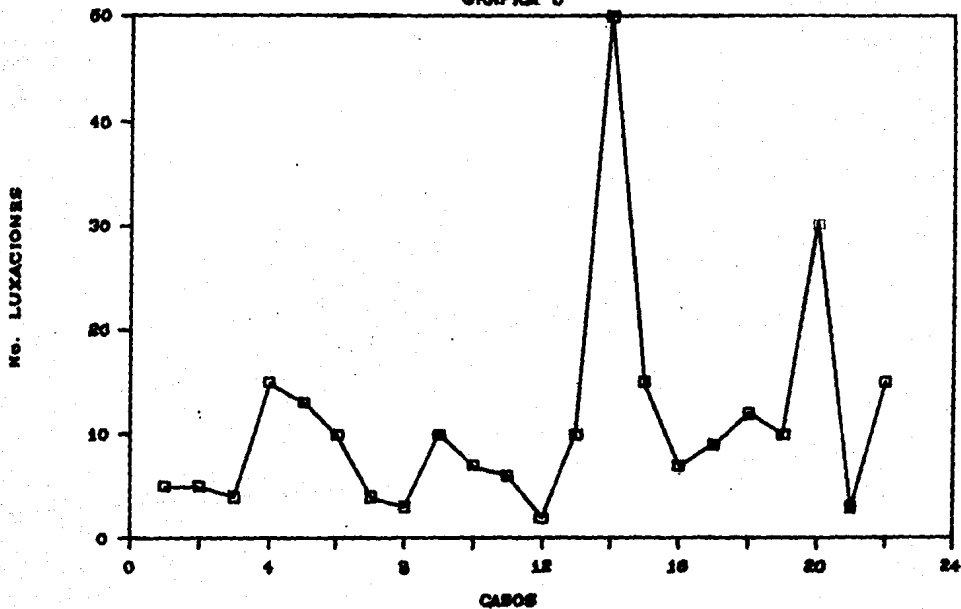
# METODO DE REDUCCION INICIAL

GRAFICA 8



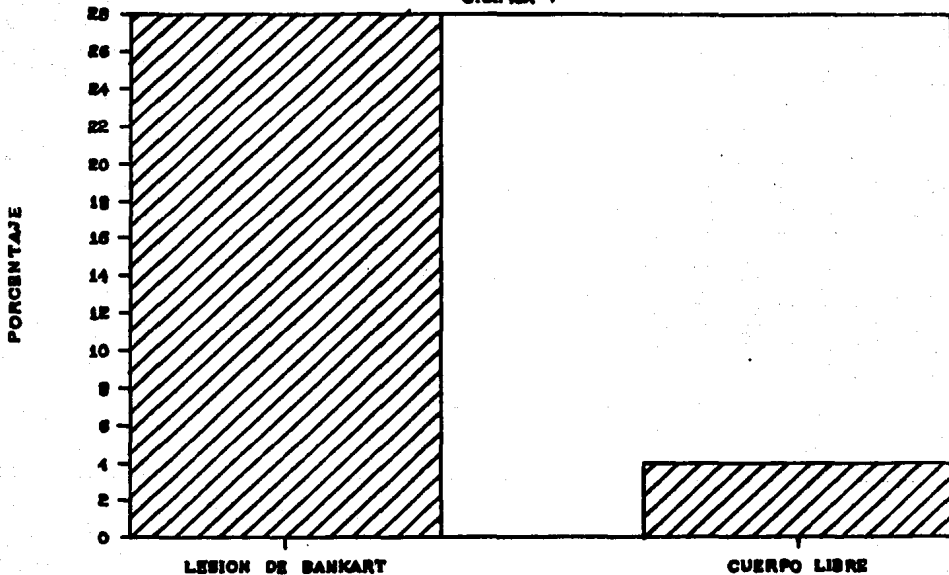
# LUXACIONES PREVIAS

GRAFICA 6



# ANATOMIA PATOLOGICA


GRAFICA 7



# RESULTADOS

GRAPICA 8

BUENO (8.0%)



EXCELENTE (92.0%)



### DISCUSION

La extraordinaria importancia de la articulación escapulo humeral en la movilidad y función del miembro superior en todo su conjunto, hace que su recuperación, estabilidad y tono muscular sean valorados de forma primordial a la hora del diagnóstico y tratamiento.

Esto ha creado una multitud de estudios para facilitar el diagnóstico, determinar la lesión anatómica, los factores etiopatogénicos y asegurar la cirugía reconstructiva más adecuada con el fin de obtener menos fracasos, evitar recidivas y obtener movilidad completa.

La luxación recidivante anterior del hombro obedece a múltiples factores, desde la distensión capsular, alteraciones del reborde anterior de la glenoides, defecto de la cabeza humeral, hasta la laxitud, creando una relación un poco confusa y contradictoria, pero que a pesar de ello, varios autores han basado el procedimiento quirúrgico en el concepto de "laxitud esencial".

Desde el punto de vista fisiopatológico, la teoría unitaria de Towlen y de Trillat, considera que la "cincha funcional anterior", es el elemento esencial en el control de la estabilidad del hombro y que su debilidad constitucional o adquirida, agravada en cada luxación es responsable de una inestabilidad progresiva (45)

El polo anteroinferior de la glenoides es una verdadera "consola ósea", de apoyo a la cabeza humeral, en especial al levantar el brazo en abducción y rotación externa.

Con la operación de Bristow May modificada, perseguimos ambos objetivos, ya que el efecto dinámico de la transferencia coracoidea y su tendón conjunto se convierte en un efectivo estabilizador para la capsula anterior laxa de los pacientes con luxación recurrente (7, 21, 27).

La transferencia elimina la lesión de Bankart existente y probablemente sirva de sustituto de la función del subescapular

cuando se realiza abducción y rotación externa de 90°, posición mas vulnerable.

Con este procedimiento, parece que el paciente obtiene buena movilidad y más pronto que algunos otros tipo de operaciones y sin necesitar una prolongada inmovilización (12).

La edad de los pacientes en el momento de la primera luxación ha sido considerada como el factor más importante en el pronóstico de las recidivas (31).

Rowe sitúa la incidencia de recidiva en los pacientes que sufren el primer episodio por debajo de los 30 años en el 79% (6, 22). Hovelius estima el 50% de recidivas en luxaciones que se producen por debajo de los 22 años (10).

La frecuencia de recidiva después de la operación en las distintas técnicas usadas actualmente va desde el 5 al 8%, estando el procedimiento de Bristow en posición intermedia, aunque las últimas publicaciones muestran un descenso favorable. Así, Max lange habla de 1.4%; Bankart 2.1%; Putti Platt 3.6%; Eden Hybinette 6.6%; Magnuson Stack 3.5%; Weber 5.7%; Bristow May cero por ciento; Bristow modificado por Lombardo 2% (2, 23, 25, 30, 37, 42, 47, 49).

En nuestra casuística no hemos encontrado recidiva hasta el momento, dado que se considera este estudio como preliminar, pero coincide con los reportes de Allman (50 casos sin recidiva) y el reporte de Collins y Wilde (50 casos sin recidiva).

La mayoría de los autores hablan de una fuerte predominancia del sexo masculino. Nuestra serie reúne el 80 por ciento.

Un elevado porcentaje (52 por ciento) no llevó ningún tipo de inmovilización posterior al primer episodio por lo que creemos que este factor tiene una importancia clave en la aparición de recidivas posteriores, sin embargo.. Hovelius no lo considera importante pero reconoce que aproximadamente un 35% de los pacientes no son atendidos por el médico en el primer episodio (10).

La limitación de la rotación externa es un dato común en la mayoría de los reportes y fluctúa entre 5 y 15 grados. En nuestra serie, supone el 12% de los pacientes en un rango de 5 grados. Sin embargo a los 40 días de operados se encontraban con rangos normales (14, 21, 35, 38, 42, 47, 48).

La serie de complicaciones descritas en las distintas series como infección, dolor, limitación de la movilidad, formación de aneurismas axilares, crepitaciones etc..., no han sido observadas (5, 41).

ESTA TESIS NO DEBE  
SALIR DE LA BIBLIOTECA

La totalidad de los pacientes se han reintegrado a su ocupación habitual con excelente estabilidad que está de acuerdo con el método de fijación y orientación del injerto, similar a las últimas publicaciones (40,42, 43)..  
Famjhu y colaboradores concluyen en un estudio comparativo de procedimientos quirúrgicos para la luxación recurrente de hombro que los resultados con la técnica de Bristow son superiores a las otras conocidas.

CONCLUSIONES

1. Es una técnica simple, prácticamente no precisa de inmovilización.
2. La limitación de la rotación externa es mínima (<5º) y desaparece pronto.
3. La recuperación funcional es más rápida.
4. Se inicia rehabilitación en forma inmediata.
5. Corrige los mecanismos patogénicos de la luxación recidivante con resultados excelentes en el 92 por ciento de nuestra serie.
6. Los resultados clínicos hacen válida la hipótesis de trabajo.

RESUMEN

Se han revisado 25 casos de luxación recidivante de hombro tratados mediante la técnica de Bristow May Modificado, entre 1989 y 1990 en el Instituto Nacional de Ortopedia, de la Secretaría de Salud en México, DF.

La edad media de la serie fue de 21.8 años con un seguimiento de 12 meses ( rango de 5 -18 meses), por lo que se considera como un reporte preliminar .

Según la escala de valoración de Rowe, se tuvieron 92% de resultados excelentes y 8% de resultados buenos. No se encontró recidivas. Se tuvo 4 pacientes (16 por ciento) con limitación de la rotación externa (<50) la cual desapareció completamente al cabo de 40 días.

Todos los pacientes se reintegraron a sus actividades laborales refiriéndose satisfechos con los resultados.

En razón de sencillez, rápida recuperación y ausencia de recidivas, la técnica de Bristow May Modificada es recomendable para el tratamiento de la luxación recidivante anterior de hombro.

BIBLIOGRAFIA

1. HIPOCRATES. Injuries of the shoulder dislocations  
Clin. Orthop. 1989 sep., (246) 4-7.  
2. MC AUILFFE, t.b. ET AL': Failed surgery for recurrent  
anterior dislocations of the shoulder.- JBJS (Br) 1988  
Nov; 70(5): 798-801.
3. OZAKI, J. Glenohumeral movements of the involuntary  
inferior and multidirectional instability. Clin. Ortho.  
1989 Jan (238): 107-111.
4. BACH, B.R. et al. Disruption of the lateral capsula  
of the shoulder. JBJS (Br) 1988 Mar; 70(2): 274-6.
5. BACH, B.R. et al. An unusual neurological complications  
of the Bristow procedure. A case report.  
JBJS (Am) 1988 Mar; 70(3) 458-60.
6. ROWE C.R. et al. "Luxation volontaire de l'épaule  
JBJS; 53-A 445. 1973.
7. SYMEONIDES, P.P. The significance of the subscapularis  
muscle in the pathogenesis of recurrent anterior dislocations  
of the shoulder. JBJS 54-B; 476, 1972.
8. CAMPBELL. Cirugia Ortopedica'; Ed. Panamericana; vol. 1;  
62 edicion; 475-91.
9. HA ERI et al. Boytchev procedure for treatment of anterior  
shoulder instability. Clin. Orthop. May 1984 198.-210.
10. HOVELIUS L. et al. Recurrent anterior dislocations of the  
shoulders. JBJS ; Vol. 61A; No.4 566-69; Jun 1976.
11. KAPANDJI, I.A. Cuadernos de fisiologia articular; tomo 1;  
Ed. Toray Mason 42 edicion 1982 10-79.
12. MAY, V.R. Jr. A modified Bristow operation for anterior  
recurrent dislocation of the shoulder. JBJS Vol. 52A;  
July 1970 1010-16.
13. QUIROZ G. Tratado de Anatomia Humana. Ed. Porrúa; 142 edicion  
1975.
14. HALEY P.H. Recurrent anterior dislocation of the shoulder  
surgical repair with a modified Bristow procedure.  
Min. Med. 57(11) 882-5 Nov. 1974.

15. DU TOIT. Management for recurrent anterior dislocation of the shoulder Du Toit type or staple capsulorrhaphy. Clin. Orthop. (103) 150-6 1974.
16. ROTHMAN R.H. Recurrent anterior dislocation of the shoulder. Clin. Orthop. 6 (12) 415-22 abril 1975.
17. CAILLIET Rene. Dolor del hombro de origen traumático. El Manuel Moderno; Vol III. 82-7.
18. DE PALMA, Anthony F. Surgery of the shoulder 32 edición; Philadelphia: Lipincott Company 1983 716.
19. CONNOLLY, John . Tratamiento de fracturas y luxaciones 32 edición. Buenos Aires Panamericana. 1988.
20. VALLS, Jorge. Ortopedia y Trumatología . Ed. Buenos Aires; El Ateneo; 1978 414.
21. BACH, Bernard. Disruption of the lateral capsule of the shoulder. A cause of recurrent dislocations. JBJS Vol.70B; No.2 March, 1988.
22. BURGOS, J. et al. Tratamiento de las luxaciones agudas de la articulación glenohumeral según técnica de Milch. Rev. Ortop. Traum., 32 IB, no. 1(25-28), 1988.
23. ORTEGA, A. et al. Luxación inveterada larga data de la articulación escapulo humeral. Rev. Ortop. Traum. 32 IB, No.1(29-32), 1988.
24. HUAZI, H. et al. Tratamiento de la luxación recidivante del hombro mediante la técnica de Noske-Trillat. Rev. Ortop. Traum., 32 IB, No. 1(17-20), 1988.
25. PEREZ. R. et al. Tratamiento quirúrgico de la luxación recidivante anterior del hombro con técnica de Magnuson. Rev. Ortop. Traum., 32 IB, No. 1(21-24), 1988.

26. HELFET, A.J.: Coracoid trasplantation for recurrent dislocation of the shoulder, JBJS 40-B 196-202, May 1958.
27. ROWE, C.R.: Acute and recurrent dislocations of the shoulder, JBJS 44-A: 998-1008, July 1962.
28. LINDHOM T.S.: Results of treatment for anterior recurrent dislocations of the shoulder joint with the Eden Hybinette operation. Act. Orthop. Scand. 45(4): 508-17 1974.
29. KAMEL, Hussein M.: Kocher's procedure is 3000 years old. JBJS Vol. 50-B 3: 669-671 August 1968.
30. RODRIGUEZ, M. et al.: Tratamiento quirurgico de la luxacionm recidivante anterior del hombro con tecnica de Magnuson. Rev. Ortop. Traum. 32 IB, NQ1 (21-24), 1988.
31. ROCKWOOD, C. A.: Dislocations of the Shoulder. In Fractures Part II, pag 624-685 Lippincott Co. Philadelphia 1975.
32. KARADIMAS, J : Repair of recurrent anterior dislocations of the shoulder using transfer scapularis tendon. JBJS 62-A 1147 1980.
33. JEANS, J.: The role of the scapularis muscle in recurrent dislocations of the shoulder. JBJS. 46-B: 780, 1964.
34. FANJUL, Cabeza.: Resultados en la cirugía de la luxacion recidivante del hombro. Rev. Ortop. Traum. 32 IB, NQ 1 (3-9) 1988.
35. DE WAAL, J.: A comparisons of the results of the Bristow Latarjet procedure and the Bankart/Putti Platt operation for recurrent anterior dislocation of the shoulder. Act. Orthop. Belg., 51:5 . 1985.
36. KAZAR, G.: Prognosis of primary dislocation of the shoulder Act. Othop. Scand. 40: 216, 1969.
37. WATSON-JONES, R.: Fracturas y heridas articulares. Ed. Salvat, 3Q edicion. p.543. Barcelona 1980.
38. WARD, U.G.: Anterior capsule capsulorrhaphies of the shoulder . A clinical and biomechanical study. South med.J. 1990 May ; 83(5): 510-8.
39. PORTEUS, M.J. : Rotation osteotomy for chronic posterior posterior dislocation of the shoulder. JBJS (Br) 1990 May; 72:3 468-9.



41. WHELEER, JH. : Arthroscopic versus nonoperative treatment of acute shoulder dislocations in young athletes. Arthroscopic 1989 5(3): 213-7.
42. REGAN, WD Jr.: Comparative functional analysis of the Bristow, Magnuson Stack an Putti Platt procedures for recurrent dislocation of the shoulder. Am. J. Sports Med. 1989 Jan-Feb; 17(1): 42-8.
43. FERLIC, DC.: A long-term retrospective study of the modified Bristow procedure. Am. J. Sports Med. 1988 Sep- Oct 16(5): 469-74.
44. MATTHEWS, LS.: Arthroscopic staple capsulorrhaphy for recurrent anterior shoulder instability. Arthroscopic 1988; 4(2): 106-11.
45. JALOVAARA, P.: Coracoid tendon transposition with Bristow Latarjet . Ann. Chir. Gynaecol. 1988; 77(3): 103-7.
46. RICHARDS, RR.: Injury to the brachial plexus during a Putti Platt and Bristow Procedure . A report of eight cases. Am J. Sports. Med. 1987 Jul-Aug; 15(4) 374-80.
47. STROMQVIST B.: Recurrent shoulder dislocation and screw failure after Bristow-Latarjet procedure. A case report. Arch. Orthop. Traum. Surg. 1987; 108(4) 280-2
48. TORG, JS: A modified Bristow-Helfet-May procedure for recurrent dislocation and subluxation of the shoulder. Report a two hundred and twelve cases. JBJS (Am) 1987 July; 69(6); 904-13.
49. KONERHANN W. : Bristow surgical treatment of shoulder dislocation. Aktual traumatol. 1989 Oct; 19(5): 209-11.
50. BALVANYOSSY, P.: Static stabilizers of the glenohumeral joint. Unfallchirurg; 1990 Jan; 93(1); 27-31.
51. ROSCH H.: The technic of the Bankart operation. A modified reinsertion technic. Unfallchirurg. 1989 Aug;92(8) 107-13.
52. LOMBARDO, S.J.: The modified Bristow procedure for recurrent dislocation of the shoulder. JBJS Vol 58A No. 2; March. 1976.
53. MORREY, B.F.: Recurrent anterior dislocation of the shoulder. JBJS Vol.- 58-A; No.2 March. 1976.

54. INARRITU, A.: Luxación recidivante anterior escapulo humeral  
Reporte de 50 casos operados con la técnica de Magnuson Stack  
modificada. Anales de Ortopedia y Traumatología. Vol.6 No3-4  
JUL-Dec. 1970.