

11212  
7  
220



UNIVERSIDAD NACIONAL  
AUTONOMA DE MEXICO

FACULTAD DE MEDICINA  
DIVISION DE ESTUDIOS DE POSTGRADO

EFICACIA DEL DIFOSFATO DE CLOROQUINA  
EN EL TRATAMIENTO DEL GRANULOMA ANULAR Y  
ALGUNOS DATOS EPIDEMIOLOGICOS EN EL  
HOSPITAL GENERAL DE MEXICO

TESIS DE POSTGRADO  
QUE PARA OBTENER EL TITULO DE  
ESPECIALISTA EN DERMATOLOGIA  
P R E S E N T A  
DR. ROBERTO N. MIRANDA CHAPA

JEFE DEL SERVICIO  
DR. AMADO SAUL CANO

ASESORA DE TESIS  
DRA. GLADYS LEON

MEXICO, D. F.

FALLA DE ORIGEN

1990



Universidad Nacional  
Autónoma de México



## **UNAM – Dirección General de Bibliotecas Tesis Digitales Restricciones de uso**

### **DERECHOS RESERVADOS © PROHIBIDA SU REPRODUCCIÓN TOTAL O PARCIAL**

Todo el material contenido en esta tesis está protegido por la Ley Federal del Derecho de Autor (LFDA) de los Estados Unidos Mexicanos (México).

El uso de imágenes, fragmentos de videos, y demás material que sea objeto de protección de los derechos de autor, será exclusivamente para fines educativos e informativos y deberá citar la fuente donde la obtuvo mencionando el autor o autores. Cualquier uso distinto como el lucro, reproducción, edición o modificación, será perseguido y sancionado por el respectivo titular de los Derechos de Autor.

# INDICE

## PRIMERA PARTE MARCO TEORICO

Introducción.....	1
Definición.....	3
Historia.....	3
Epidemiología.....	4
Etiología.....	5
Patogénesis.....	8
Variedades Clínicas.....	12
GAECG.....	25
Manifestaciones Clínicas.....	26
Histopatología.....	27
Inmunohistoquímica.....	30
Microscopia Electronica.....	32
G A y Diabetes Mellitus.....	33
Otras Asociaciones.....	34
Hallazgos de Laboratorio.....	35
Diagnóstico Diferencial.....	37
Tratamiento.....	39
Complicaciones Terapeuticas...	42
Cloroquina y G A.....	43
Evolución y Pronostico.....	46

## SEGUNDA PARTE ESTUDIO EPIDEMIOLOGICO

Material y Metodos.....	47
Objetivos.....	47
Procedimiento.....	48
Resultados.....	48
Graficas del Estudio Epidemiologico.....	51

## TERCERA PARTE ESTUDIO TERAPEUTICO

Hipotesis.....	52
Objetivos.....	52
Material y Metodos.....	52
Criterios.....	53
Procedimiento.....	54
Cronograma de Actividades.....	55
Resultados.....	56
Graficas del Estudio Terapeutico.....	58

## CONCLUSIONES

Conclusiones.....	59
Resumen.....	62
Iconografía.....	63
Bibliografía.....	64

PRIMERA PARTE

# MARCO TEORICO

## INTRODUCCION

El granuloma anular es una dermatosis de etiología desconocida, caracterizada por pápulas que se disponen en forma anular y dan lesiones únicas o múltiples.

En E.U.A. se ve con una frecuencia del 0.2 al 0.4%, y en México representa el 0.034% de la consulta dermatológica de primera vez, tiene distribución mundial, sin preferencia de raza, predominando en las mujeres en una relación de 3 a 1; muestra mayor incidencia en la primera década de la vida y después de la quinta; las formas diseminadas se ven más en la sexta y séptima década de la vida.

A la histología básicamente se ve degeneración focal del colágeno, proceso inflamatorio reaccional y fibrosis.

Los tratamientos usados son numerosos, lo que indica que no existe uno específico y por lo tanto es difícil su manejo. Se han utilizado corticoesteroides, cloroquina, DDS, etc. En ocasiones las lesiones desaparecen espontáneamente, pero también puede haber recurrencias.

El objetivo de éste trabajo fué conocer las características generales con que se presenta la enfermedad en los pacientes que acuden al Servicio de Dermatología del "*Hospital General de México*", mediante un estudio descriptivo, transversal y retrospectivo, desde 1985 hasta 1989. Por otra parte se realizó un estudio abierto sobre el tratamiento con difosfato de cloroquina en 6 pacientes con granuloma anular.

## DEFINICION

El granuloma anular (GA) es una dermatosis benigna, poco comun de origen desconocido, caracterizada por pápulas dérmicas necrobioticas que con frecuencia tienen una configuración anular y generalmente cursan con una evolución hacia la curación espontánea.

## HISTORIA

El primero en describir la dermatosis bajo el nombre de "*erupción anular de los dedos*" fué Colcott Fox (1) en 1895; posteriormente Galloway en 1899 la llama "*liquen anular*". Existen casos análogos reportados en Francia por Dubreuilh bajo el término de "*eritema circinado de la mano*", por Hallopeau con el nombre de "*eritema iris a forme chronique*" y por Brocq con el nombre de "*neóplasia nodulaire et circinée des extremités*".  
(2)

Fué Henry Radcliffe-Crocker (3) quien en 1902 le dió su nombre actual de "*Granuloma Anular*" para describir una "*rara afección clínica caracterizada por nódulos indoloros de extremidades superiores que tienden a aglomerarse y a formar anillos, o segmentos de anillos que se extienden hacia la periferia al mismo tiempo que curan en el centro*".

## EPIDEMIOLOGIA

La frecuencia del granuloma anular en sus distintas formas clinicas es aproximadamente de 0.1 a 0.4% de la consulta dermatologica(4). La incidencia en mujeres es de 2.1 a 2.5 veces mayor que en varones(4,5).

Aunque puede presentarse a cualquier edad, los niños y los adultos jóvenes son el grupo de población más afectado, y en un estudio de 208 pacientes alrededor de un 70% eran menores de 30 años, el rango de edad va de 3 meses a 88 años(6,7). La resolución espontánea de las lesiones cutáneas se da en un 50% de los pacientes con 2 años de evolución, sin embargo la duración de las lesiones, varía de pocas semanas a varias décadas. Las recurrencias son frecuentes, ocurriendo en más del 40% de los pacientes, pero se resuelven con mayor rapidez que las lesiones primarias(4).

Los datos epidemiológicos específicos de cada variante clínica se mencionan más adelante.



## ETIOLOGIA

Se han atribuido múltiples causas al granuloma anular, entre otras: factores genéticos, infecciones, traumatismos diversos como piquetes de insectos, medicamentos, o factores ambientales como la luz solar.

En 1929 Vissian(2) describió fundamentalmente dos teorías: 1) la tuberculosa y 2) la de síndrome polietiológico, con el reumatismo y la autointoxicación como posibles factores etiológicos.

Dentro de la teoría tuberculosa cabe mencionar a Boucheron, el cual afirmaba que en el 18% de los casos, el granuloma anular coincidía con otras alteraciones cutáneas o viscerales netamente tuberculosas, y en el 50% de 67 casos encontró positividad a la tuberculina. Basado en este mismo criterio Darier(8) incluyó al granuloma anular dentro de las tuberculides.

Pero ya Civatte(9) en 1938, en su "*critérium histologique des tuberculides*" descartaba este origen, pues en el granuloma anular hay una degeneración fibrinoide y no una caseificación.

Wells y Smith(4) refutaron la teoría tuberculosa al observar que la disminución de la tuberculosis en Inglaterra después de 1959, no trajo consigo la disminución esperada del granuloma anular.

Ward(10) al estudiar a dos pacientes que habían desarrollado lesiones típicas de granuloma anular en el sitio donde anteriormente presentaban verrugas vulgares, pensó en una posible participación viral y se refirió al reporte de Crocker donde se afirmaba que "*las verrugas son siempre un antecedente o una lesión concomitante*". Por lo que decidió comprobar la teoría autoinoculándose sin éxito.

Guill y Goette(11) en 1978 señalaron la aparición de un granuloma anular en sitios de cicatrización de un herpes zoster lo que sugeriría una etiología viral; pero Friedman et al(12) señalan que el desarrollo de granuloma anular en las cicatrices de herpes zoster puede representar una reacción inmune de hipersensibilidad retardada atípica a un antígeno del virus o a un antígeno tisular alterado por el virus.

Existen descripciones de casos cuya topografía y morfología sugieren piquetes de insectos como un factor etiológico. Así, Curwen(13) señala la aparición de múltiples lesiones en un paciente de 12 años tres días después de pernoctar en el campo, y Moyer(14) refiere 3 casos de granuloma anular papular en niños involucrando al "*Culicoides furans*" como posible agente etiológico. La aparición de múltiples lesiones papulares de granuloma anular en áreas expuestas de niños que tenían eosinofilia sugiere a otros autores considerar una reacción a piquetes de insectos(15). Recientemente se ha reportado la aparición de lesiones típicas clínica e histológicamente de granuloma anular después de la picadura de un molusco(16).

Se han reportado casos después de diferentes tipos de traumatismo; la predilección de las lesiones por los nudillos y dorso de manos apoya esta hipótesis. Draheim y Johnson(17) reportan el antecedente de trauma en una cuarta parte de 54 niños con granuloma anular subcutáneo. También se ha reportado después de la aplicación de colágeno inyectable(18) y pruebas de la tuberculina(19).

El granuloma anular se ha visto en hermanos, gemelos y generaciones sucesivas, lo que sugeriría una predisposición hereditaria.

Friedman y Winkelmann(20) en una revisión de la literatura encontraron 16 familias con al menos 2 miembros afectados, cuatro reportes de granuloma anular en generaciones sucesivas, siete reportes de granuloma anular en hermanos, tres reportes en gemelos monocigóticos y un reporte en gemelos dicigóticos. Así mismo sugieren que la predisposición es a desarrollar una reacción inmune mediada por células en respuesta a un antígeno desconocido. Los estudios de antígenos de histocompatibilidad en algunas poblaciones muestran predominancia del HLA-B35.

Se ha intentado asociar el granuloma anular con el tratamiento con sales de oro(21), vitamina D(22), inmunosupresores etc. Dabski y Winkelmann(6) encontraron un 22% de algún tipo de "alergia a drogas" en 100 pacientes con granuloma anular diseminado.

La exposición solar y el tratamiento con PUVA(23) parecen haber sido factores precipitantes en pacientes con formas diseminadas de la enfermedad.

## PATOGENESIS

Referirse a la patogénesis del granuloma anular es hablar de la necrobiósis del colágeno que es definida por Ackerman(24) como *"la degeneración y muerte del tejido colágeno, con la suficiente disposición de los haces para su conservación normal, a pesar de su desintegración y desaparición de sus núcleos"*.

Se han propuesto cuatro hipótesis sobre los sucesos fisiopatológicos que inducen la lesión. De acuerdo con ellas, el acontecimiento podría ser: A) una vasculitis B) una reacción inmunológica mediada por células C) una función anormal de los macrófagos D) o una degeneración primaria del tejido conectivo.

A) La teoría del origen vasculítico del granuloma anular es apoyada por la demostración de inmunoglobulinas, complemento y fibrinógeno en algunos vasos sanguíneos de la dermis o cerca de la zona necrobiótica(25-28).

Se desconoce la naturaleza del antígeno pero se han sugerido al mismo tejido conectivo(29), agentes infecciosos o sustancias tóxicas(17).

La vasculitis podría ser secundaria al depósito de complejos inmunes circulantes o por una reacción local, continua, crónica, tipo Arthus, que incluye antígenos producidos por el proceso de necrobiósis. Se han encontrado complejos inmunes circulantes, por lo que no es posible descartar una causa sistémica(30).

El hallazgo de niveles séricos elevados de fibronectina y del antígeno relacionado con el factor VIII, es de significado desconocido y sugiere que estos dos factores pueden contribuir de algún modo al engrosamiento de las paredes vasculares descrito en el granuloma anular(31).

B) La teoría de una reacción inmunológica mediada por células fué sugerida porque en el infiltrado inflamatorio se observaron linfocitos activados o linfoblastos, con predominio de linfocitos ayudantes-inductores(32); así como la presencia de fibrina en el área de necrobiósis(25-28). El hallazgo de linfocinas circulando provenientes de linfocitos sensibilizados a un antígeno desconocido, también apoya esta teoría(33).

C) La teoría de la función anormal de los macrófagos o histiocitos se basa en la hipótesis de que la liberación espontánea de enzimas lisosómicas por los histiocitos puede ser el proceso inicial que conduce a la necrobiósis(34). Los histiocitos de las lesiones de granuloma anular contienen abundante lisozima, fosfatasa ácida y esterasa inespecífica(35). El aspecto epitelióide de los histiocitos también sugiere que podrían intervenir en la generación del cambio necrobiótico(34). La función de los monocitos en sangre periférica es normal(36). Gange et al(37) encontraron la quimiotaxis de neutrófilos normal en sus pruebas *in vitro*, pero cuando experimentos *in vivo* fueron realizados, la migración neutrofílica se encontró reducida en pacientes con granuloma anular, y normal en pacientes con necrobiosis lipóidica y sarcoidosis.

D) Finalmente Wolff y Maciejewski(38) se refieren a la necrobiósis como un fenómeno primario, inducido por traumatismos o por otros factores, y se inclinan a pensar que los cambios vasculares y alteración de los histiocitos son solamente un evento secundario en la degeneración del colágeno.

De todas estas teorías para explicar la patogénesis del granuloma anular, la que cuenta con más adeptos es la que sugiere una respuesta inmune mediada por células como el evento patogénico dominante(39).

Pero recientemente han surgido datos controversiales, como es la aparición de lesiones de granuloma anular en pacientes con deficiencia de la inmunidad celular como son los pacientes con SIDA(40,41) o enfermedad de Hodgkin(42,43).

Otro hecho que cuestiona la patogenia es el reporte de Huertner(40) que al estudiar el infiltrado celular de un granuloma anular perforante en un paciente con SIDA, encontró que estaba compuesto principalmente de linfocitos citotóxicos, lo que es contrario a lo esperado; es decir, un predominio de linfocitos de ayuda.

Farthing et al(44) sugieren que existe una vasculitis por complejos inmunes desencadenada por un antígeno directamente relacionado al VIH .

Como vemos la etiopatogenesis del granuloma anular no se ha determinado claramente.

## VARIEDADES CLINICAS

### CLASIFICACION ANTIGUA

Darier(8) menciona que la lesión elemental del granuloma anular está constituida por *"elevaciones nodulares, de forma redondeada o semiesférica, disponiéndose de tal manera que forman una saliente apreciable bajo la piel sana. Su volumen va del tamaño de la cabeza de un alfiler a la de un guisante; algunas veces son deprimidas en su centro; la epidermis que las cubre es lisa y a menudo adelgazada, de un color rosa pálido con una sensación neta de infiltración"*.

*"La característica principal de estos nódulos es el de agruparse formando una pequeña placa que tiende a aplanarse en el centro; mientras que las lesiones persisten en la periferia, tomando un aspecto en collar de perlas"*.

Brocq(45) afirma que el color de las lesiones puede ser rosa, o bien presentar el color de la piel normal, algunas veces con un tinte blanquecino amarillento principalmente en el centro.

Darier(8) y Vissian(2) mencionan a su vez, que las lesiones aumentan de tamaño lentamente, por lo que tardan semanas o meses para alcanzar dimensiones de 1 a 3 cms.



Civatte(9) hace alusión a las variedades del granuloma anular descritas por la escuela francesa, que son: 1) formas típicas clínica e histológicamente, 2) formas típicas clínicamente pero atípicas histológicamente y 3) formas atípicas clínicamente pero típicas histológicamente.

Vissian(46) fué el primero en clasificar las formas atípicas del granuloma anular en las siguientes variedades:

#### 1) FORMA NODULAR NO ANULAR

Gougerot y Burnier en 1942 y Duperrat en 1943, presentaron a la Sociedad de Dermatología, enfermos con pequeños nódulos de 3 a 5 mm, discretamente violáceos, aislados, difusos o confluentes, pero que no se agrupaban en anillos, con descamación en ciertos puntos y con un aspecto cicatrizal que hacía pensar en tuberculides papulosas nodulares (tuberculides papulonecroticas) y con histología típica de granuloma anular.

#### 2) FORMA GIGANTE EN MANTOS

Gougerot y Duperrant en 1945 presentaron a la Sociedad de Dermatología un paciente que tenía cinco placas confluentes en antebrazo con dimensiones mayores a las reportadas previamente, aproximadamente de 6.5 a 9.5 cms. de diámetro, de contornos vagamente policíclicos y de un color café.

### 3) FORMA PUNCTATA, EN GOTAS Y ERITEMATOSA

Gougerot en 1946 presentó al mismo paciente anterior, pero con nuevas lesiones atípicas en antebrazo: *"Sobre una base eritematosa y edematosa, están deseminadas una decena a una treintena de elementos pequeños punteados de 1 a 2 mm, blancos e indurados, aislados o confluentes, pero jamás anulares"*.

### 4) FORMA SIMILAR A LA LEPROA TUBERCULOIDE

Como los casos reportados por Michael, Jeffrey, Pierini y Schwartz.

### 5) FORMAS VARIADAS

Con aspectos queiloideo (Périn), de líquen obtuso (Woringer y Chorazak), de líquen plano anular (Caro), de líquen clásico lineal (Gougerot y Meyer) y pseudotricofítico (Nicolai y Coudret).

### 6) FORMAS ASOCIADAS

Gougerot señaló la coexistencia en un paciente, de lesiones anulares típicas con lesiones atípicas en mantos o liquenoides lineales, e histología típica. Civatte y Tzanck reportan lesiones anulares de granuloma anular clínicamente e histológicamente típicas, asociadas a unas masas profundas, voluminosas, del tamaño de un guisante o de una cereza y que evolucionaron hacia la necrosis.

**7) FORMAS CLINICAMENTE TIPICAS PERO ATIPICAS HISTOLOGICAMENTE**

Como los casos reportados por Jaeger, de Laussane, de Merken y Périn.

**8) FORMAS DE LOCALIZACION ATIPICA**

Como los casos reportados por Touraine y Horowitz en región mastoidea y nuca, y el descrito por Duperrat y Gaulier en palmas que semejava más una verruga viral que un granuloma anular.

## CLASIFICACION ACTUAL

Recientemente se han reconocido nuevas variedades clínicas atípicas aún no bien definidas lo que hace difícil una clasificación.

Para fines prácticos se sugiere la siguiente clasificación:

- I) Formas típicas:
  - a) Localizada
  - \* ) Diseminada (con predominio de lesiones anulares)
  
- II) Formas atípicas:
  - \* ) Diseminada (con predominio de lesiones no anulares)
  - b) Nodular subcutánea o profunda
  - c) Perforante
  - d) Eritematosa o inflamatoria
  - e) Papular diseminada asociada a SIDA
  - f) Mucosa
  - g) Asociadas
  - h) *Visceral.*

## I ) FORMAS TÍPICAS

### A) GRANULOMA ANULAR LOCALIZADO (GAL)

La lesión típica consiste en un círculo o semicírculo de pequeñas pápulas de consistencia firme, lisas, situadas muy próximas unas a otras y del color de la piel o con un ligero tinte eritematoso o violáceo (foto # 1). La superficie de la piel aparece generalmente intacta sobre las pápulas pero ocasionalmente pueden aparecer vasos telangiectásicos y la descamación es rara.

En el centro, la superficie puede estar ligeramente hiperpigmentada y sutilmente deprimida por debajo del nivel de la piel circundante.

El círculo suele tener un tamaño entre 1 y 5 cms., pero se han reportado formas gigantes(47); Su crecimiento tiende a ser centrifugo. También pueden observarse pápulas solitarias sin formar círculos.

Los anillos pueden ser únicos o múltiples; En una gran serie retrospectiva de Wells y Smith(4), la mitad de los pacientes tenían lesiones únicas.

Las localizaciones más frecuentes son las superficies dorsales de las manos, de los pies, y los dedos, pero también pueden aparecer en antebrazos, brazos, piernas, muslos y de hecho pueden producirse en cualquier lugar de la piel incluyendo la piel cabelluda y la región periorbitaria(48).

El GAL representa del 85 al 90% de todas las variedades clínicas (5), es más frecuente en mujeres que en los hombres con una incidencia de 2.5 a 1. Se ve usualmente en las tres primeras décadas de la vida con una edad media reportada de 37 años. El HLA predominante según Middleton(49) es el HLA-A29, lo que recientemente a sido puesto en duda por Friedman-Birnbaum(50,51) al no encontrarse diferencias con los grupos control.

La frecuencia de alteraciones del metabolismo de los carbohidratos es de aproximadamente un 20 a 25%, lo que no difiere de lo encontrado en otros enfermos de la piel(50). Sin embargo Muhlemann y Williams(52) encontraron una asociación entre el GAL y la diabetes mellitus insulino-dependiente.

### \*) GRANULOMA ANULAR DISEMINADO (GAD)

A las formas diseminadas con predominio de lesiones anulares (foto # 2) o con predominio de lesiones no anulares (foto # 3), se les agrupaba hasta hace poco como una sola forma denominada granuloma anular diseminado. Los pacientes con GD tienen más de 10 lesiones, las pápulas pueden formar círculos frecuentemente menores de 5 cms., o bien aparecer aisladas por cientos o miles. Son generalmente del color de la piel pero en ocasiones son violáceas, cêreas y rosadas, café o amarillas, de 1 a 2 mm., y pueden coalescer formando patrones reticulados o circinados.

Las lesiones son especialmente comunes en el cuello y en la superficie flexora de codos siendo las zonas menos afectadas cara, palmas, plantas, y mucosas(53).

El GAD representa de un 10 a 15% de las variedades clínicas del granuloma anular(5,6). Es más frecuente en las mujeres que en los hombres con una incidencia de 6.1 a 1(50), la edad de inicio tiene una distribución bimodal, con un 80% de pacientes entre la cuarta y la séptima década y un 20% menores de 10 años, con una edad media reportada de 54 años. Los HLA predominantes son el HLA-A31 y el HLA-B35(51).

Su asociación con alteraciones del metabolismo de los carbohidratos se tratará en un apartado especial.

El GAD difiere del GAL por topografía, edad de aparición, predisposición genética (HLA), curso prolongado, resolución espontánea rara y pobre respuesta al tratamiento, por lo que Friedman-Birnbaun sugiere que representan entidades diferentes(50).

Dabski y Winkelmann(6) en un estudio retrospectivo en la clínica Mayo de 1966 a 1986, encontraron predominio de las lesiones anulares en un 67% y predominio de pápulas no anulares en un 33%. La incidencia en las formas anulares fue mayor en las mujeres que en los hombres, en una relación de 2.9 a 1 y en las formas no anulares, fué de 1.4 a 1.1. La variante anular afectó brazos, pecho, muslos, y abdomen en más del 50% de los casos y la variedad pápular no anular predominó en parte central del pecho y espalda.

## II) FORMAS ATÍPICAS

### B) GRANULOMA ANULAR NODULAR SUBCUTÁNEO

(GAS)

El granuloma anular subcutáneo (GAS) consiste en grandes nódulos indoloros, subcutáneos o localizados profundamente en la dermis (foto # 4), cercanos a periostio pero sin llegar a afectarlo. Alrededor de una cuarta parte de los pacientes presentan lesiones papulares superficiales(5). Pueden aparecer en palmas, nalgas, dedos de manos(54), pies, áreas pretibiales, piel cabelluda(55) y región periorbitaria(56).

Hay aproximadamente 100 casos reportados de GAS en niños y solo quince casos bien documentados en adultos(57). Se ha reportado una edad media de presentación de 19 años(58).

El GAS se puede confundir con un síndrome recientemente llamado "*nodulosis reumatoide*". Clínica e histológicamente presentan nódulos similares pero la regresión espontánea, el factor reumatoide negativo y la ausencia de enfermedad reumática caracterizan al granuloma anular subcutáneo(57).



### C) GRANULOMA ANULAR PERFORANTE (GAP)

El granuloma anular perforante (GAP), es una variedad rara, descrita por primera vez en 1952 por Civatte bajo el nombre de "*formas tuberculoulcerosas y tuberculogomas del granuloma anular*" (9).

Una lesión típica de GAP, consiste en una pápula de 1 a 4 mm, bien delimitada, umbilicada en su porción central, por donde deja salir espontáneamente o a la expresión, un material cremoso o mucoide (foto # 5). Este material esta constituido por colágeno necrobiótico y detritus celulares(5).

Hasta la fecha se han reportado 25 casos de GAP. Afecta a los dos sexos, con un predominio del femenino en una relación 2 a 1, predominan las formas localizadas sobre las diseminadas. La edad de aparición es variable, de 1 a 50 años, y las áreas más comunmente afectadas son las caras de extensión de las extremidades y el dorso de las manos, incluyendo los dedos(59).

Recientemente Hiroshi y Takashi(60) revisando los casos reportados de GAP, sugieren dividirlos en dos tipos, de acuerdo a las características clínicas; un tipo caracterizado por múltiples pápulas umbilicadas de 7 a 8 mm. de diámetro parecidas a piquetes de insectos o a molusco contagioso, con un predominio por extremidades y una imagen histológica de "*eliminación transepitelial*", al que denominan "*tipo pápular perforante*" y otro tipo caracterizado por úlceras de 1 a 4 cms. con necrobiósis central, cubiertas de costra y sin una imagen histológica de "*eliminación transepitelial*", al que llaman "*tipo ulceroso perforante*".

El tipo pápular representó el 70%, el ulceroso el 17% y coincidieron en un 13%. Se encontró que el tipo ulceroso perforante se relaciona estrechamente a la diabetes mellitus.

El GAP se ha reportado diseminado en una familia(61), asociado al SIDA(40) y asociado a una escleritis ideopática(62).

#### **D) ERITEMATOSA O INFLAMATORIA**

Variedad poco frecuente del granuloma anular descrita por Monash en 1932, quien al referirse a dos pacientes femeninos con placas eritematosas localizadas a la frente que posteriormente presentaron pápulas sobre las lesiones preexistentes (foto # 6).

Ogino y Tamaki(63) se refieren a la dificultad diagnóstica de esta forma que, se puede sospechar al acompañarse de lesiones anulares típicas. En pacientes con esta variedad, la calidad pápular es menos obvia que el eritema; como en otras formas las lesiones se extienden centrífugamente durante semanas o meses, habitualmente se localizan a tronco pero se han reportado en extremidades(64). El diagnóstico suele establecerse por la biopsia y no por la inspección clínica.

## **E) PAPULAR DISEMINADA ASOCIADA AL SIDA**

En pacientes con el síndrome de inmunodeficiencia adquirida se han reportado formas clásicas de granuloma anular(40,65), y recientemente se ha observado una forma atípica pápular muy diseminada (foto # 7) que particularmente se asocia con este síndrome(41,66,67). Para algunos, como la aparición de las lesiones coincide con un deterioro de la condición general del paciente, sugieren que puede ser un marcador de mal pronóstico(41,67). La edad de presentación es menor que en las formas diseminadas y predomina en hombres homosexuales, reportandose en algunos casos la desaparición subita de las lesiones(68).

## **F) MUCOSA**

Las lesiones mucosas se observan en raras ocasiones(5,69), generalmente asociadas a las formas mas diseminadas de la enfermedad. No habían sido descritas en la cavidad oral, hasta la observación de Green y Hikado(69), en un paciente con SIDA de 31 años de edad.

## **G) ASOCIADAS**

Las lesiones típicas del granuloma anular se pueden asociar a las formas diseminadas atípicas, a la subcutánea y a la pápular diseminada del SIDA.

## **H) VISCERAL**

En un informe único hasta la fecha, Thomas y Rademaker(70) reportan el caso de un hombre de mediana edad con diabetes insulino-dependiente, enfermedad de Addison autoinmune, mixedema y una colitis ulcerativa severa; el cual tenía un granuloma anular, localizado en abdomen, diagnosticado en 1981. En 1983, en un episodio de abdomen agudo acompañado de intensa hiperglicemia se observó un incremento del granuloma anular; la laparotomía mostró numerosos nódulos blanquecinos sobre el intestino, mesenterio y peritoneo con una histología idéntica a las lesiones de piel. Una laparotomía subsecuente, por un cuadro obstructivo demostró un granuloma anular intrabdominal diseminado.

## GRANULOMA ANULAR ELASTOLITICO DE CELULAS

### GIGANTES

Otro proceso granulomatoso, como una entidad aparte, es el granuloma actínico de O'Brien que en la década de los setentas era considerado como una forma de granuloma anular(71).

Actualmente se sabe que este granuloma de O'Brien tiene lesiones clínicas indistinguibles del granuloma anular, pero solo se ve en las zonas expuestas al sol, e histopatológicamente hay una destrucción de fibras elásticas que no hay en el granuloma anular(72).

Se debe considerar al "*granuloma actínico de O'Brien, "la necrobiósis lipoidica anular atípica de Wilson Jones "* y al "*granuloma de Miescher de cara (Mehregan-Altman)"* una misma entidad que para fines prácticos Hanke denominó "*granuloma anular elastolítico de células gigantes"* (72,73).

## MANIFESTACIONES CLINICAS

Las lesiones localizadas suelen ser asintomáticas, las diseminadas pueden ser pruriginosas(47,53).

De 100 casos de granuloma anular diseminado, 66 fueron asintomáticos y 34 sintomáticos, la molestia principal fué prurito en 26 pacientes, sensación de quemadura en 6 pacientes y lesiones sensibles al tacto en 2 pacientes(6).

Del granuloma anular perforante se ha reportado, un caso con intenso dolor(74) y un caso con prurito exagerado(75).

## HISTOPATOLOGIA

El cuadro histológico del granuloma anular se caracteriza por una degeneración focal del colágeno, inflamación reactiva y fibrosis.

La degeneración del colágeno consiste en focos grandes de alteración completa o pequeños focos de modificación parcial.

Más a menudo , se observan focos pequeños dispersos de degeneración incompleta, y con menor frecuencia focos grandes de degeneración completa mezclados con los pequeños.

Alguna vez, el infiltrado contiene nódulos de células epitelioides.

Las áreas de degeneración completa son amplias y bien delimitadas, rodeadas de histiocitos dispuestos en empalizada o en forma radial, e incluyen un infiltrado de células linfoides y fibroblastos(foto # 8). El colágeno es pálido y homogéneo, entre los haces del colágeno se encuentra mucina que se tiñe mejor con Giemsa, azul alcian o hierro coloidal.(*Patrón en empalizada*).

Los focos de degeneración incompleta consisten en zonas pequeñas, mal definidas, con haces colágenos normales y otros en diferentes estadios de alteración desde disminución leve de la eosinofilia hasta desaparición de los haces y remplazo con material mucinoso. Además , se vé un infiltrado de células linfoides, histiocitos y fibroblastos, en una sola hilera, en los espacios situados entre los haces de colágeno parcialmente normales y degenerados (*Patrón histiocítico infiltrativo*).

Los nódulos de células epitelioides contienen algunas células gigantes y un anillo de células linfoides. (*Patrón nodular epitelioides*).

Los cambios vasculares del granuloma anular son variables. A veces, además de tumefacción endotelial y engrosamiento de las paredes vasculares, se observan depósitos fibrinoides parietales y oclusión de las luces.

En las tinciones para lípidos es factible hallar pequeños depósitos de material lipídico extracelular, en las áreas de degeneración colágena.

Con respecto a las variantes clínicas del granuloma anular mencionadas, en las formas diseminada y eritematosa se encuentra el cuadro histológico habitual.

En el tipo perforante, los focos de degeneración completa, se ubican por debajo de la epidermis. Parte del colágeno se libera a través de un "*Conducto de eliminación transepidermica*" (foto # 9). A veces, solo existe una úlcera central más que una eliminación transepidermica verdadera.

Los nódulos subcutáneos revelan múltiples y grandes focos de degeneración colágena completa, con histiocitos en empalizada periférica mostrando un aspecto histológico idéntico al de los nódulos reumatoideos (76).



Friedman-Birnbaum y Weltfriend (77) en un estudio histopatológico comparativo entre el granuloma anular localizado y el diseminado encontraron que el patrón más común fué el "*histiocítico infiltrativo*" y se vió más en el GAL que en el GAD. El patrón histológico menos común fué el "*nodular epitelioide*" y el patrón en "*empalizada*" fué igual para ambos. Un patrón "*mixto*" se vió en un 25% de los GAD y solo en un caso de GAL.

La necrobiósis del colágeno, se vió en el 79% de las biopsias de GAL y en el 53% de las de GAD; observándose una disminución o ausencia de fibras elásticas en un 35% de las biopsias de GAL y en un 20% de las de GAD (78). Silverman y Rabinowitz (79) encontraron eosinófilos en un 40% de sus biopsias de granuloma anular.

## INMUNOHISTOQUIMICA

La histoquímica puede ayudar a esclarecer el diagnóstico de GA.

Las fibras de colágeno en el GA están separadas por material mucinoso que es hierro coloidal positivo, PAS positivo, lábil a hialuronidasa, positivo a azul alcian a un ph de 3 pero negativo a un ph de 4, positivo a azul de toluidina a un ph de 3 pero negativo a un ph de 2. Estos datos sugieren que la mucina es en parte ácido hialurónico no sulfatado (5).

La identificación de subpoblaciones de células T en el GA usando anticuerpos monoclonales contra antígenos de superficie, fué realizada por Buechner y Winkelman (32) que encontraron que la mayoría de las células mononucleares reaccionaron con el anticuerpo LEU-1 que caracteriza a las células T periféricas y T activadas. Numerosas células reaccionaron con el anticuerpo LEU-3a que identifica a las células T ayudadoras y pocas células fueron positivas al anticuerpo LEU-2a que reconoce células T citotóxicas (foto # 10). Los histiocitos mostraron una reacción intensa y difusa a la fosfatasa ácida junto con actividad inespecífica de las esterases.

Estudiando el colágeno del GA, Dikarinen y Kinnunen (80) reportan una disminución del contenido de hidroxiprolina, lo que nos habla de una disminución de la concentración del colágeno, con un aumento de la actividad de la prolil hidroxilasa indicadora de una síntesis reparativa del colágeno *in vivo*.

Con un tipo especial de tinción inmunohistoquímica denominado Mab HC1-1 (81), se ha visto que se tiñen específicamente poblaciones de macrófagos de piel y ganglios linfáticos en diferentes patologías como sarcoidosis, granuloma anular, lepra lepromatosa y toxoplasmosis.

En la inmunofluorescencia directa, el único hallazgo constante es la presencia de fibrina en las áreas necrobióticas (76). La inmunofluorescencia directa es positiva con mayor frecuencia en GAL que en el GAD por el menor porcentaje de alteraciones del colágeno en el GAD, lo que hace que los depósitos de fibrina sean menores (78). Algunos investigadores hallaron depósitos vasculares de IgM y C<sub>3</sub>, pero otros rara vez o nunca (76). Aunque los depósitos de inmunoreactantes en los vasos sanguíneos son poco comunes, habitualmente se observan depósitos masivos en toda la zona de necrobiósis similares a los de la necrobiósis lipoidica (53).

## MICROSCOPIA ELECTRONICA

La microscopia electrónica demuestra degeneración de las fibras colágenas y elásticas en las áreas necrobióticas del granuloma anular. Las fibrillas colágenas presentan tumefacción, pérdida de la densidad electrónica, estriación transversal, y en algunas zonas, degradación a material granuloso y amorfo.

Los depósitos de mucina y fibrina son obvios . Los histiocitos de la vecindad poseen pocos lisosomas primarios y secundarios como prueba de actividad fagocítica reducida. Por contraste, los fibroblastos de la periferia son activos y contienen un retículo endoplásmico rugoso bien desarrollado(76).

Friedman-Birnbaum y Ludtscher comparando la ultraestructura del GAL y de el GAD encontraron cuerpos intracelulares de elastina y engrosamiento de la lamina basal de los capilares en ambos grupos pero con mayor frecuencia en el GAD (foto # 11) (82).

## GRANULOMA ANULAR Y DIABETES MELLITUS

Los estudios que tratan de la relación entre el granuloma anular y la diabetes mellitus son conflictivos. Algunos de ellos no encuentran evidencia de dicha interrelación. Otros indican que la enfermedad, sobre todo en su forma atípica diseminada (foto # 12), debe incluirse en el grupo de las dermatosis asociadas al estado diabético, como la necrobiósis lipóidica *diabeticorum* y la dermopatía diabética(47).

Sin embargo, un excelente estudio retrospectivo reciente, utilizando datos de un grupo de población de edad equiparable, mostró una definitiva asociación entre el GAL y la diabetes insulino-dependiente al encontrar 16 casos de GA en un total de 557 pacientes, en comparación con 0.9 casos de el grupo control(52).

Dabski y Winkelmann(6) reportan una frecuencia de diabetes mellitus del 21% en el GAD, de 9.7% en el GAL, y de 10.3% en todas las formas de granuloma anular en la clínica Mayo de 1966 a 1986. En cambio Binazzi y Simonetti(83) encuentran una asociación de 50% entre la diabetes mellitus y las formas atípicas del granuloma anular.

Desde otro punto de vista Vijayasingam y Thai(84) estudiando las enfermedades no infecciosas de piel asociadas a diabetes mellitus, en 100 enfermos diabeticos solo encontraron un granuloma anular atípico.

Como podemos ver la asociación diabetes-granuloma anular no es suficientemente consistente al no haber modelos experimentales adecuados, criterios diagnósticos precisos, numero adecuado de pacientes, estudios a largo plazo y el no tomar en cuenta la predisposición racial.

## OTRAS ASOCIACIONES REPORTADAS

La asociación de granuloma anular y sarcoidosis ha sido descrita(37,85).

En raras ocasiones se asocian en un mismo paciente necrobiósis lipóidica, nódulos reumatoides y granuloma anular(86,87).

También se ha reportado la asociación de tiroiditis autoinmune y granuloma anular diseminado, con remisión de las lesiones cutáneas después de la terapia con tiroxina(88).

Hay pocos reportes de granulomas anulares asociados con malignidad, principalmente con carcinoma mamario(6) y enfermedad de Hodgkin(42,43); Un informe de Stewart y Cooper(89) describe un granuloma anular que apareció en asociación con dos carcinomas primarios de mama y con sus metastasis subsecuentes a sistema nervioso central, que variaba con el aumento o disminución del tumor responsable, sugiriéndose que antígenos o otras sustancias del tumor accionen la dermatosis o bien los cambios eran debidos al tratamiento de la neoplasia

Otras asociaciones únicas reportadas son con el síndrome de la banda amniótica [*placenta sin amnios, feto enredado con restos amnióticos y malformaciones fetales*](90) con el síndrome de Mauriac [*diabetes juvenil, hepatomegalia y retraso del crecimiento*](47), con alopecia areata(91) y con morfea(92).

Todas estas "asociaciones" mencionadas son más que nada hallazgos coincidentales.

## HALLAZGOS DE LABORATORIO

Las pruebas de laboratorio suelen ser normales en general.

Se han informado anomalías de tolerancia a la glucosa, particularmente en pacientes con la forma diseminada extensa.

Moyer(14) informó que los eosinófilos constituían 6 a 10% de los leucocitos en sangre periférica en pacientes con la forma papular causada probablemente por la picadura de insectos.

En el suero de algunos pacientes se encontraron anticuerpos antitiroideos circulantes(88,93). En otros se detectó factor inhibitorio de la migración de los macrófagos(33).

Los niveles de complemento son normales pero los de criofibrinógeno precipitable con heparina pueden estar elevados, especialmente en pacientes con enfermedad diseminada activa(94).

Los niveles de enzima convertidora de la angiotensina en suero, suelen ser normales en el GA a diferencia de la sarcoidosis, en la cual se encuentra elevada(94,95).

Otra enzima sérica la lisozima (muramidasa) se encuentra incrementada en los pacientes con GA, principalmente en la forma diseminada donde los niveles medios reportados por Steven y Holguin(96) son de 9.3 mg/L en comparación con los 6.8 mg/L del grupo control, ésto pudiera usarse para medir la actividad de la enfermedad.

Los hallazgos de laboratorio en 100 pacientes con GAD(6), mostraron que en la variedad anular fueron más comunes las anormalidades séricas de los lipidos como hipercolesterolemia e hipertigliceridemia, y en la variedad papular no anular fué más frecuente el incremento de AAN, gamaglobulinas e inmunoglobulinas.

*Todo lo anterior no tiene de momento una aplicación práctica.*



## DIAGNOSTICO DIFERENCIAL

Las dermatosis más comunes que deben descartarse son la *tiña corporis* y el liquen plano anular; pero, la ausencia de cambios en la superficie epidérmica y los raspados y cultivos negativos para hongos sirven para distinguir fácilmente a la *tiña corporis* del granuloma anular(47).

La alopecia mucinosa, el eritema elevado diutinum, la mucinosis papular, la proteinosis lipóidica, el tricoepitelioma desmoplásico y el granuloma anular elastolítico de células gigantes son procesos poco frecuentes que pueden simular un granuloma anular(5).

Otras erupciones granulomatosas anulares como sarcoidosis, enfermedad por arañazo de gato o sífilis secundaria o terciaria(97) pueden causar alguna confusión.

También debe considerarse entre los diagnósticos diferenciales a: tuberculides nodulonecroticas, picadura de insectos, xantomas, lupus eritematoso cutáneo subagudo, granuloma multiforme, amiloidosis, necrobiosis lipóidica, liquen mixedematoso y lepra, pero la biopsia suele ser orientadora(53).

El GA eritematoso debe distinguirse del eritema anular centrifugo, eritema polimorfo y sarcoma de Kaposi(65). Ocasionalmente, el GA subcutáneo puede simular nódulos reumatoides clínica e histológicamente(57).

El GA perforante debe diferenciarse de otras dermatosis perforantes como: colagenosis perforante reactiva, elastosis *perforans* serpinginosa, foliculitis perforante, calcinosis cutis, osteoma *perforans* y pseudoxantoma elástico perforante(5).

La forma papular diseminada asociada al SIDA se puede confundir con datos de infección sistémica y reacción a medicamentos(66,68).

Lesiones cutáneas parecidas al GA (granuloma anular-like) han sido descritas debidas a *fusarium roseum* (98) y a una infección crónica por el virus de Epstein-Barr(99).

Histológicamente se debe diferenciar primeramente de la necrobiósis lipoidica y del nódulo reumatoide(NR).

En un estudio comparativo entre GA subcutáneo y nódulo reumatoide, se vió que en el NR habia necrobiósis eosinofílica homogénea, células gigantes con focos en empalizada y estroma fibroso significativo, y en el GA subcutáneo la necrobiosis se observaba edematosa, pálida sin células gigantes y menor grado de fibrosis; Con azul alcian se vió necrobiósis en todos los casos GA subcutáneo y solo en un caso de nódulo reumatoide(100).

Hay reportes de casos de sarcomas epitelioides(101), micosis fugoides granulomatosas(102) y xantomas eruptivos(103) que simulan histológicamente a un granuloma anular.

## TRATAMIENTO

El granuloma anular es una de las dermatosis en las que mayor número de medicamentos se han ensayado debido a su etiología desconocida.

El curso natural imprevisible de esta entidad dificulta la valoración de cualquier tratamiento. Se han utilizado un amplio conjunto de métodos terapéuticos que supuestamente aceleran la resolución.

Estos incluyen incisión quirúrgica, radioterapia, crioterapia, electrocoagulación, scarificación, inyecciones de tuberculina, heparina, suero de sarampión, aplicaciones de ictiol, de ácido pirogálico, de mercuriales, dióxido de carbono congelado, diclorotetraflouroetano en spray, ingesta de calciferol, dipiridamol, aspirina, cloropropamida, bismuto, yoduro de potasio, fotoquimioterapia etc; todos de dudosa utilidad(5,47,53).

El traumatismo de la biopsia, la inyección de agua estéril y la congelación se cree que puedan ser factores que desencadenen la desaparición de las lesiones; pero en un estudio controlado no se confirmó la hipótesis anterior(4).

Un estudio no controlado de Said et al(104), mostró la utilidad de la diaminodifenil sulfona en dos pacientes con GAD, lo que recientemente ha sido confirmado por otros estudios(105,106).

Los esteroides tópicos o intralesionales administrados por inyección o "Dermojet" son utilizados por muchos dermatólogos. Una publicación(107) mostró que los esteroides no eran más efectivos que el suero salino, en oposición a otro estudio(108) controlado que si encontró diferencias a favor de los esteroides.

El tratamiento con dosis bajas de clorambucil probablemente es efectivo, pero solo raramente está justificado su uso por los riesgos de leucemia y depresión de la médula ósea(109).

Entre las más recientes modalidades terapéuticas esta el uso de vitamina E tópica por Ashamalla y Maurice(110) en 10 pacientes con GAL y resolución completa en un tiempo de 1 a 3 semanas, sin recurrencias después de 1 año.

Baba y Hoshino(111) encontraron que el *B*-interferón inhibe la actividad de los monocitos, por lo que lo inyectaron en cuatro pacientes con GA, pero no en todas las lesiones, observando que las lesiones inyectadas con *B*-interferón desaparecían y las inyectadas con placebo no mostraron ningún cambio.

Schleider y Milstein(112) reportan el primer caso de un GAD cosméticamente desfigurante tratado con isotretinoína, en una paciente femenina, que previamente habia sido tratada tópicamente con criocirugía, antralina, peróxido de benzolío, 5 fluoracilo, ácido retinoico y sistémicamente con dapsona, metrotexate y colchicina. Presentó una resolución de sus lesiones con el uso de la isotretinoína, probablemente por un efecto antiinflamatorio e inmunoestimulante.

Ma y Medenica(113) observaron la resolución de un GAD en un paciente que recibía 1500mg/día de niacinamida. La aparición de nuevas lesiones después de la disminución de la dosis a 900mg/día y la desaparición subsecuente cuando la dosis fue incrementada otra vez a 1500mg/día dan la impresión de un efecto benéfico derivado de la acción del medicamento, más que una resolución espontánea.

Se ha reportado la remisión de un GAD asociado al SIDA después del tratamiento con zidovudina (Retrovir)(114), así como otro caso con el uso del laser de CO<sub>2</sub>(115).

## COMPLICACIONES TERAPEUTICAS

Como en casi todas las enfermedades se han reportado complicaciones terapéuticas. La diaminodifenilsulfona ha causado agranulocitosis y septicemia en una paciente de GA, siete semanas después de iniciar el tratamiento(116).

Grandes dosis de yoduro de potasio produjeron un hipotiroidismo al inhibir la captación de yodo en una paciente diabética que recibía 1200mg/día(117).

## CLOROQUINAS Y GRANULOMA ANULAR

Desde que Mandel(118) en 1959 reportó un caso de granuloma anular diseminado tratado con difosfato de cloroquina, hay pocos reportes del uso de este agente como una modalidad terapéutica viable; Entre ellos Stanker y Leslie(119) lo utilizaron en la forma diseminada con la desaparición de las lesiones por lo que suponen la eficacia del difosfato de cloroquina principalmente en esta variedad, y recientemente Carlin y Ratz(120) confirman sus efectos benéficos. Algunos no comparten esta opinión por los resultados negativos obtenidos(121).

Se hace una breve revisión de la cloroquina que fué el tratamiento instituido en algunos pacientes incluidos en esta tesis.

**HISTORIA.-** La cloroquina es una de la larga serie de 4-aminoquinolinas sintetizada y estudiada con el nombre de Resochin por los alemanes, desde 1934.

**QUIMICA.-** La cloroquina contiene la misma cadena lateral alquilica que la quinacrina; Difiere de esta última porque tiene un núcleo de quinolina y no de acridina y porque le falta el radical metoxilo.

## **EFFECTOS FARMACOLOGICOS**

Aunque la cloroquina se desarrollo principalmente como agente antimalárico, posee otras propiedades farmacologicas, algunas de las cuales son útiles. Sus propiedades antiinflamatorias son bien conocidas y se usa ocasionalmente en el tratamiento de la artritis reumatoide y con frecuencia para el lupus eritematoso discoide. También se ha empleado con éxito en el tratamiento de la porfiria cutánea tarda, la urticaria solar y demás reacciones fotoalérgicas.

## **ABSORCION, DESTINO Y EXCRECION**

La cloroquina se absorbe rapidamente y casi por completo por el tracto gastrointestinal, y solamente una pequeña proporción de la dosis administrada se halla en las heces. Aproximadamente el 55% de la droga en el plasma esta unida a constituyentes no difusibles del mismo. La excreción de la cloroquina es muy lenta, pero aumenta con la acidificacion de la orina. La cloroquina se deposita en los tejidos en cantidades considerables.



## **EFFECTOS SECUNDARIOS**

La cloroquina puede provocar molestias en cualquier parte del cuerpo incluyendo tracto gastrointestinal, musculos, nervios, ojos, sistema nervioso central, piel y médula ósea. Causando vomitos, cefaleas leves, trastornos visuales, retinopatía, cambios neurologicos, hiperpigmentacion azul-grisacea, prurito y anemia aplasica.

## **PRECAUCIONES Y CONTRAINDICACIONES**

Debido a la elevada concentración que se produce en el hígado y otros organos debe usarse con cautela, o no usarse, en presencia de severos trastornos gastrointestinales, neurológicos, o sanguíneos. Las contraindicaciones para su uso incluye al embarazo y enfermedades de la retina(123).

## **MECANISMO DE ACCION**

El mecanismo de acción de la cloroquina en el granuloma anular diseminado posiblemente involucra sus funciones antiinflamatorias e inmunosupresoras, provocando estabilización de las membranas lisosomales, inhibiendo la síntesis de prostaglandinas y posiblemente otros sistemas enzimáticos.

## EVOLUCION Y PRONOSTICO

Es bien conocida la tendencia a la resolución espontánea de las lesiones de granuloma anular. En más de la mitad de 208 casos, las lesiones cutáneas habian desaparecido en 2 años, en 40% de estos hubo recurrencias, habitualmente en el sitio original. Aunque un estudio retrospectivo indica que el pronóstico para los pacientes con enfermedad diseminada no es peor que para los que sufren enfermedad localizada(4), la mayoría de los dermatólogos cree que la resolución es menos probable en pacientes de edad mediana con granuloma anular diseminado extenso, lo que ha sido corroborado en parte, por un estudio donde el 75% de los GAD se resolvieron en menos de 2 años, pero en un 25% fue después de 5 a 20 años(6).

También se ha sugerido que factores hormonales modulan el curso de la enfermedad ya que se ha visto mejora con el embarazo(6).

**SEGUNDA PARTE**  
**ESTUDIO EPIDEMIOLOGICO DE ENERO**  
**DE 1985 A DICIEMBRE DE 1989**

## **ESTUDIO RETROSPECTIVO**

### **MATERIAL Y METODOS:**

Para realizar este estudio se aplicó el metodo de investigación retrospectivo, transversal y observacional.

El universo estuvo constituido por todos los, expedientes de pacientes con diagnostico clinico con confirmación histológica de granuloma anular, en un período comprendido entre enero de 1985 a diciembre de 1989.

### **Se formularon los siguientes objetivos:**

- 1.- Conocer la frecuencia con la cual se presenta esta enfermedad en el "Servicio de Dermatología del Hospital General de México".
- 2.- Determinar edades de mayor frecuencia, sexo más afectado, profesión, topografía, tipos clinicos observados y tiempo de evolución.

## PROCEDIMIENTO

Se procedió a revisar el archivo histológico del Departamento de Dermatopatología del "Hospital General de México", encontrándose 37 pacientes con diagnóstico histológico de granuloma anular. Posteriormente se revisaron los expedientes clínicos de cada paciente.

## RESULTADOS

En el lapso comprendido del 1 de enero de 1985 al 31 de diciembre de 1989, de un total de 39,555 consultas de primera vez, 37 correspondieron a granuloma anular, confirmado histológicamente.

Lo que representó el 0.09% de las consultas de primera vez (*grafica # 1*).

De las biopsias realizadas durante el mismo período, un total de 7,173, el 0.5% correspondió al granuloma anular.

La proporción en cuanto al sexo fué de 32 casos en el sexo femenino, es decir el 86.48% y el masculino con 5 casos que representa el 13.51% (*grafica # 2*). Con una relación de 6.4 a 1, a favor de las mujeres, siendo en la forma localizada de 3 a 1 y en la forma diseminada de 11.5 a 1.

La edad en que se presentó con más frecuencia correspondió al grupo de 21 a 30 años con un 24.3% , en segundo lugar se ubicó el grupo de 51 a 60 años con un 16.2% ; en tercer sitio se encontraron los grupos de 0 a 10 y de 71 a 80 años con 5 casos y 13.5% cada uno, en cuarto lugar se ubicaron los grupos de 11 a 20 y 31 a 40 años con 4 casos y 8.1% cada uno, por último se colocó el grupo de 61 a 70 años con un solo caso que representa el 2.7% (*gráfica #3*).

La paciente de menor edad fué de 6 años y la de mayor edad fué de 75 años, con una edad promedio para la forma localizada de 36 años, y para la forma diseminada de 38 años.

En relación a la topografía, está fué diseminada en 25 casos (67.5%) y localizada en 12 casos (32.4%). (*gráfica #4*)

Con respecto a las áreas afectadas, se pudo observar que los segmentos más involucrados fueron las extremidades superiores en el 48.67% seguido de extremidades inferiores con el 36.28%, en tercer lugar se ubicó el tronco con un 7.96%, el cuello fué afectado en el 4.42% y por último la cabeza con el 2.65% (*Figura # 1*).

En cuanto al tiempo de evolución la mayor parte, es decir 20 casos, presentaban menos de 2 años (54.05%) seguido de un grupo de 6 pacientes que presentaban entre 3 y 5 años de evolución (16.21%) . En tercer lugar se ubicó otro grupo de 5 pacientes que presentaban más de 5 años (13.5%) y por último un pequeño grupo de 2 pacientes con más de 10 años (5.4%). Hubo un grupo de 4 pacientes (10.8%) en el que no fué consignado el tiempo de evolución(*gráfica #5*).

En relación a la clasificación clínica se observó la forma clásica localizada en 11 pacientes (29.72%), la forma diseminada en 25 pacientes (67.5%) y la forma profunda o subcutánea en una paciente (2.7%) (*gráfica # 6*)

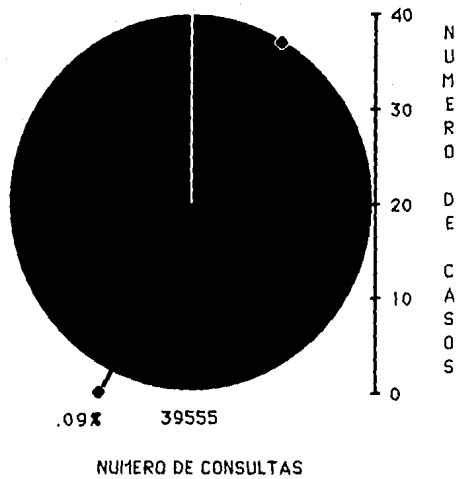
En cuanto a la ocupación, los grupos más afectados fueron en primer lugar las amas de casa con 11 casos (29.7%), seguida de los estudiantes con 9 casos (24.3%), en tercer lugar se ubicaron los empleados con 5 casos (13.5%), luego los comerciantes con 3 casos (8.1%), y por último se ubicaron los desempleados con 1 caso (2.7%). Así mismo en 8 casos no se consignó la ocupación (21.6%)(*gráfica # 7*).

Entre los diagnósticos clínicos diferenciales con que fueron enviados algunos de los pacientes están: Eritema anular centrifugo, eritema marginado, eritema *elevatum diutinum*, eritema polimorfo, cojinete de nudillos y lesiones vitiligoides.

GRAFICAS DEL ESTUDIO  
EPIDEMIOLOGICO

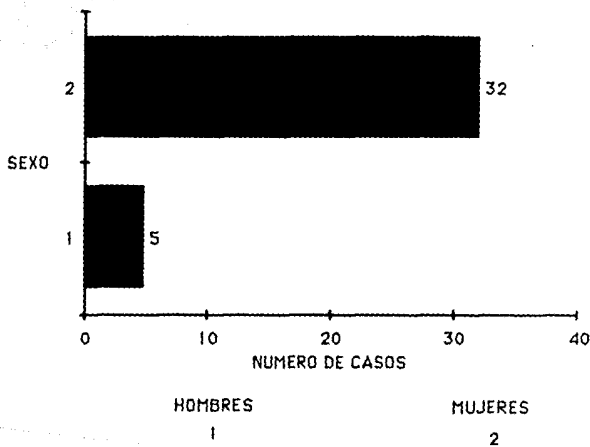


# FRECUENCIA EN LA CONSULTA DERMATOLOGICA



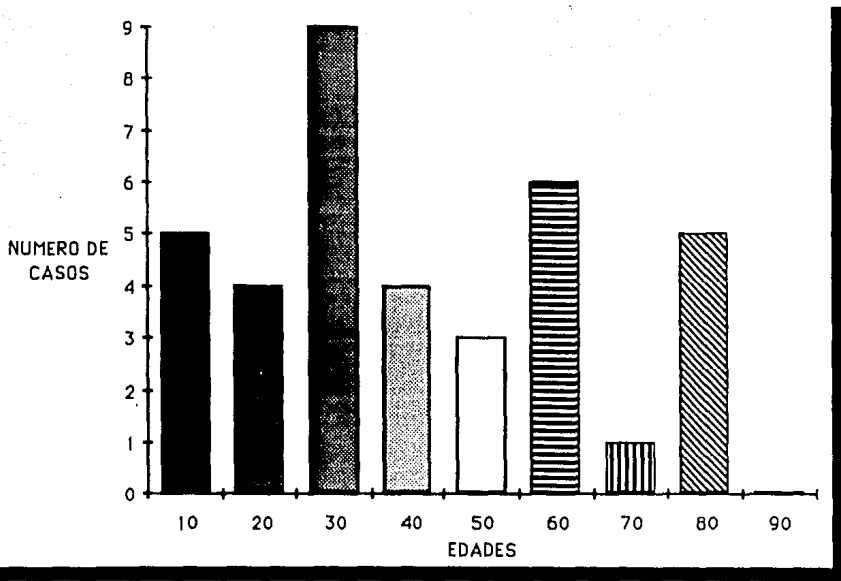
GRAFICA # 1

# DISTRIBUCION POR SEXO




GRAFICA # 2

# DISTRIBUCION POR EDADES



GRAFICA # 3

# TOPOGRAFIA



GRAFICA # 4

# SEGMENTOS AFECTADOS

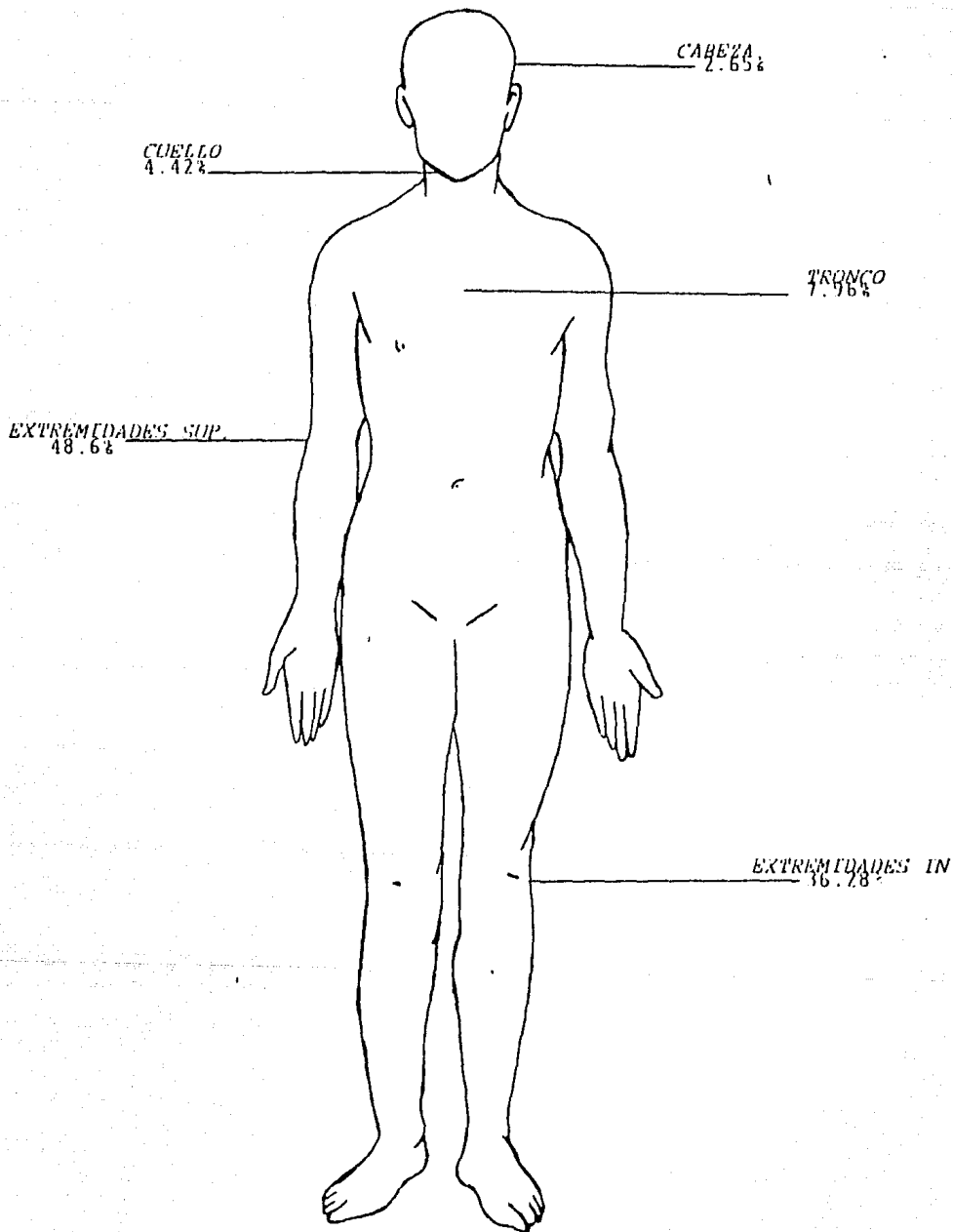
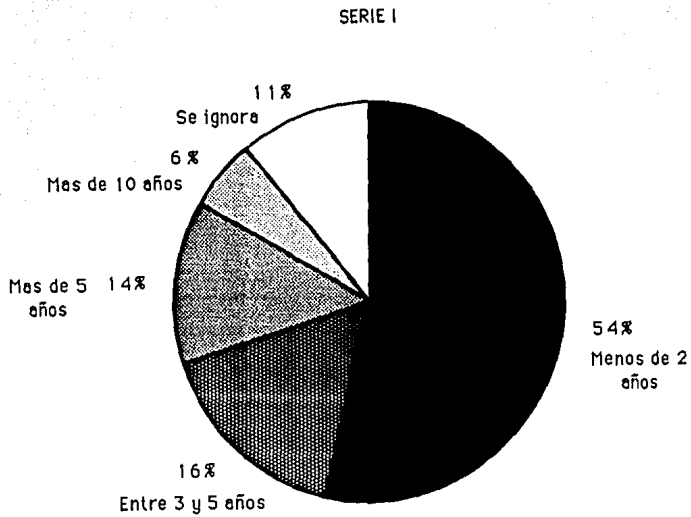


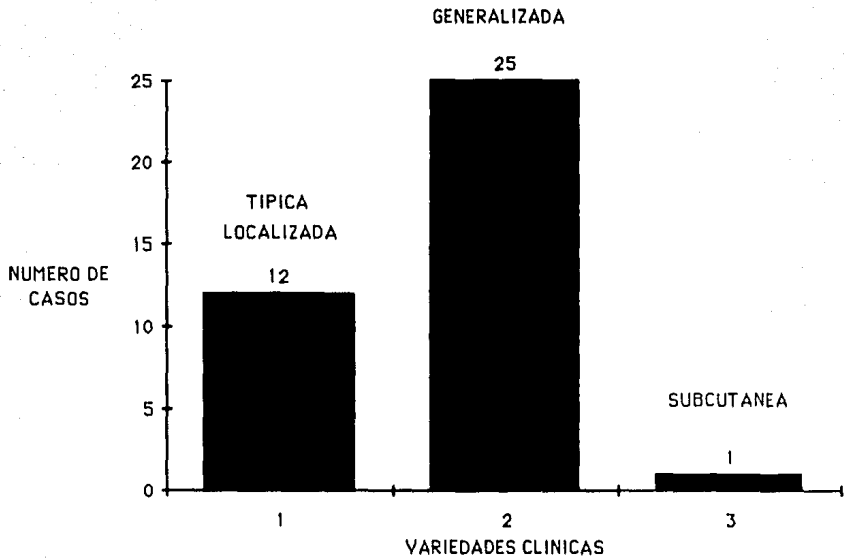
FIGURA # 1

# TIEMPO DE EVOLUCION



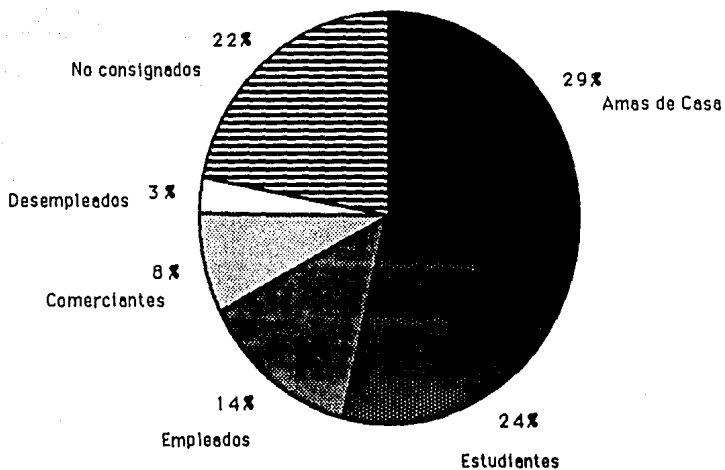
GRAFICA # 5

# VARIETADES CLINICAS



GRAFICA # 6

# DISTRIBUCION POR PROFESIONES



GRAFICA # 7



## TERCERA PARTE

# ESTUDIO TERAPEUTICO

## EFICACIA DEL DIFOSFATO DE CLOROQUINA EN EL TRATAMIENTO DEL GRANULOMA ANULAR.

### HIPOTESIS GENERAL

La administración de 250 mg diarios de difosfato de cloroquina es eficaz para acelerar el tiempo de involución del granuloma anular en sus diversas variedades clínicas.

### OBJETIVOS

- A) Evaluar la efectividad del difosfato de cloroquina a una dosis de 250 mg diarios para disminuir el tiempo de involución del granuloma anular.
- B) Determinar el índice de curación y mejoría clínica, en los pacientes tratados con difosfato de cloroquina.
- C) Establecer el porcentaje de los pacientes que cursen con granuloma anular asociado a trastornos del metabolismo de los carbohidratos.

### MATERIAL Y METODOS

Se estudiaron seis pacientes de los que acuden a la consulta externa del Servicio de Dermatología del "*Hospital General de México*", de ambos sexos, entre 18 y 60 años con diagnóstico clínico e histológico de granuloma anular, en el periodo comprendido entre el 1 de Enero de 1989 y el 31 de diciembre del mismo año.

### **CRITERIOS DE INCLUSION**

- 1.- Pacientes entre 18 y 60 años con el diagnóstico clínico e histológico de granuloma anular en cualquiera de sus variedades clínicas.
- 2.- Pacientes residentes en el Distrito Federal o zonas conurbadas que puedan trasladarse sin dificultad para consultas de control.
- 3.- Pacientes con biometría hemática, exámen general de orina y pruebas de funcionamiento hepático normales.

### **CRITERIOS DE EXCLUSION**

- 1.- Pacientes embarazadas, lactando o con posibilidades de embarazo.
- 2.- Pacientes con psoriasis o retinopatías.
- 3.- Pacientes con discrasias sanguíneas, hepatopatías, enfermedades inmunológicas y úlcera péptica.
- 4.- Pacientes con hipersensibilidad a las cloroquinas.

### **CRITERIOS DE ELIMINACION**

- 1.- Pacientes que no terminen las 12 semanas de tratamiento.
- 2.- Pacientes que se embaracen durante el tiempo de tratamiento.
- 3.- Pacientes que se hayan aplicado o ingerido otro medicamento durante el seguimiento.

## PROCEDIMIENTO

Después de realizar la selección de pacientes y previa firma de la carta de consentimiento, se les realizó los siguientes estudios:

- a) Historia clínica completa y registro en hojas de control.
- b) Biometría hemática completa, examen general de orina, pruebas funcionales hepáticas, química sanguínea, curva de tolerancia a la glucosa y examen oftalmológico.
- c) Control fotografico.

Se valoraron las características de la dermatosis de acuerdo a las siguientes variables: Eritema, infiltración, número de placas y tamaño de las placas; a el eritema y a la infiltración se les dió un valor de 0 a 3, siendo 0=ausente, 1=leve, 2=moderado, y 3=severo; con estos parametros se clasificaron el grado de afectación en Severo cuando la suma de las variables fué de 5-6, en Moderado cuando fué de 3-4, y en Leve cuando fué de 1-2.

Se indicó a cada paciente la forma de administración del medicamento que fué de 250 mg diarios de difosfato de cloroquina via oral por 12 semanas, citándose a control cada 2 semanas para evaluación clínica.

### CRONOGRAMA DE ACTIVIDADES

<i>Actividades Semanales</i>	0	1	2	3	4	5	6	7	8	9	10	11	12
Difosfato de cloroquina													
Control clínico													
Laboratorio													
Fotografía													
Registro de efectos adversos													

## RESULTADOS

De los 6 pacientes estudiados 5 correspondieron al sexo femenino (83.33%), y uno al sexo masculino (16.66%). La relación fué de 5 mujeres por un hombre. La paciente de menor edad fué de 22 años y la de mayor edad de 60 años, la edad promedio fué de 38 años.

La topografía predominante fué la diseminada con 4 casos (66.66%), y se encontró localizada en 2 casos (33.33%). Las lesiones fueron asintomáticas.

La evolución en tres de los casos (50%) fué de menos de 1 año, dos pacientes tuvieron 4 años de evolución (33.33%), y un paciente tenía 6 años (16.66%).

Los tipos clínicos observados fueron 2 casos de GAL y 4 casos de GAD de predominio anular, representando el 33 y 66% respectivamente.

En relación a los segmentos afectados se vió con mayor frecuencia en extremidades superiores en el 44.44%, seguido de miembros inferiores con el 33.33%, el tronco se afectó en el 16.66% y el cuello en el 5.55%. El tamaño promedio de las lesiones fué de 3.3 cms y el número promedio fué de 5 a 10 en los pacientes con GAD.

En cuanto a la profesión, las amas de casa y los empleados representaban cada uno el 50% de los pacientes.

De los 6 pacientes, la mitad presentaba al inicio una afección severa y la otra mitad una afección moderada.

El grado de respuesta terapéutica observado fué el siguiente: Los 6 pacientes obtuvieron curación de sus lesiones de granuloma anular, variando el tiempo de desaparición, con dos pacientes curados (33%) al mes, uno más (16.6%) a la sexta semana y otro (16.6%) a los dos meses; a las diez semanas todos los pacientes presentaban involución del GA.

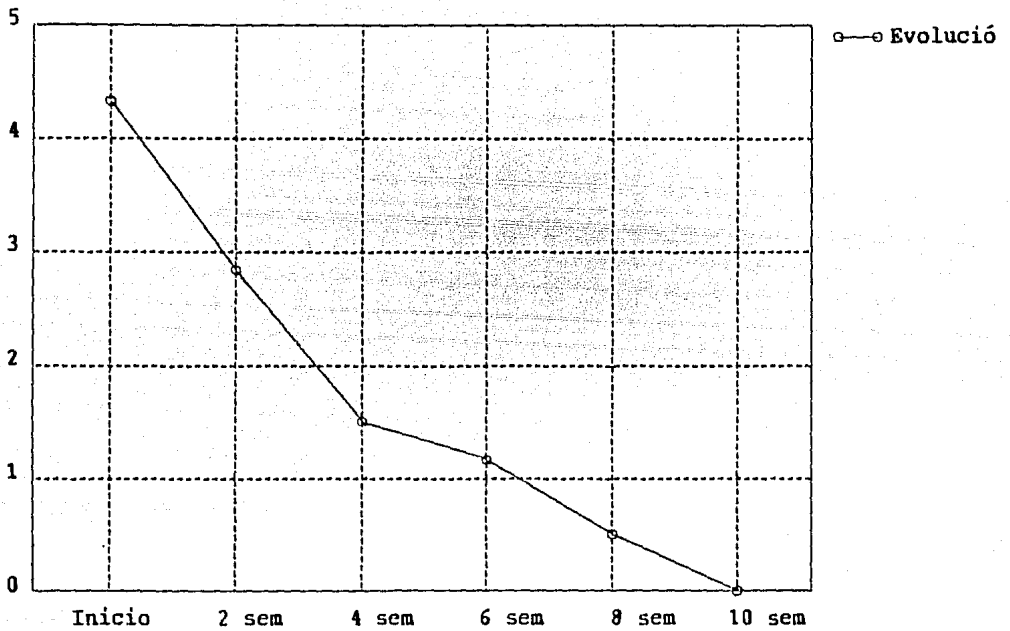
La curva de tolerancia a la glucosa (CTG) fué anormal en tres pacientes (50%), sospechosa en un paciente (16.6%), y normal en dos pacientes (33.4%); los pacientes que mostraron la CTG anormal fueron de la variedad diseminada, así mismo la CTG sospechosa se presentó en un paciente con la variedad localizada.

No se observó ningún tipo de reacción secundaria al uso del medicamento.

# GRAFICAS DEL ESTUDIO TERAPEUTICO



# EFECTO TERAPEUTICO GLOBAL




# RESPUESTA TERAPEUTICA GLOBAL

## EVOLUCION SEMANAL

### INICIO


50%  
AFECTACION  
MODERADA



50%  
AFECTACION  
SEVERA

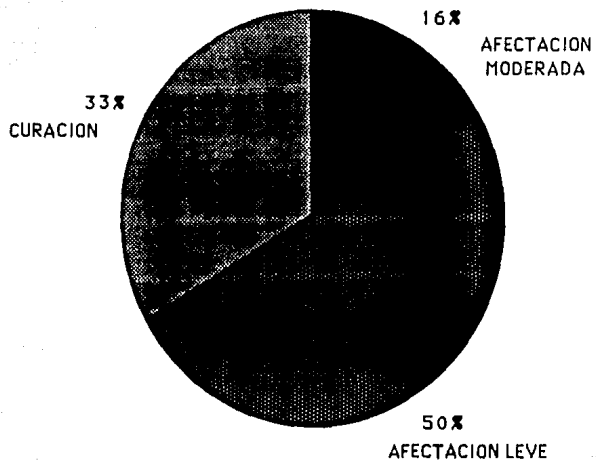
# RESPUESTA TERAPEUTICA GLOBAL

## SEGUNDA SEMANA



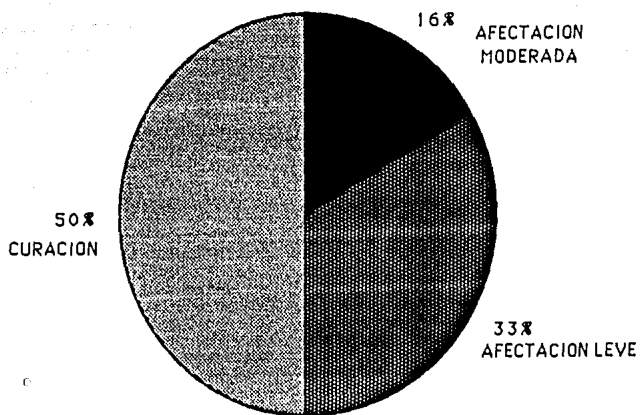
# RESPUESTA TERAPEUTICA GLOBAL

## CUARTA SEMANA



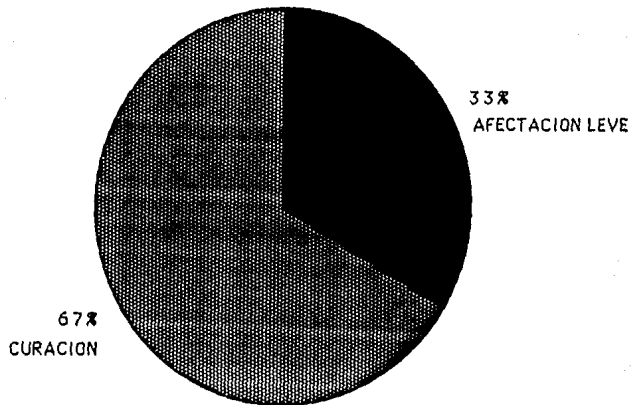
# RESPUESTA TERAPEUTICA GLOBAL

## SEXTA SEMANA




# RESPUESTA TERAPEUTICA GLOBAL

## OCTAVA SEMANA

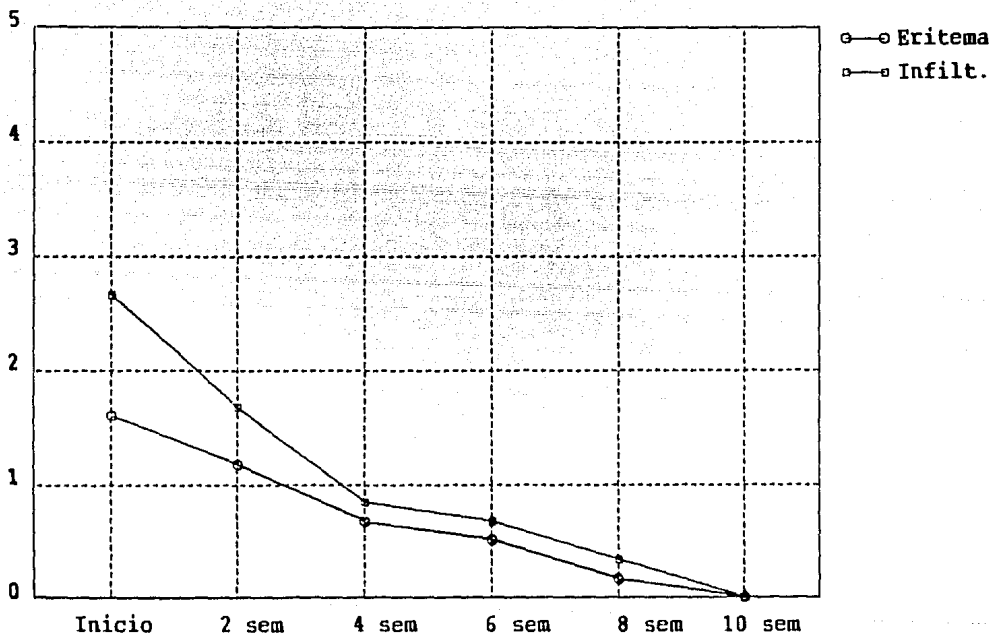


# RESPUESTA TERAPEUTICA GLOBAL

## DECIMA SEMANA



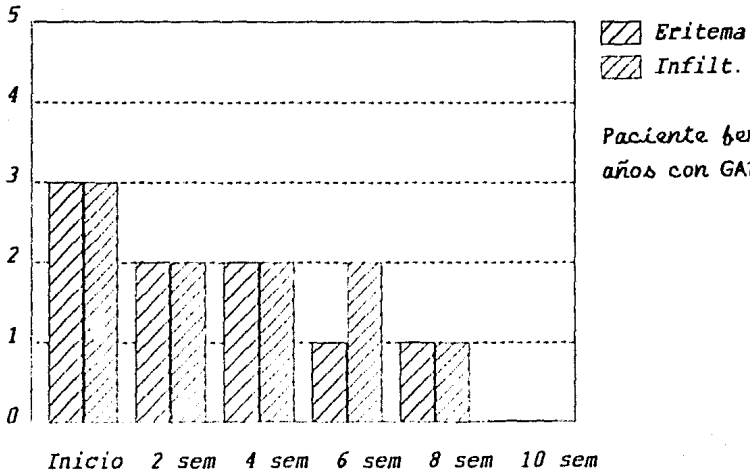
# RESPUESTA TERAPEUTICA GLOBAL POR VARIABLES





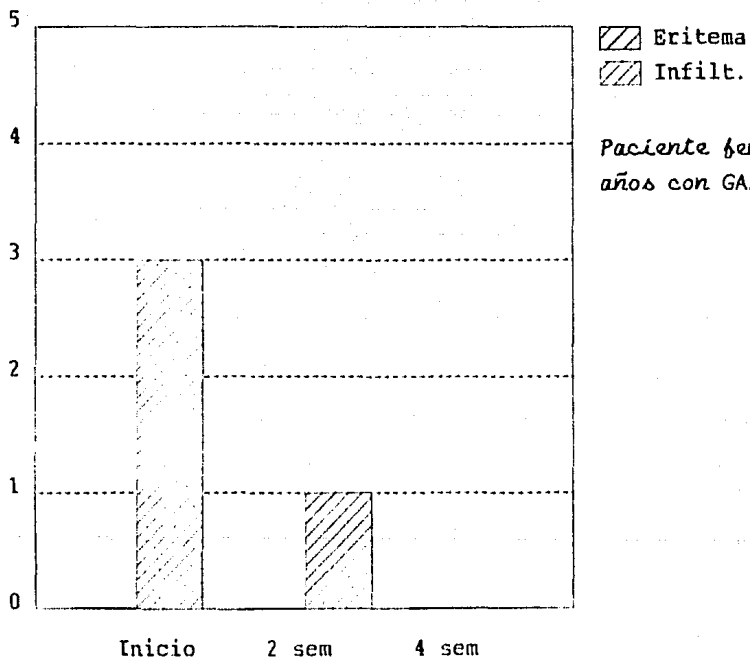
# RESPUESTA TERAPEUTICA INDIVIDUAL

## CASO #1



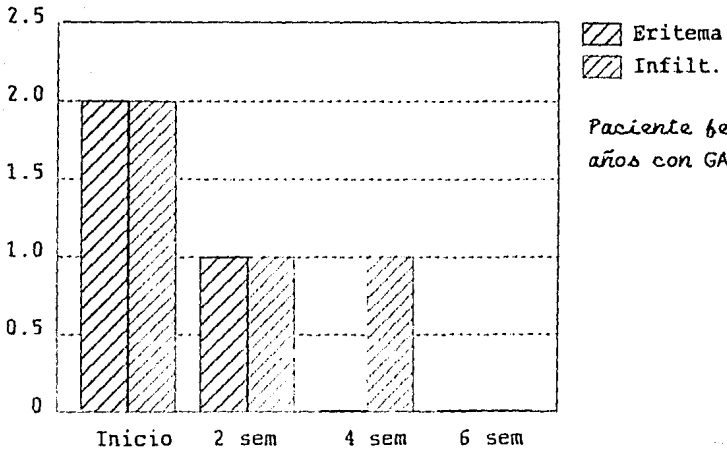
# RESPUESTA TERAPEUTICA INDIVIDUAL

## CASO # 2



# RESPUESTA TERAPEUTICA INDIVIDUAL

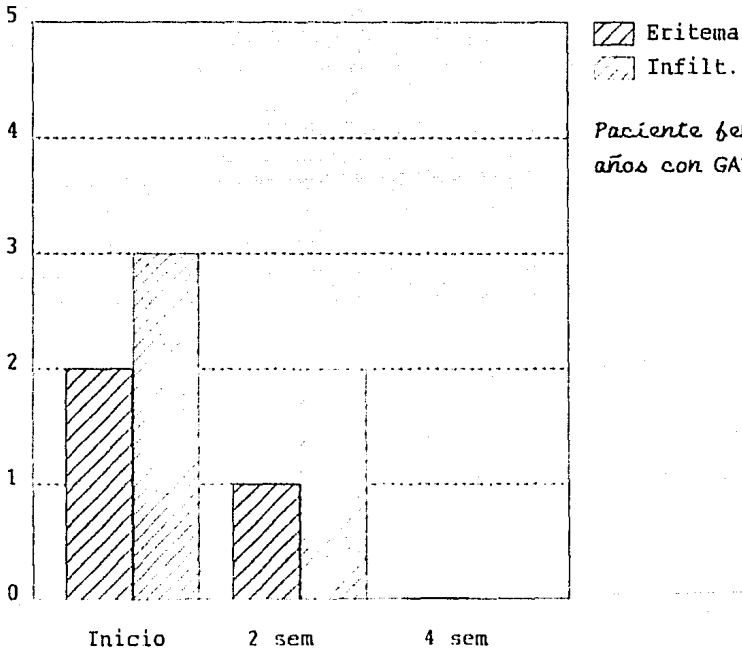
## CASO # 3



Paciente femenina de 28 años con GAD.

# RESPUESTA TERAPEUTICA INDIVIDUAL

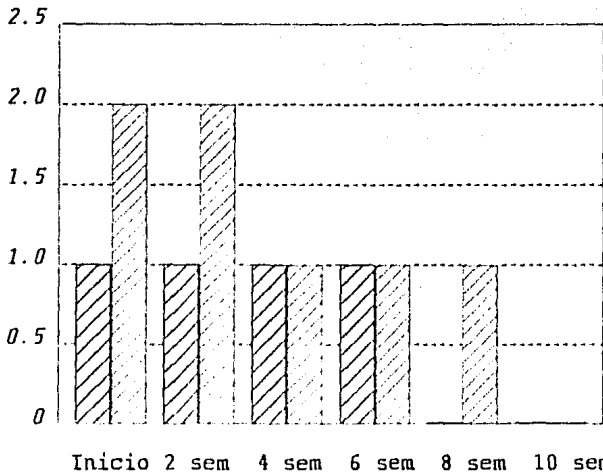
## CASO # 4



Paciente femenina de 32 años con GAD.

# RESPUESTA TERAPEUTICA INDIVIDUAL

## CASO # 5

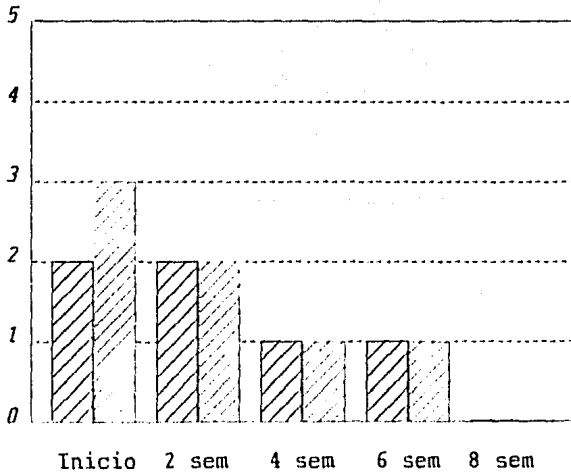



▨ Eritema  
▩ Infiltrate.


Paciente femenina de 40 años con GAD.

# RESPUESTA TERAPEUTICA INDIVIDUAL

## CASO # 6



 Eritema

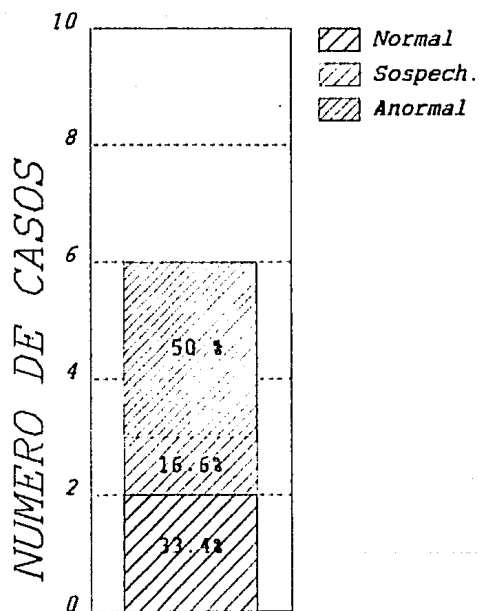
 Infilt.

Paciente masculino de  
49 años con GAL.

# CURVA DE TOLERANCIA A LA GLUCOSA

EN LOS 6 PACIENTES CON

GRANULOMA ANULAR



# CONCLUSIONES



## CONCLUSIONES

En el presente estudio se encontró que de 39,555 consultas dermatológicas de primera vez en 5 años, el granuloma anular representó el 0.09%; esta cifra es inferior a la reportada en la literatura anglo-sajona (de 0.2 a 0.4%) y ligeramente superior a la reportada en el Centro Dermatológico Pascua (de 0.034%). Sin embargo esta cifra puede ser más elevada, ya que no a todos los pacientes se les realiza estudio histopatológico y en este caso solo fueron incluidos los pacientes que si se les había practicado.

El sexo más afectado fué el femenino en un 86.5%, el masculino solo se afectó en un 13.5%, dando una relación de 6.4 a 1 en favor de las mujeres, la cual resultó más acentuada en las formas diseminadas con un 11.5 a 1 que en las formas localizadas donde fué de 3 a 1. Esta distribución por sexos no corresponde a la que observamos en la literatura mundial, pero cabe resaltar que los informes de esta entidad en nuestro país han reportado una marcada incidencia de las formas diseminadas, pero conservando la relación hombre-mujer. La topografía diseminada y localizada representó el 67.5 y 32.5% respectivamente, lo cual refleja una frecuencia inversa a la que esperaríamos. La edad media de presentación en el GAL fué de 36 años, pero nuevamente las formas diseminadas mostraron una discrepancia al encontrarse con una edad media de 38 años, mucho menor a lo que se supondría.

Todas estas diferencias encontradas en la forma diseminada pudieran ser explicadas por cierta predisposición genética (HLA) por el momento no establecida.

Los segmentos más afectados fueron las extremidades superiores e inferiores con un 48.6 y 36.2%, lo que va de acuerdo a lo previsto.

La forma localizada típica se vió en el 29.7%, y la forma diseminada en un 67.5%, así como un caso de GAS (2.7%).

La mayoría de los pacientes, el 54% tenían una evolución de menos de 2 años, un 16% presentaban más de 5 años y 2 pacientes tenían más de 10 años. Con lo que podemos ver la gran variación que puede haber desde meses hasta décadas.

La curva de tolerancia a la glucosa fué anormal en el 50% de los pacientes, todos ellos con la variedad diseminada del GA, predisposición previamente reportada en la literatura mundial.

En relación al tratamiento con difosfato de cloroquina pudo observarse que las lesiones de GA, desaparecían entre un mes a dos meses y medio de tratamiento. Como otros estudios terapeuticos no podemos afirmar, mas si sugerir que el difosfato de cloroquina ayuda a acelerar el tiempo de involución de las lesiones; basado esto en el hecho que dos de nuestras pacientes tenían biopsia previa, así como múltiples tratamientos ineficaces y una más mostró recidiva del GA al terminar el tratamiento, con posterior remisión al volverlo a tomar.

## RESUMEN

Se llevó a cabo un estudio retrospectivo, transversal y observacional de 37 pacientes; encontrándose que 25 tenían lesiones diseminadas de granuloma anular, 11 tenían lesiones localizadas y 1 tenía la forma subcutánea.

El granuloma anular representó el 0.09% de las consultas dermatológicas, fué más frecuente en la mujer en una relación de 6.4 a 1, predominaron las formas diseminadas sobre las localizadas, se observó con mayor frecuencia en la tercera y sexta década de la vida, los segmentos más afectados fueron las extremidades superiores e inferiores, la mayoría de los pacientes tenían una evolución de menos de 2 años, afectando con mayor frecuencia a las amas de casa y a los estudiantes, la curva de tolerancia a la glucosa fué anormal en las formas diseminadas y el difosfato de cloroquina "aceleró" el tiempo de involución de las lesiones.

# ICONOGRAFIA




FOTO # 1



FOTO # 2



FOTO # 3




FOTO # 4



FOTO # 5



FOTO # 6

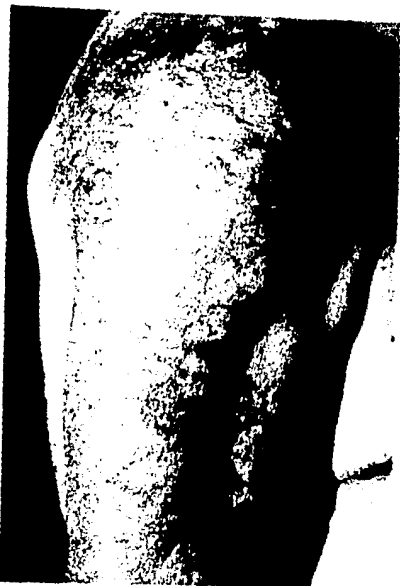

FOTO # 7



FOTO # 8



FOTO # 9




FOTO # 10

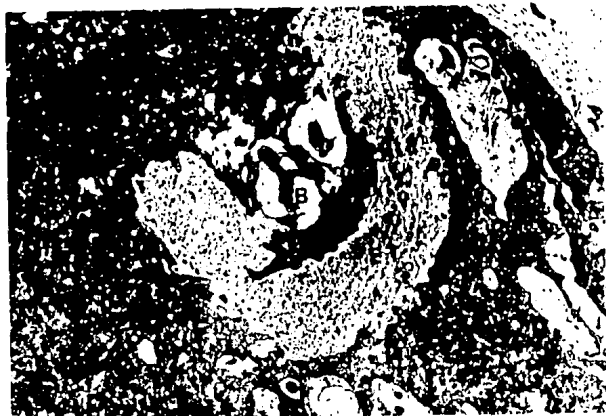

FOTO # 11






FOTO # 12



*PACIENTE # 1*




*AL INICIO*




*A LA 10° SEMANA*

*PACIENTE # 2*



*AL INICIO*




*A LA 2° SEMANA*

PACIENTE # 3




*AL INICIO*




*A LA 6° SEMANA*

PACIENTE # 4




*AL INICIO*



*A LA 4° SEMANA*

*PACIENTE # 5*



*AL INICIO*



*A LA 10° SEMANA*


*PACIENTE # 6*



*AL INICIO*



*A LA 8° SEMANA*



*HIPERCROMIA RESIDUAL*

*HIPERCROMIA RESIDUAL*

## BIBLIOGRAFIA

# BIBLIOGRAFIA

- 1.- Colcott Fox T. Ringed eruption of the fingers. Br J Dermatol 1895;7:91.
- 2.- Vissian L. Granuloma annulaire. Dermatologie. Encyclopédie Médico-Chirurgicale. Paris. Editéé sur fascicules mobiles par A. Laffont et F. Durieux 1929; 1208-f, pp:1-5.
- 3.- Radcliffe-Crocker H. Granuloma annulare. Br. J Dermatol 1902;14:1.
- 4.- Wells RS, Smith MA. The natural history of granuloma annulare. Br J Dermatol 1963;75:199-205.
- 5.- Muhlbauer JE. Granuloma annulare. J Am Acad Dermatol 1980;3:217-230.
- 6.- Dabski K, Winkelmann RK. Generalized granuloma annulare: Clinical and laboratory findings in 100 patients. J Am Acad Dermatol 1989;20:39-47.
- 7.- Hogan DJ. Localized granuloma annulare (in an 88-year-old woman). J Am Acad Dermatol 1984;10:1068-1069.
- 8.- Darier et al. Nouvelle pratique dermatologique, tomo III. Paris, . Mason et Cie Editeurs. 1936;826-835.
- 9.- Civatte A. Les formes tuberculoulcéreuses et tuberculogommeuses du granuloma annulaire. Ann Dermatol Syphilogr 1952;79 :387.
- 10.- Ward WH. Warts and granuloma annulare. Br Med J 1956;2:1484.
- 11.- Guill MA, Goette DK. Granuloma annulare et sites of healing herpes zoster. Arch Dermatol 1978;11: 1383.
- 12.- Friedman SJ, Fox BJ, Albert HL. Granuloma annulare arising in herpes zoster scars. J Am Acad Dermatol 1986;14: 764-770.
- 13.- Curwen W. Granuloma annulare multiple suggesting an unusual insect-bite reaction. Arch Dermatol 1963;88:355.
- 14.- Moyer DG. Papular granuloma annulare. Arch Dermatol 1964;89:41-45.
- 15.- Takigawa M, Aoshima T. Generalized granuloma annulare in a fifteen-month-old infant. Dermatologica 1976;153:202-205.

- 16.- Fulghum DD. Octopus bite resulting in granuloma annulare. South Med J 1986; 79:1434-1436.
- 17.- Draheim JH, Johnson LC, Helwing EB. A clinicopathologic analysis of "rheumatoid" nodules occurring in 54 children. Am J Pathol 1959;35:678.
- 18.- Rapaport MJ. Granuloma annulare caused by injectable collagen. Arch Dermatol 1984;120:837-838.
- 19.- Beer WE, Jones EW. Granuloma annulare following tuberculin heaf tests. Trans St Johns Hosp Dermatol Soc 1966;52:68-70.
- 20.- Friedman SJ, Winkelmann RK. Familial granuloma annulare. J Am Acad Dermatol 1987;16:600-605.
- 21.- Rothwell RS, Schloss EH. Granuloma annulare and gold therapy. Arch Dermatol 1980;116:863.
- 22.- Aliaga A, Serrano G, Dela Cuadra J, et al. Perforating granuloma annulare and vitamimina D. Dermatologica 1982;164:62-66.
- 23.- Dorval JC, Leroy JP, Massé R. Granulomes annulaires disséminés après puva-thérapie. Ann Dermatol Venereol 1979;106:79-80.
- 24.- Ackerman AB. Histologic diagnosis of inflammatory skin diseases. Lea & Febiger. 1a. Ed. Philadelphia. 1978.416-423.
- 25.- Dahl MV, et al. Vasculitis in granuloma annulare. Histopathology and direct immunofluorescence study. Br J Dermatol 1976;95:487-492.
- 26.- Umbert P, Winkelmann RK. Granuloma annulare: Direct immunofluorescence study. Arch Dermatol 1976;113:463-467.
- 27.- Niebor C, Kalsbeek GL. Direct immunofluorescence studies in granuloma annulare, necrobiosis lipoidica and granulomatosis disciformes Miescher. Dermatologica. 1979;158.427-432.
- 28.- Thyresson HN, et al. Granuloma annulare: Histopathologic and direct immunofluorescence study. Acta Derm Venereol 1980;60:261-263.
- 29.- Evans CD, Pereira RS, Yuen CT. Anti-collagen antibodies in granuloma annulare and necrobiosis lipoidica. Clin Exp Dermatol 1988;13:252-254.

- 30.- Dahl MV, et al. Circulating immune complexes in granuloma annulare. Clin Res 1979;27:712 A.
- 31.- Majewski BBJ, et al. Increased factor VIII-related antigen in necrobiosis lipoidica and widespread granuloma annulare without associated diabetes. Br J Dermatol 1982;107:641.
- 32.- Buechner SA, Winkelmann RK, Banks PM. Identification of T-cell subpopulations in granuloma annulare. Arch Dermatol 1983;119:125-128.
- 33.- Umbert P, Belcher RW, Winkelmann RK. Lymphokines(MIF) in the serum of patients with sarcoidosis and cutaneous granuloma annulare. Br J Dermatol 1976;95:481-485.
- 34.- Charles CR, Johnson BL, Damm SR. Granuloma annulare. Int J Dermatol 1976;15:655-665.
- 35.- Padilla RS, Mukai K, Dahl MV, et al. Differential staining pattern of lysozyme in palasiding granulomas. An immunoperoxidase study. J Am Acad Dermatol 1983;8:634-638.
- 36.- Cherney KJ, Lindroos WE, Goltz RW, et al. Leukocyte function in granuloma annulare. Br J Dermatol 1979;101:23-31.
- 37.- Gange RW, Black MM, Carrington P. Defective neutrophil migration in granuloma annulare, necrobiosis lipoidica and sarcoidosis. Arch Dermatol 1979; 115:32-35.
- 38.- Wolff HH, Maciejewski W. The ultrastructure of granuloma annulare. Arch Dermatol Res 1977;269:225-234.
- 39.- Modlin RL, Vaccaro SA, Gottlieb B, et al. Granuloma annulare. Identification of cells in the cutaneous infiltrate by immunoperoxidase techniques. Arch Pathol Lab Med 1984;108:379-382.
- 40.- Huertner CJ, Bass J, Bergfeld WF, et al. Perforating granuloma annulare in a patient with AIDS: Immunohistologic evaluation of the cellular infiltrate. Arch Dermatol 1987;123:1217-1220.
- 41.- Bakos L, Hampe S, da Rocha JL, et al. Generalized granuloma annulare in a patient with acquired immunodeficiency syndrome (AIDS). J Am Acad Dermatol 1987;17:844-845.
- 42.- Harman RRM. Hodgkin`s disease, seminoma of testicle and widespread granuloma annulare. Br J Dermatol 1977;97(suppl 15):50-51.
- 43.- Schwartz RA, Hansen RC, Lynch PJ. Hodgkin`s disease and granuloma annulare. Arch Dermatol 1981;117:185-186.
- 44.- Farthing CF, Staughton RCD, Rowland P. Skin disease in homosexual patients with AIDS and lesser forms of human T-cell leukemia virus (HTLV-III) disease. Clin Exp Dermatol 1985;10:3-12.



- 45.- Brocq L. Précis-Atlas de pratique dermatologique. Paris. Libraire octave doin gaston doin. Editeur. 1921;832-834.
- 46.- Vissian L. Formes atypiques et etiologiques de granuloma annulaire. Ann Dermatol Syphilol. 1948;8:363.
- 47.- Rook A, Wilkinson DS, Ebling FJG, et al. Tratado de Dermatología. 4ª Ed. - Barcelona: Doyma. 1988:1883-1887.
- 48.- LAWTON AW, Karesh JW. Periocular granuloma annulare. Surv Ophthalmol. 1987; 31:285-290.
- 49.- Middlenton D, Allen GE. HLA antigen frequency in granuloma annulare. Br J Dermatol. 1984;110:57-59.
- 50.- Friedmann-Birnbaum R. Generalized granuloma and localized granuloma annulare. Int J Dermatol 1986;25:364-366.
- 51.- Friedmann-Birnbaum R, Gideon O, Bergman R, et al. A study of HLA antigen associaton in localized and generalized granuloma annulare. Br J Dermatol 1986;115:329-333.
- 52.- Muhlemann MF, Williams DRR. Localized granuloma is associated with insulin-dependent diabetes mellitus. Br J Dermatol 1984;111:325-329.
- 53.- Fitzpatrick T, Eisen A, Wolff K, et al. Dermatology in General Medicine. 3ª Ed. New York:Mc Graw Hill.1987:1164-1168.
- 54.- Wilkes JA, Hill JA. Subcutaneous granuloma annulare of the finger. J Hand Surg. 1986;11:429-431.
- 55.- Challa VR, Weidner N, Bell WO, et al. Granuloma annulare a rare occipital lesion in infants and children. Surg Neurol 1987;28:211-214.
- 56.- Dhermy P, Prevost-Boure F, Guimaraes M, et al. A case of deep annular granuloma of the eyelid. J Fr Ophtalmol 1983;6:59-63.
- 57.- Salomon RJ, Gardepe SF, Woodley DT. Deep granuloma annulare in adults. Int J Dermatol 1986; 25:109-112.
- 58.- Patterson JW. Rheumatoid nodule and subcutaneous granuloma annulare. A comparative histologic study. Am J Dermatopathol 1988;10:1-8.
- 59.- Planas-Girón G, Abrusci V, Weiss EE. Granuloma anular perforante. Med Cutan Ibero Lat Am 1987;15:251-255.
- 60.- Hiroshi S, Takashi H, Emi B, et al. Perforating granuloma annulare. Int J Dermatol 1985;24:581-583.
- 61.- Vito A, Weiss E, Planas G. Familial generalized perforating granulomma annulare. Int J Dermatol 1988;27:126-127.
- 62.- Dick D, Syme I. Perforating granuloma annular and scleritis. Arch Dermatol 1982;118:67-68.
- 63.- Ogino A, Tamaki E. Atypical granuloma annulare. Transition from erythema to multiple type. Dermatologica 1978;156:97-100.

- 64.- Burnett JW, Wood C, Sina B, et al. Inflammatory granuloma annulare. *Cutis* 1986;37:267-268.
- 65.- Smith NP. AIDS, Kaposi's sarcoma and the dermatologist. *J R Soc Med* 1985; 78:97-99.
- 66.- Penneys NS, Hiciss B. Unusual cutaneous lesions associated with acquired immunodeficiency syndrome (letter). *J Am Acad Dermatol* 1985;13:845-852.
- 67.- Jones SK, Roger RM. Atypical granuloma annulare in patients with acquired immunodeficiency syndrome. *J Am Acad Dermatol* 1989;20:299-300.
- 68.- Ghadially R, Sibbald RG, Walter JB, et al. Granuloma annulare in patients with human immunodeficiency virus infections. *J Am Acad Dermatol* 1989;20: - 232-235.
- 69.- Green TL, Hikado M, Greenspan D. Granuloma annulare of the buccal mucosa in association with AIDS. *Oral Surg Oral Med Oral Pathol* 1989;67:319-321.
- 70.- Thomas DJ, Rademaker M, Munro DD, et al. Visceral and skin granuloma annulare, diabetes and polyendocrine disease. *Br Med J [ Clin Res ]*;1986;18;293(6553):977-978.
- 71.- Dahl MV. Is actinic granuloma really granuloma annulare? (Editorials) - *Arch Dermatol* 1986;122:39-40.
- 72.- Lim KB, Phay KL. Annular elastolytic giant-cell granuloma. *Int J Dermatol* - 1987;26:463-464.
- 73.- Steffen C. Actinic granuloma ( O'Brien ). *J Cutan Pathol* 1988;15:66-74.
- 74.- Wright AL, Buxton PK, McLaren KM, et al. Perforating granuloma annulare. - *Int J Dermatol* 1989;28:466-467.
- 75.- Duncan WC, Smith JD, Knox JM. Generalized perforating granuloma annulare. - *Arch Dermatol* 1973;108:570-572.
- 76.- Lever WF, Schaumburg-Lever G. *Histopathology of the skin*. 6 th Ed. Philadelphia. Lippincot.1983:236-239.
- 77.- Friedman-Birbaum R, Weltfriend S, Munichor M, et al. A comparative histopathologic study of generalized and localized granuloma annulare. *Am J Dermatopathol* 1983;11:144-148.
- 78.- Dabski K, Winkelman RK. Generalized granuloma annulare: histopathology and immunopathology. Systematic review of 100 cases and comparison with localized granuloma annulare. *J Am Acad Dermatol* 1989;20:39-47.
- 79.- Silverman RA, Rabinowitz AD. Eosinophils in the cellular infiltrates of granuloma annulare. *J Cutan Pathol* 1985;12:13-17.
- 80.- Dikarinen A, Kinnunen T, Kallioinen M. Biochemical and immunohistochemical comparison of collagen in granuloma annulare and skin sarcoidosis. *Acta - Derm Venereol* 1989;69:277-283.

- 11.- Cabañas C, Sanchez-Madrid F, Acevedo A, et al. Characterization of HC1/1 obtained by immunizing phorbol ester differentiated U937 cells. *Hybridoma* - 1988;7:167-176.
- 12.- Friedman-Birbaum R, Ludatscher RM. Comparative ultrastructural study of generalized and localized granuloma annulare. *Am J Dermatopathol* 1986;8:302-8
- 13.- Binazzi M, Simonetti V. Granuloma annulare, necrobiosis lipoidica and diabetic disease. *Int J Dermatol* 1988;26:576-579.
- 14.- Vijayasingam SM, Thai AC, Chain HL. Non-infective skin associations of diabetes mellitus. *Ann Acad Med Singapore* 1988;17:526-535.
- 15.- Umbert P, Winkelmann RK. Granuloma annulare and sarcoidosis. *Br J Dermatol* 1977;97:481-486.
- 16.- Cohen IJK. Necrobiosis lipoidica and granuloma annulare. *J Am Acad Dermatol* 1984;10:123-124(letter).
- 17.- Burton JL. Granuloma annulare, rheumatoid nodules, necrobiosis lipoidica. *Br J Dermatol* 1977;97(suppl 15):52-54.
- 18.- Willemssen MJ, de Coninck AL, Jonckheer MH, et al. Autoimmune thyroiditis and generalized granuloma annulare: remission of the skin lesions after thyroxine therapy. *Dermatologica* 1987;175:239-243.
- 19.- Stewart KA, Cooper PB, Greer KE, et al. Granuloma annulare temporally associated with carcinoma of the breast. *J Am Acad Dermatol* 1989;21:309-310.
- 10.- Rothenberg J. Granuloma annulare and amniotic band syndrome. *Arch Dermatol (letter)*122:1361.
- 11.- Hanna JM, Johnson WT, Wyre HW. Malassezia folliculitis occurring with granuloma annulare and alopecia areata. *Arch Dermatol* 1983;119:869-871.
- 12.- Holmes RC, Meara RH. Morphea, sclerotic panatropy and disseminated granuloma annulare. *Clin Exp Dermatol* 1983;8:201-205.
- 13.- Gross PR, Shelley WB. The association of generalized granuloma annulare with antithyroid antibodies. *Acta Derm Venereol* 1971;51:59-62.
- 14.- Rohrbach MS, Kossard S, Winkelmann RK. Serum angiotensin-converting enzyme in granuloma annulare. *Ann Intern Med* 1979;90:441.
- 15.- De Remme RA, Rohrbach MS. Serum angiotensin converting enzyme activity in evaluating the clinical course of sarcoidosis. *Ann Intern Med* 1980;92:361-365.
- 16.- Padilla RS, Holquin T, Burgdorf W. Serum lysozyme in patients with localized and generalized granuloma annulare. *Arch Dermatol* 1985;121:624-625.
- 17.- Jain HC, Fischer BK. Annular syphilitic mimicking granuloma annulare. *Int J Dermatol* 1988;27:340-341.
- 18.- Soo-Pin O, Tein-Tai C, Tse-Hsun H. Granuloma annulare-like eruption due to *Fusarium roseum*. *Arch Dermatol* 1987;123:167-168.

- 99.- Spencer SA, Fenske NA, Espinoza CG. Granuloma annulare -like eruption due - to chronic Epstein-Barr virus infection. Arch Dermatol 1988;124:250-255.
- 100.- Patterson JW. Rheumatoid nodule and subcutaneous granuloma annulare. A comparative histologic study. Am J Dermatopathol 1988;10:1-8.
- 101.- Heenan PJ, Quirk CJ, Papadimitriou JM. Epithelioid sarcoma . A diagnostic-problem. Am J Dermatopathol 1986;8:95-104.
- 102.- Le Boit PE, Zackheim HS, White CR. Granulomatous variants of cutaneous T-cell. lymphoma. The histopathology of granulomatous mycosis fungoides and granulomatous slack skin. Am J Surg Pathol 1988;12:83-95.
- 103.- Cooper PH. Eruptive xanthoma: a microscopic simulant of granuloma annulare J Cutan Pathol 1986;13:207-215.
- 104.- Said N, Schwartz RA, Estes SA. Treatment of generalized granuloma annulare with dapsone 1980;116:1345-1346.
- 105.- Steiner A, Pehamberger H, Wolff K. Sulfone treatment of granuloma annulare J Am Acad Dermatol 1985;13:1004-1008.
- 106.- Czarnecki BB, Gin D. The response of generalized granuloma annulare to dapsone. Acta Derma Venereol 1988;66:82-84.
- 107.- Kern AB, Schiff BL. Injection treatment of granuloma annulare. Arch Derma - tol 1960;81:969.
- 108.- Sparrow G, Abell E. Granuloma annulare and necrobiosis lipoidica trated by jet injector. Br J Dermatol 1975;93:85-89.
- 109.- Mutasim D, Kurban AK. Granuloma annulare treated with chlorambucil: An 18-month follow-up. Arch Dermatol 1983;119:451-452.
- 110.- Ashamalla L, Maurice M, Sidhom K. Topical Vitamin E in granuloma annulare. Int J Dermatol 1988;27:348.
- 111.- Baba T, Hoshino M, Uyeno K. Resolution of cutaneous lesions of granuloma annulare by intralesional injection of human fibroblast interferon. Arch - Dermatol 1988;124:1015-1016.
- 112.- Schleider S, Milstein H. Resolution of disseminated granuloma annulare fo- llowing isotretinoin therapy. Cutis 1985;8:147-148.
- 113.- Ma A, Medenica M. Response of generalized granuloma annulare to high-dose niacinamide. Arch Dermatol 1983;119:836-839.
- 114.- Leenutaphong V, Erckenbrecht J, Plewing G. Remission of human immunodeficiency virus-associated generalized granuloma annulare under zidovudine - therapy. J Am Acad Dermatol 1988;19:1126-1127.
- 115.- Rovilleaut P. CO<sup>2</sup> laser and granuloma annulare(letter). J Dermatol Surg - Oncol 1988;14:120.

- 116.- Potter MN, Yates P, Slade R. Agranulocytosis caused by dapsone therapy for granuloma annulare. *J Am Acad Dermatol* 1989;70:87-88.
- 117.- Caserio RJ, Eaglstein WH, Allen CM. Treatment of granuloma annulare with - potassium iodidex(letter). *J Am Acad Dermatol* 1984;10:294-295.
- 118.- Mandel EH, *Disseminated granuloma annulare: report of a case treated with Chloroquine phosphate (Aralen)[Clinical note]. Arch Dermatol* 1959;79:352-353.
- 119.- Stankler L, Leslie G. Generalized granuloma annulare: a report of a case - and review of the literature. *Arch Derm* 1967;95:509-513.
- 120.- Carlin M, Ratz JL. A case of generalized granuloma annulare responding to hydroxychloroquine. *Cleve Clin J Med* 1987;54:229-232.
- 121.- Tolmach JA. Diseminated granuloma annulare (Atypical). *Arch Dermatol* 1961; 84:167-168.
- 122.- Tanenbaum L, Tuffanelli DL. Antimalarial agents: Chloroquine, Hidroxychloroquine, and Quinacrine. *Arch Dermatol* 1980;116:587-591.