

11242  
2ef  
10

**UNIVERSIDAD NACIONAL AUTONOMA  
DE MEXICO**



**FACULTAD DE MEDICINA**  
División de Estudios de Postgrado  
H. G. "Dr. Fernando Quiroz Gutiérrez" I.S.S.S.T.E.

**"DIAGNOSTICO ULTRASONOGRAFICO DE LAS  
ENFERMEDADES BENIGNAS DE LA GLANDULA  
MAMARIA"**

**T E S I S**  
QUE PARA OBTENER EL TITULO EN LA  
ESPECIALIDAD DE MEDICO RADIOLOGO  
**P R E S E N T A :**  
**DR. AGUSTIN LUA REYES**

Asesor de Tesis: Dr. Eduardo Ruiz Pinel



**ISSSTE**

**FALLA DE ORIGEN**

MEXICO, D. F.

1989



Universidad Nacional  
Autónoma de México



**UNAM – Dirección General de Bibliotecas**  
**Tesis Digitales**  
**Restricciones de uso**

**DERECHOS RESERVADOS ©**  
**PROHIBIDA SU REPRODUCCIÓN TOTAL O PARCIAL**

Todo el material contenido en esta tesis esta protegido por la Ley Federal del Derecho de Autor (LFDA) de los Estados Unidos Mexicanos (México).

El uso de imágenes, fragmentos de videos, y demás material que sea objeto de protección de los derechos de autor, será exclusivamente para fines educativos e informativos y deberá citar la fuente donde la obtuvo mencionando el autor o autores. Cualquier uso distinto como el lucro, reproducción, edición o modificación, será perseguido y sancionado por el respectivo titular de los Derechos de Autor.

## INDICE

	PAG.
ENUNCIADO DE LA PROPOSICION .....	1
CONTENIDO Y LIMITES .....	2
PROPOSITO, IMPORTANCIA Y JUSTIFICACION .....	3
PROCEDIMIENTO Y TECNICA EMPLEADA .....	4
ANTECEDENTES HISTORICOS DEL ULTRASONIDO .....	6
ANATOMIA GLANDULAR .....	9
MATERIAL .....	13
METODO .....	14
RESULTADOS .....	15
COMENTARIOS .....	17
CONCLUSIONES .....	20
RESUMEN .....	21
BIBLIOGRAFIA .....	23

#### ENUNCIADO DE LA PROPOSICION

Determinar si el ultrasonido es un método diagnostico eficaz, para las enfermedades benignas de la glandula mamaria, y de esta forma ser utilizado como método de estudio de gabinete de primera instancia.

Tomando en cuenta las características ya publicadas para cada una de las enfermedades incluidas en la patologia benigna, de esta forma brindarle al medico tratante un diagnostico acertado con un estudio de facil realizacion y así podra iniciar un tratamiento rapido adecuado y eficaz.

El ultrasonido está indicado en todas las personas con enfermedad o sospecha de padecimientos benignos de la glandula mamaria, para diagnostico, y seguimiento durante y después del tratamiento.

El ultrasonido tiene su indicación primordial, para las enfermedades benignas de la mama por ser un procedimiento inocuo, y que por lo tanto se puede realizar cuantas veces sea necesario, no cuenta con obstaculo alguno, y se puede efectuar en nuestro hospital, ya que se cuenta con el equipo adecuado siendo su costo minimo.

## CONTENIDO Y LIMITES

En este trabajo se tabulara y comentará la utilidad del estudio ultrasonografico. en las enfermedades benignas de la glandula mamaria, con la finalidad de que sea utilizado como procedimiento diagnóstico de primera eleccion para la deteccion de enfermedades benignas de la glandula mamaria, en el " HOSPITAL FERNANDO QUIROZ GUTIERREZ ", provenientes de los servicios encargados de estudiar la glandula mamaria y principalmente con el servicio de ONCOLOGIA en la consulta externa de clinica de mama con el que se realiza el presente trabajo. Se comparan los resultados con estudios publicados en la literatura mundial.

En lo que concierne a las características de las enfermedades benignas de la glandula mamaria, se comentan publicaciones monograficas las cuales señalan cada una de las características ultrasonograficas de las mastopatias (1); otras hacen comparación con el estudio mamografico (2).

## PROPOSITO, IMPORTANCIA Y JUSTIFICACION

Dada la importancia que actualmente tiene el estudio de ultrasonido a todos niveles del organismo, la glándula mamaria no podía ser la excepción, por su utilidad diagnóstica, y la elevada frecuencia de enfermedades benignas de la glándula mamaria, que son actualmente atendidas en nuestro hospital, en el servicio de Oncología en clínica de mama, la cual cuenta con un protocolo de estudio que incluye diagnóstico y tratamiento. En más de 350 pacientes, además del gran número de interconsultas de otros servicios con los que cuenta el Hospital, hace necesario e indispensable la realización de un estudio que sea eficaz y de bajo costo por la carencia de recursos que actualmente vive el país, además este estudio tiene que ser de fácil acceso, y de esta forma agilizar el diagnóstico y tratamiento de las pacientes con enfermedad benigna de la mama.

En este trabajo de tesis, la finalidad es demostrar las ventajas que tiene un estudio ultrasonográfico, para poder ser incluido como método auxiliar de diagnóstico en las enfermedades ya mencionadas. Estas ventajas que se ofrecen son: fácil acceso, bajo costo, certeza diagnóstica, inocuidad, así como la facilidad de comunicación entre el médico tratante y el radiólogo y de esta forma llevar a cabo un mejor seguimiento de los pacientes.

## PROCEDIMIENTO Y TECNICA EMPLEADA

Este trabajo de investigación y tesis, tiene la finalidad de demostrar la facilidad con la que se puede realizar un estudio ultrasonográfico de las glándulas mamarias y de esta forma, concluir que tiene un alto porcentaje de sensibilidad para el diagnóstico de enfermedades benignas de la glándula mamaria.

El ultrasonido tiene ventajas en nuestro " HOSPITAL FERNANDO QUIROZ GUTIERREZ ", que es de bajo costo para el Instituto, no presenta ningún riesgo por ser un estudio inocuo y es de fácil acceso.

Anteriormente en nuestro hospital, el estudio ultrasonográfico de glándula mamaria era casi ignorado, ya que no se realizaba con la frecuencia actual, por no contar con un equipo adecuado, y los médicos de las otras especialidades no lo utilizaban para este propósito. Fue hasta 1986 en el mes de septiembre que el servicio de radiodiagnóstico contó con el aparato adecuado, y de esta forma por insistencia del servicio se empezó a efectuar alguno que otro estudio de la glándula mamaria, pero con cierta inconformidad en el diagnóstico para los clínicos.

El desconocimiento del clínico de qué en el servicio de radiodiagnóstico se podían realizar estudios ultrasonográficos de glándula mamaria, lo hicieron en un principio un recurso poco utilizado; posteriormente, su cada vez más frecuente utilización y

la demostración de sus ventajas determinaron su uso cotidiano.

El procedimiento es de fácil realización ya que solo se requiere tener al paciente en posición de decúbito dorsal, con las manos sobre la cabeza para mantener una postura firme de las glándulas mamarias, y de esta forma realizar diversos cortes para localizar con precisión la patología.



## ANTECEDENTES HISTORICOS DEL ULTRASONIDO

En el siglo pasado, Curie descubrió el efecto piezoeléctrico de algunos cristales que hizo posible la producción de ondas ultrasonicas (3).

Los primeros experimentos que se conocen sobre la aplicación del ultrasonido en el campo de la medicina, se debe a los hermanos Dussik de Austria en 1942 (4); quienes intentaron visualizar los ventriculos cerebrales y delimitar tumores a través del cráneo intacto midiendo la atenuación de un haz de alta frecuencia, pero tropezaron con muchas dificultades que los condujo a abandonar esta investigación (5).

En lo que concierne a la aplicación ultrasonográfica a nivel de glándula mamaria inicia en 1952 cuando Wild y col. demostraron la utilidad posible de la visualización ultrasonora para detectar tumores mamarios benignos y malignos con la técnica de tipo A que llamaron ecoscopio (5) (6), posteriormente refinaron este procedimiento con el ecógrafo.

En el mismo periodo en Denver, Colorado; Howry y col. crearon una técnica de rastreo compuesto que llamaron somascope que consistió en la modalidad B, con un rastreador radial (5).

En 1957 en Japón un notable ingeniero físico especializado en microondas creó una técnica y un aparato llamado

Ultrasonotomografía instrumento que era para rastrear más bien lesiones neoplásticas de varios tejidos y órganos pero en especial los tumores de cerebro, abdomen y mama (5).

En 1972 Kossow y Jellis, notables investigadores australianos que formaban parte de los grupos pioneros, usaron una técnica singular para mostrar imágenes que llamaron ecografía de escala gris y llamaron al equipo Octoson siendo un gran adelanto por la nitidez que mostraba en el estado patológico de la mama (5).

Kobayashi en 1972 publicó sus experiencias con el método ultrasonotomografía, en los que incluye el eco y la forma, límites, los ecos internos y las sombras retrotumorales incluido el signo de la "cola de renacuajo" para el tumor benigno y el signo de tumor maligno de sombra acústica media (9).

En la actualidad se han realizado múltiples estudios comparativos en los que se incluyen detección de ultrasonido, tomografía computarizada en pacientes sintomáticos de enfermedades de glándula mamaria (10). También hay múltiples estudios que hacen comparación del ultrasonido con la mamografía (11), así como simples estudios en los que una masa es palpable y vista ultrasonográficamente para relevar sus características (12). Con el advenimiento de mejor resolución se ha podido realizar el estudio de glándula mamaria utilizando Doppler para su diferenciación quística y sólida (13).

Esto se ha conseguido por el avance computarizado, y por la creación de transductores de 7 o más megahertz, y que no requieren bolsa de acoplamiento, ni que el paciente esté inmerso en una tina de agua como se realizaba anteriormente, en la actualidad todavía se utiliza la bolsa de acoplamiento ya que produce una mayor distancia entre el transductor y la glándula, dando una mejor definición con el transductor de 5 megahertz, en el caso de no contar con transductores de alta resolución.

## ANATOMIA GLANDULAR

Las mamas o senos, que son en realidad glándulas sebáceas modificadas, están dentro de la aponeurosis superficial en la cara anterior o ventral del tórax.

El desarrollo embrionario de las glándulas mamarias comienza en la sexta semana como un reborde ectodérmico, que es un engrosamiento de esta capa (línea láctea).

En circunstancias normales el reborde engrosado muestra regresión excepto en la región pectoral, sitio en que surge la glándula mamaria sobre la segunda a la sexta costillas (14).

Durante el quinto mes de vida fetal, en plano profundo el tejido subcutáneo aparecen grupos de 15 a 20 cordones sólidos que más tarde muestran canalización, y que terminan por formar los conductos lácteos, que continúan su crecimiento y ramificación (14).

Cada conducto desemboca en la superficie corporal en la zona que más tarde mostrará una prominencia para formar el pezón.

Las glándulas mamarias se extienden en sentido vertical desde la segunda costilla hasta el sexto o séptimo cartilago intercostales, y del borde externo del esternón hasta la línea media axilar. A menudo hay una prolongación del tejido glandular que va desde el cuadrante superoexterno hasta la axila, llamada

cola de Spence, que pasa por un agujero llamado de Langer (15) (16).

El pezón y la areola son las partes sobresalientes de la mama. En las nulíparas estas estructuras suelen estar en relación con la cuarta costilla o el cuarto espacio intercostal. El pezón tiene forma cilíndrica o cónica, es pigmentado y mide 10 a 12 mm. de altura. En su superficie se observan a veces pequeñísimos orificios en que desembocan los conductos galactóforos. El pezón puede estar retraído, esto es, hundido en relación a la superficie de la mama y sobresalir sólo por medio de estimulación.

La areola es la zona circular hiperpigmentada que rodea el pezón, su diámetro varía de 15 a 60 mm. Dentro de la areola están glándulas sebáceas, las llamadas glándulas de Montgomery, las cuales facilitan la lubricación del pezón durante la lactancia (15) (16).

La glándula mamaria en sí comprende 15 a 20 lóbulos piramidales que tienen su vértice orientado hacia el pezón, y su base forma la periferia de la glándula. Cada lóbulo tiene un conducto excretor que desemboca individualmente en la superficie del pezón. Por detrás de la areola el conducto aumenta de diámetro y forma el seno lactífero. El tejido glandular/secretor que forma el parénquima está rodeado en su totalidad por tejido conectivo graso. El tejido glandular establece conexión con la piel por medio de bandas fibrosas, que son ligamentos suspensorios de

Cooper, que en la cara profunda de la glándula pasan a través de las bolsas retromamarias para unirse a las aponeurosis de los músculos.

La glándula mamaria en el varón guarda semejanza en su desarrollo embrionario y crecimiento con la de la mujer. Los cambios pospuberales son mínimos y surge un sistema rudimentario de conductos, pero sin alveolos.

El riego sanguíneo de la glándula mamaria es abundantísimo y muy variable, y a menudo asimétrico dentro de la propia mujer. Proviene fundamentalmente de dos orígenes. Las ramas mamarias de la externa e interna. Las arterias intercostales son mucho más variables en lo que se refiere al calibre de sus ramillas, y a veces no existen.

La inervación de la glándula es provista por ramos anteriores de las ramas cutáneas externas del cuarto al sexto nervios intercostales, dan la sensibilidad de la mitad externa de la glándula. La mitad interna recibe filotes de los ramos internos mamarios, de las ramas cutáneas anteriores del segundo al quinto nervio intercostales. Las ramas sensitivas del pezón, por las que cursa el reflejo de succión, provienen del cuarto nervio intercostal.

El drenaje linfático es por un doble plexo en el plano profundo del pezón.

El plexo profundo recibe linfa del plexo superficial y los vasos del parénquima glandular. De dicho plexo pasan dos grandes troncos (superior e inferior) hacia afuera, para terminar en un grupo de ganglios situados en el borde profundo del pliegue axilar anterior (15) (16).

## MATERIAL

Se utilizó un equipo SANOLAINER "2", marca SIEMENS con transductor de 5 Megahertz, bolsa de acoplamiento, cámara de multiformato o cámara fotográfica con película Polaroid 667.

El estudio se efectuó en 100 pacientes de los cuales 99 fueron del sexo femenino y uno del sexo masculino; cuyas edades fluctuaban entre los 13 y los 69 años, y fueron referidos por el servicio de consulta externa de Clínica de mama en su totalidad.



## METODO

De acuerdo con los criterios de inclusión y exclusión se realizó el presente estudio de tipos observacional, longitudinal, prospectivo, abierto y comparativo.

Se efectuó el análisis de los siguientes parámetros: edad, sexo, masa palpable, tipo de dolor, diagnóstico clínico, diagnóstico ultrasonográfico, diagnóstico histopatológico, diagnóstico mastográfico, secreción por el pezón, niveles hormonales de prolactina, progesterona y estradiol y ficha de identificación.

Los criterios de inclusión fueron:

1.- Pacientes con padecimientos benignos de la glándula mamaria, referidos por el servicio de clínica de mama de la consulta externa, del " HOSPITAL FERNANDO QUIROZ GUTIERREZ ". Comprendidas del 19 de diciembre de 1988 al 31 de septiembre de 1989.

2.- Paciente hombre o mujer derechohabiente al ISSSTE.

Los criterios de exclusión fueron:

- 1.- Embarazo durante el estudio.
- 2.- Lactancia.
- 3.- Suspensión de la atención médica por causas laborales.

## RESULTADOS

Se revisaron los expedientes de 100 pacientes que se les realizo estudio ultrasonografico de las glándulas mamarias, remitidas por el servicio de clinica de mama del " HOSPITAL FERNANDO QUIROZ GUTIERREZ ", y las cuales llenaban los criterios de inclusion.

De los 100 pacientes 96 representaron patologia tanto clinica como ultrasonografica; de estos 71 tienen diagnostico de mastopatia fibroquistica clinica y ultrasonografica; 14 con diagnostico ultrasonografico y clinico de mastopatia fibroquistica mas fibroadenoma; 9 con el diagnostico de fibroadenoma exclusivamente; y 2 pacientes se les diagnostico por ultrasonido papiloma intraductal, uno conto con diagnostico clinico de fibrosis mamaria y el otro el diagnostico fue igual al ultrasonografico. El primero correspondio histologicamente a displasia fibrosa y el segundo mejoro sin tratamiento alguno, desapareciendo la masa que se palpaba.

De los 100 pacientes 51 contaron con estudios de determinacion hormonal, las cuales todas tienen el diagnostico de mastopatia fibroquistica, de estas pacientes 10 presentaron alteracion de la hormona prolactina, 18 alteracion de la hormona progesterona y 14 del estradiol.

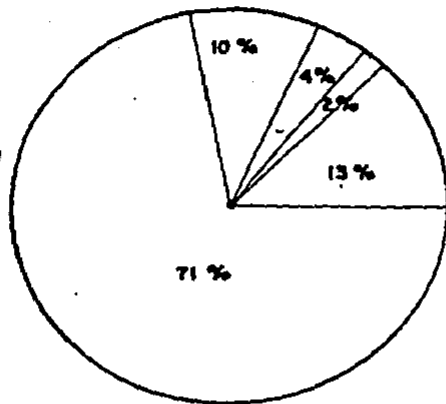
De los 100 pacientes 20 contaban con estudio de mamografia

y todas tenían masa palpable, coincidiendo el diagnóstico probable al ultrasonográfico.

A 17 pacientes se les realizó estudio histopatológico, coincidiendo el resultado de éste con el ultrasonográfico en 16 de ellos.

35 pacientes tenían masa palpable, de los cuales 23 correspondieron a fibroadenomas y 10 a quistes mayores de 10 mm., 2 correspondieron ultrasonográficamente a papilomas intraductales siendo falso positivo dicho diagnóstico ya que en uno fue displasia fibrosa en el estudio histológico y el otro curó sin tratamiento alguno.

HOSPITAL FERNANDO GUIROZ GUTIERREZ  
SERVICIO DE RADIOLOGICO

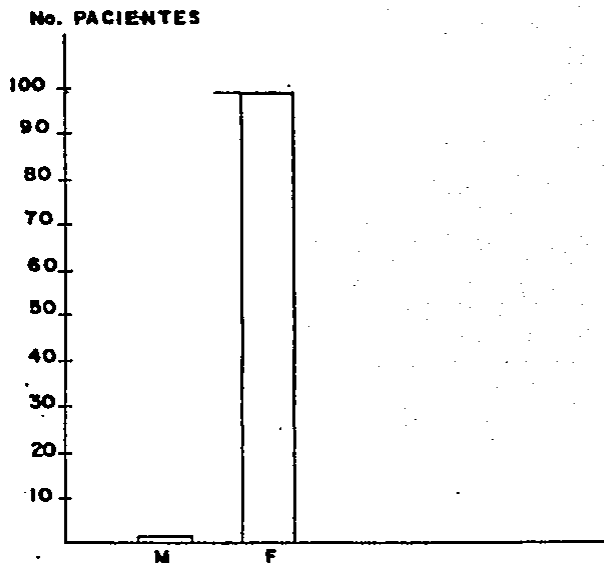


- MASTOPATIA FIBROQUISTICA
- FIBROADENOMA MAS MASTOPATIA FIBROQUISTICA
- FIBROADENOMA
- ESTUDIOS NORMALES
- DIAGNOSTICO FALSO POSITIVO

DIAGNOSTICO ULTRASONOGRAFICO EN 100 PACIENTES ESTUDIADOS

1986-1987

HOSPITAL GENERAL FERNANDO QUIROZ GUTIERREZ  
SERVICIO DE RADIOLOGIA



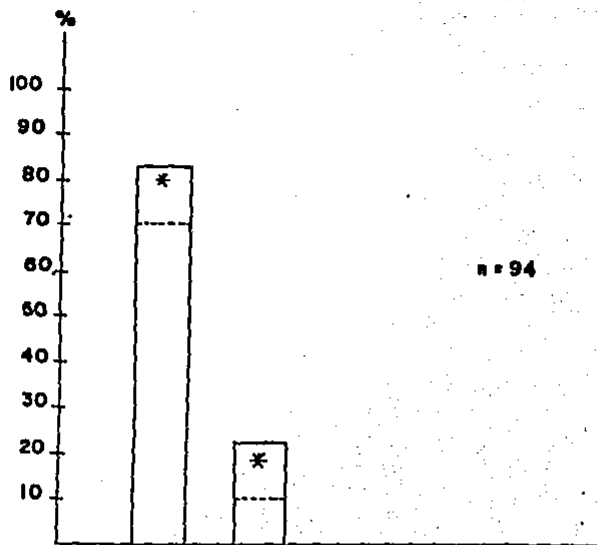
M = MASCULINO

F = FEMENINO

DISTRIBUCION POR SEXO DE FADOCIMIENTOS BENIGNOS  
DE LA GLANDULA MAMARIA

1988-1989

HOSPITAL GENERAL FERNANDO QUIROZ GUTIERREZ  
SERVICIO DE RADIOLOGIA

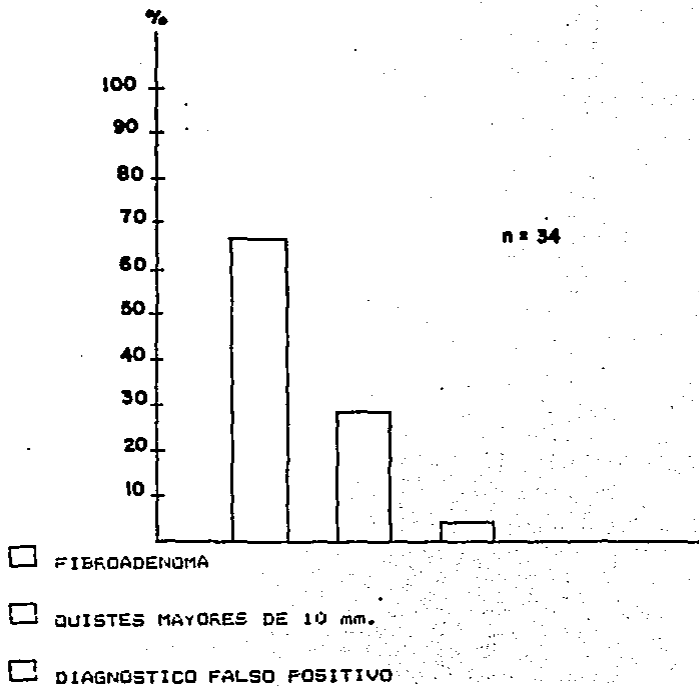


- MASTOPATIA FIBROQUISTICA
- FIBROADENOMA
- MASTOPATIA FIBROQUISTICA MAS FIBROADENOMA

CORRELACION CLINICA-ULTRASONOGRAFICA  
DE ENFERMEDADES BENIGNAS MAMARIAS

1988-1989

HOSPITAL GENERAL FERNANDO QUIROZ GUTIERREZ  
SERVICIO DE RADIODIAGNOSTICO

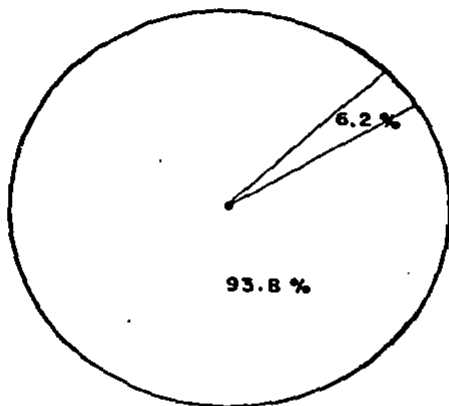


DIAGNOSTICO ULTRASONOGRAFICO

y MASA PALPABLE

1982-1985

HOSPITAL GENERAL FERNANDO QUIROZ GUTIERREZ  
SERVICIO DE RADIOLOGIA



FIBROADENOMA

DIAGNOSTICO FALSO POSITIVO

CORRELACION ULTRASONOPATOLOGICA EN

17 PACIENTES

1988-1989



## COMENTARIOS

De los 100 pacientes que se les realizó estudio ultrasonográfico, 20 contaron con estudio mamográfico, 51 contaron con estudios de determinación hormonal, a 17 se les efectuó estudio histopatológico.

Las principales causas de consulta fueron: dolor mamario en 81 pacientes, 17 pacientes acudieron por presentar en la autoexploración masa palpable y 8 por presentar secreción por el pezón.

En la actualidad hay médicos que consideran que el estudio ultrasonográfico no tiene una gran confiabilidad diagnóstica, pero hay médicos que piensan lo contrario y consideran al ultrasonido como método de diagnóstico importante en la patología mamaria; muy probablemente esto se debe a la experiencia que cada uno de ellos tiene en el manejo del método.

Hay estudios que demuestran un alto porcentaje de seguridad en el diagnóstico de fibroadenomas (17); otros lo han demostrado realizando estudios comparativos con tomografía axial computarizada, ultrasonido y mamografía, siendo los resultados similares de la mamografía y el ultrasonido (11) y la tomografía axial computarizada solo fue de mayor utilidad en el diagnóstico de metástasis (10), teniendo la mamografía y la tomografía axial computarizada el riesgo de aumentar la actividad celular en

procesos neoplásicos por la radiación (18).

Cabe señalar que es de primordial importancia el diagnóstico clínico, ya que es la base para efectuar un buen estudio ultrasonográfico, debido a las imágenes que pueden llegar a confundirse como en el caso de los quistes y los fibroadenomas (19).

En la actualidad hay estudios que por medio del ultrasonido con dopler pueden diferenciar mejor una masa sólida hipoecoica de una masa quística (13).

Otra ventaja del ultrasonido es que se puede realizar toma de biopsias dirigidas y de esta forma tener un diagnóstico de mayor certeza (20).

En lo que concierne al tema de este trabajo, se ha encontrado que la mastopatía fibroquística es el padecimiento benigno más común, y puede contar con la ayuda ultrasonográfica para su seguimiento, comparando las imágenes obtenidas con estudios previos.


En nuestro trabajo se demuestra que la fiabilidad ultrasonográfica es alta, y comparandola con estudios publicados en la literatura mundial estamos a la par en el diagnóstico de enfermedades benignas de la glándula mamaria más frecuentes, y con el tiempo la certeza ultrasonográfica en otro tipo de patologías mamarias también puede llegar a ser similar a otros estudios si

seguimos teniendo el entrenamiento que conlleva a la experiencia.

Otra ventaja del ultrasonido es que se puede realizar en ambos sexos con la misma facilidad.


## CONCLUSIONES

- 1.- El estudio ultrasonográfico debe ser el primer estudio de gabinete en las pacientes con diagnóstico de alguna de las enfermedades benignas de la glándula mamaria.
- 2.- Todas las pacientes con diagnóstico de enfermedad benigna de la glándula mamaria, debe llevar un seguimiento clínico y ultrasonográfico.
- 3.- El bajo costo, la disponibilidad y la inocuidad del ultrasonido, deben ser ventajas que hagan del ultrasonido uno de los estudios de gabinete más solicitados en nuestro Instituto.
- 4.- La edad no es obstáculo para realizar el estudio de ultrasonografía como lo son otros estudios, ni se requiere preparación alguna como sería en el caso de estudio de tomografía en un paciente con edad pediátrica.
- 5.- En lo que se refiere al sexo se puede realizar tanto en mujeres como en hombres, con cualquier tipo de enfermedad benigna de la mama.



ESTA TESIS DEBE  
SALIR DE LA BIBLIOTECA

QUISTE MAMARIO  
TUMORACION REDONDEADA, BORDO LISO, BIEN DELIMITADO.  
CARACTERISTICA EICOGRAFICA ES HOMOGENEA



FIBROADENOMA  
TUMORACION REDONDA, DE BORDOS BIEN DELIMITADOS,  
ECOTESTURA HIPOECICA.



SE LOGRAN OBSERVAR NITIDAMENTE LOS LIGAMENTOS DE COOPER



DIASTOPHIA FIBROQUISTICA  
SE OBSERVAN VARIAS PEQUEÑAS IMÁGENES ANECÓICAS Y AUMENTO  
DE LA ECOGENICIDAD GLANDULAR

## RESUMEN

En el presente estudio se revisaron los expedientes de 100 pacientes, a los cuales se les efectuó estudio ultrasonográfico de las glándulas mamarias, y que fueron remitidos por el servicio de Oncología del " HOSPITAL GENERAL FERNANDO QUIROZ GUTIERREZ ".

De los 100 pacientes 99 fueron mujeres y uno fue varón; del total de pacientes 76 presentaron patología clínica y ultrasonográfica; de estos 71 tienen diagnóstico de mastopatía fibroquística clínica y ultrasonográfica; 14 con diagnóstico ultrasonográfico y clínico de mastopatía fibroquística más fibroadenoma; 7 con diagnóstico de fibroadenoma exclusivamente; y 2 pacientes el diagnóstico ultrasonográfico fue falso positivo.

Del total de pacientes 20 contaban con estudio de mamografía y estos tenían masa palpable, coincidiendo el diagnóstico probable al ultrasonográfico.

A 17 pacientes se les realizó estudio histopatológico coincidiendo el resultado de este con el ultrasonográfico.

35 pacientes tenían masa palpable de los cuales 23 correspondieron a fibroadenomas y 10 a quistes mayores de 10 mm., 2 fueron diagnosticados como papilomas intraductales, 100 del diagnóstico ultrasonográfico falso positivo.

## BIBLIOGRAFIA

- 1.- A. OMIOTO; M. KOBAYASHI;  
ATLAS DE ULTRASONOGRAFIA.  
EDICION EN ESPAÑOL  
EDICIONES DOYMA S.A.  
PAG. 28-45
- 2.- BUYER FB; DEWBURY KC.  
SONOMAMOGRAPHY IN BENIGN BREAST DISEASE.  
E.R. J. RADIOL. 1986 MAY
- 3.- LONGEVIN M.P.; CHILOWSKY M.V.  
PROCEDES ET APPAREILS POUR LA LOCALIZATION A DISTANCE D'  
OBSTACLES SOUMARINES.  
FRENCH PATENTE, NUM. 502910; 1914
- 4.- HOLM HENRIK  
ULTRASONOGRAFIA ABDOMINAL  
SEGUNDA EDICION. EDITORIAL DOYMA S.A. 1982  
PAG. 1-4-5-18-98-99.
- 5.- CLINICAS OBSTETRICAS / GINECOLOGICAS DE NORTEAMERICA.  
VOL. 2-1982.  
EDITORIAL INTERAMERICANA  
PAG. 428-473
- 6.- STOOPEN MIGUEL; VILLALOBOS JOSE; CARDOSO MANUEL R.; KIMURA  
KENJI; SALMERON PEDRO; FERNANDEZ TAPIA SERGIO.  
PRINCIPIOS FISICOS DEL ULTRASONIDO.  
REVISTA MEXICANA DE RADIOLOGIA 34:1, 1980  
PAG. 1-6
- 7.- BRUNETON JN; DALFIN FY; CARAMELLA E; ROUX P; HIERY M.  
VALUE OF ULTRASOUND IN LOCALIZING THE INTERNAL MAMMARY VESSELS.  
EUR. J. RADIOL. 1986 MAY; 6(3):142-4
- 8.- WILD J.J. AND REID J.M.  
APPLICATION OF ECHORANGING TECHNIQUES TO THE DETERMINATION OF  
STRUCTURES OF BIOLOGICAL TISSUES.  
SCIENCE 115-220. 1962



- 9.- KOBAYASHI T; TAKATONI O; HATTORI N; KIMURA I.  
DIFFERENTIAL DIAGNOSIS OF BREAST TUMORS; THE SENSITIVITY  
GRADED METHOD OF ULTRASONOTOMOGRAPHY AND CLINICAL EVALUATION  
OF ITS DIAGNOSTIC ACCURACY.  
CANCER 1974; 33: 940.
- 10.- CARSON FL; SHERZINGER AL; MEYER C.R.; JOBE W; SAMUELS BA;  
ADLER SD.  
LESION DETECTABILITY IN ULTRASONIC, COMPUTED TOMOGRAPHIA OF  
SYMPTOMATIC BREAST PATIENTS.  
INVEST. RADIOL. 1988 JUN; 23(6): 421-7
- 11.- WARWICK DJ; SMALLWOOD JA; GUYER FB; DEWURRY KC; TAYLOR I.  
ULTRASOUND MAMMOGRAPHY IN THE MANAGEMENT OF BREAST CANCER.  
BR. J. SURG. 1988 MAR. 75(3):243-5
- 12.- RIFKIN MD; SCHWARTZ GF; FASIO ME; VAILARD M; NEEDLEMAN L;  
KUPITZ AB; MITCHELL DG; PENNELL R; BALTAROWICH OH; GOLDBERG BB.  
ULTRASOUND FOR GUIDANCE OF BREAST MASS REMOVAL.  
1988 MAY; 7(5):201-3
- 13.- SCHOENBERGER SG; SUTHERLAND; ROBINSON AE.  
BREAST NEOPLASMS; DUPLEX SONOGRAPHIC IMAGING AS AN ADJUNCT IN  
DIAGNOSIS.  
RADIOLOGY 1988 SEP; 168(3); 665-8
- 14.- LANGMAN JAN  
EMBRIOLOGIA MEDICA  
TERCERA EDICION 1976  
NUEVA EDITORIAL INTERAMERICANA S.A.  
PAG. 262-264.
- 15.- R.D. LOCKHART; G.F. HAMILTON  
ANATOMIA HUMANA  
PRIMERA EDICION 1963  
EDITORIAL INTERAMERICANA  
PAG. 9-10
- 16.- M. FRIVES; N. LISENKOV; V. BUSKOVICH.  
ANATOMIA HUMANA  
TERCERA EDICION EDITORIAL MIR MOSCU  
PAG. 61-64
- 17.- JACKSON VP; ROTHSCHILD FA; KREPKE DL; MAIL JT;  
THE SPECTRUM OF SONOGRAPHIC FINDINGS FIBROADENOMA OF THE  
BREAST  
INVEST. RADIOL 1986 JAN. 21(1); 34-40.

- 18.- C.S. PEDROSA  
DIAGNOSTICO POR IMAGEN. TRATADO DE RADIOLOGIA CLINICA.  
PRIMERA EDICION, EDITORIAL INTERAMERICANA  
PAG. 1200-1211.
- 19.- KIMME- SMITH; BASSETT LW; GOLD RH.  
HIGH FREQUENCY BREAST ULTRASOUND. HAND- HELD VERSUS AUTOMATED  
UNITS; EXAMINATION FOR PALPABLE MASS VERSUS SCREENING.  
J. ULTRASOUND MED 1988 FEB; 7(2)77-81
- 20.- FATEL JJ; GARTELL PC; GUYER PB; HERBER A; TAYLOR I.  
USE OF ULTRASOUND LOCALIZATION TO IMPROVE RESULTS OF FINE  
NEEDLE ASPIRATION CYTOLOGY OF BREAST MASSES.  
J.R. SOC. MED. 1988 JAN; 81(1)10-2