

178
2ej



UNIVERSIDAD NACIONAL AUTONOMA DE MEXICO

SISTEMA DE UNIVERSIDAD ABIERTA
FACULTAD DE ODONTOLOGIA

Neoplasias de Glandulas Salivales Mayores

T E S I S

Para obtener el titulo de:

CIRUJANO DENTISTA

P r e s e n t a n

CONCEPCION JUAREZ FLORES

GLORIA JUAREZ FLORES



FALLA DE ORIGEN

México, D. F.

Enero 1990



Universidad Nacional
Autónoma de México



UNAM – Dirección General de Bibliotecas Tesis Digitales Restricciones de uso

DERECHOS RESERVADOS © PROHIBIDA SU REPRODUCCIÓN TOTAL O PARCIAL

Todo el material contenido en esta tesis está protegido por la Ley Federal del Derecho de Autor (LFDA) de los Estados Unidos Mexicanos (México).

El uso de imágenes, fragmentos de videos, y demás material que sea objeto de protección de los derechos de autor, será exclusivamente para fines educativos e informativos y deberá citar la fuente donde la obtuvo mencionando el autor o autores. Cualquier uso distinto como el lucro, reproducción, edición o modificación, será perseguido y sancionado por el respectivo titular de los Derechos de Autor.

I N D I C E

	Pág.
Introducción.....	11
Generalidades.....	13
Embriología de las glándulas salivales.....	18
Histología de las glándulas salivales.....	20
Anatomía de las glándulas salivales.....	23
Fisiología de las glándulas salivales.....	29
Saliva.....	33
Tumores epiteliales benignos.....	39
Adenoma Pleomorfo.....	40
Adenoma Canalicular.....	45
Tumor de Warthin.....	48

	Pág.
Oncocitoma.....	53
Mioepitelioma.....	57
Papilomas ductales.....	59
Tumores epiteliales malignos.....	62
Adenoma Pleomorfico Maligna.....	63
Carcinoma Adenoide Quístico.....	67
Adenocarcinoma de Células Acinosas.....	73
Carcinoma Mucoepidermoide.....	79
Condiciones Pseudo Tumorales.....	86
Enfermedad de Mikuliez.....	87
Síndrome de Sjogren.....	92
Conclusiones.....	99
Bibliografía.....	101

INTRODUCCION

Debido a la importancia que tienen en la actualidad las Neoplasias Benignas y Malignas en cavidad oral, es necesario conocer y profundizar, en las de mayor frecuencia.

Es por eso que ha sido para nosotras una inquietud dentro de la Odontología Clínica, hablar y comprender la estructura, funcionamiento y algunas patologías que se presentan en las glándulas salivales, ya que es de suma importancia estar completamente relacionadas con estos órganos, por la función que desempeñan.

Por tal motivo realizamos esta tesis, que es, con el fin de poder crear conciencia de la importancia que se debe tener en la realización de un diagnóstico adecuado y precoz de alguna alteración o patología de las mismas.

Ya que el Cirujano Dentista es quien tiene una experiencia constante en el manejo de los tejidos orales por lo cuál se debe estar preparado y calificado para realizar un diagnóstico acertado. Ya que si se realiza a tiempo éste, se observará, si hay alguna alteración en la función, si esto sucede se presentarán trastornos que podrían dar serias consecuencias, que en algunas ocasiones pueden degenerar en afecciones malignas y pudiesen provocar la deformación o la muerte.

Estas se localizan en la cavidad oral y zonas adyacentes, lo cuál ya atañe al Cirujano Dentista.

El concepto actual de la práctica odontológica es el estudio más completo de todos los componentes del sistema masticador o aparato estomatológico, y no el estudio de los dientes como la creencia popular lo ha hecho común.

En esta tesis no sólo se analizarán las glándulas salivales, sino, también la saliva, parte vital de éstas, debido a que una ausencia o incremento estará directamente relacionada con el funcionamiento normal o anormal de éstas.

La clasificación de las glándulas salivales nos permitirá con mayor facilidad establecer su localización, anatomía, patología y por ende su estudio, diagnóstico y tratamiento.

GENERALIDADES

La célula es la unidad fundamental de los organismos, y en ella se realizan procesos histológicos muy importantes para la vida del individuo, ésta tiene, un sitio y función determinada de acuerdo al órgano al que pertenezca, esto lo realiza en interrelación con las demás células.

La regeneración y el crecimiento de cada célula es armonioso y todo se muestra en constante equilibrio. Cuando este equilibrio se rompe, el equilibrio de las células está acelerado y por ende no cumplirá con sus funciones normales, actuando de manera desordenada y dando así la aparición de alguna Neoplasia.

A continuación se definirán algunos términos que se utilizarán en este estudio con bastante frecuencia.

GLANDULA. Organos especiales del cuerpo, que son productores de secreciones o sustancias que cumplen funciones específicas.

TUMORES. Sinonimo de neoplasia.

TUMOR BENIGNO. Es un tipo de Neoplasia que crece lentamente por expansión y generalmente está encapsulado, no produce metastasis.

TUMOR MALIGNO. Es otra variedad de las Neoplasias, el tumor maligno es agresivo, se desarrolla rápidamente. Si no se diagnóstica tempranamente, siempre producen la muerte, no están encapsulados e invaden los tejidos rápidamente, las células normales penetran en ganglios linfáticos y vasos sanguíneos, por lo que se metastatizan lejos de su lugar de origen.

CARCINOMA. Neoplasia maligna de origen epitelial.

SARCOMA. Neoplasia maligna de origen mesenquimatoso.

TUMOR PRIMARIO. Es el sitio donde se desarrolla originalmente el tumor.

TUMOR SECUNDARIO. Es un foco maligno que se ha originado a partir de una Neoplasia Primaria.

METASTASIS. Es un foco secundario a distancia de una Neoplasia maligna, siendo esto una característica de los tumores malignos, estos pueden ser únicos o múltiples.

NEOPLASIA. Es una masa anormal del tejido cuyo crecimiento excede el de los tejidos normales y que no están coordinados con estos mismos, ya que continúa su crecimiento aún después de que cesa el estímulo que desencadenó el cambio.

SIALORREA. Es la producción abundante de saliva.

OLIGOSIALOSIS. Es la escasez de saliva.

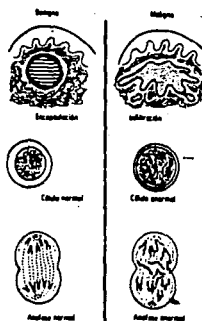
XEROSTOMIA. Sequedad de boca.

ASIALORREA. No hay elaboración de saliva.

HIPOSIALIA. Es la disminución de saliva.

ANAPLASIA. Es la regresión en la diferenciación de las células.

FIGURA I



Esquema comparativo de las características de tumores benignos y malignos. (Patología Bucal, Giunta)

CUADRO I.
Características distintivas entre los
dos tipos de masa neoplásica.

	Benigna	Maligna
Macroscópicas	Masa Cápsula (localizada) Crecimiento lento No da metástasis Por lo común no es mortal	Masa No tiene cápsula (infiltrativo) Crecimiento rápido Da metástasis Mortal si no se trata
Microscópicas normales	Celulas típicas; formas y tamaños Disposición regular Pocas mitosis Núcleo normal	Células atípicas, anormales Pérdida de la disposición regular. Muchas mitosis, con frecuencia anormales Núcleo grande

CUADRO II.
Clasificación y frecuencia de los
tumores de las glándulas salivales.

Tipo de tumor	Frecuencia aproximada
Tumores epiteliales	
Benignos	
Adenoma	menos del 0,5%
Oncocitoma	menos del 0,5%
Tumor de Warthin (cistadenoma linfomatoso papilar)	4% al 5%
Tumor mixto (adenoma pleomórfico)	75%
Malignos	
Tumor mucoepidermoide	4% al 5%
Carcinoma de células acinosas	menos del 0,5%
Carcinoma adenoquistico (cilindroma; tumor mixto basaloide)	4%
Todo tipo de adenocarcinomas y tumores mixtos malignos	8,5%

EMBRIOLOGIA DE LAS GLANDULAS SALIVALES

Las glándulas salivales se desarrollan de la misma manera.

Su formación inicia con la proliferación de un cordón celular sólido desde el epitelio del estomodeo; dentro del ectomesénquima subyacente. Este cordón celular se extiende profundamente dentro del ectomesénquima ramificándose profundamente.

Estos cordones celulares se canalizan mediante la degeneración de sus células centrales para formar el sistema ductal y las piezas secretoras terminales, esto constituye el parenquima de la glándula salival. El ectomesénquima relacionado con el crecimiento epitelial se diferencia para formar el componente de tejido conectivo de la glándula, el que soporta el parénquima y consta de una cápsula fibrosa y tabiques que dividen la glándula en lóbulos y lobulillos.

La glándula parótida inicia su desarrollo entre la cuarta y sexta semana de vida embrionaria, forma un botón epitelial que crece que hacia la región de la oreja desarrollándose y formando ramificaciones de los sistemas ductales y de las células secretoras. La porción proximal de la estructura tubular simple forma el ducto parotideo. Se deriva del mesénquima una cápsula completa para la organización del la glándula, la septa y el estroma se derivan también de esta fuente.

La glándula submaxilar inicia su desarrollo a la sexta semana de vida embriológica. Aparece como un engrosamiento epitelial, anteroposterior en forma de surco endodermico en el piso de la boca entre la lengua y las encías su desarrollo, es en la región del futuro surco sublingual. Aparece en el cierre de los conductos estriados del epitelio bucal, causa una elongación de los conductos produciendo la inclusión dentro del orificio del conducto de la glándula sublingual mayor, de tal modo que las dos glándulas tienen una abertura común.

La glándula sublingual aparece entre la octava a doceava semana de vida embrionaria, aparece inmediatamente lateral a la glándula submaxilar, se deriva del piso endodermico de la cavidad bucal primitiva y del mesodermo asociado.

Las ramas de los nervios simáticos y parasimpáticos migran a la glándula como lo hacen las arterias y se forman las venas colectoras debido a que la cápsula es el último componente que se diferencia de la glándula, no es frecuente encontrar tejido salival ectopico atrapado dentro de los huesos faciales, si se produce una excesiva proliferación epitelial.

HISTOLOGIA DE LAS GLANDULAS SALIVALES

Al examinar la estructura de estas glándulas, se observa que están compuestas por unidades morfofuncionales denominadas adenómeros.

Estas glándulas son merocrinas compuestas y sus conductos se abren a la cavidad oral. Cada glándula está rodeada por una cápsula, aunque se ha visto que en las sublinguales no están siempre definidas.

La unidad glandular (adenomero) está constituida por una porción secretora formada por células epiteliales glandulares y por conductos intercalados, estriados y secretores.

Las glándulas salivales mayores no sólo forman un conjunto de adenómeros sino que también presentan otros componentes, como son el tejido conjuntivo, vasos sanguíneos linfáticos y nervios.

La cápsula que rodea estas glándulas está formada de tejido conjuntivo rico en colágeno de donde parten septos. Los septos interlobulares dividen a la glándula en acúmulos menores de adenómeros lobulos o lobulillos glandulares. De estos septos interlobulillares parten fibras y en las células epiteliales se ve una nitida y continua membrana basal.

Las glándulas salivales poseen rica irrigación. Los vasos y nervios entran en las glándulas por una zona común denominada "hilio" a partir de este punto se ramifican gradualmente dirigiéndose a los lobulillos y adenómeros de la glándula. Las arterias mas grandes siguen el curso de los conductos excretorios. Los vasos venosos y linfáticos siguen a las arterias en dirección inversa, para drenar a la glándula.

Están envueltas por una cápsula de tejido conectivo denso, los lobulillos se dividen por los septos de tejido conectivo menos denso.

El estroma es una red de fibras que envuelven a los acinos, células mioepiteliales. Conductos estriados pequeños, capilares, vasos linfáticos y nervios.

Los conductos intercalares están formados por un epitelio cúbico simple y se localizan entre los acinos y conductos estriados.

Los conductos estriados están limitados por una sola capa de células epiteliales cilíndricas altas, al unirse forman conductos mayores y excretorios, tienen un epitelio de revestimiento, estratificada, que se transforma gradualmente en epitelio bucal.

Los núcleos de los conductos estriados son grandes y esféricos

y están en el centro de la célula. El citoplasma es más o menos abundante.

En las porciones terminales y en los conductos de glándulas salivales se pueden encontrar algunos. Otros tipos de células secretoras y del epitelio de los conductos los más importantes son los mioepitelios y los oncocitomas.

Las células mioepiteliales están entre la membrana basal y el epitelio glandular. Se cree que estas células son contractiles y mediante su contracción facilitan el movimiento de la secreción.

Los oncocitos son células grandes de núcleo pequeño central y su citoplasma es abundante y frecuentemente eosinofilo, se ven con mayor frecuencia en las glándulas parótidas y submaxilares en individuos de mayor edad.

ANATOMIA DE LAS GLANDULAS SALIVALES

Las glándulas salivales se localizan por fuera de la mucosa y se comunican con la cavidad oral, por medio de los canales excretores. Forman tres estructuras pares que son, las glándulas parótidas, submaxilares y sublinguales. Aunado a éstas, unas glándulas menores, que son pequeños acúmulos de tejido glandular.

GLANDULA PAROTIDA

Es la más voluminosa de las glándulas salivales, se halla situada por debajo del conducto auditivo externo, y por debajo de la apofisis matoidea y detrás de la rama ascendente del maxilar inferior, en la celda parotídea.

Pesa entre 14 y 28 gramos y está íntimamente relacionada con ramas periféricas del nervio facial par.

Su conducto excretor va hacia adelante a través del músculo masetero (donde se puede palpar fácilmente moviendo un dedo sobre la mejilla cuando la boca está cerrada) en el borde anterior del masetero, el conducto se vuelve hacia adentro y se abre dentro de la cavidad bucal en una papila, enfrentada al segundo molar superior.

Está contenida en la celda parotídea, está formada por tejido

conjuntivo, que se condensa en algunas partes, tomando el aspecto de una aponeurosis. Tiene forma de prisma triangular, su cara externa es ligeramente abombada, en su cara anterior se comunica con el borde posterior del masetero, en su cara posterior con el músculo esternocleidomastoideo, en su parte superior se relaciona con la articulación temporomandibular.

La rama parotídea está en relación directa con arterias, venas ganglios linfáticos y nervios, que llegan al parenquima glandular. Entre las arterias está la carotida externa, entre las venas, la yugular externa, que reciben la linfa del velo del paladar y del conducto auditivo externo y de la parte posterior de las fosas nasales. Los nervios en relación con la parótida son el facial, que a su vez se divide en temporofacial y cervicofacial, las que salen separadas de la glándula parotídea. El nervio auriculotemporal también es otro de sus nervios.

Figura 2



GLANDULA SUBMAXILAR

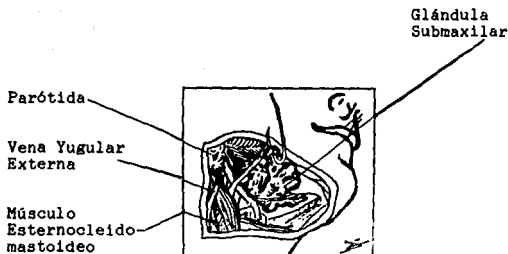
Está situada en la parte posterior del piso de la boca, se apoya contra la cara mesial del cuerpo del maxilar inferior.

El grueso de la glándula está por encima del hiogloso, que constituye el suelo del triángulo del digastrico. Está contenida en una celda osteofibrosa. Presenta su conducto excretor que es el conducto de Wharton, que corre hacia adelante y se abre dentro de la boca por debajo de la lengua en un pequeño orificio ubicado lateralmente al frenillo lingual. Tiene un peso aproximado de 10 a 15 gramos.

Presenta una forma prismática triangular. En su cara externa se localizan los ganglios submaxilares. En su cara interna se relaciona con la región suprahiodea, por su cara inferior con la vena facial y la piel. Posteriormente con la arteria facial, el vientre posterior del digastrico y con el estilohiideo. Por el lado anterior se relaciona con la glándula submaxilar.

Esta glándula se encuentra en estrecha relación con dos nervios importantes que son el lingual y el hipogloso. Está irrigada por arterias procedentes del nervio facial y de la submentoniana y en sus redes capilares nacen venas que desembocan en la facial y en la submentoniana.

Figura 3



GLANDULA SUBLINGUAL

Tiene forma de almendra, es la más pequeña de las glándulas salivales mayores, pesa alrededor de 2 gramos y se localiza en el piso de la boca por debajo de la mucosa y por dentro del cuerpo de la mandíbula y junto a la superficie ventral de la lengua. Sus secreciones penetran a la cavidad bucal a través de una serie de pequeños conductos de Bartolini o de Rivinus que se abren en un pliegue sublingual elevado. Se encuentra envuelta por tejido conjuntivo y no presenta celda osteoaponeurótica.

En su cara externa se relaciona con la foseta lingual. Por la parte interna con el conducto de Wharton el nervio lingual y la

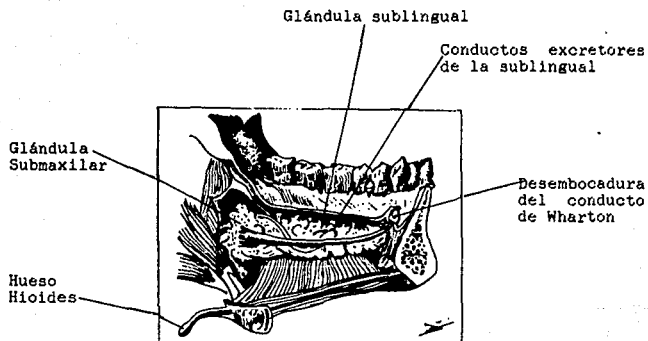
vena ranina, por la cara inferior con los músculos geniogloso y milohioideo. Por su cara superior con la mucosa del piso de la boca, a la que levante para formar carunculas sublinguales. Por la parte posterior con la glándula submaxilar, por el lado anterior con la apofisis geni.

Los conductos de Bartolini o de Rivinus, nacen en la parte posterior de la glándula, se dirige hacia adelante y adentro al lado del conducto de Wharton.

Esta irrigada por las arterias sublinguales y submentonianas, en su capilares nacen venas que van a la ranina.

Está inervada por el nervio lingual que sigue un trayecto curvo de afuera hacia adentro de la glándula para alcanzar la lengua.

Figura 4



FISIOLOGIA DE LAS GLANDULAS SALIVALES

Las glándulas salivales constan de dos tipos de células que son:

- a) Células serosas.
Que producen secreción acuosa transparente.

- b) Células Mucosas.
Que secretan moco espeso.

La glándula parótida consta casi enteramente de células serosas.

La glándula submaxilar contiene células tanto como serosas como mucosas en proporciones aproximadamente iguales.

La glándula sublingual consta de células mucosas.

Las glándulas salivales están inervadas por fibras nerviosas simpáticas y parasimpáticas. La estimulación de las fibras parasimpáticas producen secreción acuosa, copiosa, la de las fibras simpáticas secreción viscosa escasa.

La función de las secreciones es humedecer, lubricar el alimento y ayudar a la masticación, deglución y gustación.

La ptialina es la enzima principal secretada por las glándulas salivales. Inicia la digestión hidrilizando el almidón y el glucogeno para dar-maltosa.

REGULACION DE LA SECRECION SALIVAL

El centro de control de la secreción salival se localiza en el tallo cerebral y es estimulado por impulsos gustativos y otros de tipo sensitivo en la boca. "Sistema de retroalimentación".

GLANDULAS PAROTIDAS

Es una glándula acinosa compuesta, cuya porción secretoria está constituida sólo por células seromucosas, está cubierta por una cápsula bien definida de tejido conectivo fibroso. El conducto secretorio principal de (STENON) se abre hacia la cavidad bucal sobre la mucosa de la mejilla frente al segundo molar superior.

La glándula es tubuloacinososa ramificada, contiene polisacaridos neutros, cantidad regular de RNA y glándulas de secreción ricas en proteínas con intensa actividad amelolítica.

En la especie humana el 90% del volumen de la parótida está constituido por células secretoras, el 5 por conductos estriados y el 5% restante por conductos extracelulares, tejido conjuntivo,

vasos y nervios.

Presentan una característica, al aumentar la edad se acumulan las células adiposas.

GLANDULAS SUBMAXILARES

Son glándulas alveolares o tubulos alveolares compuestos, su porción secretora está constituida por células mucosas y seromucosas. Tiene una cápsula muy definida y sistemas de conductos muy manifiestos, sus conductos intercalares son muy cortos, los estriados son más largos a diferencia de las parótidas.

En la especie humana, el 80% del volumen de la submaxilar, está constituida por células seromucosas, el 5% por células mucosas y el 10% por vasos, nervios y otro tipo de conductos. Su conducto principal de "WHARTON" se abre en el suelo de la cavidad bucal a uno y otro lado por delante de la lengua y por detrás de los incisivos inferiores.

GLANDULAS SUBLINGUALES

Estas son tubuloacinosas compuestas, no están completamente encapsuladas. Los tabiques del tejido conectivo suelen ser más manifiestos que en la parótida o en la submaxilar.

El 60% del parenquima de estas glándulas está constituido por células mucosas y el 30% por conductos estriados.

Sus secreciones se vacían por varios conductos de rvinus que abren en hilera detrás de las aberturas de los conductos de "WHARTON".

S A L I V A

La saliva es un líquido incoloro ligeramente palescente filamentososo y espumoso que resulta de la mezcla de la secreción de los tres pares de glándulas salivales (submaxilares, sublingual y parótida).

Posee propiedades bactericidas y su reacción es alcalina en adulto, ácida en el recién nacido y el lactante, también tiene cationes su Ph es de 6.8 a 7.5, la densidad de la saliva es de 1.003 a 1.005.

La secreción normal diaria de la saliva en 24 Hrs., varía entre 1,000 y 1,500 ml. siendo su concentración máxima al despertar y disminuye paulatinamente durante las 2 Hrs. subsecuentes.

En composición química, varía según el tipo de estímulo que inicia la secreción, además de un gran porcentaje de agua 90% presenta moco, epitelios descamados, sales minerales, substancias orgánicas y un fermento de ptialina o amilasa salival, la mucina, finalmente contiene lisozima de ligero poder desinfectante.

La ptialina inicia en la boca el procesos digestivo de los hidratos de carbono, convirtiéndolos en azúcares más simples como la maltosa y la dextrosa, mediante una acción enzimática.

La lucina (segregada por los maxilares), colabora con su viscosidad para suavizar la deglución del bolo alimenticio.

Del porcentaje promedio en reposo de las glándulas salivales.

De las submaxilares es aproximadamente el 69%.

De las parótidas el 26%.

De las sublinguales el 5%.

De las glándulas salivales menores no contribuyen de manera importante en la elaboración de la saliva.

La composición de la saliva varía notablemente de un individuo a otro y de una glándula a otra, dependiendo también del estímulo, la naturaleza y la intensidad, que provocan su secreción. La saliva contiene del 0.3% al 0.7% de material sólido, que consiste de sales inorgánicas como bicarbonatos, cloruros y fosfatos de calcio, sodio y potasio y de sustancias orgánicas como proteínas, mucinas, enzimas, sustancias del grupo sanguíneo, anticuerpos, factores de la coagulación sanguínea, lípidos, vitaminas, aminoácidos y urea. También se suele encontrar gases disueltos, principalmente bióxido de carbono y oxígeno.

Las proteínas son los principales componentes de la saliva.

La amilasa fue el primer componente electroforético, en identificarse. Mendel y Ellison, realizaron investigaciones sobre la saliva parotídea y submaxilar. Encontrándose que la saliva de

la submaxilar es más compleja que la parotídea y carbohidratos fue más elevada en la saliva parotídea.

Debe mencionarse que la saliva de la cavidad bucal es diferente a la que se recoge de los conductos, ya que se modifica de manera importante en la cavidad oral por las actividades de los microorganismos, de los tejidos bucales y por otras sustancias que pueden ser introducidas en la boca.

VALORES NORMALES DE LA SALIVA

PH Promedio 6,3.
Cantidad en 24 horas: 600-1500 ml.
Secreción en reposo: 0,5 ml/min.
Reserva alcalina: 15-20 vol. de CO₂/100 ml.
Sodio: 14 mEq/l = 33 mg/100 ml.
Potasio: 20 mEq/l = 81 mg/100 ml.
Cloro: 15-20 mEq/l = 40-70 mg/100 ml.
Fósforo: 20 mg/100 ml. (Inorg. 14 + orgánico 6)
Calcio: 4-10 mg/100 ml.
Proteínas: 20-200 mg/100 ml.
Urea: 22-30 mg/100 ml.
Acido úrico: 1,5 mg/100 ml.
Colestrina: 5-20 mg/100 ml.
Acido ascórbico: 0,25 mg/100 ml.
Amilasas: 80-625 unidades Wohlgemuth.
Glucosa 12-28 mg/100 ml.
Mucina: 100-600 mg/100 ml.

(Patología Oral, Thoma)

FUNCIONES DE LA SALIVA

1. Protege la cavidad bucal. Humedece y lubrica la cavidad oral y labios.
2. Inicia la digestión de los alimentos ya que contiene amilasa, que degrada el almidón.
3. Protección de la mucosa de revestimiento de la cavidad oral.
4. Su consistencia líquida también aporta un lavado de tipo mecánico que arrastra bacterias no adherentes y residuos acelulares.
5. Su acción neutralizante evita que las bacterias colonicen la boca.
6. Neutraliza los ácidos, la saliva y el PH de la placa son más bajos en individuos que tienen caries activas.
7. Disuelve las sustancias que contienen los alimentos para que su gusto pueda ser percibido por la lengua.
8. Su acción neutralizante evita que las bacterias potencialmente patógenas colonicen la boca.

9. Los anticuerpos también están presentes en la saliva. La principal inmunoglobulina salival es la I.G.A., que posee la capacidad de aglutinar microorganismos.

10. La alta concentración iónica de la saliva otorga funciones protectoras, dado que asegura que el intercambio iónico con la superficie dentaria sea dirigido hacia los dientes.

11. Las proteínas fijadoras de calcio también existen en la saliva, éstas funcionan en la formación de la película salival.

12. Cuando la saliva se mezcla experimentalmente con sangre, el tiempo de coagulación puede acelerarse mucho, aunque el coágulo resultante es menos sólido que lo anormal.

13. Desempeña un papel importante en el metabolismo del yodo.

14. Almacena un factor que afecta el crecimiento y la diferenciación del sistema nervioso simpático.

15. Contiene una sustancia que afecta el metabolismo del calcio.

Por lo anteriormente mencionado, las glándulas salivales, no solamente afecta la cavidad oral a través de la saliva, sino que tiene efectos distantes sobre todo el organismo.

TUMORES
EPITELIALES
BENIGNOS

ADENOMA PLEOMORFO

(TUMOR MIXTO BENIGNO DE LAS GLANDULAS SALIVALES)

El tumor "mixto" benigno ha tenido una gran variedad de nombres. Willis fue el primero que lo denominó Adenoma Pleomórfico.

El tumor mixto puede ser localizado en varios lugares siendo en la glándula parótida la más frecuente, donde se desarrollan aproximadamente de un 60%, a un 15% en otras regiones de la boca, como los labios, encías y maxilares, un 10% en paladar blando o en el duro y un 7% se forma a partir de las glándulas submaxilares o sublinguales.

El adenoma pleomorfo está considerado como benigno, aunque del 3% al 15% de casos llega a malignizarse.

Hay una mayor incidencia en mujeres, generalmente se presenta en la cuarta y sexta década, aunque también puede presentarse en adultos jóvenes y aún más en niños.

ETIOLOGIA

Etiología desconocida, se han enunciado muchas teorías acerca de su desarrollo, pero se cree que se forma a partir de un crecimiento anormal del epitelio glándular adulto.

MANIFESTACIONES CLINICAS

Presencia de un nódulo indoloro, de crecimiento lento y consistencia variable, generalmente es movable.

Su tamaño por lo general no excede de 2 cm. Una de las características de este tumor es que no se encuentra fijo a los tejidos.

Localización superficial. Malestar local, sensación de presión.

Cuando se localiza en la glándula parótida, puede presentarse parálisis facial.

En algunas ocasiones cuando se encuentra en el paladar puede presentar dificultad a la masticación, a la fonación y algunas otras veces a la respiración.

Figura 5-A



Adenoma pleomorfo de la glándula parótida. A, aspecto típico del adenoma pleomorfo de la glándula parótida. B, Aquí no se pretende ilustrar el aspecto clínico de un adenoma pleomorfo de la glándula parótida, sino mostrar el tamaño que pueden trazar estos tumores. Esta lesión tiene una duración de 18 años.

FIGURA 5-B



Tumor mixto benigno de la glándula submaxilar. A) Aspecto clínico. B) Sialograma que pone de manifiesto la imagen de "pelota en la mano" característica de las neoplasias benignas. Obsérvese el defecto de repleción central con el conducto encorvándose en la periferia. (Patología Bucal, Shafer)

CARACTERISTICAS HISTOPATOLOGICAS

El material mixoide laxo suele ser un rasgo predominante de la lesión, y son comunes los focos de tejido conectivo hialinizado, o material de aspecto cartilaginoso y algunas veces se encuentra en el hueso.

Una de las características principales de este tumor es la presencia de células miopiteliales.

Este tumor se encuentra siempre encapsulado, aunque en la cápsula conectiva es frecuente la presencia de células tumorales.

TRATAMIENTO

Excisión quirúrgica.

PRONOSTICO

El pronóstico es favorable para el Adenoma Pleomorfo y sus recidivas varían del 15% al 25% dependiendo de la excisión quirúrgica.

ADENOMA CANALICULAR

(ADENOMA DE CELULAS BASALES, ADENOMA SOLIDO, LUBULAR O BASOFILO)

Es un tumor benigno, esta lesión se ve en su mayoría en la glándula parótida en algunas ocasiones en las glándulas salivales menores.

Gran parte de este tumor se presenta en el labio superior, hay casos que se observa en paladar y mucosa vesticular. Se presenta en pacientes de más de 60 años de edad, no tienen elección por sexo o raza.

ETIOLOGIA

Etiología desconocida, pero se cree que está formado por células epiteliales.

MANIFESTACIONES CLINICAS

Se presenta como un nódulo firme, está encapsulado. Es circunscrito, de crecimiento lento. En el labio, no es fijo y puede ser desplazado dentro del tejido hasta una corta distancia.

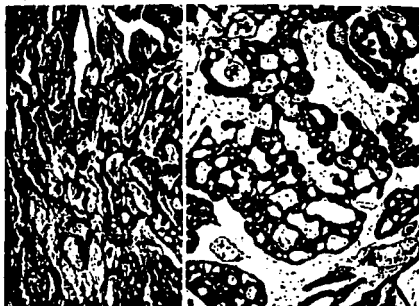
CARACTERISTICAS HISTOPATOLOGICAS

Se compone de largos cordones de células epiteliales, dispuestos en doble hilera en ocasiones, hay células tumorales, hay unos que encierran espacios quísticos de tamaño variable. Estos a veces están llenos de un coágulo eosinófilo.

HALLAZGOS DE LABORATORIO

El tumor está encapsulado, está compuesto por masas sólidas tubulares o trabeculares de células monomorfas que parecen células epiteliales basales (tienen núcleos ovals oscuros y citoplasma poco denso).

Figura 6

**Adenoma canalicular**

Dos casos diferentes presentan la típica disposición en cordones de las células epiteliales. (Patología Bucal, Shafer)

TRATAMIENTO

Excisión quirúrgica.

PRONOSTICO

El pronóstico es bueno, son raras las recidivas.

TUMOR DE WARTHIN
(CISTADENOMA PAPILAR LINFOMATOSO)
(ADENOLINFOMA)
(LINFADENOMA)

Tumor glandular raro que se da con mayor frecuencia en la glándula parótida, justo por debajo del angulo del maxilar inferior, aunque también puede aparecer en la glándula submaxilar, cuello, y en las glándulas accesorias.

El cistadenoma papilar linfomatoso constituye cerca del 4% de todos los tumores de las glándulas salivales. Aparece en edad adulta generalmente de los 40 a los 70 años, con una frecuencia mayor entre los 50 y 60 años. Su incidencia es mayor en hombres que en mujeres. En el 80% a 90% de los casos, con frecuencia es multicentrico, y del 10% al 15% bilateral.

Comprende el 70% de todas las neoplasias bilaterales de las glándulas salivales.

ETIOLOGIA

Actualmente Thompson y Bryant encontraron que derivan de elementos epiteliales de los conductos parotídeos incluidos dentro de los ganglios linfáticos y son debidos a la proliferación neoplásica de los elementos epiteliales de los conductos parotídeos

y la acumulación concomitante de tejido inferior.

MANIFESTACIONES CLINICAS

El tumor es superficial, rara vez alcanza un tamaño que exceda de 3 a 4 cm. de diámetro, es circunscrito y encapsulado, es sólido y firme a la palpación.

En algunas ocasiones se llega a desarrollar en forma quística. Algunas veces puede encontrarse fija a la piel.

La sintomatología de esta lesión puede manifestarse hasta 3 años.

Cuando se localiza en la glándula parótida se halla inmediatamente debajo de su cápsula o algunas veces puede atravesarla. Son masas de color gris parduzco.

Son duras y esféricas a veces tienen hendiduras visibles o espacios quísticos de los que sale un líquido turbio, seroso o espeso.

Figura 7



Tumor de Warthin (Cistadenoma linfomatoso papilar)

CARACTERISTICAS HISTOPATOLOGICAS

Este tumor que se compone de tejido, epitelial y linfático. Esta lesión se presenta como una formación quística pero trinserto, con proyecciones papilares hacia los espacios quísticos y una matriz linfoidea, que tiene centros germinales.

Las células epiteliales, que cubren las proyecciones papilares son columnares o cuboideas, dispuestas en dos hileras.

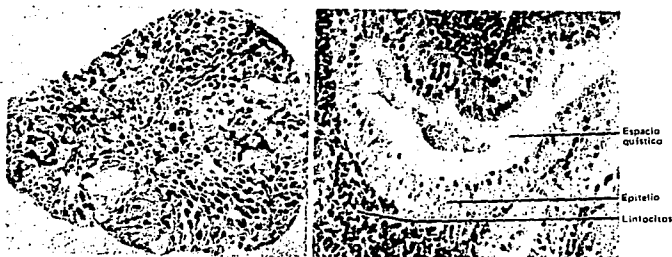Estas células son eosinófilas y contienen núcleos intercromáticos o picnóticos y abundante cantidad de mitocondrias.

Estos espacios quísticos cuyas paredes forman papilas y plieques, están rebestidas de una doble capa de células: las

internas son cilíndricas y las externas son cúbicas, y ambas son eosinófilas. Los espacios quísticos contienen un material eosinófilo homogéneo.

Todos los quistes yacen en un mar de linfocitos, que muestran folículos y sinusoides.

Figura 8



Tumor de Warthin (cistadenoma linfomatoso papilar). Consiste en numerosos espacios quísticos, revestidos de epitelio, en un estroma de linfocitos.

TRATAMIENTO

Excisión quirúrgica.

PRONOSTICO

El pronóstico para el tumor de Warthin es bueno y las recidivas en él son raras.

ONCOCITOMA**(ADENOMA OXIFILICO, ADENOMA ACIDOFILO)**

Oncocitoma, es una lesión benigna. Constituye poco menos del 1% de las neoplasias de la glándula parótida.

La mayoría de los oncocitomas se hallan en la glándula parótida y la glándula tiroides, pero se han observado también en la tráquea, en la glándula submaxilar y las glándulas salivales menores.

Su incidencia es mayor en mujeres que en varones, se presenta en personas maduras y ancianas y son más sensibles a ella a la edad de 66 a 70 años, a veces este tumor aparece antes de los 60 años y el 80% se registran entre los 51 y 80 años. En ocasiones, esta neoplasia se maligniza.

ETIOLOGIA

Etiología desconocida, pero se cree que proviene de los conductos o de los acinos de las glándulas salivales. Se ha observado que las células oxifilas u oncocitas en las glándulas parótida y submaxilar se encuentran al paso de la edad.

MANIFESTACIONES CLINICAS

Generalmente el diámetro del tumor es aproximadamente entre 3 y 5 cm. de diámetro. Se presenta como una masa circunscrita y encapsulada.

Algunas veces puede presentarse en forma nodular. Generalmente es de consistencia dura, se encuentra delimitado y es movable, no es característico el dolor.

CARACTERISTICAS HISTOPATOLOGICAS

El tumor es sólido al corte, rojo grisáceo y está dividido en lóbulos por finas láminas de tejido conectivo fibroso.

El tumor está compuesto por células que tienen citoplasma acidófilo y un pequeño núcleo marginal como picnócitos u oncócitos. El citoplasma de los oncócitos está abarrotada de mitocondrias.

Es un tumor encapsulado que consiste exclusivamente en un tipo único de células, que es el oncócito (oncos grande). Se trata de una célula eosinófila de gran tamaño, con un núcleo oscuro y pequeño de localización central.

Figura 9



Adenoma oxifilo (oncocitoma). Superficie de corte de un tumor gris pardusco de la glándula parótida de un hombre de 86 años de edad. Obsérvese la estructura lobular.

Figura 10



Fotografía de la microscopia electrónica de un adenoma oxifilo mostrando un citoplasma relleno de mitocondrias, m. Una porción del núcleo, N, se ve a al derecha (x 31,000)

TRATAMIENTO

Excisión quirúrgica.

PRONOSTICO

Bueno, y son raras las recidivas.

MIOEPITELIOMA

Es un tumor de las glándulas salivales, forma el 1% de los tumores de las glándulas salivales mayores y menores. Se localizan en la parótida y en el paladar. Sciubba y Brannon observaron lesiones de las glándulas, retromolares y el labio superior.

ETIOLOGIA

Desconocida. Pero es una variante del adenoma pleomórfo.

MANIFESTACIONES CLINICAS

Se presenta en personas adultas. No tiene elección por sexo.

CARACTERISTICAS HISTOPATOLOGICAS

El tumor está formado por células fusiformes o plasmacitoides o por ambos tipos de células. Las células se observan en una base mixomatosa, la cual es escasa o copiosa.

TRATAMIENTO

Excisión quirúrgica.

PRONOSTICO

Favorable pocas recidivas.

PAPILOMAS DUCTALES

Estas lesiones surgen de los conductos excretores de las glándulas salivales mayores y en especial en las menores.

1. PAPILOMA DUCTAL SIMPLE.

Es una lesión exofítica con una superficie papilar y una base pedunculada. Presenta un color rojizo y se encuentra en la mucosa bucal o en el paladar.

CARACTERISTICAS HISTOPATOLOGICAS

Consiste en epitelio no queratinizado, a menudo columnar, soportando por centros de tejido conectivo fibroso vascular.

TRATAMIENTO

Excisión quirúrgica.

PRONOSTICO

Bueno si se retira por completo.

2. PAPILOMA DUCTAL INVERTIDO

White lo describió, es una lesión que se presenta como un nódulo de la mucosa bucal en los adultos. No tiene aspectos clínicos iguales.

CARACTERISTICAS HISTOPATOLOGICAS

Está formado de epitelio escamoso, cuboide o columnar, éste prolifera dentro de un conducto de la glándula salival para formar una amplia masa bulbosa. Se observan células mucosas y pequeños microquistes de moco.

TRATAMIENTO

Excisión quirúrgica.

PRONOSTICO

Bueno si se retira por completo.

3. SIALADENOMA PAPILLIFERUM.

Es la glándula salival análoga (semejante) del siringadenoma papilliferum de la piel. Abrams y Fink la describieron. Esta

lesión se presenta en adultos, como una lesión papilar exofítica del paladar duro.

CARACTERISTICAS HISTOPATOLOGICAS

Está formada por una capa luminal de células columnares que se encuentran en una capa basal cuboidal. El tejido conectivo papilar suele tener células plasmáticas.

TRATAMIENTO

Excisión quirúrgica.

PRONOSTICO

Buena si se retira por completo.

TUMORES

EPITELIALES

MALIGNOS

ADENOMA PLEOMORFICO MALIGNO**(TUMOR MALIGNO MIXTO)**

El tumor mixto maligno es un tumor raro y bastante mal definido. Este suele encontrarse en una lesión cancerosa o bien en los alrededores de un adenoma pleomorfo residual de caracter benigno.

La glándula parótida es la que se encuentra más frecuentemente afectada, aproximadamente en un 75% y lo que resta a la glándula submaxilar y ocasionalmente en glándulas salivales menores.

Se han obtenido datos en los cuales los tumores de las glándulas salivales, presentan un cuadro histológicamente benigno, pero dan metastasis. No se puede asegurar si estos tumores son lesiones previamente malignas o que se han transformado en tumores malignos o son lesiones malignas desde su inicio.

Mas del 85% de casos de este tumor se ha dado en hombres con una edad promedio de inicio de la enfermedad entre los 40 y los 50 años.

ETIOLOGIA

Desconocida. No se conoce con certeza, si estos tumores son lesiones que tuvieron un inicio benigno y al paso del tiempo se van

transformando en tumores malignos

En ocasiones existen antecedentes de una masa o tumor en las glándulas salivales que tras de ser extirpadas, se descubre que es un tumor maligno, se supone entonces que existe un adenoma pleomórfico que se malignizo.

Aún se discute que si existe una extirpación inadecuada de un adenoma pleomorfo, y que posteriormente hay una recidiva, que es la que predispone a la malignización. Algunos especialistas mencionan que si se realizara una extirpación adecuada del adenoma pleomorfo no habría recidivas.

MANIFESTACIONES CLINICAS

No existen diferencias clínicas obvias entre el adenoma pleomorfo benigno y el maligno.

Muchos de los pacientes con tumor maligno mixto, tienen síntomas de corta duración y suelen ser en ocasiones más jóvenes que los pacientes con adenoma pleomorfo.

Existen evidencias clínicas de un cambio hacia la malignización y son los siguientes:

Incremento súbito en el crecimiento.

Pudiese presentar dolor (no es característico).

Páralisis facial.

Puede estar presente una úlcera superficial.

Existe una fijación del tumor maligno a las estructuras adyacentes, así como a la piel o a la mucosa que lo cubre.

Se localizan frecuentemente en el polo inferior de la parótida.

Su diámetro varía, son redondos, no móviles, (por su adhesión a los tejidos adyacentes).

CARACTERISTICAS HISTOPATOLOGICAS

Cuando el examen microscópico muestra un tumor obviamente maligno en esto se incluyen los cambios nucleares que habitualmente se consideran indicadores de malignidad (hipercromatismo y pleomorfismo nuclear, hay un aumento y anormalidades en la mitosis, existiendo también un aumento de la relación entre núcleo y citoplasma) en un 40% de los casos se han observado manifestaciones de invasión vascular linfática y neural, también son frecuentes las micronecrosis y calcificaciones asociadas.

Se ha puntualizado que si los focos citológicamente malignos

están completamente dentro de un adenoma pleomorfo (es decir en la forma de un carcinoma insitu) no se asocian con malignidad clínica. Solamente cuando ocurre invasión más allá de la cápsula del adenoma pleomorfo, el tumor se comporta de una manera maligna.

Usualmente el aspecto microscópico del tumor recidivante o persistente, imita exactamente al tumor que extirparon previamente.

Estas recidivas pueden tomar hasta 50 años para desarrollarse, pero a menudo recidivan más rápido en un periodo de varias décadas.

TRATAMIENTO

Quirúrgico. Cirugía y radioterapia.

PRONOSTICO

Se producen metastasis sobre todo en pulmones, ganglios linfáticos, huesos y al cerebro, la tercera parte aproximadamente mueren por el tumor en un plazo de cinco meses.

CARCINOMA ADENOIDE QUISTICO

(CARCINOMA ADENOIDE QUISTICO, CILINDROMA, CARCINOMA ADENOQUISTICO, CARCINOMA PSEUDOADENOMATOSO BASOCELULAR, TUMOR MIXTO BASOLOIDEO)

El carcinoma adenoquístico es un tumor altamente maligno y agresivo, se caracteriza por su marcada tendencia a la recidiva. A pesar de presentar una apariencia microscópica inocente, presentando a las células epiteliales regulares y de apariencia benigna, pero son altamente tendientes a la malignización.

El cilindroma es comparado como un "lobo con piel de cordero". Este tumor constituye del 2% al 4% de los tumores de las glándulas salivales. Y las más envueltas son la parótida submaxilar y accesorias del paladar y lengua.

El primero en describir este tumor fue Bildroth, el cual denominó cilindroma ya que sus células epiteliales están dispuestas alrededor de un material homogéneo, que forma un cilindro. Krompecher lo clasificó como un carcinoma de células basales pero no considero, como Willis ni sus características morfológicas ni su malignidad. Mulligan observó que este tumor originaba frecuentes metastasis. Dockerty y Mayo identificaron el tumor como un tipo de adenocarcinoma. Ewing lo denominó carcinoma adenoquístico y Foote y Frazell popularizaron la denominación de carcinoma adeoide quístico.

En el paladar duro es mas frecuentemente la localización primaria. El 10% se encuentra en la lengua, la nariz y el seno del maxilar, el 4% en el mejilla y el 3% en el labio superior.

Los Doctorres Harrison y Kenueth realizaron un estudio comparativo en 1957 con referencia a la incidencia del adenoma pleomorfo vs. carcinoma adenoide quístico.

CUADRO III

Tumores de las glándulas salivales menores *

Localización	Adenoma pleomorfo	Carcinoma adenoide quístico
Paladar duro	13	17
Paladar blando	10	4
Labios	3	1
Mucosa bucal	1	2
Suelo de la boca	--	4
Dorso de la lengua	--	2
Base de la lengua	--	6
Total	27	36

* De Harrison, Kenneth: Salivary adenomas of the bucal cavity. Ann. otol. 66: 459-472, 1957.

El carcinoma quístico adenoide es más común su aparición entre la quinta y la sexta década de la vida, pudiéndose encontrar también en la tercera.

ETIOLOGIA

Desconocida en los diferentes trabajos y calizados sobre esta patología se ha apreciado que se origina a partir de las células epiteliales de los conductos salivales de ubicación periférica.

Los estudios ultraestructurales indican que el tumor se origina a partir del canaliculo intercalar (Hoshino y Yamamoto).

CARACTERISTICAS CLINICAS

Algunos de estos tumores tienen una forma de crecimiento predominante tubular, mientras que otros son principalmente sólidos.

Presentan un crecimiento lento pero a la palpación esta más adherido.

Tienen la peculiaridad de infiltrarse a vainas nerviosas, de allí el dolor precoz que presenta el paciente.

El dolor es el síntoma más significativo de esta patología. Hay parálisis faciales en la tercera parte de los pacientes

con tumores en la glándula parótida.

Generalmente el tumor mide aproximadamente de 2 a 5 cm. y presenta poca o ninguna capsulación.

El cilindroma palatino tiene una duración preoperatoria de los síntomas mucho más corta (cerca de dos años).

Las lesiones al paladar se asocian con odontalgias "aflojamiento de los dientes" y radiolucencias, en caso de extracción el alveolo no cicatriza. Presenta ulceraciones en su superficie.

HALLAZGOS RADIOGRAFICOS

Por su alto grado de metastasis a pulmones, huesos y piel es recomendable estudios radiográficos de los mismos.

Figura 11



Carcinoma adenoquistico recidivante luego de un tratamiento quirúrgico conservador. Muy poco tiempo después de la reintervención, el paciente murió como resultado del compromiso metastásico en el cerebro.

(Patología Quirirgica, Ackerman)

CARACTERISTICAS HISTOPATOLOGICAS

En los cortes histológicos se observan pequeñas células epiteliales uniformes, tenidos intensamente asemejándose a las células basales de ahí que algunos autores lo clasifiquen como tumor mixto Basoideo, éstos a su vez se agrupan en forma de cordones o ductos, y en su porción ventral se puede encontrar material mucoside, dando así la apariencia característica del tumor como de un canal de abejas.

Las características de este tumor es que el tejido conectivo tiende a hialinizarse rodeando así al tumor dando la apariencia de un cilindro, de ahí que inicialmente se le llame Cilindroma a esta patología.

Otro punto que se puede observar al microscopio es la proliferación de algunas células en sentido de masa compacta, pudiéndose observar algunas veces un patrón glandular quístico.

Otra característica de este tipo de tumor, es la diseminación por las vainas perineurales o por la cadena ganglionar. Su actividad mitótica es rara.

TRATAMIENTO

El tratamiento para esta entidad es generalmente quirúrgico en bloque, y cuando se ve afectada la glándula parótida es necesaria la resección de la rama temporofacial de VII, en algunos casos se recomienda la terapia conjunta. (Cirugía Radioterapia).

PRONOSTICO

Desfavorable, por su alto grado de metastasis.

ADENOCARCINOMA DE CELULAS ACINOSAS

(ADENOCARCINOMA Y ADENOMA DE CELULAS ACINISAS Y SEROSAS, TUMOR DE CELULAS ACINARES, CARCINOMA DE CELULAS ACINICAS).

El carcinoma de células acinares es un tumor de crecimiento lento, con potencial maligno relativamente raro. Este tumor se denomina así porque desde el punto de vista histológico, está compuesto por células similares a las células acinares serosas de la parótida, aunque también pueden aparecer en glándulas submaxilares y en glándulas salivales menores.

En la glándula parótida, constituye aproximadamente el 2% de todos los tumores de las glándulas salivales. Del 3% al 5% de todos los tumores parotídeos y aproximadamente el 12% de todos los tumores malignos de las glándulas salivales. La edad máxima de incidencia se encuentra en los 50 y 60 años.

ETIOLOGIA

Desconocida. Massón en 1924 consideró que estos tumores se originan a partir de los acinos glandulares serosos. Los estudios estructurales han descubierto dos tipos de células, un tipo parecido a los acinos normales y el otro parecido a las células de los canaliculos intercalares.

MANIFESTACIONES CLINICAS

El adenocarcinoma de células acinosas se presenta como un nódulo redondeado, encapsulado, con una superficie de corte sólido.

Macroscópicamente se asemeja con el adenoma pleomorfo, puesto que el tumor es pequeño, redondo y capsulado, raramente produce dolor o parálisis del nervio facial. Generalmente endurecido, pudiéndose desplazar o estar firmemente adherido.

No es muy bien definido y frecuente su crecimiento infiltrante.

En algunas ocasiones tienden a una degeneración quística.

CARACTERISTICAS HISTOPATOLOGICAS

La mayoría de los carcinomas de células acinares son capsulados, por una cápsula fibrosa diferenciada o por una capa de condensación del tejido circundante.

A su estudio microscópico puede presentar algunas variaciones de un caso a otro su principal característica es la granularidad basófila del citoplasma, similar a las células acinosas de las células serosas normales de las glándulas salivales.


Figura 12



Tumor de células acinares de la glándula parótida. Las células son uniformes y tienen un núcleo central pequeño y abundante citoplasma basofílico el que, en algunos lugares, parece granular y en otros vacuolado. La coloración de mucina fue negativa.

En algunas ocasiones puede presentar un aspecto claro y vacuolado del citoplasma, conocido anteriormente como "hiper nefroide" la cual puede llegar a confundirse con un carcinoma metastásico de células renales.

Figura 13



Tumor de células acinares compuesto por células claras "hiper nefroides" en una mujer de 60 años de edad. (x 400; WU neg. 57-3160; el preparado es contribución del Dr. W. Drake, St. Louis, Mo.)

Las células claras del tumor de células acinares no contienen grasa o mucina, pero pueden tener cantidades variables de glucogeno.


Microcópicamente las células acinares suelen estar dispuestas con una arquitectura glandular, a veces produciendo una imagen similar a la de la parótida normal. Algunas veces estas agrupaciones forman los cordones sólidos o láminas difusas.

Ocasionalmente hay espacios microquísticos en los que se proyectan papilas. Las células aisladas pueden ser poliedricas o

redondeadas con pequeños núcleos regulares y citoplasma basófilo granular que son características también de las células acinares normales. La secreción puede acumularse dentro del citoplasma, produciendo pequeñas vacuolas que en algunas ocasiones se presenta con aclaramiento del citoplasma.

En este tumor son raras las mitosis, pero en las lesiones más agresivas puede haber cierta pérdida de diferenciación. En algunas neoplasias hay un infiltrado linfoide de estroma.

Figura 14



Carcinoma de células acinares compuesto casi totalmente por células claras.

A diferencia del tumor de "células claras" se origina en células de los conductos estriados. El adenocarcinoma de células acinosas se origina de células acinicas serosas.

El aspecto claro del citoplasma fue interpretado como el resultado del agrupamiento y la marcada posición de los ribosomas

luego de la fijación con formol, también se concluyó que estas "células claras" parecen ser células tumorales indiferenciadas con un sistema ribosómico deficiente de RNA.

TRATAMIENTO

En su mayoría de los casos el tratamiento es quirúrgico.

PRONOSTICO

Así que si la excisión es radical el pronóstico es bueno. Sin embargo, las recidivas y metastasis tardías disminuyen la proporción de curaciones, hasta aproximadamente 65% al cabo de 10 años, y 45% a los 15 años.

CARCINOMA MUCOEPIDERMÓIDE

Este tumor glandular es común, fue estudiado y descrito por Stewart, Foote, Becker, diferenciándolo del adenoma pleomorfo por su comportamiento clínico, su imagen histológica, demostrando así sus propiedades malignas.

La mayoría de los casos se presentan en las glándulas parótidas, luego en las submaxilares y por último en las sublinguales, a continuación se presentan un cuadro de localización:

CUADRO IV

Localización de 144 carcinomas mucoepidermoides de las glándulas salivales mayores y menores.

Localización	Casos
Glándulas salivales mayores	109
Parótida	98
Submaxilar	11
Glándulas salivales menores	35
Paladar	21
Mejilla	7
Borde alveolar	2
Área retromolar	2
Labio superior	1
Labio inferior	1
Suelo de la boca	1
Total	144

ESTA TESIS NO DEBE
SALIR DE LA BIBLIOTECA

ETIOLOGIA

Desconocida. Aunque algunos autores mencionan que su origen es ductal, ya que algunos de ellos han observado que este se inicia en el epitelio del conducto, ya que la proliferación ductal adyacente del tumor es común.

MANIFESTACIONES CLINICAS

Estas van a depender del tipo de carcinoma mucoepidermoide de que se trate, ya que hay dos variedades, uno altamente maligno. (En el microscópio tienen un crecimiento rápido e invasor) y otro que su crecimiento es más lento.

Los tumores mucoepidermoides que se comportan menos agresivos suelen tener tres tipos de células características y se hayan bien circunscritas.

En el más maligno predomina el tipo de células epidermoides y solo hay unas pocas células secretoras de moco.

Los que se comportan menos agresivos presentan características diferentes a los altamente malignos.

- Es habitualmente pequeño, blando con un pequeño diámetro de 2 a 3 cm.
- De crecimiento lento.
- Aparece como una masa indolora.
- No está completamente capsulado.
- Tiene quistes, cuyo contenido es algo viscoso.
- Raramente producen dolor.

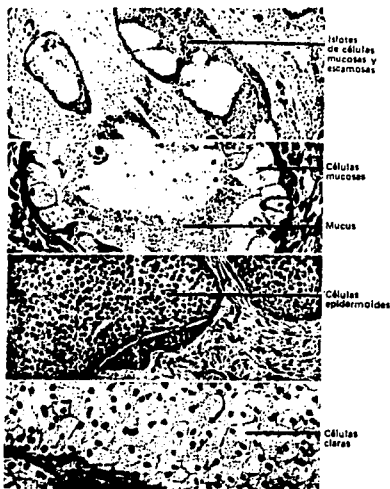
Los tumores de alto grado de malignidad.

- Están fijos a los tejidos vecinos.
- No presentan movilización.
- Crecen con mayor rapidez.
- Produce dolor temprano, antes de que la tumefacción sea visible.
- La parálisis del nervio facial es frecuente, cuando los tumores se localizan en la glándula parótida.
- El tumor no está encapsulado y tiende a infiltrarse a los tejidos adyacentes.
- A la palpación el tumor es duro, debido a su crecimiento infiltrativo.
- Son tumores pobremente diferenciados.
- Tienen menos tendencia a la formación de quistes.
- Presentan una infiltración perinueral y una metastasis general.
- A menudo presentan una actividad mitótica mayor.

HALLAZGOS HISTOLOGICOS

Micróscopicamente, están compuestos por tres tipos de células, la mucosa, la epidermoide y las células claras.

Figura 15



El tumor mucoepidermoide se compone de células epidermoides, mucosas y claras .

Microscópicamente el tumor mucoepidermoide muestra claramente focos carcinomatosos, en algunas zonas, es poco diferenciado, las células (escamosas) claras y mucosas son menos numerosas y las que predominan son las células epidermoides intermedias y son poco

diferenciadas.

Se observa más la mitosis y ocasionalmente el crecimiento perineural, pueden hallarse indicios de mucicarmin positivos que van a dar al diagnóstico. Van a presentar anaplasia, hiperchromatismo, ausencia total o casi total de las características mucoides.

TRATAMIENTO

Este va a ser fundamentalmente quirúrgico.

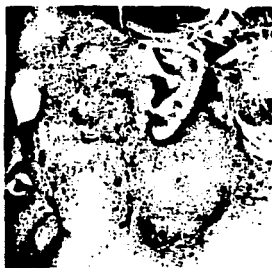PRONOSTICO

Reservado. Dependiendo del tipo de carcinoma mucoepidermoide de que se trate.

Las formas malignas, producen metastasis en los ganglios linfáticos, pulmones, huesos o encéfalo y causan la muerte en un laps aproximado de 2 años.

Las excisiones locales amplias ofrecen un 92% de curaciones por un periodo de sobrevida de aproximadamente cinco años.

Figura 16



Adenocarcinoma de la glándula parótida (Patología Bucal, Shafer)

Figura 17



Carcinoma mucoepidermoide del paladar (Patología Bucal, Shafer)

Figura 18



Carcinoma mucoepidermoide recurrente de la glándula parótida
(Patología Bucal, Shafer)

CONDICIONES

PSEUDO

TUMORALES

ENFERMEDAD DE MIKULIEZ
(LESION LINFOEPITELIAL BENIGNA)
(ADENOLINFOMA)
(ADENOMA LINFOMATOIDE)

Es una entidad patológica descrita por Mikuliez en 1888, Caracterizada por un agrandamiento bilateral o unilateral de las glándulas parótidas, submaxilares o ambas caracterizándose con dolor, malestar y Xerostomia en algunos de los casos, siendo esta una enfermedad rara.

ETIOLOGIA

Ideopática, aunque se han desarrollado innumerables estudios que la llevarían a clasificarla como de origen autoinmune, ya que las glándulas salivales del paciente se vuelven antigénicas.

MANIFESTACIONES CLINICAS

Irregular agrandamiento de las glándulas, puede ser unilateral o bilateral como se menciono anteriormente.

Presentan dolor en las glándulas salivales.

Ocasionalmente estos pacientes pueden presentar Xerostomia.

Infección de las vías aéreas superiores.

Infecciones bucales.

Presencia del agrandamiento puede manifestarse por algunos meses o por un par de años, variando en cada paciente.

Las glándulas accesorias del paladar y la lengua se pueden encontrar aumentadas de tamaño.

Eversión del párpado superior, no se puede llevar a cabo por infarto lagrimal severo que presentan algunos pacientes.

CARACTERISTICAS HISTOPATOLOGICAS

Al igual que el Síndrome de Sjogren, presenta infiltración de linfocitos en los tejidos de las glándulas salivales, destruyendo o reemplazando a los acinos.

Se reduce el tejido glandular con infiltración de linfocitos y formación de centros germinativos. Pueden verse islas pequeñas irregulares de epitelio distal proliferativo.

Otra de las características que se observan en lesiones avanzadas es el depósito de sustancias de hialina, y eosinófila en las islas epiteliales.

Debemos diferenciar la Enfermedad de Mikuliez, entre el tumor linfocitoma benigno y el linfoma maligno de las glándulas salivales, ya que en el primero las islas epimucosales se encuentran ausentes, y el elemento linfocítico se presenta atípicamente habiendo infiltración de los tabiques interlobulillares con tejido linfocítico las islas epiteliales pueden ser formada por un carcinoma metastático.

Es primero a su vez el Síndrome de Mikuliez hay ataque a las glándulas salivales y lagrimales en el curso de una enfermedad como la leucemia, el linfosarcoma, la tuberculosis, la sífilis, o la sarcoidosis.

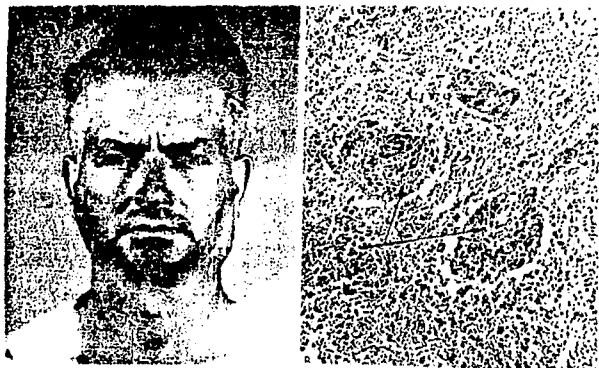
TRATAMIENTO

Extirpación quirúrgica de las glándulas salivales afectadas.
Radioterapia.

PRONOSTICO

Favorable aunque la lesión puede presentar recidivas.

Figura 19



Lesión linfoepitelial benigna (enfermedad de Mikulicz)
A. Hay agrandamiento de glándulas parótidas, submaxilar y lagrimal. B. La microfotografía ilustra el infiltrado linfocitario difuso y las islas epimucosales típicas.
(Patología Bucal, Shafer)

Figura 20



Síndrome de Mikulicz en un enfermo con un linfosarcoma difuso. Tumoración bilateral de las glándulas lagrimales con tumoración concomitante de la parótida derecha y de la glándula submaxilar izquierda. (Patología Bucal, Shafer)

SINDROME DE SJOGREN
(SIALONDENITIS REUMATICA)
(SINDROME SECO)
(SINDROME DE GOUGERAT - SJOGREN)

Es un síndrome que se caracteriza por un déficit o hipofunción de la secreción de las glándulas salivales y lagrimales.

Es un cuadro que inicialmente fue descrito en 1933 por el oftalmólogo el Dr. Sjogren caracterizado por, queratoconjuntivitis seca, Xerostomía, artritis reumatoide, pudiendo tener varias variantes como son aquellos pacientes que solo presentan los ojos y cavidad bucal seca, otros con lupus eritomatoso sistémico, poliartritis nudosa, Xerostomía y artritis, etc.

ETIOLOGIA

La causa de este síndrome es desconocida, pero en la actualidad se piensa que podría deberse a una reacción de autoinmunidad (antígeno - anticuerpo).

Otras causas son: infección crónica, deficiencia vitamínica, trastorno hormonal, trastornos neurológicos.

MANIFESTACIONES CLINICAS

La triada que lo va a caracterizar es la:

- a) Queratoconjuntivitis seca.
- b) Xerostomía.
- c) Artritis reumatoidea.

La característica predominante de este síndrome es la sequedad de la mucosa de los conductos respiratorios y digestivos, por dicha hipofunción lagrimal y radical, provocando dolor, ardor de la cavidad bucal, así como también pudiendo tener molestias en glándulas secretorias que se encuentran en nariz, laringe, faringe, vías aéreas altas y vagina.

Las glándulas parótida y submaxilar en la mayoría de los puntos se manifiestan con dolor e inflamación, al igual que las glándulas salivales menores, pudiéndose confundir este síndrome con la enfermedad de Mikulies. Gneralmente el primer síntoma que aparece en el síndrome es la queratoconjuntivitis seca, presentando resequedad en los ojos, dolor, fotofobia, escasez o ausencia de lágrimas que impide el llanto y da lugar a una mirada apagada, presencia de una secreción espesa, granulosa o filamentososa (conjuntivitis filamentososa), en los fondos de saco conjuntivales.

XEROTOMIA. Es extremadamente molesta, la mucosa oral se vuelve atrófica y en más del 60% de los pacientes, puede observarse una atrofia de las papilas linguales, hay sensación de quemazón, en mucosa lingual, bucal y laringea. La lengua está enrojecida y despapilada, la escasa saliva secretada no contiene ptialina, mucina ni peroxidasa.

Hay dificultad para hablar, masticar, deglutir y se producen caries con mayor facilidad, hay parotiditis recidivantes.

A menudo la voz es bitonal, y existe tos seca, si se llega a ser generalizada, el paciente presenta una piel seca, y puede ser fatal.

La artritis reumatoide es una característica de este síndrome, también se pueden encontrar algunos transtornos renales, debido al aumento difuso de las 3 inmunoglobulinas (Hiper gammaglobulinemia) Y-G, Y-A, y Y-M.

El grado de afección de las glándulas salivales en este síndrome puede medirse mediante la sialometría.

La glándula parótida es la primera en presentar signos de hiposialia.

El flujo de saliva secretado normalmente por la parótida es de 0.073 +/- 0.045 ml./minuto, si se segrega de 0.2 ml./minuto, hay

hipofunción.

Para las glándulas submaxilares los valores inferiores a 0.03 se considera como hipofunción.

DIAGNOSTICO

Se diagnostica al Síndrome de Sjogren, si existen los tres datos siguientes:

1. Si la historia del paciente indica molestias reumatoides junto con la resequedad de boca, nariz y ojos.
2. Si la serología apoya el diagnóstico (aumento de globulina gama serica).
3. Si el examen histológico descubre la imagen de la sialdenitis reumatoide.

También el sexo y la edad del paciente.

Figura 21



Sialografía de la parótida con estancamiento de la solución de contraste, típico de las neoplasias malignas.
(Diagnostico en Patología Oral, Zegarelli)

Figura 22



Sialografía de la parótida que demuestra la neoplasia maligna con características de tumor benigno (defecto de repleción delimitado por flechas blancas) y de lesión maligna (extravasación de líquido delimitada por flechas negras). También se pone de manifiesto el encorvamiento del conducto de Stensen.
(Diagnostico en Patología Oral, Zegarelli)

HALLAZGOS RADIOGRAFICOS

Se observan por medio de una sialografía de las glándulas salivales, observándose conductos salivales de aspecto normal y en las porciones terminales observamos manchas del medio de contraste

diseminado.

HALLAZGOS DE LABORATORIO EN EL SINDROME DE SJOGREN

- a) Hay un aumento en la globulina gama serica (hipergamaglobulinemia).
- b) Tiene factor reumatoide en su suero.
- c) Presentan anticuerpos específicos contra el estoplasma del epitelio salival (lo mismo que el lupus eritomatoso).
- d) Hay aumento en el índice de sedimentación.
- d) Linfocitosis.

CARACTERISTICAS HISTOPATOLOGICAS

1. Hay infiltración linfocitaria intensa, esta infiltración reemplaza toda estructura acinar, extendiéndose ésta alrededor de los canaliculos interlobulillares y centros acinares. La característica del tejido linforeticular es la de cubrir totalmente el parenquima.
2. Proliferación del epitelio y mioepitelio del conducto para formar "islas epimio epiteliales", presentándose en 3 capas.

3. Atrofia glandular.

TRATAMIENTO

1. No responde a medidas terapéuticas convencionales.
2. Terapia vitamínica.
3. Radioterapia, solo pass la reducción de las glándulas.
4. ActH y cortizona para mejorar la sintomatología de la poliartritis.

PRONOSTICO

Este va a depender del estado de afección en que se encuentre el síndrome de Sjogren.

CONCLUSIONES

La elaboración de este trabajo nos aportó conocimientos más amplios sobre las glándulas salivales. Dirigiéndonos con mayor interés a las Neoplasias Benignas y Malignas.

Teniendo en cuenta que estas lesiones pueden ir acompañadas de algunas enfermedades.

La frecuencia de presentación varía, ya que puede presentarse tanto en niños, adultos y ancianos.

Todas las lesiones que se consideren sospechosas se deberán estudiar profundamente para llegar a un diagnóstico veraz y oportuno. Ya que la mayor parte de las lesiones en cavidad oral no se reconocen como malignas. Probablemente por falta de conocimientos, de los signos clínicos del cancer o por una exploración oral inadecuada o incompleta, por descuido o falta de información del propio paciente.

En sus primeras etapas las Neoplasias orales, están localizadas, son pequeñas y de apariencia inofensiva. Sin embargo, su progreso puede ser tan rápido, que al cabo de unas semanas, se haya convertido en una lesión ulcerada e infiltrante.

Las Neoplasias son enfermedades insidiosas en su desarrollo.

y suele ser curada si se descubre y trata oportunamente. En el tratamiento de la Neoplasia, es importante realizar un manejo adecuado, dependiendo de la etapa en que se encuentre este, y puede ser; Quimioterapia, Radioterapia o Cirugía, en ocasiones se combinan.

El Dentista tiene mayores oportunidades de observar un cáncer en boca, que el Médico, ya que las personas con lesiones bucales acuden primero al Dentista.

Seguramente en nuestra práctica diaria se nos presentarán casos sobre Neoplasias de cavidad oral, por lo cual debemos estar preparados para conocer las patologías más frecuentes que se desarrollan, y así poder resolver el problema y orientar al paciente a una mejor solución del problema.

La finalidad para nosotras en la elaboración de esta tesis es conocer la importancia que debe tener para los Cirujanos Dentistas, que no solo son los dientes como estructura única la que nos debe interesar, sino todos los componentes que en ella existen.

B I B L I O G R A F I A

1. ACKERMAN
PATOLOGIA QUIRURGICA
EDITORIAL PANAMERICANA
6A. EDICION
585-605
2. MARIA GUADALUPE BAUTISTA NIETO
NEPLASIAS MALIGNAS EPITELIALES Y NO EPITELIALES
EN LA CAVIDAD BUCAL. TESIS
EDITORIAL ARTEKAIKA 1984
12-16
3. BHASKAR
PATOLOGIA BUCAL
EDITORIAL ATENEO 1977
3A. EDICION
4. DR. JOHN GIUNTA
PATOLOGIA BUCA
INTERAMERICANA 1978
98, 99, 104
5. A.W. HAM D. H. CORMACK
TRATADO DE HISTOLOGIA
EDITORIAL INTERAMERICANA 1983
8A. EDICION
226, 227
6. HARRISON
MEDICINA INTERNA
EDITORIAL PRENSA MEDICA MEXICANA
5A. EDICION
7. L.W. KAY & R. HASKELL
COLOR ATLAS
OF ORO/FACIAL DISEASES
INTERAMERICANA JULIO 1983
8. ORBAN, BALINT JOSEPH 1811
HISTOLOGIA Y EMBRIOLOGIA BUCAL
EDITORIAL PRENSA MEDICA MEXICANA 1989
4A. EDICION
261-291
9. PEREZ TAMAYO
TEXTO DE PATOLOGIA
EDITORIAL PRENSA MEDICA MEXICANA 1984
2A. EDICION

10. S.L. ROBBINS R.S. COTRAN
PATOLOGIA ESTRUCTURAL Y FUNCIONAL
EDITORIAL INTERAMERICANA 1987
3A. EDICION
779-785
11. SHAFER G. WILLIAM
PATOLOGIA BUCAL
EDITORIAL INTERAMERICANA 1977
3A. EDICION
214-233
12. W.G. SHAFER
TRATADO DE PATOLOGIA BUCAL
EDITORIAL B.M. LEVY INTERAMERICANA
4A. EDICION
240-244
13. SPOUGE
PATOLOGIA BUCAL
EDITORIAL INTERAMERICANA
430-445
14. THOMA
PATOLOGIA ORAL
EDITORIAL SALVAT 1983
1105-1128
15. ZAGARELLI EDWARD
DIAGNOSTICO PATOLOGICO ORAL
EDITORIAL SALVAT 1970
434-438
16. CANCER, VOLUMEN 63 # 4
FEBRERO 15, 1989. PAGINA 708
AMERICAN JOURNAL OF CLINICAL
17. PATHOLOGY, VOLUMEN 91 FEBRUARY 1989. # 2
PAGINA 132
AMERICAN JOURNAL OF CLINICAL
18. CANCER, VOLUMEN 61 # 10
MAYO 15, 1988. PAGINA 2113
AMERICAN JOURNAL OF CLINICAL
19. CANCER, VOLUMEN 62 # 4
AGOSTO 15, 1988. PAGINA 716
AMERICAN JOURNAL OF CLINICAL