

313
201

UNIVERSIDAD NACIONAL AUTONOMA DE MEXICO

FACULTAD DE: ODONTOLOGIA

TIT: HIPERPLASIA DEL CEMENTO
(HIPERCEMENTOSIS)

" TECNICAS PARA LA EXTRACCION "

TESINA QUE PARA OBTENER
EL TITULO DE C.D.

P R E S E N T A :

FILEMON PEÑA ROSALES

SEMINARIO DE EXODONCIA

TITULAR:

C.D. VICTOR MANUEL BARRIOS

FALLA DE ORIGEN

OCTUBRE DE 1989.



Universidad Nacional
Autónoma de México



UNAM – Dirección General de Bibliotecas Tesis Digitales Restricciones de uso

DERECHOS RESERVADOS © PROHIBIDA SU REPRODUCCIÓN TOTAL O PARCIAL

Todo el material contenido en esta tesis está protegido por la Ley Federal del Derecho de Autor (LFDA) de los Estados Unidos Mexicanos (México).

El uso de imágenes, fragmentos de videos, y demás material que sea objeto de protección de los derechos de autor, será exclusivamente para fines educativos e informativos y deberá citar la fuente donde la obtuvo mencionando el autor o autores. Cualquier uso distinto como el lucro, reproducción, edición o modificación, será perseguido y sancionado por el respectivo titular de los Derechos de Autor.

I N D I C E

INTRODUCCION -----

CAPITULO I.- GENERALIDADES

A).- Definición -----

B).- Etiología -----

CAPITULO II.- METODOS AUXILIARES PARA LA EXODONCIA
CON HIPERCEMENTOSIS

A).- Aspecto Clínico -----

B).- Aspecto Radiológico -----

C).- Aspecto Histológico -----

D).- Diagnóstico -----

E).- Pronóstico -----

F).- Métodos Quirúrgicos (Tratamiento) -----

CAPITULO III.- TECNICAS EMPLEADAS EN AL EXODONCIA CON
CON HIPERCEMENTOSIS

A).- Extracción por odontosección -----

B).- Extracción por alveolectomía -----

CAPITULO IV.- COMPLICACIONES EN LA EXODONCIA

A).- Inmediatas -----

B).- Mediatas -----

CAPITULO V.- CONCLUSIONES -----

BIBLIOGRAFIA -----

I N T R O D U C C I O N

En este tema se explica la importancia que tiene la hipercementosis y la extracción con esta patología, y las posibles complicaciones que el cirujano dentista tiene al momento de realizar dicha operación.

La hipercementosis es un engrosamiento o aumento de cemento en la totalidad de la raíz o en una zona localizada, por lo que es más común en el ápice del diente.

Las causas que originan esta hiperplasia del cemento son en una gran variedad ya que van desde una irritación como puede ser una infección leve hasta el grado de un "stress" traumático a que ha sido sometido el diente.

Es por ello que el Cirujano Dentista debe basarse en primer lugar como un método auxiliar más importante en este caso la radiografía, ya que en esta aparecera la anatomía de como se encuentra el ápice del diente a tratar.

Ya que sin ella al realizar dicha extracción podría traumatizarse en exceso una determinada zona o producir una fractura de la tuberosidad del maxilar y el piso del seno maxilar entre otras.

Es por ello la importancia que tiene este tema al realizar una extracción con hipercementosis y la debida precaución para realizar esta.

D E F I N I C I O N

La Hipercementosis (Hiperplasia del cemento).

Se define como un cambio regresivo de los dientes que se caracterizan por las deposiciones de cantidades excesivas de cemento sobre las superficies radiculares.

ETIOLOGIA

El cemento es un tejido calcificado especializado que recubre las superficies radiculares y, a veces, pequeñas porciones de las coronas dentarias.

Tiene muchos rasgos en común con el tejido óseo pero:

- 1' - No posee vasos sanguíneos ni linfáticos.
- 2' - No tiene inervación.
- 3 - No presenta reabsorción y remodelado fisiológico, pero se caracteriza por un depósito continuo durante toda la vida.

El cemento cumple distintas funciones:

Trinda inserción radicular a las fibras del ligamento periodontal y contribuye al proceso de reparación tras las lesiones a la superficie radicular.

Se reconocen dos tipos de cemento:

- 1' - Cemento Primario o Acelular que se forma en conjunción con la formación radicular y erupción dentaria.
- 2' - Cemento Secundario o Celular que se forma después de la erupción dentaria y en respuesta a las exigencias funcionales.

Una variedad de circunstancias puede favorecer la deposición de cantidades excesivas de cemento. Estas incluyen:

- 1' - Elongación acelerada de un diente.
- 2' - Inflamación alrededor de un diente.
- 3' - Reparación dental y
- 4 - Osteitis deformante o enfermedad de Paget.

Además se puede presentar hipercementosis de etiología desconocida ya sea generalizada, afectando a todos los dientes, o localizada que afecta a un diente. La función dental parece favorecer la deposición de cemento en la superficie radicular. De hecho los estudios que se han realizado indican que el grosor del cemento aumenta en los dientes que no funcionan, incluyendo los impactados o incrustados. El estímulo en estos casos se desconoce.

1) - La aceleración en la elongación de un diente a la pérdida de un antagonista se acompaña por la hiperplasia del cemento, aparentemente como la tendencia inherente para mantener el ancho normal del ligamento parodontal. Esta hiperplasia es más prominente en el ápice de la raíz aunque la deposición de cemento secundario por lo regular afecta toda la raíz, teniendo un grosor que es más grande en la base y que disminuye hacia la porción cervical del diente.

2) - La inflamación que se presenta en el ápice de una raíz dental, que por lo regular es resultado de una infección pulpar. Esto no se presenta en el ápice de la raíz adyacente al área de inflamación, debido a que los cementoblastos y sus precursores directos en esta área se han perdido por proceso inflamatorio. En su lugar el cemento descansa en la superficie radicular a alguna distancia por arriba del ápice, aparentemente habiéndose introducido por la reacción inflamatoria que actúa a alguna distancia de este centro, como un estímulo para los cementoblastos. No es raro que se presenten en el ápice de la propia raíz afectada la resorción del cemento de la dentina.

3) - La reparación dental no ocasiona la deposición de cantidades importantes de cemento secundario. No obstante, el cemento que se forma en frecuencia se espesa con gran rapidez que se simula una forma moderada de hipercementosis. En ocasiones el traumatismo oclusal causa resorción radicular leve por ejemplo el "bruxismo". En ocasiones la fractura radicular también se repara por deposición del cemento entre los fragmentos de la raíz así como en su periferia. Por último las laceraciones cementales, la separación de tiras de cemento de la raíz causadas por traumatismos, son separados por el crecimiento del cemento dentro de ellas y por el llenado de los defectos, uniéndose generalmente por cemento separado.

4^o - La osteitis deformante o enfermedad de Paget es una enfermedad esquelética y generalizada que se caracteriza por deposición de cantidades excesivas de cemento secundario en las raíces de los dientes y por la aparente desaparición de la lámina dura de los dientes, así como otros aspectos relacionados con el propio hueso. Aunque los cambios óseos son los aspectos más sobresalientes de la enfermedad, la hipercementosis generalizada siempre sugiere la posibilidad de osteitis deformante. Su aspecto es de "copos de -- algodón" .

La deformación en espiga de cemento es una deformación poco frecuente que se caracteriza por pequeñas espigas o sobrecrecimiento de cemento en la superficie radicular. Estas espigas cementales aparecen en algunos casos cuando hay traumatismo occlusal excesivo, probablemente como resultado de la deposición de cemento irregular o en grupo focal de fibras del ligamento parodontal.

ASPECTO CLINICO

La hipercementosis no produce signos o síntomas clínico importantes que indiquen dicha alteración, no existe un aumento o una disminución en la sensibilidad dental, no hay sensibilidad a la percusión a menos que se presente inflamación periapical, y no aparecen in situ cambios visibles importantes.

Cuando el diente con hipercementosis se extrae la raíz ó - raíces aparecen con un diámetro mayor que lo normal y presentan ápices redondos.

**"LOS DIENTES MAS FRECUENTEMENTE AFECTADOS SON
LOS PREMOLARES "**

A S P E C T O R A D I O G R A F I C O

En la radiografía periapical, la mayor parte de los casos de hipercementosis al menos con algún grado importante de esta, se distinguen por el engrosamiento y la aparente punta roma de las raíces. Estas pierden su aspecto 'agudo' o de "espiga" característico y muestra una redondez del ápice (fig. 1).

Por lo general, es imposible diferenciar radiográficamente la dentina radicular del cemento primario - secundario. Por lo tanto el diagnóstico de hipercementosis se establece por la forma o el contorno de la raíz en vez de cualquier diferencia en la radiodensidad de la estructura dental.

En la enfermedad de Paget las radiografías dentarias muestran la lesión y la desaparición de la cortical.




figura 1

ASPECTO HISTOLOGICO

La apariencia microscópica de la hipercementosis es de tipo característico, en la cual se encuentra una cantidad excesiva de cemento secundario o celular depositada en forma directa sobre capa delgada caracterizada de cemento acelular primario. (Fig. 2)

El área afectada puede ser toda la raíz o sólo una porción de ésta, por lo regular en la región apical.

Al cemento secundario se le ha denominado "osteocemento" por su naturaleza celular o por su semejanza con el hueso. Dicho cemento está ordenado en capas concéntricas al rededor de la raíz y con frecuencia muestran numerosas líneas de descanso que están indicadas por unas líneas hematoxilíficas que se tiñen y que son paralelas a la superficie radicular.

T R A T A M I E N T O Y P R O N O S T I C O

No está indicado un tratamiento para los dientes que muestran hipercementosis, por que la alteración en si es inocua. En aquellos casos en los cuales la sobreproducción del cemento se debe a una inflamación de origen pulpar, el tratamiento de la enfermedad primaria obviamente es necesario. La extracción de dientes con hipercementosis está contraindicada, debido a que el pronóstico de dichos dientes es excelente en ausencia de una infección concomitante.

T E C N I C A S E M P L E A D A S E N L A

E X O D O N C I A

(H I P E R C E M E N T O S I S)

ALVEOLECTOMIA :

A fin de la extracción con alveolectomía es suprimir parte de la tabla alveolar que protege al diente, con objeto de nuestro tratamiento. Por lo tanto hay que incidir la fibromucosa gingival, eliminar el tejido óseo de la tabla externa y practicar la enucleación del órgano u órganos dentarios y el tratamiento de la cavidad ósea, volviendo el tejido gingival a su primera inserción.

Instrumental:

- Bisturí: Se emplea un bisturí de mango # 3 y hojas que pueden ser del número 10, 12, 15.
- Periostótomo: Instrumento para separar la fibromucosa gingival, pueden usarse las legras simples.
- Separadores: Romos o de Farabeuf.

Instrumental para la Ostectomía son:

- Escoplos o martillo automático, fresas para hueso de carburo sea bola o fisura.

Instrumental para la Operación propiamente dicha :

- Elevadores rectos y de bandera.
- Forceps según el caso.

TECNICA DE OPERACION :

Vías de acceso .- La vía de elección para la extracción con alveolectomía, es siempre la vestibular . La palatina o lingual no tienen ninguna indicación.

Tiempos de Operación:

1' Incisión recta de un sólo trazo que facilite la preparación del colgajo. Este colgajo ha de permitir un campo operatorio amplio, bien iluminado y de fácil acceso.
Para la extracción de los dientes o de raíces, preferimos el colgajo ligeramente angular (fig. 3) debe ser mucoperiós - tico.

2' Preparación del Colgajo:

El colgajo mucoperióstico debe ser separado del tejido óseo, para esto se usa una espátula roma o legras y el periostótomo.

3' Osteotomía:

Es el objeto principal de la extracción quirúrgica, puede emplearse la fresa para reseca la tabla ósea externa, esta puede ser del # 5 al 8 de carburo.

El hueso debe irrigarse con suero fisiológico estéril para - evitar su recalentamiento.

Con la fresa se hacen puntos en la zona de la raíz y después se unen con un escoplo como en la (fig. 4)

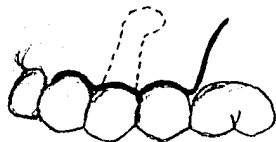


fig. 3

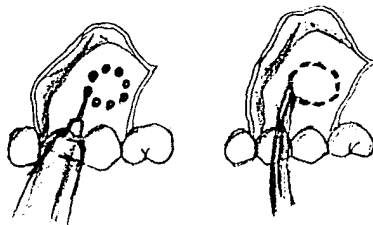


fig. 4

4) Extracción Propiamente dicha.

La extracción del diente o de sus raíces, después de eliminado el hueso puede realizarse con pinzas (fig. 5).

La supresión de la parte de la tabla externa facilita el primer movimiento de lateralidad la luxación y tracción están condicionados por la dirección de las raíces o disposición radicular.

Para la extracción de las raíces preferimos los elevadores: rectos para el maxilar superior y de bandera para la mandíbula.

5) Tratamiento de la Cavidad ósea:


Eliminando el órgano dentario, se debe prestar atención a la cavidad ósea. En el caso que existan lesiones óseas periapicales, éstas deben ser eliminadas. Esto se hace previo a un exámen radiológico.

Se hace una regularización de los bordes: esquirlas óseas, partículas de hueso deben ser eliminadas.

6) Sutura:

Después de la extracción del diente y tratamiento de la cavidad ósea, el colgajo debe ser vuelto a su sitio y mantenido en tal posición con sutura. Esta es una indicación importante. (fig. 6). El éxito de la operación puede verse malogrado por un colgajo desprendido, lo cual puede ocasionar su retracción indebida con los siguientes trastornos estéticos o la infección del alveolo, con dolor y supuración.

fig. 5 y 6



EXTRACCION POR SECCIONAMIENTO (ODONTOSECCION)

El método de la extracción dentaria por seccionamiento, consiste, como su nombre lo indica, en dividir previamente el diente antes de extraerlo. Esta división puede aplicarse a los dientes erupcionados o a los dientes retenidos. En este caso será con hiperementosis.

La odontosección puede realizarse como un coadyuvante de la operación a colgajo o llevarse a cabo sin el colgajo previo.

INDICACIONES DE LA EXTRACCION POR SECCIONAMIENTO.

El seccionamiento se aplica en dientes retenidos y erupcionados, naturalmente, los poseedores de más de una raíz, o con hiperementosis.

ESTUDIO RADIOGRAFICO PREVIO:

- El estudio radiográfico dará la base más seria para la aplicación del método.
- Porción de la corona. Será considerado el tamaño y la forma de la corona.
- Porción radicular: La forma, dirección y tamaño, largas finas, encurvadas con estrechamiento y la existencia de laceraciones y cementosis.

EXTRACCION DE MOLARES INFERIORES

Previa anestesia se precede a :

- a) Preparación del colgajo: sigue las mismas normas para la extracción con alveolectomía.
- b) Osteotomía: Puede ser realizada a escoplo ó fresa.
- c) Seccionamiento del molar. Nos valemos de un disco de carburo (fig. 7) que se aplica verticalmente en la porción media de la corona, calculando coincidir con el espacio interradicular (fig. 8). El disco debe ser humedecido durante el trabajo con un chorro de agua.

USO DE LA FRESA: Para completar el corte de la corona usar una fresa de fisura de carbúro, se dirige de bucal a lingual tratando de llegar al espacio interradicular (fig. 9).

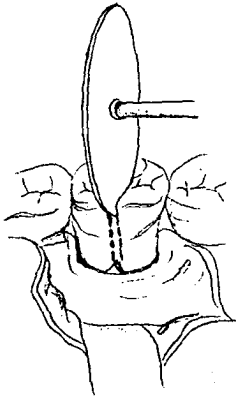


fig. 7

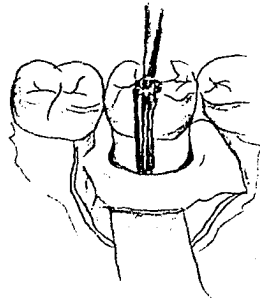


fig. 8-9

- d) Extracción propiamente dicha. Separados los elementos mesiales y distales, puede procederse a la eliminación de las raíces con forceps o elevadores. Para la extracción de la raíz mesial se usa un elevador recto, se introduce en pequeños movimientos giratorios de penetración, en el espacio anterior. Esta maniobra será muchas veces suficiente para luxar, hacia distal la raíz mesial, a expensas del espacio creado por la fresa.

Extracción de la raíz distal: Eliminada la entidad mesial se habrá simplificado la operación en un 75%. La raíz distal ofrece menos inconvenientes, pues puede ser abordada desde dos puntos distintos: El alveolo mesial deshabitado, o luxado de mesial a distal por el mismo procedimiento de la que fue eliminada la raíz anterior.

- e) Tratamiento de la cavidad ósea: Una vez eliminado el órgano dentario, se hace una regularización de los bordes esquilas óseas, y partículas de hueso. lavar con suero fisiológico.
- f) Sutura. Ya sea completo el colgajo o mínimo, está indicada la sutura.

EXTRACCION DE LOS MOLARES SUPERIORES.

- a) Preparación del colgajo. El colgajo se inicia en la lengüeta interdientaria anterior (fig. 10) pudiendo llegar a la lengüeta siguiente, hacia el lado mesial.
- b) Osteotomía. Puede realizarse a fresa o escoplo.
- c) Seccionamiento del molar. Con un disco de carburo se secciona la porción de la corona que posee esmalte (fig. 11, 11a, - 11b, 11c.) hasta nivel del cuello del diente (fig. 12, 12a, 12b) Por tratarse de un molar superior, debemos dividir el cuerpo dentario en tres elementos:
 - 1) mesiobucal.
 - 2) distobucal.
 - 3) palatino.

Esto se consigue con una fresa de fisura, dirigida perpendicularmente al plano del cuello dentario, llegando hasta el espacio interdentario, que separa cada una de las raíces.

- d) Extracción propiamente dicha. Las raíces pueden ser extraídas con un elevador recto (fig. 12, 13a, 13b, 13c.)

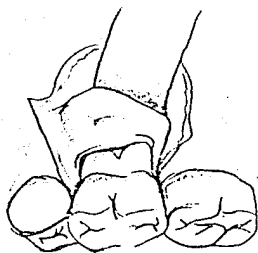


fig. 10

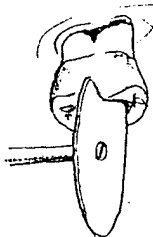


fig. 11



fig. 12 a, b

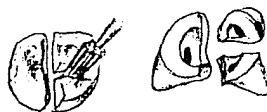

fig. 13 a, b, c

ESTA TESIS NO DEBE
SALIR DE LA BIBLIOTECA

Extracción de la raíz bucodistal:

Se coloca el elevador perpendicularmente en el espacio interdentario distal, lo más cerca posible del borde óseo (fig. 14, 14a, 14b) con pequeños movimientos oscilantes. Se dirige el mango del elevador hacia atrás y se luxa la raíz hacia abajo y afuera.

Extracción de la raíz mesiobucal:

Igual maniobra se practica para extraer esta raíz, se introduce el elevador en el espacio interradicular mesial dirigiendo el mango hacia adelante y se luxa; la raíz hacia atrás y hacia abajo (fig. 15, 15a, 15b).

Extracción de la raíz palatina:

Se coloca la hoja del instrumento, aplicandola contra la cara bucal de la raíz palatina, en el espacio periodontico. El elevador puede actuar como cuña, o como palanca como en la fig. 16, 16a.

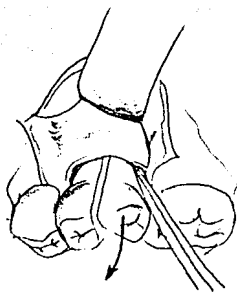


fig. 14

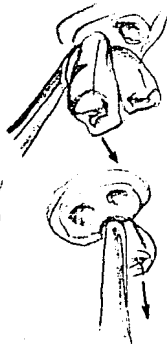

fig. 15

fig. 16

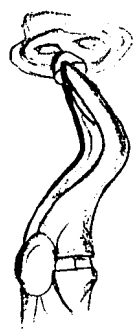

fig. 16 a.

COMPLICACIONES Y ACCIDENTES

En la exodoncia los accidentes por lo general son causados por el Cirujano Dentista afectando el diente que se va a extraer a los dientes vecinos o a los tejidos duros y blandos estos se pueden presentar durante la intervención o después de ella.

- INMEDIATOS: Son los que ocurren durante la intervención.
- MEDIATOS: Son los que ocurren después de la intervención.

Accidentes Inmediatos . Se dividen en tres grupos:

- 1) Accidentes relacionados con el diente que se va a extraer.
- 2) Accidentes relacionados con el maxilar o mandíbula.
- 3) Accidentes relacionados con los tejidos blandos.

1) Accidentes relacionados con el diente a extraer.:

- a) Fractura del diente que se va a extraer.
- b) Extracción del germen de la segunda dentición.
- c) Fractura o luxación de dientes vecinos u oponentes.
- d) Desalojamiento de obturaciones o aparatos protésicos.

2) Accidentes relacionados con el maxilar y mandíbula:

- a) Fractura del reborde alveolar.
- b) Fractura de la tuberosidad del maxilar.
- c) Lesiones articulares.
- d) Luxación de la mandíbula.
- d) Fractura de la mandíbula.
- f) Lesión o penetración a seno maxilar.

3) Accidentes relacionados con los tejidos blandos:

- a) Desprendimiento y desgarradura de la encía.
- b) Contusiones y heridas de labio, lengua, bóveda del paladar, piso de lengua etc.
- c) Enfisema.

Accidentes Post _Operatorios 0 Mediatos :

- 1) Lesión de troncos nerviosos.
- 2) Hematomas.
- 3) Alveolitis.
- 4) Hemorragía.
- 5) Dolor Post- Operatorio.
- 6) Edema
- 7) Osteomielitis.
- 8) Trastornos nerviosos, etc.

CONCLUSIONES

Durante el desarrollo de este tema hemos visto que, la dificultad de realizar una extracción con hiper cementosis no es tan simple como parece, ya que presenta ciertas dificultades, puesto que para ello es indispensable como recurso primordial la radiografía.

La radiografía muestra un papel importante en este caso ya que , con este método auxiliar, podemos tener una vista panorámica del caso a tratar , y dar un diagnóstico preciso.

Tomando en cuenta estas recomendaciones e indicaciones podemos realizar la extracción sin ninguna complicación.

B I B L I O G R A F I A

- 1.- Tratado de Patología Bucal
W. G. Shafer
Ed. Interamericana.
- 2.- Enfermedad Periodontal
Schluger
Ed. Paramericana
- 3.- Cirugía Bucal y Maxilofacial
Daniel M. Laskin
Ed. Panamericana.
- 4.- Cirugía Bucal
Archer.
- 5.- Cirugía Bucal
Guillermo A. Ries Centeno
Ed. "El Ateneo"
- 6.- Periodontología Clínica
Lindhe Jan
Ed. Panamericana, 3a. Edición.