

29
208

UNIVERSIDAD AUTONOMA DE MEXICO

FACULTAD DE ODONTOLOGIA

SEMINARIO DE TITULACION DE PROTESIS

CORONAS PARCIALES

LARA MORA ADRIANA ELIZABETH

Dr. Jorge Valdés O.

*Manzanilla
31 oct 89*

**TESIS CON
FOLIA DE ORIGEN**

1989



Universidad Nacional
Autónoma de México



UNAM – Dirección General de Bibliotecas Tesis Digitales Restricciones de uso

DERECHOS RESERVADOS © PROHIBIDA SU REPRODUCCIÓN TOTAL O PARCIAL

Todo el material contenido en esta tesis está protegido por la Ley Federal del Derecho de Autor (LFDA) de los Estados Unidos Mexicanos (México).

El uso de imágenes, fragmentos de videos, y demás material que sea objeto de protección de los derechos de autor, será exclusivamente para fines educativos e informativos y deberá citar la fuente donde la obtuvo mencionando el autor o autores. Cualquier uso distinto como el lucro, reproducción, edición o modificación, será perseguido y sancionado por el respectivo titular de los Derechos de Autor.

INDICE

I.-	Introducción	1
II-	Revisión Bibliografica	2
III	Diagnostico	3
IV	Instrumental	5
V.-	Retenedores Extracoronaes Parciales	7
VI.	Conclusiones	34
VII	Comentarios	35
VIII	Bibliografica	
IX.	Ilustraciones	

INTRODUCCION

Al realizar una prótesis parcial, muchos son los factores que deben de tomarse en cuenta para llevar a cabo dicho tratamiento y de las cuales dependerá el éxito o fracaso del mismo.

Es indispensable llevar a cabo un exámen completo de la boca que incluye el estado parodontal, la relación corona-raíz, la oclusión y la higiene bucal.

La prótesis parcial fija se divide en:

Intracoronarias

Extracoronarias

Intraradiculares

Dentro de los retenedores extracoronarios existen dos tipos de coronas, las totales y las parciales.

La corona parcial es la restauración que abarca dos, tres o más superficies, pero no todas las de un diente, las caras pueden ser, lingual, proximal y oclusal ó incisal.

Este tipo de preparación está indicado en dientes anteriores y posteriores sanos o con pequeñas caries proximal.

Lo importante en estas preparaciones es que se obtiene una máxima retención con el menor daño a la pulpa, y un desgaste mínimo del diente.

Se puede utilizar como retenedores de una prótesis fija o como restauraciones individuales.

Son totalmente estéticas por lo que pueden ser utilizadas en dientes anteriores o posteriores con gran éxito.

El objetivo de este trabajo es presentar las indicaciones de las coronas parciales y los pasos para realizar estas preparaciones así como el instrumental adecuado.

REVISION BIBLIOGRAFICA

La corona tres cuartos es un elemento de anclaje metálico que cubre las superficies proximales, la palatina, el borde oclusal. Esta corona ha sido elaborada ya con anterioridad a la invención del procedimiento del colado, pero su uso se ha generalizado después de la introducción de este procedimiento.

En Europa fué sobre todo A. HRUSKA quien la dió a conocer. La corona tres cuartos está indicada sobre todo en dientes que posean un núcleo de dentina importante, además de un diámetro vestibulopalatino lo más largo posible, superficies proximales largas.

Cuando se trata de puentes poco extensos se puede utilizar la corona 3/4 como medio de fijación, pero en prótesis de mayor amplitud su uso no es muy conveniente.

Sin embargo, la corona 3/4, utilizada en los casos en que su indicación sea correcta y preparada con esmero, constituye, un elemento de anclaje útil.

LEDNITZER, hizo unos trabajos donde hizo preparar dientes de acero, las cuales reproducían las distintas formas de preparación por ejemplo, para una corona 3/4, para una pinledge, para una media corona de Rank. A estos dientes se fijaron, mediante cemento de fosfato. En la prueba efectuada posteriormente para aflojar y retirar estos retenedores, la corona 3/4 se mostró más resistente que los otros retenedores.

Ha sido en particular ENGL quien se ha ocupado más de la corona 3/4 y a quien debemos las mejoras introducidas.

DIAGNOSTICO

Las coronas parciales son universales en su aplicación. Es posible aplicarla en la mayoría de los dientes anteriores y posteriores en ambas arcadas.

Este tipo de preparación desarrolla su retención a partir de las paredes externas del diente. Este diseño está representado por distintos tipos de coronas parciales que se usan de manera efectiva en prótesis fija.

Las preparaciones para coronas parciales se identifican por la proporción de estructura dentaria axial incluida. La preparación típica comprende tres de las cuatro caras axiales y por ésto se le denomina preparación 3/4. Este tipo de preparaciones pueden ser utilizadas como restauraciones fijas en dientes aislados o para pilares de puentes.

Con sus respectivas variaciones individuales, esta preparación está indicada para todo los tipos de dientes, tanto superiores como inferiores cuando:

Las caras proximal y lingual presentan únicamente una caries mínima.

Se necesita protección cuspídea.

Los márgenes de la preparación pueden terminarse en tejido dentario sano.

Es esencial o deseable una mínima exhibición del material por razones estéticas.

Por lo común, las preparaciones para coronas 3/4 incluyen el borde incisal o toda la cara oclusal y las superficies lingual y proximales hasta los ángulos vestibuloproximales. Gingivalmente

la preparación es paralela a la unión amelocementaria o bien a la cresta gingival.

Mientras brinda una forma de máxima retención y resistencia la preparación para la corona 3/4 conserva intacta la estructura dentaria ajustándose al contorno oclusal del diente y dejando el delicado tejido de la zona vestibular gingival.

Por razones estéticas, con este tipo preparación no suele extenderse la línea de terminación dentro del surco gingival porque su margen evita totalmente la cara vestibular.

CONTRAINDICACIONES

Cuando hay presencia de caries extensas, fracturas, erosión abrasión u otra deformidad coronaria, y cuando este comprometida la estética por algún motivo.

INSTRUMENTAL

Toda prótesis fija tiene dientes pilares para soportar sus retenedores. Estos últimos deben ubicarse dentro de los contornos normales del diente para preservar la correcta función y minimizar la carga oclusal sobre aquéllos. A menudo esto exige la eliminación de una importante cantidad de estructura dentaria intacta, para dar retención y rigidez a los retenedores.

La capacidad de eliminar estructura dentaria aumentó muchísimo por la introducción de las piezas de mano a turbina de alta velocidad. Estos elementos no sólo reducen el tiempo para preparar los pilares, sino también alivian sobremanera la molestia debida a la excesiva presión y vibración. Utilizando agua con la pieza de mano, se enfria la superficie de corte y disminuye así la irritación térmica de la pulpa. También se lubrica el instrumento cortante.

El instrumento se tomará en forma adecuada con una guía firme para no traumatizar el epitelio de surco, los otros dientes y tejidos bucales durante la preparación.

El verdadero corte se logra con instrumentos como fresas de carburo de tungsteno y piedras de diamante, para desgastar se cuenta con instrumentos de diamante de diversas rugosidades superficiales: gruesos, medianos, finos y ultrafinos. Los gruesos están diseñados para una rápida reducción dentaria y los de textura media para el tallado general. Los finos se utilizan sobre todo para refinar y terminar los márgenes gingivales, y los superfinos resultan excelentes para el púlido y terminado de las preparaciones.

En la actualidad se pueden obtener piedras de diamante de cualquier tamaño, forma y longitud que se desee. Deben seleccionarse

para que se adapten a las dimensiones y a la forma que se pretende dar a la superficie a tallar. Además, se diseñarán de modo que la pieza de mano se mantenga paralela al eje del diente cuando se preparan las zonas retentivas en lugar de inclinarlas de distintas maneras para lograr la angulación deseada.

La piedra en forma de rueda es adecuada para reducir superficies no retentivas, como los bordes incisales, las caras oclusales y los ángulos diedros. Las piedras ovoides se usan con frecuencia para reducir superficies oclusales no retentivas.

Las cilíndricas se pueden obtener sea con extremo liso o constante y son útiles para preparar paredes planas y hombros gingivales. Una piedra cónica es apropiada para la preparación de un bisel gingival, mientras que tanto una troncocónica con extremo esférico como una en forma de punta roma son excelentes para producir un plano inclinada gingival.

La técnica y los instrumentos para la preparación dentaria no bastan por sí solos. Su forma definitiva debe reflejar el objetivo funcional y el diseño.

RETENEDORES EXTRACORONALES PARCIALES

CORONA TRES CUARTOS ANTERIOR

Antes de iniciar cualquier preparación dentaria, debe determinarse con exactitud la forma del contorno, sobre todo de la cara labial y las proximales. Se extenderá a zonas de autoclisis, pero sin un despliegue exagerado de metal. Para evitar ésta visualización del metal indeseable, habrá que determinar desde labial la ubicación exacta de los márgenes labioproximales y el incisal. Este último no debe llevarse sobre la cara labial como para que sea visible. Tendrá que terminar en el ángulo donde convergen la cara labial y la incisal.

El borde gingival se ubica por debajo de la cresta del tejido gingival, siguiendo su curvatura.

PRINCIPIOS DE RETENCION

La preparación debe diseñarse para sostener al retenedor contra el desplazamiento vertical. En las prótesis fijas la retención no depende de los ángulos muertos, o cemento, sino por la adhesión friccional del retenedor a las paredes, surcos y orificios.

Las fuerzas oclusales verticales que actúen sobre la corona 3/4 darán resultantes horizontales. Por lo consiguiente, las fuerzas desplazantes rotarán la restauración para expulsarla de la cavidad. El volcamiento es hacia lingual y la rotación ocurre hacia mesiolingual o distolingual.

SURCOS PROXIMALES

8

Es posible determinar la dirección de incursión y ubicación de los surcos proximales en los modelos de diagnóstico. Para que los surcos proximales ejerzan su máxima resistencia al desplazamiento, es necesario ubicarlos de la manera siguiente:

1.-Serán paralelos a los dos tercios incisales de la cara vestibular.

2.-En su relación gingivoincisal serán casi paralelos.

3.-Su convergencia incisal no excedera más de 5 el paralelismo

La realización de los surcos proximales paralelos a los dos tercios incisales de la cara labial resulta en lo siguiente:

1.-Se conforma un retenedor que permite en forma automática que su margen labial se extienda a la zona de autoclisis.

2.-Permite que el retenedor cubra $3/4$ de la circunferencia del diente.

3.-Brinda surcos proximales comparativamente más largos, y por ello, más fuertes, que surcos paralelos al eje longitudinal de la corona.

PAREDES PROXIMALES

Deben hacerse el máximo esfuerzo por preparar las paredes proximales opuestas lo más cerca de un paralelismo posible. De todos modos la convergencia oscilará de los 2 y 5 grados, con relación a la vertical.

PASOS E INSTRUMENTACION DE LA PREPARACION

El primer paso en la preparación de las caras proximales es comparativamente simple, esto se hará con cuidado de no lastimar

el diente adyacente y se logrará por alguno de los métodos siguientes:

- 1.- Separar los dientes en forma mecánica.
- 2.- Colocar una banda de acero para matriz.
- 3.- Usar una piedra de diamante o fresa fina, en punta.

La manera más simple y cómoda de hacer cortes proximales es usar una piedra de diamante muy fina de forma troncocónica de punta aguda. Se ubica por lingual del punto de contacto, alejada por lo menos en la medida del propio espesor respecto del área de contacto. Se le trabaja hacia labial, para cortar el diente.

El propósito del primer corte es eliminar el área de contacto.

Cortes proximales cuidadosos mantendrán la forma labial normal del diente sin un despliegue innecesario de metal. Fig.1 y Fig.2.

SURCOS INCISALES DE REFUERZO

Se prepara un bisel o plano labiolingual y se ubica en dirección mesiodistal para unir las dos zonas proximales talladas. El margen labial de este bisel se ubica de manera que el metal no sea visible desde labial a través del esmalte. El ángulo del plano hacia labiolingual será de unos 45 grados respecto del eje longitudinal. El propósito del plano inclinado es brindar a la porción incisal del diente un volumen adecuado, de alrededor de 1mm de espesor.

Las ruedas de diamante o las fresas de cono invertido pueden servir para efectuar este corte. Fig.3

PREPARACION LINGUAL

La reducción de la cara lingual suele hacerse en dos etapas. La primera comprende la remoción del esmalte de la cara lingual en

una profundidad mínima de 0.5mm. desde la cresta del cíngulo al margen lingual del plano incisal. Durante la reducción lingual se verá que en el incisivo central superior la superficie es cóncava hacia incisogingival y mesiodistal, pero en el canino constará de dos planos que se elevan y se encuentran en la cresta lingual central. Fig.4 y Fig.5

La segunda fase de la preparación lingual consiste en la reducción del esmalte lingual ubicado entre la cresta del cíngulo y la cresta de la encía.

El instrumento utilizado es la piedra de diamante cilíndrica troncocónica pequeña.

SURCO INCISAL

Se forma con dos planos muy definidos uno labial y otro lingual, que se encuentran en ángulo recto o ligeramente agudo. El fondo del surco se encuentra en dentina justo hacia lingual. La pared labial del surco incisal tendrá dos veces la longitud de la lingual. El surco incisal será paralelo al contorno general del borde incisal labial. En los incisivos central y lateral, el surco incisal se extiende hacia mesiodistal en una curva continua

En el canino, los surcos se elevan desde mesial y distal y se funden en la cúspide. Al iniciar el surco incisal, se ubica una fresa de diamante de cono invertido pequeña en el centro del plano incisal, en tal posición que la base del cono de la piedra o fresa se dirija hacia lingual y sus lados lo hagan hacia la lámina labial de esmalte. A la piedra en acción se mueve de mesial a distal; en forma gradual corta un surco en V. Después de grabar el surco hasta la profundidad deseada con el instrumento de cortante, los planos labial y lingual deben terminarse con discos

de papel fino. Fig.6

SURCOS PROXIMALES AXIALES

Como los surcos proximales proporcionan la retención principal de la restauración coronaria parcial, es imprescindible que estén bien preparados y que se les ubique en forma correcta concomitante al eje de la preparación. Se prepara la corona parcial para que se deslice desde el área gingival del diente en dirección incisal. Tal vía de inserción elimina la inclusión de cualquier parte de la cara labial del esmalte. Los mejores resultados se obtienen cuando los surcos proximales son paralelos a los 2/3 incisales de la cara vestibular del diente. La porción profunda del surco debe ubicarse en dentina. Los surcos proximales se ubican así para permitir que el retenedor rodee 3/4 de la circunferencia del diente. Cuando ambos surcos son paralelos a los 2/3 incisales de la cara vestibular también deben ser paralelos entre sí. Su convergencia a incisal no debe exceder los 5 grados. El surco proximal se inicia en el fondo del surco incisal, a mitad del camino en sentido labiolingual al plano incisal. Se orienta hacia labiolingual en forma que termine en la cresta del tejido gingival o ligeramente por debajo. Se comienza con una piedra de diamante troncocónica, fina ofresa, ubicada a mitad de camino por su longitud y se penetra en la estructura dentaria todo su diámetro. Si fuera favorable se extiende el surco en dirección gingival haciéndolo más superficial al aproximarse al tejido gingival, sin llegar a formarse un escalón definido. Las paredes labiales se alisan con cinceles rectos o con piedras troncocónicas muy finas para pulir o discos de papel. Durante la conformación del plano de la pared labial, se tendrá cuidado de no extender los bordes cavosuperficiales labiales.

Fig.7.

Algunos clínicos prefieren terminar el surco en un escalón definido en el borde gingival, para lograr así una cresta de metal más fuerte en el retenedor colado terminado. Esta ventaja mecánica es desvirtuada, por la proximidad resultante del colado del metal a la pulpa y la necesidad de cortar mayor cantidad de estructura dentaria.

La decisión del tipo de surco a preparar es influida por:

- 1.-Tamaño labiolingual del diente.
- 2.-Presencia y extensión de caries proximales.
- 3.-Presencia y extensión de restauraciones viejas.
- 4.-Necesidad de procurar espacio en el retenedor para un rompe fuerzas (de precisión o no) si la corona 3/4 forma parte de un puente.

PREPARACION DEL MARGEN CERVICAL

El tallado de una corona parcial termina por debajo de la cresta de la encía en un bisel. En la preparación de este bisel, se tratará de no lesionar el tejido gingival.

Con una piedra de diamante troncocónica fina (de punta redonda), se ubica en el surco proximal y se mueve con lentitud hasta el otro, ida y vuelta, hasta lograr el bisel. El diamante deberá mantenerse paralelo a los surcos proximales mientras se prepara el bisel. Fig.8,y fig.9.

La ventaja de usar aunque sea un bisel fino consiste en brindar un borde definido para el patrón de cera y el colado, eliminando al mismo tiempo el corte excesivo de estructura dentaria. Fig.10, Fig.11, Fig.12 y Fig. 13.

CORONAS 3/4 POSTERIORES
CORONA PARCIAL POSTERIOR

El desplazamiento de un retenedor de puente en un sentido o-
puesto a su línea de inserción es resistido por:

- 1.-El cemento que retiene al pilar en su lugar.
- 2.-Un ajuste aceptable del colado.
- 3.-Paredes axiales lo más paralelos posibles (2 a 5 grados de
convergencia).

La retención mecánica en las coronas parcial y totales poste-
riores se obtienen sobre todo por las tensiones internas genera-
das entre las paredes axiales externas en la dentina de la prepa-
ción y las caras internas del retenedor de metal cuando la res-
tauración esté cementada.

El retenedor parcial posterior no difiere en mucho del ante-
rior, pues los principios de su retención y preparación son simi-
lares. En las coronas anteriores, los surcos proximales se ubican
paralelos a los 2/3 incisales de la cara vestibular, pero en los
dientes posteriores son paralelos al eje longitudinal del diente.

En los retenedores parciales posteriores, las dos caras proxi-
males, la oclusal y la lingual de todos los dientes son afectadas
con excepción de los molares inferiores. En éstos, la inclinación
natural exigirá demasiado corte de las caras linguales para in-
cluirlas .

Al preparar al diente para una corona parcial, se ubican los
surcos proximales en la unión del tercio vestibular y el medio,
con lo cual:

- 1.- Dentro del colado quedarán incluidos 3/4 de la circunfe-
rencia del diente.

2.- El borde proximal de la cavidad se extenderá bastante a vestibular como para quedar incluido en un área de autoclisis.

3.- Los surcos estarán hacia vestibular de la cima de la cresta de la papila interdental, esto permite mayor longitud.

Se emplea el surco en V en los dientes de corte redondo en su sección transversal, las modificaciones proximales en forma de caja se emplea cuando los dientes tienen forma de paralelogramo.

La caja como modificación se indica en las siguientes condiciones:

1.- Si hay caries proximal en el diente pilar.

2.- Si en el retenedor se ubicará la hembra de un dispositivo semirígido.

3.- Si la restauración, incrustación o amalgama debió eliminarse.

4.- Si los dientes son cortos o medianos.

INDICACIONES

Aunque la corona parcial posterior puede aplicarse en la mayoría de los dientes posteriores con cantidad suficiente de estructura dentaria, su uso se indica de modo principal en aquéllos con vitalidad pulpar.

Las ventajas son:

1.- La preparación es conservadora.

2.- Puede limitarse al esmalte en particular.

3.- Los surcos retentivos suelen estar distantes de la pulpa.

4.- La restauración posee retención mecánica suficiente.

Donde exista caries, es conveniente que el odontólogo la elimine primero para determinar su extensión y decidir qué diseño

habrá de aplicar.

FORMA DE CONTORNO

Como en la preparación se hallan comprendidas todas las caras menos la vestibular, la forma de contorno normal en los dientes posteriores superiores lleva los márgenes vestibulares hasta esta misma cara. El margen gingival se prepara por debajo de la cresta del tejido blando, dentro del surco gingival. La ubicación del margen oclusal varía con el tipo de preparación. En premolar o molar superior sin caries o con vitalidad pulpar y que no va a ser pilar de puente, sino como restauración individual, se excluyen las cúspides vestibulares. El margen ocluso-vestibular se extiende de un surco próximal al otro en una línea curva que deja intactas al máximo las cúspides correspondientes. Si se usa la corona parcial como pilar de puente, es más común incluir las cúspides vestibulares en la preparación.

PASOS PARA LA PREPARACION

DIENTES SUPERIORES POSTERIORES

La diferencia en la preparación de un premolar y un molar superior es mínima. Para simplificar, se describirá la de un premolar.

CORTES PROXIMALES

Deben tomarse las mismas precauciones descritas en la preparación de un diente anterior. Los cortes pueden hacerse con un disco de una sola luz o con fresa o piedra de diamante troncocónica, fina y larga. A ésta se la coloca sobre la cara lingual del pre-

molar alejada del punto de contacto en su mismo espesor. Con alta velocidad se lleva el corte de lingual a vestibular. El mismo corte se hace en la superficie opuesta.

En una vista desde vestibular, se ve la inclinación ligera hacia gingival de los cortes, estos últimos terminan en la papila interdental o ligeramente por debajo. Si fuera paralelos al eje longitudinal del diente, la anatomía vestibular del diente preparado se alteraría una cantidad de metal superflua. Fig.15.

Fig.16 y Fig.17.

REDUCCION OCLUSAL

Si el diente preparado se destinara como pilar para un puente, toda la cara oclusal debe quedar comprendida en la preparación. Con piedra de diamante o con fresa de fisura troncocónica, se hace un corte de una cara proximal a la otra, a profundidad de 1.5 a 2 mm, con preservación de la cúspide vestibular.

En el molar superior, el surco oclusal se corta siguiendo en forma similar a una preparación MOD para incrustación. Con piedra de diamante se reduce toda la cara oclusal, pero la forma anatómica general se mantiene. La reducción será uniforme y se conservarán las pendientes de las cúspides vestibulares y linguales.

Fig.18

En un molar superior, la dirección distovestibular del surco lingual y la dirección y tamaño oblicuo deben conservarse en el diente preparado. Las vertientes de las cúspides ayudan a crear la forma de resistencia.

SURCOS PROXIMALES

Los surcos de retención proximales se hacen paralelos al eje

longitudinal del diente, uno en mesial, otro en distal y hacia vestibular. Se tratará en todo lo posible de mantener los surcos paralelos. Los premolares y molares poseen una pared gingival bien definida.

Los surcos se ubican hacia el tercio vestibular, de éste modo se abarca mayor cantidad de estructura dentaria por la parte interna del retenedor, para resistir cualquier tendencia al desplazamiento lingual. Fig.19.

Para preparar el surco se utiliza una fresa de fisura estriada troncocónica de diamante paralelo al eje longitudinal del diente, entre el tercio vestibular y el medio, y se continua hacia gingival por debajo de la cresta interdientaria con relación al surco gingival. El surco proximal llegara hasta dentina en su extremo oclusal.

Después del corte inicial, a la superficie vestibular del surco se le desliza desde el ángulo interno hacia vestibular, de modo que los márgenes vestibulares queden en zonas de autoclisis. Esto se hace con piedra de diamante troncocónica superfina. Fig. 20.

Estas paredes deben terminarse con discos de papel finos. Se tendrá cuidado de no crear retenciones. La pared lingual del surco puede acabarse en cualquiera de estas tres formas:

- 1.- Dejarla cóncava.
- 2.- Redondearla hacia lingual para eliminar el ángulo agudo, el surco tendrá forma triangular, que podrá acentuarse con cincel
- 3.- Puede desplazarse hacia lingual para cambiar la forma en V por la de caja, esta modificación incrementa el volumen de metal y la pared lingual aumenta las cualidades retentivas de la prepa-

ración. Fig.21.

Es conveniente biselar el ángulo cavo superficial de la pared gingival del esmalte en unos 60 grados con respecto del plano horizontal.

Dicho paso se efectuó con el recortador del margen gingival.

Este bisel elimina los prismas adamantinos sin soporte y se continúa y confunde con el bisel gingival que después se establecerá en torno de la pared lingual.

REDUCCION LINGUAL

La superficie lingual se reducirá mejor con una piedra de diamante troncocónica pequeña o fresa. No se intentará quitar todo el esmalte, sólo se eliminará lo suficiente para que la preparación sea ligeramente convergente en sentido gingivoclusal, en este momento no habrá que llevar la preparación axial por debajo de la cresta del tejido gingival.

BISEL GINGIVAL

A ésta altura conviene examinar todas las superficies axiales para determinar si existen retenciones y estimar la proporción de convergencia oclusal necesaria en esas paredes para establecer la trayectoria de inserción. El paso final es tallar el bisel terminal en el área gingival. Se emplea piedra de diamante de punta redondeada, que se coloca paralela a la superficie axial y se lleve desde un surco proximal al otro, terminando en el surco gingival, por debajo de la cresta. Este bisel se continúa y confunde con el bisel de la pared adamantina gingival de los surcos proximales, creado anteriormente.

RETOQUE FINAL

El paso final de la preparación consiste en retocar todas las paredes axiales y la oclusal para eliminar cualquier ángulo aguzado o retención. Todos los rayados ocasionados por las fresas o los diamantes gruesos deben alisarse con punta de diamante superfina. Se puede emplear disco de papel suave. Fig.22.

MODIFICACIONES DE LAS CORONAS PARCIALES POSTERIORES

CORONAS INFERIORES

En el molar inferior se incluye la pared vestibular en la preparación, en lugar de la lingual. Esto es por la anatomía, así como la posición del diente en la arcada. La inclinación del molar inferior es tal que requeriría amplia remoción dentaria para incluir la cara lingual en la cavidad.

Los pasos para la preparación de un molar inferior son iguales que en el superior. Cuando se hacen cortes proximales en un molar inferior, se efectúan de vestibular a lingual, a objeto de lograr una convergencia hacia vestibular en lugar de lingual, como los superiores. Los surcos proximales de los molares se ubican entre el tercio medio y lingual. Las cúspides linguales pueden quedar intactas si la restauración no va emplearse pilar de puente. En caso contrario, deberán protegerse de la misma manera que las vestibulares superiores. Fig.23.

PREMOLARES INFERIORES

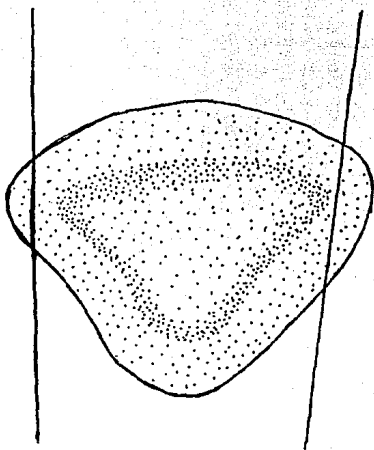
En la preparación de los molares inferiores para coronas parciales son necesarias ciertas modificaciones. Los principios

básicos de retención y resistencia, así como los pasos de la preparación e instrumentación, son los mismos que para los dientes posteriores superiores. Es importante, sin embargo, que la cúspide vestibular de los premolares sea la cúspide impactante por excelencia.

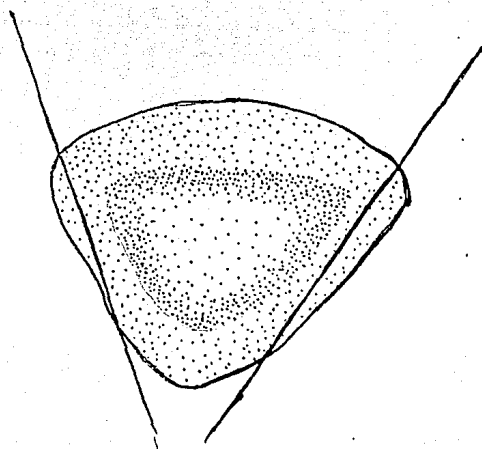
Si se prepara igual que un premolar superior, la cúspide vestibular maxilar chocaría contra la unión de metal y el diente (en oclusión céntrica). Para evitarlo, se prepara un escalón a la cúspide vestibular de los premolares inferiores. Este recubrimiento significa un paso adicional en la preparación: la reducción de la porción vestibulooclusal de la cúspide vestibular. La extensión en que ese escalón vestibular se lleve hacia gingival depende del tipo de oclusión, tamaño de la cúspides y profundidad de los surcos (resalto vertical), así como el tamaño del premolar inferior. Dicho escalón , por lo tanto la retención y resistencia al desplazamiento de la restauración. Fig.24 y Fig.25.

Fig. 1.

Angulación incorrecta y correcta del corte proximal.



INCORRECTA



CORRECTA

Fig. 2.

Cantidad de esmalte eliminada en el corte proximal inicial

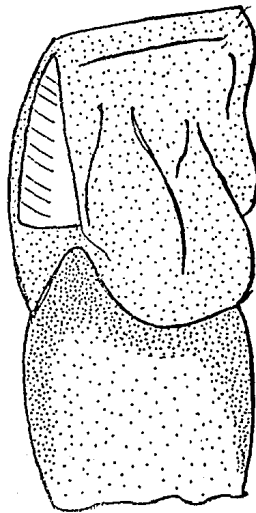
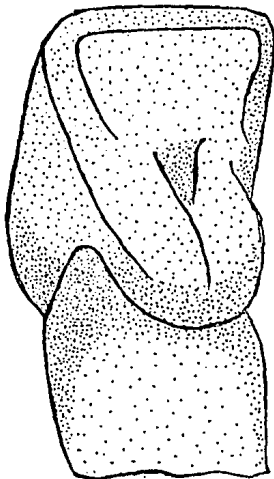
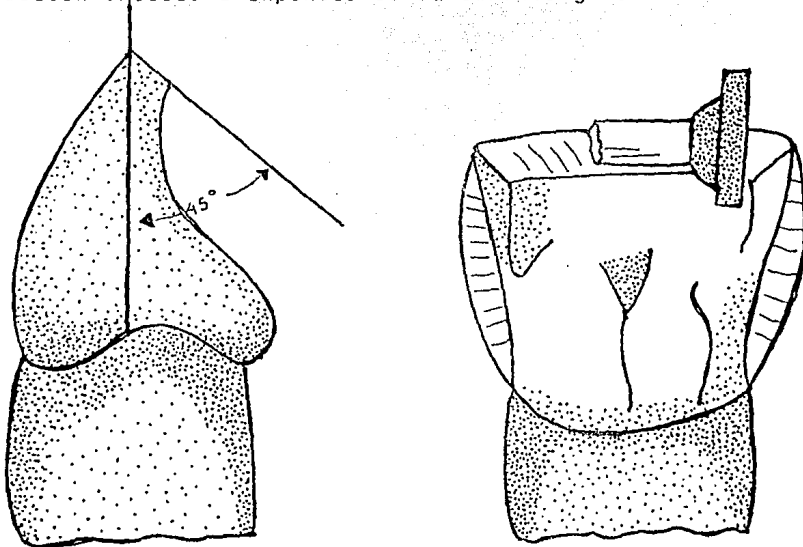
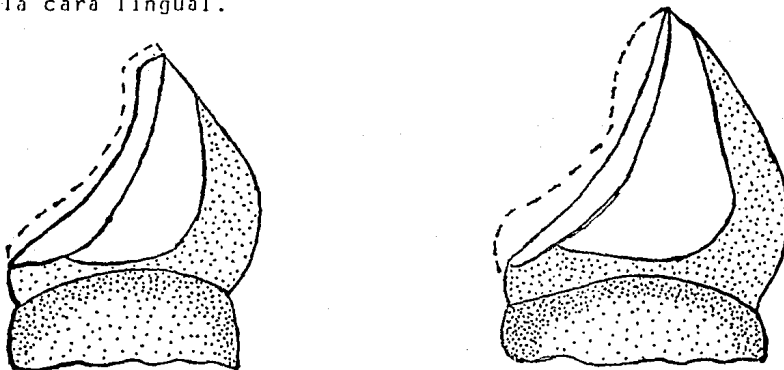


Fig. 3.

Reducción incisal a expensas de la cara lingual.

Fig. 4.

Cantidades correcta e incorrecta de remoción de esmalte de la cara lingual.



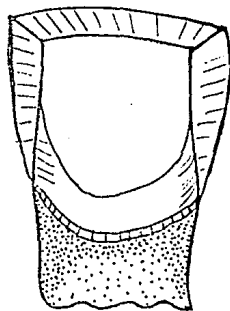
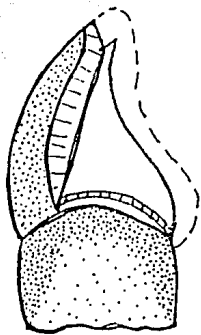
CORRECTA

INCORRECTA

FIG. 5.

Vista lingual de dientes preparados para corona 3/4

Incisivo central superior.



Canino superior.

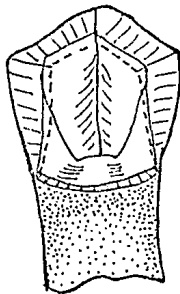
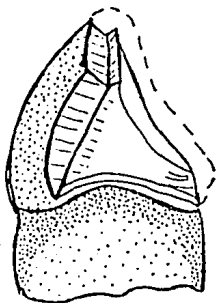
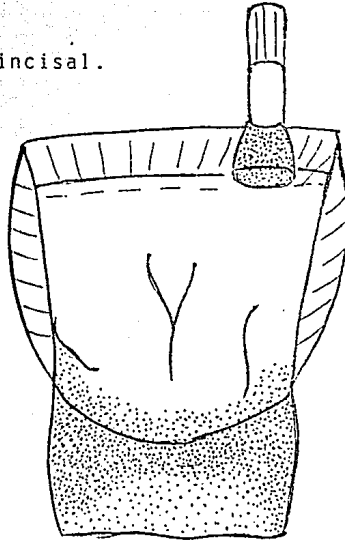


Fig. 6.

Realización del surco incisal.

Fig. 7.

Surcos axiales con el cingulo en su misma trayectoria de inserción.

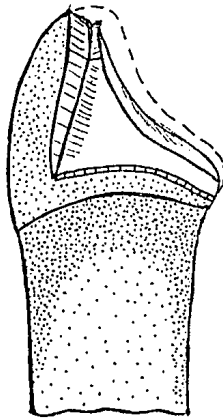
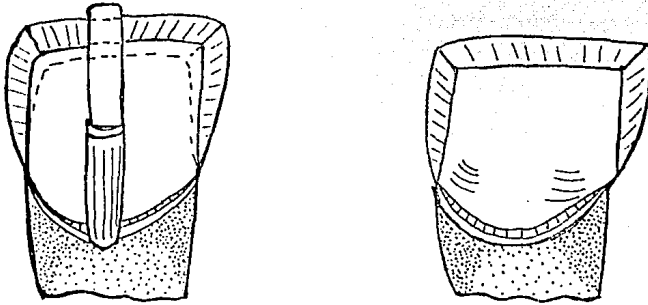


Fig. 8.

Preparación y bisel terminado en el plano cervical del incisivo central superior.

Fig. 9.

Area triangular de esmalte removida con fresa o piedra tronco-cónica

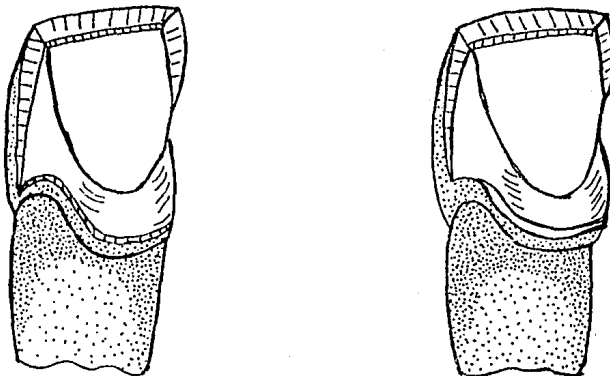
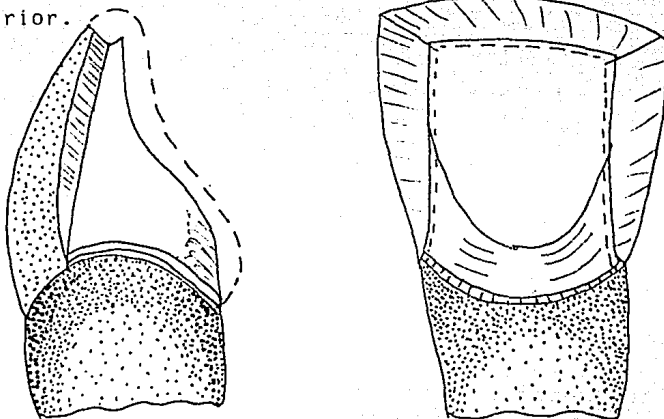


Fig. 10.

Preparación para corona 3/4 terminada en un incisivo central superior.

Fig. 11

Modificación con caja proximal en lugar de surco axial.

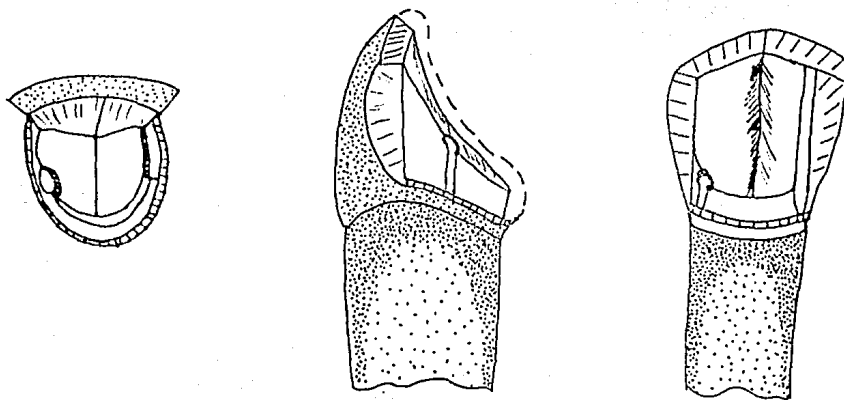


Fig. 12 Fig. 13.

Surcos suplementarios y llaves para mayor retención.

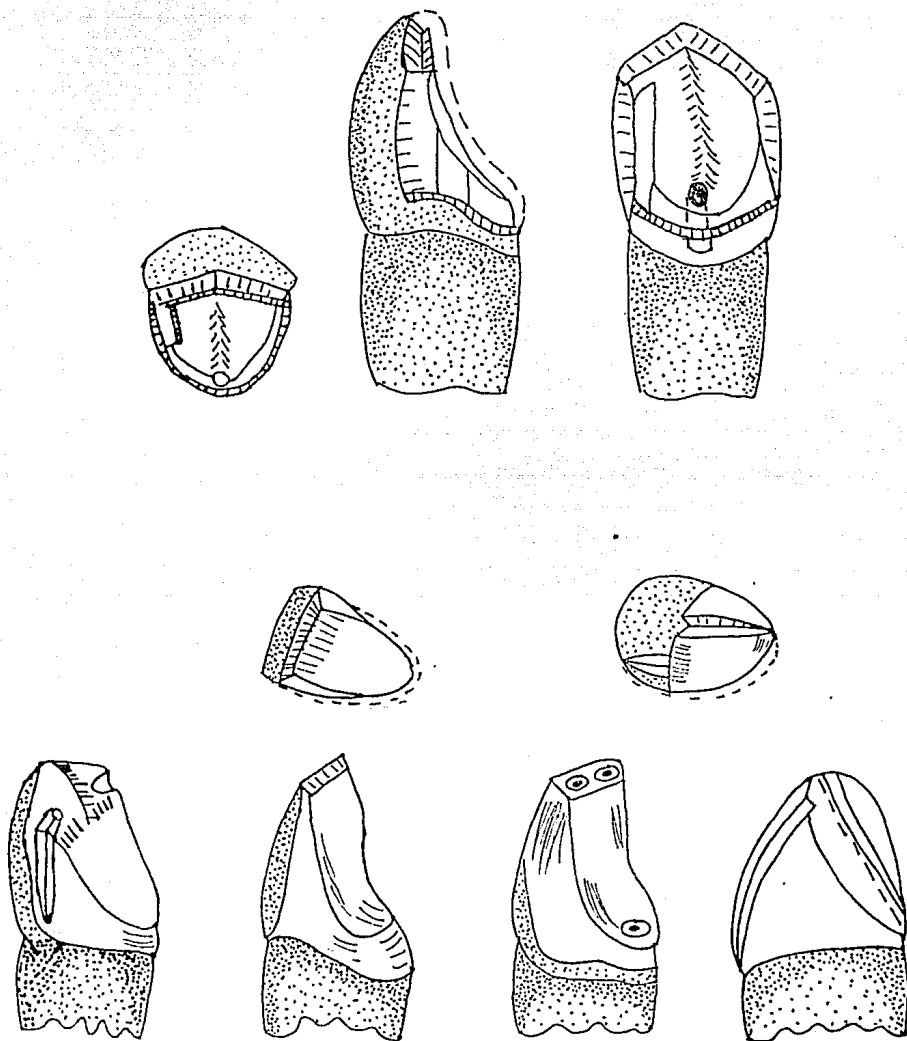


Fig. 14.

Orientación de los surcos axiales en dientes anteriores y posteriores preparados para coronas 3/4.

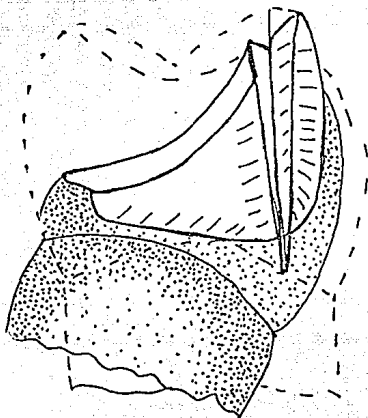


Fig. 15.

Reducción proximal para coronas 3/4 posteriores.

Realizadas con disco de corte de una sola luz.

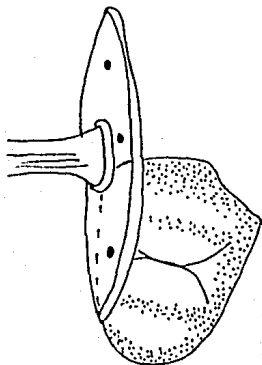


Fig. 16.

Reducción proximal realizada con una piedra de diamante
larga y fina.

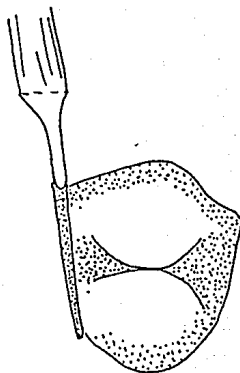


FIG. 17.

Durante la reducción proximal se cuidará de no exhibir una
cantidad exagerada de metal.

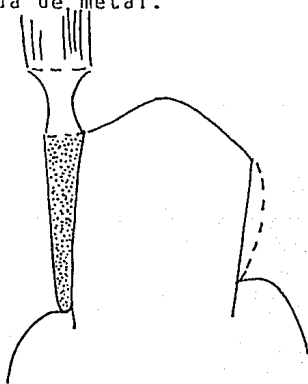


Fig. 18 Se procura por todos los medios de conservar la cúspide vestibular del diente durante la preparación.

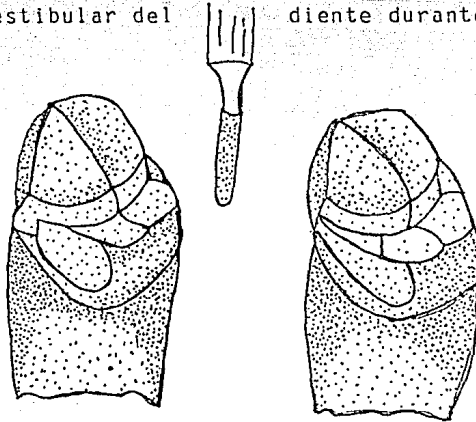


Fig. 19.

Preparación conservadora para corona 3/4 en un molar superior.

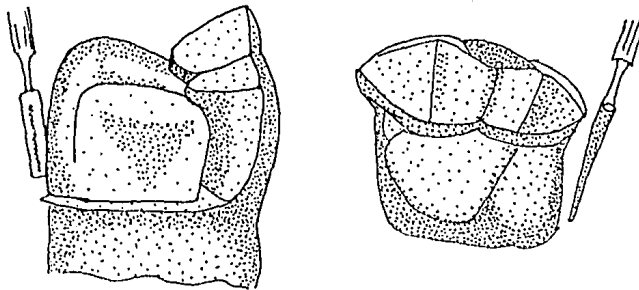
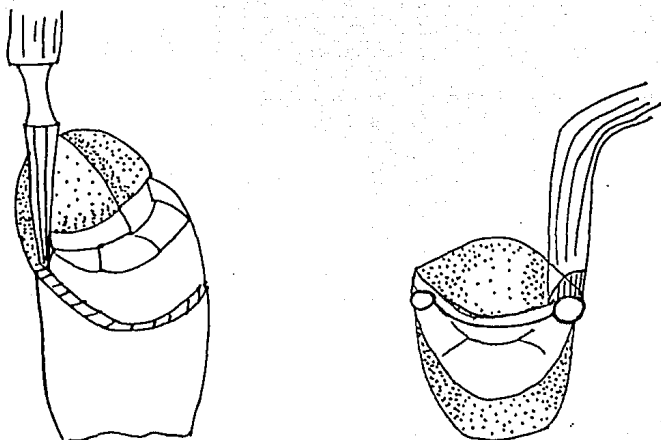


Fig. 20.

Surcos lo más paralelos entre si.

Fig. 21

La pared lingual del surco puede terminarse en cualquiera de estas tres formas.

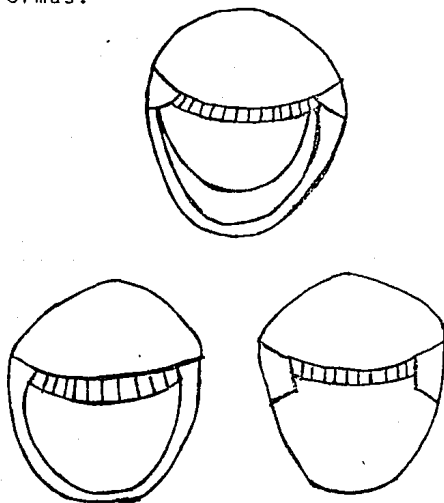


Fig. 22.

La instrumentación para preparar el margen gingival puede variar, pero es preferible el tipo de plano inclinado.

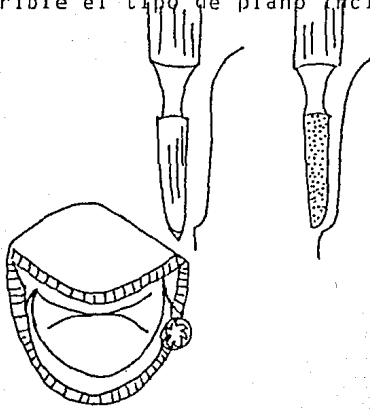


Fig. 23.

Preparación para corona parcial en molar inferior, con las cúspides linguales protegidas.

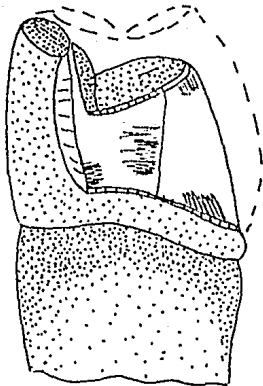


Fig. 24.

La cúspide vestibular del diente restaurado se protege con un recubrimiento metálico.

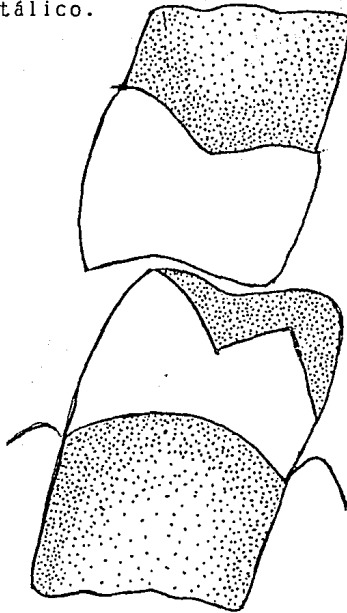
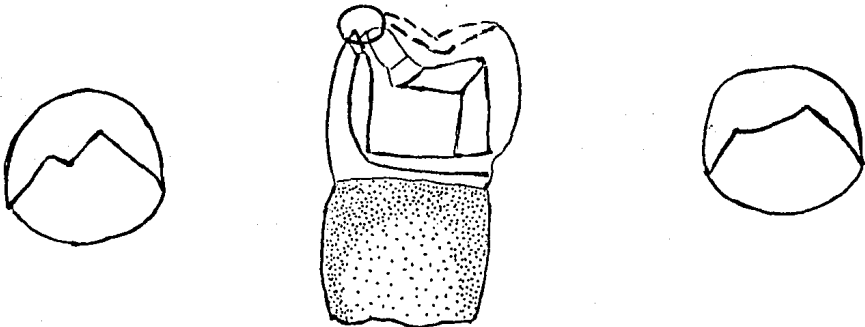


Fig. 25.

La preparación vestibular incrementa la forma de resistencia y retención.



C O N C L U S I O N E S

La base para realizar un buen tratamiento protesico es hacer un buen diagnóstico. Para tener éxito en Prótesis Fija hay que tener en cuenta muchos factores, como son el estado parodontal, la relación corona-raíz, la higiene del paciente, de la cual dependera el fracaso o éxito de nuestro tratamiento.

Es importante para el odontólogo tener claramente los conceptos generales del tipo de preparaciones y la aplicación de cada una de ellas, así como sus indicaciones, para los dientes que van a servir como soporte, cuidando siempre la estética.

El diagnóstico oportuno y el tratamiento a seguir en cada caso en particular, es con la finalidad de lograr un estado óptimo de salud y prolongar de esta manera la permanencia de los organos dentarios para el mejor funcionamiento masticatorio.

COMENTARIOS

Este trabajo lo realice con la finalidad de presentar los re--tenedores extracoronales parciales.

Se presenta detalladamente paso por paso la realización de las coronas 3/4, en dientes anteriores y posteriores, así como los instrumentos que se pueden utilizar para cada corte.

Este tema me intereso porque algunas veces hacemos desgastes de dientes innecesariamente, y con este tipo de preparaciones los desgastes son mínimos, pero siempre hay que tomar en cuenta las indicaciones y contraindicaciones para cada corona, y tendremos más posibilidades de éxito en nuestro tratamiento.

BIBLIOGRAFIA

Atlas de Prótesis Parcial Fija

Beaudreau, David E.

Editorial Panamericana

1978

Capítulo 4 Pags. 87 a la 97.

Tratado General de Odonto-Estomatología

Hähpl, Karl

Editorial Alhambra, S.A.

1959

Tomo IV Pags. 244 a la 250

Prótesis de Coronas y Puentes

Myers, George E.

Editorial Labor, S.A.

Sexta Edición

1981

Capítulo 4 Pags. 43 a la 47.

Teoría y Práctica de la Prostodoncia Fija

Tylman, Stanley D.

Editorial Inter-Médica

Septima Edición

1981

Capítulo 6 Pags. 170 a la 188

Theory and practice of crown and fixed partial prosthodontics
(bridge)

Tylman, Stanley D.

The C.V Mosby Company

Sixth Edition

1970

Chapter 17 Pags. 285 a la 288.

ILUSTRACIONES

Fig.1.- Angulación incorrecta y correcta del corte proximal	21
Fig.2.- Cantidad de esmalte eliminada en el corte proximal	21
Fig.3.- Reducción incisal a expensas de la cara lingual	22
Fig.4.- Cantidades correcta e incorrecta de remoción de esmalte de la cara lingual.	22
Fig.5.- Vista lingual de dientes preparados para corona 3/4	23
Fig.6.- Realización del surco incisal	24
Fig.7.- Surcos Axiales	24
Fig.8.- Preparación del bisel en un incisivo central	25
Fig.9.- Area triangular de esmalte removida	25
Fig.10- Preparación para corona 3/4 en un incisivo central	26
Fig.11- Modificación con caja proximal	26
Fig.12- Surcos suplementarios	27
Fig.13- Surcos suplementarios y llaves para mayor retención	27
Fig.14- Orientación de los surcos axiales	28
Fig.15- Reducción proximal para coronas 3/4 posteriores	28
Fig.16- Reducción proximal	29
Fig.17- Reducción proximal con fresa de diamante	29
Fig.18- Esquema de la preparación para corona 3/4 cuidando la cúspide vestibular	30
Fig.19- Preparación para corona 3/4 en un molar superior	30
Fig.20- Surcos paralelos entre sí	31
Fig.21- Pared lingual del surco	31
Fig.22- Instrumentación para preparar el margen gingival	32
Fig.23- Preparación para corona 3/4 en un molar inferior	32
Fig.24- Cúspide vestibular del diente restaurado	33
Fig.25- Preparación vestibular en un molar inferior	33