

11209  
2 ej 41

UNIVERSIDAD NACIONAL AUTONOMA DE MEXICO

FACULTAD DE MEDICINA


DIVISION DE ESTUDIOS DE POSGRADO

HERNIAS DIAFRAGMATICAS TRAUMATICAS

T E S I S

QUE PARA OBTENER LA ESPECIALIDAD DE

CIRUJANO GENERAL



REALIZO

NORBERTO G. LAZARILLO MORALES  
HOSPITAL GENERAL "10. DE OCTUBRE"  
I. S. S. S. T. E.  
MEXICO, D. F.  
1986.

*R. Oropeza*  
DR. RAMON OROPEZA MARTINEZ  
PROFESOR JEFE DEL CURSO Y  
DIRECTOR DE TESIS

DR. ALEJANDRO TORT MTLZ.  
JEFE DEL SERVICIO DE  
CIRUGIA GENERAL



Universidad Nacional  
Autónoma de México

Dirección General de Bibliotecas de la UNAM

**Biblioteca Central**



**UNAM – Dirección General de Bibliotecas**  
**Tesis Digitales**  
**Restricciones de uso**

**DERECHOS RESERVADOS ©**  
**PROHIBIDA SU REPRODUCCIÓN TOTAL O PARCIAL**

Todo el material contenido en esta tesis esta protegido por la Ley Federal del Derecho de Autor (LFDA) de los Estados Unidos Mexicanos (México).

El uso de imágenes, fragmentos de videos, y demás material que sea objeto de protección de los derechos de autor, será exclusivamente para fines educativos e informativos y deberá citar la fuente donde la obtuvo mencionando el autor o autores. Cualquier uso distinto como el lucro, reproducción, edición o modificación, será perseguido y sancionado por el respectivo titular de los Derechos de Autor.

## I N D I C E

DEDICATORIAS .....	I
INTRODUCCION.....	1
ANTECEDENTE.....	3
MATERIAL Y METODOS.....	9
RESULTADOS.....	15
DISCUSION.....	20
CONCLUSIONES.....	30
BIBLIOGRAFIA.....	34

## I N T R O D U C C I O N

La hernia diafragmática traumática es una entidad nosológica que relativamente se ve poco en Hospitales donde se hace poca cirugía de trauma. Es así que nuestra casuística es escasa, por lo que he decidido una revisión del tema, y presentar seis casos que considero representativos del padecimiento en todos sus aspectos, desde el diagnóstico hasta el tratamiento y evolución en general.

Aunque es poco frecuente como menciono, esta patología no deja de ser interesante por ello mismo. Tanto lo es que debido a diagnósticos inoportunos y errores del Cirujano muchos de éstos pacientes sufren complicaciones agudas que en ocasiones llevan al paciente a la muerte.

De la misma manera, y en virtud de la importancia que reviste el tema, me he propuesto hacer esta revisión que lleva como fin detallar principalmente los aspectos diagnósticos y terapéuticos utilizados, sin dejar de revisar someramente los datos anatomopatológicos más frecuentes.

Revisando la literatura, se lleva a pensar que este padecimiento, aunque poco frecuente en nuestro medio hospitalario, va aumentando su incidencia en relación a los factores que la producen, sobre todo en lo que se refiere al problema contuso, por el aumento de accidentes automovilísticos así como a la violencia existente actualmente.

Nuestro Hospital no es un Hospital de trauma, por lo que los casos vistos en su tiempo de funcionamiento son muy pocos y por lo mismo nuestra experiencia en estos casos es muy escasa aunque el deseo de conocerla es muy grande, por lo que hago esta revisión del tema para sacar de la experiencia de otros autores, su destreza, conocer sus resultados y hacer aplicativos a nuestro medio sus recomendaciones para el manejo de esta interesante patología campo interesante del Cirujano General.

Los casos recopilados lo fueron de dos unidades hospitalarias, y aunque escasos, ayudan en gran forma para que el Cirujano se dé cuenta del problema a que se enfrenta y tratar de comprobar de la mejor manera posible, que el padecimiento no ha sido obviado y posteriormente se complique.

Finalmente, en esta revisión busco encontrar el vacío perdido en mi residencia, en mi entrenamiento de cirugía en relación a este problema y mitigar a la vez, en la sabiduría de otros autores la sed de aprendizaje que busco para llenar este hueco que en mi entrenamiento ha quedado.

## A N T E C E D E N T E S

En la historia de las hernias diafragmáticas podemos considerar las siguiente fechas y personas según la literatura:

Fue ambrosio Paré a quién se le atribuye la descripción por primera vez de una hernia diafragmática traumática, allá por 1575, posteriormente Riverius describió en 1679 una hernia diafragmática de tipo congénita, en 1829 Berceard propone el término de eventración diafragmática (muy controvertida), posteriormente en 1853 Boudith buscó los casos reportados de hernias diafragmáticas, hallando sólo 88; Riolfi en 1896 y Walker en 1889 efectuaron tratamiento operatorio de estas hernias, aunque sin éxito, cosa que sí logró L. Heidenhain en un niño con una hernia congénita por medio de una laparotomía.

## ANATOMIA

El diafragma es una estructura músculo-tendinosa en forma de cúpula móvil que separa el abdomen del tórax, es más ancha en sentido transversal que anteroposterior, tiene una porción periférica carnosa y una central o aponeurótica (centro frénico); se inserta anteriormente en la base del apéndice xifoide por dos lengüetas ventrales, lateralmente en la cara interna de las 6 costillas inferiores y posteriormente se inserta en los arcos del cuadrado de los lomos, parte superior del psoas y cara anterior de columna vertebral (1a., 2a. y 3a. vértebral lumbares) mediante -

dos pilares.

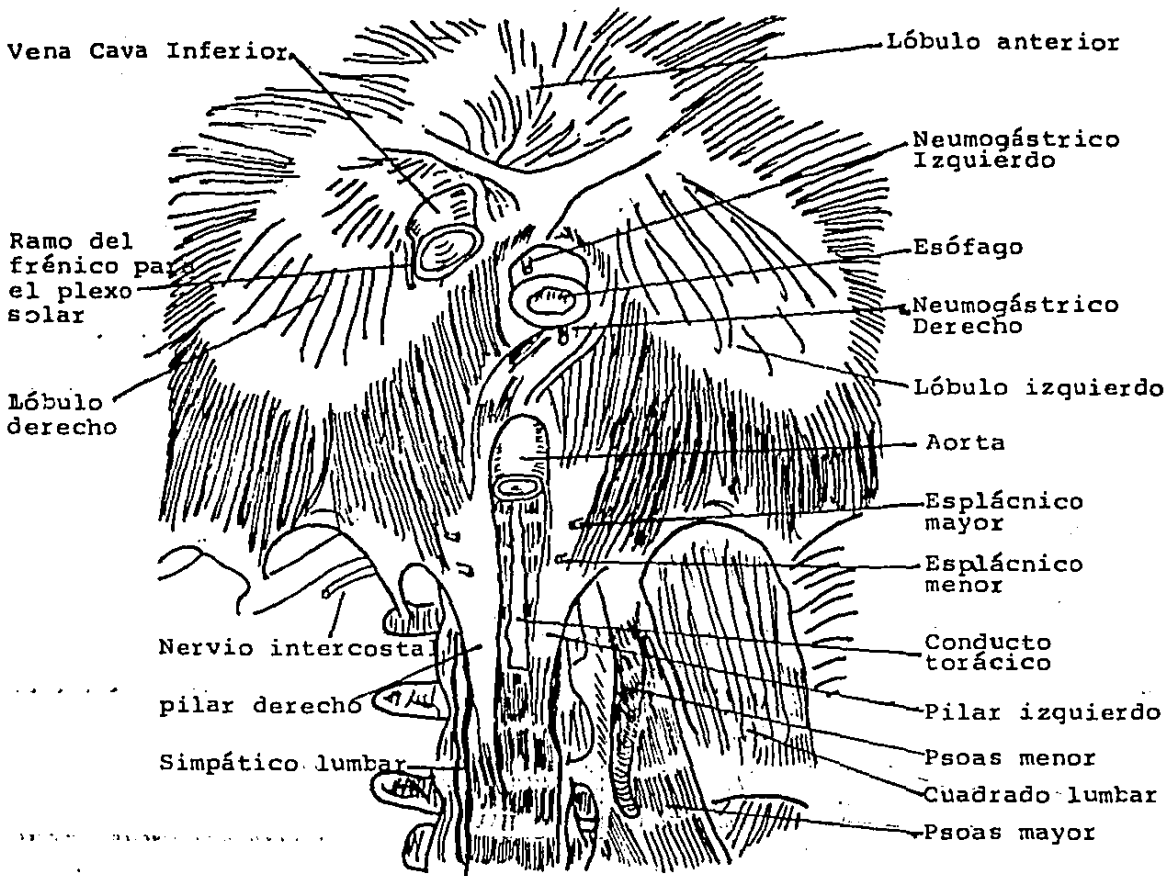
El diafragma tiene varios orificios, importantes en si cada uno de ellos y son: (figuras 1 y 2 )

- 1.- Orificio aórtico: está posterior y a nivel de la 12a. vértebra dorsal, donde se continúa el tejido retroperitoneal con el mediastino, a través de este orificio pasa la arteria aorta, la vena ácigos y el conducto torácico.
- 2.- Orificio de la vena cava inferior (VCI): a nivel de la 8a. y 9a. vértebras dorsales y un poco a la derecha del hiato esofágico en la porción tendinosa, por aquí pasan la VCI y ramos del nervio frénico.
- 3.- Hiato esofágico: está anterior y a la izquierda a nivel de la 10a. vértebra dorsal separado del hiato aórtico que está detrás por el pilar derecho del diafragma, y a nivel del cual el fondo de saco pleural está relacionado con la grasa perirenal. Por aquí pasan el esófago y los nervios vagos.

La irrigación arterial del diafragma está dado por las diafragmáticas inferiores, mediastínicas posteriores y anteriores, las intercostales inferiores así como ramos terminales de la mamaria interna.

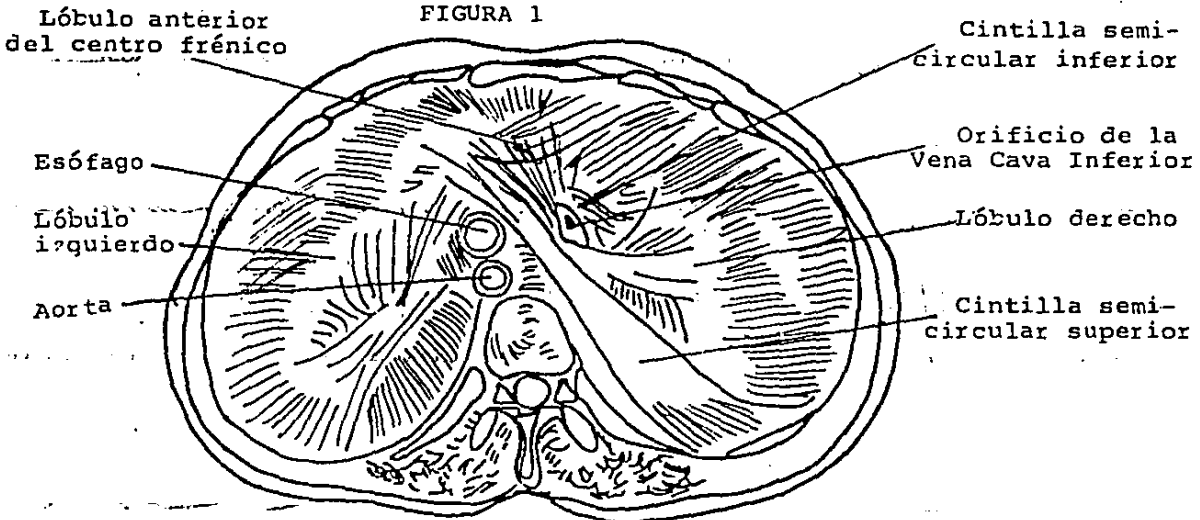
El drenaje venoso se dirige a las venas mamarias interna y a la vena cava inferior.

Los linfáticos se anastomosan con los de la pleura y del peritoneo, terminan en los ganglios mediastínicos.



DIAFRAGMA VISTO POR LA CARA INFERIOR

FIGURA 1



DIAFRAGMA VISTO POR LA CARA SUPERIOR

FIGURA 2



Los nervios vienen sucesivamente de las 6 últimas intercostales y de los frénicos derecho e izquierdo, que inervan respectivamente a cada hemidiafragma; también existen ramos procedentes del esplácnico mayor. (fig. 3).

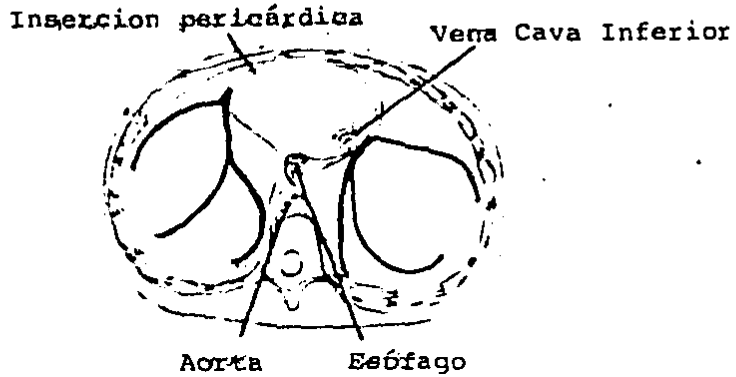
El diafragma se relaciona en su cara superior con : mediastino anterior y posterior, y las regiones pleuropulmonares derecha e izquierda, el seno costodiafragmático y la pleura.

En su cara inferior se relaciona intraperitonealmente con el hígado, estómago, bazo y ángul esplénico del colon, por detrás se relaciona con las cápsulas suprarrenales y polos renales; los pilares están en contacto con el páncreas, duodeno, vasos pancreáticos y renales y ganglios semilunares.

#### EMBRIOLOGIA

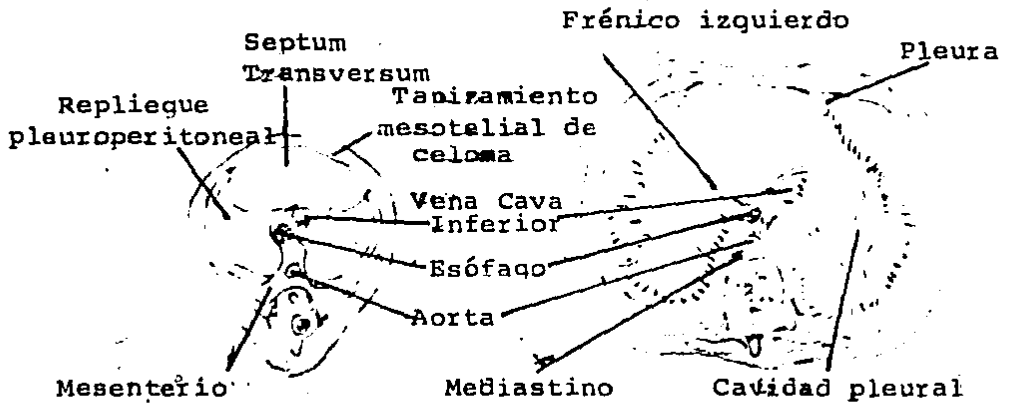
El diafragma se forma de la siguiente manera: (figura 4 )

El septum transversum (formado en la 3a. semana del desarrollo, separa la cavidad pericárdica del resto de la cavidad orgánica embrionaria) que está en la región cervical, en la pared ventral crece en dirección dorsal y se traslada hacia abajo en unión de las otras partes que formarán el diafragma, hasta su posición normal alrededor de la 8a. semana; los pliegues pleuroperitoneales, originados a cada lado de las paredes laterales (donde las venas cardinales se contornean para penetrar en el seno venoso del corazón) se extienden medial y algo caudalmente uniéndose al septum transversum y al mesenterio dorsal, completando así el de--



INERVACION DEL DIAFRAGMA

FIGURA 3



FORMACION DEL DIAFRAGMA

FIGURA 4

sarrollo del diafragma alrededor de la 7a. semana, cerrándose al go antes el canal pleuroperitoneal derecho que el izquierdo. Finalmente, tejido muscular estriado derivado principalmente del 4o. miotomo cervical invade el septum transversum y extiende a través de la capa membranosa para formar el diafragma muscular. En la parte cervical, el septum transversum está inervado por la 3a., 4a., y 5a. raíces cervicales, las cuales se unen para formar el nervio frénico, que baja junto con el diafragma hasta su posición normal.

#### FUNCION

El diafragma es una estructura que separa el compartimiento abdominal del torácico, es el principal músculo de la ventilación, al contraer sus fibras se produce la inspiración; al relajarse ayuda a elevar las costillas, proyectando al esternón hacia delante, aumentando el diámetro anteroposterior y transversal del tórax y al disminuir su curvatura comprime las vísceras abdominales interviniendo en la defecación, micción, vómito y en el trabajo de parto.

#### TIPOS DE HERNIAS DE DIAFRAGMA

Como se mencionó, en el diafragma existen varios orificios, a través de los cuales se puede producir una hernia, que según HEDBLÖM la define como la evisceración transfragmática del contenido abdominal dentro del tórax, pudiendo clasificarse tanto de su modo de formación en adquiridas y congénitas, como de su modo

de producción en cerradas y penetrantes, o a través del orificio del cual toman su nombre; y son las siguientes: (Fig. 5).

I.- Congénitas (a través de agujeros embrionarios):

1.- Posterolateral, a través del canal pleuroperitoneal o foramen de Bochdaleck.

2.- En la línea media anterior, o en cada lado entre el origen costal y esternal a través del agujero de Morgagni.

II.- Adquiridas no traumáticas:

3.- Posterior, a través del hiato esofágico (75% de todas las hernias diafragmáticas).

4.- A través del hiato aórtico (raro).

III.- Adquiridas traumáticas:

5.- Eventración, en que el defecto es por lesión nerviosa (puede ser congénita o adquirida).

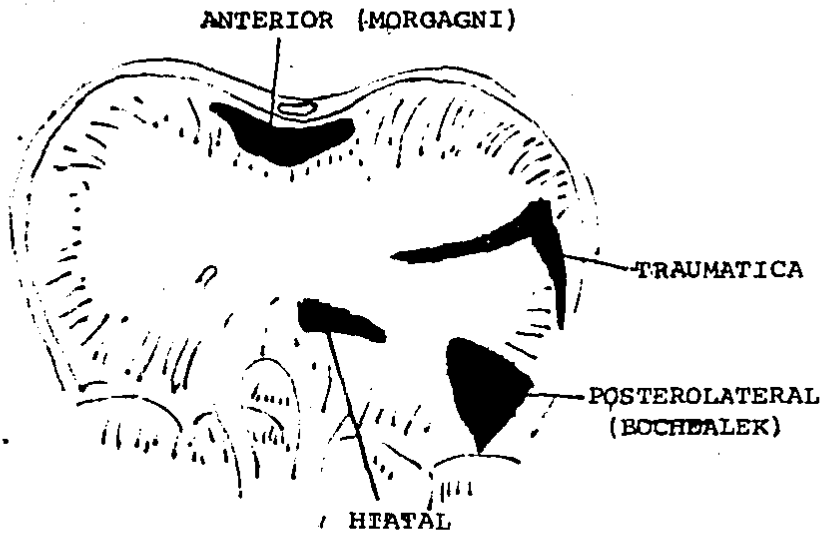
6.- Hernia traumática contusa o penetrante.

#### HERNIA DIAFRAGMATICA TRAUMATICA

Existen varios reportes en la literatura donde se habla sobre las hernias traumáticas del diafragma, aunque son reportes de instituciones especializadas, por lo que su caústica es alta, y dan datos sobre el diagnóstico, tratamiento y lesiones asociadas, así como la mortalidad, de allí se sacan los siguientes datos:

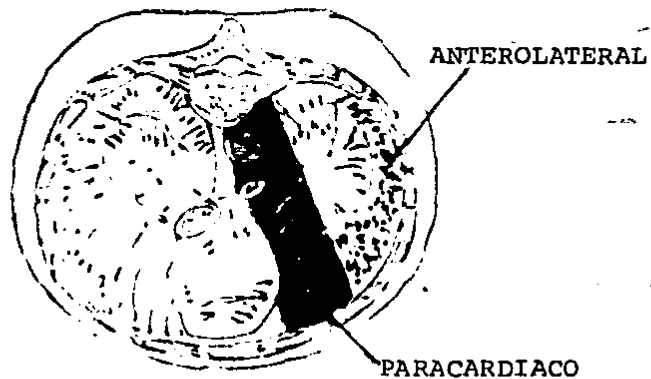
La etiología puede ser por:

1.- Heridas penetrantes, ya sean por arma blanca, proyectil de



TIPOS DE HERNIAS EN EL DIAFRAGMA

FIGURA 5



LOCALIZACIONES HABITUALES DE LAS  
RUPTURAS TRAUMATICAS DEL DIAFRAGMA

FIGURA 6

arma de fuego u objetos punzocortantes.

2.- Contusión intensa, genralmente con afectación de la porción tendinosa del diafragma.

3.- Desaceleraciones, por aumento súbito de presión abdominal.

El desgarró del diafragma se mantiene abierto por:

- La presión negativa de la cavidad pleural, y

- Adherencias entre órgano herniado y pleura.

Aunque el desgarró puede producirse inmediatamente posterior a la lesión, la hernia puede desarrollarse tiempo después y como consecuencia de un acto físico o esfuerzo importante aumentando el desgarró herniándose las visceras abdominales.

La ruptura puede ocurrir en aporximadamente 4-5% de los pacientes con trauma cerrado o penetrante y muchas veces es enmascara da por lesiones asociadas, que ocurren en el 95% de los casos.

Los mecanismos de producción, según Couraud son: (figura 6)

1.- Por desgarró, originándose de un mecanismo de cizallamiento, entre dos extremos costales fracturados.

2.- Por enclavamiento, por penetración costal en diafragma.

3.- Por estallido, por hiperpresión abdominal o por modificación del diámetro del diafragma.

La menor frecuencia de rupturas del lado derecho se explica por: su mayor resistencia mecánica, la acción protectora del hígado que actúa como "buffer" y por la forma de su cara inferior, obliqua, que desvía las visceras abdominales en su ascenso hacia el

hemidiafragma izquierdo.

Este tipo de hernias son consideradas como una emergencia, principalmente por el riesgo de complicación u obstrucción, estrangulación y perforación, ya que se considera que aproximadamente en el 90% de hernias diafragmáticas complicadas, su origen fue de tipo traumáticas; de ahí la necesidad de su pronto diagnóstico.

#### MATERIAL Y METODOS

Se revisan los expedientes de pacientes atendidos en el hospital general "10. de Octubre", en los años 1983, 1984 y 1985, -- con el diagnóstico de hernia diafragmática traumática, el cual fue posterior a un traumatismo de cualquier tipo, ya sea lesión penetrante por proyectil de arma de fuego, arma blanca ó lesión contusa cerrada. Se eliminaron los casos con el expediente --- incompleto, así como pacientes con lesión diafragmática pero -- sin herniación visceral a cavidad torácica ó pacientes con hernia diafragmática en que la causa de la misma lo fue de etiología diferente a el trauma ya mencionado.

Se hace esta revisión con el objeto de valorar las diferentes -- presentaciones del problema, así como los parámetros utilizados para su diagnóstico y tratamiento, además de las complicaciones, lesiones asociadas y evolución clínica, comparándolas con los -

reportes encontrados en la literatura mundial en los últimos cinco años.

Se encontraron 5 casos de pacientes cuyo diagnóstico de egreso fue el de hernia diafragmática traumática, así como un caso de eventración diafragmática, cuya etiología en este caso fue adquirida posterior a un trauma cerrado abdominal, con otras lesiones asociadas en algunos de ellos.

De los 6 casos, hubieron 4 hombres y 2 mujeres, con edades de 12, 23, 33, 42, 46 y 50 años (m:34.3 años); la causa fue de tipo contuso cerrada en 3 de ellos (accidente automovilístico, 2 se encontraban manejando y uno como pasajero.); y debido a lesiones penetrantes en otros 3 pacientes, en 2 varones por proyectil de arma de fuego y en una mujer por arma blanca (cuchillo).

A todos los pacientes se les estudio lo más posible anteriormente a la intervención quirúrgica (que se efectuó en todos ellos) para corroborar el diagnóstico y excluir patología que pudiera estar enmascarando el proceso ó en los casos agudos, que pudieran contraindicar la intervención quirúrgica; Todos los diagnósticos se corroboraron a la exploración quirúrgica.

En los casos agudos, el diagnóstico se efectuó en el lapso máximo de 8 hrs. (los casos agudos fueron : 2 por lesiones penetrantes y uno de tipo contuso, una mujer y dos hombres respectivamente) posterior a sufrir el trauma, requiriendo intervención quirúrgica inmediata por datos de irritación peritoneal; en otros 3 pacientes, el diagnóstico fue tardío y el lapso en que se



efectuó lo fue a los 8 meses en dos de ellos y al año seis meses en otro, posterior al trauma recibido.

Para el diagnóstico se efectuaron sólo métodos, radiológicos simples y con medio de contraste en 2 de ellos, en los otros 4 el diagnóstico se efectuó sólo con estudios radiológicos simples; dos pacientes con problema agudo requirieron punción abdominal para valoración de sangrado intraperitoneal agudo.

Se incluye un caso que aunque no hubo desgarró diafragmático lo fue posterior a sufrir un trauma al viajar como pasajero en un automóvil, el resto de pacientes sí presentaba desgarró en el diafragma con herniación a través del mismo de alguna estructura intraperitoneal.

Todos los datos anteriores se han resumido en el cuadro I, para relacionar sexo, edad, modo de diagnóstico así como tiempo para el mismo y causa de la lesión diafragmática.

Caso	Edad	Sexo	l	Diagnóstico	Causa	Tiempo Dx.
1	50 a.	M	Sí	Rx. C/bario	+	8 hrs.
2	23 a.	M	Sí	Rx. simple	++	4 hrs.
3	42 a.	F	Sí	Rx. simple	+++	4 hrs.
4	33 a.	F	Sí	Rx. simple	+	18 meses
5	46 a.	M	Sí	Rx. C/bario	++	8 meses
6	12 a.	M	No.	Rx. simple	+	8 meses

- l: Presencia de desgarró diafragmático
- +: Contusa cerrada
- ++: Proyectil de arma de fuego
- +++ : Arma blanca (cuchillo)

#### CUADRO I

## PRESENTACION DE CASOS:

### CASO I.-

Masculino de 50 años, el cual es traído al Servicio de Urgencias Adultos posterior a sufrir accidente automovilístico al ir manejando, se encuentra quejumbroso aunque sin cooperar adecuadamente ni responder a preguntas correctamente, inquieto, edad igual a la cronológica, signos vitales estables, leves datos de insuficiencia respiratoria, escoriaciones leves en diferentes partes de cara y herida en pierna izquierda. El abdomen es doloroso, blando, peristalsis disminuída, rebote dudoso en hipocondrios. Se olvidaba anotar que existía crepitación a nivel costoesternal izquierdo en parte baja.

La radiografía simple mostró elevación importante de hemidiafragma izquierdo con elevación de asas intestinales y cámara gástrica corroborado en la toma de bario, además de fractura del 6o. arco costal izquierdo; No se pudieron visualizar las fracturas costoesternales.

Se efectuó laparatomía exploradora a las 8 hrs. de llegado al Servicio, en que se mejoraron sus condiciones generales y se consiguió sangre para reposición.

La evolución posterior fue tórpida, irregular, con picos febriles; se colocó sonda pleural izquierda, la cual se retiró a los 5 días; el paciente permanecía intubado, extubándose a los 4 días postcirugía, reintubándose nuevamente a las 8 hrs. posteriormente por mal manejo de secreciones. Permaneció en mal estado gene-

ral, presentando paro respiratorio al 7o. día postcirugía, del cual salió con apoyo médico; con datos de septicemia, presenta para cardiorespiratorio al 8o. día postcirugía, irreversible a maniobras de reanimación.

#### CASO II.-

Masculino de 23 años, sufre lesión por proyectil de arma de fuego en abdomen a nivel de hipocondrio izquierdo, penetrando a cavidad abdominal, por lo que se efectuó laparatomía exploradora una vez que estuvo en condiciones de ser intervenido. El paciente se quejaba de dolor abdominal así como datos de shock, sólo se le tomaron Rx. simples en que no parecía haber lesión agregada torácica, salvo pequeño borramiento del seno costofrénico izquierdo. No. parecía haber derrame. No había sangrado gastrointestinal macroscópico en la sonda nasogástrica.

La evolución posterior fue irregular, aunque posteriormente se estabilizó, el sello de agua de pleura izquierda se retiró al 4o. día postcirugía, sin compromiso, el paciente egresó al 10o. día postcirugía.

#### CASO III.-

Femenino de 42 años, la cual sufre herida cortante en ambos hipocondrios con cuchillo, por lo que es traída al Servicio de Urgencias; se refiere sólo con dolor a nivel de ambas heridas, así como abdominal difuso y especialmente al toser, no refiere dificultad respiratoria, a la E. F. se encuentra campos pulmonares

con hipoventilacion basal izquierda aunque no estertores ni ruidos agregados, abdomen con herida en hipocondrio derecho que solo afecta tejido subcutáneo, de 3 cms; en hipocondrio izquierdo se encuentra herida de 5 a 6 cms. con salida de piplón a través de la misma, los Rx. no mostraron patología importante aparente, se decide laparotomia explorado pensando en lesión esplénica. La evlución posterior fue adecuada, egresando posteriormente a los 9 días postcirugía.

#### CASO IV.-

Femenino de 33 años, la cual fue valorada en la consulta externa de cirugía, por presentar dolor abdominal epigástrico, sin relación a otras anomalias, asi como molestias vagas respiratorias que aumentaban al esfuerzo, el dolor abdominal se extendia a hipocondrio izquierdo y a dorso. Se le tomó Rx. simple de abdomen y tórax en la que se encontró un asa en cavidad pleural izquierda, por encima de hemidiafragma izquierdo, se corroró a la exploración física dorborigmos en tórax izquierdo, asi como pérdida del claro pulmonar.

Tiene el antecedente de haber sufrido accidente automovilístico, sin secuelas aparentes 18 meses antes.

Se efectúa toracotomía, dejándole sello de agua postcirugia, la evolucion posterior fue adecuada, retirándole el sello de agua y egresando sin problemas.

## CASO VI:-

Masculino de 12 años, el cual sufre accidente automovilístico al ir de pasajero, es visto en Urgencias donde le encontraron datos de irritación peritoneal y sangrado abdominal corroborado con punción abdominal, por lo que se somete a laparatomía exploradora, encontrando solamente lesión esplénica por lo que efectuaron esplenectomía, la evolución posterior fue adecuada, por lo que se egresó; en la Consulta Externa, el paciente estuvo aparentemente asintomático por espacio de 6 meses, posteriormente presentaba datos de insuficiencia respiratoria leve, principalmente al esfuerzo, 15 días antes de su intervención quirúrgica, presenta tos emetizante en accesos, productiva, expectoración y halina, - diaforesis e hipertemia no cuantificada, manejado médicamente -- sin mejoría, se toma Rx. de tórax encontrando velamiento de base derecha de hemitórax, manejado como proceso neumático, ya que la E. F. los datos eran de matidez en base de hemitórax derecho, sin ruidos ventilatorios, el paciente no mejora, posteriormente en nuevos Rx., A.P. y laterales, se hace el diagnóstico de eventración; por lo que se decide someterlo a toracotomía para reparar el defecto el cual se lleva a cabo sin complicaciones.

La evolución posterior fue satisfactoria, egresando el paciente a los 5 días postcirugía.

## RESULTADOS

Los resultados de los casos presentados se encaminan a valorar -

los siguientes parámetros:

- 1.- Tipo de incisión
- 2.- Lado afectado del diafragma.
- 3.- Organó herniado.
- 4.- Lesiones asociadas.
- 5.- Evolución clínica.
- 6.- Complicaciones, y.
- 7.- Mortalidad.

1.- El tipo de incisión varió dependiendo de si el padecimiento fue agudo ó crónico, ya que en los casos agudos la vía de entrada fue a través de una laprotomía abdominal media, para valorar lesiones asociadas, y en uno de los casos, el diagnóstico de ingreso fue otra lesión. En los casos crónicos la vía de abordaje fue torácica, a través de una incisión posterolateral a nivel de 7o. espacio intercostal. Esto se efectuó tomando en cuenta que probablemente existían múltiples adherencias torácicas que dificultarían el acceso a través del abdomen.

El material utilizado siempre fue de tipo inabsorbible en una ocasión fue prolene del No. 0 y el resto utilizó seda también del No. 0.

2.- El lado afectado en los cinco casos con desgarró del diafragma lo fue el lado izquierdo, como se menciona en el modo de producción anteriormente mencionado en antecedentes siendo éste el más frecuente, sólo en el paciente con eventración el lado afec-

tado fue el derecho, probablemente por la presión que produjo el hígado durante el trauma, que afectó probablemente a los nervios diafragmáticos.

3.- La estructura herniada a través del desgarró lo fue, según - los casos:

Caso I.- Estómago e intestino delgado, a través de un desgarró aproximado 12 cms. que abarcaba ambos hemitórax, con desprendimiento de pilares del hiato esofágico. .

Caso II.- Epiplón solamente, a través de un desgarró de aproximadamente 3 cms. de bordes irregulares y necróticos.

Caso III.- Parte de estómago, a través de un defecto de aproximadamente 4 cms.

Caso IV.- Intestino delgado y colon a través de un defecto en el diafragma de aproximadamente 6 cms. irregular.

Caso V.- Estómago, a través de un desgarró de aproximadamente 7 cms.

Caso VI.- No hubo desgarró, el hígado empujaba al diafragma, disminuyendo el espacio pleural derecho.

4.- Las lesiones asociadas también dependían de los casos, a saber:

Caso I.- De dos tipos, torácicas y abdominales.

Las torácicas incluyen fractura costal del 6o. arco, fractura costosternal izquierda, de aproximadamente 3 uniones. Las abdominales incluyen laceración esplénica, que ameritó esplenectomía; adu

más de una herida en pierna izquierda, así como de traumatismos -- craneoencefálico con edema cerebral.

Caso II.- Lesión de bazo, ameritando esplenectomía, solamente como lesión agregada.

Caso III.- Laceración esplénica, contusión de curvatura mayor de estómago sin perforación, laceración de colon transverso ameritando transversostomía por perforación del mismo además de vaso sangrante en páncreas.

Caso IV.- Sin lesión agregada.

Caso V.- Sólo la lesión de piel por el proyectil.

Caso VI.- Laceración esplénica, que ameritó esplenectomía en la primera cirugía.

5.- La evolución clínica en los casos agudos fue irregular, presentando uno de ellos complicaciones que produjeron su fallecimiento, en otros dos, aunque irregular, no se presentó complicación alguna, por lo que evolucionaron posteriormente en forma adecuada, respecto a los casos crónicos, pacientes bien estudiados y controlados, la evolución fue sin problemas posterior a la cirugía, la que se efectuó aunque los pacientes no tenían muchas molestias, para evitar complicaciones.

6.- Las complicaciones que se presentaron sólo fueron de importancia en un paciente, en los otros pacientes sólo fueron leves, incluyendo insuficiencia respiratoria y molestias al ingerir alimentos, que se presentaron previa a la cirugía. En el paciente que --



falleció, presentando datos de acúmulo de secreciones, así como dificultad respiratoria, además de infección neumónica, también presentó datos de urosepsis y probablemente sepsis abdominal, la cual no se corroboró, todo esto llevó al paciente a una septicemia, lo cual le produjo la muerte junto con el problema de dificultad respiratoria.

7.- La mortalidad como se menciona sólo se presentó en una ocasión, lo que nos lleva a un porcentaje de 20% de los 5 pacientes con desgarramiento diafragmático, y 16.6% incluyendo a los 6 pacientes vistos en este reporte.

A continuación, el cuadro II nos muestra un resumen de los resultados:

CASO	VIA ABORDAJE	ORGANO HERNIADO:	LESIONES ASOCIADAS:	EVOLUCION
1	ABDOMEN	ESTOMAGO/I. DELGADO.	Fx. COSTOES TERNAL LESION ESPLE-NICA T.C.E.	DEF.
2	ABDOMEN	EPIPLON	LESION BAZO	BUENA
3	ABDOMEN	ESTOMAGO	LESION BAZO, COLON Y PAN-CREAS	BUENA
4	TORACICA	COLON/I. DEL GADO	NINGUNA	BUENA
5	TORACICA	ESTOMAGO	NINGUNA	BUENA
6	TORACICA	- . -	BAZO	BUENA

RESUMEN DE RESULTADOS  
CUADRO II

## DISCUSION

Aunque es conocido que para poder catalogar a una hernia de cualquier tipo debe estar el contenido visceral dentro de un saco peritoneal, en el caso de las hernias diafragmáticas traumáticas, - sobre todo en las crónicas, se encuentra herniación de las vísceras abdominales hacia el tórax a través de un desgarro diafragmático sin presencia de saco peritoneal alguno.

Respecto a la etiología, se menciona que la causa más frecuente es debida a trauma cerrado en aproximadamente 70% de los casos, - 25% es debida a lesión por puñal y otro 5% por proyectil de arma de fuego, en nuestra revisión la causa más frecuente de las lesiones que produjeron desgarro fue por lesiones penetrantes en una proporción de 3:2, esto es el 60% y en todos los 6 pacientes fue de un 50%, de las lesiones penetrantes, el 66% fue por proyectil de arma de fuego y el 33% por arma blanca (una mujer). Como se ve -- éstos datos no concuerdan con los de la literatura aunque debe tomarse en cuenta el escaso número de pacientes, además de que -- los resultados de la literatura son sobre todo en pacientes a los cuales se les detectó hernia después de un largo plazo.

La localización en los reportes estudiados menciona el lado izquierdo en una proporción de 4 ó 5 a uno en relación al lado derecho, cosa que corrobóramos en nuestro reporte, en que sólo uno de 6 pacientes presentó afectación del lado derecho, siendo el resto (5) en el lado izquierdo, y uno de ellos abarcó ambos -

hemidiafragmas, así como el hiato esofágico, cosa muy rara y que nos indica la gravedad importante de la contusión, en la literatura hay muy pocos reportes de pacientes con afectación de ambos hemidiafragmas y sobre todo con ruptura del hiato esofágico, como en nuestro paciente (el reporte que se menciona fue de WYFFELS, 1984) (ref.No. 21). No hubo en nuestra serie afectación de alguna otra parte del diafragma ó pericardio.

Respecto al cuadro clínico, la sintomatología es muy ambigua y dependerá de la fase en que se encuentre, según O. F. Grimes; aguda ó inmediata, en el período, latente ó en la fase obstructiva, en que el paciente presenta obstrucción del asa gastrointestinal herniada; y también dependerá del tipo y cantidad de viscera herniada en el tórax, variando los síntomas desde ninguno hasta los que ponen en peligro la vida, pudiendo dividirse en: alteración de la función cardiorespiratoria, que incluye dificultad respiratoria, dolor torácico difuso, ruidos respiratorios alterados,, borborigmos en tórax, datos de shock, distress respiratorio, palpitaciones, etc. y alteraciones gastrointestinales como disfagia, vómito, dolor en epigastrio ó abdomen superior, molestias postprandiales, náuseas, y datos de obstrucción intestinal ocasional ó continua llegando hasta la peritonitis. Estos síntomas son causados por colapso del pulmón afectado ó desplazamiento cardíaco, así como reflejos del desorden en la función gastrointestinal, estos síntomas --

hemidiafragmas, así como el hiato esofágico, cosa muy rara y que nos indica la gravedad importante de la contusión, en la literatura hay muy pocos reportes de pacientes con afectación de ambos hemidiafragmas y sobre todo con ruptura del hiato esofágico, como en nuestro paciente (el reporte que se menciona fue de WYFFELS, 1984) (ref.No. 21). No hubo en nuestra serie afectación de alguna otra parte del diafragma ó pericardio.

Respecto al cuadro clínico, la sintomatología es muy ambigua y dependerá de la fase en que se encuentre, según O. F. Grimes; aguda ó inmediata, en el período, latente ó en la fase obstructiva, en que el paciente presenta obstrucción del asa gastrointestinal herniada; y también dependerá del tipo y cantidad de viscera herniada en el tórax, variando los síntomas desde ninguno hasta los que ponen en peligro la vida; pudiendo dividirse en: alteración de la función cardiorespiratoria, que incluye dificultad respiratoria, dolor torácico difuso, ruidos respiratorios alterados,, borborigmos en tórax, datos de shock, distress respiratorio, palpitaciones, etc. y alteraciones gastrointestinales como disfagia, vómito, dolor en epigastrio ó abdomen superior, molestias postprandiales, náuseas, y datos de obstrucción intestinal ocasional ó continua llegando hasta la peritonitis. Estos síntomas son causados por colapso del pulmón afectado ó desplazamiento cardiaco, así como reflejos del desorden en la función gastrointestinal, estos síntomas --

pueden aumentar progresivamente en severidad, siendo de importancia mencionar que cuando la hernia no se reconoce al momento de la lesión y permanece por años, los síntomas varían con la naturaleza del contenido herniario.

En nuestros pacientes, sobre todo en los agudos, la sintomatología estuvo dada por las lesiones asociadas como son principalmente los datos de irritación peritoneal dadas por el sangrado de alguna viscera o la perforación de otras y esto alteró el diagnóstico de inicio en uno de ellos; en los casos crónicos, el dolor epigastrio, así como dificultad respiratoria leve fueron los síntomas predominantes, aunque no son datos específicos, ayudaron al diagnóstico.

Respecto a la signología, muchos de los signos son vagos y pueden estar enmascarados, igual que los síntomas, por las lesiones asociadas, cosa que pasó en nuestros pacientes agudos, detectándose el problema de herniación solamente en uno en forma exacta, dudándose en uno y no pensando en herniación en otro, sino en otro problema, por lo que se efectuó laparatomía. La exploración física en nuestros pacientes mostró crepitación torácica en uno por fractura esternocostal izquierda, así como datos de hemotórax en otro, datos de irritación peritoneal en tres pacientes y con hipoventilación basal en dos de ellos, aunque sin integrar síndrome pleuropulmonar alguno : en uno de los pacientes se efectuó diagnóstico erróneo de proceso neumónico por clínica y radio

logía.

En la literatura se reportan datos como timpanismo y/o matidez - en tórax inferior, desplazamiento cardiaco, y sonidos anormales en tórax en múltiples ocasiones, aunque puede estar la exploración física normal en varios casos, sin evidencia de lesión diafragmática.

En las lesiones asociadas, se reporta lesión abdominal en un 81% lesión neurológica en 11%, lesión ortopédica en 20% y lesiones torácicas en un 18%, aunque pueden estar combinadas, presentando lesión en uno o varios órganos de la economía. Aumentando la mortalidad conforme aumente el número de órganos afectados, como es mencionado por Brearley y Tubbs (1982) (Ref. 3): Cuadro III.

No. de sistemas afectados	Pacientes	Muertes
0	1	0
1	2	0
2	13	7 (54%)
3	2	2 (2%)

CUADRO III

Con mención a la edad y sexo, se reporta una media de 32.7 años, con edades fluctuando entre los 7 años hasta los 89 años y del - sexo, el más afectado es el masculino en una proporción de 14:2 hasta de 68:18 y otros reportes mencionaron de 13:5 o de 36:6;

en nuestra serie, el sexo más afectado fue el masculino en proporción de 4 a 2, esto es un 67% de afectación masculina; con respecto a la edad, estuvo entre los 12 y 50 años de edad, con una media de 34.3 años, lo que concuerda con la literatura en ambos parámetros, edad y sexo.

Con atención al órgano herniado, se menciona que los más frecuentes son el estómago y colon en primer lugar, seguidos de bazo e intestino delgado en lesiones del lado izquierdo, y en el lado derecho la estructura herniada es el hígado; (según reportes de Adamwhite, Brooks y Perlman y cols. en 1984), en nuestro reporte las estructuras herniadas fueron: estómago en tres casos, intestino delgado en dos, epiplón en uno y colon en otro caso, corroborando los datos de que la estructura más herniada es el estómago, seguido en nuestros casos por el I. delgado.

Las hernias diafragmáticas que son vistas como emergencias requieren un rápido y exacto diagnóstico, las investigaciones deben ser hechas con eficacia y rapidez. Para el diagnóstico se han utilizado infinidad de estudios que van desde las radiografías simples hasta los sofisticados como la tomografía axial, pasando por los estudios con medio de contraste, ultrasonido, angiografía y otros como la toracoscopia, peritoneoscopia, neumoperitoneografía y el uso rutinario de la sonda nasogástrica de Levin.

Bowditch en 1853, describió 5 signos clásicos de defecto dia-

fragmático de lado izquierdo y son:

- Prominencia e inmovilidad de hemitórax izquierdo.
- Desplazamiento de matidez cardiaca a la derecha.
- Ausencia de sonidos ventilatorios en hemitórax izquierdo.
- Sonidos intestinales audibles en tórax, y
- Timpanismo en tórax izquierdo.

Estos signos son de utilidad en pacientes de presentación retardada, ya que en pacientes agudos sólo alcanzan a los más básicos estudios diagnósticos y el estudio físico escasamente ayuda al diagnóstico, también haciendo notar en lo que se menciona anteriormente, que puede cursar el padecimiento sin lesión aparente ni datos de importancia.

En los pacientes revisados, se encontró que para el diagnóstico los únicos estudios necesarios fueron las radiografías simples y en dos de ellos se utilizó medio de contraste, aunque es de hacer notar que en un paciente el diagnóstico se efectuó sólo al efectuar la laparatomía exploradora subrayando que las lesiones asociadas pueden enmascarar el diagnóstico y complicar la vida -- del paciente.

En el cuadro IV se menciona un reporte de 34 casos con diferentes métodos diagnósticos. (Adamwhite, 1984) (Ref. 1).

En muchos de los reportes bibliográficos, el diagnóstico se efectuó en las primeras 24 hrs. del trauma, y se utilizan sólo méto-- dos simples.



METODO DIAGNOSTICO	A	B	C	D
Rx. tórax	13	19	2	34
Rx. tórax + SNG	3	0	2	5
Toracoscopía	4	0	0	4
Rx. C/bario	3	2	0	5
T. C.	4	0	0	4
Laparoscopía	3	0	0	3

A: DIAGNOSTICO      B: SUGESTIVO      C: FALSO NEGATIVO  
D: NUMERO DE ESTUDIOS REALIZADOS

CUADRO IV

El diagnóstico diferencial, sobre todo si no existe el antecedente de trauma, debe hacerse con:

- Atelectasia.
- Tumores que ocupen espacio en pleura inferior.
- Derrame pleural
- Obstrucción intestinal por otras causas.
- Hernias diafragmáticas congénitas.
- Eventración diafragmática.

En nuestros casos, se debió de hacer el diagnóstico diferencial con un proceso neumónico que semejó al problema en el caso de e-

ventración diafragmática.

El tratamiento de este problema siempre es quirúrgico, y se prefiere la incisión torácica para los problemas crónicos por las adherencias que pueden haber, además de utilizarse en problemas que afecten hemidiafragma derecho, entre sus desventajas está el que no puede hacerse una revisión adecuada de las vísceras abdominales en lesión asociada, sobre todo en casos agudos, en que se prefiere la vía abdominal ya que brinda una mejor exposición, sin dificultad para el cierre del defecto diafragmático y a la vez tratar las lesiones asociadas abdominales, pudiendo en caso de necesidad, extender la incisión al tórax.

En 6 reportes de la literatura, hubieron 224 pacientes operados, 13 por incisiones toracoabdominales, 66 por incisiones torácicas y 145 por incisiones abdominales solas, lo que nos muestra el gran uso de la incisión abdominal.

En nuestro reporte la incisión utilizada fue la abdominal en tres casos, todos agudos, y la torácica en tres crónicos.

Los criterios utilizados para el tratamiento inmediato de tipo quirúrgico fueron los siguientes, para casos en general, y no solamente para nuestros casos:

- Pérdida sanguínea incontrolada, en abdómen o tórax.
- Fisiología cardiopulmonar alterada que interfiera con la supervivencia.
- Lesión interna NO diagnóstica de naturaleza quirúrgica.

- NO contraindicaciones para la cirugía por enfermedad previa o lesiones asociadas.

La técnica utilizada en todos los casos fue el cierre simple -- con material inabsorbible del cero; sólo en la eventración se efectuó plicatura del diafragma.

La única contraindicación para efectuar una laparatomía ampliada a tórax lo constituye la contaminación abdominal, efectuándose - en este caso toracotomía a través del 7o. u 8o. espacio intercostal.

Respecto a las complicaciones y la mortalidad, son principalmente de tipo respiratorio así como obstructivo a nivel gastrointestinal, siendo la mortalidad más relacionada a las lesiones aso--ciadas que a la misma hernia en sí, se mencionan las siguientes:

- Sepsis postoperatoria en el 12%
- Distress respiratorio.
- Incarceración o estrangulación.
- Hemorragia, ulceración o necrosis de asas intestinales.

La mortalidad va del 3.6 a 23% llegando al 53 o 66% en caso de obstrucción.

- Peritonitis.
- Taponamiento cardiaco.

Los reportes de mortalidad van de 11 a 28%, aunque algunos reportan de 0 y otros de 50%.

En nuestro caso, el único paciente complicado por problemas de -

distress respiratorio, así como sépsis postoperatoria falleció a la semana de la operación, dando un porcentaje de 16%.

El pronóstico por lo tanto y redundando, dependerá del tiempo de diagnóstico, de la posición y estado visceral, así como las lesiones asociadas.

Van Der Werken, Lubbers y Goris en 1983 mencionan una tabla para valorar la severidad de la lesión tomando en cuenta seis sistemas como son: Cardiovascular, nervioso, respiratorio, abdominal, miembros, piel y tejido subcutáneo, al cual llaman índice hospitalario de trauma y dependiendo de la afectación le dan un grado que va de 0 a 5, con lo que aplicando estos valores pueden dar un pronóstico de la gravedad del paciente. (Ref. 18).

De todos modos, tomar en cuenta que cualquier lesión, sobre todo contusa que produzca lesión diafragmática, debe ser bastante grave y puede en cualquier momento poner en peligro la vida del paciente, por lo que en estos pacientes se deberá extremar su vigilancia.

## CONCLUSIONES:

Después de revisar la literatura respecto al problema de hernias diafragmáticas traumáticas, que en realidad no es un término correcto, ya que las visceras prolapsadas no están en ningún saco peritoneal pero se han conocido así sobre todo en casos ya crónicos; se pueden hacer las siguientes aseveraciones para concluir este trabajo:

Este problema, aunque aparentemente de fácil solución y sin complicaciones importantes por si sólo, se presenta principalmente en personas jóvenes, productivas y especialmente en el sexo masculino, lo que conlleva un déficit a nivel personal principalmente a nivel de la ocupación del paciente, ya que como se vió, resultados de problemas contusos ó penetrantes de índole grave, lo que disminuye sus actividades.

Además, por su dificultad ocasional para el diagnóstico y manejo adecuado de estos problemas, en la etapa aguda, puede presentarse tardíamente con complicaciones que amenazan la vida.

Se considera que aproximadamente entre el 2 al 12% de todos los traumas torácicos-abdominales producirán un desgarro o lesiones diafragmática, y que aproximadamente el 90% de las estrangulaciones de estas herniaciones serán de origen traumático, nos indican la importancia que puede tener el diagnóstico y tratamiento oportuno de esta patología.

Las lesiones asociadas muchas veces son de gravedad y son las que enmascaran el proceso, llevando al paciente a complicaciones fatales, por lo que deberán ser muy bien valoradas.

El diagnóstico como vemos no requiere en ocasiones de estudios sofisticados, sino solo estudios simples de rayos X, ocasionalmente de medios de contraste y/o sonda nosogástrica; métodos que deberemos utilizar rutinariamente en estos pacientes.

Si no es descubierta la lesión diafragmática, el paciente puede:

a).- recobrase y estar libre de síntomas.

b).- tener síntomas torácicos y/o abdominales crónicos ó recurrentes, ó,

c).- presentarse tiempo después con obstrucción intestinal ó estrangulación visceral, que puede ser la primera vez que sea visto por un médico.

La mortalidad con obstrucción va desde el 10 al 50%, siendo requerida en estos momentos la exploración quirúrgica.

Por todo lo anterior, debe hacerse un diagnóstico adecuado y un tratamiento oportuno, ya que el diagnóstico ó tratamiento tardíos é incorrectos pueden contribuir en la evolución o la mortalidad de estos pacientes traumatizados.

Todo médico, especialista o nó, debe estar preparado para diagnosticar con precisión y tratar estas lesiones, ya que a menudo ocurren lejos de los centros médicos y sin posibilidad de contar con un cirujano de tórax.

Resumiendo podemos decir:

- 1.- Debe sospecharse lesión diafragmática en todo sujeto con lesión importante contusa o penetrante toracoabdominal.
- 2.- La vigilancia estrecha de complicaciones debe efectuarse y de ser posible efectuar estudios radiológicos de rutina.
- 3.- El hecho de encontrar estudios radiológicos normales no --- excluye lesión diafragmática, por lo que NO debe minimizarse este problema en pacientes con Rx. "normales".
- 4.- Si es necesario, y además posible, efectuar exploración quirúrgica en quien se sospeche lesión diafragmática.
- 5.- Se prefiere la incisión torácica en pacientes crónicos por - la presencia de adherencias entre el órgano herniado y las vísceras torácicas.
- 6.- Por lo que respecta al paciente agudo, la incisión dependerá de las lesiones asociadas, aunque en general se prefiere la via\_ abdominal, para valorar vísceras vecinas.
- 7.- El pronóstico dependerá de: tiempo de diagnóstico, complicación o no de la estructura herniada y sobre todo de las lesiones asociadas y gravedad de las mismas.

A continuación se presenta un método clínica para el diagnóstico de la hernia diafragmática en la figura 1:

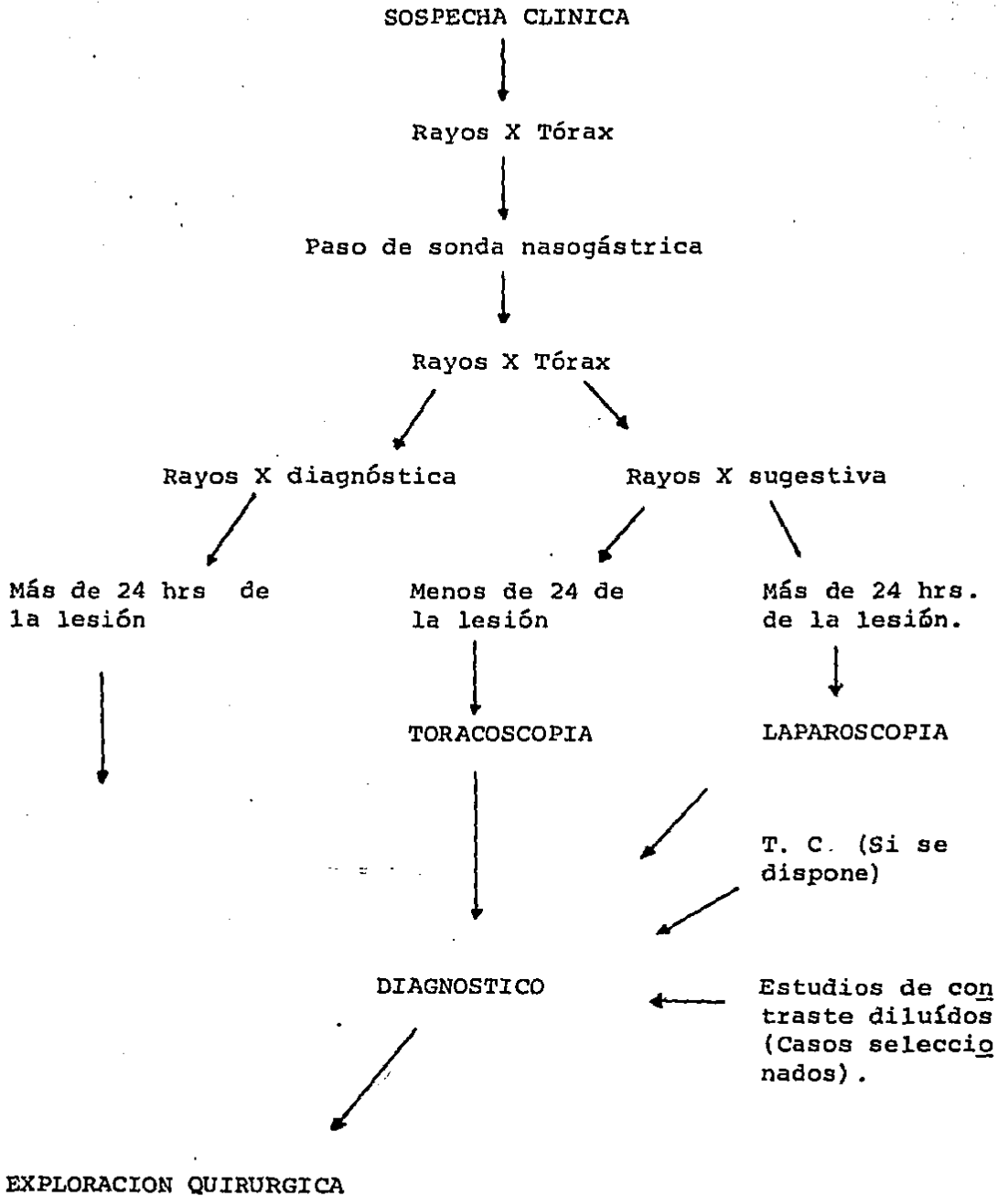


Figura No. I



## BIBLIOGRAFIA

- 1.- ADAMTHWAITE D. N. "Diaphragmatic hernia presenting itself as a surgical emergency". *Injury* 1984 15;6: 367-9.
- 2.- BORRIE J. y LICHTER I. "Pericardial rupture from blunt chest trauma". *Thorax* 1974, 29:329-37.
- 3.- BREARLEY E. y TUBBS N. "Rupture of the diaphragm en blunt injuries of the trunk". *Injury* 1980, 12;6: 480-4.
- 4.- BROOKS JAMES W. "Blunt traumatic rupture of the diaphragm" *The annals of thoracic surgery* 1978, vol. 26 #3, pp. 199-203.
- 5.- COZACOV C. y KRAUSZ L. y FREUND U. "Emergencies in delayed diaphragmatic herniation due to blunt trauma". *Injury* 1984, 15:370-1.
- 6.- GARCIA GARCIA J., RODRIGUEZ RODRIGUEZ J.M., PINA ARROYO J. "Una causa poco frecuente de oclusión intestinal: hernia diafragmática traumática conteniendo intestino delgado". *Rev. Esp. Enf. Ap. Digest.* 1984, 65;3: 281-5.
- 7.- HIX WILLIAM R., "Residual of thoracic trauma". *Surgery, gynecology & obstetrics.*, 1984, 158:295-301.
- 8.- JONES KENT W., "Traumatismo en tórax"., *Clínicas quirúrgicas de Norteamérica.*, 1980, vol. 4 pp. 959-84.
- 9.- LANGMAN. *Embriología.* "Formación del diafragma". Ed.
- 10.- LARRIEU ALBERTO J., WIENER ISIDORO, ALEXANDER RICHARD. "Pericardiodiaphragmatic hernia". *The American Journal of surgery.* 1980, 139:436-40.
- 11.- MAINGOT RODNEY., *Abdominal operations*, 7a. Ed. 1980; Vol II *Appleton Century Crofts.* cap. 110 pp. 1681.
- 12.- NIVILLE E.C., HIMPENS J. M., y BRUOS P.L. "The use of laparotomy in the treatment of recent diaphragmatic rupture -- due to blunt trauma". *Injury* 1983, 15;3: 153-5.
- 13.- NORA P. F. *Cirugía General.* 1975, Ed. Salvat. pp. 275-85.

- 14.- PERALTA ZAGAL J. A. "Hernia diafragmática postraumática -- con necrosis de estómago"., rev. gastroenterol. Méx, 1984, 48;1: 47-50.
- 15.- PERLMAN S. J., ROGERS L. F., MINTZER R. A. "Abnormal course of nasogastric tube in traumatic rupture of left hemidiaphragm", American Journal of roentngenology 1984, 142:-85.
- 16.- QUIROZ FERNANDO. Tratado de Anatomía, 1980, Ed. pp.
- 17.- RICKHAM P. P., LISTER JAMES., IRVING IRENE M. 1978, 2a. -- Ed. Neonatal surgery. pp. 163-5.
- 18.- SCHWARTZ SEYMOUR Y. Principles of surgery, 4a. Ed. 1984. cap. 25. pp. 1077-86.
- 19.- TESTUT L., JACOB O. Compendio de anatomía topográfica, Ed. Salvat, 1981. pp. 199-201.
- 20.- VEN DER WERKEN Chr., LUBBERS E .J. C., & GORIS R.J.A., "Rupture of the diaphragm by blunt trauma as a marker of injury severity", Injury 1983, vol. 15. pp. 149-52.
- 21.- WALDSCHMIDT MIKE L., LAWS HENRY L. "Injuries of the diaphragm". Journal of trauma. 1980. 1980, vol. 20 #7. pp. 587-92.
- 22.- WAY L. W. Diagnóstico y tratamiento quirúrgico. 4a. Ed. -- 1985. pp. 393-9. ed. El manual moderno.
- 23.- WYFFELS P.L., KENNY J. N., "Primary repair of bilateral diaphragmatic rupture with crural involvement". The American journal of surgery 1984, vol. 147 pp. 414-7.