11295
2ej. 28

Universidad Nacional Autónoma de México

Facultad de Medicina
División de Estudios Superiores
Instituto Mexicano del Seguro Social
Hospital de Ortopedia y Traumatología
"Magdalena de las Salinas"

"EL MARCO DE LUQUE Y LA ARTRODESIS POSTEROLATERAL WATKINS EN LA INESTABILIDAD DE LA COLUMNA LUMBAR"

T E S I S

Que para obtener el título de:

ESPECIALISTA EN ORTOPEDIA Y TRAUMATOLOGIA

P r e s e n t a :

Dr. Ramón Elías Erazo Florez

IMSS

México, D. F. 1988

FALLA DE ORIGEN

Universidad Nacional Autónoma de México
UNAM
Biblioteca Central
Dirección General de Bibliotecas de la UNAM

UNAM – Dirección General de Bibliotecas
Tesis Digitales
Restricciones de uso

DERECHOS RESERVADOS ©
PROHIBIDA SU REPRODUCCIÓN TOTAL O PARCIAL

Todo el material contenido en esta tesis esta protegido por la Ley Federal del Derecho de Autor (LFDA) de los Estados Unidos Mexicanos (México).

El uso de imágenes, fragmentos de videos, y demás material que sea objeto de protección de los derechos de autor, será exclusivamente para fines educativos e informativos y deberá citar la fuente donde la obtuvo mencionando el autor o autores. Cualquier uso distinto como el lucro, reproducción, edición o modificación, será perseguido y sancionado por el respectivo titular de los Derechos de Autor.

I N D I C E

PAG.

- INTRODUCCION. 1
- OBJETIVOS 3
- ANTECEDENTES CIENTIFICOS. 4
  - Históricos. 4
  - Seudoartrosis 7
  - El Sistema Harrington 8
  - El Sistema Luque. 10
  - Biomecánica y Estabilidad 16
  - El Segmento de Movimiento 18
  - Valoración de Hipermovilidad e Inestabilidad. 19
  - El Sistema de Coordenadas de Panjabi. 21
  - Determinación del Desplazamiento Horizontal. 27
  - Tipos de Inestabilidad y su Manejo. 29
- PLANTEAMIENTO DEL PROBLEMA. 36
- HIPOTESIS. 36
- MATERIAL Y METODOS. 37
- RESULTADOS. 40
- DISCUSION. 45
- CONCLUSIONES. 48
- BIBLIOGRAFIA. 50

I N T R O D U C C I O N

Obtener una buena artrodesis de la columna lumbar, constituye a veces en problema por lo que desde hace muchos años se - han descrito medidas terapéuticas tendientes a lograr este objetivo incluyendo el uso de diversos implantes, en su mayoría a - través de procedimientos quirúrgicos grandes y laboriosos, con- una morbilidad subsecuente elevada, rehabilitación lenta y con- sistemas de contención externa incómodos y prolongados.

Con el advenimiento de la instrumentación segmentaria y - en particular con las técnicas desarrolladas en este país por - el Dr. Eduardo Luque, se ha desarrollado un metodo de fijación- interna rígida que no amerita contención externa en el postoperatorio y permite la rapida movilización del enfermo evitando- las complicaciones propias del reposo prolongado.

A nivel de la región lumbosacra y en particular para la - inestabilidad de un solo segmento funcional meniscosomático, se ha desarrollado en los últimos cinco años un metodo de fijación interna que utiliza un rectángulo construido con barras de acero y sujeto con alambres sublaminares del mismo material, con - moldeamiento de la lordosis lumbar en caso necesario.

De esta forma se pretende la restauración de la estabili-

dad de ese segmento funcional con un procedimiento más corto, - pronta movilización y menor morbilidad.

Teniendo en cuenta lo anterior, las posibles ventajas del mismo sobre otros métodos para la estabilización de la columna-lumbar se efectuará este trabajo con el fin de mostrar la experiencia del servicio de columna del Hospital de Ortopedia Magdalena de las Salinas en los casos de inestabilidad segmentaria - de la columna lumbar manejados con el Marco de Luque y la artrodesis posterolateral tipo Watkins.

O B J E T I V O S

Analizar los resultados del manejo de pacientes con inestabilidad de columna lumbar con el Marco de Luque y la artrodesis posterolateral tipo Watkins en el Servicio de Columna del Hospital de Ortopedia Magdalena de las Salinas del I.M.S.S., en Mexico, D.F.

A N T E C E D E N T E S C I E N T I F I C O S

Desde hace siglos, el manejo de pacientes con lesiones de la columna vertebral ha sido un tema apasionante, Hipócrates fue uno de los primeros en escribir sobre el tema al referirse a las deformidades de la columna consecutiva a caidas, "La curvatura de la columna vertebral se produce incluso en personas sanas de muchas maneras, porque dicha patología está relacionada con su naturaleza y uso, ademas se descubre en individuos de edad avanzada como causa de dolor, pero la deformidad hacia afuera debido a caidas generalmente se produce cuando el paciente cae sobre sus nalgas o sobre sus hombros y en estos casos una de las vertebras necesariamente destaca por ser mas prominente" (23).

Desde entonces y sobre todo para corregir deformidades de la columna, se han empleado aparatos de contención externa. Ambroise Paré en 1579 fué el primero en intentar contener el tronco con dos placas metálicas, una anterior y otra posterior (23), a partir de entonces se diseñaron diferentes aparatos de contención con el mismo fin, el uso principal de los corsets ha sido en escolosis y su utilización cada vez es menor debido a los avances en la instrumentación y actualmente la tendencia es a utilizarlos para mantener una corrección lograda por medios quirúrgicos sobre todo en escoliosis, desde hace un siglo y en vis

ta de los resultados poco satisfactorios del tratamiento conservador en las afecciones de la columna se fueron implementando otros métodos de estabilización; en 1891 Hadra propuso el uso de alambres de plata para estabilizar la columna en el mal de Pott y en fracturas (15).

En 1897 Chipault utilizó un aparato por vía posterior cuya longitud se ajustaba para mantener la corrección en la escoliosis conjuntamente con un corset de yeso.

En 1900, Chipault también emplea alambres metálicos para mantener la fijación de la columna.

En 1910, Lange utiliza dos barras paravertebrales de metal a nivel de la lesión en la espondilitis, fijas con alambres de plata a los procesos espinosos (15).

En 1911, por primera vez se intenta una artrodesis posterior por Hibbs; Moore en 1945 aplica un injerto en forma de "H" a nivel de la lesión lumbrosacra, Bosworth en 1948, utiliza injerto autologo de tibia pero con un elevado número de fracasos.

En 1944, Don King utiliza por primera vez una combinación de artrodesis y osteosintesis, aplicando una artrodesis sobre las láminas y utiliza tornillos para fijar las articulares.

En 1953, Watkins describe su técnica de artrodesis posterolateral, modificada más tarde en 1959 y 1964, en la cual se fusionan con astillas óseas las carillas, la pars interarticularis y las bases de las apofisis transversas (3).

En 1954, Marino Zuco, describió un aparato de distracción para la corrección de la escoliosis y en 1955, Allan desarrolló un aparato para la reducción operatoria, utilizando un distractor cuyo extremo final se aplicaba a las apófisis transversas, estos dos últimos investigadores incluyen la artrodesis como parte de su técnica.

En 1956, Gruco introdujo un aparato de compresión empleando una barra de acero aplicada en las láminas y apófisis transversas, el modificó esto después uniendo los pedículos.

En 1965, Del Torto modificó el aparato distractor de M. Zuco utilizando ganchos de Harrington en forma sublaminar (15).

En 1963, Resina y más tarde Resina y Ferreira publicaron un método de corrección y fijación de las curvas escolióticas utilizando una barra de acero en la concavidad de la curva, fija a las apófisis transversas con alambres (15).

La fusión ósea fallida (seudoartrosis), alcanzó cifras -

elevadas cuándo se utilizó sin estabilización rígida adecuada, en un estudio de Ralston y Thompson, de 1,096 pacientes sometidos a fusiones espinales hallaron una taza general de seudoartrosis de 16%, en otra serie de 448 pacientes examinados a los cinco y dieciciete años de la fusión espinal, De Palma y Rothman hallaron una taza global de seudoartrosis de solo 8.7% (23).

La exploración clínica es importante en el diagnóstico de la seudoartrosis, los siguientes datos son utiles en su diagnóstico:

1.- Dolor y sensibilidad localizado sobre el área fusionada.

2.- Progresión de la enfermedad o deformidad.

3.- Movimiento localizado de la masa fusionada en radiografías biplanares en flexión.

Durante el período de 1949 a 1962, Harrington desarrolló gradualmente su instrumentación para la corrección y fijación de las deformidades de la columna (15).

La técnica incluye dos sistemas independientes, uno para dar compresión y el otro distracción, su utilización es muy frecuente en escoliosis y originalmente incluia otras indicacio

nes como fracturas de columna, espondilolistesis, cifosis, lordosis, tumores y estabilización de osteosintesis de la columna.

Se establecieron ventajas y desventajas de la técnica las cuales incluyen las siguientes:

VENTAJAS DE LA INSTRUMENTACION HARRINGTON

1.- La corrección preoperatoria por tracción o yeso es innecesaria en la mayoría de los casos.

2.- Mejoría en la corrección de la deformidad.

3.- Mejoría en la estabilidad de la columna.

4.- La artrodesis puede ser más cuidadosamente lograda.

5.- La inmovilización postoperatoria es acortada.

6.- El yeso en el postoperatorio se utiliza únicamente como inmovilización no como corrección.

7.- La incidencia de seudoartrosis es mucho más baja.

8.- Hay pérdida mínima de la corrección.

9.- Puede ser utilizada para retardar el tratamiento definitivo y permitir una corrección gradual en pacientes jóvenes condeformidad severa.

DESVENTAJAS DE LA INSTRUMENTACION HARRINGTON

Las desventajas en el seguimiento son:

1.- El procedimiento quirúrgico es largo con incremento en la pérdida sanguínea.

2.- Incrementa el riesgo de infección.

3.- La infección profunda cuando ocurre tiene a un curso desfavorable y frecuentemente necesita su remoción.

4.- Protusión subcutánea de la instrumentación.

5.- La fijación sacra no es muy segura cuando se requiere una artrodesis lumbosacra.

6.- La instrumentación posterior es a vaces incapaz de estabilizar una espondilolistesis severa.

7.- Luxación de los ganchos.

8.- Pérdida de la lordosis lumbar.

9.- Afección psicológica de familiares o paciente por la instrumentación.

10.- Requiere de sistemas de contención externa.

A partir de 1972 y con la observación de una serie de fallas en la mantención de la corrección por medios convencionales en pacientes con secuelas de poliomielitis y de muy bajos recursos, se inicia la instrumentación segmentaria de la columna por el Dr. Eduardo Luque R. (14).

Este método se realiza por primera vez en 1972 con el Dr. Javier Verdura, un neurocirujano para una fractura luxación de C3 sobre C4, pasandose alambres sublaminares y fusionándose instantáneamente con metil-metacrilato.

El primer período de la instrumentación segmentaria (IS), comprende desde 1973 a 1974 incluyendo pacientes jóvenes con escoliosis, estableciéndose las bases iniciales de la IS, sin empleo de inmovilización externa.

El segundo período comprende e 1975 a 1976 y en el cual el análisis de la experiencia con la IS, permite formular los principios para la aplicación de ésta:

1.- La fijación interna rígida con hueso decorticado da una artrodesis.

2.- Una fijación interna rígida sin artrodesis puede -

guiar el crecimiento hasta cuando se efectua el procedimiento definitivo.

3.- Debido al Stress en el sistema de Harrington se desarrollan modificaciones a las barras lisas, se emplean barras en doblo "L", fijas sublaminarmente.

Durante el período de 1977 a 1978 se produce una confirmación de los principios establecidos en la 2da etapa, en 1979 - paralelamente aunque en forma independiente se describe en - Galveston (texas) (1), un sistema de instrumentación segmentaria con barras en "L" cuyos extremos distales van incluidos y - fijos a los iliacos con abundante aplicación de injerto oseo.

Las observaciones del Dr. Luque (13), a cerca del sistema de fijación lumbosacra con barras en "L" que cruzan la articulación sacroiliaca no fusionada concluyen que puede producir sintomatología de sacroileitis.

Los principios de la IS, involucran resolver la patología quirúrgica de antemano y no sustituyendo la instrumentación por una buena artrodésis, las indicaciones para esta fijación posterior y las patologías que se pueden beneficiar de ella son las siguientes:

1.- Múltiples niveles de degeneración discal.

2.- Estabilización después de laminectomías descompresivas por estenosis del canal.

3.- Espondilolistesis degenerativa.

4.- Cirugías fallidas de columna.

5.- Tumores.

6.- Defectos congénitos.

Todas las barras aplicadas a la columna lumbar deben ser moldeadas y adaptadas a cada nivel para producir una sólida instrumentación, la fijación de la región lumbosacra cuando esté indicada debe ser rígida con el fin de promover una pronta artrodesis (14).

Luque (13), ha descrito el llamado rectángulo conformado por barras de acero de 3/16 de pulgada y sujeto en forma sublaminar con alambres del mismo material, efectuándose una artrodesis posterolateral.

Los alambres en caso de no existir láminas, se pueden pa-

sar alrededor del pedículo o a través de este (fig. # 2-A).

Las barras deben ser ajustadas sin causar tensión, a nivel del sacro los alambres se pueden pasar por debajo de la lámina de S1, a través del forámen vascular dorsal, tambien puede lograrse otro anclaje efectuando surcos o perforando el pedículo de S1.

El rectángulo debe moldearse cefálica y caudalmente y cuando se trate de afecciones a más de tres niveles se debe introducir una lordosis al implante.

La forma del rectángulo debe adecuarse para adaptarla a los pedículos, localizándose lateralmente y anterior hacia el cuerpo vertebral evitando momentos de flexión, extensión y rotacionales (fig. # 2-B).

No es necesaria inmovilización externa en el postoperatorio y la movilización y posición sedente puede lograrse a las 24 horas.

Luque (13) menciona algunos problemas frecuentes con está técnica:

1.- Falta de corrección de la deformidad:

La deformidad debe ser tratada separadamente, a veces

INSTRUMENTACION DE LA COLUMNA LUMBAR

PASO DE LOS ALAMBRES
FIG. # 2 A

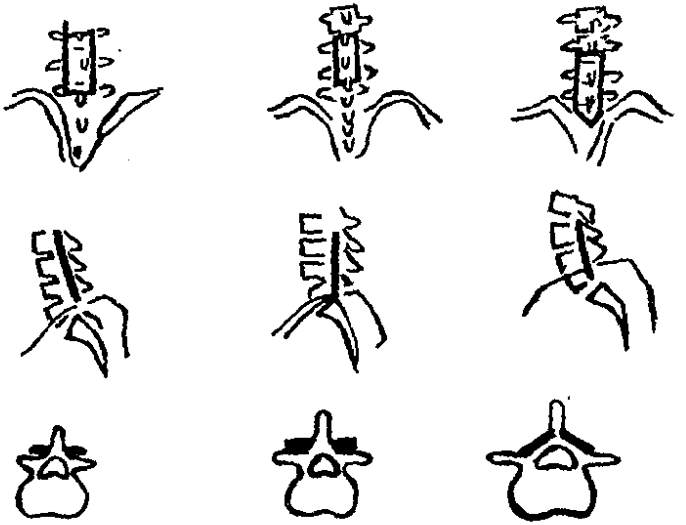

FIG. # 2 B

la deformidad no corregida puede conducir a un mal resultado con o sin artrodesis.

2.- Colocación y solicitación de los alambres:
El paso de los alambres no debe constituir problema excepto en casos de estenosis del canal, anomalías congénitas o invasión anterior del canal en alguna forma.
La ruptura de un alambre ocurre siempre en el punto de máxima tensión (Stress), estadísticamente según Luque (13), de 2.112 alambres colocados, unicamente 27 rotos en total.

3.- Moldeamiento de las barras:
Sea por sobremoldeamiento que produce fatiga o por migración, por conformación inadecuada.

Sin embargo el mayor problema de la IS continua siendo la fijación de la columna lumbar, el único parámetro de juicio para un sistema de fijación de la columna lumbar es por la taza de logros de fusión, las variables de este parámetro son:

1.- Longitud de la fusión.
2.- Area anatómica de la fusión.
3.- Etiología y grado de la patología.
4.- El procedimiento quirúrgico realizado.

5.- Técnica de la artrodesis.

6.- Edad fisiológica del paciente.

CONSIDERACIONES SOBRE BIOMECANICA Y ESTABILIDAD

La unidad básica de la columna vertebral se denomina segmento de movimiento y está constituído por dos vertebras y sus uniones por tejidos blandos (fig. # 1).

Las articulaciones de un segmento de movimiento están mecánicamente balanceadas hasta cuando una lesión permanente ultimamente pueda afectar la integridad de las otras dos.

Los estabilizadores pueden dividirse en: Pasivos, dinámicos, activos o hidrodinámicos (6).

ESTABILIZADORES PASIVOS

La estabilidad pasiva es dada por el tamaño y la forma de la vertebra, por el tamaño, forma y orientación de las facetas articulares y sus uniones.

ESTABILIZADORES DINAMICOS

Esta es dada por las estructuras viscoelásticas como liga

mentos, cápsulas, anillo fibroso; el cartílago de las facetas articulares actua como lubricante.

ESTABILIZADORES ACTIVOS

La estabilidad activa se refleja y es dada por el sistema muscular que gobierna la columna lumbar, los motores mayores - como: Psoas, cuadrado lumbar, espinales, abdominales y la musculatura postural interespinosa, multifido, intertransversos y rotadores.

ESTABILIZADORES HIDRODINAMICOS

Es dada por la turgencia del núcleo pulposo.

La movilidad del segmento de movimiento ocurre en tres - ejes y tres planos:

Panjabi (19), utilizó un sistema de coordenadas (fig. # - 3), el comportamiento dinámico es determinado por la configuración anatómica de los elementos óseos, tensión de los estabilizadores dinámicos, el estado de la musculatura activa y la turgencia del núcleo pulposo.

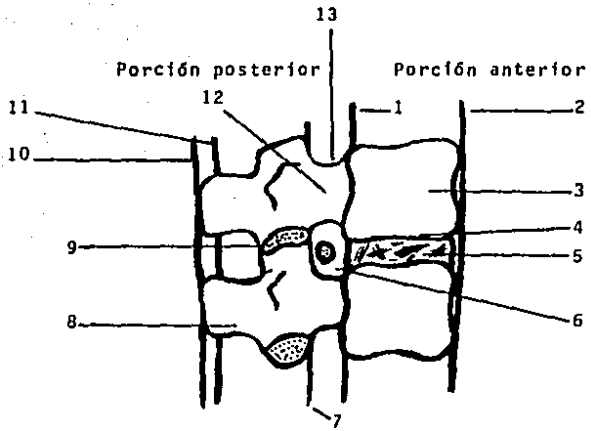

FIG. # 1: EL SEGMENTO DE MOVIMIENTO

1.- Ligamento longitudinal posterior.
2.- Ligamento longitudinal anterior.
3.- Cuerpo Vertebral.
4.- Platillo articular Cartilaginoso.
5.- Disco intervertebral.
6.- Forámen o agujero de Conjunción.
7.- Ligamento amarillo.
8.- Apófisis espinosa.
9.- Articulación intervetebral y carillas articulares.
10.- Ligamento supraespinoso.
11.- Ligamento interespinoso.
12.- Apófisis transversas.
13.- Canal vertebral.

SIGNOS FISICOS DE INESTABILIDAD

En ocasiones una inestabilidad puede ser detectada durante el examen físico, hay que distinguir entre hipermovilidad e-inestabilidad (20), en la hipermovilidad hay un rango aumentado de movilidad en el segmento de movimiento para determinado tipo de pacientes.

DOLOR

Típicamente en paciente lo señala en la parte central de-la espalda baja y la movilidad de la columna produce cierto alivio lo cual estaría en favor de una insuficiencia ligamentaria.

Algunas veces puede apreciarse un escalón semejante a una banda de músculo hipertrofiado, lo cual en teoría corresponde--ría al Multifido hipertrofiado como una medida para estabilizar la región durante un movimiento, sin embargo la inestabilidad - puede no apreciarse con el sujeto quieto y puede ser mas obvia-durante el movimiento con diferencia en la palpación en las posiciones de pié y acostado.

Durante el examen físico la flexión hacia adelante es importante y se debe efectuar con los ojos cerrados, en ocasiones una faceta articular es hipermóvil y la vertebra podría desli--

zarse como suelta de ese lado (20).

También es posible apreciar alguna contracción muscular - involuntaria (espasmo) durante la flexión lateral lo cual tam-- bién es indicativo de inestabilidad.

La hipermovilidad sacroiliaca es posible detectarla tam-- bién por palpación colocando los pulgares sobre las espinas - iliacas con el tronco flexionado hacia adelante y cuando esta - flexión alcanza el sacro se produce una elevación de la espina- iliaca correspondiente.

El exámen físico debe ser efectuado con el paciente en decúbito y de pié; ya que en esta última posición es posible de-- tectar cambios como un escalón o una rotación que persiste en - la posición decúbito por lo cual ese segmento debe ser conside- rado como inestable (20).

La valoración de la movilidad puede ser satisfactoriamen- te realizada mediante un test muy utilizado para tal fin el - cual valora la movilidad entre las vertebras indicando hipermo- vilidad o inestabilidad (9).

"TEST PARA LA VALORACION DE LA HIPERMOVILIDAD E INESTABILIDAD"

GRADO	DESCRIPCION	CRITERIO
0	ANQUILOSADA	SIN MOVIMIENTO, EL SEGMENTO REQUIERE RADIOGRAFIAS EN STRESS - PARA SU CONFIRMACION.
1	CONSIDERABLE RESTRICCION (HIPOMOVILIDAD)	SIGNIFICATIVA DISMINUCION EN EL RANGO ESPERADO, CON SIGNIFICATIVA RESISTENCIA AL MOVIMIENTO.
2	LIGERA RESTRICCION (HIPOMOVILIDAD)	LIMITACION EN EL RANGO ESPERADO Y ALGUNA RESISTENCIA AL MOVI- - MIENTO.
3	NORMAL	RANGO ESPERADO, MOVIMIENTO UNIFORME EN TODO EL ARCO.
4	INCREMENTO DEL DESLIZAMIENTO (HIPERMOVILIDAD)	ALGUN INCREMENTO ESPERADO EN EL ARCO MENOR QUE LA RESISTENCIA - NORMAL AL MOVIMIENTO.
5	INCREMENTO CONSIDERABLE (HIPERMOVILIDAD)	ARCO DE MOVIMIENTO EXCESIVO PERO EVENTUALMENTE RESTRINGIDO - POR LAS ESTRUCTURAS CAPSULOLIGAMENTARIAS).
6	INESTABLE	MOVILIDAD EXGESIVA (SIN RESTRICCION).

Como se mencionó anteriormente la movilidad normal del segmento de movimiento ocurre en tres ejes y en tres planos (19).

FLEXION EXTENSION

Consiste en rotación sobre el eje "X", unido a un deslizamiento hacia atras (translación) en el plano "X" "Z" (plano horizontal).

La laxitud se caracteriza por incremento en la rotación en el eje "X", aumento en el plano "X". Apariencia de rotación en el eje "Y" (rotación axial) o una mezcla de dos o más de los desplazamientos arriba mencionados (fig. # 3).

FLEXION LATERAL

Consiste en rotación en el eje "Z" (flexión lateral), unida a rotación en el eje "Y" (rotación axial) que ocurre en la convexidad de la curva creada por el eje de rotación "Z".

En la movilidad normal del segmento, la rotación instantánea axial (RIA), para la flexión lateral se concentra en el área posterior del disco.

La rotación produce algún estrechamiento en el espacio

discal, estos cambios son usualmente imposibles de detectar - usando técnicas radiográficas normales.

La degeneración discal en presencia de elementos posteriores relativamente normales localizaron la RIA mas posteriormente, de ese modo se incrementa el estrechamiento del espacio discal, lo cual puede ser detectado en proyecciones en flexión.

La mayoría de los métodos para evaluar la movilidad normal y anormal de un segmento se basa en la localización de características anatómicas que pueden ser fácilmente identificables.

Desde hace mucho tiempo se han ideado métodos y técnicas para ese fín; en 1969 Lysell utilizó pelotas de acero sobre los cuerpos vertebrales, Suh en 1974 reportó la técnica de la - Stereofotogrametria, otras técnicas usadas se superposiciones - de exposiciones han sido descritas por Pennin (1968).

Hirsch (1968) y Pennal (1972), (6).

Más recientemente Brown (1976) y colaboradores utilizaron un método de análisis computado de datos procesados de pelícu-las tridimensionales, cada uno de estos métodos tienen sus limitaciones, algunos son inseguros, otros fallan en demostrar con-



FIG. # 3 EL SISTEMA DE COORDENADAS "X" "Y" "Z" Panjabi y Cols.

cluyentemente la presencia a rotación axial, algunos requieren extrema seguridad en la técnica radiográfica, otros son muy caros o tediosos por el tiempo empleado.

Casi siempre los estudios son obtenidos cuando el paciente tiene episodios de mucho dolor, lo cual causa actividad muscular refleja modificando la movilidad de la columna.

Por lo general se utilizan proyecciones en flexión, extensión y en flexiones laterales para detectar la movilidad del segmento, lo que se pierde en precisión se gana en simplicidad.

Hasta ahora las características radiográficas descritas por Brown y colaboradores son las más precisas y reproducibles.

En la columna lumbar los progresos uncinados que son vestigios de las articulaciones de Luscka (1958) están representados por un par de prominencias en la región posterior y la parte final de la superficie del cuerpo y en la superficie opuesta son dos concavidades en la región posterior e inferior, este par de marcas son claramente identificables.

En las proyecciones laterales en flexión y extensión estas marcas deben estar alineadas (6).

Panjabi (19), y colaboradores midieron el estiramiento fisiológico de los ligamentos de la columna lumbar.

En flexión los ligamentos interespinosos y supraspinosos se encuentran sujetos a un alto grado de estiramiento seguidos por los ligamentos capsulares y el ligamento amarillo.

Durante la extensión Panjabi y colaboradores encontraron que el ligamento longitudinal posterior tiene el máximo estiramiento seguido por los ligamentos capsulares.

En la flexión lateral encontraron que los ligamentos transversos están sujetos a tensión estrechamente seguidos por el ligamento amarillo y capsulares.

Estos datos experimentales combinados con patrones radiográficos indican que la localización de las lesiones dominantes determinan el patrón de inestabilidad.

Se conoce poco a cerca de la verdadera presentación clínica de la movilidad de un segmento laxo, actualmente no es posible correlacionar síntomas específicos de inestabilidad.

En conclusión, el uso de radiografías dinámicas obtenidas en flexión, extensión y flexiones laterales nos dan un metodo -

simple y valioso para determinar ésta (inestabilidad).

Se ha visto que tipos específicos de incremento de la movilidad puede ser relacionado con lesiones localizadas en areas específicas de un segmento de movilidad (6).

DETERMINACION DEL DESPLAZAMIENTO HORIZONTAL (Fig. # 4)

Para determinar la cantidad de desplazamiento horizontal en las vistas en flexión y extensión (fig. # 4), marcamos los remanentes de las articulaciones de Luschka ("L"), la unión que marca de la vertebra superior por medio de la línea "a" y repetimos el procedimiento para la vertebra inferior, Línea "A".

Desde la marca de abajo de la vertebra superior trazamos una línea paralela a la línea "A" (línea "C").

La distancia entre las líneas "A" y "C" (A-O) para anterolistesis y (H-O) para retrolistesis; ésta es la cantidad de desplazamiento horizontal de la vertebra de arriba.

Para evitar inseguridades producidas por la magnificación de rayos "X" éste desplazamiento horizontal (H-D), es medido en porcentaje de desplazamiento.

Trazamos una línea "C" desde el borde anterior de la vertebra superior, medimos la mitad horizontal del cuerpo vertebral "W" superior entre las líneas "a" y "c", el porcentaje de desplazamiento horizontal es:

$$HD\% = \frac{(AO \text{ o } RO)}{W} \times 100$$

Para medir el desplazamiento angular, se traza la línea "b" perpendicular a la línea "a", desde la marca inferior de la vertebra de arriba y la línea "B" perpendicular a la línea "A" desde la marca superior de la vertebra de abajo.

El ángulo entre las dos líneas es el desplazamiento angular en grados, el máximo desplazamiento horizontal en flexión para la movilidad integra del segmento de L1 a L5 fue de 5.4% ± 2% y para el nivel de L5 a S1 fue de 3.9% ± 4.5%.

En extensión fue de 5.2% ± 2.5%.

La inestabilidad segmentaria puede ser definida como una pérdida de la movilidad de un segmento en el cual la fuerza aplicada a ese segmento puede producir gran desplazamiento (8).

Kirdaldy Willis y colaboradores identifican tres etapas en el proceso degenerativo; en la Etapa I (Degeneración tempra-

na), las cápsulas facetarias pueden estar algo laxas, hay fibrilación del cartílago y los discos muestran cambios degenerativos G1 y II.

En la etapa II (inestabilidad), el nivel afectado muestra incremento en la laxitud de las cápsulas de las facetas con aparente degeneración del cartílago grado II a III de enfermedad discal degenerativa, un síndrome clínico puede ser identificado en este momento y un desplazamiento anormal puede ser medido en las radiografías dinámicas, a veces el paciente llega a completar arcos de movilidad; estudios mecánicos sugieren que la hernia discal es mas susceptible en esta etapa.

En la etapa III (deformidad fija o estructurada), el proceso de reparación en las facetas, osteofitos peridiscales, ha estabilizado la movilidad del segmento, el estudio anatomopatológico muestra degeneración avanzada del cartílago acompañada de degeneración discal GIII a IV, el mayor problema clínico es la alteración en las dinámicas del canal resultado de la deformidad fija y los osteofitos presentes.

En la columna la movilidad intencional espinal en una dirección siempre se acompaña de por lo menos dos movimientos adicionales no intencionales.

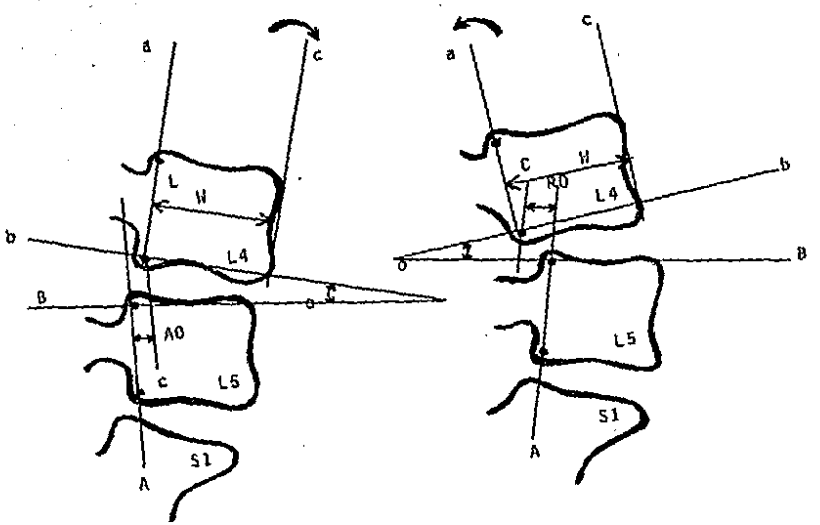

FIG. # 4 CALCULO DEL PORCENTAJE DE DESPLAZAMIENTO ANGULAR EN FLEXION Y EXTENSION.

Por ejemplo, la flexión lateral como movimiento intencional primario es acompañada por rotación axial y translacional.- Withe y Panjabi en 1978 caracterizaron todos los movimientos potenciales y secundarios que ocurren en la movilidad de un segmento vertebral (Fig. # 1).

Basado en estas condiciones Panjabi definió cuatro tipos de inestabilidad (8).

TIPO I: INESTABILIDAD AXIAL ROTACIONAL

En la fase de inestabilidad lo cual precede a la fijación de la deformidad, los pacientes pueden tener episodios recurrentes e incremento de dolor bajo de espalda (DBE) provocados por movimientos de torsión como escoliosis y evidencia variable de atrapamiento de una raíz nerviosa.

Los signos radiográficos incluyen estrechamiento del espacio discal, degeneración facetaria, desalineación de las apófisis espinosas, una deformidad rotacional del pedículo identificable en la radiografía lateral.

TIPO II: INESTABILIDAD TRANSLACIONAL

Esta lesión conforma la inestabilidad reportada por Knuttsen (1944) y Macnab (1971), el desplazamiento translacional hacia adelante es más aparente en ésta condición, es de esperar en estos pacientes algunos síntomas y signos de inestabilidad rotacional con episodios recurrentes de dolor de espalda acompañado de un retardo extensor y escoliosis menos aparente.

Los signos radiográficos incluyen: picos de tracción, disminución del espacio discal pero sin evidencia de desalineación de los procesos espinosos o rotación de los pedículos en la radiografía lateral, la radiografía en flexión y extensión muestra colapso angulativo del espacio discal y subluxación hacia adelante de la vertebra afectada de por lo menos tres milímetros sobre su vecina de abajo.

Típicamente los pacientes son mujeres, el nivel L4-L5 es el más afectado, son a veces diabéticos sugiriendo algún defecto del colágeno, esta lesión es ademas vista en el 20% de las mujeres que han padecido antes la extirpación del disco lumbar L4-L5.

TIPO III: INESTABILIDAD RETROLISTESICA

Esta puede ocurrir a cualquier nivel, aun cuando los da-- tos de Lehmanns sugieren que ésta es común en el nivel L5-S1 y- afecta a más del 30% de los hombres con DBE, a causa del patrón de subluxación, los síntomas son más prominentes en extensión y los signos de radiculopatia son más evidentes en extensión, ocurriendo por lo tanto mejoría en flexión.

La principal deformidad es una translación posterior acompañada de asimetría posterior del espacio discal colapsado y subluxación facetaria, las radiografías de pié deben demostrar la retrolistesis, la línea de unión de los cuerpos vertebrales está interrumpida y se aprecia degeneración facetaria.

TIPO IV: INESTABILIDAD POSQUIRURGICA

Se encuentra en pacientes en los cuales se efectua excesiva remoción de las estructuras de sostén, en el curso de ciru-- gías descompresivas por síndrome de atrapamiento de raíces nerviosas los datos biomecánicos indican que la remoción del 30 al 50% de las facetas puede ser suficiente para producir inestabilidad.

MANEJO CONSERVADOR Y QUIRURGICO

En el estado I (Degeneración); dolor inespecífico de espalda baja es frecuente encontrar en esta etapa, no se cuenta con un método clínico o radiográfico que señale los pacientes con riesgo de inestabilidad, los medios de tratámiento conservador son los más efectivos para esta etapa.

TIPO I: INESTABILIDAD ROTACIONAL

Este tipo de inestabilidad requiere un procedimiento que contrareste las fuerzas axiales y rotacionales, en pacientes ancianos las facetas deben ser estabilizadas, en pacientes jóvenes una artrodesis posterolateral suplementaria es recomendada.

El empleo de barras cortas y una artrodesis posterolateral es aceptable con la ventaja de ser posible una laminectomía amplia, la artrodesis intercorporea no es una medida efectiva para corregir una deformidad rotacional, tampoco la artrodesis posterolateral unicamente es una cirugía mecánicamente eficiente en esta situación.

TIPO II: INESTABILIDAD TRANSLACIONAL

Basados en la deformidad mecánica, la artrodesis anterior intercorporea debe ser la cirugía más apropiada, la descompre--

sión acompañada de estabilización garantiza la estabilización, - el cirujano debe escoger el medio que le de más amplitud para - lograr la artrodesis poterolateral, esta deformidad se acentua- por una artrodesis en flexión.

TIPO III: RETROLISTESIS

Cuando la retrolistesis está presente la corrección de la deformidad por una artrodesis en flexión es deseable, esto puede ser logrado con el empleo de barras cortas distractoras y artrodesis posterolateral.

Actualmente la técnica del injerto en "H" está en desuso- por la elevada taza de seudoartrosis y el riesgo de estenosis - tardia del canal por hipertrofia del injerto.

TIPO IV: INESTABILIDAD POSTOQUIRURGICA

Esta inestabilidad iatrogénica puede ocurrir en algunos - pacientes y la artrodesis debe ser planeada de acuerdo a la deformidad específica observada.

PLANTEAMIENTO DEL PROBLEMA

Será el marco de Luque y la artrodesis posterolateral tipo Watkins un medio eficaz para lograr la fusión ósea en pacientes con inestabilidad segmentaria de la columna lumbar?.

Eficacia:

Consideraremos eficacia para el caso que nos ocupa lo siguiente:

a.- Que se logre la artrodesis en un lapso de 6 meses.

b.- Que el marco y los alambres se mantengan estables.

HIPOTESIS GENERAL

La inestabilidad segmentaria de la columna lumbosacra se corrige en el 95% de los casos con el marco de Luque y la artrodesis posterolateral tipo Watkins.

MATERIAL Y METODOS

Para realizar este estudio se llevó a cabo una revisión de los casos de inestabilidad segmentaria de la columna lumbar manejados con el marco de Luque y la artrodesis posterolateral tipo Watkins en el servicio de columna del Hospital de Ortopedia Magdalena de las Salinas del Instituto Mexicano del Seguro Social en México D.F., durante el período de Marzo de 1987 a Octubre del mismo año.

Para lo anterior se revisaron los expedientes clínicos y radiográficos de 20 pacientes tratados con este método tomando en cuenta los siguientes criterios de inclusión y exclusión:

INCLUSION

1.- Pacientes de ambos sexos y cualquier edad.
2.- Pacientes tratados en el HOMS.
3.- Pacientes con inestabilidad segmentaria de columna lumbosacra y con sintomatología y signología neurológica sin mejoria al manejo conservador.

EXCLUSION

Pacientes con afecciones de columna a otros niveles.

El seguimiento se efectuo a través de consultas periódicas en la consulta externa de este hospital y para la valoración final se revisaron clínica y radiográficamente el 50% de nuestros casos.

La valoración pre y postoperatoria se hizo utilizando los siguientes criterios clínicos y radiográficos:

DOLOR:	PUNTOS
- Ausente.	0
- Moderado	1
- Severo sin cambios a pesar de cirugía. . .	2

TRASTORNOS NEUROLOGICOS:	
- Sin alteraciones.	0
- Disestesias.	1
- Hipoestesia.	2
- Anestesia.	2

FUERZA MUSCULAR:	
- Normal.	0
- Paresia.	1
- Parálisis.	2

ACTIVIDAD FISICA:

- Rutinaria. 0
- Limitación a la marcha 1
- Incapacidad para la deambulación 2

RADIOGRAFICAMENTE:

- Sin consolidación de la artrodesis. . . . 2
- En vías de consolidación. 1
- Consolidada. 0

Se consideran resultados buenos aquellos que sumen hasta tres puntos, regulares de tres a seis puntos y malos entre seis y once puntos (25).

R E S U L T A D O S

Teniendo en cuenta que el número de pacientes revisados - no es estadísticamente significativo y que algunos de ellos aún continuan en control en este hospital, los resultados señalan - al marco de Luque y la artrodesis posterolateral tipo Watkins - como un buen metodo para el manejo de la inestabilidad segmentaria de la columna lumbar, de los 20 expedientes clínicos y radiográficos revisados se obtuvieron los siguientes datos:

DISTRIBUCION POR SEXO

- Femenino. . . . . 9 pacientes
- Masculino . . . . . 11 "

DISTRIBUCION POR EDADES

Mínima. . . . . 7 años
Máxima. . . . . 67 años
Promedio. . . . . 37 años

OCUPACION

Labores del hogar. . . . . 4 pacientes
Obreros. . . . . 4 "
Pensionados . . . . . 6 "

Estudiantes.	2	pacientes
Empleados.	2	"
Médicos.	1	"
Enfermera.	1	"

TIEMPO DE SEGUIMIENTO

Mínimo.	7	semanas
Máximo.	40	"
Promedio	32.5	"

TIPO DE INESTABILIDAD

Degenerativa.	11	pacientes
Postquirúrgica.	3	"
Otras patologías.	4	"
Traumática.	2	"

CUADRO CLINICO

Dolor lumbar.	8	pacientes
Ciatalgia	5	"
Paresias.	3	"
Disestesias.	1	"
Hipoestesia.	5	"
Signos de estiramiento del ciatico. . . .	8	"

Otros. . . . . 1 paciente

1 caso de paraplejia postraumática en un paciente de 7 años por una - fractura-luxación de L3.

CIRUGIA

TIEMPO DE CIRUGIA

Mínimo.	01.20 hrs.
Máximo.	03.50 hrs.
Promedio.	02.35 hrs.

SANGRADO

Mínimo.	200 cc.
Máximo.	3.300 cc.
Promedio.	1.750 cc.
Por nivel	300 cc.

EXTENSION DE LA INSTRUMENTACION

L3 a S1.	8	casos
L4 a S1.	7	"
L2 a L5.	3	"
L1 a L5.	1	"
L3 a L5.	1	"

ESTANCIA HOSPITALARIA

Máxima.	23	días
Mínima.	6	"
Promedio.	8	"

La estancia hospitalaria fue máxima en una paciente con - secuelas de enfermedad vascular cerebral e hipertensión arte- - rial sistémica lo cual ameritó control pre y postoperatorio de- estos padecimientos.

INICIO DE LA DEAMBULACION

Máxima.	7	días
Mínima.	2	"
Promedio.	4.5	"

De los 10 pacientes revisados clínica y radiográficamente al final de este estudio y segun nuestra tabla de valoración - obtuvimos los siguientes resultados:

PREOPERATORIAMENTE

Buenos.	0
Regulares	3
Malos.	7

POSTOPERATORIAMENTE

Buenos.	9
Regulares	1
Malos.	0

D I S C U S I O N

El análisis de los resultados de esta serie no mostró predominancia en cuanto a la distribución por sexo, el promedio de edad fue de 37 años, en la distribución por ocupación, el grupo de pensionados presentó la mayor incidencia con 6 casos lo cual está directamente relacionado con dos parámetros, por un lado el tipo de inestabilidad y otra que el estudio se realizó en un hospital de Ortopedia donde no se manejan padecimientos traumáticos.

El procedimiento quirúrgico técnicamente es difícil, el tiempo promedio de cirugía fue de 02,35 hrs., influyendo directamente en este rubro la experiencia del cirujano en el manejo de las afecciones de la columna vertebral.

La conformación o construcción del rectángulo y su colocación tiene requerimientos técnicos específicos, en lo posible su forma debe ser lo más rectángular y es de anotar que no contamos en la actualidad con un instrumento o aparato que facilite su construcción en forma satisfactoria, cuando se trate de 3 o más niveles es necesario introducir una lordosis al mismo, en nuestros casos encontramos 3 marcos rotados lo cual constituye el mayor problema aunque esto no repercutió en el resultado clínico final, Dove (5), ha modificado la forma del marco bus--

cando con ello evitar la rotación del mismo con buenos resultados.

Otro punto importante que amerita técnica cuidadosa lo constituye el paso de los alambres sublaminares en lo cual se procurará al maximo evitar las lesiones al saco dural que evitarian la deambulación temprana del enfermo en el postoperatorio inmediato, en nuestra casuística tuvimos 2 lesiones del saco dural que cerraron espontáneamente, a nivel del sacro el paso de los alambres es técnicamente más difícil ya que anatómicamente el espacio es mas reducido lo cual puede producir una irritación de raíces como en uno de nuestros pacientes de la serie que presentó irritación de la raíz S1.

No encontramos ruptura de alambre lo cual puede ser atribuido a lo corto de la serie y del seguimiento, en un estudio de Luque (13), de 2,112 alambres colocados solo encontró 27 rotos.

Aunque actualmente el tiempo de seguimiento de nuestros pacientes no es el adecuado para valorar radiográficamente la consolidación de la artrodesis, clínicamente no hay evidencia de retardo de consolidación, el tiempo máximo de seguimiento fue de 10 meses y el mínimo de 2.

Encontramos como complicaciones 2 casos de infecciones de heridas quirúrgicas lo cual estuvo relacionado con procedimientos quirúrgicos prolongados y sangrados por encima del promedio de la serie, estos casos de infecciones de heridas quirúrgicas al igual que los mencionados de fistulas de Liquido Cefalorraquideo estan actualmente resueltos y no tuvieron repercusión en el resultado clínico final.

Los resultados nos indican una franca mejoría en cuanto al tiempo de cirugía, sangrado transoperatorio, inicio de la deambulación, estancia hospitalaria en relación a otras técnicas quirúrgicas para el manejo de la inestabilidad de la columna lumbar en particular con el Luque-Galveston (25).

Por todo lo anterior y en plena concordancia con nuestra hipótesis consideramos que la inestabilidad de la columna lumbar se corrige satisfactoriamente con el Marco de Luque y la artrodesis posterolateral tipo Watkins en el 95% de los casos con notoria mejoría en comparación con otras técnicas quirúrgicas.

C O N C L U S I O N E S

1.- Consideramos que la inestabilidad segmentaria de la columna lumbar se corrige de manera satisfactoria en el 90% de los casos con el Marco de Luque y la artrodesis posterolateral tipo Watkins.

2.- Hay franca ventaja en cuanto al inicio de deambulación y movilización temprana en relación a otras instrumentaciones - (Luque-Galveston y Harrington).

3.- El tiempo de cirugía y el sangrado transoperatorio es menor que con otros métodos de fijación interna.

4.- El mayor problema observado en esta serie fue el pobre control de la rotación del marco aunque esto no influyó en la calidad del resultado clínico final.

5.- Aunque el tiempo de seguimiento en todos los casos no es actualmente suficiente para valorar la consolidación radiográfica, clínicamente no hay evidencia de retardo o consolidación y los enfermos están asintomáticos.

6.- No es necesario utilizar sistemas de contención externa que son mal tolerados por pacientes de edad avanzada.

ESTA TESIS NO DEBE SALIR DE LA BIBLIOTECA

7.- Hay gran variedad de patologías beneficiadas con esta técnica: degenerativa, traumática, tumoral, postquirúrgica.

B I B L I O G R A F I A

1.- Allen B, The Galveston Technique for "L" Rod instrumentation of the escoliosis. Spine 1982;7:276-284.

2.- Bradford D, Instrumentation of the lumbar Spine. Clin Orthop 1986;203:209-218.

3.- Cambell. Cirugia Ortopédica. 6a. Ed. Mex.: Panamericana, 1981.

4.- Dennis F. Spinal Instability as defined By the three column spline concept in acute spinal trauma. Clin Orthop 1984; 189:65-76.

5.- Dove J. Internal fixation of the lumbar spine, The Hartshill rectangle. Clin Orthop 1986;203:135-140.

6.- Dupuis P. Radiologic diagnosis of degenerative lumbar spinal instability. Spine 1985;10:262-276.

7.- Frankel V,Nordin M. Ortesis y Protesis del Aparato Locomotor, la columna vertebral. Barcelona: Toray-Masson 1985:29-34.

8.- Frymoyer J, Selby D. Segmental Instability: Rationale for treatment. Spine 1985;3:280-286.

9.- Gonella C, Paris S, Kutner M. Realiability in evaluating passive intervertebral motin. Physther 1982;62:437.

10.- Kapandji I. Cuadernos de Fisiología Articular. 2da. Ed. Barcelona: Toray-Masson, 1981.

11.- Kornblatt M. Internal Fixation in lumbosacral Spine Fusion. Clin Orthop 1986;203:141-150.

12.- Luque E. Segmental spinal instrumentation in the treatment of fractures of the toracolumbar spine. Spine 1982;7:312-317.

13.- Luque E. Segmental spinal instrumentation of the lumbar spine. Clin Orthop 1986;203:126.

14.- Luque E. The anatomic basic and development of segmental spinal instrumentation. Spine 1982;7:256.

15.- Luque E. The pediatric spine. 2da. Ed. Baltimore: Saunders Co, 1975.

16.- Marcneti P. The pediatric Spine, 2da. Ed. Baltimore. Saunders Co, 1985.

17.- Moll J, Wrign V. Normal range of spinal Mobility and objetive clinical study. Ann Rneumn Dis 1971;30:381.

18.- Ogilvie J. Comparison of lumbosacral fixation devices Clin Orthop 1986;203:120-125.

19.- Panjabi M,Goel V,Takata K. Physiologic Strains in lumbar spinal ligaments. Spine 1982;7:192-201.

20.- Paris S. Physical signs of instability. Spine 1985;10:227-279.

21.- Ponsner I,Withe A, Edwars w et al. A biomechanical analysis of the clinical stability of the lumbar and lumbosacral spine 1982;7:374-389.

22.- Pope M, Panjabi M. Biomechanical definitions of the spinal instability. Spine 1985;10:255-256.

23.- Rothman R, Simeone F. La columna vertebral. 2da. Ed. Mex: editorial Panamericana, 1985.

24.- Watkins M. Posterolateral fusion in Pseudoartrosis and elements of the lumbosacral spine. Clin Orthop 1964;35-80.

25.- Arcia A. tratamiento quirúrgico de la espondilolistesis sintomática. Tesis 1986:70-73.