

1624S

29/85



UNIVERSIDAD NACIONAL AUTONOMA DE MEXICO

**FACULTAD DE MEDICINA
DIVISION DE ESTUDIOS SUPERIORES
HOSPITAL DE TRAUMATOLOGIA Y ORTOPEDIA
"MAGDALENA DE LAS SALINAS"
INSTITUTO MEXICANO DEL SEGURO SOCIAL**

**"IMPORTANCIA DEL DIAMETRO DEL CANAL
RAQUIDEO EN LAS FRACTURAS DE LA COLUMNA
LUMBAR"**

TESIS DE POSTGRADO

QUE PARA OBTENER EL TITULO DE:
MEDICO ESPECIALISTA EN
ORTOPEDIA Y TRAUMATOLOGIA

P R E S E N T A :

RIVERA HERNANDEZ VICENTE



MEXICO, D. F.,

**TESIS CON
FALLA DE ORIGEN**

1988



Universidad Nacional
Autónoma de México

Dirección General de Bibliotecas de la UNAM

Biblioteca Central



UNAM – Dirección General de Bibliotecas
Tesis Digitales
Restricciones de uso

DERECHOS RESERVADOS ©
PROHIBIDA SU REPRODUCCIÓN TOTAL O PARCIAL

Todo el material contenido en esta tesis esta protegido por la Ley Federal del Derecho de Autor (LFDA) de los Estados Unidos Mexicanos (México).

El uso de imágenes, fragmentos de videos, y demás material que sea objeto de protección de los derechos de autor, será exclusivamente para fines educativos e informativos y deberá citar la fuente donde la obtuvo mencionando el autor o autores. Cualquier uso distinto como el lucro, reproducción, edición o modificación, será perseguido y sancionado por el respectivo titular de los Derechos de Autor.

INDICE

	Pag.
Introducción	1
Antecedentes Bibliográficos	2
Anatomía Axial Normal	4
Hipótesis	9
Objetivos	10
Material y Métodos	11
Resultados	13
Discusión	17
Conclusiones	19
Bibliografía	20

I N T R O D U C I O N

La preocupación principal de las lesiones de la columna no está relacionada con la misma, sino con los elementos neurológicos en estrecho contacto con ella.

La rápida y adecuada evaluación de estas lesiones, por métodos radiográficos, es de importancia primordial para el tratamiento y prevención de secuelas mayores. La aparición de la Tomografía Computada ha incrementado la importancia del estudio radiográfico en el diagnóstico y tratamiento de las fracturas de la columna vertebral.

En contraste con otros métodos radiográficos, la Tomografía Computada permite la visualización de estructuras óseas y blandas desde un punto de vista tridimensional. En el plano axial se observan lesiones del cuerpo vertebral, arco neural y facetas articulares; así mismo, los fragmentos óseos en el canal raquídeo son perfectamente delineados. La disminución en el diámetro del canal raquídeo puede medirse en el plano axial.

Aunque se requieren fuerzas severas para lesionar la columna vertebral, muchas fracturas no presentan daño neurológico. La observación frecuente de pacientes con fracturas de la columna lumbar, con importante estrechamiento del conducto medular sin lesión neurológica alguna, y la poca información a este respecto nos llevó a realizar este trabajo.

ANTECEDENTES BIBLIOGRAFICOS

La importancia de la medición radiográfica del canal raquídeo fué apreciada por Elsberg y Dike en 1934, quienes publicaron las distancias interpediculares de la columna torácica y lumbar, aplicando dicha medición en el diagnóstico de neoplasias intraraquídeas.(3).

Hinck y colaboradores (5), midieron el diámetro antero-posterior del canal raquídeo, publicando sus resultados tanto en niños como en adultos, concluyendo que la medición del canal raquídeo es de gran valor en el diagnóstico de masas intraraquídeas que disminuyen el canal espinal.

El plano axial es ideal para conocer el tamaño y configuración del canal raquídeo (7,8,9,10), la Tomografía computada proporciona imágenes en el plano transversal de estructuras óseas y blandas a nivel vertebral, con la ventaja de no cambiar al paciente de posición durante el estudio.

Según McAfee (10), la estabilidad de la columna vertebral depende de la columna media (2), asegurando que la Tomografía Computada es el método radiológico más efectivo para evaluar los elementos anatómicos de esta columna.

Debido a que se requieren fuerzas severas para lesionar la columna vertebral, llama la atención que muchos casos no presenten daño neurológico. Del 10 al 23% de las fracturas espinales se asocian con trastorno neurológico.

Lindahl realizó un estudio de fragmentos óseos en el canal medular mediante Tomografía Computada, demostrando fragmentos de hasta 0.6 mm de hueso cortical y de hasta 1.2 mm de

hueso esponjoso, sin relacionarlos con la lesión neurológica (9) .

Lee y colaboradores (8), estudiaron la configuración de las vertebrae lumbares, y el diámetro del canal raquídeo de las mismas. Llegando a la conclusión de que un factor que puede influir de forma importante es el cambio de configuración del canal lumbar al ir descendiendo por los niveles lumbares.

ANATOMIA AXIAL NORMAL

Se puede dividir el canal vertebral lumbar en dos segmentos, uno intracorporal y el otro articular. El segmento intracorporal es un anillo formado por el cuerpo vertebral anteriormente, los pedículos lateralmente, lámina, articulares y apófisis espinosa posteriormente. Este segmento es una porción pequeña, en comparación con la porción articular, formada por disco intervertebral y borde posterior del cuerpo vertebral - anteriormente, articulaciones apofisiarias lateralmente y -- dorsalmente carillas articulares, lámina y apófisis espinosa.

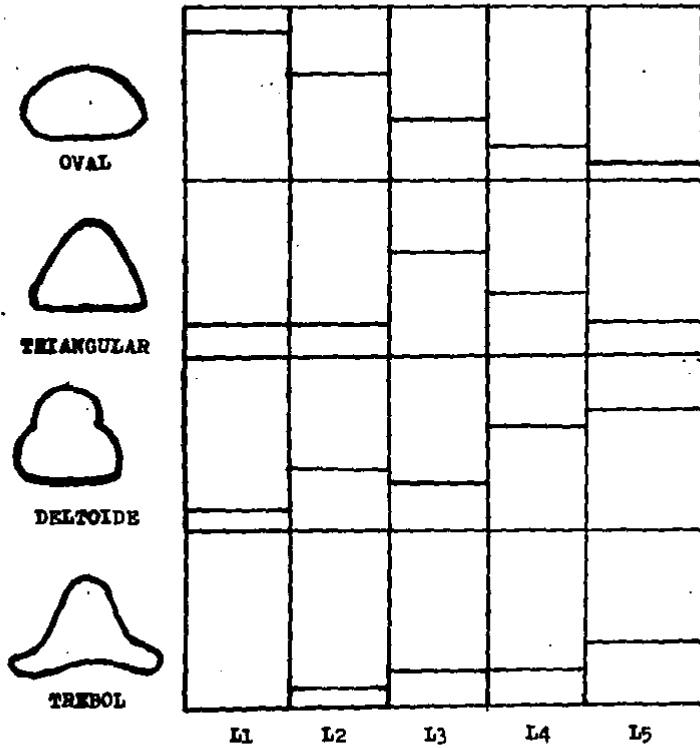
En una Tomografía Computada normal se observa en las vértebras lumbares una zona de menor densidad, en la parte posterior del cuerpo vertebral, que algunas veces se confunde con el borde vertebral posterior (13).

Los márgenes óseos del canal son siempre nítidos y se -- distinguen fácilmente. Debido al bajo coeficiente de absorción, comparado con el anillo óseo, la grasa epidural es la -- única estructura visible en el canal raquídeo, de mayor nitidez en los niveles lumbares bajos (4).

La configuración del canal lumbar es distinta según el -- nivel, variando de forma oval en L1, triangular en L2 y de -- trébol en los niveles restantes (8), (Fig. No. 1). Así mismo el diámetro interpedicular y la distancia entre -- las apófisis articulares aumenta al ir descendiendo en los -- niveles lumbares.

La Tomografía computada nos permite visualizar a la columna vertebral en el plano transversal y clasificarla de --

Fig. No. 1. Configuración del canal raquídeo en los diferentes niveles lumbares.



acuerdo al concepto de las tres columnas:

Columna anterior: Dos tercios anteriores del cuerpo vertebral y ligamento longitudinal anterior.

Columna media : Tercio posterior del cuerpo vertebral, parte posterior del anillo fibroso y ligamento longitudinal posterior.

Columna posterior: Apófisis articulares, arco neural, ligamento amarillo, ligamento supraespinoso e interespinoso.

La estabilidad de la columna vertebral depende de la columna media, y como se mencionó en los antecedentes la Tomografía - Computada es el mejor método para observarla (10,2).

Además de evaluar los detalles anatómicos y la configuración de los componentes vertebrales, se realiza la medición de los siguientes diámetros (Fig. No. 2) :

- a) **Diámetro sagital.** Distancia mayor entre los márgenes anterior y posterior de la línea media del canal.
- b) **Distancia interpedicular.** distancia entre la porción media de los pedículos
- c) **Distancia interfacetaria.** Distancia entre las carillas articulares.

Los valores de los diámetros mencionados varían según - los autores, el tomógrafo y el factor de corrección utilizado.

El diámetro que más varía según los distintos autores (8 10,13,14), es el sagital ya que sus valores dependen grandemente de la oblicuidad del plano de sección del canal lumbar.

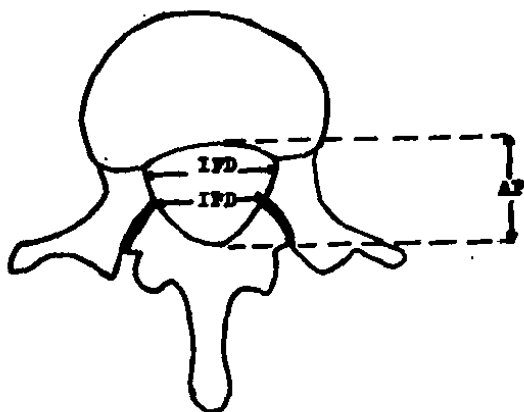


Fig. No. 2. MEDICION DEL CANAL LUMBAR

AP = DIAMETRO SAGITAL

IFD = DISTANCIA INTERPEDICULAR

IFD = DISTANCIA INTERFACETARIA

Debido a lo anterior el menor diámetro sagital del canal lumbar se observa entre la pared posterior del cuerpo vertebral y el margen anterosuperior del proceso espinoso. El diámetro sagital mayor se observa entre la porción inferior del proceso espinoso y el margen posterosuperior del cuerpo vertebral inferior (13).

H I P O T E S I S

La disminución del canal raquídeo en pacientes con fractura de la columna lumbar no siempre ocasiona daño neurológico.

OBJETIVOS

- Comprobar mediante correlación Clínico Tomográfica que la disminución del diámetro del canal raquídeo no siempre ocasiona daño neurológico.
- Determinar mediante medición tomográfica los diámetros sagital y transverso más frecuentes en vértebras no fracturadas.
- Establecer un margen de seguridad, en cuanto a porcentaje de invasión del canal raquídeo, en el que no se presente daño neurológico.

MATERIAL Y METODOS

En el período comprendido de enero a diciembre de 1987, se estudiaron 10 pacientes con fractura de la columna lumbar a quienes se les realizó Tomografía Computada.

De estos pacientes, 8 correspondieron al sexo masculino y dos al femenino. Su edad varió entre los 18 y 61 años, con un promedio de 31 años. En todos los casos se tomaron radiografías simples de la columna toracolumbar, en proyecciones anteroposterior, lateral y oblicuas. Se clasificó la lesión como estable o inestable, según los criterios de Holdsworth (5). Se estudiaron 6 lesiones estables y 4 inestables.

Se excluyeron del estudio pacientes menores de 15 años de edad, pacientes afectos de otras patologías sistémicas, pacientes con otras lesiones traumáticas y fracturas en terreno patológico.

La valoración clínica consistió en evaluar la función motora, la sensibilidad de los miembros pélvicos y los reflejos patelar, aquileo y cremasteriano. Así mismo, se exploró el reflejo anal y la sensibilidad de la zona perianal.

En todos los casos se realizó Tomografía computada a nivel de la vértebra fracturada, un nivel por arriba y un nivel por abajo. Se realizó reconstrucción a nivel del cuerpo vertebral fracturado. En el plano axial se midieron los diámetros transverso y sagital. En la reconstrucción se midió el diámetro sagital de la vértebra fracturada. Se estableció un porcentaje de invasión al canal raquídeo por fragmentos óseos vertebrales.

El porcentaje de invasión se estableció al obtener el promedio del diámetro del canal lumbar en las vértebras superior e inferior sanas, considerando dicho promedio como 100%, este valor dividió el diámetro de la vértebra fracturada multiplicada por 100.

En el plano axial el canal raquídeo fue dividido en 4 y de acuerdo a esta división se clasificó el porcentaje de invasión:

- 25% o Grado I de Invasión
- 50% o Grado II de Invasión
- 75% o Grado III de Invasión
- 100% o Grado IV de Invasión

Clinicamente los pacientes fueron clasificados de la siguiente manera:

- Sin lesión neurológica
- Lesión medular completa
- Lesión de Raíces nerviosas

Se correlacionó el porcentaje de invasión al canal raquídeo con el daño neurológico.

R E S U L T A D O S

En total se estudiaron 12 fracturas lumbares en 10 pacientes, siendo el nivel más afectado L1 con 5 fracturas. Se estudió también un total de 20 vértebras lumbares sanas en los mismos pacientes.

Las cuatro fracturas inestables presentaron lesión neurológica y sus porcentajes de invasión fueron los más altos de todas las fracturas estudiadas. Las ocho fracturas restantes no presentaron daño neurológico y sus porcentajes de invasión siempre fueron mucho menores que las anteriores.

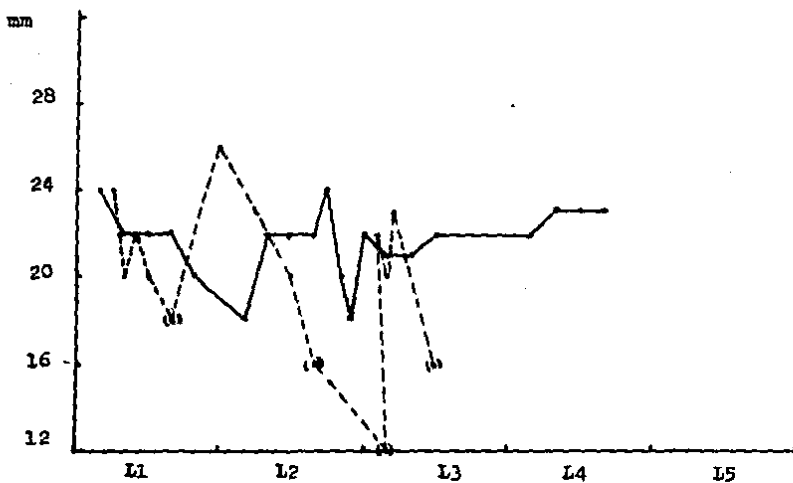
En tres casos no existió invasión alguna al canal medullar, cuando la fractura involucraba sólo la columna anterior; en estos casos se observó un aumento de la distancia interperpendicular en relación a los valores obtenidos en vértebras no fracturadas.

El valor promedio del diámetro transversal (distancia interperpendicular) es de 22 mm en los primeros cuatro niveles lumbares. El valor promedio del diámetro sagital es de 15 mm en vértebras no fracturadas, este diámetro siempre está disminuido en caso de fracturas de la columna lumbar con invasión al canal raquídeo, pero varía mucho en relación al porcentaje de invasión en el plano transversal.

Los valores de los diámetros medidos se observan en las gráficas 1 y 2, el diámetro que más varió fué el sagital.

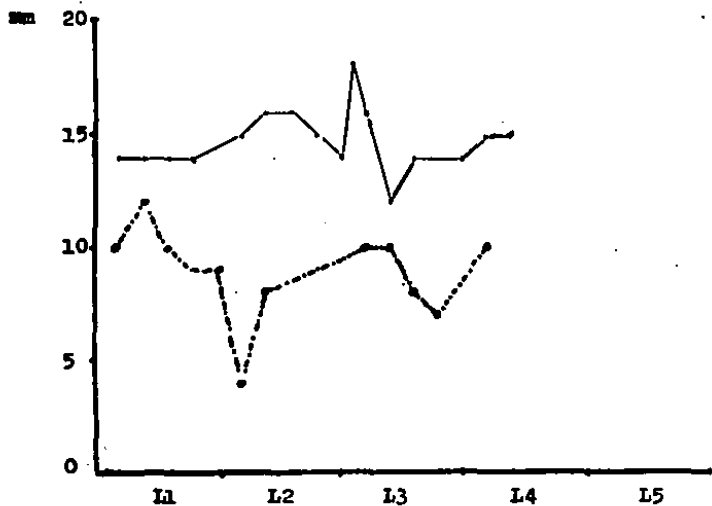Los porcentajes de invasión mayores del 20% presentaron lesión radicular, no se observó un porcentaje de invasión mayor del grado II.

Gráfica No. 1. Valor del diámetro transverso (distancia interpedicular). Mediciones por Tomografía computada.



- Vértabras no fracturadas
- - - - Vértabras Fracturadas
- (.) Casos con lesión neurológica

Gráfica No. 2. Valor del diámetro sagital en las vértebras Lumbares. Mediciones por Tomografía Computada.



— Vértebras no fracturadas
- - - Vértebras fracturadas

Cuadro No. 1 . Correlación de las manifestaciones Clínicas con el porcentaje de invasión al canal medular.

NIVEL	CLINICA	INVASION %	COLUMNA		
			ANT	MED	POS
L1	Sin lesión	5%	+		
L1	Sin Lesión	10%	+	+	
L1	Sin Lesión	0%	+		
L1	Sin Lesión	10%	+	+	
L1	Sin lesión	0%	+		
L2	Sin lesión	11%	+	+	
L2	Lesión Raíz L3	20%	+	+	+
L3	Lesión Raíz L4. hiporeflexia.	34%	+	+	+
L3	Sin lesión	5%	+		
L3	Sin lesión	0%	+		
L3	Lesión Raíz Hiporeflexia	20%	+	+	+
L4	Lesión Raíz L5 y S1 hiporeflexia	34%	+	+	+

En nuestro estudio 8 pacientes tuvieron valores menores al 20% de invasión y ninguno presentó lesión neurológica, en todos estos casos solo se encontraba afectada la columna anterior y media.

En los casos en que se presentó lesión neurológica se encontró afectadas a las tres columnas (3), y los fragmentos libres en el canal raquídeo fueron la regla.

No se encontró relación entre el porcentaje de aplastamiento de la vértebra fracturada en las placas simples, con el porcentaje de invasión al canal medular. Las fracturas inestables aún con porcentajes de aplastamiento menores presentaron mayor invasión al canal raquídeo.

DISCUSION

Un gran porcentaje de lesiones raquímedulares son causadas por una lesión vertebral traumática, afectando principalmente a pacientes en edad productiva. En todos los casos la pregunta es ¿ porqué no existe daño medular en todos los pacientes? ¿ que es lo que determina la lesión radicular o medular? ¿ como establecer un pronóstico en cuanto a lesión neurológica?.

Angtuaco menciona que sólo del 10 al 23% de las fracturas espinales presentan daño neurológico (7,12). Durante años los parámetros utilizados para el pronóstico son la inestabilidad determinada por estudios radiográficos simples (6,3).

En los últimos años la aparición de la tomografía computada ha permitido la visualización de estructuras como el canal medular y los elementos del arco posterior.

La visualización de la columna en el plano axial permite observar el canal medular y los elementos óseos que lo pueden disminuir. Como se mencionó en los resultados porcentajes menores del 20% no ocasionan daño neurológico, porcentajes mayores de esta cifra siempre cursaron con daño de raíces nerviosas, y sólo se presentaron en lesiones inestables. Esto nos permite inferir la existencia de un margen de seguridad en el que se puede suponer que el daño neurológico sea poco probable.

La inestabilidad de la fractura es la determinante del porcentaje de invasión de nuestros casos, y este es a su vez el responsable del daño neurológico.

Los valores encontrados en cuanto a diámetro sagital y - transverso de nuestros casos coinciden con los de otros autores(5,8,14). El diámetro que más varía es el sagital debido al plano de sección del corte tomográfico (5,8,14).

La estabilidad de la columna lumbar depende de la columna media(10,3), y los fragmentos óseos que invaden el canal - medular proceden más frecuentemente de ella. La fractura de - la columna posterior es determinante en cuanto al pronóstico de lesión neurológica, según se observó en nuestros casos; ya que todos los casos de lesión raquímedular tenían lesión de - la columna posterior.

CONCLUSIONES

- En las Fracturas de la Columna Lumbar la disminución del diámetro del canal raquídeo no siempre ocasiona daño neurológico.
- Los fragmentos óseos que protuyen al canal medular son los responsables del estrechamiento del canal raquídeo y por lo tanto del daño neurológico.
- Los fragmentos óseos que protuyen al canal medular se presentan tanto en lesiones estables como inestables, aunque siempre son de mayor tamaño en las lesiones inestables.
- Todas las fracturas inestables presentan fragmentos óseos en el canal lumbar. Existe un factor de riesgo en las fracturas de la columna lumbar: Fracturas inestables que afectan la columna media y posterior, con fragmentos óseos en el canal raquídeo con porcentajes de invasión mayores del 20%.
- Fracturas estables con porcentajes de invasión menores del 20% difícilmente ocasionan daño neurológico.
- En las fracturas de la columna lumbar el mejor diámetro para evaluar la invasión al canal raquídeo es la distancia interpedicular.

B I B L I O G R A F I A

- 1.- ANGTUACO JE., BINET PE.: RADIOLOGY OF THORACIC AND LUMBAR FRACTURES. Clin Orthop 1984; No. 189 :43-57.
- 2.- ELSBERG GA., DYKE CG: DIAGNOSIS AND LOCALIZATION OF TUMORS OF SPINAL CORD BY MEANS OF MESAUREMENTS MADE ON X - RAY FILMS OF VERTEBRAE, AND CORRELATION OF CLINICAL AND X-RAY FINDINGS. Bull Neurol Inst NY 1934; No. 3: 359-394 .
- 3.- DENIS F.: SPINAL INSTABILITY AS DEFINED BY THE TREE COLUMN SPINE CONCEPT IN ACUTE SPINAL TRAUMA. Clin Orthop 1984; - No. 189:65-76.
- 4.- HAMMERSCHLAG SB., WOLPERT SM., CARTER LB.: COMPUTED TOMO--GRAPHY OF THE SPINAL CANAL. Radiology 1976; Vol. 121: 361-367.
- 5.- HINCK VC., HOPKINSC CE., CLARK WM.: SAGITTAL DIAMETER OF - THE SPINAL CANAL IN CHILDREN AND ADULTS. Radiology 1965; Vol. 85 :929-937.
- 6.- HOLDSWORTH P.: FRACTURES, DISLOCATIONS, AND FRACTURE-DISLO-CATIONS OF THE SPINE. J Bone Joint Surg 1970; Vol. 52 A : 1534-1551
- 7.- KEENE JS.: RADIOGRAPHIC EVALUATION OF TORACOLUMBAR FRACTU-RES. Clin Orthop 1984; No. 189:58-64.
- 8.- LEE BG., KAZAM E., NEWMAN AD.: COMPUTED TOMOGRAPHY OF THE SPINE AND SPINAL CORD. Radiology 1978; Vol. 128: 95-102.
- 9.- LINDAHL S., WILLEN J.: COMPUTED TOMOGRAPHY OF BONE FRAG--MENTS IN THE SPINAL CANAL. SPINE 1983; Vol. 8: 181-187.

- 10.- McAFEE PC., HANSEN A., FREDRICKSON BR., LUBICKY JP.:THE VALUE OF TOMOGRAPHY IN THORACOLUMBAR FRACTURES. J Bone - Joint Surg 1985; Vol. 65 A: 461-473.
- 11.- MC BROOM BJ., HAYES PH., EDWARDS D., GOLBERG RP.: PREDICTION OF VERTEBRAL COMPRESIVE FRACTURE USING QUANTITATIVE COMPUTED TOMOGRAPHY. J Bone Joint Surg 1985; Vol. 65A : - 1206-1213.
- 12.- ROTHMAN RH., DINEBONE FA.: THE SPINE. 2a. Ed. Argentina. - Ed. Médica Panamericana. 1985.
- 13.- SHELDON JJ., SERSLAND T.: COMPUTED TOMOGRAPHY OF THE LOWER LUMBAR VERTEBRAL COLUMN. Radiology 1977; Vol. 124: 113- - 118 .
- 14.- ULRICH CG., BINET EP., SANECKI GM., KIEFFER SA.: QUANTITATIVE ASSESSMENT OF THE LUMBAR SPINAL CANAL BY COMPUTED - TOMOGRAPHY. Radiology 1980; Vol. 134: 137-143.