

11211
2
20y



UNIVERSIDAD NACIONAL AUTÓNOMA DE MÉXICO

FACULTAD DE MEDICINA
División de Estudios de Posgrado
Instituto Nacional de Pediatría
Secretaría de Salud

**TRAUMATISMO DE URETRA POSTERIOR EN
PEDIATRÍA.**

TRABAJO DE FIN DE CURSO

Que para obtener el título de especialista en

CIRUGÍA PEDIÁTRICA

presenta

DR. FRANCISCO GERARDO CABRERA ESQUITIN



INP

México, D. F.

**TESIS CON
FALLA DE COBRE**

1988



Universidad Nacional
Autónoma de México

Dirección General de Bibliotecas de la UNAM

Biblioteca Central



UNAM – Dirección General de Bibliotecas
Tesis Digitales
Restricciones de uso

DERECHOS RESERVADOS ©
PROHIBIDA SU REPRODUCCIÓN TOTAL O PARCIAL

Todo el material contenido en esta tesis esta protegido por la Ley Federal del Derecho de Autor (LFDA) de los Estados Unidos Mexicanos (México).

El uso de imágenes, fragmentos de videos, y demás material que sea objeto de protección de los derechos de autor, será exclusivamente para fines educativos e informativos y deberá citar la fuente donde la obtuvo mencionando el autor o autores. Cualquier uso distinto como el lucro, reproducción, edición o modificación, será perseguido y sancionado por el respectivo titular de los Derechos de Autor.

TRAUMATISMO DE URETRA POSTERIOR EN PEDIATRIA.

RESUMEN.

SE PRESENTA LA EXPERIENCIA EN EL MANEJO DE LAS LESIONES TRAUMÁTICAS DE URETRA POSTERIOR EN NIÑOS EN EL INSTITUTO NACIONAL DE PEDIATRÍA SSA, REALIZANDO PRIMERO DERIVACIÓN TEMPORAL CON TALLA SUPRAPÚBICA Y URETROPLASTÍA TRANSPÚBICA DIFERIDA. LA CONTINENCIA SE LOGRÓ EN EL 96%, PERMEABILIDAD EN 96% Y FUNCIÓN ERÉCTIL EN 70%. SE HACE INCAPITÉ EN QUE AL COMPROBAR EL DIAGNÓSTICO DE LESIÓN TRAUMÁTICA DE URETRA POSTERIOR, COMO MANEJO INICIAL SE REALICE TALLA SUPRAPÚBICA SIN MANIPULAR LA URETRA LESIONADA. LA URETROPLASTÍA DEBE HACERSE UNA VEZ RESUELTA LA INFLAMACIÓN Y COMPLETADO EL PROCESO CICATRICIAL.

INTRODUCCION.

APROXIMADAMENTE EL 5% DE LOS NIÑOS POLITRAUMATIZADOS TIENEN LESIONES DEL TRACTO GENITOURINARIO (1). ENTRE ESTAS LESIONES, LA DE LA URETRA POSTERIOR REVISTE GRAN IMPORTANCIA POR LO CONTROVERTIDO DE SU MANEJO Y LAS SECUELAS QUE OCASIONA.

EXISTEN DOS TENDENCIAS PARA EL MANEJO DE ESTAS LESIONES: UNA QUE PROPONE REPARACIÓN INMEDIATA DE LA LESIÓN URETRAL, YA SEA MEDIANTE SIMPLE ALINEACIÓN CON SONDA TRANSURETRAL Y/O ABORDAJE PERINEAL CON ANASTOMOSIS DE LA URETRA LESIONADA, Y LA OTRA QUE PROPONE DERIVACIÓN URINARIA INICIAL MEDIANTE TALLA SUPRAPÚBICA Y REPARACIÓN POSTERIOR DE LA URETRA LESIONADA, UNA VEZ DESAPARECIDA LA INFLAMACIÓN Y COMPLETADO EL PROCESO CICATRICIAL.

DESDE 1976 EN EL INSTITUTO NACIONAL DE PEDIATRÍA SSA, EL SERVICIO DE UROLOGÍA HA SEGUIDO LA SEGUNDA OPCIÓN, MEDIANTE DERIVACIÓN URINARIA TEMPORAL AL MOMENTO DE LA LESIÓN Y URETROPLASTÍA EN UN SEGUNDO TIEMPO, UTILIZANDO UN ABORDAJE TRANSPÚBICO SEGÚN LA TÉCNICA DESCRITA POR PIERCE EN LOS SESENTAS (2) Y POPULARIZADA POR WATERHOUSE EN LA PASADA DÉCADA (3).

LOS RESULTADOS OBTENIDOS SE PRESENTAN A CONTINUACIÓN PROPONIENDO BASES PARA EL MANEJO INICIAL DE LOS PACIENTES CON LESIÓN TRAUMÁTICA DE URETRA POSTERIOR Y ESTABLECIENDO UN PROTOCOLO DE MANEJO INTEGRAL.

MATERIAL Y METODOS.

DE JULIO DE 1976 A SEPTIEMBRE DE 1985, INGRESARON AL INSTITUTO NACIONAL DE PEDIATRÍA (INP) 21 PACIENTES CON DIAGNÓSTICO DE LESIÓN TRAUMÁTICA DE URETRA POSTERIOR. DEL PRESENTE ESTUDIO SE EXCLUYERON TRES PACIENTES EN QUIENES PROBLEMAS ASOCIADOS DIFICULTABAN O HACÍAN NULA LA VALORACIÓN DE RESULTADOS: UNO TENÍA INSUFICIENCIA RENAL TERMINAL; OTRO RETRASO PSICOMOTOR SEVERO Y OTRO PARAPLEJIA CON VEJIGA NEUROGÉNICA.

DE LOS 18 PACIENTES RESTANTES SE ANALIZÓ LA EDAD, MECANISMO DEL DAÑO, LESIONES ASOCIADAS, TRATAMIENTO INICIAL, TRATAMIENTO DEFINITIVO, COMPLICACIONES Y RESULTADOS EN CUANTO A PERMEABILIDAD, CONTINENCIA, ERECCIÓN Y TIPO DE MARCHA.

RESULTADOS.

EL PROMEDIO DE EDAD FUE DE 10.8 AÑOS, VARIANDO DE 1.5 A 17 AÑOS. LA DISTRIBUCIÓN POR EDADES MOSTRÓ UN MAYOR NÚMERO DE PACIENTES EN EL GRUPO ESCOLAR. EL MÁS EXPUESTO A ACCIDENTES. EN 15 PACIENTES (83%) EL MECANISMO DEL DAÑO FUE ACCIDENTE AUTOMOVILÍSTICO CON FRACTURA DE PELVIS. LA CAÍDA A HORCAJADAS Y LESIONES PUNZOCORTANTES EN PERINÉ FUERON LAS OTRAS CAUSAS. DIECISEIS PACIENTES (88%) FUERON ATENDIDOS INICIALMENTE EN OTROS SITIOS Y REFERIDOS AL INP POR ESTENOSIS URETRAL INFRANQUEABLE, CON EL ANTECEDENTE DE AL MENOS EN TODOS, FERULIZACIÓN INICIAL DE LA URETRA LESIONADA Y EN 14 URETROPLASTIA AL MOMENTO DE LA LESIÓN. TODOS ELLOS ESTABAN DERIVADOS MEDIANTE TALLA SUPRAPÚBICA.

DE ESTOS, DOS PACIENTES HABÍAN TENIDO LESIONES ASOCIADAS DE CONSIDERACIÓN: UNO LACERACION DE HÍGADO Y BAZO, Y OTRO, RUPTURA DE VISCERA HUECA, QUE FUERON TRATADOS SATISFACTORIAMENTE EN SUS LUGARES DE REFERENCIA, NO CONSTITUYENDO PROBLEMA ALGUNO A SU INGRESO AL INP.

OTROS DOS PACIENTES INGRESARON AL INP EL MISMO DÍA DEL ACCIDENTE, AMBOS TENÍAN FRACTURA DE PELVIS, Y POR EL CUADRO CLÍNICO DE HEMATURIA O RETENCIÓN URINARIA, SE SOSPECHÓ LESIÓN URETRAL, LA QUE SE CONFIRMÓ MEDIANTE URETROGRAFÍA RETRÓGRADA CON MEDIO DE CONTRASTE DILUIDO (FIG 1 Y 2), DONDE SE OBSERVA EXTRAVASACIÓN DEL MEDIO DE CONTRASTE. A ESTOS DOS PACIENTES SE LES HIZO DE INMEDIATO TALLA SUPRAPÚBICA Y SE MANEJÓ LA FRACTURA DE PELVIS CON INMOVILIZACIÓN. LAS LESIONES ASOCIADAS ERAN DE MENOR IMPORTANCIA.

A TODOS LOS PACIENTES REFERIDOS SE LES REALIZÓ CISTOURETROGRAFÍA "DE CHOQUE", INTRODUCIENDO MATERIAL DE CONTRASTE POR VÍA ANTERÓGRADA A TRAVÉS DE LA TALLA Y POR VÍA RETRÓGRADA A TRAVÉS DEL MEATO URETRAL. DICHO ESTUDIO SE REALIZÓ EN LOS DOS PACIENTES MANEJADOS DESDE EL INICIO EN EL INP A LAS SEIS SEMANAS DE LA LESIÓN (FIG 3).

EN 15 PACIENTES (83%) SE ENCONTRÓ ESTENOSIS DE LA URETRA MEMBRANOSA DE ALREDEDOR DE 2CM DE LONGITUD. DOS PACIENTES TUVIERON ESTENOSIS DE URETRA BULBAR DE SIMILARES CARACTERÍSTICAS. TODAS INFRANQUEABLES AL CISTOSCOPIO. UNO DE LOS PACIENTES MANEJADOS DESDE EL INICIO EN EL INP MOSTRÓ RECANALIZACIÓN COMPLETA DE LA URETRA LESIONADA CON MÍNIMAS MARCAS CICATRICIALES (FIG 4).

A LOS 17 PACIENTES CON ESTENOSIS URETRAL SE LES SOMETIÓ A URETROPLASTIA TRANSPÚBICA TIPO WATERHOUSE EN UN PERIODO QUE VARIÓ DE TRES A 24 MESES POSTERIORES A LA LESIÓN CON UN PROMEDIO DE 8.7 MESES.

TECNICA.

SE REALIZA UNA INCISIÓN INFRAUMBILICAL EN T INVERTIDA PARA DESCUBRIR ADECUADAMENTE LA SÍNFISIS DEL PUBIS Y VEJIGA. SE REFIEREN Y PROTEGEN AMBOS CORDONES ESPERMÁTICOS (FIG 5), Y SE DESPERIOSTIZA LA SÍNFISIS DEL PÚBIS HASTA EXPONER UNA CUÑA DE UNOS TRES O CUATRO CENTÍMETROS QUE SE RESECA MEDIANTE CINCEL O SIERRA DE GIGLI (FIG 6). EL TEJIDO FIBROSO PRODUCTO DE LA LESIÓN INICIAL Y EL CALLO ÓSEO QUE ACOMPAÑA A LAS FRACTURAS DE PELVIS, DIFICULTAN LA DISECCIÓN Y PROVOCAN SANGRADO IMPORTANTE QUE EN NUESTROS PACIENTES VARIÓ

DE 300 A 2,340ML CON UN PROMEDIO DE 840ML.

UNA VEZ RESECADA LA SÍNFISIS DEL PUBIS, SE PROCEDE A EXPONER EL CUELLO VESICAL Y MEDIANTE LA INTRODUCCIÓN DE SONDAS O BENIQUÉS POR VÍA ANTERÓGRADA Y RETRÓGRADA SE LOCALIZA EL SITIO DE LA ESTENOSIS EL CUAL SE RESECA (FIG 7). LOS BORDES A NASTOMOSARSE SE ESPATULAN Y EVIERTEN CON EL OBJETO DE ASEGURAR UN MEJOR AFRONTAMIENTO DE MUCOSA CON MUCOSA Y AUMENTAR EL DIÁMETRO DE LA ANASTOMOSIS (FIG 8 Y 9).

LA ANASTOMOSIS SE REALIZA CON SUTURA ABSORBIBLE TIPO POLYGLACTINA (VYCRIL) DE CALIBRE 5-0 O 6-0 CON PUNTOS SEPARADOS. TERMINADA LA ANASTOMOSIS LA URETRA SE DEJA FERULADA CON UNA SONDA DE CALIBRE 10-12FR PREFERENTEMENTE DE SILASTIC PARA NO PROVOCAR MAYOR REACCIÓN INFLAMATORIA. LA HERIDA SE CIERRA POR PLANOS, INCLUSIVE EL PERIOSTIO, Y ADEMÁS DE LA CISTOSTOMÍA SE DEJAN DRENAJES EN EL ESPACIO DE RETZIUS Y EN EL TEJIDO CELULAR SUBCUTÁNEO (FIG 10).

ENTRE LAS DOS Y TRES SEMANAS POSTERIORES A LA OPERACIÓN, SE REALIZÓ EN TODOS LOS PACIENTES URETROGRAFÍA DE CONTROL. EN EL 100% DE LOS CASOS SE DEMOSTRÓ PERMEABILIDAD DE LA ANSTOMOSIS (FIG 11). EN NUEVE PACIENTES (53%) HUBO EXTRAVASACIÓN DEL MEDIO DE CONTRASTE Y EN TRES (18%) REFLUJO VESICoureTERAL GRADO I.

UN PACIENTE TUVO INFECCIÓN DE LA HERIDA, CON FORMACIÓN DE ABSCESO Y RE-ESTENOSIS SECUNDARIA. EN LOS OTROS PACIENTES LA EXTRAVASACIÓN DE ORINA DESAPARECIÓ ESPONTÁNEAMENTE EN UN PERIODO DE DOS A CUATRO SEMANAS, Y LA FÉRULA SE RETIRÓ SÓLO HASTA DEMOSTRAR LA AUSENCIA DE EXTRAVASACIÓN. EL REFLUJO VESICoureTERAL DESAPARECIÓ AL RETIRAR LAS SONDAS Y ESTERILIZAR LA ORINA.

UNA URETROGRAFÍA DE CONTROL A LOS DOS MESES MOSTRÓ DISMINUCIÓN DEL CALIBRE EN EL SITIO DE LA ANASTOMOSIS. DE 10 PACIENTES (58%), SOLO TRES (17%) REQUIRIERON DILATACIÓN EN QUIRÓFANO Y URETROTOMÍA INTERNA CON ASA FRÍA. LOS SIETE RESTANTES SE MANEJARON, MÁS CON CARÁCTER PROFILÁCTICO, CON PROGRAMA DE AUTODILATACIONES, EN EL QUE SE PROPORCIONABA AL PACIENTE UNA SONDA NELATON DE CALIBRE CRECIENTE Y SE LE INDICABA DILATARSE EN SU DOMICILIO DOS O

TRES VECES AL DÍA. A LOS SEIS MESES POSTOPERATORIOS, NINGÚN PACIENTE CONTINUABA DILATÁNDOSE.

RESULTADOS.

CATORCE PACIENTES (82%) TIENEN CONTINENCIA TOTAL. DOS PACIENTES (12%) PRESENTAN INCONTINENCIA DE ESTRÉS, CONTROLÁNDOSE CON MEDICAMENTOS. EL PACIENTE QUE PRESENTÓ RE-ESTENOSIS PERMANECIÓ DERIVADO CON TALLA SUPRAPÚBICA Y ABANDONÓ EL TRATAMIENTO.

NINGÚN PACIENTE HA SIDO SOMETIDO A DERIVACIÓN DEFINITIVA.

LA ERECCIÓN ES POSITIVA EN 12 DE NUESTROS PACIENTES (70%), DATO OBTENIDO MEDIANTE OBSERVACIÓN DIRECTA O REFERENCIAS DE LOS FAMILIARES. SIN EMBARGO, ALGUNOS DE NUESTROS PACIENTES SON DE CORTA EDAD Y EL DATO PUDIERA ELEVARSE CON EL TIEMPO. DOS DE LOS PACIENTES MÁS GRANDES CUENTAN CON ESPERMATOBIOSCOPÍA NORMAL.

EL TIPO DE MARCHA ES NORMAL EN TODOS LOS PACIENTES, AUNQUE UNO DE ELLOS TUVO EN EL POSTOPERATORIO MARCHA " EN TIJERA" POR LESIÓN DEL NERVIIO OBTURADOR, LA QUE DESAPARECIÓ EN UN PERIODO DE DOS MESES.

EL TIEMPO DE SEGUIMIENTO DE LOS PACIENTES VARÍA DE DOS MESES A OCHO AÑOS CON UNA MEDIA DE CUATRO AÑOS.

CONCLUSIONES.

LAS LESIONES TRAUMÁTICAS DE LA URETRA POSTERIOR PUEDEN TENER GRAVES CONSECUENCIAS FÍSICAS Y PSICOLÓGICAS, COMO ESTENOSIS, INCONTINENCIA E IMPOTENCIA. EL TRAUMA INICIAL EN SÍ PUEDE SER EL CAUSANTE DIRECTO DE ESTAS SECUELAS, SIN EMBARGO UN MANEJO INADECUADO PUEDE PRODUCIRLAS O AGRAVARLAS (4).

LA DISPOSICIÓN ANATÓMICA DE LA URETRA POSTERIOR, Y SU FIJACIÓN POR EL LIGAMENTO PUBO-PROSTÁTICO LA HACEN ALTAMENTE SUSCEPTIBLE DE DAÑARSE CON EL TRAUMATISMO, Y ACOMPAÑA A LA FRACTURA DE PELVIS HASTA EN UN 40% (5).

EL CUADRO CLÍNICO DE LA LESIÓN DE URETRA POSTERIOR INCLUYE AL PACIENTE QUE DESPUÉS DEL TRAUMATISMO SE PRESENTA CON HEMATURIA MACROSCÓPICA Y TÍPICAMENTE SE OBSERVA SANGRE EN

EL MEATO URETRAL, PUEDE OCURRIR RETENCIÓN URINARIA AGUDA ACOMPAÑADA DE DOLOR RETROPÚBICO. ADEMÁS EN TODO PACIENTE CON FRACTURA DE PELVIS HAY QUE SOSPECHAR LESIÓN DE URETRA POSTERIOR.

EL DIAGNÓSTICO DEFINITIVO SE ESTABLECE MEDIANTE URETROGRAFÍA, LA QUE SE REALIZA INTRODUCIENDO UNA SONDA UNO O DOS CENTÍMETROS POR EL MEATO URETRAL E INSTILANDO UNA PEQUEÑA CANTIDAD DE MATERIAL DE CONTRASTE HIDROSOLUBLE DILUIDO PARA DISMINUIR ASÍ LAS PROPIEDADES IRRITANTES DEL MEDIO.

ESTE ESTUDIO PUEDE HACERSE INCLUSO, CON UNA O DOS PLACAS DE RX EN LA CAMA DEL PACIENTE CUANDO SUS CONDICIONES GENERALES NO PERMITAN LLEVARLO A UNA SALA DE FLUOROSCOPIA.

LA COLOCACIÓN DE UNA SONDA URETRAL EN ESTAS CONDICIONES LLEVA EL RIESGO DE PROVOCAR UNA FALSA VÍA, O HACER DE UNA RUPTURA INCOMPLETA UNA RUPTURA COMPLETA. ADEMÁS, LA SONDA AL ACTUAR COMO UN CUERPO EXTRAÑO AUMENTA LA INFLAMACIÓN CONDICIONANDO ASÍ MAYOR FIBROSIS Y ESTENOSIS, AMÉN DE INFECCIÓN.

AUNQUE HAY SERIES QUE REPORTAN BUENOS RESULTADOS ABORDANDO LA LESIÓN URETRAL DE INMEDIATO (6), PARECE SER QUE MUCHOS PACIENTES, ALREDEDOR DE UN 50% O MÁS (7,8), DESARROLLAN ESTENOSIS QUE REQUIERE NUEVA URETROPLASTÍA, COMO OCURRIÓ EN LOS PACIENTES QUE NOS FUERON REFERIDOS DE OTRAS INSTITUCIONES.

LA IMPOTENCIA EN LOS PACIENTES CON TRATAMIENTO INICIAL DE LA URETRA LESIONADA ES TAN ALTA COMO UN 50% (8).

EL ABORDAJE QUIRÚRGICO INICIAL DE LAS LESIONES DE URETRA POSTERIOR SE DIFICULTA POR LAS LESIONES ASOCIADAS, EL SANGRADO Y LA INFLAMACIÓN ENTORPECEN LA DISECCIÓN FAVORECIENDO UN MAYOR DAÑO.

EN CAMBIO, CON URETROPLASTÍA DIFERIDA SE ENCUENTRAN EN LA LITERATURA PORCENTAJES DE COMPLICACIONES DEL SIGUIENTE ORDEN (9,10,11): ESTENOSIS 5-10%, IMPOTENCIA 10-30% E INCONTINENCIA 2-20%, ACORDES CON LOS RESULTADOS POR NOSOTROS OBTENIDOS.

EL MANEJO DIFERIDO DE LA LESIÓN URETRAL TIENE LA VENTAJA DE QUE LA TALLA SUPRAPÚBICA PUEDE REALIZARSE CASI EN CUALQUIER LUGAR DE RECEPCIÓN DE POLITRAUMATIZADOS, SIN RESTAR ATENCIÓN A LAS LESIONES ASOCIADAS DE IMPORTANCIA, PARA POSTERIORMENTE SER REFERIDOS A UNA INSTITUCIÓN ESPECIALIZADA PARA EL MANEJO DEFINITIVO DE LA LESIÓN URETRAL.

EN EL INSTITUTO NACIONAL DE PEDIATRÍA SSA, SE PROCEDE AL MANEJO DE LAS LESIONES URETRALES DE ACUERDO AL SIGUIENTE ALGORITMO:

ANTE UN PACIENTE CON SOSPECHA DE LESIÓN URETRAL, POR EL CUADRO CLÍNICO O LESIONES ASOCIADAS, SE PROCEDE A REALIZAR URETROGRAFÍA CON LAS CARACTERÍSTICAS YA COMENTADAS.

SI NO HAY LESIÓN, EL MANEJO ES CONSERVADOR E INCLUSO PUEDE COLOCARSE UNA SONTA VESICAL SIN MAYOR PELIGRO, QUE SERÁ DE UTILIDAD EN EL MANEJO HEMODINÁMICO DEL PACIENTE POLITRAUMATIZADO Y PODRÁ INVESTIGARSE LA CAUSA DE OTROS SIGNOS COMO LA HEMATURIA, EN OTRA PARTE DEL TRACTO URINARIO.

SI SE DEMUESTRA LESIÓN, SE PROCEDE A DERIVAR AL PACIENTE MEDIANTE TALLA SUPRAPÚBICA. GENERALMENTE A ESTE TIEMPO EL SANGRADO PERILESIONAL HA CEDIDO, POR LO QUE NO ES RECOMENDABLE LA EXPLORACIÓN DE LOS TEJIDOS ALEDAÑOS AL HACER LA TALLA, A MENOS QUE HAYA SANGRADO ACTIVO O COEXISTA LESIÓN VESICAL.

EN NIÑOS MUY PEQUEÑOS, EN QUIENES EL TAMAÑO HICIERA DESEABLE APLAZAR LA URETROPLASTIA POR LARGO TIEMPO, SE TIENE LA OPCIÓN DE REALIZAR VESICOSTOMÍA CUTÁNEA TEMPORAL, SUSCEPTIBLE DE MEJOR MANEJO POR LOS FAMILIARES Y EN BUENAS MANOS, CASI EXENTA DE COMPLICACIONES.

A LAS SEIS SEMANAS SE REALIZA URETROCISTOGRAFÍA "DE CHOQUE" PARA VALORAR EL ESTADO FINAL DE LA LESIÓN Y DE ACUERDO A LOS HALLAZGOS, PUEDE PROCEDERSE DE LA SIGUIENTE MANERA:

SI NO HAY ESTENOSIS (DATO USUALMENTE SOSPECHADO PORQUE AL DISMINUIR LA INFLAMACIÓN PUEDE HABER MICCIONES ESPONTÁNEAS), SE RETIRA LA TALLA COMO EN EL PACIENTE DE LAS FIGURAS 2 Y 4.

SI LA ESTENOSIS ES FRANQUEABLE SE CALIFICA COMO MODERADA Y EL PACIENTE ES CANDIDATO A URETROTOMÍA INTERNA CON

ASA FRÍA Y DILATACIONES.

SI LA ESTENOSIS ES INFRANQUEABLE SE DESIGNA COMO SEVERA. EN ESTE CASO EL PACIENTE SE SOMETE A URETROPLASTÍA TRANSPÚBICA TIPO WATERHOUSE ENTRE TRES Y SEIS MESES DESPUÉS DE LA LESIÓN, UNA VEZ RESUELTO EL PROCESO INFLAMATORIO Y COMPLETADO EL PROCESO CICATRICIAL.

SUMMARY.

THIS IS A RETROSPECTIVE STUDY WHERE WE PRESENT OUR EXPERIENCE IN THE MANAGEMENT OF TRAUMATIC LESIONS OF POSTERIOR URETHRA IN CHILDREN SEEN AT THE INSTITUTO NACIONAL DE PEDIATRÍA SSA, MÉXICO. FIRST WE DERIVED OUR PATIENTS BY A TEMPORARY CISTOSTOMY AND A DETERMINED PERIOD OF TIME WE REALIZAD A TRANSPUBIC URETHROPLASTY. CONTINENCE WAS ACHIEVED IN A 96%, URETHRAL PERMEABILITY IN 96% AND ERECTILE FUNCTION IN 70%. WE EMPHAZISE THAT IN PATIENTS IN WHICH A POSTERIOR URETHRAL LESION IS DIAGNOSED, HE SHOULD UNDERGO A TEMPORARY CISTOSTOMY WITHOUT TOUCHING THE URETHRA. AND AFTER EDEMA HAS RELAPSED AND HEALING HAS COMPLETED, A TRANSPUBIC URETHROPLASTY SHOULD BE DONE.

REFERENCIAS.

- 1.- HOLLAND M.E., HURWITZ L.M., NICE C.M. JR.: TRAUMATIC LESIONS OF THE URINARY TRACT. RADIO. CLIN. NORTH. AM. 4:433, 1966.
- 2.- PIERCE J.M: EXPOSURE OF THE MEMBRANOUS AND POSTERIOR URETHRA BY TOTAL PUBECTOMY. J. UROL. 8:256, 1962.
- 3.- WATERHOUSE K., ABRAHAMS J.I., CAMPONEGRO P., HACKETT R.E., PATIL U.B, AND PENG B.K.: THE TRANSPUBLIC REPAIR OF MEMBRANOUS URETHRAL STRICTURES. J. UROL. 111:188, 1974.
- 4.- DEWEERD J.H.: IMMEDIATE REALIGNMENT OF POSTERIOR URETHRAL INJURY. UROL. CLIN. NORTH AM. 4:75, 1977.
- 5.- FLARETY J.J., KELLEY R., BURNETT B., ET AL.: RELATIONSHIP OF PELVIC BONE FRACTURE PATTERNS TO INJURIES OF THE URETHRA AND BLADDER. J. UROL. 99:297, 1968.
- 6.- MOREHOUSE D.D., MACKINNON K.J: POSTERIOR URETHRAL INJURY: ETIOLOGY, DIAGNOSIS, INITIAL MANAGEMENT. UROL. CLIN. NORTH AM. 41:69, 1977.
- 7.- GIBBONS M.D., KOONTZ W.W., SMITH M.J.: URETHRAL STRICTURES IN BOYS. J. UROL. 121:217, 1979.
- 8.- HARSHMAN M.W., CROMIE W.J., WEIN A.J., ET AL: URETHRAL STRICTURE DISEASE IN CHILDREN. J. UROL. 126:650, 1981.
- 9.- KRAMER A.S., FURLOW W. EL AL: TRANSPUBLIC URETHROPLASTY IN CHILDREN. J. UROL. 126: 767, 1981.
- 10.- WATERHOUSE K., LAUNGANI G, ET AL: THE SURGICAL REPAIR OF MEMBRANOUS URETHRAL STRICTURES. EXPERIENCE WITH 105

CONSECUTIVE CASES. J. UROL. 123:500, 1980.

11.- KHAN V.A., FURLOW L.; TRANSPUBIC URETHROPLASTY.
J. UROL. 116:447, 1976.

SOSPECHA DE LESION URETRAL

- HEMATURIA
- RETENCION URINARIA
- LESIONES ASOCIADAS

URETROGRAFIA

SIN LESION

CON LESION

MANEJO CONSERVADOR

TALLA SUPRAPUBICA
(VESICOSTOMIA EN MENORES DE DOS AÑOS)

URETROCISTOGRAMA "DE CHOQUE"
A LAS SEIS SEMANAS

SIN ESTENOSIS

ESTENOSIS MODERADA

ESTENOSIS SEVERA

RETIRO DE LA TALLA

URETROTOMIA INTERNA
DILATACIONES

URETROPLASTIA
TRANSPUBICA
WATERHOUSE

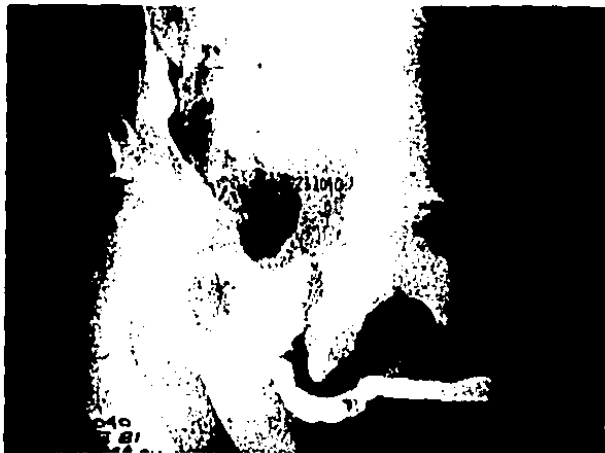

FIG. 1.- URETROGRAFÍA QUE MUESTRA EXTRAVASACIÓN DEL MEDIO DE CONTRASTE A TRAVÉS DE LA RURPTURA URETRAL.



FIG. 2.- URETROGRAFÍA DE UNA RUPTURA URETRAL CON IMPORTANTE EXTRAVASACIÓN DEL MEDIO DE CONTRASTE, NO OBSTANTE LO CUAL EL PACIENTE NO REQUIRIÓ URETROPLASTÍA.



FIG 3.- URETROCISTOGRAMA "DE CHOQUE" QUE MUESTRA ESTENOSIS DE LA URETRA MEMBRANOSA QUE FUÉ INFRANQUEABLE AL CISTOSCOPIO.



FIG. 4.- URETROCISTOGRAMA DEL PACIENTE DE LA FIGURA 2
QUE MUESTRA RECANALIZACIÓN COMPLETA DE LA URETRA LESIONADA
CON MÍNIMAS HUELLAS CICATRICIALES.



FIG. 5.- LOS CORDONES ESPERMÁTICOS SON AISLADOS Y PROTEGIDOS DESDE EL INICIO DE LA OPERACIÓN.

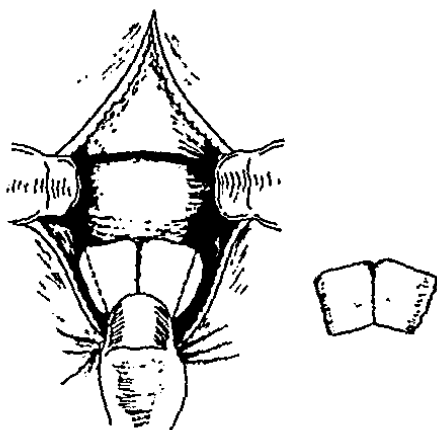


FIG 6.- ESQUEMA QUE SEÑALA LA PORCIÓN A RESECAR DE LA SÍNFISIS DEL PÚBIS.




FIG 7.- EL CUELLO VESICAL Y LA URETRÁ POSTERIOR SE IDENTIFICAN MEDIANTE LA INTRODUCCIÓN DE BENIQUÉ Y SONDA RESPECTIVAMENTE. LA ZONA ESTENÓTICA YA HA SIDO RESECADA.

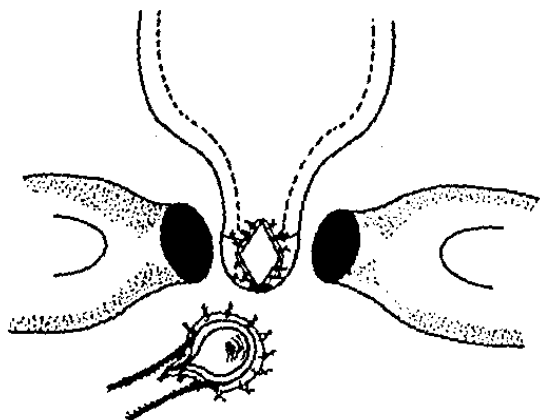


FIG. 8.- LA ESPATULACIÓN Y EVERSIÓN DE LOS BORDES A ANASTOMOSARSE ASEGURAN MAYOR CALIBRE Y MEJOR AFRONTAMIENTO DE LA ANASTOMOSIS.



FIG 9.- EL EXTREMO URETRAL PROXIMAL SE ENCUENTRA LISTO PARA ANSTOMOSARSE.



FIG. 10.- UNA VEZ COMPLETADA LA ANSTOMOSIS Y FERULADA LA URETRA SE CIERRE POR PLANOS INCLUSIVE EL PERIOSTIO.



FIG. 11.- URETROCISTOGRAMA DE CONTROL POSTOPERATORIO QUE MUESTRA PERMEABILIDAD ABSOLUTA DE LA ANSTOMOSIS.