

363  
2eg



UNIVERSIDAD NACIONAL AUTÓNOMA DE MÉXICO

FACULTAD DE ODONTOLOGIA

“INJERTO DE HIDROXIAPATITA”

T E S I S

QUE PARA OBTENER EL TITULO DE:

CIRUJANO DENTISTA

P R E S E N T A N :

OLGA LIDIA RANGEL PLACIDO

GUSTAVO MORALES LEDEZMA



MEXICO, D. F.

1 9 8 8



Universidad Nacional  
Autónoma de México



## **UNAM – Dirección General de Bibliotecas Tesis Digitales Restricciones de uso**

### **DERECHOS RESERVADOS © PROHIBIDA SU REPRODUCCIÓN TOTAL O PARCIAL**

Todo el material contenido en esta tesis está protegido por la Ley Federal del Derecho de Autor (LFDA) de los Estados Unidos Mexicanos (México).

El uso de imágenes, fragmentos de videos, y demás material que sea objeto de protección de los derechos de autor, será exclusivamente para fines educativos e informativos y deberá citar la fuente donde la obtuvo mencionando el autor o autores. Cualquier uso distinto como el lucro, reproducción, edición o modificación, será perseguido y sancionado por el respectivo titular de los Derechos de Autor.

C O N T E N I D OCAPITULO I - (TEJIDO OSEO).

- 1.1. GENERALIDADES.
- 1.2. HISTOLOGIA DE TEJIDO OSEO.
  - 1.2.1. Osteogénesis u osificación.
  - 1.2.2. Nutrición.
  - 1.2.3. Calcificación ósea.
  - 1.2.4. Aposición y resorción ósea.
- 1.3. TRASPLANTES OSEOS.

CAPITULO II- (MAXILAR Y MANDIBULA).

- 2.1. CARACTERISTICAS ANATOMICAS DEL MAXILAR.
  - 2.1.1. Descripción del maxilar.
  - 2.1.2. Inervación del maxilar.
  - 2.1.3. Irrigación del maxilar.
  - 2.1.4. Osificación del maxilar.
- 2.2. CARACTERISTICAS ANATOMICAS DE LA MANDIBULA.
  - 2.2.1. Descripción de la mandíbula.
  - 2.2.2. Inervación de la mandíbula.
  - 2.2.3. Irrigación de la mandíbula.
  - 2.2.4. Osificación de la mandíbula.

CAPITULO III - (RESORCION OSEA).

- 3.1. ETIOLOGIA DE LA RESORCION OSEA EN MAXILAR Y MANDIBULA.
- 3.2. EFECTOS MECANICOS.
- 3.3. EFECTOS HORMONALES.
- 3.4. EFECTOS NUTRICIONALES.
- 3.5. CAMBIOS CONSECUTIVOS A LA EDAD.
- 3.6. CLASIFICACION DE REBORDE RESIDUAL.

CAPITULO IV - (INJERTO).

- 4.1. CONCEPTO DE INJERTO.
- 4.2. CLASIFICACION DE INJERTOS SEGUN SU ORIGEN INMUNOLOGICO.
  - 4.2.1. Injertos autólogos.
  - 4.2.2. Injertos homólogos.
  - 4.2.3. Injertos isogenéticos.
  - 4.2.4. Injertos heterólogos.
- 4.3. ASPECTOS INMUNOLOGICOS RELACIONADOS A INJERTOS BUCALES.
  - 4.3.1. Respuesta inmune.
  - 4.3.2. Inmunidad humoral e inmunidad tisular.
- 4.4. INJERTO OSEO.
  - 4.4.1. Uso clínico de hueso alogénico.
  - 4.4.2. Hueso xenogénico.
  - 4.4.3. Injerto autólogo.
  - 4.4.4. Evaluación de injertos.
- 4.5. ZONAS DE MAYOR ACTIVIDAD OSTEOGENICA.

CAPITULO V - (HA EN ODONTOLOGIA).

## GENERALIDADES.

- 5.1. TIPOS DE HA.
  - 5.1.1. HA densa.
  - 5.1.2. HA porosa.
- 5.2. CARACTERISTICAS FISICAS DE HA.
  - 5.2.1. Resistencia a la compresión.
  - 5.2.2. Módulo elástico.
  - 5.2.3. Rigidez.
- 5.3. ASPECTOS BIOLOGICOS DE HA.
  - 5.3.1. HA en relación con tejidos circundantes.
    - 5.3.1.1. Zona de adhesión.
    - 5.3.1.2. Osteogénesis.

- 5.3.1.3. Bioresorción.
- 5.3.1.4. Mineralización.
- 5.3.1.5. Tejidos blandos y encía.

- 5.4. HA EN COMBINACION CON HUESO AUTOGENO.
- 5.5. APLICACIONES CLINICAS DE HA.
- 5.6. INVESTIGACIONES ACTUALES SOBRE HA.
- 5.7. PRESENTACION DE HA.

CAPITULO VI - (ASPECTOS PREOPERATORIOS).

- 6.1. SELECCION DEL PACIENTE.
- 6.2. INDICACIONES.
- 6.3. CONTRAINDICACIONES.
- 6.4. MANEJO PREOPERATORIO DEL PACIENTE.
- 6.5. MANEJO POSTOPERATORIO DEL PACIENTE.
- 6.6. PREPARACION DEL INJERTO DE HA.

CAPITULO VII - (TECNICA QUIRURGICA).

- 7.1. IMPLANTE DE HA EN ATROFIA DE REBORDE RESIDUAL.
- 7.2. CLASIFICACION DE DEFICIENCIAS DE REBORDE RESIDUAL.
- 7.3. CONSIDERACIONES QUIRURGICAS EN DEFICIENCIAS MENO--RES.
- 7.4. CONSIDERACIONES QUIRURGICAS EN DEFICIENCIAS MAYO--RES.
- 7.5. TECNICA QUIRURGICA PARA MAXILAR SUPERIOR E INFE--RIOR.
  - 7.5.1. Técnica quirúrgica para maxilar superior.
  - 7.5.2. Técnica quirúrgica en maxilar con atrofia severa.
  - 7.5.3. Técnica quirúrgica para mandíbula.
    - 7.5.3.1. Elevación subperióstica combinada con disección de la mucosa modifi-

cada.

7.5.3.2. Técnica abierta.

7.6. PRECAUCIONES.

7.7. COMPLICACIONES.

7.8. ENTABLILLADO y FERULAS.

CONCLUSIONES.

BIBLIOGRAFIA.

## I N T R O D U C C I O N

Para el Cirujano Dentista el hueso alveolar cobra vital importancia, ya que es un tejido muy importante para la realización del tratamiento, el éxito o el fracaso dependen en la mayoría de los casos de la integridad ósea.

Se ha estimado que aproximadamente 25 a 30 millones de habitantes están desdentados y que la enfermedad periodontal afecta casi el 80% de los adultos, la mayor parte de estas personas con edad entre los 60 años, se vuelven parcial o totalmente desdentados. El problema se incrementa debido a que se desconocen las causas básicas de la pérdida del hueso alveolar y hasta la fecha se desconocen métodos eficaces para controlar la integridad del hueso alveolar, antes y después de la pérdida dentaria, debido a esto, muchos especialistas han participado conjuntamente "odontólogos, médicos, bioquímicos, biólogos, etc.", ya que la pérdida de hueso alveolar es considerada como una enfermedad bucal compleja, crónica, progresiva, irreversible e incapacitante, (Atwood, 1971<sup>3</sup>). Actualmente se han logrado numerosos avances en lo que se refiere al mejoramiento de las estructuras de soporte bucal, basado en la morfología de tejidos duros, "injertos, osteotomías, vestibuloplastias, cirugías preprotésicas" han sido algunas de las muchas técnicas utilizadas con el

objeto de mejorar los procesos alveolares reabsorbidos.

Una de las técnicas que en el presente han venido dando resultados sorprendentes es el "Injerto de Hidroxiapatita" con el cual se han reportado respuestas mas estables.

El objetivo del presente trabajo es conocer mas a fondo la biocompatibilidad de las partículas de Hidroxiapatita sobre los tejidos adyacentes, con el fin de establecer técnicas mas apropiadas y que representen un mayor parámetro de control, en beneficio del paciente.



## Capítulo - I

### TEJIDO OSEO

#### 1.1. GENERALIDADES:

El hueso, es una clase de tejido conectivo especializado, de origen mesenquimatoso, formado por células osteógenas y una sustancia intercelular orgánica llamada "Matriz", su nutrición se lleva a cabo, a través de numerosos conductillos que se entrelazan entre sí y con los osteocitos, el crecimiento del hueso se realiza a través de aposición de hueso, en una o más de sus superficies.

#### 1.2. HISTOLOGIA DEL TEJIDO OSEO.

##### 1.2.1. OSTEOGENESIS U OSIFICACION.

Se originan ya sea:

- a).- En áreas de mesenquima ordinario, dando lugar a la osificación intramembranosa, y
- b).- En centros de desintegración cartilaginosa, lo que constituye la osificación endocondral.

Al final de ambas osificaciones dará como resultado la misma clase de hueso, la diferencia sólo radica en el

medio en el cual comienza la osificación. Sin embargo, es conveniente mencionar que el hueso intramembranoso - se desarrolla en áreas de tensión, mientras que el endocondral en áreas de presión<sup>3</sup>.

#### OSIFICACION INTRAMEMBRANOSA.

Ocurre a partir de una cápsula de mesénquima laxo, en forma de membrana (de ahí el nombre de osificación -- intramembranosa), formado por numerosas células triangulares o estrelladas. Se desarrolla un centro de osteogénesis, en donde las células mesenquimatosas, se convierten en células osteógenas, células que por diferenciación darán lugar a los osteoblastos (blastos, ger---men) mismos que generan la matriz orgánica del hueso, ésta matriz los va rodeando para dar lugar a los osteocitos, que quedan atrapados en lagunas rodeadas por -- matriz ósea, la cual inmediatamente absorbe sales de -- calcio, iniciándose la calcificación.

#### OSIFICACION ENDOCONDAL.

La osificación endocondral parte de células mesenquimatosas que en un principio forman un contorno espeso y - compacto, algunas células se diferencian en condrocitos colocándose en la porción central del contorno en donde secretan la matriz del cartilago, dando lugar a un - modelo cartilaginoso. La periferia del contorno mesen-

quimatoso se reviste de una capa de pericondrio, en cuya superficie externa las células se diferencian hacia fibroblastos, mientras que la superficie interna se mantiene indiferenciada, formando la capa condrógena, hasta el momento en que aparecen los capilares y comienzan a diferenciarse en osteoblastos y osteocitos depositando inmediatamente corteza de matriz ósea, en este momento el pericondrio pasa a ser periostio, con riego capilar sanguíneo. Es conveniente llamar a las células de la superficie interna del pericondrio: células osteógenas, ya que son células madres pluripotenciales, capaces de diferenciarse en células que elaboran cartilago o bien hueso, según lo requiera el hueso a lo largo de la vida. (fig. 1-1 a,b,c).

Las células osteógenas y capilares se desplazan al interior del modelo cartilaginoso para formar un centro de osificación, mismo que reemplazará los restos del cartilago calcificado. Así las células osteógenas se diferencian en osteoblastos para depositar sobre ellos sustancia ósea intercelular, pero como el cartilago calcificado aún persiste aunque en forma irregular, el primer hueso depositado es esponjoso, la osificación se presenta gradualmente <sup>1</sup>. (fig. 1-2).

### 1.2.2. NUTRICION OSEA.

Se realiza a través de numerosos conductillos que se desarrollan a partir de las prolongaciones citoplas

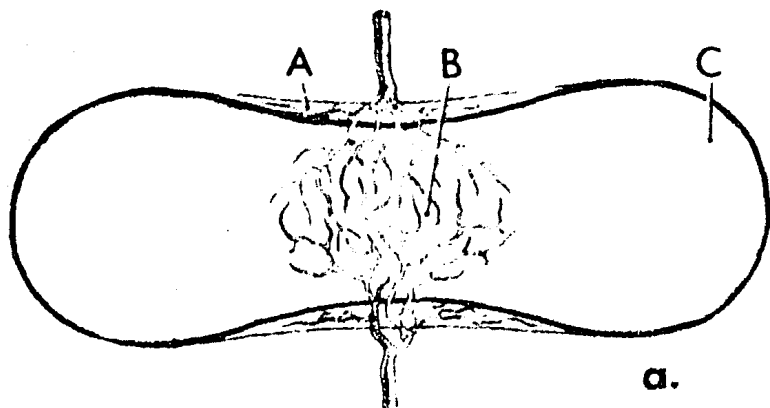


Fig. 1.1.a. Osificación endocondral

- A).- Células indiferenciadas de tejido conjuntivo.
- B).- Hipertrofia de condrocitos con invasión de yemas desde el periostio.
- C).- Centro primario de osificación.

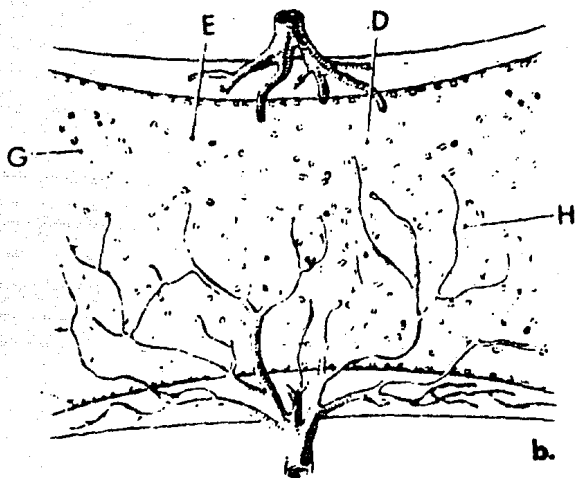


Fig. 1.1.b. Osificación endocondral.

- D).- Vasos y células indiferenciadas.
- E).- Matriz calcificada.
- G).- Perforación de túneles anastomosantes de erosión.
- H).- Desarrollo de Osteoblastos.

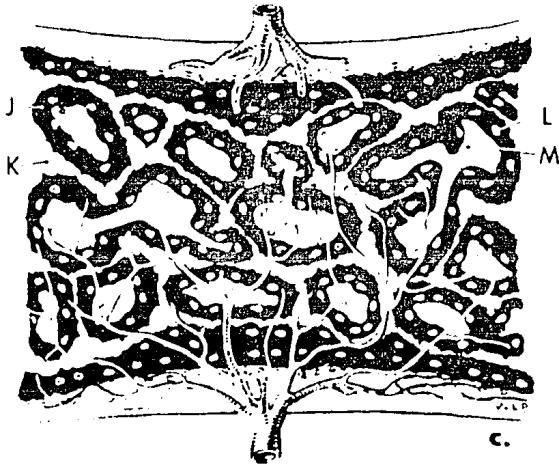


Fig. 1.1.c. Osificación endocondral.

- J).- Lámina delgada de hueso.
- K).- Residuos de matriz cartilaginosa - calcificada.
- L).- Incorporación de algunos osteoblastos como osteocitos.
- M).- Trabéculas de hueso poroso fino.

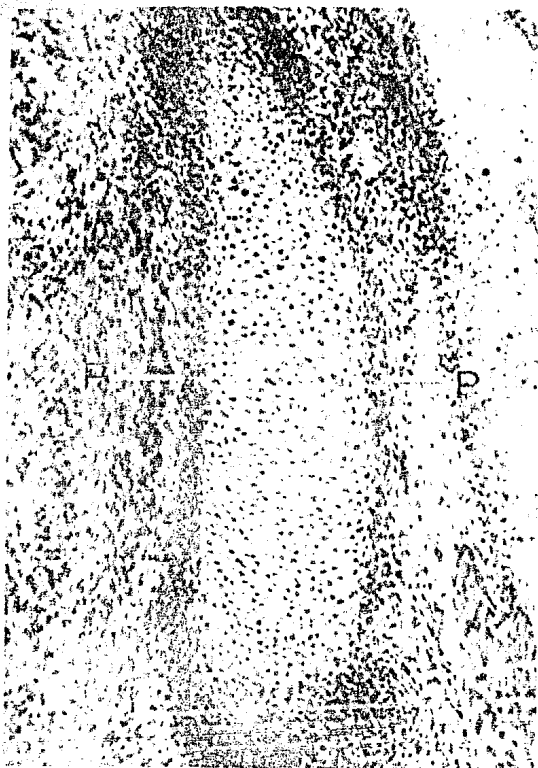


Fig. 1-2. Microfotografía de un modelo cartilaginoso en desarrollo de un hueso metatarsiano de embrión de ratón, la región media del cartilago en desarrollo se diferencia fácilmente del pericondrio circundante (P).

máticas de los osteocitos, éstos conductillos, contienen líquido tisular proveniente de capilares situados por fuera del islote de hueso en desarrollo, que van a proveer la difusión de  $O_2$ , sustancias nutritivas y desechos metabólicos, al mismo tiempo que van a mantener el sistema vascular interno del mismo hueso.

### 1.2.3. CALCIFICACION OSEA.

El proceso por el cual se inicia la calcificación aún no está bien establecido, pero se tienen muchos datos con los cuales podemos considerar los posibles mecanismos.

La calcificación ósea se inicia cuando las sales cálcicas, iones calcio, iones fosfato provenientes en la sangre se vierten en el líquido tisular que baña la matriz orgánica. Esto ocurre cuando los osteoblastos (según observaciones de Robin y colaboradores 1930<sup>1</sup>) secretan fosfatasa alcalina, enzima que actúa sobre hexo y glicerofosfatos, para liberar iones fosfatos y se eleve el producto ( $Ca \times P$ ) en sangre al punto que precipita fosfato cálcico en la matriz neoformada, los osteoblastos también van a secretar Tropicógena como resultado de la síntesis de aminoácidos, glucosa y sulfatos.

Al hablar de calcificación tenemos que hablar de los -- inhibidores de la calcificación del tejido conectivo, --



que impiden la formación de depósitos de hueso en tejidos blandos. Entre los inhibidores mas potentes, tenemos una familia de compuestos inorgánicos (Pirofosfatos, Fosfonatos y Difosfonatos). Así tenemos, que al mismo tiempo que hay una enzima que actua para aumentar la concentración de iones  $PO_4$ , también hay una enzima que destruye el Pirofosfato inorgánico inhibidor de la calcificación llamada Pirofosfatasa, enzima producida por vesículas de la matriz que además se encargan de acumular Ca.

Una vez que han llegado las sales cálcicas a la matriz orgánica los organitos citoplasmáticos de los osteoblastos, las toman para sintetizarlas en presencia de ácido cítrico y enzimas glucolíticas, posteriormente se depositan como  $Ca_3(PO_4)_2$  y a partir de este último se forman los cristales muy parecidos a los de la "HIDROXIAPATITA"  $(Ca_{10}(PO_4)_6(OH)_2$  que confiere rigidez al hueso.

Como vemos el tejido óseo es un tejido que está en constante cambio, así las células osteógenas siendo células pluripotenciales se encargan de la formación de hueso pre y posnatal, éstas células se derivan por diferenciación de células mesenquimatosas cuando hay presencia de capilares y van a dar origen a los osteoblastos.

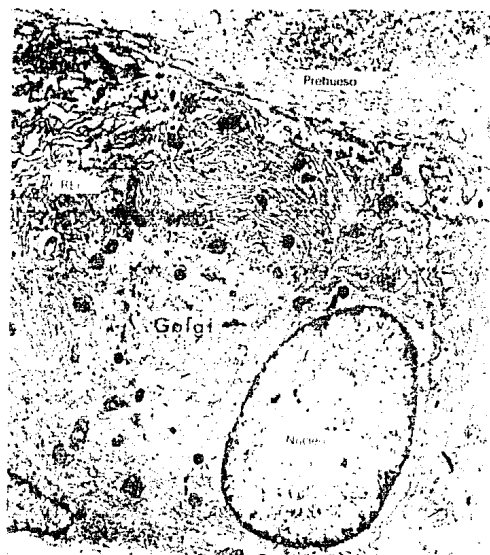

Fig. 1-3. Microfotografía electrónica de un -- osteoblasto del hueso descalcificado de rata. Adviértase las abundantes fibras colágenas en el hueso y el -- pre-hueso o tejido osteoide subyacente que limita con la célula. Se forman a partir de la procolágena secretada por la célula.

Los osteoblastos son células sintetizadoras y secretoras de matriz orgánica y como función secundaria, participa en el proceso de calcificación de la misma matriz. (fig. 1-3).

Los osteoblastos se van a encargar de conservar la integridad de la matriz ósea, al mismo tiempo que liberan Ca del hueso al aumentar la demanda del mismo.

#### OSTEOCLASTOS.

Células multinucleadas que se derivan de algún tipo de célula hemática, y que aumenta su actividad en el período de resorción ósea<sup>1</sup>.

#### MATRIZ ORGANICA.

Sustancia intercelular orgánica, con gran contenido de fibras colágenas lo que le confiere alta resistencia de tracción al hueso, hay presencia de glucoproteínas unidas mediante mucopolisacáridos, glucosaminoglucano sulfatado, algunas proteínas no colágenas, albúmina proveniente de la sangre. La matriz orgánica en un principio no contiene sales minerales por lo que se denomina tejido osteoide, su calcificación se presenta gradualmente. (fig. 1-4).




Fig. 1-4. Microfotografía del borde de un osteoblasto en la matriz ósea -- calcificada (teñida de oscuro -- hc), suprayacente encontramos -- una zona ancha de tejido osteoide (prehueso) marcada con O, con abundantes fibrillas colágenas -- neoformadas, el límite entre el tejido osteoide no calcificado y el hueso calcificado se denomina frente de calcificación (fc).

## 1.2.4. APOSICION Y RESORCION OSEA.

El tejido óseo es un tejido que está en constante cambio, pues mientras por un lado hay crecimiento por el otro hay resorción.

Aún cuando no se sabe con exactitud lo que marca el principio y el fin de estos cambios; Donald H. Enlow<sup>3</sup> menciona que el crecimiento y resorción del hueso es generado y controlado por los tejidos blandos del periostio y endostio y no por la parte dura del propio hueso, a su vez el hueso contribuye con retroalimentación informativa hacia los tejidos blandos de modo que cuando el tamaño, forma, propiedades biomecánicas y otras características del hueso han quedado en equilibrio con las necesidades funcionales, se detiene la actividad histogénica de las membranas osteógenas.

(fig. 1-5).

La aposición o remodelación ósea, se produce por actividad de osteoblastos posiblemente por cambios químicos consecutivos a la degeneración y a la necrosis final de los osteocitos. Los osteoblastos van depositando hueso en forma de laminillas básicas o circunferenciales y cuando alcanzan cierto espesor son reemplazadas desde el interior por hueso haversiano.

La remodelación ocurre cuando los canales haversianos cercanos a la superficie son reabsorbidos en algunas



Fig. 1-5. El hueso no crece por si mismo, el crecimiento es producido por la matriz de tejido blando que cubre por completo a cada hueso.

de sus láminas por osteoclastos, esto es cuando su citoplasma se pone en contacto con hueso, se forman huecos o depresiones llamadas "lagunas de Howship" mismas que después de algún tiempo presentan aposición de hueso nuevo. Aquí se observa una línea llamada línea de reversión, se encuentra entre capas de hueso de edad variable. (fig. 1-6).

La resorción es llevada a cabo por los osteoclastos, éstos liberan enzimas hacia el líquido tisular como la colagenasa, anhidrasa carbónica y ácidos como el  $\text{HCO}_2$  que desdoblan los componentes tanto orgánicos como inorgánicos del hueso al proporcionar un medio ácido local mismo que convertirá las sales óseas en sales ácidas, que por ser mas solubles quedarían constantemente en disolución. Sin embargo, este mecanismo está regulado por factores genéticos y factores funcionales, el hueso de edad avanzada parece estimular la diferenciación de osteoclastos, posiblemente por cambios químicos consecutivos a la degeneración y a la necrosis final de los osteocitos. Sin embargo Ham menciona que la hormona paratiroidea es la responsable de la resorción ósea según los estudios realizados por (King, Holtrop y Raisz en 1978). (fig. 1-7).



Fig. 1-6. Crecimiento aposicional del maxilar inferior mediante laminillas circunferenciales. Estas son sustituidas por hueso haversiano; los residuos de las laminillas circunferenciales persisten como laminillas intersticiales.



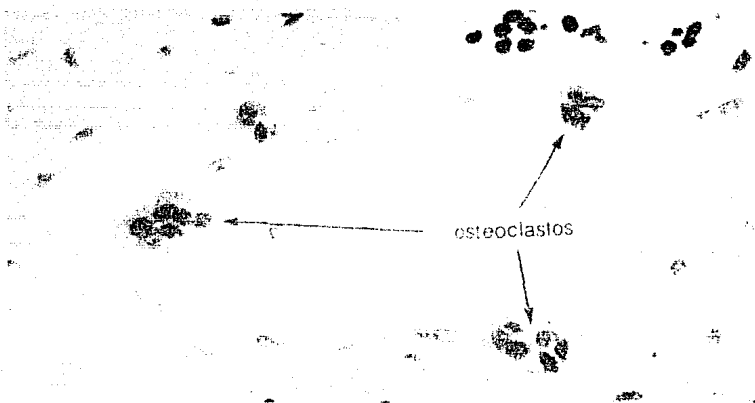


Fig. 1-7. Microfotografía de una trabécula ósea de un hueso de perro. Los osteoclastos multinucleados voluminosos están en cavidades poco profundas (laguna de howship) que han erosionado el hueso.

### 1.3. TRASPLANTES OSEOS.

Suelen emplearse cuando las fracturas no consolidan del todo bien, cuando cantidades importantes del hueso son destruidas por enfermedades o accidentes, también cuando se requiere alguna reconstrucción de la cara y a veces para lograr la consolidación ósea entre dos huesos separados por una articulación que ha enfermado, el trasplante de hueso también se llama injerto óseo.

#### LOS TRASPLANTES OSEOS LOS CLASIFICAMOS EN:

- a).- Trasplantes autólogos (autoinjertos): aquí el hueso se trasplanta de un sitio a otro en el mismo individuo.
- b).- Trasplante homólogo (Homoinjerto o aloinjerto); el hueso se trasplanta de un individuo a otro.

#### TRASPLANTE AUTOLOGO.

Cuando un fragmento de hueso compacto se corta de un hueso y se trasplanta a un lecho adaptado para él, en otro hueso del mismo individuo. La mayoría de los osteocitos del hueso trasplantado mueren debido a que se elimina el riego sanguíneo, mientras que los osteocitos que sobreviven son aquellos que están lo bastante cerca de los capilares funcionales del lecho del hueso huésped, para que funcione el mecanismo de los conduc-

tillos, aunque tienen mayor probabilidad de sobrevivir las células osteógenas del periostio y las células endósticas por estar situadas en la superficie, éstas pueden contribuir un poco a la Osteogénesis. Aún cuando gran parte de osteocitos mueren, el hueso trasplantado tiene gran utilidad, pues las células de la capa osteógena del periostio y endostio y la médula del hueso proliferan y junto con capilares penetran en el hueso muerto para convertirse en un conglomerado de hueso viviente, casi todo el hueso muerto experimenta resorción y es sustituido por hueso nuevo, pero ello necesita tiempo.

#### TRASPLANTE HOMOLOGO.

Como hemos visto el valor del trasplante depende de la capacidad de la sustancia intercelular calcificada para estimular de alguna manera la osteogénesis a partir del lecho del tejido huésped en el cual se coloca. El trasplante homólogo parece tener el mismo fin que el autólogo.

#### TRASPLANTE DE FRAGMENTOS DE HUESO ESPONJOSO O ASTILLAS ESPONJOSAS.

#### TRASPLANTE AUTOLOGO.

Se obtiene por lo regular de la cresta iliaca, inicial-

mente se observa muerte de osteocitos, pero no de las células osteógenas que recubrían el hueso esponjoso de donde se obtuvieron las astillas. Estas células originan hueso nuevo sobre la superficie del fragmento así se establecen pequeños centros de osificación en medios donde se requiere la formación de hueso nuevo.

#### TRASPLANTE HOMOLOGO.

Aún cuando en un principio presenta la misma reacción que el trasplante autólogo de proliferación y formación de nuevo hueso en la superficie de las astillas trasplantadas se comprobó, en observaciones después de 10 días que aparece reacción de homoinjerto lo que provoca resorción del nuevo hueso.

## Capítulo - II

### MAXILAR Y MANDIBULA

#### 2.1. CARACTERISTICAS ANATOMICAS DEL MAXILAR.

##### 2.1.1. DESCRIPCION ANATOMICA DEL MAXILAR SUPERIOR


El maxilar superior es un hueso par que -- forma parte de los catorce huesos que conforman los huesos de la cara.

El maxilar superior está compuesto por dos huesos homólogos, el maxilar propio y el premaxilar, éste último porta los incisivos y forma la parte anterior del paladar duro así como el borde de la abertura piriforme. El maxilar presenta la forma cuadrangular con 2 caras, 4 bordes, 4 apófisis y 4 ángulos y un seno maxilar.

#### CARA INTERNA.

Sobresale la "apófisis palatina" que es una saliente horizontal cuya cara superior lisa forma parte del piso de las fosas nasales, mientras que por la cara inferior rugosa con numerosos orificios vasculares forma gran parte de la bóveda palatina, hacia el borde externo de la apófisis se une al resto del maxilar, mientras que por el borde interno se articula con el mismo borde

de la apófisis palatina del maxilar opuesto, este borde hacia adelante termina en forma de semiespina para formar la espina nasal anterior. Por su borde anterior siendo cóncavo por arriba forma parte del orificio anterior de las fosas nasales. Su borde posterior se articula con la horizontal del palatino, por detrás de ésta existe un surco que con el del otro maxilar origina el conducto palatino anterior. Por el pasan el nervio esfenopalatino interno y una rama de la arteria esfenopalatina. Esta apófisis va a dividir la cara interna del maxilar en una porción superior, amplia que presenta hacia atrás rugosidades en donde se articula con la rama vertical del palatino hacia



MAXILAR SUPERIOR.- Cara interna.  
(fig. 2-1)

adelante localizamos un gran orificio que corresponde al "seno maxilar", este se ve disminuido por la interposición de las masas laterales del etmoides por arriba, del cornete inferior por abajo, del unguis por delante y de la rama vertical del palatino por detrás.

Por delante del seno existe un canal vertical limitado en su borde anterior por la apófisis ascendente del maxilar superior, que tiene en su parte interna, la cresta turbinal inferior que se articula con el cornete inferior por encima de ésta se encuentra la cresta turbinal superior que se articula con el cornete medio.

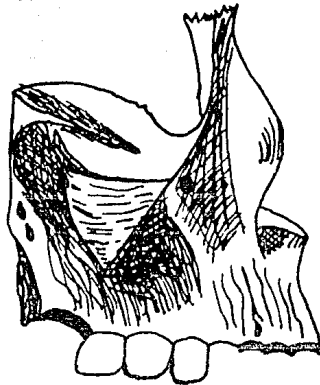
En la porción inferior del maxilar es rugosa, forma parte de la bóveda palatina y está cubierta por la fibromucosa palatina. (fig. 2-1).

#### CARA EXTERNA.

Hacia la parte anterior en el lugar de implantación de los incisivos, localizamos la foseta mirtiforme que dará inserción al músculo mirtiforme, hacia atrás de la foseta se encuentra la Giba Canina, por detrás y arriba está la apófisis piramidal que tiene una base por medio de la cual se une al resto del hueso, un vértice rugoso y truncado que se articula con el malar, tres caras y tres bordes. La cara superior u orbitaria forma parte del piso de la órbita, con un canal ántero-superior que corre hacia adelante por el piso de la

órbita para penetrar en la pared con el nombre de conducto suborbitario, mismo que se abre en la cara anterior con el nombre de agujero suborbitario, por aquí sale el nervio suborbitario, entre el agujero suborbitario y la giba canina encontramos la fosa canina.

De la pared inferior del conducto suborbitario salen unos conductillos que corresponden a los conductos dentarios anteriores, y van a terminar en los alveolos destinados a los caninos e incisivos. La cara posterior es convexa, corresponde por dentro a la tuberosidad del maxilar y por fuera a la fosa cigomática. Presenta numerosos canales y orificios que corresponden a los agujeros dentarios posteriores, por donde pasan los nervios dentarios posteriores y las arterias alveolares destinadas a los gruesos molares. (fig. 2-2).



MAXILAR SUPERIOR.- Cara externa.  
(fig. 2-2).



De los tres bordes de la apófisis, el interior es cóncavo y forma la parte superior de la hendidura vestibulocigomática, el anterior forma la parte interna e inferior del borde de la órbita mientras que el posterior se corresponde con el ala mayor del esfenoides formándose entre ambos la hendidura esfenomaxilar.

#### BORDES.

El maxilar presenta cuatro bordes:

**BORDE ANTERIOR.**- Hacia abajo se presenta la parte anterior de la espina nasal anterior, mas arriba se localiza una escotadura, que con la del lado opuesto forma el orificio anterior de las fosas nasales y un poco mas arriba se localiza el borde anterior de la apófisis de la rama ascendente.

**BORDE POSTERIOR.**- Grueso y redondo, constituye la tuberosidad del maxilar, la parte superior forma la pared anterior de la fosa ptérigomaxilar y en la porción mas alta recibe a la apófisis orbitaria del palatino, hacia la porción mas baja hay rugosidades, donde se articula con la apófisis piramidal del palatino y aún el borde anterior de la apófisis pterigoides. En esta articulación hay un canal que forma el conducto palatino posterior por donde pasa el nervio palatino anterior.

**BORDE SUPERIOR.-** Forma el límite interno de la pared inferior de la órbita, hacia adelante se articula con el unguis, después con el etmoides y hacia atrás se articula con la apófisis orbitaria del palatino alveolar.

**BORDE INFERIOR.-** Llamado borde alveolar o apófisis alveolar. Una serie de cavidades que corresponden a los alveolos dentarios, alojan las raíces de los dientes, éstos alveolos son sencillos en su parte anterior, del borde, mientras que en la parte posterior presenta dos o más cavidades secundarias. Los alveolos se hallan separados por tabiques óseos que constituyen los tabiques interdentarios.

#### ANGULOS.

El maxilar superior presenta cuatro ángulos:

**ANGULO ANTEROSUPERIOR.-** Destaca la apófisis ascendente del maxilar superior vertical e inclinada ligeramente hacia atrás, hacia la base se confunde con el hueso que la origina, en la parte superior rugosa se articula con la apófisis orbitaria interna del frontal, con su cara interna se forma la pared externa de las fosas nasales, mientras que en su cara externa hay una cresta vertical llamada "Cresta lagrimal ante-

rior" por delante de ésta se inserta el músculo elevador común del ala de la nariz y del labio superior, por detrás de la cresta se forma la parte anterior del canal lagrimal, por su borde anterior se articula con los huesos propios de la nariz, mientras que el posterior lo hace con el unguis.

**BORDE ALVEOLAR.-** Consta de dos láminas óseas paralelas que se unen por detrás del último diente para formar una prominencia que corresponde al tubérculo alveolar, la lámina alveolar externa se continúa con la cara externa del maxilar, mientras que la interna se continúa en la apófisis palatina y en la cara nasal del cuerpo del maxilar.

### 2.1.2. INERVACION DEL MAXILAR.

La inervación del maxilar superior va a estar dada por una rama del nervio trigémino, o V par craneal. Es un nervio mixto, con una porción menor o motora y una porción mayor o sensitiva, ésta última posee un ganglio, denominado "Ganglio de Gasser" se halla situado en el piso de la fosa cerebral media o cavidad de Meckel, este ganglio presenta tres ramas principales:

1.- NERVIO OFTALMICO: Completamente sensitivo, pasa por la hendidura esfenoidal para dividirse en tres ramas:

- a).- LAGRIMAL: que inerva la conjuntiva ocular, la glándula lagrimal y una zona de la piel del ángulo externo del ojo.
- b).- MASOCILIAR: inerva la mucosa de la porción ántero superior de las fosas nasales, la piel del dorso de la nariz y la del ángulo interno del ojo.
- c).- FRONTAL: corren debajo del techo de la órbita para inervar la piel del párpado superior y de la región frontal hasta el cuero cabelludo.

2.- NERVIO MAXILAR SUPERIOR: Segunda rama del trigémino, puramente sensitiva, a través del agujero redondo mayor, el nervio maxilar alcanza la fosa pterigopalatina también llamada pterigomaxilar, en donde se divide en tres ramas principales:

a).- RAMA ESFENOPALATINA.

Emerge del ganglio esfenopalatino o de Meckel a través del agujero del mismo nombre, junto con los ramos nasales superiores éste último, inerva las porciones posteriores mayores de los cornetes superior y medio, las ramas internas pasan sobre el techo de la cavidad nasal hacia el tabique. El nervio esfenopalatino presenta una rama que se distingue por su longitud y se dirige hacia adelante y hacia abajo sobre el tabique

nasal hasta alcanzar el canal incisivo o conducto palatino anterior, donde se ramifica en sus ramas terminales para inervar la porción anterior del paladar duro y la región adyacente de la encía, también puede intercambiar fibras con los nervios dentarios superiores y participar en la inervación del incisivo central superior, así como la zona limitada posteriormente por la línea que va de canino a canino.

La porción principal del nervio esfenopalatino se continúa hacia abajo a través del conducto pterigomaxilar para dar origen a los nervios palatinos, anterior, medio y posterior.

NERVIO PALATINO ANTERIOR.- Entra en la cavidad bucal a través del agujero palatino posterior, se extiende en abanico hacia adelante para inervar la mucosa del paladar duro hasta la zona canina.

NERVIO PALATINO MEDIO.- Penetra en el conducto palatino posterior y se distribuye por la mucosa del velo del paladar.

NERVIO PALATINO POSTERIOR.- Penetra en el conducto palatino accesorio con la rama anterior y sensitiva para la cara superior del velo del paladar y otra posterior y motora para los músculos del velo.

3.- NERVIOS INFRAORBITARIOS: Continuación directa del nervio maxilar superior, corre a través de la hendidura esfenomaxilar sobre el piso de la órbita. Posteriormente se introduce en el canal suborbitario para dar lugar a los nervios dentarios posteriores éstos descienden a la tuberosidad del maxilar para desaparecer finalmente en los canales dentarios posteriores y dar inervación a los molares y premolares superiores, así como a la encía, los nervios dentarios anteriores se desplazan hacia abajo, hacia la superficie convexa posterior del maxilar superior, su ramificación puede ocurrir antes o después de penetrar en el agujero dentario posterosuperior o bien en la superficie del maxilar, entonces los nervios dentarios penetran en dos o tres pequeños orificios que conducen a los estrechos conductos dentales posteriores para llegar finalmente a la base de la apófisis alveolar y terminen en la zona de caninos e incisivos, las ramas terminales del nervio maxilar superior se extienden en abanico desde el agujero infraorbitario, cuyas ramas van hacia el párpado inferior, hacia los lados de la nariz y sus alas y hacia los músculos y mucosa del labio superior<sup>5</sup>.

4.- NERVIOS CIGOMÁTICOS O TEMPOROMALARES: Nervio pequeño, aparece a menudo como ramo del nervio infraorbitario, la división se produce, mientras el nervio infraorbitario pasa a través de la hendidura esfenomaxilar, pene-

tra en la cavidad orbital a través de la fisura orbital inferior. Corre a lo largo de la pared externa de la cavidad orbital y se divide en dos ramas que penetran el hueso para alcanzar la piel sobre el músculo temporal anterior y el ángulo lateral del ojo.

El nervio cigomático comunica con el nervio lagrimal que es una rama del nervio oftálmico que inerva la glándula lagrimal que se aloja en la órbita.(fig. 2-3).

### 2.1.3. IRRIGACION DEL MAXILAR.

#### ARTERIAS.

Las arterias de la cavidad bucal y las regiones adyacentes son ramas de la arteria CAROTIDA EXTERNA, solo parte de la cavidad nasal y de las porciones superiores de la cara reciben ramas de la arteria "Carótida interna".

Las arterias "Carótida interna y externa" nacen de una división de la arteria carótida primitiva, misma que nace de dos porciones, una derecha que se desprende del tronco braquiocefálico y una porción izquierda que nace directamente del cayado la Aorta, la arteria carótida primitiva corre paralela a la tráquea y a la laringe hasta el nivel del borde superior del cartílago tiroides, se presenta una división pósterointerna que da origen a la rama de la "Carótida interna", misma

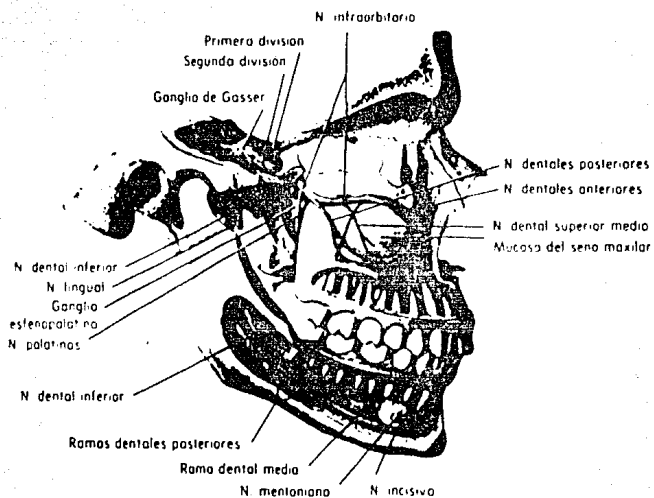


Fig. 2-3. Diagrama que muestra las principales ramas sensitivas del nervio infraorbitario y nervio maxilar superior.



que se ensancha a esta altura para dar origen al seno carotídeo, la división por lo regular la hallamos a nivel del borde superior de los cartílagos tiroideos.

#### ARTERIA CAROTIDA EXTERNA.

Se dirige en forma recta hacia arriba atraviesa el músculo digástrico y estilohioideo, luego alcanza el triángulo submaxilar para entrar en la porción subglándular por detrás del ángulo maxilar inferior, luego asciende por dentro de la glándula parótida, paralela al borde posterior del maxilar inferior, a la altura del cuello del condilo se divide en dos ramas terminales "Arteria Temporal Superficial" y "Arteria Maxilar", las ramas de la carótida externa, se dividen en anteriores, posteriores e internas, y algunas ramas terminales.

De las numerosas ramas que desprende la Carótida nos concretaremos a describir aquellas que están en relación con el maxilar superior, y la mandíbula.

#### ARTERIAS DEL MAXILAR.

ARTERIA TEMPORAL SUPERFICIAL.- Es una prolongación de la arteria Carótida Externa, llega a la fosa ptérigomaxilar y cruza el borde posterior del arco cigomático, tras emerger de la glándula parótida,

pero antes de dejar ésta glándula emite la arteria "Transversa de la cara" a nivel del cuello del condilo para dirigirse hacia adelante entre la parótida y el masetero y terminar debajo del ángulo del ojo. Posteriormente la arteria "Temporal superficial" desprende las ramas "Parietal y Frontal" que nutren la amplia zona lateral y frontal del cuero cabelludo, luego nace la rama "Cigomáticoorbitaria" que llega al músculo orbicular del ojo. Una última rama dirigida a la profundidad corresponde a la arteria "Temporal profunda posterior", que se prolonga a la porción escamosa del temporal.

**ARTERIA MAXILAR INTERNA.-** Nace a nivel del cuello del condilo en el seno de la glándula parótida se dirige hacia adelante a través de la fosa cigomática, se sitúa profundamente por la cara interna de la mandíbula y en relación con el músculo pterigoideo externo, luego cruza los nervios lingüal y dentario inferior entre ambos pterigoideos. Esta arteria se divide en cuatro porciones: Una: correspondiente al maxilar inferior, la segunda llamada porción muscular o pterigoidea que da la arteria temporal profunda, maseterina y pterigoidea, la tercer porción emite ramos al maxilar superior, lo mismo que la cuarta porción. El aporte sanguíneo del maxilar superior está dado principalmente

por la tercera porción de la arteria "Maxilar interna" que se desprende antes de que pase por la hendidura esfenomaxilar dando las arterias "Alveolar posterosuperior e infraorbitaria".

LA ARTERIA ALVEOLAR POSTEROSUPERIOR.- Es un vaso bastante importante sigue un curso sobre la tuberosidad del maxilar superior, está estrechamente relacionada con el hueso y el periostio de la tuberosidad del maxilar, en su camino la arteria "Alveolar Posterosuperior" emite una o dos ramas que junto con los nervios dentarios posteriores penetran en los conductos del mismo nombre. La rama terminal o "Gingival" de esta arteria se prolonga sobre la superficie externa de la apófisis alveolar y la encía de la región de los molares y premolares, algunas ramas llegan hasta el carrillo.

ARTERIA INFRAORBITARIA.- Nace de la maxilar interna cerca de la alveolar pósterosuperior.- La arteria infraorbitaria penetra en la órbita a través de la hendidura esfenomaxilar y corre por el surco infraorbitario para continuar con el conducto del mismo nombre y emerger a través del agujero infraorbitario, va -- a nutrir la parte anterior del carrillo y la raíz del labio superior se anastomosan con ramas de la arteria

coronaria superior de la facial y con la arteria angular. En su camino por la órbita, la arteria infra-orbitaria dá ramas a los músculos superiores del globo ocular y participa en la nutrición del párpado inferior. Antes de dejar el conducto infraorbitario emite la rama dentaria anterior, que sigue el curso de los nervios dentarios anteriores por los conductos de la pared externa del seno maxilar hasta la apófisis alveolar. Aquí la arteria "Dentaria Anterior" se anastomosa con las ramas dentarias posteriores de la arteria alveolar pósterosuperior, las arterias dentarias entran en los agujeros apicales de las raíces dentarias para nutrir las pulpas dentales, éstas arterias envían pequeñas ramas al ligamento periodontal de la zona apical de los dientes, las arterias "Alveolares o perforantes" descienden entre los alveolos para terminar en las papilas interdentarias, mientras que las interradiculares terminan en el ligamento periodontal de la bifurcación radicular. La cuarta porción de la Arteria maxilar, desprende la arteria "Palatina superior" rama corta, que nace en la fosa ptérigomaxilar desciende por la misma fosa para penetrar por el conducto posterior y llegar a la cavidad bucal por el agujero palatino posterior donde recibe el nombre de arteria "Palatina mayor" aquí la arteria emite ramos

nasales posteriores inferiores que entran en la cavidad nasal. Dentro del conducto posterior nacen dos ramas "Palatinas menores" que alcanzan la cavidad bucal por los agujeros palatinos posteriores ascesorios, nutren el paladar blando y la porción superior de la amígdala palatina. La arteria "Palatina mayor" luego se desplaza hacia adelante por la submucosa del paladar duro siguiendo un surco entre la apófisis palatina del maxilar superior y la lámina interna de la apófisis alveolar ésta arteria nutre la submucosa y glándulas del paladar duro, así como la encía de la cara lingüal de la apófisis alveolar superior. La porción terminal de ésta arteria corresponde a la arteria "Nasopalatina" que llega al agujero palatino anterior, sube por este punto para entrar en la cavidad nasal y anastomosarse con ramas de la arteria "Esfeno palatina". Una última rama relacionada con el maxilar superior, es la arteria "Palatina ascendente o inferior" que se origina a partir de la Arteria Facial, cerca de la pared externa de la faringé y se desplaza hacia arriba hasta alcanzar el músculo periestafilino interno a lo largo del cual su rama terminal penetra en el paladar blando, asimismo dá ramas menores a los músculos y mucosa de la faringe. (fig. 2-4).

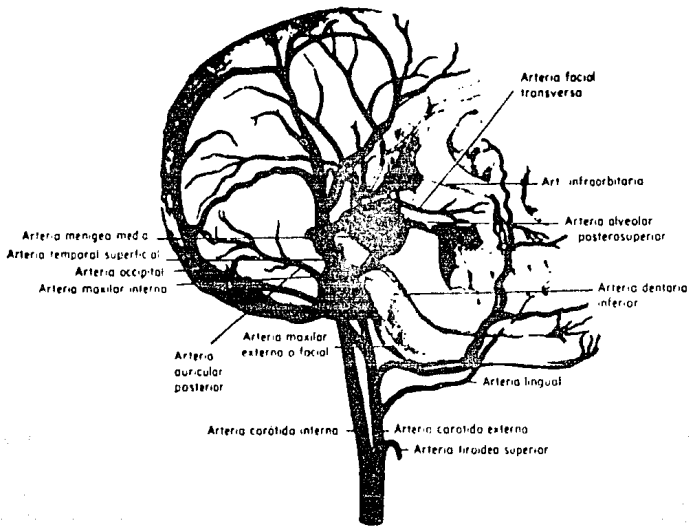


Fig. 2-4. Diagrama de las principales arterias superficiales de la cabeza.

## VENAS.

La sangre venosa de la cabeza y cuello es drenada casi íntegramente por la vena YUGULAR INTERNA, que detrás de la articulación esternoclavicular se une a la vena subclavia para formar el tronco venoso braquiocefálico, mismo que al unirse al del lado opuesto formará la vena CAVA SUPERIOR.

Las principales ramas que se forman de la "Yugular interna" son:

- Primer grupo:                    -Venas de la Faringe.  
                                      -Venas de la raíz de la Lengua.  
                                      -Venas de la zona Sublingual.
- Segundo grupo:                    -Vena Facial común.
- Tercer grupo:                    -Venas de la Laringe y Tiroides.  
                                      -Venas Linguales.  
                                      -Venas de la región Sublingual.

Sin embargo, las venas que se encargan de la zona del maxilar superior son:

VENA FACIAL.- Que se desplaza del ángulo interno del ojo, porción llamada "Vena Angular", se dirigen en línea recta hacia abajo, pasa por delante del masetero y por detrás de la arteria facial y se sigue hasta el

borde inferior del maxilar inferior, en donde se une con el tronco venoso t mporomaxilar para que juntos se desplacen hacia abajo hasta alcanzar la vena Yugular Interna aproximadamente a nivel del hueso hioides, las ramas de la vena facial se anastomosan con la vena Infraorbitaria y la Vena Mentoniana en su recorrido, existe una vena que llega al plexo venoso pterigoideo que drena en el tronco t mporomaxilar con la vena facial,  sta rama facial profunda aparece entre el masetero y el buccinador por debajo de la ap fisis piramidal del maxilar superior, para abrirse hacia la vena facial. (fig. 2-5).

TRONCO VENOSO TEMPOROMAXILAR.- Este tronco drena las regiones irrigadas por las arterias maxilar interna y temporal superficial,  ste tronco est  constituido por las venas temporal superficial y maxilar interna, situadas en la gl ndula par tida para luego descender a trav s de ella y unirse con la vena facial, la Vena Temporal superficial por lo regular va acompa ada por dos venas: la "Temporal media", que recibe sangre del m sculo temporal, las dos venas "Maxilares Internas", constituyen la salida del plexo venoso pterigoideo que rodea la arteria maxilar interna, en la fosa cigom tica situado entre el temporal y el pterigoideo externo o entre ambos pterigoideos, a este plexo llegan las venas de los m sculos masticadores y los siguientes vasos:



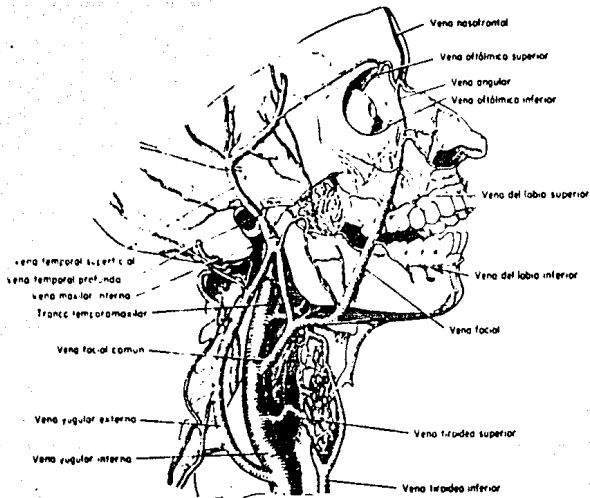


Fig. 2-5. Diagrama de las principales venas de la cabeza y cuello.

VENAS ESPENOPALATINAS.- Que drenan la porción posterior de la cavidad nasal y la mayor parte del paladar.

VENAS MENINGEAS MEDIAS.- Que drenan la duramadre.

VENAS ARTICULARES.- Provenientes de la cápsula de la arteria Témporomaxilar.

VENAS AURICULARES.- Provenientes de la oreja.

VENA FACIAL TRANSVERSA.- Que drena la porción posterior del carrillo y glándula parótida.

#### 2.1.4. OSIFICACION DEL MAXILAR.

El maxilar superior presenta cinco centros de osificación que aparecen al final del segundo mes de vida fetal a saber:

- a).- El externo o malar.
- b).- El órbitonasal.
- c).- El ánteroinferior o nasal.
- d).- El interno inferior o palatino.
- e).- El último que forma la pieza incisiva, situado entre los dos centros nasales y delante del palatino. (fig. 2-6).

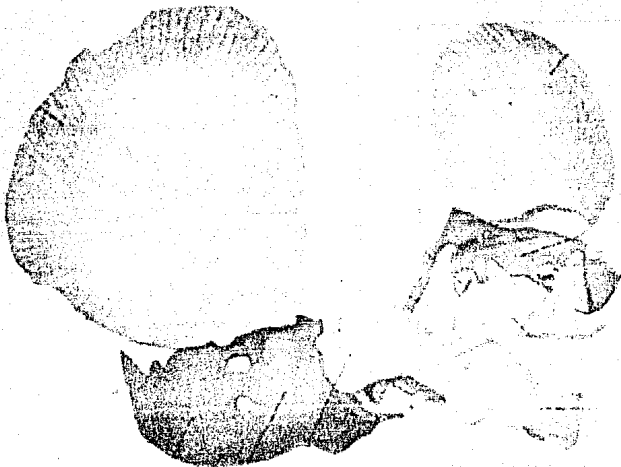


Fig. 2-6. Osificación del maxilar. El cartilago se observa gris-oscuro, mientras que el hueso intramembranoso es gris-claro, el hueso endocondrallo observamos de color blanco. (Vista lateral derecha de un cráneo de embrión humano).

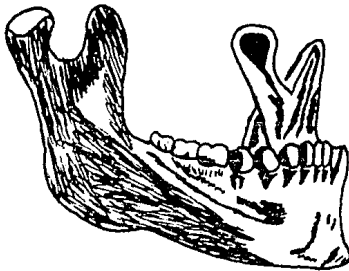
## 2.2. CARACTERISTICAS ANATOMICAS DE LA MANDIBULA.

### 2.2.1. DESCRIPCION ANATOMICA DE LA MANDIBULA.

Es un hueso impar del cráneo que constituye el soporte óseo de la parte inferior de la boca y es el único hueso móvil del cráneo, consta de un cuerpo en forma de herradura y de dos ramas ascendentes dispuestas a cada lado del cuerpo de la mandíbula.

**CUERPO:** Con forma de herradura se dirige hacia arriba y atrás para continuarse a cada lado con la rama ascendente, presenta dos caras y dos bordes.

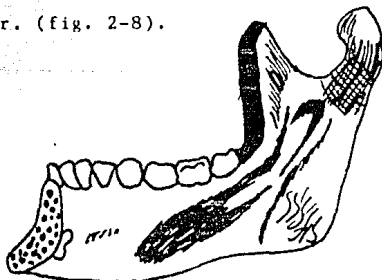
**CARA ANTERIOR.-** A nivel de la línea media localizamos una cresta vertical llamada sinfisis mentoniana, hacia la parte inferior, se observa una eminencia que corresponde a la eminencia mentoniana, hacia afuera y atrás



MAXILAR INFERIOR.- Cara externa.  
(fig. 2-7)

de la cresta se encuentra un orificio, agujero mentoniano, por donde salen nervio y vasos mentonianos mas hacia atrás se observa la línea oblicua externa que parte del borde anterior de la rama vertical para terminar en el borde inferior de la mandíbula, en ésta línea oblicua externa se insertan los músculos triangular de los labios, cutáneo del cuello y cuadrado de la barba. (fig. 2-7).

CARA POSTERIOR.- A nivel de la línea media presenta cuatro tubérculos llamados apófisis geni, dos superiores donde se insertan los músculos genioglosos y dos inferiores que insertan a los geniohioideos, de la rama vertical, parte del borde anterior la línea oblicua interna, hasta llegar al borde inferior de la mandíbula, en esta línea se va a insertar el músculo milohioideo, por fuera de la apófisis geni y por encima de la línea oblicua se encuentra la foseta sublingual que aloja la glándula del mismo nombre, mas hacia abajo en la proximidad del borde inferior se halla la foseta submaxilar un poco mas grande, y que aloja a la glándula submaxilar. (fig. 2-8).



(fig. 2-8)

MAXILAR INFERIOR.- Cara interna.

**BORDES.**

**Borde inferior.**-redondo y romo, presenta una depresión a cada lado de la línea media, llamadas fosetas digástricas en donde se inserta el músculo digástrico.

**Borde superior o alveolar.**-presenta una serie de alveolos dentarios, los alveolos se hallan separados entre sí por puentes óseos o apófisis interdientarias donde se insertan los ligamentos coronarios de los dientes, éstos alveolos en la parte anterior son simples, mientras los posteriores presentan varias cavidades.

**RAMAS ASCENDENTES.**

Son dos, derecha e izquierda, aplanadas transversalmente y de forma cuadrangular, tiene dos caras y cuatro bordes.

**Cara Externa.**- Hacia la parte inferior rugosa, se inserta el músculo masetero.

**Cara Interna.**- Casi en el centro de esta cara se inicia una amplia zona o abertura denominada "Orificio superior del conducto dentario" por el que penetran vasos y nervios dentarios inferiores, formando el borde anteroinferior se encuentra una saliente triangular que corresponde a la espina de Spix, donde se inserta

el ligamento esfenomaxilar, este borde y el posterior hacia abajo y adelante, hasta el cuerpo del hueso formando el canal milohioideo, donde se aloja el nervio y vasos milohioideos, hacia la parte inferior hay una serie de rugosidades donde se inserta el músculo pterigoideo interno.

**BORDE ANTERIOR.**- Dirigido hacia abajo y adelante, presenta un canal cuyos bordes se separan a nivel del borde alveolar, este borde forma el lado externo de la hendidura vestibulocigomática.

**BORDE POSTERIOR.**- Es liso y recibe el nombre de borde parotídeo por sus relaciones con la glándula parótida.

**BORDE SUPERIOR.**- Presenta dos salientes una por delante que corresponde a la apófisis coronoides y otra posterior llamada condilo, entre ambas se encuentra la escotadura sigmoidea, la apófisis coronoides triangular con vértice hacia arriba da inserción al músculo temporal. La escotadura sigmoidea comunica la región mase-  
terina con la fosa cigomática dando paso a los vasos y nervios maseterino.. El Condilo, elipsoidal se articula con la cavidad glenoidea del temporal, se une al resto del hueso por medio de un estrechamiento llamado cuello del condilo en cuya cara interna, rugosa se inserta el músculo pterigoideo externo.

BORDE INFERIOR.- Se continúa con el borde inferior del cuerpo, por detrás al unirse con el borde posterior, forma el ángulo del maxilar inferior o gonión.

### 2.2.2. INERVACION DE LA MANDIBULA.

El nervio Mandibular es un nervio mixto - (motor y sensorial) aunque predominantemente sensitivo, alcanza la fosa intratemporal a través del agujero oval, las ramas motoras de los músculos de la masticación salen del tronco, desde la fosa, y luego se ramifican en varias ramas sensoriales.

NERVIO AURICULO-TEMPORAL.- Se deriva del tronco nervioso interno del cuello del condilo mandibular, pasa por detrás del condilo y después toma una dirección ascendente hasta llegar al canal auditivo externo y la piel de la parte anterior de la sien.

Junto con el nervio bucal, los nervios temporales profundos salen del nervio mandibular y siguen hacia arriba hasta la porción anterior y posterior del músculo temporal.

NERVIO MASETERINO.- Pasa por delante de la articulación temporomandibular y al descender penetra en el músculo masetero.



MUSCULO BUCAL.- Es una rama únicamente sensitiva que pasa a lo largo de la cara interna de la rama mandibular por delante del nervio alveolar inferior, y cruza entonces el mencionado borde anterior de la rama y se ramifica inervando la encía bucal del segundo premolar y segundo molar.

NERVIO ALVEOLAR INFERIOR.- Pasa en sentido descendente a lo largo de la cara interna de la rama mandibular al orificio mandibular. En el canal mandibular se ramifica formando el plexo dental inferior, de donde sus ramificaciones inervan los dientes y la encía de la mandíbula, antes de entrar en el orificio mandibular se deriva la rama milohioidea, la cual se continúa a lo largo de la rama mandibular, el músculo milohioideo y el vientre anterior del músculo digástrico, recibe fibras motoras de esta rama nerviosa (mixta).

Del nervio alveolar inferior se deriva una rama en el canal mandibular que es el nervio mentoniano, que emerge a través del orificio del mismo nombre e inerva la encía bucal entre su parte media y el segundo premolar, así como la piel del labio inferior y la barbilla.

EL NERVIO LINGUAL.- Recorre un camino en sentido descendente junto con el nervio alveolar inferior. Justo en el punto en que el alveolar inferior, alcanza el orificio mandibular el nervio lingual se comunica con

la cuerda del tímpano del nervio facial. En esta conexión se originan fibras secretoras que se dirigen hacia la glándula sublingual, mandibular, a través del ganglio submandibular y fibras especiales sensitivas que van a las papilas gustativas de la lengua.

Del tronco del nervio lingual salen pequeñas ramas hacia la encía lingual, de la parte anterior en la región molar.

La encía lingual de la parte anterior de la mandibular así como la mucosa del fondo de la boca recibe fibras del nervio sublingual que es una rama del nervio lingual. las ramas terminales de este nervio entran en la lengua para inervar su cuerpo.

### 2.2.3. IRRIGACION DE LA MANDIBULA.

Al igual que en el maxilar, la irrigación de la mandíbula proviene de ramos de la arteria Carótida externa, entre los mas importantes tenemos a: La arteria lingual, una prolongación de la arteria facial que corresponde a la arteria submentoniana, y arteria dentaria inferior.

**ARTERIA LINGUAL.-** Nace aproximadamente a nivel del hueso Hioides junto con la arteria facial, dicho tronco se denomina "Tronco Linguofacial", sigue hacia adelante

por el músculo hiogloso para luego inclinarse brúscamente hacia arriba y alcanzar el espacio entre el músculo geniogloso y el músculo lingual inferior, aquí se dobla en un plano horizontal y en un curso tortuoso termina en la punta de la lengua, antes de entrar en la lengua dá una rama Hioidea para alcanzar los músculos insertados en el hioides, así como una rama sublingual situada en el piso de la boca por dentro de la glándula sublingual, nutre la mucosa del piso de la boca, así como al músculo milohioideo, y se anastomosa con ramos de la arteria submentoniana, después de dar la arteria sublingual, la arteria lingual situada en el cuerpo de la lengua, se llamará arteria lingual profunda y junto con las ramas terminales del lado opuesto forman el "cayado ranino".(fig. -- 2-9).

ARTERIA SUBMENTONIANA.- Se desprende de la arteria facial antes de que esta se vuelva hacia la cara. La arteria submentoniana converge hacia el nervio milohioideo y junto con él penetra el músculo milohioideo, en donde se anastomosa con las ramas de la arteria sublingual, asimismo, se encarga del aporte sanguíneo de las estructuras de la porción anterior del ángulo submaxilar. Una rama terminal de esta arteria se dirige hacia arriba para llegar a la región del mentón donde se anastomosa con las ramas de la arteria labial

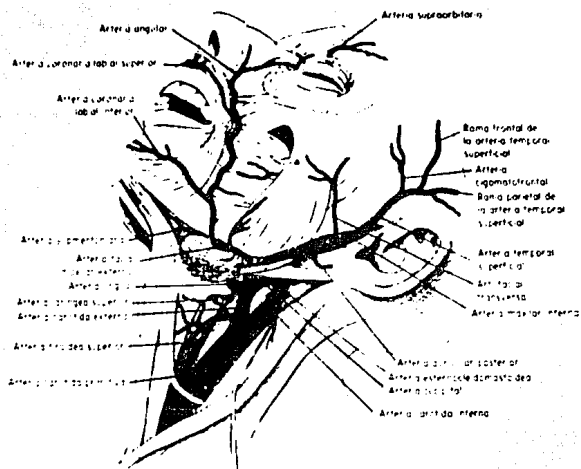


Fig. 2-9. Diagrama de las principales arterias que irrigan la mandíbula.

inferior.

**ARTERIA DENTARIA INFERIOR.**- Es una rama directa de la Arteria Maxilar Interna, desde su origen se vuelve vertical hacia abajo para llegar al agujero superior del conducto dentario inferior, corre adosada a la cara interna del maxilar inferior, en el conducto dentario inferior va a emitir ramas para los espacios medulares, dientes y apófisis alveolares.

De sus ramas terminales tenemos, la "arteria mentoniana" que emerge a través del agujero mentoniano y nutre los tejidos blandos del mentón, en donde se anastomosa con ramas de la arteria coronaria inferior.

La segunda rama terminal, es la "incisiva" que prolonga el curso de la arteria dentaria inferior por dentro del maxilar hasta la línea media, donde se anastomosa con la del lado opuesto. Los vasos sanguíneos que dejan la arteria dentaria inferior en la apófisis alveolar, son de dos tipos distintos:

- 1.- Ramas dentarias que penetran en los conductos radicales y alimentan las pulpas dentarias.
- 2.- Ramas alveolares penetran en los tabiques interdentarios e interradiculares para terminar en la encía nutriendo la papila interden-

taria y áreas adyacentes de la encía vestibular y lingual, aquí se anastomosan con ramas de la arteria lingual, bucal, mentoniana y palatina.

#### VENAS.

Las venas que se van a encargar de drenar la sangre venosa de la mandíbula son:

**VENA LINGUAL.**— Esta vena conduce la sangre de la lengua y región sublingual a través de tres venas afluentes de la yugular interna (Venas linguales dorsales, venas linguales profundas y una vena sublingual o ranina). Las venas linguales dorsales situadas en la superficie dorsal de la lengua, reciben venas de la epiglotis y de la amígdala. "Las venas profundas de la lengua" en número de dos, corren a cada lado de la arteria lingual y las "Venas raninas" localizadas a cada lado del frenillo lingual acompañadas en parte de su trayecto por el nervio hipogloso. En la mayoría de las personas éstas venas se unen en un tronco común o bien pueden llegar por separado a la vena yugular interna o a la vena facial. (fig. 2-10).

**VENA SUBMENTONIANA.**— Recoge la sangre proveniente del mentón para luego dirigirse hacia la porción del ángulo submaxilar y penetrar en el músculo milohioideo

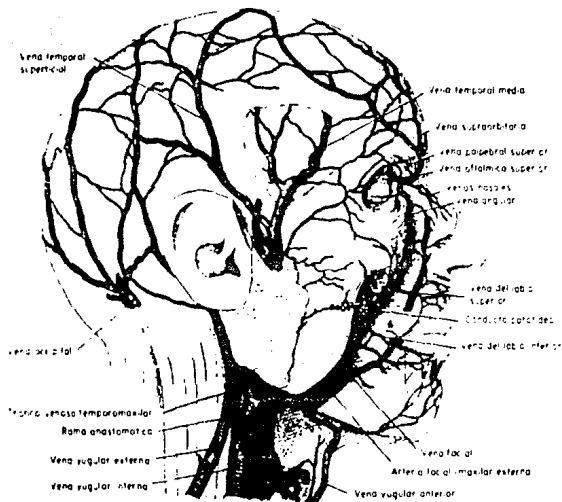


Fig. 2-10. Diagrama que muestra las principales venas de cabeza y cuello.

hasta continuarse con la vena facial. Existe un último grupo de pequeñas venas, que reciben la sangre proveniente de la tercera porción de la arteria maxilar interna que corresponde a la arteria dentaria inferior, desde la apófisis alveolar, pequeños vasos venosos radiculares e interdentarios así como de las áreas adyacentes se desplazan hasta la vena maxilar interna siguiendo el trayecto de ramos arteriales, después de rodear el cuello del condilo ésta vena se une a la temporal superficial para formar el tronco temporomaxilar, mismo que se continúa con la yugular externa, no sin antes dar un ramo a la yugular interna.

#### 2.2.4. OSIFICACION MANDIBULAR.

Al final del primer mes de la vida fetal se forma una pieza cartilaginosa, llamada cartílago de Meckel del cual se originarán las dos mitades del maxilar inferior. Entre los 30 y 40 días de la vida fetal, en dicho cartílago aparecen seis centros de osificación a saber:

- 1.- Centro inferior, en el borde maxilar.
- 2.- Centro incisivo, a los lados de la línea media
- 3.- Centro suplementario del agujero mentoniano.
- 4.- Centro condileo, para el condilo.
- 5.- Centro coronoideo para la apófisis coronoideas.



6.- Centro de la espina de Spix.

Desarrollados a expensas de dichos centros los dos semimaxilares se soldan definitivamente, constituyéndose la sínfisis mentoniana al tercer mes de vida extrauterina. (fig. 2-11).

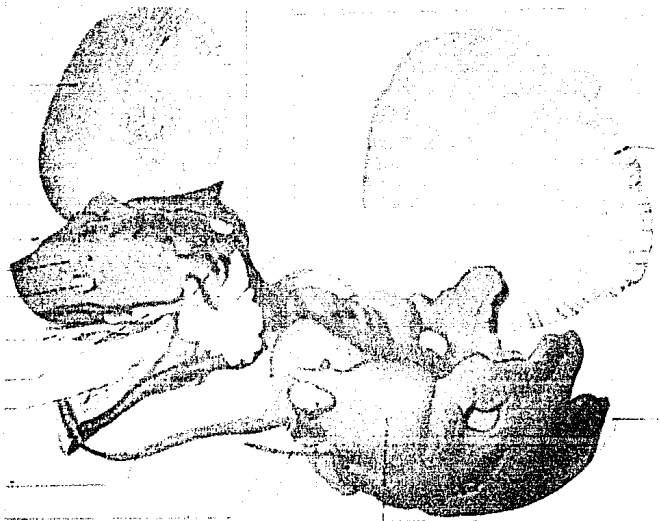


Fig. 2-11. Osificación de la mandíbula; de color claro observamos los huesos intramembranosos, mientras que el cartilago se presenta en una tonalidad mas oscura.

## Capítulo - III

### RESORCIÓN ÓSEA

En el primer capítulo hemos tratado la resorción ósea como un mecanismo de reajuste arquitectónico, así como la acción de los osteoblastos y ácidos que intervienen en este proceso de resorción, en el presente capítulo analizaremos los factores que contribuyen a desencadenar la resorción del hueso alveolar.

#### 3.1. ETIOLOGIA.

La resorción ósea del reborde alveolar es una alteración ósea que puede desencadenarse en alguna etapa de la vida del paciente ya sea de manera local, afectando sólo algunas zonas óseas del maxilar o mandíbula, o bien con resorción ósea generalizada o afectando completamente las estructuras profundas de soporte óseo alveolar.

Aún cuando no se sabe con exactitud que es lo que provoca la atrofia alveolar, se han observado algunos factores relacionados con la misma, entre los que contamos con los efectos mecánicos, hormonales, nutricionales y aquellos consecutivos a la edad.

### 3.2. EFECTOS MECANICOS.

Esto se presenta cuando el periostio recibe una presión exagerada provocando aneurisma, lo que dificulta la circulación de la sangre del hueso con la consiguiente degeneración osteocítica, misma que va a dar lugar a la formación de osteoclastos y por lo tanto a la resorción ósea de esa área. En el hueso alveolar lo observamos cuando éste está sometido a la acción de fuerzas aplicadas en dirección anormal y constante, como ocurre en el caso de pacientes que han usado algún tipo de prótesis dental mal ajustada o bien en aquellos pacientes que padecen bruxismo, manifestándose con una oclusión bastante forzada. También se presenta resorción ósea cuando el ortodoncista aplica presión sobre dientes contra el hueso y en algunos tumores que por su presión en el periostio estimulan la resorción ósea. Es conveniente mencionar que la resorción ósea casi siempre está asociada con procesos inflamatorios.

Ackerman 1966 dice que la duración de la respuesta en cualquier superficie ósea determina la respuesta del hueso. El hueso alveolar del maxilar y de la mandíbula obtienen el suministro de sangre, en parte de las arterias alveolares protegidas y por tanto, tiene una circulación independiente del periostio, esto explica la relativa resistencia del reborde alveolar

a la resorción a pesar de la presión de la dentadura contra una envoltura vascularizada.

Existen enfermedades que pueden afectar la resorción alveolar y alterar los posibles efectos de la presión en el reborde como por ejemplo la Diabetes, tuberculosis y osteoporosis, esto último está basado en impresiones clínicas mas que a un hecho establecido<sup>1</sup>.

**DIABETES MELLITUS.-** La utilización insuficiente de la glucosa causada por hipoinsulinismo, interviene en el origen de lesiones periodontales, según Orban, dice que los pacientes diabéticos presentan una reducción en la formación de colágeno y hueso como posible resultado de una hialinización vascular misma que conduce a una relativa insuficiencia circulatoria, así la pérdida de hueso de soporte y alveolar se ven afectados, hay aflojamiento dentario, abscesos periodontales recidivantes, tejido de granulación en bolsas parodontales.

**TUBERCULOSIS.-** La tuberculosis de los maxilares es relativamente rara, suele destruir al hueso en forma progresiva; se presenta ya sea como una reacción secundaria a tuberculosis pulmonar o por infección dentro de un granuloma periapical que contiene tejido de granulación tuberculoso o debido a émbolos hematógenos.

De cualquier forma el proceso se extiende por tejido esponjoso, produciendo la necrosis y fragmentación de las trabéculas óseas. Se observa como espículas de trabéculas necróticas de hueso rodeadas por tejido de granulación tuberculoso.

**OSTEOPOROSIS.**- Se caracteriza por una insuficiente deposición de matriz ósea por los osteoblastos, se presenta con mayor frecuencia en personas ancianas, especialmente en mujeres postmenopáusicas, que presentan disminución en la secreción de esteroides anabólicos que lleva un balance protéico negativo, la mineralización del hueso está afectada solo en la matriz ósea deficiente, así los valores de laboratorio para el Calcio sérico, fósforo y fosfatasa alcalina son normales. Las principales causas de osteoporosis son debido a factores endócrinos, al desuso, factores postraumáticos y congénitos. Cuando faltan los dientes y sobre todo en pacientes desdentados con reemplazo protésico, la atrofia por desuso dá lugar a una pérdida de la trabeculación normal y del contorno general del proceso alveolar.

Esto mismo se observa en fracturas debido a una falta de uso del hueso o a una interferencia con la irrigación sanguínea.

### 3.3. EFECTOS HORMONALES.

Existen varias hormonas relacionadas con la influencia que ejercen sobre el hueso, sin embargo, la hormona PARATIROIDEA (PTH) actúa directamente en el hueso. Se encarga de mantener los niveles de Calcio en sangre de 10-12 mg%, ésta hormona es producida por la glándula paratiroidea y una vez que es activada el Ca. y Fosfatos se trasladan del hueso al plasma, al mismo tiempo que el Ca. es reabsorbido por el filtrado glomerular, mientras que los fosfatos se mueven con mayor velocidad del plasma a la orina y a algunas células.

Esta hormona va a ejercer cierta influencia del riñón, intestinos y glándulas mamarias, a nivel del riñón causa la resorción tubular del Ca. del filtrado glomerular, y una disminución en la resorción del fosfato por eso el Ca. se conserva y los fosfatos se eliminan en la orina.

En el intestino, la hormona (PTH) estimula la absorción de Ca. de la dieta.

En la glándula mamaria.- Disminuye la secreción de Ca. cuando los niveles de concentración de la hormona (PTH) aumentan en sangre (hiperparatiroidismo), sobreviene un cuadro general de Osteoporosis debido a que el calcio en sangre se eleva y el del fosfato

disminuye, ambos son eliminados en grandes cantidades por orina. Cuando se presenta lo contrario y hay una disminución de (PTH) sobreviene una formación de hueso excesiva con la deposición de sales de Ca. en otros órganos, hay un aumento de Ca. y una disminución de fosfato en sangre que ocasiona la resorción ósea, al mismo tiempo que aumenta la deposición. Lo que puede llevar a una Osteoclerosis generalizada. Esta hormona es quizá la mas importante en lo que se refiere a la resorción alveolar<sup>8</sup>.

#### 3.4. EFECTOS NUTRICIONALES.

Principalmente algunas vitaminas que ya sea por exceso o escasez de la misma pueden causar enfermedades específicas que están asociadas a manifestaciones óseas como ocurre con la vitamina "D", "A", "C".

VITAMINA "D".- Es una provitamina "ergosterol" que se deposita en la piel y al ser sensibilizada por el sol se transforma en vitamina "D", lista para satisfacer las demandas del organismo, cuando existe hipervitaminosis, si es en pequeñas dosis habrá una calcificación aberrante en venas y riñones, mientras que si es una sobredosis excesiva se presentarán cambios reabsotivos generalizados, a la inversa en caso



de hipovitaminosis, favorecerá la formación de Ca. en intestino y por lo tanto un bloque en la absorción de fósforo al igual que en el riñón lo que ocasiona hiperfosfaturia, este desciende en sangre y la calcificación se retrasa, a nivel del hueso alveolar habrá distorsión en su crecimiento, esto es debido a que no se lleva a cabo la calcificación y persiste en forma de tejido osteoide asimismo, se ha observado Osteoporosis alveolar. El hueso alveolar presenta un ensanchamiento del patrón trabecular. Radiográficamente se observa en forma de burbujas, hay una marcada pérdida de lámina dura, ya sea total o parcial, esto mismo se observa en la enfermedad de Paget, displasia fibrosa y osteomalacia. (fig. 3-1).

VITAMINA "A".- Los efectos de la vitamina "A" sobre tejidos calcificados en hipovitaminosis alteran el patrón de resorción y formación ósea produciéndose, un engrosamiento descomunal del hueso nuevo del tipo celular, en cortes histológicos se muestran zonas con falta completa o parcial de resorción ósea, mientras que en otros hay hueso sobrado. Las posiciones normales de los osteoclastos y osteoblastos durante el crecimiento aparecen invertidas dando lugar a patrones óseos anormales en ausencia de la vitamina.

ESTA TERCERA NO DEBE  
SALIR DE LA BIBLIOTECA

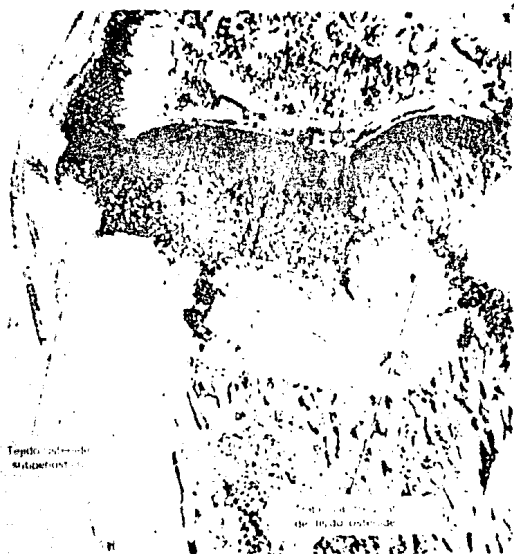

Fig. 3-1. Microfotografía del extremo superior de la tibia de una rata con raquitismo, debido a que no ocurre la calcificación adecuada, los condrocitos permanecen mas tiempo en la placa epifisiaria, por lo que ésta se engruesa.

La vitamina "A" dirige la acción de los osteoblastos y osteoclastos tanto en el crecimiento normal del hueso como en su remodelación, por medio de mecanismos todavía no aclarados.

VITAMINA "C".- Sólo vamos a encontrar alteraciones en caso de hipovitaminosis "C", en donde el metabolismo de los osteoblastos se ve afectado, interrumpiendo la síntesis y secreción de los componentes orgánicos de la matriz ósea normal, sin embargo, el proceso de calcificación no está alterado, debido a una deficiencia del sostén de las trabéculas óseas subyacentes los huesos se fracturan fácilmente.

### 3.5. EFECTOS CONSECUTIVOS A LA EDAD.

Ya se ha visto anteriormente que el hueso experimenta un equilibrio de aposición y resorción ósea, según se requiera, sin embargo, conforme transcurre el tiempo, la resorción se ve aumentada y esto se refleja en los maxilares, los cuales van a experimentar una atrofia alveolar, principalmente aquellos que se hallan desdentados. (fig. 3-2).

Estos cambios son muy importantes porque no solo se ve afectado el hueso alveolar, sino que participa todo el maxilar superior e inferior. Un cambio considerable se observa principalmente en la cresta ósea residual.

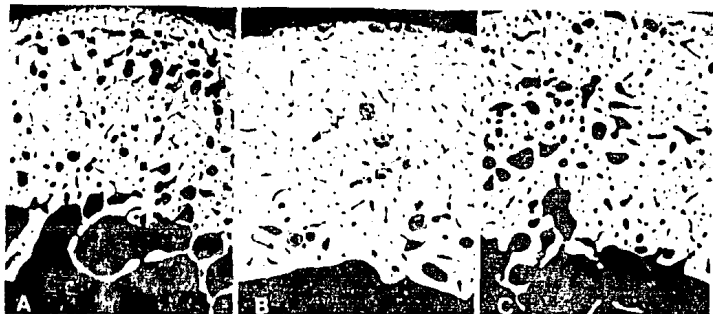


Fig. 3-2. Micro-radiografía de cortes no descalcificados de la porción media de la diáfisis del fémur de sujetos de distintas edades:

- A.- Sujeto de 7 años de edad, con recambio relativamente rápido del hueso, se advierten muchos túneles de resorción y sistemas neoformados de Havers.
- B.- Sujeto de 25 años, con poco recambio de los sistemas. Casi no se observan túneles de resorción y la mayor parte de los sistemas están bien calcificados con densidad semejante.
- C.- Sujeto de 85 años de edad, presentan:
  - 1.- Aumento en los túneles de resorción.
  - 2.- Las capas nuevas de hueso que comienzan a llenar algunos de los túneles están poco calcificadas, por lo que los huesos de los ancianos tienen mas hueso de poca densidad que los adultos jóvenes.

EL MAXILAR SUPERIOR.- Presenta un estrechamiento del arco dental, principalmente en las áreas de premolares, caninos e incisivos esto, es debido a la inclinación que presentan los dientes en sentido oblicuo hacia afuera y adelante en la apófisis alveolar superior, ocasionando un prognatismo pronunciado.

EN EL MAXILAR INFERIOR.- Se observa un ensanchamiento del arco de la cresta remanente, en la región molar esto es causado por la inclinación lingual de los molares inferiores y sus apófisis alveolares. En la región anterior, las modificaciones varían según la inclinación de los caninos e incisivos inferiores y de las apófisis alveolares, si están inclinados hacia atrás se presenta un agrandamiento y si es hacia adelante se observa un acortamiento.

Cuando la atrofia afecta los cuerpos de los maxilares, la cresta residual puede llegar a una relación con estructuras óseas alejadas de la apófisis alveolar.

En el maxilar superior, la cresta puede acercarse a la base de la espina nasal anterior. En la región molar puede alcanzar el extremo inferior de la cresta alveolomalar y curvarse casi horizontalmente hacia arriba. En casos extremos, la pared inferior del seno maxilar puede ser delgado y se observan defectos en su porción ósea.

En el maxilar inferior se observa en la parte superior del cuerpo mandibular, que la cresta se hunde hasta la protuberancia mentoniana, por delante, y hasta la apófisis geni por detrás. En la región distal la atrofia puede alcanzar el nivel de la línea oblicua interna y en casos severos, llegar a nivel del conducto dentario inferior y agujero mentoniano.

La atrofia de los maxilares, progresará hacia las líneas de inserción de los músculos originados en la base o cerca de la base de la apófisis alveolar. En el maxilar superior, estos músculos son el buccinador en la región molar, y los músculos incisivo en la región anterior así como el nasal.

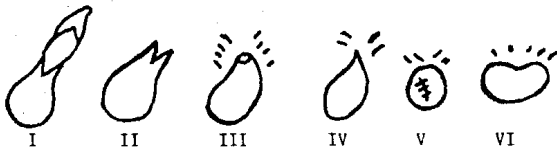
En el maxilar inferior, el músculo buccinador, el incisivo inferior y el mentoniano nacen de la base de la apófisis alveolar, sobre la cara interna, los músculos milohioideos y genioglosos se originan al mismo nivel de la cresta alveolar acortada.

La pérdida fisiológica de resorción ósea empieza a ser apreciable a partir de los 30 ó 40 años ya que hay desintegración gradual de la masa del esqueleto y por lo tanto de Ca y P a un ritmo de 0.7% anual. Esta caída parece ser inevitable y se inicia antes en la mujer que en el hombre, acentuándose al comenzar

la menopausia. Por razones desconocidas, los individuos mas altos sufren pérdidas menores<sup>13</sup>.

### 3.6. CLASIFICACION DE REBORDE RESIDUAL.

Estudios anatómicos macroscópicos de maxilares disecados han revelado una gran variedad de formas y tamaños de rebordes residuales, los órdenes V y VI revelan gran porosidad del hueso medular en la cresta del reborde y alcanzan a mostrar el descubrimiento del conducto dentario inferior de la mandíbula. Clasificación del proceso residual (Atwood, D.A.: J. Prosther Dent 13,817.1963).



- 1.- Preextracción.
- 2.- Posextracción.
- 3.- Alto bien redondeado.
- 4.- Filo de cuchillo.
- 5.- Bajo bien redondeado.
- 6.- Deprimido.

## Capítulo - IV

I N J E R T O

## 4.1. CONCEPTO DE INJERTO.

Antes que nada vamos a establecer la diferencia entre injerto e implante.

**INJERTO.-** Es un término utilizado generalmente cuando se realiza un verdadero trasplante de tejido viviente, dependiendo el éxito de la supervivencia de las células trasplantadas.

**IMPLANTE.-** Trasplante de elementos, sustancias o aditamentos no viables.

## 4.2. CLASIFICACION DE INJERTOS DE ORGANOS Y TEJIDOS SEGUN SU ORIGEN INMUNOLOGICO.

4.2.1. INJERTOS AUTOLOGOS, comprenden todos aquellos órganos o tejidos tomados del mismo individuo.

4.2.2. INJERTOS HOMOLOGOS (aloinjertos), comprenden todos aquellos órganos o tejidos tomados de un individuo de la misma especie que no esté genéticamente relacionado con el receptor.

4.2.3. INJERTOS ISOGENETICOS (isoinjertos o injertos singenesioplásticos), cuando los órganos o



tejidos a trasplantar son tomados de un individuo de la misma especie que está genéticamente relacionado con el receptor.

4.2.4. INJERTOS HETEROLOGOS (xenoinjertos), cuando los órganos o tejidos son tomados de un dador de otra especie, por ejemplo: hueso animal injertado al hombre.

#### 4.3. ASPECTOS INMUNOLOGICOS RELACIONADOS A INJERTOS BUCALES.

Por lo general en Odontología el trasplante de "Tejidos autólogos vivos" no ofrece complicaciones inmunológicas, sin embargo, se ha observado durante el empleo de aloinjertos o xenoinjertos de hueso y cartilago fenómenos de rechazo, debido a que están sujetos a un mecanismo inmunológico de respuesta clínica.

##### 4.3.1. RESPUESTA INMUNE.

El mecanismo por el cual el huésped rechaza el material injertado es una manifestación de una reacción Tisular inmunológicamente específica llamada "Respuesta Inmune", misma que se inicia por la exposición del huésped humano a sustancias extrañas (bacterias, virus, parásitos, etc.), la invasión ocasionada por sustancias extrañas va a estimular la producción de sustancias específicas en los tejidos y líquidos orgánicos capaces de reaccionar ante las sustancias

extrañas y destruirlas.

El agente invasor que desencadena la respuesta inmune se denomina "antígeno" y las sustancias específicas desarrolladas en el organismo y en respuesta al antígeno se llama anticuerpo o cuerpo inmune compuesto de una proteína específica.

#### 4.3.2. INMUNIDAD HUMORAL E INMUNIDAD TISULAR.

Estos anticuerpos son producidos por Plasmocitos, y de manera mas moderada por los grandes linfocitos y células reticulares mismos que son liberados hacia los líquidos orgánicos circulatorios por lo que recibe el nombre de inmunidad humoral, cuando éstos anticuerpos en vez de llegar a los líquidos orgánicos reaccionan violentamente con el material extraño dá lugar a la llamada inmunidad tisular que actúa a nivel celular.

En el caso de injertos de tejidos es necesario tomar en cuenta este mecanismo inmunológico, ya que en ocasiones se presenta rechazo del mismo, principalmente en injertos homólogos como resultado de la reacción celular del huésped a los antígenos trasplantados, muchas veces este rechazo no es inmediato y el homoinjerto alogénico puede permanecer en el huésped por un período inmunológico latente durante el cual su cicatrización no puede distinguirse de la de un injerto autólogo. La duración del período latente depende -

de la relación genética del huésped y el dador considerado como el principal factor responsable del éxito del injerto.

Cuando existe destrucción de un aloinjerto el huésped queda bajo un estado de inmunidad específica lo que le confiere un estado de mayor resistencia que puede durar meses, así que, cuando se intenta un segundo aloinjerto dentro de este período es destruido mucho más rápido que su predecesor, este segundo injerto es llamado (injertos blancos), mismos que son rechazados con poca o ninguna evidencia de revascularización. A lo que se le denomina reacción de la 2ª provocación. Diversos estudios indican que los anticuerpos humorales no intervienen significativamente en el rechazo del homoinjerto de tejido sólido.

Los problemas que acarrea el mecanismo inmunológico ante el trasplante de injertos ha llevado a la necesidad de buscar nuevas alternativas que permitan controlar el rechazo de los mismos.

Se ha intentado modificar el mecanismo inmune del huésped para bloquear dicho rechazo.

Los métodos utilizados para este fin incluyen:

- a.- Timectomía.
- b.- Uso de dosis altas y bajas de antígenos.

c.- Radiación.

d.- Drogas inmunosupresoras.

2.- Un segundo método intenta modificar las propiedades antigénicas inherentes al injerto, de esta manera se logra que las defensas inmunes del huésped no se estimulen, este método se utiliza principalmente en injertos de hueso y cartilago alogénico utilizado - principalmente para cirugía bucal.

3.- Un tercer método se encarga de atenuar las propiedades antigénicas de un injerto. Esto se logra utilizando un huésped intermedio en donde se almacena el órgano trasplantado, y se le administran drogas inmunosupresoras durante el período de almacenamiento, luego se retira el órgano y se trasplanta a un tercer animal receptor. Este último método es altamente experimental.

#### 4.4. INJERTO OSEO.

El primer reporte de trasplante de tejido óseo ocurrió en 1668 por Van Meckren, quien trasplantó hueso de un perro a un hombre, para restaurar un defecto de cráneo.

Durante el siglo XVIII Hunter observó los fenómenos de reabsorción y remodelación de la matriz del injerto para 1809 el injerto óseo autólogo tiene éxito por Merrem, y lo mismo ocurre cuando Macewen injerta hueso alogénico en humanos en 1878.

Para que el hueso pueda ser utilizado como injerto es necesario someterlo a diversos procedimientos, uno de ellos es la desvitalización practicada por Orell en 1938 utilizando alcalis fuertes, también se han empleado procedimientos de ebullición y desengrasado, en el tratamiento de hueso animal para que pueda ser utilizado como injerto xenogénico, asimismo, diversas sustancias químicas como la etilendiamina, el agua oxigenada y los detergentes fuertes han sido utilizados clínicamente.

Para el tratamiento de hueso alogénico se han utilizado agentes químicos y físicos, como el timerosal -- (merthiolate), que se utilizó para la conservación de huesos tomados de autopsias, sin embargo, este método fue sustituido por: procedimientos Criogénicos de preservación de tejidos con el que se desarrolló el primer banco de huesos moderno en 1942.

Estos métodos se basan en técnicas de enfriamiento, congelación y desecación ambiental, así los injertos óseos sometidos a técnicas criogénicas presentan revascularización así como reabsorción y remodelación mas rápida y completa que los aloinjertos sometidos a técnicas mas drásticas. Este método se puede considerar el ideal para la preservación de hueso alogénico ya que al haber muerte celular no hay estimulación inmunológica y la estructura ósea remanente del injer-

to no sufre alteración, dado lo siguiente, los procesos osteogénicos del huésped se hallan púramente pasivos, de esta manera, se aprovecha la matriz extracelular como sistema de superficies reabsorbibles sobre las que el nuevo hueso del huésped puede crecer para reconstruir el defecto injertado.

Las desventajas a las que nos enfrentamos con esta técnica son los altos costos del equipo y el personal necesario para el desempeño de autopsias asépticas y para el procesamiento y almacenamiento del producto óseo, para minimizar esto, se ha recurrido a la eliminación de autopsia aséptica con la esterilización del hueso obtenido mediante irradiación originada en cátodos o cobalto y con esterilización química empleando óxido de etileno y la betapropiolactona.

#### 4.4.1. USO CLINICO DE HUESO ALOGENICO (congelado - disecado).

Una gran ventaja de este tipo de hueso es que puede producirse en distintas formas anatómicas para ajustarse a las necesidades de los diferentes procedimientos quirúrgicos bucales.

1.- Los podemos utilizar en defectos intraóseos como por ejemplo después de la enucleación de un quiste, para esto se desgasta hueso esponjoso de cresta iliaca en partículas que tengan un diámetro de aproxi-

madamente 2 a 10 mm.

2.- Zonas periapicales sometidas a cureteado, las partículas de hueso para este caso deben ser más pequeñas.

3.- Reborde alveolar: que requiera maniobras de contorneados, trozos de hueso esponjoso más grandes.

4.- Tratamiento de fracturas de mandíbula con falta de unión.

En el caso de injertos congelados y congelados-disecados de costillas divididas se utiliza para:

- Rebordes desdentados deficientes donde se requiere mejorar el ancho y contorno, sin embargo, para este fin se recomienda el hueso autólogo de la cresta iliaca.

- Como elemento cosmético se utiliza en restauraciones con deficiencias óseas faciales, como por ejemplo en deficiencias de mentón, su baja velocidad de remodelado de hueso alogénico en comparación con el hueso autólogo, permite que el injerto superficial mantenga el contorno deseado durante períodos de tiempo más prolongados, sin embargo, su lenta aceptación y unión, al hueso del huésped hacen que se prolongue el período posoperativo lo que advierte, que el mas ligero traumatismo podría desalojar completa-

mente el injerto del huésped, con el consiguiente fracaso del procedimiento.

- Aunque son considerados como injertos de 2ª categoría se puede emplear en defectos menores indicados y en casos seleccionados como sustitutos de trasplantes óseos autólogos, en pacientes cuya intervención quirúrgica para obtener el injerto autólogo esté contraindicado.

"Los grandes avances observados en la técnica de injerto alogénico, nos permite ampliar su uso".

- Para cirugías ortognáticas (Casos selectos).

Después de una osteotomía, y en donde se presente una musculatura con buena revascularización del hueso del huésped y del sitio receptor de injerto, los resultados se pueden catalogar como favorables. Los sitios anatómicos que reúnen estos requisitos están, principalmente en la rama a nivel de la cincha Pterigomase-terina, tanto por la cara externa como por la interna, por su rica vascularización, también lo podemos colocar en sitios de osteotomía, de Le Fort I a lo largo de la cara externa de la Osteotomía horizontal y de la tuberosidad del maxilar superior, (el espacio pterigoideo).

Este tipo de injerto parece tener buenas expectativas.



Actualmente se llevan a cabo ciertos experimentos con hueso alogénico como es el caso de reconstrucción de rebordés, sin embargo, la capacidad para soportar las fuerzas de masticación no son muy aceptables.

- Como injertos interpuestos en donde como su nombre lo indica, este injerto se coloca entre la base del hueso mandibular y la porción superior elevada del reborde alveolar, sin embargo, la respuesta a largo plazo después de aplicación clínica de fuerzas protésicas no ha sido determinada.

El hueso alogénico por lo general se utiliza cuando se desea una reabsorción y remodelado de la matriz del implante óseo con el simultáneo reemplazo de hueso nuevo del huésped, para que el injerto se vuelva mas susceptible ha sido necesario someter el hueso alogénico a procesos de descalcificación superficial y tratamientos enzimáticos.

Cartilago alogénico de banco.

El cartilago alogénico es ideal en la restauración de defectos de contorno de hueso faciales, las ventajas hasta ahora observadas es que si el aloinjerto cartilaginoso se coloca suprapariéticamente dentro de bolsas de tejido blando (zona del mentón), se produce la encapsulación fibrosa y una reabsorción del implante mas retardado, esto es ventajoso, ya que el injer-

to de cartílago permanecerá en su sitio por mas tiempo siendo mas estable el contorno posquirúrgico deseado. Cuando el injerto es colocado subperióticamente y está bien inmovilizado se observa una unión al hueso subyacente por medio de la formación del tejido óseo de reacción, sin embargo, su revascularización es tan lenta que en determinado momento se puede presentar el rechazo completo y pérdidas ante la mas mínima dehiscencia de tejido blando de recubrimiento por lo general éste cartílago será reemplazado por hueso del huésped.

#### 4.4.2. HUESO XENOGENICO.

Cuando se utiliza xenoinjertos debemos tener en cuenta la respuesta inmune ya que en este tipo de trasplante los antígenos se van a asociar a la matriz ósea y a las proteínas séricas, y dado que las principales componentes antigénicas del hueso animal están contenidos dentro de la porción orgánica del tejido, ésta debe ser modificada o removida, los procesos utilizados para este fin van desde:

- Ebullición con alcalis (Hidróxido de Potasio).
- Maceración en  $H_2O_2$  (agua oxigenada).
- Extracción con etilendiamina.
- Almacenamiento en alcohol y éter.

Sin embargo, evaluaciones clínicas e histológicas de la mayoría de éstos métodos han indicado serias des-

ventajas que impiden su uso clínico.

El gran avance en materia de xenoinjertos ocurrió aproximadamente en 1970 cuando en la Pennsylvania State University al estudiar la microestructura de algunos invertebrados marinos (corales y equinoideos) encontraron un alto porcentaje de HA (iones K e iones Ca) elementos muy comunes en los tejidos duros de los vertebrados y por lo tanto del humano, integrado de un 60 a 70% en el tejido óseo. Por lo que, se supuso que sería un conveniente sustituto óseo, así, los progresivos estudios y experimentos llevaron a la conclusión de que este material resultaba ser completamente biocompatible y no tóxico.

Sin embargo, para que este material resulte no tóxico es necesario eliminar la masa de material orgánico, esto se logra por medio de métodos de vaciado y de intercambio, cuyas condiciones extremas químicas y térmicas destruyen cualquier elemento orgánico.

Desde el punto de vista funcional este tipo de xenoinjerto puede integrarse al tejido óseo sin necesidad de encapsulación con tejido fibroso, además los procesos normales de mineralización ósea no sufren modificación, y la cementación ósea hace que se establezca un fuerte mecanismo de adhesión al hueso aparentemente natural.

#### 4.4.3. INJERTO AUTOLOGO.

Este tipo de injerto óseo es el ideal, ya que ofrece mayor respuesta al rechazo, por lo que generalmente se utilizan para restaurar amplias zonas de hueso mandibular perdido, ya sea en cirugía o traumatismo, sin embargo, es sumamente difícil su reconstrucción quirúrgica, pues la zona mandibular está sometida a un constante movimiento, su contorno no presenta protección y la escasez de músculos y riego sanguíneo, hacen problemática la reconstrucción estética y funcional de la misma.

Los cirujanos por lo general, prefieren los injertos de costilla, y los de cresta iliaca para la restauración de mandíbula.

1.- Los primeros, se recomiendan para grandes defectos dando la forma deseada al injerto, por medio de escotaduras y cortes en la costilla.

2.- Para posiciones superpuestas al hueso del huésped.

3.- Y como injertos de ángulo en mandíbulas desarticuladas, hasta ahora, los resultados obtenidos con injertos de costilla para restaurar grandes zonas son poco gratificantes, aunque el pronóstico en segmentos pequeños es favorable.

Los injertos de cresta iliaca pueden ser cortados en la forma deseada además son modificados para

facilitar e inducir su unión con los fragmentos de hueso remanente del huésped, sin embargo, tales injertos durante los primeros tres meses posoperatorios tienden a reabsorberse y a ser desplazados de sus sitios anatómicos, por lo que se recomienda un máximo de inmovilidad intermaxilar para evitar el fracaso.

#### HUESO MEDULAR ESPONJOSO AUTOLOGO.

La médula hematopoyética y el hueso esponjoso autólogo que contiene médula parecen ser los únicos tipos de material de injerto óseo capaces de inducir activamente la osteogénesis.

El uso de éste tipo de injerto hace necesaria la utilización de una malla metálica de cromo-cobalto o titanio, para salvar la continuidad del defecto de la mandíbula o del maxilar, así como para contener el material injertado e inmovilizar los fragmentos óseos del huésped ya que de lo contrario se corre el riesgo de invasión de tejido fibroso formándose una unión fibrosa.

#### VENTAJAS OBTENIDAS AL UTILIZAR INJERTO DE MEDULA AUTOLOGA.

- 1.- Su obtención es a través de la pequeña incisión a lo largo de la superficie lateral de la cresta iliaca, en lugar de tomar una gran porción del

ileo o una costilla para lograr el resultado quirúrgico.

2.- La cicatrización del injerto con el hueso es más rápida que cuando se utiliza homoinjerto macizo de una pieza.

3.- La fijación intermaxilar se reduce notablemente gracias a la rápida regeneración ósea del defecto con hueso nuevo y a la inmovilidad que le confiere el mismo implante metálico.

#### USO CLINICO.

A.- Tratamiento de reborde alveolar atrófico desdentado.

Dado que los resultados obtenidos con injerto óseo medular esponjoso fueron insatisfactorios, pues la altura alveolar restaurada sufría una reabsorción del 35% hasta el 50% al cabo de tres años, sin embargo, este problema se ha superado, pues la combinación del injerto óseo medular con el implante metálico subperlostico ha demostrado resultados clínicos exitosos.

B.- Tratamiento de fisuras del maxilar superior.

Aquí el injerto óseo medular se utiliza como injerto secundario de fisuras residuales del reborde alveolar, el paladar y en fisura palatina congénita,

además, los procedimientos ortodónticos pueden ser empleados dentro de los 2 ó 3 meses después de haber realizado el injerto, sin que se presente alteración en el injerto, por lo que se considera el trasplante de elección.

#### PRECAUCIONES.

- El injerto de médula ósea tiene la capacidad de formar osteoclastos que reabsorben el hueso no vital y las trabéculas óseas, lo que marca, la regeneración ósea viable, sin embargo, puede actuar a nivel de la superficie dura del cemento de las raíces de los dientes adyacentes y provocar una reabsorción masiva con la pérdida completa de los mismos, por lo que para tratamientos periodontales, se recurre a injertos alogénicos preservados por congelación, esta misma recomendación es válida para el tratamiento de cavidades óseas, quísticas utilizándose como injertos de elección los aloinjertos congelados.

#### 4.4.4. EVALUACION DE LOS INJERTOS.

##### Primera clase:

- a.- Médula autóloga viable.
- b.- Hueso esponjoso autólogo viable.
- c.- Injertos osteoperiosticos autólogos viables.

- d.- Hueso cortical - esponjoso autólogo en una sola pieza (iliaca o costilla).

Segunda clase:

- a.- Hueso cortical autólogo.
- b.- Hueso alogénico congelado-desechado de banco.
- c.- Hueso alogénico congelado de banco.

Tercera clase:

- a.- Hueso Xenogénico congelado-desechado con detergente.
- b.- Hueso Xenogénico tratado con Etilendiamina.
- c.- Hueso Xenogénico con extracción de grasas.
- d.- Hueso Xenogénico incorrectamente preservado.

#### 4.5. ZONAS DE MAYOR ACTIVIDAD OSTEOGENICAS.

Esto se ha logrado determinar gracias a la marcación intravital con tetraciclinas después de la intervención quirúrgica o traumatismo, la finalidad es determinar la factibilidad de éstos sitios para el desarrollo de nuevos procedimientos quirúrgicos y nuevas técnicas de injerto óseo.

1.- Zona Subperifostica de la cara lisa de la mandíbula, sitio excelente para el implante de injertos yuxtapuestos (perros y monos).



2.- Zonas Endoóseas (espacio medular vascular) aquí se observa la formación de la unión ósea.

Es necesario tomar en consideración que éstas dos zonas al ser sometidas a tratamiento de radiación la zona subperióstica se ve mas gravemente dañada pues, rara vez, llega a alcanzar su capacidad de potencial de reparación ósea y no forma hueso en respuesta al procedimiento, ni ayuda a la aceptación de un injerto óseo, en tanto que la zona medular vascular de reparación vuelve parcialmente con revascularización, de la vasculatura obtenida de los espacios medulares vasculares, por lo tanto, el cirujano en tratamiento de la mandíbula irradiada debe desarrollar técnicas quirúrgicas que se basen en el componente medular vascular de la estructura ósea remanente del paciente para revascularizar y ayudar al proceso de cicatrización.

## Capítulo - V

HIDROXIAPATITA EN ODONTOLOGIA

## GENERALIDADES:

La problemática que representaba la presencia de pacientes con una reabsorción ósea severa, despertó un gran interés por tratar de resolver tal situación; actualmente se obtienen resultados de un producto llamado HA.  $\text{Ca}_{10}(\text{PO}_4)_6(\text{OH})_2$  misma que ocupa hasta un 60 - 70% del componente mineral del hueso.

La HA. es una biocerámica de (Ca) Fosfato de Ca., suele ser un material no bioresorbible y por lo tanto útil para procedimientos clínicos de restauración y conservación en la práctica clínica, es ideal para el aumento de reborde alveolar, protección y conservación del hueso alveolar, después de extracciones dentarias y para la regeneración de lesiones óseas periodontales.

Estos biomateriales dentales están compuestos por Fosfatos y Ca. cuyo perfil biológico es básico pues refiere la ausencia de toxicidad local o general, falta de reacción inflamatoria o cuerpo extraño y formación de tejido fibroso interpuesto entre el implante

y el hueso, lo que hace que la HA. sea sumamente biocompatible.

#### 5.1. TIPOS DE HA.

En la actualidad se fabrican diferentes tipos de cerámicas densas y porosas de HA. Las primeras poseen una microestructura que consiste en cristales individuales de Fosfato de Ca., fusionados entre sí a nivel de los límites de las partículas cristalinas que debido a su elevada densidad presenta un área superficial muy reducida, y por tanto su tendencia a sufrir resorción es mínima, asimismo, se han observado índices de cicatrización muy semejantes a los naturales, ya que los tejidos de revestimiento crecen sobre y alrededor de las partículas densas, siguiendo sus propias reglas, ésto es importante porque como recordaremos, el hueso es un tejido con propiedades de proliferación y remodelación que obedecen a sus propios dictados biomecánicos, así cada partícula diminuta puede presentar cierto grado de movimiento en el interior de la matriz ósea que se va creando y cuyo desarrollo es regulado por tejidos adyacentes.

#### DENSA:

- Partículas de bordes agudos y facetas múltiples (Durapatita).
- Partículas redondeadas y lisas (Calcite).

## POROSAS:

- Biocerámicas.
- Interpore 200.
- Interpore 500.

## COMBINADOS:

- Con hueso autógeno.
- Cresta iliaca.
- Partículas disco.

## 5.1.1. HA. DENSA.

Recientemente dos tipos de partículas de HA. densa, han sido introducidas, ambas son esencialmente idénticas tanto en su composición química como en el tamaño de la partícula, la diferencia radica en la forma que presentan dichas partículas (fig. 5-1).

La (HA - 1) son partículas irregulares con bordes agudos y facetas múltiples, entre los nombres comerciales tenemos: Penograf<sup>®</sup>, Alveograf<sup>®</sup> y Durapatita<sup>®</sup>.

La (HA - 2) o Calcite<sup>®</sup>, presenta partículas redondeadas y lisas.

La respuesta de los tejidos blandos hacia los diferentes tipos de HA., fueron valorados en estudios sobre perros y ratas, el resultado final fue: con partículas redondeadas (Calcite<sup>®</sup>), la resolución a la inflamación



Fig. 5-1. Fotomicrografía tomada con microscopio electrónico de una cerámica de HA. densa en donde se aprecian los cristales individuales de aproximadamente 0.3 a 3  $\mu$  de tamaño que se unieron entre sí a nivel de los límites de cada cristal.

inicial consecutiva a la implantación, fue mas rápida, en la mitad del período observado en sitios donde se implantó HA. de bordes agudos (Durapatita<sup>R</sup>) aún cuando la respuesta inflamatoria también fue moderada.

Desde el punto de vista clínico la HA. en partículas redondeadas son mejor toleradas en la cavidad bucal especialmente en áreas sometidas a esfuerzo, como por ejemplo: alveolos mandibulares<sup>(14)</sup>. Sin embargo, no se observó diferencia significativa sobre la biocompatibilidad de ambos tipos de HA.

#### 5.1.2. HA. POROSA.

La formas porosas de HA. presentan poros que van de 100 a 500  $\mu$  (14-15) y su composición química está basada en fosfatos y Ca., son biomateriales débiles pues poseen una área superficial extensa, lo que repercute en una mayor resorción, su resistencia a la tracción y a la compresión son muy parecidas a las del hueso esponjoso<sup>(14)</sup>, sin embargo, el éxito o fracaso de este tipo de implante radica en la capacidad de penetración del tejido óseo en los poros ya que solo de esta manera, se obtienen propiedades biomecánicas aceptables (fig. 5-2).

Aún así nos encontramos en un principio en que las primeras formas porosas a pesar de que podían brindar




Fig. 5-2. Corte transversal de una cerámica típica de fosfato de calcio macroporosa. El tamaño de los poros fluctúa entre 100 y 300  $\mu$

una fijación mas firme del implante, mostraban un notable retraso en la cicatrización y mineralización pues la proliferación penetrante del tejido óseo era mínima y los poros no llegaban a ser completamente llenados, lo que podría desencadenarse en una infección, la explicación a éste fenómeno se atribuyó a la resistencia que presenta el tejido óseo por vías antinaturales, impuestas por los poros (14). El siguiente problema que se presentó fue cuando Piecuch y Cols. al utilizar HA. para el aumento de rebordes alveolares en perros, hubo un efecto desconcertante de aplastamiento o colapso de la cerámica no infiltrada cuando los animales volvieron a una dieta sólida, un año y medio después de la implantación. Todas estas observaciones hicieron cuestionable el uso de implantes porosos para uso permanente.

Actualmente, éstos obstáculos han sido superados, gracias a los biomateriales replaminofoma (interpore) ya que su principal característica radica en que la matriz natural de éste material poroso presenta un grado de interconexión total que elimina el problema de las vías estrechas y terminadas en fondo de saco.

Los poros presentan un espesor en su paredes uniforme en todas sus direcciones, su estructura está compuesta



por una serie de columnas en tres dimensiones con poros que se interconectan con cada columna, además, el espesor de las paredes es de  $150\mu\text{m}$  y el diámetro de los poros de  $200\mu\text{m}$  por lo que es difícil que se presente constricción hacia abajo entre los conductos que limitaría el aporte vascular a los tejidos que están proliferando, como solía ocurrir con los primeros materiales porosos y cuya isquemia de estas clases acaba siempre en el fracaso del implante.

Este tipo de HA. la obtenemos de los corales y equinoideos, una especie de invertebrados marinos que se unen para constituir una organización de numerosos animalitos que secretan una armazón o esqueleto de Carbonato de Ca., con poros interconectados, que en forma geométrica establece una microestructura tridimensional uniforme y totalmente permeable, con uniones neuroquímicas, al crecer los microorganismos se desplazan radialmente hacia la periferia de la armazón este patrón, de crecimiento queda manifiesto en la microestructura del coral y de la HA. Una vez que han sido clasificados y seleccionados taxonómicamente, los corales se recolectan de los arrecifes para ser sometidos a procesos que nos permiten eliminar de los poros, la masa de material orgánico, ya que las condiciones extremas químicas y térmicas de la reacción

de INTERCAMBIO HIDROTERMICO, destruyen cualquier material orgánico restante, el resultado final es un material no tóxico y completamente biocompatible (fig. 5-3).

Los poros de los corales suelen presentar diferentes órdenes de magnitud dependiendo del género y especie, existen especies cuyos poros fluctúan entre 10 y 800  $\mu\text{m}$  por ejemplo: corales del género "Porites", presentan un diámetro promedio de aproximadamente 200  $\mu\text{m}$  en tanto que la familia Geniopora tiene poros de 500  $\mu\text{m}$  de diámetro.

Estudios realizados por la Universidad de Pennsylvania identificaron que las especies de Corales con poros de tamaño óptimo para la conversión a Hidroxiapatita eran los del género Porites, con poros de 200  $\mu\text{m}$ , y del género Geniopora con poros de 500  $\mu\text{m}$ , cuyos nombres comerciales son Interpore 200 e Interpore 500, respectivamente (fig. 5-4).

La biocompatibilidad de Interpore 200 e Interpore 500, ha sido demostrada en estudios experimentales con animales (14).

En cultivos tisulares de tejido conectivo o de hueso, se observó ausencia de células inflamatorias, ésto se atribuye a la similitud entre la HA. de Interpore

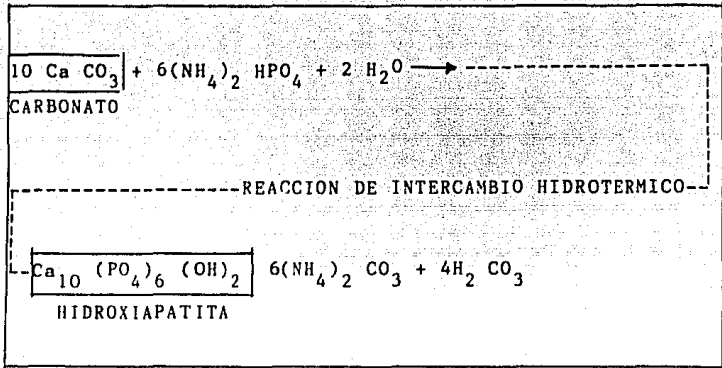


Fig. 5-3. Reacción de intercambio hidrotérmico para la conversión del coral a HA. porosa, Interpore - 200 e Interpore - 500.

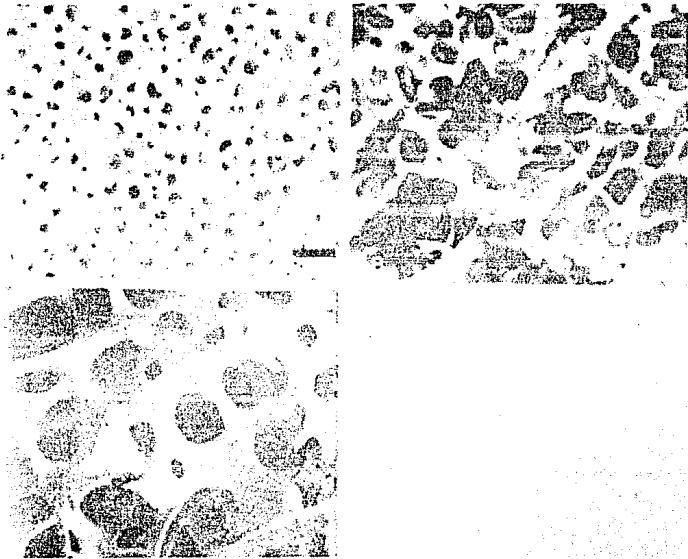


Fig. 5-4. Fotomicrografía de Hidroxiapatita porosa Interpore-200; la línea de referencia indica 1,000  $\mu\text{m}$ ; B.- Fotomicrografía de Hidroxiapatita porosa Interpore-500, la línea de referencia indica 1000  $\mu\text{m}$ ; C.- Foto micrografía tomada con microscopio electrónico de bajo poder, de hueso esponjoso humano. La línea de referencia indica 500  $\mu\text{m}$ .

y el hueso, así como a la topografía superficial de su estructura porosa, a diferencia de la HA-1 ó Dura-patita, éste tipo de material poroso no presenta bordes agudos que podrían producir una reacción inflamatoria. Holmes (14) sugiere que la estructura de Interpore 200 es semejante a la organización de hueso "evacuado" por osteonas, por lo que se observa la rápida neovascularización e incorporación del hueso al implante, al cabo de 1 ó 2 semanas se observa proliferación de tejido fibrovascular, posteriormente, procesos de metaplasia dan origen a hueso inmaduro entretejido o hueso maduro entre la sexta u octava semana, y hueso lamelar después de tres a seis meses (fig. 5-5).

Holmes cuestiona que el diámetro de Interpore 200 es semejante al diámetro de una osteona del hueso humano, y que el de Interpore 500 corresponde al hueso esponjoso remodelado donde se deposita el nuevo hueso, sobre las superficies endósteas, primero las células se convierten en hueso, cuando están en contacto con el implante y luego el hueso regenerado avanza hacia el centro del poro.

## 5.2. CARACTERISTICAS FISICAS DE HA. $\text{Ca}_{10}(\text{PO}_4)_6(\text{OH})_2$ .

La HA. como biocerámica de fosfato de Ca. presenta

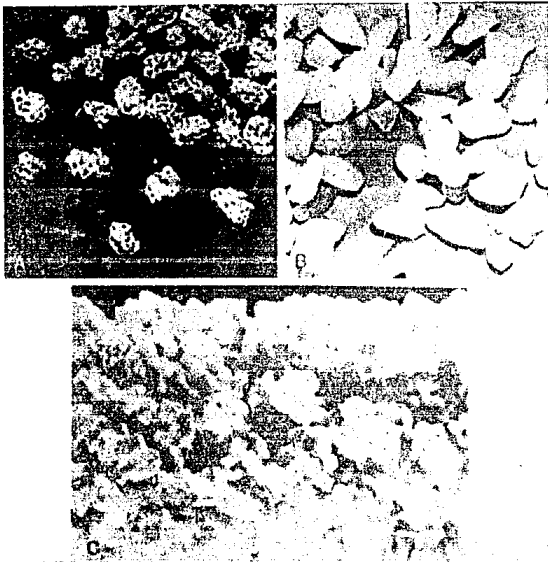


Fig. 5-5. A.- Fotomicrografía de partículas Interpore-200. Las dimensiones globales de las partículas oscilan entre 450 y 1,000  $\mu\text{m}$  con diámetros de los poros de unos 200  $\mu\text{m}$ ; B.- Fotomicrografía de partículas de Hidroxiapatita; C.- Fotomicrografía de partículas de Interpore-200 que van interdigitándose al ser expulsadas de la jeringa.

una resistencia a la compresión considerable, sin embargo, suelen ser muy quebradizos, lo que limita su empleo en determinadas aplicaciones clínicas. En sitios que están sometidos a constantes cargas y considerables fuerzas de flexión o de torsión no será conveniente su uso, pues se corre el riesgo de fracturar el implante, ésto se ha comprobado en estudios realizados durante dos años con implantes de HA. de partículas densas colocadas en perros aún cuando el estudio histológico es bastante prometedor.

#### 5.2.1. RESISTENCIA A LA COMPRESION.

La HA. densa, presenta hasta un 83% de resistencia a la compresión superior a la que resiste el hueso esponjoso normal, esta ventaja se debe a que las partículas implantadas son rodeadas por hueso de reparación aunque es mas débil la forma porosa (fig. 5-6), el criterio mecánico para el uso de HA. determina utilizar un rellenedor fuerte pero frágil incluido en una matriz mas flexible, en este caso, el hueso natural vivo, a fin de proporcionar una estructura compuesta con propiedades mecánicas excelentes que aumentan la resistencia a la compresión, obteniéndose un promedio de (2475 a 8479 psi), cuando hay proliferación de tejido óseo hacia el implante,

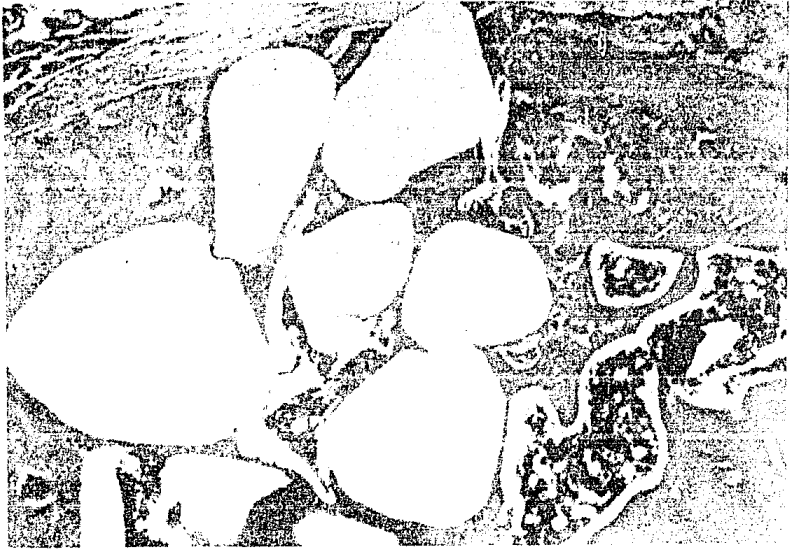


Fig. 5-6. Fotomicrografía de partículas densas de HA. (Áreas blancas) en tibia de rata, dos meses después de la implantación. Cada partícula se halla incluida en el hueso, formando así una estructura compuesta.



en caso de que el anclaje del implante se realice sólo por tejido conectivo se obtendrán resistencias de (257 a 1653 ps).

Estas medidas se consideran satisfactorias para sostener una dentadura, ya que las fuerzas de mordida transmitidas a la mucosa del reborde son de 12 psi para el maxilar superior y de 21 para el maxilar inferior, clínicamente esto no es muy importante ya que la fuerza de compresión debajo de una dentadura no llega ni al 5% de este valor.

#### 5.2.2. MODULO ELASTICO.

Determinado mediante una técnica de resonancia de frecuencia no destructiva, revela que el módulo de la HA. porosa en sentido longitudinal es aproximadamente el doble presentado en dirección transversal y de magnitud menor al del hueso cortical.

#### 5.2.3. RIGIDEZ.

Determinada mediante pruebas tradicionales de destrucción, es comparable a la de un injerto óseo.

### 5.3. ASPECTOS BIOLOGICOS DE LA HA. (Como biocerámica de fosfato de calcio).

1.- Es un material que no presenta toxicidad local o general.

2.- No provoca reacciones de inflamación o de cuerpo extraño.

3.- Se integra al tejido óseo, sin encapsulación fibrosa.

4.- No altera los procesos normales de mineralización ósea.

5.- Se observa fuerte adherencia al hueso por medio de mecanismos de cementación ósea, aparentemente naturales.

6.- Se presentan procesos naturales de cicatrización.

7.- La presencia de iones fosfatos y iones Ca. en la HA. han elevado significativamente el grado de biocompatibilidad.

### 5.3.1. CARACTERISTICAS MAS DESTACADAS DE LA HIDROXIAPATITA EN RELACION CON LOS TEJIDOS CIRCUNDANTES.

#### 5.3.1.1. ZONA DE ADHESION.

Ha sido investigada y analizada con técnicas electrónicas tanto ópticas como microscópicas, que confirman la presencia de una zona de unión situada entre el injerto de fosfato de calcio y el hueso que la rodea con una amplitud que va de (500 a

2000 Å), y que contiene una sustancia fundamental - fuertemente mineralizada con escasez de fibras colágenas muy parecidas o quizá idéntica a la sustancia ósea natural de cementación (fig. 5-7).

#### 5.3.1.2. OSTEOGENESIS.

Aún cuando la HA. como biocerámica de Ca. no es osteogénica (por no inducir la formación de hueso en sitios ectópicos), si proporciona una matriz física idónea para que se deposite hueso nuevo al mismo tiempo que orienta la proliferación ósea, hacia los sitios que se requiere por lo que se considera un material osteoconductor.

E-1 Lo anterior se comprobó con experimentos controlados en perros a los que se les practicó cirugía para formar defectos en los rebordes orbitarios, mandíbulas y crestas iliacas, en las que al cabo de un año, mostraron signos mínimos de reparación espontánea en tanto que aquellos perros a los que se les colocó partículas densas de HA. al cabo de un año mostraron una proliferación ósea total a través del implante.

E-2 Un segundo estudio realizado por Chang y colaboradores utilizando partículas densas de HA. como injerto de sobreincrustación en perros para aumento mandibular, tanto supra como infraperiosticamente,

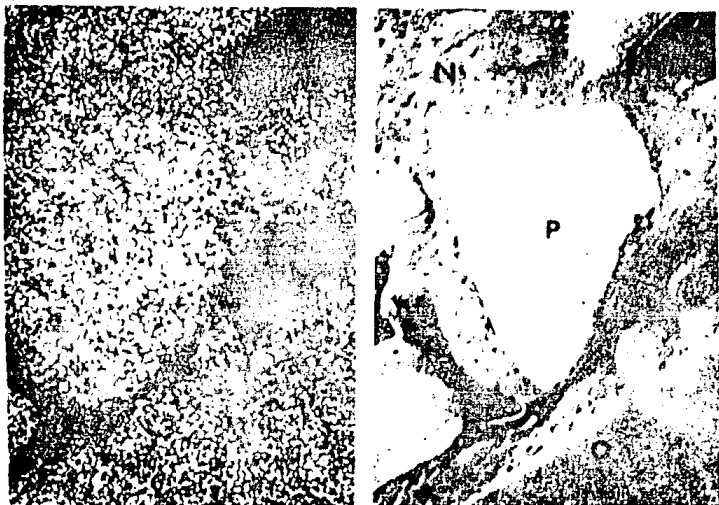

Fig. 5-7. Imagen pulsátil (EDAX) de la densidad del calcio (izquierda) y fotomicrografía electrónica de retrodispersión --- correspondiente (derecha) de partículas densas de HA (P) incluidas en hueso nuevo (N) cerca de la interfase ósea (O). La mineralización del nuevo hueso alrededor del implante y del hueso viejo tiene aspecto idéntico.

durante nueve meses, mostró que el injerto subperiostico dió lugar a un crecimiento óseo hacia afuera, mediante infiltración de la masa de partículas sobreincrustadas, en tanto que, supraperiosticamente no se presentó crecimiento óseo penetrante.

E-3 Estudios en perros con injerto de HA. para la prevención de resorción ósea; los injertos fueron colocados en alveolos de dientes recién extraídos ya sea sub o perigingivalmente presentándose una anquilosis firme debido a la adhesión al hueso, al mismo tiempo que la altura del hueso circundante se mantiene y hasta aumenta en comparación con la altura de sitios testigos de extracción que no recibieron implante.

#### 5.3.1.3. BIORRESORCIÓN DE FOSFATO DE CALCIO.

La porosidad y composición química de los fosfatos de calcio, juegan un papel muy importante en la biorresorción, ésta última, es el resultado de una disolución química en los líquidos biológicos y de procesos celulares como la fagocitosis; la HA. por lo general, es un material no biorresorbible aún por varios años. Sin embargo, algunos dentistas sostienen que un implante permanente que

sí ha logrado vencer el problema de la resorción, bien puede ser vulnerable a infecciones o a extrucciones debido a una baja biocompatibilidad química o biomecánica o bien a una proliferación celular incompleta.

#### 5.3.1.4. MINERALIZACION.

El proceso de mineralización de la HA. ha demostrado que desencadena estímulos adecuados para el depósito de hueso. El mejor ejemplo de esto, lo hallamos en los resultados obtenidos durante el uso de HA. Interpore 200 que muestra al microscopio electrónico de barrido, que la fracción hueca es llenada con hueso de 50 a 80% tres meses después de la implantación.

En primer lugar va a experimentar la presencia de tejido, una vez que el injerto se halle en contacto con hueso viable, va a experimentar la presencia de tejido fibrovascular y luego de hueso lamelar.

La superficie del injerto que se encuentra directamente por debajo de la mucosa presenta tejido fibrovascular que se encarga del sostén de la misma, esta incorporación ósea hacia el implante se explica como un reflejo de los esfuerzos requeridos tanto para funcionamiento del implante como de los tejidos circundantes obedeciendo a la ley de Wolff "El hueso crece donde es necesitado", cuando los esfuerzos son elimi-

nados se presenta una inhibición de la mineralización o bien se puede provocar la resorción ósea cuando las fuerzas caen directamente sobre el implante y no sobre el hueso.

La HA. no ha demostrado signos de resorción ósea aunque el hueso sí experimenta regeneración para restaurar la forma anatómica original y la función biomecánica, gracias a la unión tan estrecha entre el implante/hueso, las fuerzas se transmitirán directamente al hueso, adentro y alrededor del implante, la resistencia al aplastamiento de la HA. excede unas 20 veces las fuerzas de masticación y de deglución de los pacientes con dentaduras, misma que aumenta un 100% cuando se establece la unión implante/hueso.

#### 5.3.1.5. TEJIDOS BLANDOS Y ENCIA.

A nivel de tejidos blandos la HA. es bien tolerada, la interfase HA/tejidos blandos, confirman la inserción y adherencia de las células epiteliales gingivales, así como fibroblastos a la superficie de las cerámicas de fosfato de calcio, ésta inserción es muy similar a la que se presenta en el epitelio a nivel de la interfase dental natural.

En implantes radiculares de HA aplicados a perros, al cabo de dos años se observaron cortes histológicos

en cuya interfase implante/epitelio se desarrollaba un estrecho contacto entre los tejidos sin presentar inflamación ni encapsulación, además, la distribución de los vasos sanguíneos y fibroblastos en la zona de unión era normal.

#### 5.4. HA. EN COMBINACION CON HUESO AUTOGENO.

En un estudio realizado por el Dr. John N. Kent y colaboradores, 72 pacientes a los que se les aplicó HA. en combinación con hueso autógeno, mostraron proliferación penetrante osteógena con hueso interpuesto entre las partículas de HA. a lo largo de todo el reborde, las partículas de HA se hallan cementadas por tejido fibroso conectivo con reacción inflamatoria moderada, a las ocho semanas se observa mineralización difusa y aposición de hueso y al cabo de dieciseis semanas el reborde presenta una textura lamelar con signos de madurez en el sistema haversiano así como la formación de elementos vasculares en toda esa área.

Como podemos observar la relación de HA. sola o bien en combinación con hueso autógeno no marca diferencias significativas y aún cuando la HA. sola no es un material osteogénico (pues no se ha observado una proliferación penetrante de hueso en el reborde aumentado),



Jhon N. Kent ha demostrado que el uso de HA. en combinación con hueso autólogo estimulan la osteogénesis. En las biopsias tomadas de los pacientes, mostraron presencia de islotes ocasionales de tejido calcificado entre las partículas, lo que parece estimular un crecimiento fibroso-óseo denso, mas allá de los límites óseos normales.

Las alternativas con las que ahora contamos son beneficiosas, pues cuando se utiliza HA sola se obtienen aumentos en la altura del reborde fácilmente de 8-10mm formados en gran parte por tejido conectivo fibroso, en casos donde se observa una severa atrofia mandibular como ocurre en clases III y IV que presentan alturas, anchos y resistencias muy deficientes o bien con rebordes delgados como un lápiz o de ancho insuficiente, es conveniente proporcionar una mezcla de HA. con hueso autólogo, Kent y colaboradores sugieren una proporción de 1:1 (HA. : hueso cc); de esta manera se mejora la resistencia, por lo regular éstos pacientes son buenos candidatos para obtener hueso de cresta iliaca.

La combinación de HA/hueso autógeno, debe ser uniforme por lo que se recomienda moler las partículas de hueso al mismo tamaño que las partículas de HA. debido a que la disminución posoperatoria en la altura del reborde es mayor en pacientes tratados con HA. combi-

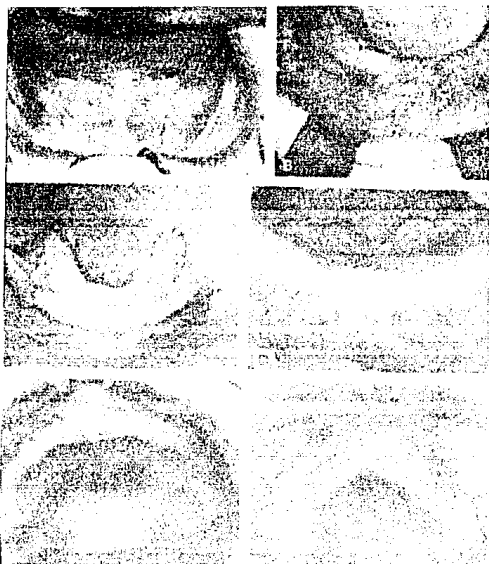

Fig. 5-8. Deficiencias de clase IV de los rebordes superior e inferior, corregidas con mezcla de HA-hueso. Férulas eliminadas una semana después. Las vestibuloplastías (reepitelización en el maxilar superior e injerto cutáneo en el maxilar inferior) fueron realizadas al cabo de tres meses. A, maxilar inferior preoperatorio. B, vestibuloplastía, borde tratado con HA-hueso y expuesto para injerto cutáneo a los tres meses. C, injerto cutáneo subyacente a la dentadura provisional. D, resultado después de 36 meses. E, reborde flácido del maxilar superior antes de la operación. F, resultado después de 36 meses.

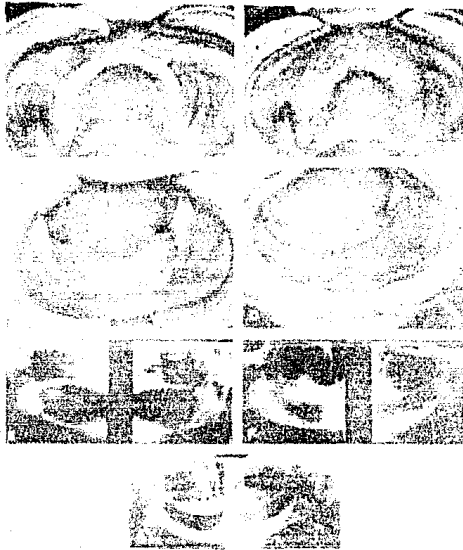

Fig. 5-9. Deficiencia de clase IV de los rebordes superior e inferior, corregida con mezcla (proporción 1:1) de HA y hueso esponjoso autógeno tomado de la cresta ilíaca utilizando la técnica de formación de bolsa o túnel. Las férulas quedaron instaladas durante tres semanas y fueron seguidas por el porte de dentaduras provisionales sin vestibuloplastia. A, reborde superior flácido antes de la operación. B, resultado postoperatorio al cabo de dos años. C, reborde cóncavo preoperatorio con resorción ósea total sobre el conducto dentario inferior. D, resultado después de dos años. Radiografías. E, vista antes de la operación. F, vista inmediatamente después de la operación. G y H, un año después del procedimiento quirúrgico.

nada que en aquellos que sólo recibieron HA. Es conveniente hacer aumentos superiores a 5-6 mm, esta resorción se presenta a nivel de las partículas de hueso canceloso durante los primeros seis meses después de este período el mantenimiento en la altura del reborde, clínicamente es similar en los dos grupos de pacientes (fig. 5-8 y 5-9).

#### 5.5. APLICACIONES CLINICAS DE LA HA. EN ODONTOLOGIA.

- PARA AUMENTOS DEL REBORDE ALVEOLAR.- El uso de HA. ha logrado una mayor estabilidad y retención de las dentaduras, además, los pacientes refieren con satisfacción que las dentaduras resultan mas cómodas.

-COMO SUSTITUTO DE RAICES DENTALES PARA LA CONSERVACION DE REBORDE ALVEOLAR. En este caso, se utiliza HA densa, como sustituto de raíces, son seguros y pueden retrasar de manera significativa la resorción ósea de posextracción. La HA. se coloca en los alveolos, ya sea en conos o bien en partículas donde se anquilosan firmemente, además, de que no se reabsorben, proporcionan un soporte hacia los bordes alveolares circundantes, por lo general son bien tolerados y las heridas cicatrizan sin complicaciones -- (fig. 5-10 y 5-11).




Fig. 5-10. Conservación del hueso alveolar utilizando mantenedores del borde alveolar (RM) de HA (calcitita) A, el diente extraído es comparado con un calibrador de alveolo metálico. B, el calibrador de alveolo es probado dentro del sitio de extracción C, se escoge el implante RM de calcitita. D, el lado facial oclusal del implante es contorneado con fresa de diamante si es necesario. E, colocación del implante 2 mm por debajo de la cresta del reborde, F, aspecto del reborde alveolar superior derecho conservado mediante empleo de RM de calcitita 24 meses después de la operación. Los rebordes superior e inferior izquierdos sirvieron como testigos sin implante.

- REPARACION DE LESIONES OSEAS PERIODONTALES.

Las partículas de HA. densa, se utilizan en este caso como rellenos de espacios o de defectos óseos ya sea de dos, tres o una de las paredes y de las bolsas periodontales resultantes, de esta manera, la HA. ayuda en la reparación de defectos periodontales, proporcionando mayor anclaje y estabilidad en el sitio de la bolsa periodontal y sirve de barrera contra la proliferación epitelial hacia abajo.

Sin embargo, en estudios experimentales endoseos fue frecuente el fracaso del implante debido a la presencia de una envoltura fibrosa densa alrededor de las partículas de la HA. que unida íntimamente al hueso alveolar y alineada cerca de los surcos del implante sirvió como barrera de detención a la migración epitelial.

Para vencer este problema, se recomendó el raspado y desbridamiento, para facilitar la incorporación de la HA. con lo que se obtuvo un mayor porcentaje en la resolución de los defectos. Sin embargo, es necesario tomar en cuenta que la HA. en este caso, parece no estimular la osteogénesis, cementogénesis ni la reinserción de cualquier modo, la HA. proporciona una mejor reparación primaria, al mismo tiempo que previene la recidiva de la lesión periodontal.




Fig. 5-11. Hueso de la cresta y hueso interseptal rodeando un implante de HA, premolar al cabo de 6 meses, sin tejido conectivo blando interpuesto, A, sin descalcificación, B, con coloración; H y E, descalcificado (100X).

### 5.6. INVESTIGACIONES ACTUALES DE LA HA.

Entre las aplicaciones potenciales de mayor interés para los dentistas, cabe señalar, el uso de éstos materiales para procedimientos de corrección en la falta de continuidad del maxilar inferior. Los primeros resultados observados en pacientes son prometedores aún cuando no se dispone de evaluaciones a largo plazo. En estudios piloto realizados por el Dr. Zide y colaboradores, se analizó el comportamiento biomecánico de las diferentes proporciones entre la HA. y el hueso autógeno, para defectos mayores en la falta de continuidad, sugiriendo una proporción de: (1g:4cc, HA/hueso autógeno), con lo que se obtiene una resistencia comparable a la de los injertos de hueso esponjoso autólogo, al cabo de seis meses de haber sido colocados en perros.

**AUMENTO FACIAL.**- Las partículas de HA. empleadas para la corrección de contorno facial, han dado buenos resultados, puesto que, la rigidez que confieren a la masa aumentada, se obtienen rápidamente gracias a una infiltración fibrovascular densa dentro de las partículas, debido al poco control que se tiene sobre las partículas, actualmente, se están investigando materiales aglutinantes para el manejo de las partículas.



CIRUGIA CORONARIA.- A partir de 1982, se elaboraron bloques de HA. densa en forma rectangular, trapezoidal, curva y triangular de diferentes dimensiones para uso interposicional y como sobreincrustación en procedimientos cráneo-faciales, ortognáticos y protésicos. Estos bloques de HA. con textura densa (TDH), presentan un recubrimiento poroso de 1 mm sobre dos lados, están tallados y cuadrículados superficialmente para facilitar el modelado, colocación y agarre entre las superficies óseas, no presentan reacciones tisulares indeseables o infección (fig. 5-12).

#### 5.7. PRESENTACION DE HA.

El material es blanco, estéril, de partículas ya sea irregulares o regulares de 18-40 mesh.

Por lo regular su presentación es en ampollitas de 2g junto con jeringas de plástico, mismas que se pueden esterilizar con los métodos habituales ya que no se alteran las propiedades físicas ni químicas del material.

Interpore, en el mercado se encuentra en dos formas: como gránulos y como bloques. Los gránulos o partículas de diámetros entre 425 y 600, están indicados para aplicaciones periodontales y los de diámetros más




Fig. 5-12. Bloque de HA. densa texturizado y empleado como material para rellenar defectos en los procedimientos de cirugía ortognática, B, bloques utilizados en la operación de avanzamiento Le Fort, procedimientos de ensanchamiento del maxilar superior y alargamiento de la barbilla.

grandes 425-1000 $\mu$  para aplicaciones quirúrgicas bucales.

Los gránulos se adaptan pasivamente a las configuraciones anatómicas, al entrecruzarse las partículas se engranan unas con otras, esta interdigitación ayuda a mantener la forma deseada del implante y disminuye la migración de los gránulos, además, puede ser modelada fácilmente con fresa dental y bisturí para obtener la forma indicada.

## Capítulo - VI

ASPECTOS PREOPERATORIOS

## 6.1. LA SELECCION DEL PACIENTE.

La selección del paciente para cualquier tipo de injerto de HA debe realizarse meticulosamente, ya que de esto depende el éxito o fracaso del mismo, para esto nos apoyaremos en la formulación de un plan de tratamiento racional, así como de procedimientos quirúrgicos y prostodónticos, en caso de que se requieran y lo que es mas importante la aceptación del paciente para recibir el implante, con el pleno conocimiento de las ventajas y desventajas del mismo. Aunado a ésto el paciente no debe constituir un riesgo médico o quirúrgico, ni tampoco presentar problemas psicológicos que pudieran provocar o precipitar el rechazo o bien la destrucción premeditada del implante.

Para la correcta selección del paciente, será necesario en primer lugar evaluar la salud general del paciente, para conocer cualquier antecedente médico que pudiera influir en el procedimiento quirúrgico.

I.- Nos apoyaremos en exámenes de laboratorio que deberán incluir:

- a).- Hematimetría completa.
- b).- Química sanguínea como (SMA-6 ó 12).
- c).- Análisis de orina.
- d).- Radiografía de tórax.
- e).- Examen electrocardiográfico.

II.- Y en el examen dental que contará con:

- a).- Ficha dental.
- b).- Radiografía de diferentes tipos (cefalométricas, laterales y panorámicas, panográficas y oclusales), así como periapicales.
- c).- Para complementar la evaluación preoperatoria será necesario contar con modelos de estudios articulados.

Por último será necesario tomar en cuenta las necesidades del paciente, así como lo que él espera del injerto.

Todos los pacientes candidatos a recibir injerto de HA deberán de disponer de por lo menos dos años posoperatorios para el seguimiento y control del injerto.

## 6.2. INDICACIONES.

a).- En pacientes que presenten resorción ósea, evaluada con exámenes clínicos y radiográficos.

b).- Pacientes que presenten una morfología inadecuada en el reborde alveolar, ya sea a nivel de tejidos blandos o duros.

c).- Cuando se observa inestabilidad de la dentadura, basada en evaluaciones prostodónticas de retención y estabilidad.

d).- Pacientes que refieran inconformidad con el uso de dentaduras anteriores o que presenten antecedentes de incapacidad para el uso de las mismas.

e).- En posextracciones para retrasar la resorción ósea.

f).- En pacientes que presenten irregularidades óseas en el reborde alveolar.

### 6.3. CONTRAINDICACIONES.

a).- Cuando los problemas de inestabilidad y retención de las dentaduras puedan ser solucionados con procedimientos comunes.

b).- Cuando psicológicamente el paciente no esté preparado.

c).- Cuando hay problemas cardiovasculares, respiratorios, renales o endócrinos.

d).- En pacientes que presenten discrasias sanguíneas o granulomatosis.

e).- Pacientes que han sido sometidos a radioterapias.

f).- Pacientes con terapias a base de esteroides, insulina y drogas inmunosupresoras.

g).- Pacientes con limitaciones mentales.

h).- Pacientes con limitaciones físicas.

Aún cuando algunos puntos no son contraindicaciones absolutas para la cirugía, estos pacientes se vuelven un problema de evaluación para el personal médico, que debe tomar en cuenta la duración de la operación, técnica de anestesia y complicaciones médicas de la tensión quirúrgica, que son importantes para el bienestar de los mismos.

#### 6.4. MANEJO PREOPERATORIO DEL PACIENTE.

Ante todo se deberá contar con la autorización del paciente, misma que será notificada en una forma, elaborada por el "Congreso Internacional de Implantología Bucal"; en donde se informa al paciente de los posibles riesgos y ventajas que ofrece el implante de "Hidroxiapatita".

INFORMACION PARA EL PACIENTE TRATADO CON HA. y FORMA PARA SU CON--  
SENTIMIENTO INFORMADO.

- 1.- Por la presente, declaro que he sido informado de (y entiendo) cuales son los objetivos de los procedimientos de cirugía de -implante/injerto.
- 2.- Mi dentista ha efectuado un examen minucioso de mi boca y me ha explicado otras posibilidades de tratamiento; he probado algunos, o analizado éstos métodos, pero deseo un implante/ injerto de HA para prevenir una atrofia de reborde alveolar, o bien para conseguir estabilidad en mis dentaduras postizas.
- 3.- También he sido informado de los posibles riesgos y complicaciones que pueden originar los procedimientos quirúrgicos, medicamentos y anestesia. Estas complicaciones incluyen dolor hinchazón, infección, asimismo puede ocurrir entumecimiento de los labios, lengua, mentón y carrillos, La duración de estos padecimientos es imprevisible y pueden ser irreversibles También pueden ocurrir trastornos como inflamación de una vena lesión de los dientes existentes, fractura ósea, penetración en el seno, retraso en la cicatrización, reacciones alérgicas a los fármacos empleados.
- 4.- Comprendo que si no se hace nada, cualquiera de los trastornos siguientes puede ocurrir: enfermedad ósea, destrucción del hueso; inflamación de los tejidos de la encía; infección, sensibilidad a la palpación, trastornos de la articulación témporomandibular (Quijada), dolores de cabeza, puntos de dolor irradiado en la parte posterior del cuello y músculos de la cara, así como sensación de fatiga muscular durante la masticación.
- 5.- Mi dentista me explicó que no había ningún método para predecir exactamente las capacidades de cicatrización de las encías y del hueso en el paciente después de la colocación de un implante/injerto.
- 6.- También me explicó que en algunos casos el implante fracasa y debe ser eliminado, me han informado y comprendo que la Odontología no es una ciencia exacta y que es imposible dar garantías o asegurar el resultado final del tratamiento o de la intervención quirúrgica.
- 7.- Entiendo que fumar con exageración o ingerir grandes cantidades de alcohol o azucar puede afectar la cicatrización de las encías y afectar el resultado del implante. Estoy de acuerdo en seguir las instrucciones de mi dentista para los cuidados realizados en casa y también acudir a las citas de revisión estipuladas por él.
- 8.- Estoy de acuerdo con el tipo de anestesia que escogerá mi dentista. Comprendo que no debo manejar un vehículo motorizado ni otro dispositivo peligroso durante por lo menos 24 horas o hasta restablecerme totalmente de los efectos de la anestesia o drogas que se me hayan administrado.
- 9.- Según mi entender, he proporcionado un informe exacto de mis antecedentes físicos y mentales, también he informado acerca de las reacciones alérgicas o inusitadas que tuve a los medicamentos, alimentos, picaduras de insectos, anestésicos, polen



polvo, enfermedades sanguíneas o generales, reacciones gingivales o cutáneas, sangrado anormal o cualquier otro trastorno relacionado con mi salud.

- 10.- Doy mi consentimiento para tomar fotografías, películas y radiografías del procedimiento que será realizado para la odontología de implante, siempre y cuando no sea revelada mi identidad.
- 11.- Pido y autorizo servicios médicos/dentales para mí, incluyendo la colocación del implante y otros procedimientos quirúrgicos, entiendo perfectamente que durante el procedimiento, operación o tratamiento previstos pueden surgir trastornos que a juicio del dentista justificarán un tratamiento adicional o alternativo conveniente para asegurar el éxito del tratamiento global. También apruebo cualquier modificación en el diseño, materiales o cuidados, si se hacen en mi provecho.

---

Firma del dentista

---

Testigo

---

Fecha

---



---

Firma del paciente

Si el paciente está incapacitado para firmar o es menor de edad  
(firma de los padres o tutores legal)

---

Parentesco con el paciente

---

Posteriormente procederemos a preparar la zona a intervenir:

a).- En caso de que el paciente esté usando dentaduras, deberá retirarlas unos siete días antes de la cirugía, para permitir que mejoren las condiciones de sus tejidos blandos y duros.

b).- Deberá mantener una higiene dental excelente además de una dieta que le permita alimentarse sin las dentaduras por un período de aproximadamente cuatro a seis semanas.

c).- Se prescribirá un enjuague bucal germicida específico durante el período preoperatorio.

d).- Los pacientes deberán ser advertidos de que deben cooperar y visitar al cirujano dentista y protodoncista, por lo menos cuatro veces al año o cada vez que se requiera.

e).- El dentista deberá informar al paciente que es posible lesionar nervios con la consiguiente anestesia, parestesia o hiperestesia de grado variable después de la operación, esto es debido a la necesidad de manipular los nervios de la zona.

f).- El dolor e hinchazón posoperatorios también son de grado variable y pueden ser importantes en pacientes ancianos, cuyos tejidos mas laxos favorecen

la formación de un edema extenso y aparición de molestias.

g).- En caso de que se trate con pacientes con atrofia alveolar deberán ser clasificados preoperatoriamente para determinar el tipo de injerto y el plan de tratamiento a seguir.

g).- En caso de anomalías de tejidos duros y blandos, tales como epulis, exostosis y patologías óseas, serán evaluadas para determinar su corrección antes, durante o después de recibir el injerto de HA.

i).- Treinta minutos antes de la intervención quirúrgica se recomienda administrar "Fenoximetil Penicilina", oral de 500 mg, y en aquellos pacientes con sensibilidad a la Penicilina se les podrá administrar algún antibiótico como sustituto.

j).- La boca del paciente deberá enjuagarse con una solución germicida, seguida de una solución salina normal.

k).- Cuando el paciente sea sometido a una cirugía menor se colocará anestésico local con vasoconstrictor, con bloqueo del tronco nervioso que inerve esa área, así como de infiltración supraperiostica de la misma.

1).- En caso de intervenciones quirúrgicas mayores, será preferible utilizar anestesia general para disminuir la ansiedad y trauma psicológico del paciente; generalmente este tipo de pacientes reciben premedicación preanestésica y anestesia general con intubación nasotraqueal. También se aplica una inyección con lidocaina (2% con 1:100,000 de adrenalina) para asegurar la hemostasia durante la operación y disminuir el dolor posoperatorio.

#### 6.5. MANEJO POSOPERATORIO DEL PACIENTE.

1.- Se administran antibióticos durante una semana y se instituyen procedimientos rigurosos de higiene bucal, se premedicarán enjuagues germicidas-anestésicos eficaces después de cada comida y antes de acostarse, en caso de que se utilicen férulas se mantendrán de una a tres semanas ya que su remoción prematura puede levantar el surco, disminuyendo su profundidad.

2.- A la cuarta y sexta semana, se podrán tomar impresiones para la construcción de nuevas dentaduras, pero si en este momento el reborde no es muy firme o requiere de "Vestibuloplastias" la toma de impresiones deberá retrasarse y el paciente deberá usar una férula no funcional o una dentadura provisional para mantener la profundidad del surco y la forma de reborde.

3.- En caso de que se requieran vestibuloplastias con injerto de piel y mucosa para profundizar el surco pueden hacerse al cabo de dos meses, y con injertos óseos autólogos después de cuatro a seis meses.

Desde el punto de vista clínico el éxito del injerto de Hidroxiapatita se evaluará cuando se observe un reborde firme y rígido, lo que indica que una cantidad suficiente de tejido fibrovascular ha infiltrado, en caso de que se necesite colocar injertos cutáneos, se retrasará un mes la fabricación de las dentaduras definitivas para que pueda ocurrir la cicatrización completa del injerto cutáneo.

#### 6.6. PREPARACION DEL IMPLANTE.

El material es blanco, viene en presentación seca por lo que se debe mezclar con una solución salina o bien con suero fisiológico, sin embargo, el Dr. Kent hizo la unión con sangre. Por lo que, treinta minutos antes de la cirugía se obtendrán del paciente de 1 a 2 ml de sangre que servirá como vehículo cohesivo para la distribución y control de las partículas de Hidroxiapatita, ya que el utilizar solución salina es frecuente que ocurra obstrucción de la jeringa durante la inserción del implante dentro de la cavidad subperlostica.

Usualmente se requiere de 4-8 grs de HA para aumentos de reborde alveolar anterior o posterior y de 12 a 16 grs para aumento de reborde alveolar completo.

En casos de implantes de HA en combinación con hueso canceloso autógeno, se requiere de 10 a 15 grs de HA, mezclada con 10 a 15 cc de médula y hueso canceloso obtenido del iliaco, para formar una mezcla de 1:1.

Las jeringas se cargan con 3cc del material, teniendo la precaución de que no queden espacios de aire entre el material y la jeringa.

## Capítulo - VII

### TECNICA QUIRURGICA

#### 7.1. IMPLANTE DE HA EN ATROFIA DE REBORDE RESIDUAL.

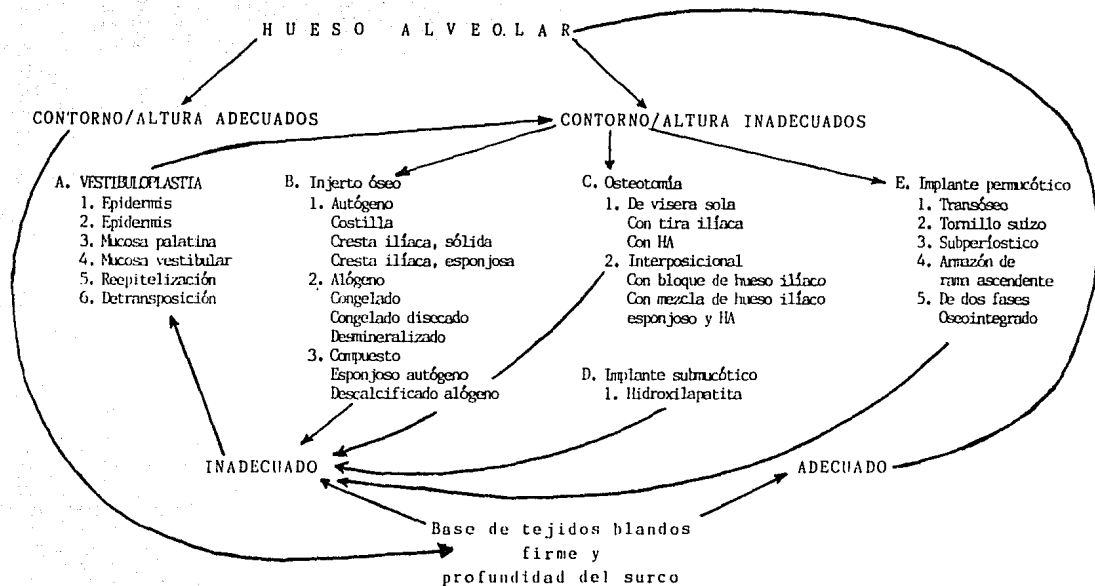
El Cirujano Dentista puede utilizar diferentes procedimientos quirúrgicos para la reconstrucción del reborde alveolar dependiendo de la altura y contorno del reborde restante y la suficiencia de la base de tejidos blandos insertados, así como la profundidad del surco (fig. 7-1).

#### 7.2. CLASIFICACION DE DEFICIENCIAS DE REBORDE RESIDUAL

El Dr. Kent, elaboró en 1978 la siguiente clasificación del reborde alveolar basándose en el grado de deficiencias de los bordes para poder estandarizar y valorar las vías quirúrgicas, el uso de materiales y el desempeño clínico de HA.

##### CLASE - I

Reborde alveolar de altura adecuada, pero de ancho insuficiente, generalmente con deficiencias laterales y áreas socavadas, se recomienda utilizar HA sola: 2 a 4 g para cada zona anteroposterior y de 6 a 8 para reborde total.



7-1. Reconstrucción de un reborde alveolar.



CLASE - II

Reborde alveolar de altura y ancho deficientes y aspecto de reborde en filo de cuchillo, se recomienda HA sola: 3 a 5 g para cada región anteroposterior y 8 a 10 g para reborde total.

CLASE - III

Reborde alveolar con resorción que llega a nivel del hueso basilar produciendo una forma cóncava en las regiones posteriores del maxilar inferior y un reborde óseo agudo con tejidos blandos móviles y bulbosos en el maxilar superior. Se recomienda HA sola: 8 a 12 g ó combinada con hueso esponjoso autógeno de cresta iliaca 1 g HA: 1 cc hueso.

CLASE - IV

Hay resorción del hueso basilar que dá lugar a un maxilar superior o inferior plano y delgado. En este caso, se recomienda utilizar HA: 10 a 15 g mezclada con hueso autógeno en la proporción 1:1. Si es imposible recolectar hueso iliaco del paciente, se utiliza HA sola, para aumentar modestamente la altura del reborde. La HA mezclada con hueso está indicada en grandes aumentos para reforzar el maxilar inferior.

### 7.3. CONSIDERACIONES QUIRURGICAS EN DEFICIENCIAS MENORES.

Por lo general, esto es en deficiencias clase I-II, cuya intervención quirúrgica puede realizarse bajo anestesia local. Los tipos de incisión pueden ser a nivel de la cresta del reborde alveolar o bien una incisión vertical a nivel de la línea media con formación de un tunel subperifóstico, en caso de aumentos totales del maxilar o mandíbula.

En casos de aumentos de reborde en zonas posteriores se utilizarán incisiones de la cresta o incisiones verticales bilaterales en la región de caninos, mismas que pueden ser empleadas en la reconstrucción total.

- La incisión debe realizarse sin interrupción a través de la mucosa, submucosa y periostio.

- El periostio debe levantarse únicamente en la parte en que será aumentado el reborde.

- Suturas de relajación, colocadas a los lados de los bordes de la incisión para favorecer la inserción de la jeringa y la inserción de las partículas de HA (fig. 7-2).

- El relleno se extiende bilateralmente desde las extremidades posteriores de la bolsa hacia la

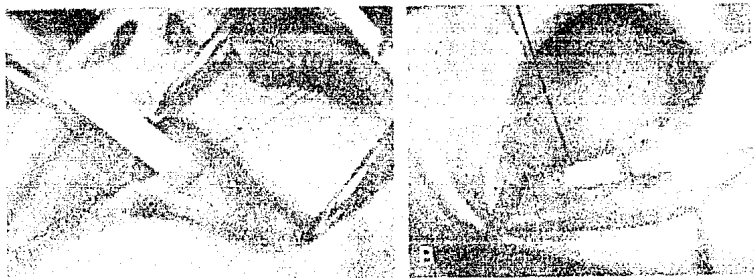


Fig. 7-2. A y B, incisiones e inyecciones de HA con jeringa de diámetro pequeño que suele emplearse para la inyección de HA. en deficiencias menores del reborde alveolar.

incisión anterior.

- El paciente puede usar una dentadura o férula inmediatamente después de la operación.

- No será necesario afianzarlas con alambres o tornillos.

- El paciente deberá consumir una dieta blanda posoperatoria.

#### 7.4. CONSIDERACIONES QUIRURGICAS EN DEFICIENCIAS MAYORES.

- Los pacientes con deficiencias clase III - IV, necesitarán la formación de un túnel subperióstico amplio.

- La intervención quirúrgica podrá realizarse en el consultorio con anestesia local y sedación, o bien en el hospital con anestesia general cuando se utiliza HA sola o mezclada con hueso esponjoso tomado de la cresta iliaca.

- Disección del nervio mentoniano, así como las excisiones de las inserciones musculares altas.

- Conservar las regiones del surco.

#### 7.5. TECNICA QUIRURGICA PARA MAXILAR SUPERIOR E INFERIOR.

### 7.5.1. TECNICA QUIRURGICA (AUMENTO DE REBORDE ALVEOLAR EN MAXILAR).

Por lo regular se recurre al aumento del reborde alveolar del maxilar cuando es necesario conservar los surcos labial y vestibular. "La elevación del tejido subperióstico en este caso, se combina con una disección submucosa".

- A nivel de la línea media se hace una incisión vertical desde el fondo del vestibulo hasta la cresta del reborde solamente a través de la mucosa no queratinizada, la disección submucósica se hace sobre el lado facial del borde alveolar, en caso de un maxilar inusualmente ancho, se requerirá de incisiones bilaterales en el área de los caninos para facilitar esta disección. Posteriormente, la incisión vertical inicial se continúa a través de la capa submucosa y perióstica, se prolonga sobre el reborde hasta el paladar, se procede a una inclinación subperióstica sobre el lado facial, crestal y palatino del borde alveolar, hasta la superficie horizontal del paladar, formándose dos bolsas, con unas tijeras curvas se hace una incisión en la capa perióstica a nivel de su adherencia a la mucosa de la cresta para poder desplazar lateralmente el periostio, lo que produce una bolsa grande única, recubierta lateralmente y sobre el pala-

dar por periostio y por mucosa sobre la cresta, en caso de que se requiera un mayor espacio, se puede realizar una incisión a nivel de los tejidos fibrosos bulbosos anteriores, desde adentro de la bolsa. Luego con una jeringa se inserta el material y se establece el contorno deseado colocando una dentadura modificada del paciente o una férula para evitar que se desplacen las partículas sujetándola con uno o dos tornillos palatinos sobre la cresta nasal superior. La manipulación de los tejidos blandos con los dedos permite eliminar las partículas que fueron desplazadas hacia arriba en el surco del maxilar superior.

#### 7.5.2. TECNICA QUIRURGICA PARA EL AUMENTO DEL REBORDE ALVEOLAR CON ATROFIA SEVERA.

La técnica descrita por el Dr. Daniel Lew es una combinación de una incisión horizontal a nivel de la zona labial anterior junto con incisiones verticales. Esta técnica ofrece una nueva alternativa para el Cirujano Dentista, cuando se encuentra ante un maxilar severamente reabsorbido y con un mínimo de tejido mucoso, lo que dificulta la creación de un tunel blando en el tejido periostico para la incorporación de la HA.

La siguiente técnica supera éstas dificultades porque

toma ventaja del exceso de tejidos blandos y firmeza del periostio en el área, del paladar duro y premaxilar para crear un adecuado sitio receptor.

#### TECNICA QUIRURGICA.

Se hace una incisión horizontal en el área labial anterior que abarque la región entre los primeros premolares, posteriormente, incisiones verticales se extienden desde la periferia de la incisión horizontal de la cresta del surco, para formar un colgajo supra-periostal junto con la disección aguda en dirección inferior a la cresta del reborde. El periostio es incidido agudamente a lo largo de la cresta al mismo tiempo que se eleva, tanto labial como palatíamente aproximadamente unos 3 cm. Luego los bordes del colgajo mucoperiostico son suturados en forma continua para crear un túnel.

La cubierta posterior del maxilar es creada primeramente con una incisión suprapariostica, lateral a la línea media del paladar duro y paralela a la cresta del reborde alveolar. Esta incisión se extiende desde el área posterior de la región de la tuberosidad hasta el área del primer premolar, en los límites se unirá con dos incisiones suprapariosticas extendiéndose hasta la cresta del reborde.

La disección suprapariostica es llevada fuera de la cresta alveolar. Posteriormente, el periostio es cortado a 5 mm de la cresta para formar un colgajo exponiéndose así al hueso alveolar; es necesario no extenderse en la disección puesto que podríamos formar un reborde agudo insatisfactorio. Los rebordes del periostio y los colgajos mucosos son suturados en forma continua. Esto mismo, lo realizamos en el lado opuesto.

Las cubiertas anterior y posterior se unen entonces por túneles subperiosticos a través de la incisión vertical anterior. La incisión liberatriz de la cubierta palatina se cierra con suturación, junto con el mucoperiostio adyacente, otra vez en forma continua. Ahora se deja un tunel subperiostico continuo con entradas bilaterales verticales y labiales en la región de premolares. Así el aumento es llevado dentro del túnel a través de éstas entradas, para proteger la superficie palatina, se puede recurrir a la congelación o deshidratación de la piel o bien el entablillado. Estos mismos resultados se han obtenido con el uso de HA sola o en combinación con 50% de partículas de hueso autógeno y médula (fig. 7-3).

### 7.5.3. TECNICA QUIRURGICA PARA EL AUMENTO DEL REBORDE MANDIBULAR.



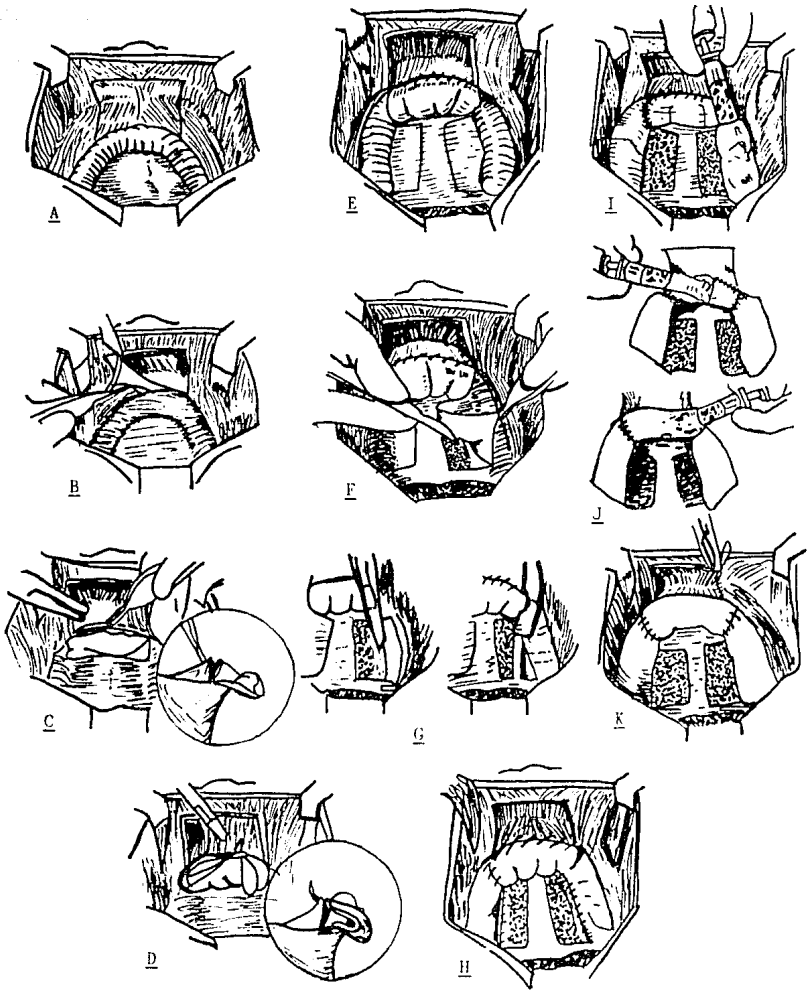


Fig. 7-3.

Fig. 7-3. Aumento de HA. en atrofia severa de maxilar.

- A.- Incisión sobre el premaxilar.
- B.- Disección supraperiostica del premaxilar
- C.- Disección periostica de la cresta del reborde.
- D.- Suturación del borde del periostio labial hacia el borde de la aleta mucósica.
- E.- Incisiones del arco posterior del maxilar.
- F.- Disección mucosa del paladar.
- G.- Incisión del periostio palatino.
- H.- Completamiento sobre el arco del maxilar
- I.- El arco posterior del maxilar es llenada con Hidroxiapatita.
- J.- Aumento del premaxilar con Hidroxiapatita.
- K.- Suturación de las incisiones anteriores y terminación del aumento.

Elevación subperifostica combinada con disección submucosa, para deficiencias clase III y IV.

1.- Se hacen incisiones verticales bilaterales exactamente anteriores al nervio mentoniano, abarcando sólo mucosa para poder realizar una disección submucosa con tijeras hasta la región del almohadilla retro-molar y sobre la sínfisis, posteriormente, las incisiones verticales se extienden hasta el plano perifostico, para luego levantarlo sobre todo el reborde alveolar. Con unas tijeras se hace una incisión de la capa perifostica desde su inserción en los tejidos blandos de la cresta a lo largo de la parte mas superior del lado lingual, del borde alveolar para crear una bolsa grande, en caso de ser necesario se procederá a la disección del nervio mentoniano para no lesionarlo y asegurar su colocación externa al material de implante. En algunos casos será preciso hacer la excisión o reposición inferior de una porción pequeña del músculo mentoniano, por último, se colocarán las suturas o alambres circunmandibulares bilaterales para las férulas antes de inyectar el material, ya sea HA sola o en combinación con hueso, la jeringa puede ser de diametro pequeño o grande, la férula se inmoviliza con ligaduras circunmandibulares (fig. 7-4 y 7-5).

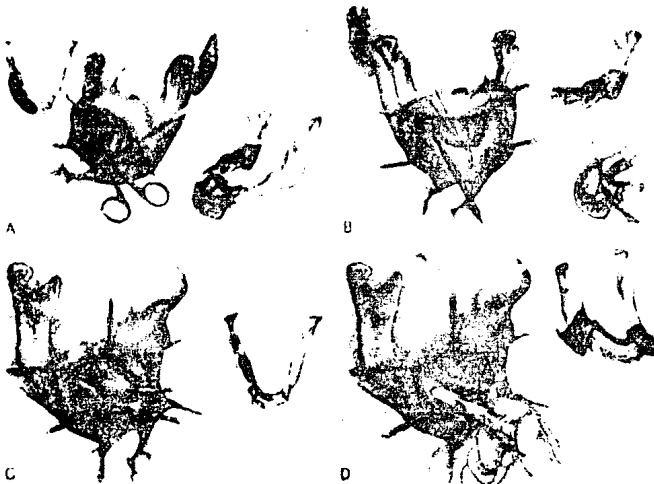


Fig. 7-4. A, la incisión vertical de la línea media empieza a nivel del tejido adherido de la cresta y se extiende hasta el vestibulo. la disección submucósica se extiende hasta la almohadilla retromolar. B, izquierda, las incisiones de la línea media y posterior de la cresta son llevadas hasta el hueso; derecha, aumento del periostio a lo largo de la unión con el tejido queratinizado de la cresta. C, elevación del periostio se hace sobre la cresta del reborde entre la línea oblicua externa y la superficie lingual del maxilar inferior. Por lo general, no se eleva la almohadilla o masa retromolar. En la zona del nervio mentoniano del periostio se levanta sólo a nivel de los márgenes o no se levanta. D, la inyección de HA por debajo del periostio comienza en la incisión posterior. Nótese que las partículas están depositadas sobre todo el hueso, aunque puedan no estar cubiertas completamente por el periostio.



Fig. 7-5. Inserción de Interpore-200 en forma granular utilizando jeringa para inyectar el material en el túnel subperifóstico

7.5.3.1. TECNICA DE ELEVACION SUBPERIOSTICA  
EN COMBINACION CON DISECCION DE LA  
MUCOSA MODIFICADA.

Esta técnica, presenta una disección de la mucosa y la tunelización subperiostica con lo que se reduce la neuropatia mentoniana, así como la obliteración del surco y la migración de las partículas.

- A nivel de la línea media se realiza una incisión vertical desde el tejido blando de la cresta - hasta el fondo del vestíbulo, abarcando sólo mucosa.

- Con tijeras curvas, procedemos a disecar ambos lados de la mucosa no queratinizada o no adherida hasta la región de la almohadilla retromolar, pero sin incluirla.

- Por delante del agujero mentoniano se realiza una incisión vertical y bilateral que al igual que la incisión de la línea media se profundizan hasta el hueso a través del periostio, las incisiones posteriores pueden ser ligeramente internas a la disección submucósica, en cuyo caso el margen externo de la incisión posterior es cortado para descubrir la disección submucosa de la bolsa.

- El periostio del lado interno de la cresta alveolar se levanta hasta la línea oblicua externa, posteriormente, y de la región del tubérculo geniano hasta el músculo mentoniano en la parte anterior. Por lo General, la elevación del periostio de la superficie lingual se extiende mas allá de la línea oblicua externa o por debajo de la almohadilla retro-molar.

- Es necesario tomar en cuenta la colocación del nervio mentoniano ya que si su posición es alta o central sobre el reborde, la elevación periostica debe detenerse delante del nervio y proseguir luego a través de la incisión posterior.

- Cuando el nervio se haya por debajo o lateral a la cresta alveolar se levanta una porción pequeña del periostio conectando las incisiones posterior y anterior.

- Posteriormente, con unas tijeras se incide el periostio a lo largo de su inserción hasta el tejido denso firme de la cresta, extendiéndose completamente a lo largo de la mandíbula, creando un gran tunel.

- En ocasiones se indica la reclinación o excisión de la parte superior del músculo mentoniano (para permitir que el entablillado selle la mucosa de la superficie labial del hueso).

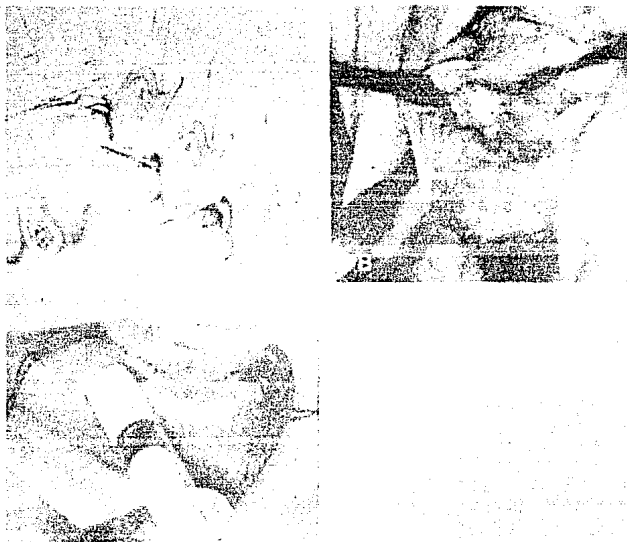


Fig. 7-6. A, Disección mandibular de mucosas combinada con reclinación y desprendimiento del periostio para crear una bolsa grande. B, nótese la posición del nervio mentoniano que surge de la cresta de un maxilar inferior de clase IV con resorción grave. C, inyección de partículas de HA. sobre la mandíbula clase IV, después de colocar suturas circunmandibulares.



- Las incisiones posteriores nos servirán para depositar las partículas de HA, de la región de la almohadilla retromolar hasta el área del nervio mentoniano, estas incisiones se suturan y se continua el aumento a través de la incisión de la línea media.

- En caso de colocar férula, será necesario la colocación de alambres o ligaduras circunmandibulares por la parte externa de la bolsa, antes de inyectar las partículas de HA.

- En deficiencias graves de reborde pueden realizarse uniones tipo "rosario" ya que la disección y participación periostica alrededor del nervio mentoniano es mínima (fig. 7-6 y 7-7).

#### 7.5.3.2. TECNICA ABIERTA.

La variación que presenta ésta técnica es una incisión horizontal de la cresta del reborde (como en la alveolotomía) junto con la liberación horizontal del periostio.

En esta técnica se inyecta HA y se cierran las incisiones de manera alterna, hasta cerrarlas totalmente. La vestibuloplastia es frecuentemente necesaria para reponer el surco.



Fig. 7-7. A, Bloques de Interpore-200, pre-tallados sobre modelo de yeso de un reborde atrofiado. B, inserción de bloque de Interpore-200 en el túnel subperforatorio.

Barsam y Kent<sup>19</sup> describen una técnica llamada de "Desviación labial". Aquí se va a elaborar un colgajo de mucosa a partir de la parte interna del labio y se hace la transposición de un colgajo periostico hasta el lado facial del reborde para crear una gran bolsa mucósica. El borde de la incisión del periostio se sutura al borde de la mucosa.

Esta técnica tiene la ventaja de reducir el desplazamiento lateral de las partículas y además mantiene la profundidad del surco. También permite una exposición fácil con menos posibilidades de lesionar el nervio mentoniano y elimina la necesidad de la férula.

#### DESVENTAJAS.

- Tiempo quirúrgico mas prolongado.
- Surco en forma de filo de cuchillo.
- Posible inversión labial.
- Tejidos blandos móviles.

Aún cuando los posibles resultados han sido alentadores, este procedimiento es útil en pacientes parcialmente desdentados con defectos del reborde de tipo estético que deben ser restaurados mediante prótesis fija o removible (fig. 7-8 y 7-9).

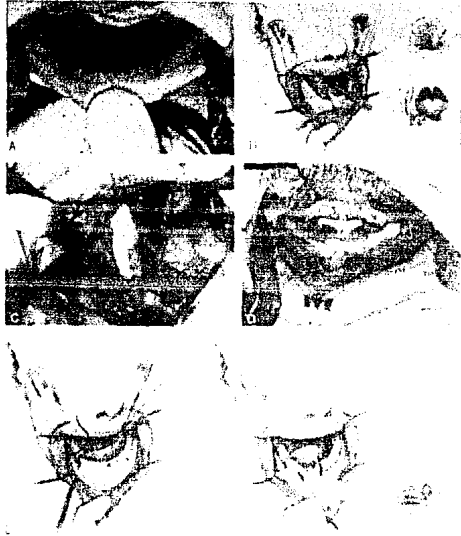


Fig. 7-8. Técnica abierta. A, incisión de la mucosa exactamente adentro del labio inferior y carrillo. B, elevación del colgajo de mucosa desde las regiones retromolares hasta el lado lingual de la cresta. C, se hace la incisión del periostio a nivel de la cresta lingual y se reclina lateralmente. D, en la parte anterior el periostio es reclinado en sentido lingual junto con el colgajo de mucosa. E y F, el borde de la mucosa es suturado a través del periostio y tejido submucósico, a lo largo del lado facial de la línea oblicua externa y sínfisis. Las partículas de HA son inyectadas posterior y luego anteriormente, alternando el cierre y la inyección.

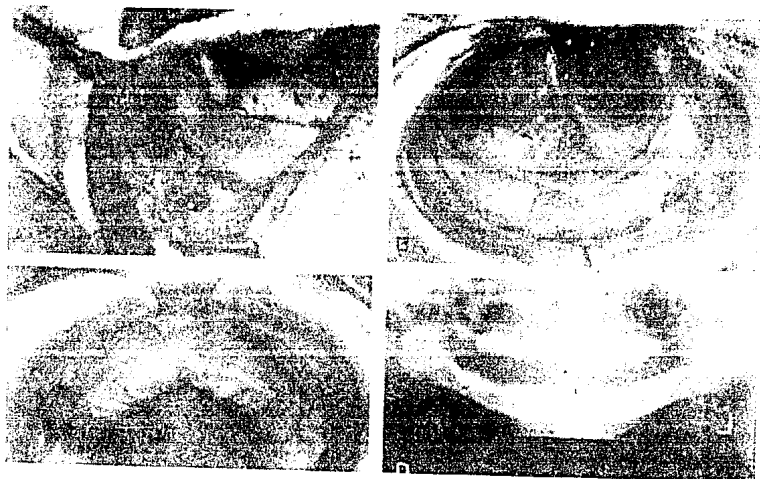

Fig. 7-9. A-D, resultado al cabo de un año, del aumento con HA, utilizando las técnicas del desplazamiento labial abierto (maxilar inferior) y disección de la mucosa con formación de bolsa subperiostica (maxilar superior)

## 7.6. PRECAUCIONES.

- Se recomienda que la HA esté sometida a normas estrictas de esterilización, ya sea por técnicas de (esterilización de gas o autoclave), asimismo, se requiere de un campo quirúrgico aséptico que impida la contaminación del sistema poroso que pudiera ocasionar la extracción y pérdida del implante.

- Las incisiones deberán realizarse de una sola intención para evitar desgarros del tejido.

- Las disecciones no deben ser muy extensas pues se corre el riesgo de crear rebordes con formas poco satisfactorias, al mismo tiempo que se provoca una mayor exposición ósea.

- Será necesario el uso de férulas en caso de aumento total del reborde para controlar las partículas eficazmente.

- Es necesario valorar la cantidad de partículas de HA ya que el exceso puede provocar la migración o desplazamiento de las mismas.

- Hay que considerar que la inclinación subperlostica no sea exagerada pues podría provocar agregados de partículas desplazadas lateralmente, sobre todo en pacientes clase IV.

- Cuando se requiere la colocación de alambres circunmandibulares deberán situarse antes de la inyección de HA.

- Para retirar la férula es necesario esperar de cuatro a seis semanas. Y cerciorarnos que el aumento del reborde es firme de lo contrario se corre el riesgo de disminuir la profundidad del surco.

#### 7.7. COMPLICACIONES.

1.- Anestias, parestesias e hiperestesias de grado variable del nervio mentoniano, la mayoría se resuelve al poco tiempo sin complicaciones, sin embargo, cuando la hiperestesia sea muy severa se recomienda reabrir para la formación de un manguito envolvente y eliminar las partículas adyacentes de HA. Esto por lo regular ocurre en severas atrofi as mandibulares.

2.- Necesidad de vestibuloplastias posoperatorias. Por lo regular, ocurre en atrofia mandibular clase IV, debido a la inevitable elevación de la mucosa del surco hacia la cresta del reborde, cuando recurrimos a aumentos muy considerables, o bien cuando la férula es retirada antes de lo necesario, lo mismo

sucede cuando hay desplazamiento de partículas de HA.

3.- Dehiscencia de la incisión y erosión de la mucosa por el uso de férulas. Puede provocar la destrucción o pérdida de las partículas en la región de la mucosa colapsada, por fortuna en todos los casos los tejidos de granulación de la periferia y la proliferación de tejido fibroso entre partículas provoca el cierre secundario sin poner en peligro el material.

4.- Formación de hematomas. Esto es debido a que en ocasiones se omite levantar el periostio, esto se resuelve por lo general con la aspiración del mismo, antes de colocar las férulas, de lo contrario se corre el riesgo de la formación de tejido fibroso grueso, interpuesto a nivel de la interfase implante-hueso.

5.- Aunque es una complicación rara, el aumento de tejido laxo ocurre en casos de falta de adherencia, directa de las partículas de HA - hueso.

En todos los casos los síntomas fueron mejorando y mejoradas las condiciones, sin riesgo del material implantado, además la rehabilitación con dentaduras fue satisfactoria.



7.8. FERULAS, ENTABLILLADO.

Por lo regular, las férulas o tablillas se utilizan en pacientes con deficiencia alveolar clase III y IV, para poder establecer un mayor control de las partículas de HA.

1.- Ya que reduce la migración de HA antes de que ocurra fibrosis.

2.- Ayuda en la colocación de la HA para conseguir la forma y ancho deseado del arco, al mismo tiempo, que se previene la elevación del surco y se reduce la posibilidad de una vestibuloplastia posoperatoria.

3.- Mantiene los tejidos blandos mas sanos.

4.- Reduce la cantidad de HA requerida.

Desafortunadamente una férula mal diseñada puede llevar a:

1.- Migración de partículas.

2.- Reducción severa del espacio interarco.

3.- Forma irregular del arco posoperatorio.

4.- Dehiscencia de la HA.

5.- Inflamación de tejidos blandos.

6.- Posición indeseada de la HA en relación al reborde residual óseo.

#### TECNICA.

- Se toma una impresión preoperatoria de ambos maxilares, con modelina que abarque los vestíbulos, y se corren con yeso piedra.

- Sobre el modelo de yeso piedra, con un lápiz, se identifica el contorno óseo, marcando el límite posterior exactamente anterior a la zona retromolar (almohadilla retromolar), en mandíbula y se prolonga a lo largo de la línea oblicua externa, inclinándola ligeramente hacia la parte interna y anterior de la región del agujero mentoniano.

- El ancho del contorno del aumento en la zona de la sínfisis debe ser conservador.

- En sentido lingual, el contorno debe de estar en la parte mas superior del lado lingual de la cresta alveolar del maxilar inferior (fig. 7-10).

- En el maxilar superior, los contornos se colocan sobre la superficie palatina y vestibulolabial.

- El límite posterior puede ser, ya sea a nivel de la cresta de la tuberosidad o en la escotadura ptérigomaxilar.

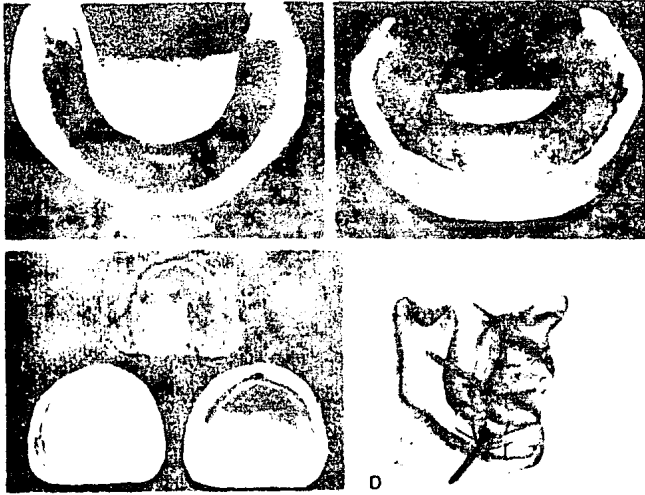


Fig. 7-10. A, el encerado del reborde mandibular no incluye la al mohadilla retromolar, sino que termina a nivel de la al línea oblicua externa. B, Se construye la férula siguiendo la línea marcada con lápiz. C, encerado del reborde superior anterior, modelo de yeso piedra y férula de acrílico transparente. D, las férulas superior e inferior son colocadas en pacientes de clase III y IV cuando la reconstrucción vertical con HA. requiere evitar el desplazamiento lateral de las partículas.

Posteriormente, se hace el encerado del reborde alveolar hasta la altura y ancho deseado, utilizando el contorno hecho a lápiz como guía.

Se ahueca la dentadura actual del paciente, o bien se elabora una cubeta de acrílicos, de la siguiente manera:

1.- Al modelo modificado con cera, se le toma una impresión con alginato y se corre con yeso piedra, al que se le extiende acrílico transparente, siguiendo las referencias antes establecidas, posteriormente, a la tablilla del maxilar superior, se le realiza una hendidura en forma de "U" a nivel de la línea media del paladar blando, para facilitar la introducción de la jeringa en el momento de inyectar el material.

- La cantidad y la extensión del aumento pueden ser fácilmente distinguidos a través de la transparencia del material.

- Estas tablillas pueden ser colocadas inmediatamente después del procedimiento quirúrgico, la fijación intraoral de la tablilla o férula, se realiza con alambres de fijación, pins tipo K o tornillos palatinos

**TECNICA DE FERULA QUIRURGICA.**

A continuación se describe un tipo de férula quirúrgica, seccionada, que facilita, los resultados prostodónticos.

El prostodoncista y el cirujano, podrán ponerse de acuerdo sobre el diseño y objetivos de la férula antes de la cirugía.

1.- Se toman modelos de estudio, tanto del maxilar como de la mandíbula, con hidrocoloide irreversible y se corren con yeso piedra.

2.- Se hace el registro exacto de la relación vertical y horizontal de la mandíbula y se monta en un articulador semiajustable (fig. a).

3.- Luego se hace el encerado del reborde alveolar hasta la altura y ancho deseado sin extendernos lateralmente hacia bucal o línea media y hacia la cara lingüal del reborde residual (fig. b).

4.- Se duplica el modelo con el aumento en cera y se vacía un modelo de trabajo (fig. c).

5.- Adaptamos dos capas de cera dura (Columbus Dental, St., Louis Mo.), en el área de la dentadura, removemos la cera, entre el foramen mentoniano lateral, hacia la cresta del reborde, dejando un ángulo

de 90 grados entre la cera y el modelo (fig. d).

6.- Posteriormente, tomamos una impresión con hidrocoloide irreversible del modelo con la sección en cera para obtener un segundo modelo de trabajo (fig. e).

7.- Al segundo modelo de trabajo se le coloca cera en el área quirúrgica anterior, abarcando la tabla externa y la superficie bucal de la primera sección 1 cm (fig. f). La orientación de 90 grados, sirve para acoplar las dos secciones finales y tener un cierre mecánico, debido a la forma rígida de la férula quirúrgica.

8.- Se enfrasan las dos secciones enceradas, y luego las limpiamos de todos los residuos, después unimos ambas piezas para verificar el máximo cierre mecánico (fig. g).

9.- Antes de la cirugía es conveniente probar la férula en boca para verificar la extensión de los bordes y el espacio disponible para la HA.

10.- Durante la cirugía hay que asegurar la primera sección de la férula con suturas circummandibulares, posteriormente el espacio submucoso es creado

para inyectar las partículas de HA dentro del espacio submucósico posterior, finalmente la HA es inyectada a través de la sección anterior.

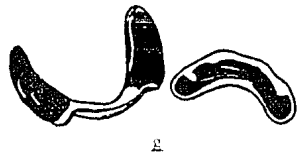
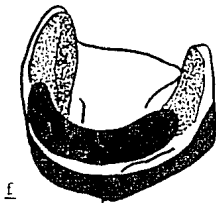
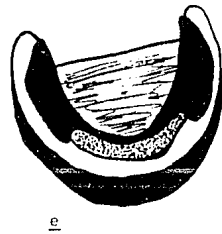
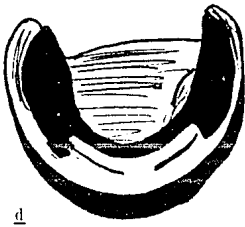
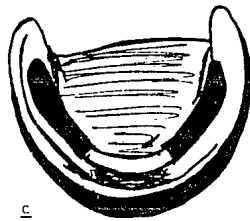
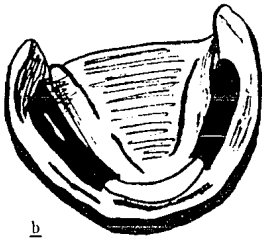
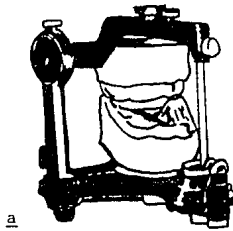


Fig. 7-11.



**Fig. 7-11. Férula quirúrgica para mandíbula.**

- a.- Los modelos se montan sobre un articulador semiajustable de precisión.
- b.- Con una base en cera, se hace un bosquejo del aumento de HA.
- c.- Modelo de trabajo.
- d.- La primera sección puede aproximarse la extensión de los bordes de la dentadura final, con un acceso para facilitar el sitio quirúrgico.
- e.- Segundo modelo de trabajo.
- f.- Segunda sección de cera.
- g.- Secciones quirúrgicas terminadas.

### CONCLUSIONES

En base a innumerables estudios, experimentos y experiencias clínicas, se ha demostrado que la HA es un material que ofrece un margen de seguridad superior a muchos otros implantes. Pues dada la composición química de la HA, que es muy similar a la de los tejidos duros de los vertebrados, presenta poca o nula respuesta de rechazo, asimismo, los estadios de inflamación e infección por lo general se resuelven rápidamente sin causar complicaciones.

La HA porosa replaminoforma, ha demostrado ser un material que actúa como malla que permite la proliferación de tejido conectivo y hueso, que se refleja en una mayor estabilización de material.

El uso de HA colocada en alveolos de reciente extracción es ideal para la prevención de resorción ósea del reborde alveolar.

Además, otra gran ventaja es que, al usar HA se ha reducido significativamente la donación de hueso autólogo, lo que en ocasiones podría desencadenarse en una complicación de neumotórax o morbilidad del sitio donador.

La HA debido a su fácil manipulación puede ser utilizada ya sea en la práctica privada o bien en un hospital, sin requerir de un equipo demasiado complejo.

Aún cuando la técnica quirúrgica no es complicada, si se requiere del personal ampliamente capacitado para llevar a cabo el procedimiento quirúrgico.

La colaboración del prostodoncista o protésista en combinación con el cirujano es imprescindible.

BIBLIOGRAFIA

- 1.- Ham A.W. "Tratado de Histología", 8a. ed., Interamericana, 1983.
- 2.- Orban B. "Histología y embriología bucales", revisión de Harry Sicher, 6a. ed., La Prensa Médica -- Mexicana, 1981.
- 3.- Enlow D.H. "Crecimiento Máxilofacial", 2a. ed., - Interamericana, 1984.
- 4.- Quiroz F. "Tratado de Anatomía Humana", editorial Panamericana.
- 5.- Harry S. "Anatomía Dental", 6a. ed., Interamericana, 1975.
- 6.- Testut I, "Anatomía Humana" 7a. ed., Protea Uthea.
- 7.- Manual ilustrado de Odontología, ASTRA (Propiedad literaria 1969 por AB Astra, Suecia).
- 8.- Sharry J.S. "Prostodoncia Dental Completa", Toray, 1977.
- 9.- Winkler S. "Prostodonzial Total", ed., Interamericana, 1982.
- 10.- Lazzari P.E. "Bioquímica Dental", ed. Interamericana, 1970.

- 11.- Franz A.S. "Odontología Geriátrica", ed Labor, -- S.A., 1976.
- 12.- Gorlin R.J.; Goldman H.M. "Patología Oral", edit. Salvat.
- 13.- Cuadernos de Nutrición, Vol. VI, No. 9, Publicación del Instituto Nacional de la Nutrición -- "Salvador Zubirán".
- 14.- Clínicas Odontológicas de Norteamérica, Cirugía y protodoncia de reconstrucción con implantes. Vol 2/1986, tomo 1, editorial Interamericana.
- 15.- Clínicas Odontológicas de Norteamérica, Cirugía y protodoncia de reconstrucción con implantes. Vol 2/1986, tomo 11, editorial Interamericana.
- 16.- Hans P. Drobeck, Sanford S., Rothstein, Kenneth I. Gumaer Alfred D. Sherer, y Ralph G. Slighter; Histologic Observation of Soft Tissue Responses to Implanted, Multifaceted Particles and Discs of Hydroxylapatite. J Oral Maxillofac Surg., 42:143-149, 1984.
- 17.- Dale J. Misiek, John N. Kent, Ronald F. Carr; - Soft Tissue responses to hydroxylapatite particles of different shapes, JJ Oral Maxillofac Surg 42:150-160, 1984.

- 18.- Block Michael, Kent J. N., Healing of mandibular ridge augmentations using hydroxylapatite with and without autogenous bone in dogs. J. Oral Maxillofac Surg, 43: 3-7, 1985.
- 19.- Kent Et Al. Reconstruction of the alveolar ridge with Hydroxylapatite: Complication and technique modification. J Oral Maxillofac. Surg. in press, 1986.
- 20.- Kent J.N. Alveolar ridge augmentation using --- nonresorbable hydroxylapatite with or without -- autogenous cancellous bone, J Oral Maxillofac. - Surg, 41:629-642, 1983.
- 21.- Dawey H. Bell, Particles versus solid forms of - hydroxylapatite as a treatment modality to - preserve residual alveolar ridges. Removable - prosthodontics, september 1986, vol 56 number 3.
- 22.- Torres C.P., Larry M.S. Shernoff A., Using soft - vinyl stents to facilitate augmentation of - maxillary anterior atrophic ridges with hydroxylapatite. J Of prosthetic Dentistry 56; 326-329, - 1986.
- 23.- Kent J.N., Quinn J.H., Zide M.F., Guerra L.R., - Boyne P.J. Ridge augmentation with hydroxylapatite J Oral Maxillofac Surg 629-642, 1983.

- 24.- Paul J.W., Stoelinga, Peter A.B. Interposed bone grafts and HA for mandibular augmentation. J. -- Oral Maxillofac Surg 44; 353-360, 1986,
- 25.- Frame J.W., Brady C.L., Hydroxylapatite augmentation of mandibule. J Oral Maxillofac Surg, 42:89-92, 1984.
- 26.- Cranin A.N., Satler N., Etinger M., Shpuntoff R. Hydroxylapatite for alveolar ridge augmentation: A clinical study J. Prosthetic Dentistry, 56:592-599, 1986.
- 27.- Lew D., A method for augmenting the severely -- atrophic maxilla using hydroxylapatite., J Oral - Maxillofac Surg. 43:57-60. 1985.
- 28.- Propper R.H., A technique for controlled placement of hydroxylapatite over atrophic mandibular - ridges., J Oral Maxillofac Surg. 43:469-470,1985.