

2 y 141



Universidad Nacional Autónoma de México

FACULTAD DE CIENCIAS

DEPARTAMENTO DE BIOLOGIA

"ESTUDIO MORFOLOGICO DE LESIONES CEREBRALES DE RATAS RECIEN NACIDAS DE PROGENITORES INTOXICADOS POR INHALACION CRONICA DE THINNER"

TESIS PROFESIONAL
QUE PARA OBTENER EL TITULO DE
B I O L O G O
P R E S E N T A
MARISELA MENDEZ ARMENTA

TESIS CON
FALLA DE ORIGEN

MEXICO, D.F.

1989



UNAM – Dirección General de Bibliotecas Tesis Digitales Restricciones de uso

DERECHOS RESERVADOS © PROHIBIDA SU REPRODUCCIÓN TOTAL O PARCIAL

Todo el material contenido en esta tesis está protegido por la Ley Federal del Derecho de Autor (LFDA) de los Estados Unidos Mexicanos (México).

El uso de imágenes, fragmentos de videos, y demás material que sea objeto de protección de los derechos de autor, será exclusivamente para fines educativos e informativos y deberá citar la fuente donde la obtuvo mencionando el autor o autores. Cualquier uso distinto como el lucro, reproducción, edición o modificación, será perseguido y sancionado por el respectivo titular de los Derechos de Autor.

I N D I C E

	PAGINAS.
- INTRODUCCION	1
- OBJETIVO E HIPOTESIS.....	7
- GENERALIDADES.	
I.- Embriología e histogénesis del sistema nervioso central.....	8
II.- Importancia general de las áreas estudiadas en el sistema nervioso central.....	11
- MATERIAL Y METODO.....	13
- RESULTADOS:	
I.- CORTEZA.....	17
II.-CUERPO CALLOSO.....	17
III.- NUCLEOS GRISES CENTRALES.....	28
IV.- HIPOCAMPO.....	39
V.- FIMBRIA.....	39
VI.- NUCLEO COCLEAR.....	50
VII.- CEREBELO.....	53
VIII.- LESIONES.....	56
- DISCUSION.....	61
- CONCLUSIONES.....	63
- BIBLIOGRAFIA.....	64
- ANEXOS.....	66

I N T R O D U C C I O N

Actualmente en México y el resto del mundo el problema de la drogadicción es uno de los más importantes, debido a que tiene grandes repercusiones a diferentes niveles, ya sea social, legal, económico y principalmente de salud pública.

Las drogas son conocidas desde siglos antes de Cristo, ya que han sido usadas por diferentes culturas pero en todas con un antecedente común, solo podían usarlas los sacerdotes, brujos o curanderos, además todas eran de origen vegetal.

Hoy en día se ha dado importancia a los derivados alcaloides de estos vegetales, debido a que se sabe que algunas tienen efectos medicinales pero que al sobrepasar una dosis se vuelve tóxica al organismo y produce adicción.

Se conocen actualmente diferentes tipos de drogas: las que son derivadas de vegetales (marihuana, cocaína, opio y sus derivados, etc.); las sintetizadas químicamente (como algunos medicamentos); y las minerales derivadas del petróleo (gasolina, aguas raras, y la mezcla denominada THINNER, etc.) estas últimas en conjunto con otros solventes industriales son llamados DISOLVENTES INHALABLES.

En nuestro país constituyen un verdadero problema los disolventes inhalables principalmente el THINNER, por su bajo costo y a la facilidad de obtención.

El problema de la inhalación de THINNER se ha extendido a diferentes grupos sociales y edades, incluyendo niños. Barroso-Moguel (1976) y Barroso-Moguel y Romero-Díaz (1988) indican que el 1.58% de inhaladores son hombres solteros entre los 8 y los 24 años de edad, y señalan que su inicio en la inhalación oscila entre los 8 y 20 años, mientras que las mujeres solamente inhalan un 25% menos que los hombres y el inicio de su inhalación es entre los 14 y los 18 años de edad.

Otro reporte describe que según estudios estadísticos en población escolar hecho a partir de 1978, hay una magnitud de prevalencia del consumo de droga que aumenta significativamente pasando del 0.85% al 5.4% siendo los inhalantes la droga preferente entre estudiantes, aún por encima de la marihuana y de las anfetaminas. En pacientes con uso o abuso que asistieron a centros de tratamientos de 1970 a 1981 se observa que la marihuana esta en primer lugar y los inhalantes en segundo, (Medina-Mora y Castro, 1988).

Una parte de esta población inhaladora, ha comenzado de manera involuntaria, ya que en su trabajo tienen que estar en contacto diario con el THINNER; algunos ejemplos son: zapateros, barnizadores, pintores, etc., que al haberse acostumbrado al THINNER después lo siguen inhalando espontánea y continuamente (Barroso-Moguel y Aznar, 1980).

El THINNER se ha definido como un diluyente o adelgazador en especial de pinturas o resinas. Es un solvente que está compuesto por una mezcla de hidrocarburos, cetonas, y alcoholes tales como: Tolueno, Benceno, Metanol, Butanol, Xileno, Acetona, etc. (Barroso Moguel y Romero-Díaz, 1988), (Figura 1). Los componentes del THINNER son tóxicos por sí solos, aún mucho más si éstos se encuentran mezclados.

En los últimos 15 años se han hecho investigaciones de las lesiones macro y microscópicas que provoca la inhalación de THINNER (o algunos de sus componentes por separado) y su repercusión en el sistema nervioso central así como en el resto del organismo, observándose diferentes tipos de lesiones a todos los niveles y que en la mayoría de los casos crónicos son irreversibles.

Debido a que el THINNER afecta principalmente al sistema nervioso, las principales alteraciones asientan a nivel del cerebro, cerebelo, y médula espinal; por lo cual tiene grandes repercusiones iniciales a nivel neurológico y psiquiátrico en los inhaladores.

Algunas de estas alteraciones a nivel microscópico, encontradas en el sistema nervioso central especialmente en el cerebro son: pincosis en las neuronas, degeneración de las mismas, acanalamiento de los tallos neuronales e hipertrofia neurofibrilar, (Costero y Barroso-Moguel, 1977). Además de que a nivel del cerebelo hay destrucción y degeneración de las células de Purkinje, disminución neuronal en la capa de los granos, destrucción de las fibras nerviosas, alteración y atrofia de las neuronas de los núcleos cerebelosos, (Barroso-Moguel y Aznar, 1980).

Por tanto, debido a estas alteraciones morfológicas, las repercusiones neurológicas suelen ser muy grandes, y van desde: transtornos en la coordinación del lenguaje, desorientación, amnesia parcial, zumbido de oídos, diplopia, babeo, moco nasal abundante, tos, náusea, vómito, diarrea, síntomas de una intoxicación aguda por inhalantes; pero cuando es una inhalación crónica existe: fatiga, depresión, disminución del apetito, pérdida de peso, temblores, etc., a los que se suman los síntomas psiquiátricos y que en la mayoría pueden desencadenar en patologías de tipo esquizofrénico, cuadros paranoicos (delirio de persecución, mega-

lomanía, alucinaciones ópticas y auditivas), violación, robo, asalto, asesinato o suicidio, (Barroso-Moguel y Romero-Díaz, 1988).

Escobar y Arruffo, (1980), estudiaron el caso de un hombre de 27 años de edad, que murió tras 12 años de inhalación de cemento. En la necropsia se detectó que había neuropatía periférica, además de que las estructuras límbicas fueron severamente dañadas. Los resultados histopatológicos demostrados por los cortes cerebrales y cerebelosos, confirmaron que había una disminución en la cantidad de neuronas, una gliosis reactiva en la sustancia blanca, los núcleos de los astrocitos estaban agrandados y las células de Purkinje estaban seriamente afectadas con degeneración del axón.

En un experimento realizado en ratas por Vázquez-Nin, et.al. (1980), se describen experimentalmente muchos de los hallazgos anteriores, en donde aparte de utilizar microscopio de luz se utilizó microscopía electrónica en corteza parietal, núcleo caudado, hipotálamo y corteza cerebelosa en donde se encontraron en general, alteraciones citoplasmáticas tales como: incremento en el número de lisosomas, la presencia de autofagosomas e hipertrofia fibrilar; además de describir (con la técnica para ARN), alteraciones en los núcleos y una clara disminución de las fibras de pericromatina.

Los estudios mencionados anteriormente han sido en organismos adultos (ya sean ratas, gatos, monos e inclusive humanos), pero no en hijos de padres que inhalan. Esto es importante, ya que muchos de los jóvenes que inhalan están en etapa reproductiva, y que podrían producir ovulos o espermatozoides afectados y por tanto la posibilidad de tener descendientes con alguna alteración corporal. O bien, en otra posibilidad, si la madre está embarazada y sigue inhalando, el producto puede sufrir graves trastornos en su organismo en formación y determinar lesiones teratogénicas.

Honmberg, (1979), reporta a un grupo de mujeres que durante su embarazo fueron expuestas durante su trabajo a diferentes solventes industriales (tales como: tolueno, xileno, butanol, ether, etc), Sus hijos tuvieron diferentes defectos en el sistema nervioso central tales como: anencefalia, hidrocefalia, meningocele, hidrocefalia congénita, aparte de otros defectos esqueléticos.

Por lo que se refiere a las alteraciones fisiológicas producidas por la inhalación de THINNER o solventes industriales, estas indican que en ratas recién nacidas que fueron expuestas a inhalación de tolueno, se observa el efecto en el desarrollo de potenciales evocados y la actividad cortical. Los resultados demostraron que la exposición a tolueno postnatalmente afecta al desarrollo de los potenciales sensoriales primarios y secundarios de

la respuesta visual ; además, concluyeron que los daños más severos son a nivel de las motoneuronas de la médula, el cerebelo, el área cortical sensoriomotora y otras regiones temporal y occipital , (Lorenzana-Jimenez and Salas, 1985).

En otro trabajo hecho por Rodríguez, et.al.(1977), se reportan los efectos conductuales producidos por la inhalación de THINNER en ratas de varias edades, encontrando que el THINNER provoca inmovilidad, depresión, pérdida de los reflejos posturales, ausencia de respuesta a estímulos y anestesia; esto tomando en cuenta que no hubo diferencias significativas (estadísticamente) en las alteraciones entre los tratamientos crónico y agudo. También se encontraron que existe un deterioro del estado general de la ratita y la inanición corporal por desnutrición. Además, concluyeron que, algunas enfermedades mentales pueden ser consecuencia de la alteración del ambiente bioquímico de la neurona en desarrollo, modifican pues de esta manera su respuesta a los impulsos aferentes ; la incapacidad neuronal de actuar en función de la complejidad de los impulsos aferentes que recibe durante su desarrollo puede afectar ampliamente su capacidad funcional posterior.

Además, esto ha llamado la atención de algunos grupos de investigación para observar los efectos de disolventes industriales en diferentes campos, y han encontrado sustancias tales como el Ethylenthourea (ETU) que se utiliza como componente de los fungicidas y que con una sola dosis entre el día 13 y 20 de gestación en ratas produce altos índices de hidrocefalias y microftalmia en las crías recién nacidas. En el análisis histológico se encontraron cariorrexis y degeneración en los neuroblastos del cordón espinal en embriones de 14 días tratados con ETU, (Khera, et.al.1985).

Otro solvente industrial que últimamente se ha estudiado mucho es el Benceno, que según Green et.al.(1978), tiene efectos de depresión en el sistema nervioso central, así como una incidencia en las aberraciones cromosómicas. Dice que, en las ratas expuestas a 100, 300, y 2 200 ppm de benceno, entre los 6 a 15 días de gestación, se encontraron pequeñas hemorragias y bajas incidencias viscerales difusas, así como también mostró que el benceno es fetotóxico pero no teratogénico.

Salamanca,(1988), realizó estudios en 35 niños y jóvenes inhaladores de Benceno, THINNER, Tolueno y Cemento; utilizó métodos citogénéticos para observar el intercambio de cromátidas hermanas (ICH), encontrando en los resultados anomalías cromosómicas además de un incremento significativo de la frecuencia de ICH, tomando en cuenta que la frecuencia de intercambios es el indicativo más útil y sensible del daño cromosómico químicamente inducido.

Además de los solventes industriales también se ha estudiado el efecto de alguna droga de tipo medicinal como el Procarbazine, que fue administrado a ratas gestantes en diferentes etapas, desde los 12 a los 15 días y encontraron que había inducido una marcada reducción del tamaño de los lóbulos cerebrales así como del hipocampo, cerebelo, diencéfalo, y también una reducción del peso corporal; concluyendo que este medicamento tiene efecto teratogénico (Johnson, et.al. 1981).

Una droga que a últimas fechas se ha extendido en su uso es la cocaína, que también tiene amplio efecto en el recién nacido. Madden, et.al.(1986), reportaron los casos clínicos de 8 mujeres embarazadas que utilizaron cocaína durante su embarazo, y que al nacer sus hijos tuvieron diferentes síntomas como: vómito, trastornos respiratorios, uno fue prematuro, otros con hemorragia capilar, y otros cuatro fueron "normales"; recomendándose el seguimiento cuidadoso de su desarrollo.

Otro reporte de madres que utilizaron cocaína durante su embarazo, describe que existe un alto grado de abortos espontáneos y que además la cocaína inhibe la conducción de los nervios periféricos e impide la degradación de norepinefrina a los nervios terminales produciendo un incremento en los niveles de norepinefrina con subsecuente vasoconstricción y una alta presión sanguínea (Ira, et.al. 1985).

Todos estos datos nos llevan a pensar la gran cantidad de alteraciones que puede sufrir un recién nacido hijo de padres drogados a nivel del sistema nervioso central.




FIG. 1. MUESTRA DEL LAB NEUROMORFOLOGIA CELULAR
 UNIDAD INVESTIGACIONES STMA. NERVIOSO
 INSTITUTO NAL NEUROLOGIA Y NEUROCIROGIAS.S
 (TOMADO DE BARROSO MOGUEL Y V.ROMERO
 DIAZ, 1988)

O B J E T I V O S

El objetivo principal de este trabajo es el de conocer, analizar y determinar las alteraciones microscópicas a nivel del cerebro de ratas recién nacidas descendientes de progenitores que fueron intoxicados con inhalación crónica de THINNER.

Además del conocimiento, nos interesa describir el manejo y aplicación en un trabajo de investigación, de la técnica histológica con sus diferentes métodos de tinción e impregnación argento áfrica.

H I P O T E S I S

Si se han descrito alteraciones morfológicas en el cerebro de ratas adultas por inhalación de THINNER, podemos esperar que cierto tipo de estas alteraciones se repitan en sus descendientes ya que estas fueron encontradas en sus padres y podrían transmitirse o ser provocadas durante su desarrollo embrionario.

GENERALIDADES

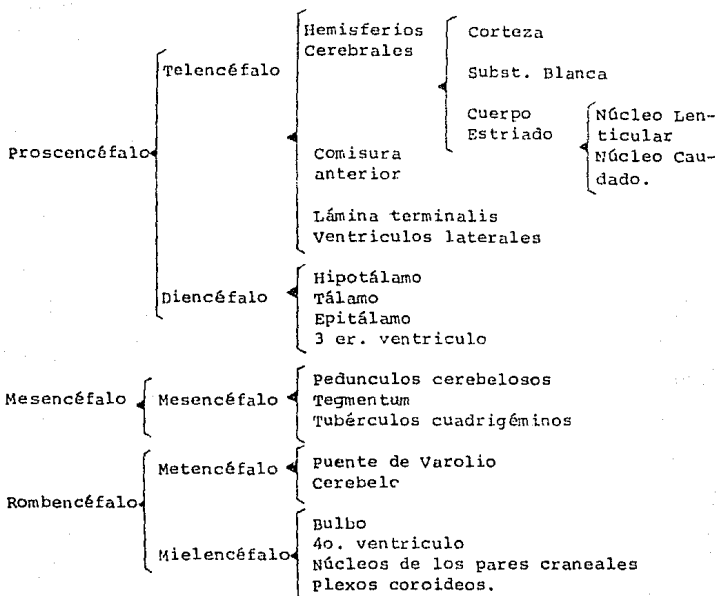
I.- Desarrollo embriológico e histogénesis del sistema nervioso central.

El sistema nervioso anatómicamente se forma en el embrión cuando ya están constituidas y diferenciadas las tres capas blastodérmicas: ectodermo, endodermo y mesodermo, y ha terminado la gastrulación. La etapa siguiente es denominada neurulación y se define como el proceso mediante el cual algunas células del ectodermo en desarrollo se transforman en un tejido diferenciado a partir del cual se forma el encéfalo y la médula.

Este proceso se inicia con la formación de la placa neural que es una lámina plana de células situada en la superficie dorsal del embrión, y que a continuación se hunde siguiendo su línea media, y constituye el surco neural, éste a su vez se eleva a nivel de sus dos bordes para formar los pliegues neurales; inmediatamente por debajo de esos pliegues una parte del ectodermo hace pequeñas prominencias para formar las crestas neurales. Los pliegues neurales se hunden para convertir la hendidura en un tubo neural que después se hunde, para quedar junto con las crestas neurales en la región dorsal del embrión.

El tubo neural tiene a partir de este momento cambios importantes: el primero de ellos es el desarrollo de tres dilataciones: el proscencéfalo, el mesencéfalo y el rombencéfalo. Estas dilataciones sufren a su vez dos plegamientos: primero la acodadura céfalica y luego la acodadura pontina, con el objeto de que el encéfalo en su crecimiento pueda acomodarse dentro de la cavidad craneal.

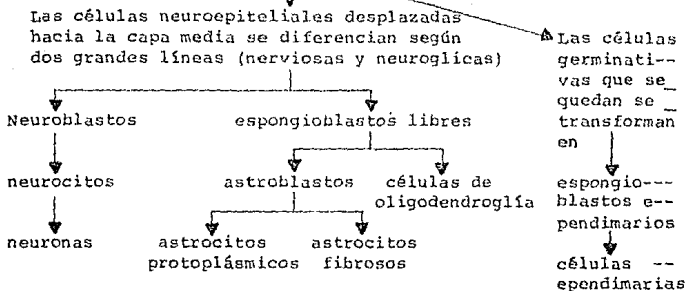
Al continuar el desarrollo embrionario de las tres dilataciones, se subdividen en áreas topográficas originándose así: telencéfalo, diencéfalo, mesencéfalo, metencéfalo, y mielencéfalo, que posteriormente formaran las regiones del cerebro.



Cajal fue el primero en descubrir y analizar la histogénesis del sistema nervioso que está claramente ligada a la formación anatómica del cerebro en el embrión ya que mientras aquel se diferencia, la emigración y maduración de las células indiferenciadas o neuroblastos que forman el manto se va dando desde la luz del tubo neural (cavidad del epéndimo), hacia la corteza originándose así las diferentes zonas y núcleos del cerebro así como los núcleos de los nervios craneales y raquídeos.

Las células nerviosas tienen todas un origen ectodérmico y se derivan de la siguiente manera:

PARED DEL TUBO NEURAL



pero hay una línea de células que tienen origen mesodérmico (mesodermo espláncnico): la microglía, que fué descrita por Río-Hortega, y cultivada y filmada en 1921 por su alumno, el Dr. Issac Costero.

En lo que se refiere a las crestas neurales, cuyas células también van emigrando y madurando, originan las neuronas que se distribuyen en diferentes lugares del embrión y originan otros tipos de neuronas tales como: neuronas unipolares de los ganglios dorsales, células bipolares de los ganglios craneales, neuronas multipolares de los ganglios simpáticos y parasimpáticos, las células cromafines de la médula adrenal y otros paraganglios.

La diferenciación y multiplicación celulares son las que caracterizan el desarrollo del sistema nervioso durante las primeras semanas de la vida embrionaria, mientras que el crecimiento (aumento de tamaño) es más notable durante la vida fetal y postnatal, ya que para que se constituya el cerebro en un humano que tiene más de 25 billones de neuronas, se requiere de una tasa de producción alrededor de 45 mil neuronas por minuto durante toda la vida intrauterina. Por lo tanto, el crecimiento y maduración del sistema nervioso central continúa durante la época postnatal, especialmente (en el humano) durante los primeros tres años siguientes con el aumento de tamaño de las neuronas, la multiplicación de la glía y la formación de la mielina.

II.- Importancia general de las áreas estudiadas en el sistema nervioso central.

I.- CORTEZA.

Las áreas corticales de asociación de los lóbulos frontal, parietal, temporal y occipital están en relación con las más elevadas funciones que integran personalidad, sensibilidad general, visión y audición. La amplia porción anterior de la corteza temporal de asociación ha sido llamada "corteza interpretativa". Las áreas de asociación reciben impulsos de las áreas sensoriales primarias y secundarias adyacentes y están conectadas en forma recíproca con varios núcleos talámicos. El procesamiento de las formas más elementales de impulsos sensoriales eferentes se realiza mediante estas áreas de asociación.

II.- CUERPO CALLOSO.

Está compuesto de fibras nerviosas mielínicas que comunican áreas del propio hemisferio con otras del hemisferio cerebral opuesto. El tamaño y posición correspondiente de las fibras puestas primero en abanico y luego en gruesos cordones paralelos, sugieren que su función es importante para las actividades correspondientes de los hemisferios cerebrales. El cuerpo calloso interviene en los dos hemisferios para el desarrollo del aprendizaje y la memoria, por medio de sus múltiples fibras de origen y conexiones terminales.

III.- NUCLEOS GRISES CENTRALES.

A.- TALAMO OPTICO.

Es una de las estructuras más importantes en el cerebro medio, debido a que está funcional y anatómicamente relacionado con la corteza cerebral así como con los núcleos basales y el cerebelo actuando de manera que integra, sincroniza y regula sus acciones.

B y C.- NUCLEO CAUDADO Y NUCLEO LENTICULAR.

Son los núcleos denominados grises centrales cuya función general es la de servir como estaciones de relevo y regulación de las corrientes de la corteza cerebral con los núcleos talámicos; a su vez, el tálamo proyecta sus impulsos a la corteza cerebral. Son núcleos, donde muchas sensaciones como las visuales, auditivas, de equilibrio, laberínticas y propioceptivas se integran en

actividades que participan en la vida vegetativa, iniciación y dirección de movimientos voluntarios y respuestas motoras.

IV.- HIPOCAMPO.

Esta estructura está muy relacionada anatómica y funcionalmente con otras formando el sistema límbico, siendo un sistema integrador al servicio de los estados emocionales y de los sentidos de la vista, olfato y audición.

V.- FIMBRIA.

Esta estructura forma parte del hipocampo, ya que por ahí corren las fibras nerviosas que salen o entran de éste y que forman parte del sistema límbico.

VI.- NUCLEO COCLEAR.

Su función estriba en su estrecha relación mediante sus conexiones con la audición, el equilibrio, la visión y la memoria.

VII.- CEREBELO.

Es un órgano muy importante que forma parte del sistema nervioso central, se encarga de coordinar, orientar, fijar y regular los movimientos, el equilibrio del organismo, la sensibilidad somática y la función motora extrapiramidal; además tiene relaciones muy importantes con el resto del encéfalo por medio de sus pedúnculos cerebelosos.

M A T E R I A L Y M E T O D O

Se utilizaron 12 ratas adultas de 250 grs. de peso, cepa Wig tar (5 machos, 5 hembras y 2 testigos). Se mantuvieron en el laboratorio a una temperatura ambiente, con un ciclo luz-obscuridad de 12 hrs. Estuvieron en cajas de acrílico con rejilla metálica, y una alimentación " ad libitum ".

Las ratas inhalaron 1.5 ml. de THINNER diario durante un minuto por 24 días. En el día 25 se realizó el aparcamiento. Las ratas macho se dejaron de inhalar y se sacrificaron, mientras que las ratas hembras continuaron inhalando durante la gestación y hasta el día del parto. Se logro así un total de 67.5 ml. de THINNER en 45 días de inhalación.

La inhalación se hizo en una cámara cerrada, unida por un tubo a un matraz donde se encontraba el THINNER (1.5 ml.) y los vapores obtenidos eran a su vez mandados por una bomba de aire hacia la caja. La rata que se mantenía en la caja era cuidadosamente observada en sus reacciones, (figura 2).

Las crías obtenidas fueron sacrificadas a las 24 hrs. de nacidas, se les extrajo el cerebro y se fijo en una solución de Formol al 10 % durante 15 días.

Pasado este tiempo se procedió a trabajar los cerebros mediante la técnica histológica, que consiste en lo siguiente:

- Fijación del órgano
- Lavado del órgano
- Deshidratación con alcoholes y xiloles graduales
- Inclusión en parafina
- Cortes por microtómo de parafina de 5^m de grosor
- Adhesión de los cortes en el baño de flotación
- Hidratación de los cortes por xilol y alcoholes graduales
- Tinción e impregnación.

Las tinciones e impregnaciones argento-aúricas (de la escuela hispano-mexicana) utilizadas fueron las siguientes:

- Técnica de Hematoxilina-Eosina.
- Tricómico de Masson.
- Método de Weil-Weigert (para mielina).

las variantes de Barroso-Moguel para parafina de la Técnica de Río-Hortega:

- Doble impregnación simple
- Variante de Barroso-Moguel para fibras nerviosas
- Método para mielina.

- Y por último de la técnica el montaje con resina y etiquetado.

Las 305 laminillas obtenidas fueron analizadas microscópicamente para obtener los siguientes resultados.

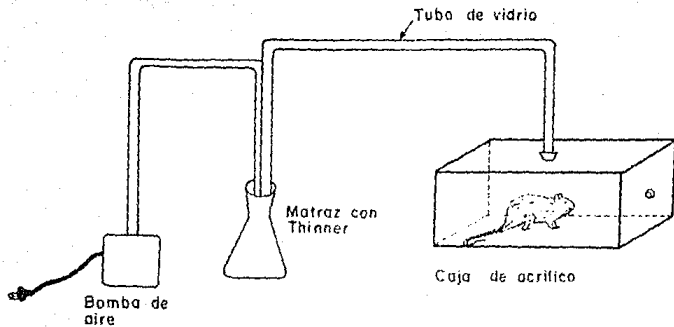


FIG 2 Diagrama donde se representa la manera en que fueron inhaladas las ratas

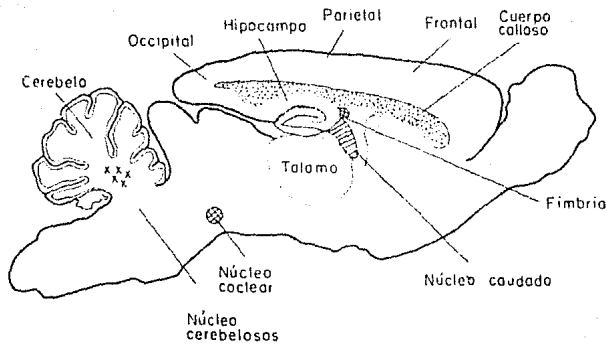


FIG 3 Dibujo esquemático de las áreas del cerebro de rata que fueron estudiadas

RESULTADOS

I.- CORTEZA

A.- PARIETAL.


En la corteza parietal se encontraron múltiples áreas y grandes zonas irregulares de devastación, en la figura 4 se muestran estas zonas, así como también parte del Asta de Ammon o hipocampo (campo a mayor aumento) que también está alterado en sus zonas C1 y C2, figura 5. Además de las zonas de devastación se observan cerca de éstas algunos conglomerados de macrófagos y núcleos picnóticos con pocos neuroblastos conservados, figuras 6 y 7.



B.- FRONTO PARIETAL.

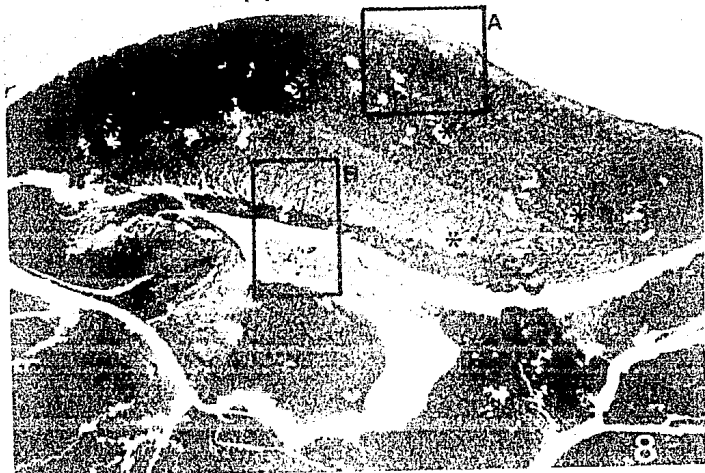
En la corteza fronto parietal se observaron múltiples áreas difusas de devastación (figura 8), algunas de éstas están localizadas submeningeamente (figura 9). En esta parte los neuroblastos (que aún no están totalmente diferenciados) se encuentran en destrucción, unos están picnóticos y otros vacuolados con destrucción de sus pequeñas e incipientes fibras nerviosas (figura 10); a mayor aumento los diferentes grados de destrucción se observan más detalladamente en la figura 11.



II.- CUERPO CALLOSO.

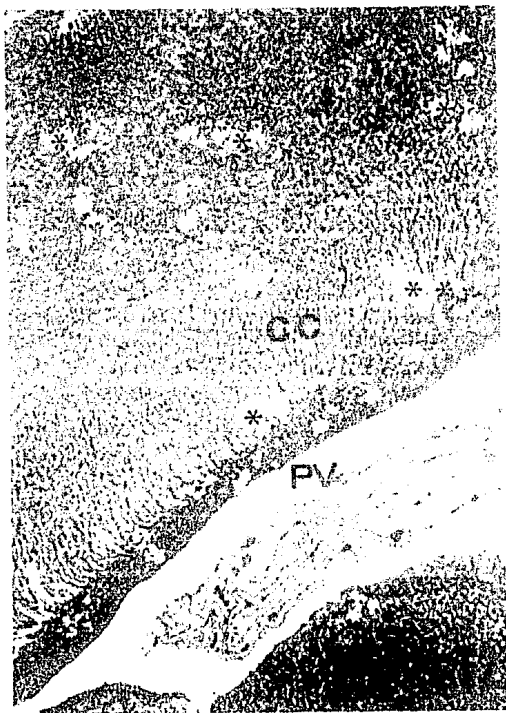
En el cuerpo calloso subcortical están marcadas las zonas de devastación, en ellas se observa destrucción total de fibras nerviosas, que van a lo largo del cuerpo calloso y que llegan a la parte neuronal del núcleo caudado en su región paraventricular (figuras 8 y 12).











III.- NUCLEOS GRISES CENTRALES

A.- TALAMO OPTICO.

Hay difusas áreas de devastación proyectando una imagen mixta, desde la rarefacción hasta la presencia de verdaderos hoyos en el tejido, figuras 13 y 14.

En la figura 15, se observan células conservadas en medio de algunas destruidas además de zonas donde las fibras nerviosas están parcial o totalmente destruidas. Además en las figuras 16 y 17 se puede ver, a mayores aumentos, la destrucción de fibras que dan un aspecto esponjoso, difuso con neuronas picnóticas y en diferentes grados de destrucción.

B.- NUCLEO CAUDADO

La figura 18 corresponde a una imagen panorámica donde se ve el núcleo caudado con extensas áreas de devastación. A mayor aumento se ven estas entre el límite del núcleo caudado con la fimbria, figura 19; mientras que en la figura 20 que corresponde a otro corte, se observa una enorme zona difusa de devastación.

C.- NUCLEO LENTICULAR

En este núcleo también hay lesiones tales como, picnosis de las células, áreas difusas de devastación y destrucción de fibras, con los mismos caracteres anteriores.

Fig.13. Imagen panorámica del cerebro de rata, que incluye la corteza parietal (CP) en la parte superior y el tálamo óptico (TO) en la parte inferior. Observense los huecos de las múltiples áreas irregulares de devastación producidas por el THINNER inhalado por la madre durante el desarrollo embrionario de sus crías. Masson 10X.

Fig.14. Mediano aumento de la figura anterior con numerosas zonas de devastación irregular (*), a nivel del tálamo óptico (TO) y en la parte de la cápsula interna (CI) de la corteza fronto parietal. Masson 20X.

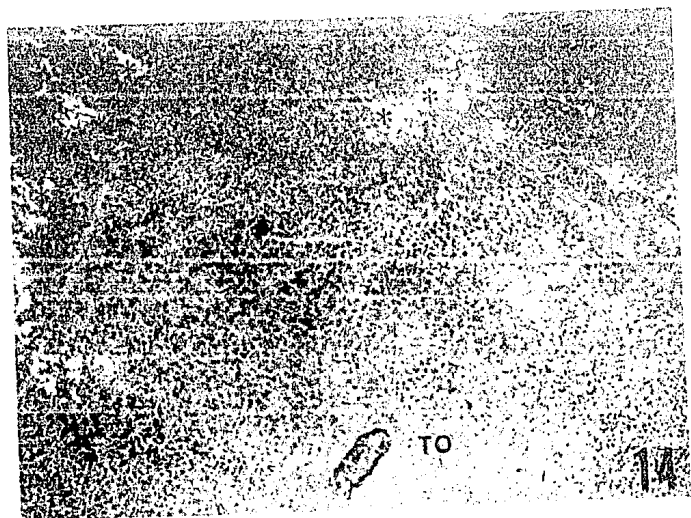
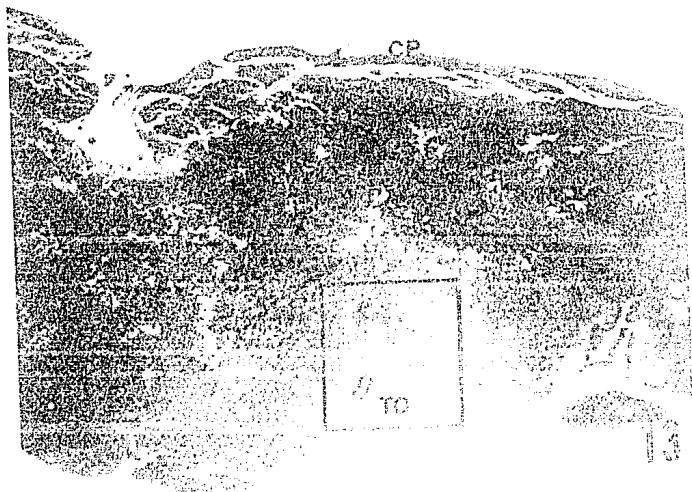


Fig.15. Tálamo óptico con áreas de devastación por destrucción de fibras y células nerviosas. Observense neuronas con su núcleo central bien conservado y fibras nerviosas en destrucción (FN). Masson 80X.

Fig.16. Mayor aumento de un área de devastación del tálamo óptico, con aspecto esponjoso difuso por la destrucción de neuronas y fibras nerviosas (FN). Algunas neuronas están picnóticas (P) por destrucción inicial, otras conservadas, contienen su núcleo y su nucléolo (NC). Masson 100X.




Fig.17. Tálamo óptico con área de devastación que incluye neuronas en diferentes grados de desintegración . Ob sérvense los núcleos vacuolados y la desintegración de su escaso citoplasma entre núcleos picnóticos (P) grados 1,2,3 y 4. Variante de Barroso-Moguel para fi bras nerviosas en parafina 500x.

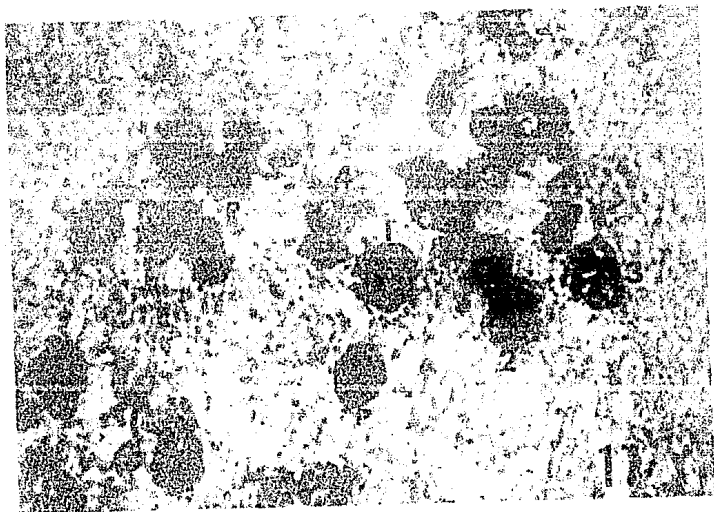


Fig.18. Imagen panorámica de la porción inferior del hipocampo (H) con la fimbria (F) y áreas de devastación en el límite entre la fimbria y el núcleo caudado (NC).
Masson 10X.

Fig.19. Detalle de la figura anterior con las áreas de devastación entre la fimbria del hipocampo y el núcleo caudado. Masson 40X.

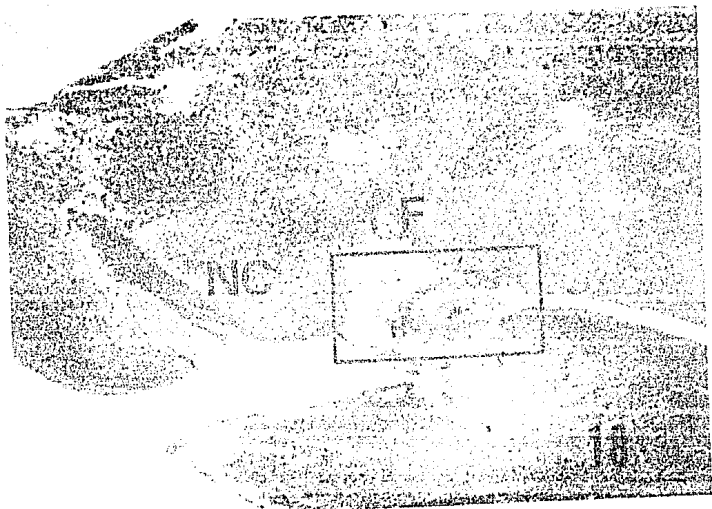


Fig.20. Otro campo del núcleo caudado en su porción vecina a la fimbria del hipocampo donde se ve un área de devastación (AD) con núcleos picnóticos (NP) en su periferia. Hematoxilina-Eosina 20X.



IV.- HIPOCAMPO

En el hipocampo como en las demás estructuras se encuentran alteraciones tales como las que muestra la figura 21, en donde se ve una imagen panorámica notándose las células piramidales más pálidas . En las figuras 22 y 23 que son detalles a mayor aumento de la anterior, se observa que estas células piramidales tienen vacuolización reticular en el núcleo. En otra imagen (figura 24) se pueden observar los diferentes grados de destrucción que son : vacuolización del núcleo, destrucción núcleo-protoplásmatica por autólisis hasta desaparición total, ocasionando junto con la destrucción de fibras nerviosas áreas de devastación (figura 25).

V.- FIMBRIA

La figura 26 es una imagen panorámica donde se alcanzan a ver áreas difusas de devastación . A mayor aumento en las figuras 27 y 28 se observa que en estas áreas difusas de devastación hay fragmentación y lisis de fibras nerviosas hasta su desaparición.

Fig.21. Imagen panorámica del hipocampo (H) donde se ve prácticamente todo su trayecto, separado por los núcleos geniculados medio, dorsal y ventral. En su rodilla inferior las áreas C1 y C2 tienen las células piramidales más palidas. Variante de Barroso-Moguel para fibras nerviosas en parafina 10X.

Fig.22. Detalle a mayor aumento de la rodilla del hipocampo con los núcleos vacuolados de las neuronas piramidales (NV). Variante de Barroso-Moguel para fibras nerviosas en parafina 80X.




Fig.23. Detalle a gran aumento de la figura anterior, que muestra la vacuolización con aspecto reticular de los núcleos de las neuronas piramidales (NV) en la rodilla del hipocampo. Variante de Barroso-Moguel para fibras nerviosas en parafina 100X.

Fig.24. Se observa en esta figura, otra etapa más avanzada de destrucción de las neuronas piramidales del hipocampo, de la vacuolización reticular pasa a la destrucción núcleo-protoplásmica por autólisis hasta su desaparición total (grados 1,2 y 3), a nivel del área C3 del hipocampo. Variante de Barroso-Moguel para fibras nerviosas en parafina 100X.





Fig.25. Area de autólisis con principio de devastación (flecha). Hay ausencia de neuronas y fibras nerviosas, sumado a la presencia de núcleos picnóticos y macrófagos. Variante de Barroso-Moguel para fibras nerviosas en parafina 100X.



Fig.26. En esta figura se demuestran las lesiones de devastación con aspecto esponjoso presente en la fimbria (F) del hipocampo. Variante de Barroso-Moguel para fibras nerviosas en parafina 10x.

Fig.27. Un mayor aumento de la fimbria del hipocampo, nos revela la destrucción difusa de las fibras nerviosas (flecha) características en esta zona. Variante de Barroso-Moguel para fibras nerviosas en parafina 80x.





Fig.28. El aumento máximo obtenido de la fimbria del hipocampo, nos revela, cómo cerca de los núcleos de las neuronas piramidales y de las fibras nerviosas empiezan a desintegrarse (flecha) hasta formar amplios huecos y áreas de devastación (grado 1,2 y 3). Variante de Barroso-Moguel para fibras nerviosas en parafina_100x.



VI.- NUCLEO COCLEAR

En la figura 29, se observan neuronas del núcleo coclear cerca del puente de Varolio, donde algunas estas picnóticas o en desintegración, así como también hay fibras nerviosas parcialmente alteradas. En la figura 30 se observan a mayor aumento las neuronas alteradas, algunas con núcleo vacuolar y aspecto reticular.

Fig.29. Núcleo coclear cerca del puente de Varolio con neuronas y fibras nerviosas (FN) parcialmente alteradas; junto a neuronas normales hay otras picnóticas (P) o en desintegración. Doble impregnación simple de Río-Hortega, modificación para parafina 80X.

Fig.30. Mayor aumento de la figura anterior que muestra en detalle las neuronas normales (NN) y las picnóticas (P). Otra más pequeña se ve con el núcleo vacuolado con aspecto reticular. Doble impregnación simple de Río-Hortega, modificación en parafina 100X.



29



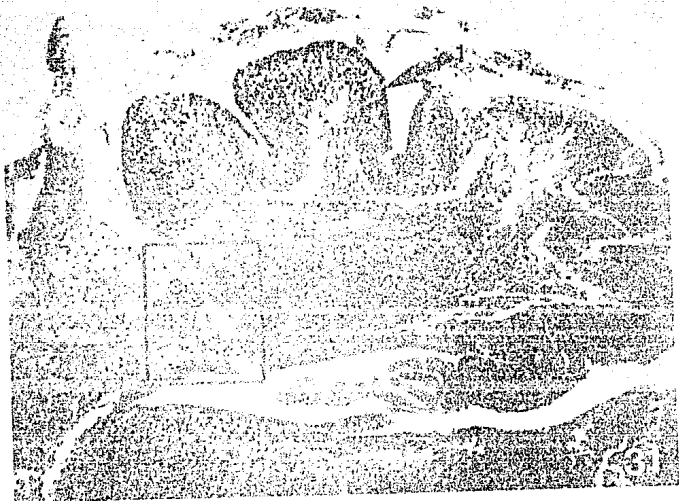
30

VII.- CEREBELO

En la figura 31, se observan las circunvoluciones cerebelosas en maduración casi íntegras y los núcleos cerebelosos, en estos últimos hay áreas difusas de devastación, dando al tejido un aspecto esponjoso; en la figura 32, a mayor aumento, esto es más claro.

Fig.31. Circunvolución cerebelosa casi íntegra aún sin diferenciación de neuronas de Purkinje y de las capas molecular y granulosa. Laminilla cerebelosa (1) con substancia blanca(2) rica en núcleos con células neuróglicas mezcladas todavía con neuroblastos. En su base hay conglomerados nodulares(3) de neuronas formando los núcleos cerebelosos. Masson 20X.

Fig.32. Mayor aumento de la figura anterior, con áreas difusas de devastación, entre los núcleos cerebelosos en formación y que dan un aspecto esponjoso. Un área de devastación tiende a estar bien localizada (flecha). Masson 80X.



VIII.- LESIONES

A.- EN LA MIELINA

La mielinización de las fibras nerviosas, es en la mayoría de los casos un proceso que se realiza en los primeros 15 días de vida de la rata y en los primeros 3 a 6 meses de la vida humana. En la figura 33 y 34 se ven células de oligodendroglía encargadas de producir la mielina, y de servir de sostén a las neuronas. En estas figuras se observa la lesión que produce el THINNER en la mielina con desintegración vacuolar, con lípidos fuera y dentro de las células, observándose gotitas sueltas de grasa en todo el tejido.

B.- LESIONES VASCULARES

Como en las ratas adultas que han inhalado crónicamente THINNER, en las que se producen lesiones vasculares, que van desde rotura o tumefacción del endotelio con producción de hemorragias, hasta esclerosis; en sus crías, también se encontraron lesiones vasculares en el lecho capilar de diferentes áreas que determinan hemorragias pericapilares por lesión de su pared, como se demuestra en la figura panorámica 35 y en la figura 36 tomada a mayor aumento, donde se observa con detalle una hemorragia reciente.

Fig.33. Algunas prolongaciones de las células neuróglícas de oligodendroglía tienden a estar bien situas junto a las fibras nerviosas (FN) para elaborar la vaina de mielina. Esta mielina alterada por la inhalación maternal de THINNER, ha producido su desintegración vacuolar (flecha) en diferentes grados, como se demuestra por las numerosas vacuolas birrefringentes que hay a lo largo de las jóvenes fibras nerviosas y entre las células alteradas de oligodendroglía. Método de Weil-Wehigert 500X.

Fig.34. En esta figura se ven las células de oligodendroglía muy alteradas, con desintegración vacuolar de lípidos dentro y fuera de las células en forma de gotas birrefringentes (flechas) de tamaño y distribución irregular junto o entre las células picnóticas o en desintegración. Método de Weil-Wehigert 500X.

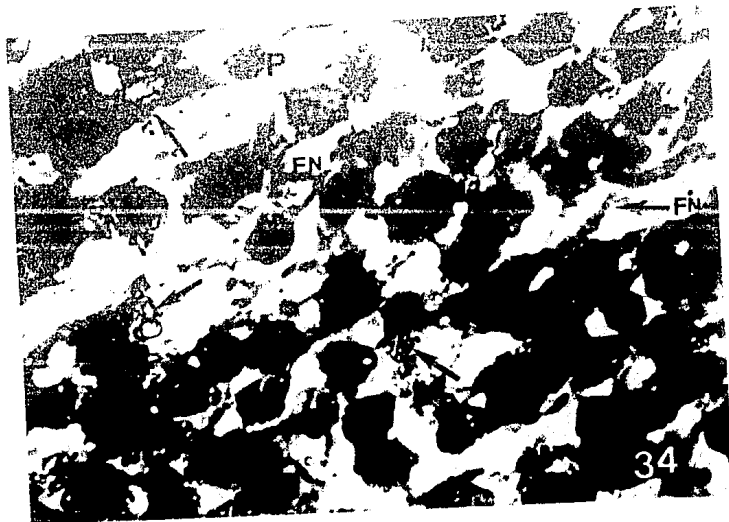





Fig.35. Imagen panorámica que comprende parte del núcleo caudado (NC) y el cuerpo calloso (CC), entre cuyas fibras nerviosas hay una hemorragia reciente pericapilar que separa parcialmente las fibras. Hematoxilina Eosina 40X.

Fig.36. Mayor aumento de la figura anterior que demuestra la hemorragia (flecha) en el cuerpo calloso con edema (E) intersticial que separa a las fibras nerviosas. Hematoxilina-Eosina 80X.



DISCUSION

Existen varios puntos a discusión, el primero es que las alteraciones en los diferentes cortes y zonas estudiadas, estan dadas unicamente por la inhalación en los padres, sobre todo en la madre y pasando al embrión por la placenta, logrando así una difusión completa en el organismo en formación afectando seriamente al cerebro.

Las alteraciones que se observaron ya han sido reportadas por Barroso-Moguel en ratas, gatos e inclusive humanos, pero con la diferencia de que esos organismos eran adultos, mientras que los de ahora estudiados son recién nacidos, que no tienen adicción pero que sufren ya los efectos de ésta por la inhalación de sus padres, repitiéndose algunas de las lesiones que se pueden encontrar en sus padres.

No se encontraron alteraciones macroscópicas, todos los cerebros de las ratitas tenían un aparente aspecto normal.

Otro punto importante es que las alteraciones microscópicas están en diferente grado de desarrollo, ya que no todas se producen al mismo tiempo ni en el mismo lugar en el encéfalo.

Es importante anotar que hay más zonas sensibles que otras, debido a que existen diferentes etapas en la formación y maduración de los neuroblastos en los núcleos y la corteza, de modo que los primeros en formarse pueden ser los más afectados, como por ejemplo el núcleo coclear. Además hay que decir que en los primeros días se nota un pequeño retardo en la diferenciación y maduración de los neuroblastos, esto podría ser debido al THINNER.

La formación de áreas irregulares de devastación se debe a la fragmentación y destrucción de las fibras por autólisis, y esto puede constatarse en todas las zonas estudiadas en mayor o menor grado.

La vacuolización neural del núcleo y soma, es otra alteración encontrada, se debe a la destrucción de grasas de las células, observándose los neuroblastos con un aspecto esponjoso, que posteriormente desaparece por destrucción y autólisis y que originan en el tejido numerosos espacios.

La inhalación de THINNER produce también en las células núcleos picnóticos que aparecen en la mayoría de las zonas estudiadas debido a la destrucción y retracción del núcleo celular, y que se observan en el tejido como grandes puntos negros.

En lo que se refiere a la mielina, se puede decir que en los animales de tan corta edad, la diferenciación morfológica entre células nerviosas y neuróglías es difícil; sin embargo, a nivel de la cápsula interna y el cuerpo calloso es posible identificar a la oligodendroglía por su estructura y localización características, que desde las primeras horas de nacidas de las ratas se observan formando parte importante de la sustancia blanca. Por la desintegración que ocasiona el THINNER, la oligodendroglía muestra en su citoplasma y núcleo gran cantidad de vacuolas formadas por lipoproteínas y glucolípidos componentes de la mielina.

Encontramos en las crías recién nacidas lesiones vasculares en el lecho capilar de diferentes áreas que determinan hemorragias pericapilares por lesión de su pared semejantes a las que se han descrito en las ratas adultas que han inhalado crónicamente THINNER, en las que se producen lesiones vasculares que van desde la tumefacción del endotelio hasta la esclerosis.

Todas estas lesiones encontradas en el encéfalo tienen gran repercusión en las ratas recién nacidas, pues pensamos que si estas hubieran seguido vivas, tendrían grandes alteraciones funcionales, como en la coordinación de movimientos, orientación, regulación, equilibrio, pérdida de la sensibilidad somática y motora, debido a que el cerebelo está seriamente afectado.

El THINNER al producir lesiones en los núcleos grises centrales, hipocampo y fimbria, ocasiona que la función de coordinación, integración y relevo de los mensajes neuronales entre los núcleos y la corteza sean modificados, ocasionando graves trastornos a nivel conductual y emocional en los recién nacidos.

El THINNER produce lesiones de diferentes grados, en diferentes zonas pero todas con carácter irreversible.

De lo antes dicho se concluye que, gracias a las tinciones e impregnaciones argénto-afélicas, las que al dar diferentes tonalidades y hacer evidentes algunas estructuras, nos permitieron obtener las imágenes complementarias del estudio.

Nuestro objetivo principal es hacer un llamado de atención a los jóvenes que están en etapa sexual reproductiva con capacidad de tener hijos: eviten la drogadicción, ya que como hemos visto, en este trabajo, las lesiones en un recién nacido hijo de inhaladores o drogadictos dañan gravemente su organismo, con repercusión en su vida y la del país.

CONCLUSIONES

- 1.- Las alteraciones encontradas en el cerebro de ratas recién nacidas se debe a dos factores:
 - a.- La inhalación de los padres antes del apareamiento.
 - b.- La inhalación de la madre durante la gestación.
- 2.- Todas las lesiones encontradas en el encéfalo de las ratas recién nacidas son IRREVERSIBLES.
- 3.- Las alteraciones que se han reportado para ratas adultas en el encéfalo son semejantes a las que se han encontrado en las ratas recién nacidas.
- 4.- Con las alteraciones encontradas se puede decir que si las ratas recién nacidas hubieran seguido vivas tendrían alteraciones conductuales y psicomotoras.

B I B L I O G R A F I A

- Barroso-Moguel, R. 1976. Alteraciones Producidas por Inhalantes. Cuadernos Científicos CEMEF. México. 2: 97-106 p.
- Barroso-Moguel, R., T. Aznar., y V.E. Vázquez. 1980. Lesiones Microscópicas Cerebelosas en Humanos, Gatos y Ratas Producidas por Tíner y Tolueno. Cuadernos Científicos CEMESAM. México. 12: 137-169 p.
- Barroso-Moguel, R. y V. Romero-Díaz. 1988. THINNER: Inhalación y Consecuencias. Ed. FISAC. México. 200 pp.
- Costero, I. y R. Barroso-Moguel. 1977. Alteraciones Encontradas en Gatos Intoxicados Experimentalmente con Inhalación de Disolventes Industriales. En: INHALACION VOLUNTARIA DE DISOLVENTES INDUSTRIALES. Ed. Trillas. México. 163-185 p.
- Costero, I. y R. Barroso-Moguel. 1978. Alteraciones Microscópicas Encontradas en el Sistema Nervioso Central en Gatos y Ratas Albinas, Relacionables con la Intoxicación Experimental por Inhalación de Solventes Industriales (Tolueno y Tíner). Cuadernos Científicos CEMESAM. México. 8: 91-122 p.
- Escobar, A. and C. Arruffo. 1980. Chronic Thinner Intoxication: Clinico-Pathologic Report of a Human Case. J. NEUROSUR. PSYCH. 43: 986-994 p.
- Gilbert, S.F. 1985. Developmental Biology. Sinaver Associates, Inc. 152-178 p.
- Green, D.J., K. Basil., J. Leong., and S. Laskin. 1978. Inhaled Benzene Fetotoxicity in Rats. TOXICOL. APPL. PHARMACOL. 46: 9-18.
- Ham, A.W. 1958. Tratado de Histología. Ed Interamericana. México. 387 p.
- Holmberg, P.C. 1979. Central-Nervous-System Defects in Children Born to Mothers Exposed to Organic Solvents During Pregnancy. THE LANCET. 28: 177-179 p.
- Ira, J., J. Chasnoff., Ph. William., D. Burns., H. Sidney., Ph. Schnoll., and K.A. Burns. 1985. Cocaine Use in Pregnancy. N. ENGL. J. MED. 313(11): 666-669 p.
- Johnson, J.M., D.J. Thompson., G.C. Haggerty., I.L. Dyke and C.E. Lower. 1985. The Effect of Prenatal Procarbazine Treatment on Brain Development in the Rat. TERATOLOGY. 32: 203-212 p.

- Khera, S.K. and L.Tryphonas. 1985. Nerve Cell Degeneration and Progeny Survival Following Ethylenethiourea Treatment During Pregnancy in Rats. NEUROTOXICOL. 6(3): 97-102 p.
- Lorenzana-Jimenez, M. and M.Salas. 1985. Effects of Neonatal Toluene Exposure on the Development of Evoked and Spontaneous Cortical Activity in the Rat. NEUROBETH.TOXICOL.TERATOL. 7: 215 -- 220 p.
- Madden, J.D., T.F.Payne and S.Miller. 1986. Maternal Cocaine Abuse and Effect on the Newborn. PEDIATRICS. 77(2): 209-211 p.
- Medina-Mora, M.E. y M.E.Castro. 1988. El Uso de Inhalantes en México. En: DISOLVENTES INHALABLES. Ed. CONSEJO NACIONAL CONTRA LAS ADICCIONES. México. 767 p.
- Noback, R.CH. y R.J.Demarest. 1981. Sistema Nervioso Humano: Fundamentos de Neurobiología. Ed. Mc.Graw Hill. México. 421 pp.
- Rodríguez, R., M.Lorenzana-Jiménez., A.Manjarréz., y H.Gómez---Ruíz. 1977. Algunos Efectos Conductuales Producidos por la Inhalación Aguda y Crónica de Tiner en Ratas de Distintas Edades. En: INHALACION VOLUNTARIA DE DISOLVENTES INDUSTRIALES. Ed. Trillas. México. 61-74 p.
- Salamanca, F. 1988. Resultados del Estudio Citogenético en Niños y Jovenes Inhaladores Crónicos de Solventes Orgánicos. En: DISOLVENTES INHALABLES. Ed. CONSEJO NACIONAL CONTRA LAS ADICCIONES. México. 767 p.
- Vázquez-Nin, G.H., D.Zipitria., O.M.Echeverría., F.Bermúdez-Rattóni., S.E.Cruz-Morales., and R.A.Prado-Alcala. 1980. Early Neuronal Alterations Caused by Experimental Thinner Inhalation in Young Rats. NEUROBETH.TOXICOL. 2(1): 25-30 p.

ANEXO I

- Se lavan los cerebros en agua corriente por 1 hora para quitar el exceso de formol.
- Se lavan en agua destilada.
- Se deshidratan en alcoholes graduales de 60, 70, 80, 96 dos cambios; alcohol absoluto dos cambios; se aclaran en dos cambios de xilol (1 hora por cada cambio).
- Se hicieron dos cambios en parafina por una hora cada cambio y se realizó la inclusión definitiva .
- Se hicieron cortes de 5 micras de grosor (en microtómo de parafina).

ANEXO II

Método de Hematoxilina-Eosina.

- 1.- Desparafinar en xilol.
- 2.- Hidratar en alcoholes graduales.
- 3.- Pasarlos por agua destilada.
- 4.- Pasarlos a Hematoxilina de Harris.
- 5.- Se pasan a agua destilada.
- 6.- Se pasan a una solución de carbonato de litio.
- 7.- Se lavan con agua destilada.
- 8.- Se pasan a alcohol del 70.
- 9.- Se pasan a Eosina por 2 minutos.
- 10.-Se pasan a alcohol del 70.
- 11.-Se deshidratan en alcohol del 96.
- 12.-Se pasan a alcohol absoluto.
- 13.-Se aclaran con xilol en dos cambios.
- 14.-Se cubren con resina.

ANEXO III

Tricrómico de Masson.

- 1.- Desparafinar en xilol.
- 2.- Deshidratar en alcoholes graduales.
- 3.- Se enjuagan en agua destilada.
- 4.- Se pasan por 12 hrs. a Bouin.
- 5.- Lavar en agua corriente por 15 min.
- 6.- Enjuagar en agua destilada.
- 7.- Se pasan a Hematoxilina Ferrica por 15 min.
- 8.- Se enjuagan en agua corriente por 10 min.
- 9.- Se enjuagan en agua destilada.
- 10.- Se pasan a Fuschina Escarlata por 15 min.
- 11.- Se enjuagan en agua destilada.
- 12.- Se pasan a una mezcla de Acidos Fosfomolibdico-Fosfotungstico por 15 min.
- 13.- Se pasan directamente al Azul de Anilina.
- 14.- Enjuagar con agua destilada.
- 15.- Pasarlos a una solución de Acido Acetico al 1% durante 5 min.
- 16.- Deshidratarlos en alcoholes graduales.
- 17.- Aclarar en xilol.
- 18.- Cubrir con resina.

ANEXO IV

ESTA TESIS NO DEBE
SALIR DE LA BIBLIOTECA

Método de Weil-Weigent.

- 1.- Fija en Formol al 10%
- 2.- Hacer cortes por parafina.
- 3.- Lavar en agua destilada.
- 4.- Teñir con Hematoxilina Férrica a 35°C.
- 5.- Lavar con agua destilada.
- 6.- Diferenciar con Sulfato de Amonio Férrico al 0.5%
- 7.- Lavar con agua destilada.
- 8.- Pasar los cortes a una solución de Borax.
- 9.- Lavar con agua destilada.
- 10.- Contrastar con una Solución de Safranina.
- 11.- Deshidratar con acetona.
- 12.- Pasarlos a acetona-xilol.
- 13.- Aclarar con xilol.
- 14.- Montar con resina.

ANEXO V

Doble Impregnación de Río-Hortega, variante de Barroso-Moguel para parafina.

- 1.- Se fijan los órganos en Formol al 10%.
- 2.- Se lavan en agua corriente por 1 hora.
- 3.- Se incluyen en parafina.
- 4.- Se hacen los cortes de 5-7 micras.
- 5.- Se desparafinan en xilol.
- 6.- Hidratar los cortes en alcoholes graduales.
- 7.- Las laminillas se pasan a una solución de Nitrato de Plata al 10% por 24 hrs. en obscuridad.
- 8.- Se lavan en agua destilada.
- 9.- Se pasan a una solución de Carbonato de plata Amoniacal por 24 hrs. en obscuridad.
- 10.- Se lavan en agua destilada.
- 11.- Se pasan a una solución al 10%, de Formol.
- 12.- Se deshidratan en alcoholes graduales.
- 13.- Se aclaran con xilol.
- 14.- Se cubren con resina.

ANEXO VI

Variante de Barroso-Moguel para Fibras Nerviosas.

- 1.- Fijar los órganos en Formol al 10%.
- 2.- Lavar en agua corriente.
- 3.- Incluir en parafina.
- 4.- Hacer cortes de 5-7 micras.
- 5.- Desparafinar en xilol.
- 6.- Hidratar en alcoholes graduales.
- 7.- Se pasan las laminillas a agua destilada.
- 8.- Se ponen en una mezcla a partes iguales de Piridina, Amoniacó y Alcohol de 96, de una hora a 3 horas.
- 9.- Se lavan las laminillas en agua destilada CUIDADOSAMENTE.
- 10.- Se pasan a una solución de Nitrato de Plata al 10% durante 24 hrs. y en obscuridad.
- 11.- Se lavan en agua destilada.
- 12.- Se pasan a una solución de Carbonato de Plata Amoniacal por 24 hrs. en la obscuridad.
- 13.- Se lavan en agua destilada.
- 14.- Pasar las laminillas a una solución de Cloruro de Oro 1:500 cc., de 4 a 24 hrs, y en obscuridad.
- 15.- Pasar a una solución de Hiposulfito Sódico al 2.5% de 3 a 5 min.
- 16.- Lavar en agua destilada.
- 17.- Deshidratar en alcoholes graduales.
- 18.- Aclarar en xilol.
- 19.- Montar con resina sintética.

ANEXO VII

Método para Mielina , Modificación de la Técnica de Río-Hortega.

- 1.- Fijar en Formol al 10% el Órgano.
- 2.- Lavar en agua corriente.
- 3.- Incluir en parafina.
- 4.- Hacer cortes de 5-7 micras.
- 5.- Desparafinar en xilol.
- 6.- Hidratar en alcoholes graduales .
- 7.- Pasar a agua destilada.
- 8.- Introducir las laminillas a una solución de Nitrato de plata al 10% por 24 hrs. en la obscuridad.
- 9.- Se lavan las laminillas suavemente en agua destilada.
- 10.- Se pasan a una solución de Carbonato de Plata Amóniacal por 24 hrs. y en obscuridad.
- 11.- Se lavan en agua destilada.
- 12.- Deshidratar en alcoholes graduales.
- 13.- Aclarar en xilol.
- 14.- Montar con resina sintética.