

UNIVERSIDAD NACIONAL AUTONOMA DE MEXICO
FACULTAD DE MEDICINA
DIVISION DE ESTUDIOS SUPERIORES

INSTITUTO NACIONAL DE PEDIATRIA S.S.

PSEUDOQUISTE DEL PANCREAS EN NIÑOS
EXPERIENCIA DE 7 CASOS EN 15 AÑOS

T E S I S


QUE PARA OBTENER EL TITULO DE ESPECIALISTA EN CIRUGIA PEDIATRICA
PRESENTA EL DR.:

ARMANDO MARTINEZ DE LA BARQUERA

Vo. Bo.


DR. FERNANDO VILLEGAS ALVAREZ
TUTOR DE LA TESIS


Vo. Bo.


DR. MIGUEL A. VARGAS GOMEZ
PROFESOR TITULAR DEL CURSO

Vo. Bo.


DR. JORGE MAZA VALLEJOS
JEFE DEL DEPARTAMENTO DE ENSEÑANZA
DE PRE Y POSGRADO

Vo. Bo.


DR. EFRAIN SHOR PINSKER
SUBDIRECTOR GENERAL DE ENSEÑANZA
E INVESTIGACION

**TESIS CON
FALLA DE ORIGEN**

S/A



Universidad Nacional
Autónoma de México



UNAM – Dirección General de Bibliotecas Tesis Digitales Restricciones de uso

DERECHOS RESERVADOS © PROHIBIDA SU REPRODUCCIÓN TOTAL O PARCIAL

Todo el material contenido en esta tesis está protegido por la Ley Federal del Derecho de Autor (LFDA) de los Estados Unidos Mexicanos (México).

El uso de imágenes, fragmentos de videos, y demás material que sea objeto de protección de los derechos de autor, será exclusivamente para fines educativos e informativos y deberá citar la fuente donde la obtuvo mencionando el autor o autores. Cualquier uso distinto como el lucro, reproducción, edición o modificación, será perseguido y sancionado por el respectivo titular de los Derechos de Autor.

11210 1
1. lej



INP

Instituto Nacional de Pediatría
DEPARTAMENTO DE ENSEÑANZA DE PRE Y POSGRADO

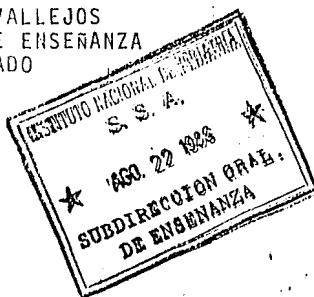
DR. EFRAIN SHOR PIINSKER
SUBDIRECTOR GENERAL DE
ENSEÑANZA E INVESTIGACION
P. R. E. S. E. N. T. E.

El Departamento de Enseñanza de Pre y Posgrado de este - -
Instituto tiene a bien informar a usted que el DR. ARMANDO
MARTINEZ DE LA BARQUERA, cursó tres años en la especialidad
de Cirugía Pediátrica durante el ciclo 1983-1986.

Haciéndose acreedor por tal motivo al Diploma correspondien-
te, ya que cubrió con todos los requisitos necesarios para
este fin.

Agradeciendo de antemano su atención a la presente, se despi-
de de usted atentamente,

DR. JORGE ENRIQUE HAZA VALLEJOS
JEFE DEL DEPARTAMENTO DE ENSEÑANZA
DE PRE Y POSGRADO



*Copia documentada
original 29-VIII-86
JMV/mg*

I N D I C E

	<i>PAGS</i>
<i>INTRODUCCION /</i> - - - - -	<i>I</i>
<i>MATERIAL Y METODOS</i> - - - - -	<i>2</i>
<i>RESULTADOS</i> - - - - -	<i>3</i>
<i>DISCUSION</i> - - - - -	<i>6</i>
<i>CONCLUSIONES</i> - - - - -	<i>9</i>
<i>RESUMEN</i> - - - - -	<i>10</i>
<i>BIBLIOGRAFIA</i> - - - - -	<i>12</i>

Introducción

El pseudoquistes pancreático es una colección de material líquido necrótico y enzimas pancreáticas, en continuidad con la glándula o en el interior de sus parénquima; Histológicamente no tiene un recubrimiento epitelial en su interior, las paredes están formadas de material inflamatorio fibroso, con participación de las vísceras vecinas. (1-3)

En la edad pediátrica se desarrollan principalmente después de un trauma abdominal y en menor proporción es secundaria a pancreatitis de otras etiologías. Por lo general el traumatismo abdominal puede ser de aparente poca consideración; lo que a menudo impide realizar un diagnóstico precoz y un tratamiento efectivo, y cómo consecuencia contribuye a desarrollar una prolongada morbilidad. (4,5)

No se conoce la frecuencia real en la edad pediátrica y la información de la que disponemos es escasa, por otro lado los conceptos de diagnóstico y tratamiento en su mayoría se han derivado de la experiencia en los pacientes adultos. (4,6,7)

Tradicionalmente el tratamiento se ha considerado quirúrgico, sin embargo el curso clínico es impredecible y puede haber involuciones espontáneas o bien suelen tener graves complicaciones pre y post-quirúrgicas que causen la muerte. (3,4,8-13)

En base a la posible rareza del padecimiento en la edad pediátrica y a las repercusiones que éstas pudieran tener sobre el pronóstico de éstos pacientes, decidimos hacer una revisión retrospectiva y dar a conocer en forma práctica, una serie de recomendaciones que pueden ser útiles para el diagnóstico y el tratamiento del niño con pseudoquistes del páncreas.

Material y Métodos

Se revisaron los expedientes clínicos y radiológicos de los pacientes con diagnóstico de pseudoquistes pancreáticos que se sometieron a intervención quirúrgica en un lapso de 15 años, de 1971 a 1985 en el Instituto Nacional de Pediatría.

En todos los casos se tomaron en cuenta los siguientes datos; Edad, sexo, antecedentes de traumatismo abdominal, tiempo de evolución clínica y diagnóstico preoperatorio.

Así mismo el tipo de técnica quirúrgica que se empleó en cada caso, y las complicaciones postoperatorias.

Se revisaron los estudios de laboratorio y gabinete, con los que contaban antes de la intervención quirúrgica.

Finalmente se buscaron complicaciones postoperatorias a mediano y largo plazo.

Resultados

El rango de edad de los 7 pacientes fué de 2 a 12 años, 5 de los cuales eran mayores de 6 años de edad. Al sexo masculino pertenecían 5 niños y al femenino sólo 2.

Previo a la aparición de la sintomatología el antecedente de traumatismo abdominal contuso se pudo obtener en 6 pacientes. En dos de ellos de tal magnitud, que requirieron laparatomía exploradora-encontrando; Laceración pancreática en un paciente y sin describirse las características de la glándula en el otro.

El tiempo de evolución del cuadro clínico varió de los 7 días a 10 meses, previos a la intervención quirúrgica en éste hospital.

Cuadro I

Pacientes	1	2	3	4	5	6	7
Edad	9a	1a9m	6a	11a	1a6m	12a	8a
Sexo	M	F	F	F	M	M	M
Antec. Traumat. abdom previos	no	sí	sí	sí	sí	sí	sí
Laparatomía exp. de inmediato	sí						sí
Tiempo de evolución clínica	7d	40d	5m	6m	8m	9m	10m

Los datos clínicos más constantes fueron; Distensión y dolor abdominal en todos los pacientes, náusea y/o vómito en 5 pacientes, uno de ellos presentó además sangrado de tubo digestivo.

En tres casos se acompañó de elevaciones térmicas lo cual fué corroborado a su ingreso.

Todos los pacientes fueron intervenidos quirúrgicamente y el procedimiento se llevó a cabo entre la 1^a semana y los 10 meses de haberse instalado el cuadro clínico.

Los procedimientos quirúrgicos fueron los que se presentan a continuación. Cuadro 3

<i>Derivación Interna</i>	<i>Pac.</i>
<i>Cistogastro-anastomosis</i>	<i>3</i>
<i>Cistoyeyunoanastomosis en "Y" de Roux</i>	<i>3</i>
<i>Complicaciones</i>	<i>0</i>
<i>Total</i>	<i>6</i>

<i>Resección Quirúrgica</i>	<i>Pac.</i>
<i>Resección quirúrgica</i>	<i>1</i>
<i>Complicaciones</i>	<i>1</i>
<i>Fístula biliocutánea</i>	
<i>Total</i>	<i>1</i>

No hubo complicaciones quirúrgicas atribuibles a los procedimientos derivativos; Y en el caso de la resección del pseudoquistes se lesionaron las vías biliares extrahepáticas, se desarrolló una fístula biliocutánea que cerró espontáneamente a los 8 semanas del postoperatorio.

No se presentaron defunciones ni recidivas del pseudoquistes. El control postoperatorio varía de 30 días a 8 años, cursando durante este período asintomáticos.

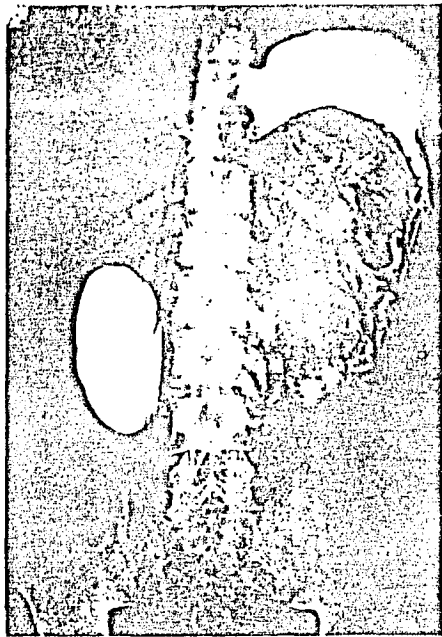


FIGURE 1

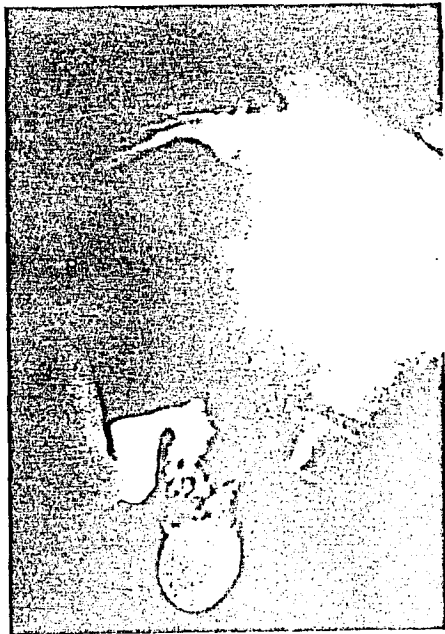

FIGURE 2



FIGURA 3


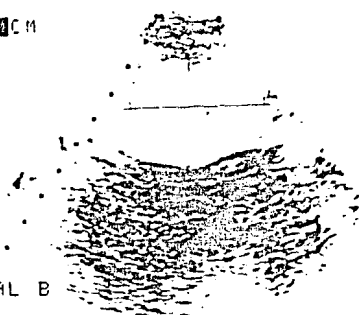


FIGURA 4

INST NAL PEDIATRIA 18REP85
REA 27844
RECIMEN
FRAN 7 X-10 CM
PUDOUISTE
PANCREATICO

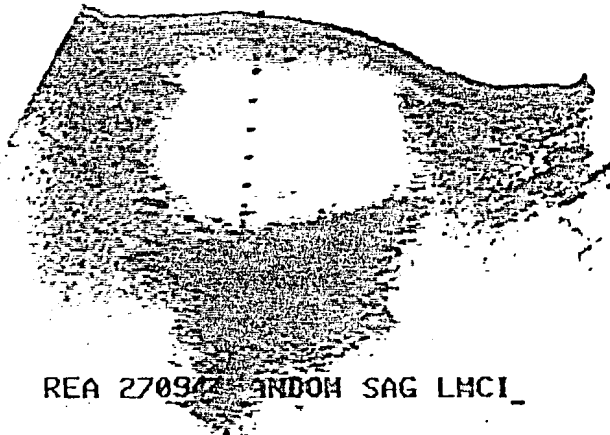
PSR
1



PAR
COT 68
CNCIA 6.1 CAL B
STRDO 2.5
3 PPOX 25 A 3.4CM
PTE 8.2 3.7CM
PFOF 11CM
151/5
5 0 MHC
14MM

FIGURA 5

INST NAL PEDIATRIA 22MZ085



REA 27097 ANDOM SAG LMCI

FIGURA 6

Discusión

El pseudoquistes pancreático es una enfermedad poco frecuente en la edad pediátrica (I-1, 6-II), cómo un reflejo de su baja incidencia sólo se presentaron 7 casos en total durante un período de 15 años en el IHP. En la edad pediátrica las causas de este problema en la mayoría se atribuyen a traumatismo abdominal, sin embargo, en algunas series reportadas se han encontrado otras causas ausentes en ésta revisión, tales cómo; Enfermedad del tracto biliar, duplicación gástrica, pancreatitis hereditaria, parotiditis e ingesta de L-asparginasa etc. (5-7)

La edad escolar y los varones fueron los más afectados; Este grupo de niños a menudo está expuesto a una serie de traumatismos de muy diversa índole (caídas de diferente altura, traumatismos por manubrios de bicicleta, golpes accidentales etc), y a menudo a éstos traumas suelen no atribuirseles mucha importancia, no obstante de ser los principales responsables de ésta enfermedad.

En ésta revisión los traumatismos fueron de tal magnitud, que en dos pacientes se decidió explorar el abdomen.

Cómo han mencionado otros autores (4,7,8), la mayoría de nuestros pacientes presentan el antecedente de trauma abdominal además de signos y síntomas muy orientadores de la existencia de éste problema, - los más útiles son; náusea y dolor abdominal acompañados de náusea y/o vómito, así cómo pérdida de peso esencial para el cuadro clínico.

En ésta serie el estudio de laboratorio más útil fué la determinación de amilasa sérica, la cuál se encontró muy elevada en la mayoría de los pacientes sin embargo, pueden reportarse niveles de amilasa sérica normales y tener pseudoquistes pancreático, lo que hace que ésta prueba no sea confiable en el 100 %. (9,10)

Es importante señalar que éstos niveles de amilasa sérica también se encuentran elevados en otras condiciones que ameriten tratamiento quirúrgico cómo; úlcera duodenal perforada, obstrucción intestinal, apendicitis aguda perforada, y padecimientos no quirúrgicos cómo la pancreatitis aguda y crónica. (12-14)

Es necesario por tanto correlacionar los niveles altos de amilasa con el cuadro clínico y otros datos de gabinete para poder etiquetar de pseudoquistes pancreáticos al padecimiento que enfrentamos.

El diagnóstico correcto en dos pacientes lo atribuimos a una buena correlación del cuadro clínico con lo encontrado en el ultrasonido abdominal, en el que se pudo identificar "una masa de paredes definidas de contenido líquido y localizada al área del páncreas".

A éste respecto varios reportes en la literatura (8,11,12), hacen mención del grado de certeza diagnóstica tan alta como del 90 % de los casos, sin embargo, se han encontrado resultados falsos positivos con algunas otras masas intrabdominales de aspecto quístico.

Los estudios contrastados del tubo digestivo se han considerado útiles en el diagnóstico de éste padecimiento, alcanzando mediante éstos un 88 % de certeza diagnóstica correlacionándolo con el cuadro clínico (5,7), es importante señalar aquí que en uno de los pacientes se realizó el diagnóstico correcto por éste procedimiento, relacionando el antecedente de traumatismo abdominal al cuadro clínico.

El tratamiento de éste problema ha sido quirúrgico por muchos años, no obstante un porcentaje muy variable de pseudoquistes pueden tener involución espontánea; lo cual se ha podido observar en un lapso de 4-6 semanas de haberse presentado la masa. (10-12)

En ésta serie en todos los pacientes se resolvió el problema mediante procedimientos quirúrgicos derivativos y en un caso con resección. Las técnicas de derivación internas son consideradas la base del tratamiento y la resección sólo en aquellos casos muy particulares en donde el pseudoquiste es muy pequeño o bien localizado a la cola del páncreas.

Hay que recordar que para efectuar una derivación cistoenterica es necesario llevarla a cabo después de la 4a semana de instalada la masa abdominal; considerando éste tiempo el necesario para que las paredes del pseudoquiste, sean lo suficientemente gruesas y "maduras" para poderse anastomosar al tracto gastrointestinal.

En la presente revisión éste procedimiento se llevó a cabo en el -- rango del lapso recomendado, siendo posible en todos los casos llevar a cabo la derivación interna .

Consideramos necesario no tener preferencia por ninguna viscera en particular, sea el duodeno, estómago o yeyuno, sino que la derivación dependa de la localización del pseudoquistes en relación con las estructuras vecinas. La presentación de fístula biliocutánea se atribuyó a la lesión de las vías biliares extrahepáticas, la cual fué -- condicionada por la falta de un adecuado reconocimiento transoperatorio del pseudoquistes. Las complicaciones preoperatorias, tales -- cómo la hemorragia, ruptura espontánea, e infección del pseudoquistes estuvieron ausentes en ésta serie, estas se presentan en las primeras 4-6 semanas de manifestado el cuadro clínico; Es importante -- señalar que si se desarrolla un absceso es necesario una derivación al exterior en forma obligada. (5-10, 12)

Es aconsejable no realizar ningún procedimiento quirúrgico si no reconocemos con certeza la masa abdominal de que se trate. La rareza -- y la falta de experiencia del padecimiento en la edad pediátrica -- pueden condicionar éste tipo de complicaciones. Finalmente hay que -- mencionar en la presente serie, éste padecimiento tuvo un comportamiento benigno debido a la evolución favorable observada en todos -- éstos niños.

Conclusiones

- 1.- Es un padecimiento raro en la infancia y la causa más frecuente son los traumatismos abdominales.
- 2.- Es necesario para realizar un diagnóstico de certeza relacionar tanto los antecedentes cómo el cuadro clínico y los datos de la boratorioy gabinete.
- 3.- El manejo es quirúrgico, considerando los procedimientos derivativos cómo la base del tratamiento, sin embargo, debe de llevarse a cabo después de la cuarta semana de instalada la masa abdominal, éste tiempo es el necesario para la maduración del pseudoquistes y garantizar una buena anastomosis al tracto gastrointestinal.
- 4.- Las complicaciones y la morbilidad en niños son raras, por lo tanto su prógnostico es bueno a diferencia de lo observado en los adultos.

Resumen

Palabras clave.- Experiencia pseudoquistes pancreáticos niños

El siguiente reporte es un análisis de 7 pacientes con pseudoquiste pancreático, intervenidos quirúrgicamente en el Instituto Nacional de Pediatría; en un período de 15 años, de 1971 a 1985.

La edad de presentación varió de los 2 a los 12 años, cinco de los niños eran mayores de 6 años. Cinco pertenecían al sexo masculino y dos al femenino. La causa desencadenante se atribuyó a traumatismo abdominal en 6 casos. Los datos clínicos más constantes fueron: Dolor y masa abdominal, pérdida de peso, vómitos y/o náuseas.

La amilasa sérica se encontró elevada en la mayoría de los pacientes. La serie gastroduodenal y/o el colon por enema mostraron signos de rechazo o desplazamiento de vísceras vecinas al páncreas.

El ultrasonido abdominal se llevó a cabo en sólo tres pacientes, en dos de ellos se observó una masa localizada al área del páncreas de estructura "anecoica", de paredes bien definidas, el otro paciente presentó múltiples "ecos densos" en su interior; En un caso la masa "anecoica" no se pudo determinar el sitio anatómico.

El manejo quirúrgico consistió en resección del pseudoquiste en un caso; Derivación interna al estómago en 3 casos y; Derivación al yeyuno en "Y" de Roux en los tres casos restantes.

El paciente que se le practicó resección del pseudoquiste, desarrolló una fístula biliocutánea que selló espontáneamente a las 8 semanas del postoperatorio. No se presentaron complicaciones atribuibles a los procedimientos derivativos. No hay mortalidad en esta serie y la totalidad de los pacientes se encuentran actualmente asintomáticos.

Abstract

Key Words. Pancreatic Pseudocystic experience children.

The following report is an analysis of seven patients with pancreatic pseudocysts treated by surgical intervention in the National Institute of Pediatrics, over a period of fifteen years (1971-1985):

The age of the subjects varied from two to thirteen years of age, of which five were above the age of six years.

Five of the subjects were male and two were female. The principle cause was attributed to abdominal trauma in six cases. The most consistent clinical data were; Pain and abdominal mass, loss of weight, vomiting, and/or nausea.

Serum amylase was found elevated in the majority of the patients.

The gastroduodenal series and colon by enema showed signs of displacement of neighboring viscera to the pancreas.

Abdominal ultrasound was performed on only three patients, of which in two patients was observed a mass localized in the area of the pancreas, with defined walls, of which one showed multiple dense echos in its inside, in only one case the cyst lesion in anatomical position could not be determined.

The surgical management consisted in resection of the pseudocyst in one case, derivation toward the stomach in three and derivation toward the jejunum in "Y of Roux" in the three remaining patients.

The patients in which the pseudocyst was resected formed a biliocutaneous fistula which sealed spontaneously eighty weeks after the surgical procedure.

There were no complications attributed to the diverse procedures.

There were no mortalities in this series and at the present, the totality of the patients are asymptomatic.

Bibliografía

- 1.- Nassan D, Clinton AS; Pseudocyst of the pancreas after blunt.-- Abdominal trauma in children. J. Pediatrics Surg. 1981;16,17-31.
- 2.- Cooney DR, Grofeld JL; Operative management of pediatric pseudocysts in infants and children, A review of 75 cases. Ann Surg. 1975, 182; 590/598 .
- 3.- Sbrocchi RD, Anderson AD; Erosion of adjacent by pancreatic pseudocysts. Am Surgeon 1964, 50; 85-90.
- 4.- Cox KL, etal; The ultrasonic and biochemical diagnosis of pancreatitis in children. J. Pediatrics 1980, 96; 407-711.
- 5.- Grosfeld JL, Cooney DR; Pancreatic and gastrointestinal trauma in children. Pediatrics Clin North Am 1975,22; 365-377.
- 6.- Sankaran S, Jalt AJ; The natural and un natural history of pancreatic pseudocysts. Br J Surg 1975, 62; 37-44.
- 7.- Elliot DW; Pancreatic Pseudocysts. Surg Clin North Am, 1975; -- 55-339.
- 8.- Hagan KI, Reyes RM; Pseudocysts of the pancreas in childhood, Current advances in diagnosis. Arch Surg 1961, 16; 1200-1203.
- 9.- Po Korny WJ, Raffenberg JG; Pancreatic Pseudocysts in children. Surg Gynecol. Obstet. 1960,151;182-184.
- 10.- Slovis TL, Von Berg WJ; Sonograph in the diagnosis and management of pancreatic pseudocysts and effusions in childhood. Radiology - 1980, 135; 153-155.
- 11.- Harkangi ZM, Vagh M; Gray-scale echography of traumatic pancreatic cysts in children. Pediatrics Radiol. 1981, 11;81-82.
- 12.- Silva CA, Barragán RI; Traumatismos de abdomen en niños. Bol. Inf-Med. Hosp. Infantil Mex. 1985; 42; 275-283.
- 13.- Uscanga L, Rosado LJ; Pseudocysts of the pancreas, diagnosis and Treatment of 37 patients. Rev. Invest. Clin (Mex) ,1983, 35; 15-20
- 14.- Swensson EE, Mauli KI; Clinical Significance of elevated serum and urine amilase levels in patients with appendicitis; Tex Book, 1985 1001 AZ; 667-677.