



112 45
1 ej 25

Universidad Nacional Autónoma de México

Facultad de Medicina

División de Estudios Superiores

HOSPITAL DE TRAUMATOLOGIA Y ORTOPEDIA
CENTRO MEDICO NACIONAL I.M.S.S.

**CORRELACION CLINICA ARTROGRAFICA QUIRURGICA
EN LAS FRACTURAS DEL TOBILLO TIPO C DE WEBER
SIN FRACTURA DEL MALEOLO MEDIAL**

T E S I S

QUE PARA OBTENER EL TITULO DE
ESPECIALISTA EN TRAUMATOLOGIA Y ORTOPEDIA

P R E S E N T A

DR. FIDEL URQUIDEZ GASPAR

MEXICO, D. F.

**TESIS CON
FALLA DE CUBRIR**

1982



Universidad Nacional
Autónoma de México

Dirección General de Bibliotecas de la UNAM

Biblioteca Central



UNAM – Dirección General de Bibliotecas
Tesis Digitales
Restricciones de uso

DERECHOS RESERVADOS ©
PROHIBIDA SU REPRODUCCIÓN TOTAL O PARCIAL

Todo el material contenido en esta tesis esta protegido por la Ley Federal del Derecho de Autor (LFDA) de los Estados Unidos Mexicanos (México).

El uso de imágenes, fragmentos de videos, y demás material que sea objeto de protección de los derechos de autor, será exclusivamente para fines educativos e informativos y deberá citar la fuente donde la obtuvo mencionando el autor o autores. Cualquier uso distinto como el lucro, reproducción, edición o modificación, será perseguido y sancionado por el respectivo titular de los Derechos de Autor.

C O N T E N I D O

	PAG.
INTRODUCCION	1
HIPOTESIS	5
OBJETIVOS	7
ANATOMIA DEL TOBILLO	9
BIOMECANICA DEL TOBILLO	22
MATERIAL Y METODO	30
RESULTADOS	34
EJEMPLOS	38
CONCLUSIONES	53
BIBLIOGRAFIA	55

I N T R O D U C C I O N

Las fracturas de la región del tobillo han sido reportadas desde tiempos históricos: Hipócrates (400 A.C.) conocía que la luxación del pié, respecto a la pierna estaba asociada a fracturas de los maleolos. Petit (1723) aportó conocimientos mas precisos sobre la región maleolar, atribuyendo una gran importancia a las lesiones ligamentarias asociadas. Maisonneuve (1840) fué el primero en llamar la atención en que la rotación lateral del talus producía fracturas en la región del tobillo, asociada con lesión de los ligamentos tibiofibulares. Dunand (1878) solo admite una apertura de la pinza maleolar si al mismo tiempo esta fracturado el maleolo medial o desgarrado el ligamento deltoideo. Según Destot (1907) existe siempre una inestabilidad o desgarro de los ligamentos de la sindesmosis si la fractura del peroné está situada por encima de la interlínea articular tibiotarsal. Clermond (1913) describió por primera vez una ruptura de la sindesmosis, hallada durante un acto quirúrgico, así como su reparación por medio de sutura. Hansen (1919) diferencía una lesión parcial de una total de la sindesmosis, finalmente Watson-Jones (1955) llamó la atención en el sentido de la relación entre las fracturas altas de la fíbula, con lesiones ligamentarias medial y tibiofibulares distales y recomendó la fijación combinada con yeso como método de tratamiento.

La articulación del tobillo es una articulación compleja, en -

la que la polea astragalina se encuentra enmarcada por los dos maleolos y un aparato ligamentoso de no menor importancia que los elementos óseos, sin embargo, las fracturas y lesiones ligamentarias de la articulación del tobillo son las lesiones -- mas frecuentes en el hombre.

La articulación subastragalina y demás articulaciones del ante pié son de gran importancia para la armónica función del tobillo, sin que podamos olvidar su relación funcional con ésta.

Es realmente práctica y objetiva la adopción de la clasificación de las fracturas de la articulación tibio-peronea-astragalina (ATPA), referida a la lesión del peroné - de acuerdo al Dr. Weber -, en infrasin-desmales (tipo A), transidesmales (tipo B) y suprasin-desmales (tipo C), fig. 1, ya que la función futura de la articulación viene condicionada por la sindesmosis tibio-peronea, a la cual el autor le da una vital y trascendental importancia, asimismo nos permite en forma mas sencilla la interpretación de las lesiones de las partes blandas, permitiéndonos con ésto, elaborar un plan quirúrgico que preste -- atención a cada una de las lesiones anatómicas.

Es conocido por todos nosotros que las fracturas tipo C son de gran importancia tanto por su volumen como por su elevado potencial para conducir al desarrollo de artrosis del tobillo, y

aún más las que se acompañan de lesión del ligamento medial, -
las que además conducen a inestabilidad medial del mismo.

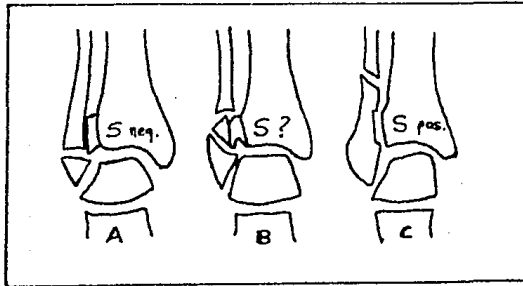


Fig. 1: clasificación de las fracturas -
luxaciones, según la altura de la lesión
del peroné.- tipo A. lesión distal a la
sin-des-mosis, tipo B. lesión a nivel de -
la sin-des-mosis, tipo C. lesión proximal
a la sin-des-mosis.

Con el inicio de la artrografía en tobillo (1940) por Wolff y
Palmer y posteriormente diversos autores preconizaron su utili-
dad en el diagnóstico de las lesiones capsuloligamentarias del
tobillo. Este estudio sencillo y de gran valor nos permite --
por contraste visualizar directamente estructuras normalmente
invisibles o insuficientemente explorada por los estudios ra-
diológicos simples, como son: cartilago articular, sinovial, -
la cápsula y los ligamentos; desafortunadamente este estudio -
en nuestro medio está poco difundido.

Respecto al tratamiento, algunos cirujanos entre ellos C.E. -- Monk piensan que las lesiones del ligamento medial, por si mismas, no son indicación de reparación quirúrgica, por lo que -- prefieren inmovilizar el tobillo en una posición reducida y - permitir que ocurra reparación espontanea, la cual se lleva a cabo en 8-10 semanas, esto evidentemente conduce a fracasos en tre un 20 y un 30%, ya que pocas veces se obtiene una reducción anatómica de las fracturas, y menos aún, una perfecta y anatómica adaptación de las lesiones capsuloligamentarias asociadas.

Como todas las fracturas articulares, las de la región del tobillo, requieren una exacta y anatómica reducción, para lo - - cual se utiliza en nuestro Hospital, en forma sistemática la - reducción quirúrgica y la fijación estable de la o las fracturas y reparación capsuloligamentarias utilizando el método de la AO, exigiendose fijación suficiente como para prescindir de la inmovilización escayolada que permita una rápida rehabilitación sin carga.

H I P O T E S I S

La articulación del tobillo es una estructura anatomo-funcional compleja, destinada a soportar no solo fuerzas de presión, sino que soporta también fuerzas impulsoras de cizallamiento, rotación y acción valguizange, por lo que frecuentemente se ve expuesta a lesiones traumáticas graves de las que solo podemos esperar una recuperación completa si tanto el diagnóstico como el tratamiento son oportunos y adecuados.

Al hablar del tobillo tenemos en general que:

- los ligamentos que mantienen unidos los extremos distales de la tibia y la fíbula, están a menudo lesionados por fuerzas transmitidas a través del tobillo.
- estas mismas fuerzas pueden al mismo tiempo causar lesión del maleolo fibular y del maleolo tibial o ligamento medial y producir subluxación o luxación del tobillo.
- las lesiones capsulares y ligamentarias constituyen un elemento acompañante común, las cuales pueden no ser reconocidas debido a que la atención se enfoca directamente a las lesiones óseas, las cuales pocas veces ofrecen dificultad diagnóstica.
- siguiendo los lineamientos de la clasificación del Dr. Weber sobre las lesiones traumáticas del tobillo, se considera que

en las fracturas luxaciones tipo C sin lesión del maleolo medial, existe lesión parcial o total del ligamento deltoideo.

- los estudios radiográficos simples no siempre muestran la magnitud del daño capsuloligamentario o la presencia de la diastasis tibioperonea distal.
- la integración radiográfica debe incluir el artrograma por su técnica sencilla, la ausencia de riesgos en el empleo si se siguen los lineamientos y por las enormes ventajas en la estructuración del diagnóstico integral.

O B J E T I V O S

En la actualidad en el Servicio de Tobillo y Pié del Hospital de Traumatología y Ortopedia del Centro Médico Nacional, IMSS, se siguen los lineamientos de la clasificación del Dr. Bernard G. Weber, la cual se basa primordialmente en la patología de la fíbula y la sindesmosis tibio-fibular, la cual nos orienta en forma práctica y sencilla sobre las lesiones capsuloligamentarias, lo que nos permite elaborar un plan quirúrgico adecuado que preste atención a todos los componentes anatómicos.

Las fracturas luxaciones tipo C de Weber son una de las lesiones traumáticas mas frecuentes del tobillo, estando un alto porcentaje de éstas, aunado a lesión del sistema ligamentario medial del mismo.

Es nuestro objetivo evaluar la utilidad diagnóstica del estudio artrográfico para determinar la lesión del ligamento medial del tobillo, en las fracturas luxaciones tipo C, sin fractura del maleólo medial, asimismo hacer una correlación clínico-artrográfica-quirúrgica de éste tipo de lesiones.

El análisis de los resultados nos podrá, en cierta medida, ratificar que la fijación rígida del peroné y la reparación de las lesiones capsuloligamentarias asociadas, mostrando especial atención en la sindesmosis tibiofibular y el ligamento medial, nos permite una movilización temprana y rápido retorno de la -

función articular normal.

Es indiscutible, sin embargo, que este tipo de estudio no substituye la importancia de un estudio clínico completo basado en la experiencia del cirujano, así como de un conocimiento profundo de la anatomía, biomecánica y anatomía patológica de la región.

A N A T O M I A

REGION DEL TOBILLO

Homóloga de la muñeca, la región del tobillo une el pié con la pierna: es la región tibiotalariana de RICHET o la región maleolar de PETREQUIN. Comprende las dos articulaciones, tibioperonea distal y la tibiotalariana, con todas las partes blandas -- que las rodean.

Los autores distan mucho de hallarse de acuerdo respecto a la división de la región, unos como BLANDIN, no la subdividen y - describen sucesivamente los planos que la constituyen, otros - como PAULET, admite 2 regiones, JARJAVAY y TILLAUX, no admiten ninguna división primordial; pero después que han estudiado con el nombre de capas comunes la piel, el tejido celular - subcutáneo y la aponeurosis superficial, consideran dividida - la capa subaponeurótica en región ventral, dorsal, lateral y - medial.

Huesos del tobillo.

El soporte óseo de la región está constituido por el extremo - distal de la tibia y del peroné unidos por la articulación tibioperonea distal, que forman una mortaja en la que se encaja el astrágalo, el cual se halla unido a la mortaja tibioperonea por la articulación tibiotalariana. Fig. 2 y 3.

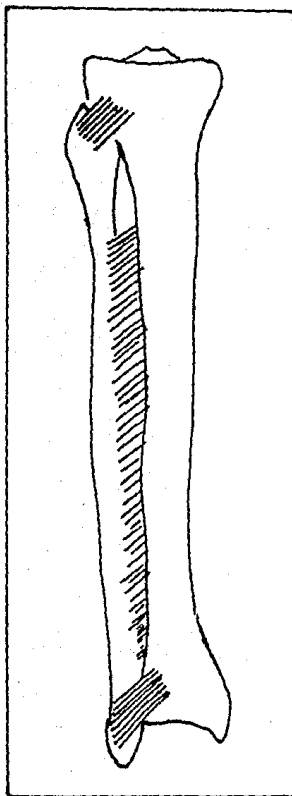


Figura 2.- vista anterior
de la tibia y el peroné

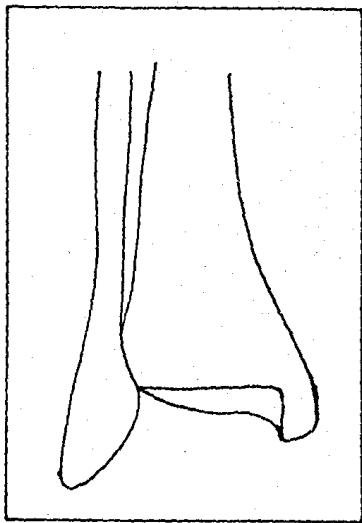


Figura 3.- extremos distales de la tibia y el peroné, vista anterior.

El extremo distal de la tibia es mucho menos voluminoso que el extremo proximal, de forma cuadrangular, forma el pilón tibial, estando su superficie inferior revestida de cartílago, limitada por delante y por atrás por 2 rebordes óseos, de los cuales el posterior, mas marcado, constituye el clásico maleolo posterior de Destot, presentando asimismo en su parte inferomedial una apófisis vertical: el maleolo interno o medial, él cual -- constituye un reparo óseo palpable que está situado a 15 o 20mm por encima del extremo del maleolo externo o peroneo.

El extremo distal del peroné forma una saliente voluminosa ligeramente inclinada hacia afuera, el borde posterior presenta el canal retromaleolar externo por donde transcurren los tendones de los peroneos laterales y su superficie interna revestida de cartilago se corresponde a la superficie externa del astrágalo.

El astrágalo o talus es un hueso corto situado en superestructura por encima de la bóveda plantar y solidamente enclavado entre la mortaja tibiooperonea, el calcáneo y el escafoides. De forma aproximadamente cúbica, alargado en sentido anteroposterior, ha sido comparado con un caracol, en el cual es posible distinguir tres partes: el cuerpo, el cuello y la cabeza. El cuerpo constituye las 4/5 partes estando situado en la parte posterior, la superficie superior constituye la polea astragalina, la inferior presenta un canal profundo que forma con un

canal similar situado sobre la superficie superior del calcáneo un conducto óseo: el seno del tarso; sus superficies laterales se corresponden a las maleolares. El cuello posee forma de cilindro aplanado, presentando en su cara superior una eminencia transversal: el collar de Farabeuf; por último la cabeza totalmente articular y revestida de cartilago es de forma oval y forma con la horizontal un ángulo denominado de rotación, de unos 45° en el adulto. Fig. 5

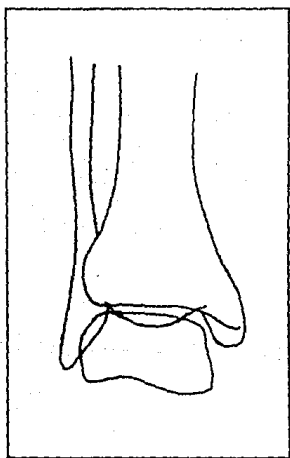


Figura 4.- mortaja tibio peronea, vista anterior.

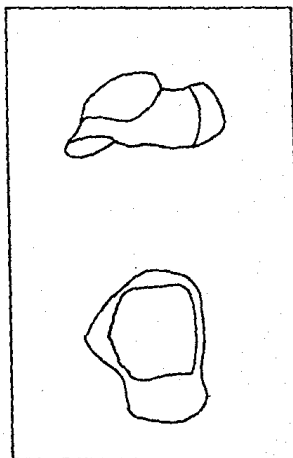


Figura 5.- astrágalo, vista cara externa y superior.

Articulaciones del tobillo.

Articulación tibioperonea distal.- Reune el maleolo peroneo con el pilón tibial, estando representadas las superficies articulares del lado tibial por el canal fibular o peroneo y del lado del peroné por la superficie interna del mismo; unidas por tres ligamentos: 1. tibiofibular anterior (fig. 6) cuyas fibras pasan oblicuamente hacia abajo y afuera de la tibia a la fíbula, siendo las fibras mas bajas mas fuertes que las superiores, 2. ligamento tibiofibular posterior (fig. 7) cuyas fibras pasan del borde posterolateral de la tibia al borde posteromedial de la fíbula, siendo las fibras inferiores fuertes a las cuales se les ha llamado ligamento transverso inferior tibiofibular, y 3. ligamento interoseo tibiofibular, el cual consiste en cortas fibras que cruzan directamente del borde lateral de la tibia a la superficie medial de la fíbula. (fig. 6 y 7).

Articulación tibiotalocruralis.- pone en relación los 3 huesos: la tibia, la fíbula y el astrágalo, estando encajados los unos con los otros; la tibia y el peroné forman la mortaja tibioperonea, en la que va a encajarse la tróclea astragalina. En conjunto la mortaja se presenta un poco mas ancha por delante que por atrás con su eje oblicuo hacia adelante y hacia afuera, lo que explica el valgo fisiológico del pié.

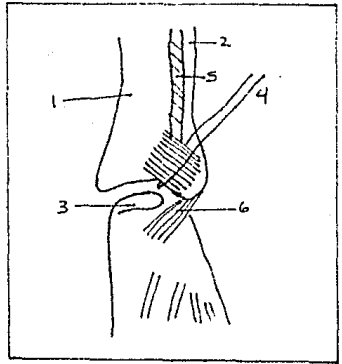


Fig. 6.- Vista anterior del tobillo: 1. tibia, 2. peroné, 3. astragalo, 4. ligamento tibiofibular anterior, 5. membrana interósea, 6. ligamento peroneoastagalino anterior.

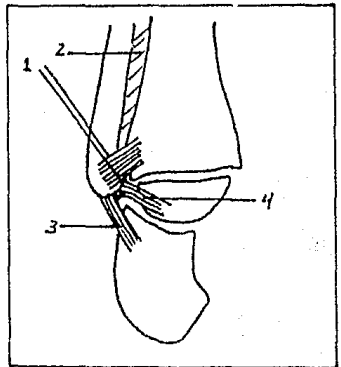


Fig. 7.- Vista posterior del tobillo: 1. ligamento tibiofibular posterior, 2. membrana interosea, 3. ligamento peroneocalcaneo, 4. ligamento peroneoastagalino posterior.

Ligamentos del tobillo.

Incluyen dos sistemas ligamentarios principales, los ligamentos laterales medial y lateral y dos sistemas accesorios, los ligamentos anterior y posterior.

El ligamento anterior y el posterior no son mas que reforzamientos inconstantes de la cápsula articular.

Ligamento lateral externo (ligamento colateral lateral) (Fig.8) comprende tres fascículos:

- fascículo anterior peroneoastragalino, que se extiende desde el borde anterior del meoleo peroneo hasta la superficie externa del cuello del astrágalo.

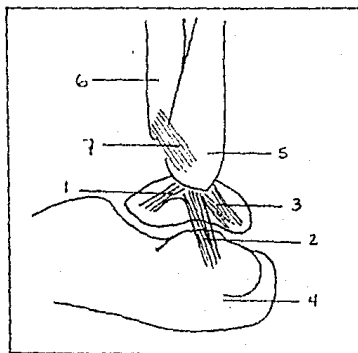


Fig. 8.- Vista del ligamento colateral lateral del tobillo
1. fascículo peroneoastragalino anterior, 2. fascículo peroneo calcaneo y 3. fascículo peroneoastragalino posterior, 4. calcaneo, 5. peroné, 6. tibia, 7. ligamento tibioperoneo anterior.

- fascículo medio peroneocalcaneo, que se extiende verticalmente desde la superficie externa y el borde anterior del maleolo hasta la superficie externa del calcaneo por arriba y por detrás del tubérculo de los peroneos.
- fascículo posterior peroneoastragalino, muy grueso, que se extiende horizontalmente desde la fosita de la cara interna del maleolo peroneo hasta el tubérculo externo de la cara posterior del astrágalo.

Ligamento lateral interno (ligamento colateral medial) (Fig.9) es el mas resistente y comprende dos planos:

El plano profundo tibioastragalino esta formado por 2 fascículos:

- el fascículo anterior se extiende desde el borde anterior del maleolo interno hasta la parte interna del collar astragalino;
- el fascículo posterior, es muy oblicuo hacia atrás, va desde la parte inferior del maleolo interno a la cara interna y al tubérculo interno de la cara posterior del astrágalo.

El plano superficial, constituye el ligamento DELTOIDEO de Farabeuf. Nace en el borde anterior y en la superficie interna del maleolo medial y forma un abanico cuyas fibras divergen ha

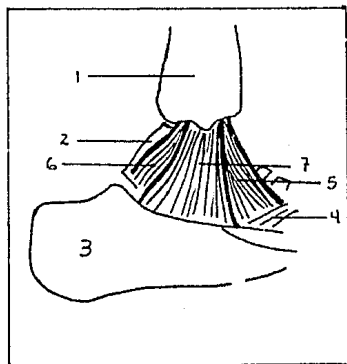


Fig. 9. Vista medial del tobillo.- 1. extremo distal de la tibia, 2. astrágalo, 3. calcaneo, 4. ligamento calcaneo escafoideo inferior, 5. fascículo anterior del ligamento colateral medial, 6. fascículo posterior y 7. fascículo medio o ligamento deltoideo.

cia abajo para ir a fijarse en el borde superior del escafoides, el borde interno del ligamento glenoideo (calcaneoescapfoideo inferior) y el borde libre del sustentaculum tali; por ello los clásicos le han llamado tibio-escafo-fleno-sustentacular transastragalino.

REGION VENTRAL.- Tiene la forma de un cuadrilátero muy convexo en sentido transversal y cóncavo en sentido vertical, constitui

do por un plano tendinoso que de dentro hacia afuera corresponden al tendón del tibial anterior, tendón del extensor propio del dedo gordo y los tendones del extensor común de los dedos del pié; transcurriendo el paquete tibial anterior en el intersticio de los dos primeros, Fig. 10.

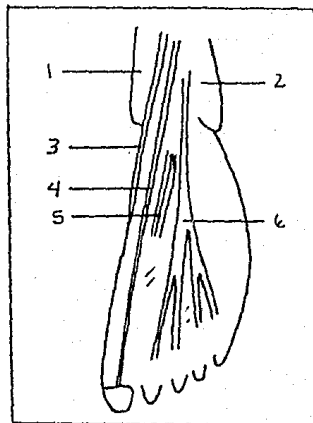


Fig. 10. Región anterior del tobillo.- 1. tibia, 2. peroné, 3. tibial anterior, 4. extensor del dedo gordo, 5. paquete tibial anterior, 6. extensor común de los dedos.

REGION DORSAL.- El tendón de Aquiles, que resulta de la fusión de los tendones del sóleo y de los gemelos, desciende en la región posterior y va a insertarse en la porción mas baja de la superficie posterior del calcáneo, fig. 11 y 12.

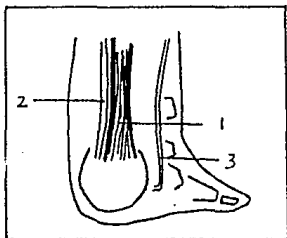


Fig. 11. Vista posterior del tobillo que muestra la inserción del tendón de Aquiles - (1), plantar delgado (2) y del peroneo lateral largo (3).

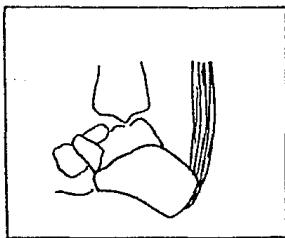


Fig. 12. Vista lateral del tobillo que muestra la inserción del tendón de Aquiles en la superficie posterior del calcáneo.

Ancho, grueso y muy resistente, es el tendón mas grande del organismo, con todo, presenta un punto débil a nivel de una porción ligeramente estrecha, a 2 cm. aproximadamente por arriba del calcáneo; sitio frecuente de su ruptura, por delante de este tendón y la superficie tibial se encuentran las bursas de deslizamiento.

REGION LATERAL.- Contiene los tendones de los peroneos laterales que se deslizan verticalmente por detrás del maleolo peroneo, haciendo reflexión sobre su punta, estando situado por arriba el peroneo corto del largo, terminando el primero en la apófisis estiloides del 5o. metatarsal y el último introduciéndose en el canal del cuboides, (Fig. 13).

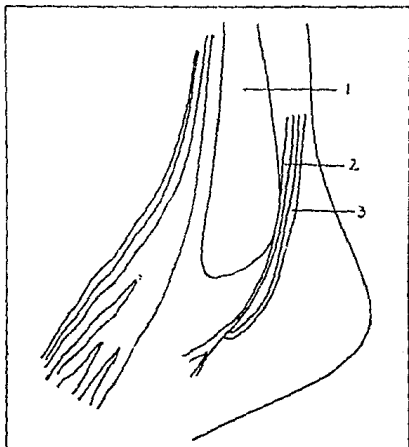


Fig. 13. Vista de la región lateral del tobillo.- 1. fibula, 2. peroneo lateral corto, 3. peroneo lateral largo.

REGION MEDIAL.- Contiene de adelante hacia atrás, los tendones: tibial posterior que se inserta en el escafoides tarsal, flexor común o largo de los dedos del pié y flexor propio del dedo gordo; pasando el paquete vasculonervioso tibial posterior entre los dos tendones flexores. (Fig. 14).

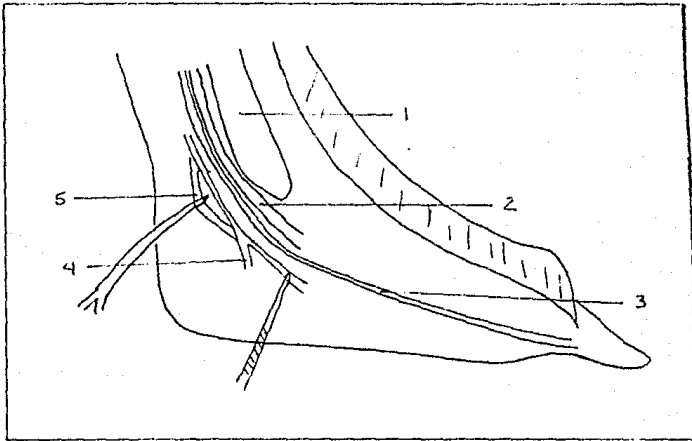



Fig. 14. Vista de la región medial del tobillo.- 1. tibia, -- 2. tibial posterior, 3. flexor propio del dedo gordo, 4. paquete tibial posterior, 5. flexor común de los dedos.

B I O M E C A N I C A

La articulación tibiotalariana es la más importante de todo el complejo articular de la parte posterior del pie. Este complejo articular, con la ayuda de la rotación axial de la rodilla, equivale a una sola articulación con tres sentidos de libertad de movimiento, los cuales permiten orientar la bóveda plantar en todas las direcciones para adaptarla a los accidentes del terreno.

Por medio de la articulación subastragalina, las articulaciones de CHOPART y LISFRANC, cuyas superficies articulares son más o menos redondeadas, permiten combinando todas sus funciones, una amplitud de movimientos del pie, cuya trayectoria fue comparada por FICK como la realizada por la mano al dar una bofetada.

La supinación-aducción-inversión por una parte, y la pronación-abducción-eversión por otra, son las dos combinaciones de movimientos con sentido opuesto que se realizan distal al tobillo y caracterizan la amplia adaptabilidad de la planta del pie humano al terreno que se pisa.

La articulación del tobillo es una TROCLEAR, por lo tanto no posee más que un sentido de libertad de movimiento, ejecutado en el eje transversal comprendido en el plano frontal y condicionando los movimientos de flexión y extensión, que se efectúan en el plano sagital.

La posición de referencia se realiza cuando el plano de la - - planta del pie es perpendicular al eje de la pierna, es decir, formando el pie un ángulo recto con el eje mayor de la pierna. A partir de esta posición la flexión del tobillo se define como el movimiento que aproxima el dorso del pie a la superficie ventral de la pierna; también se le llama aunque en forma impropia flexión dorsal o dorsiflexión y siendo su amplitud de - 20 a 30 grados con un margen de variación de 10°. A la inversa, la extensión del tobillo aleja el dorso del pie de la superficie ventral de la pierna; también en forma impropia se le ha llamado flexión plantar, siendo su amplitud de 30 a 50°.

Los movimientos de flexo-extensión están limitados por factores óseos, capsuloligamentarios y musculares, sin embargo, cuando - dichos movimientos sobrepasan la amplitud permitida, uno de los elementos debe ceder necesariamente, produciendo fracturas, - - luxaciones o fracturas luxaciones.

La articulación peronetibial superior que es una ARTRODIA y la articulación peroneotibial distal que es una ANFIARTROSIS, están unidas desde el punto de vista mecánico a la tibiotalariana durante los movimientos de flexo-extensión.

Para FICK (1911), la mortaja tibioperonea varía en su amplitud en los movimientos de flexo-extensión, de acuerdo con la diferente anchura que ofrece la polea astragalina ventral y dorsal

mente, teniendo que:

En la flexión del tobillo (Fig. 15)

- el maleolo externo se separa del interno y se eleva ligeramente, mientras que las fibras de los ligamentos peroneotibiales y de la membrana interosea tienden a hacerse horizontales.
- gira sobre si mismo en rotación externa.

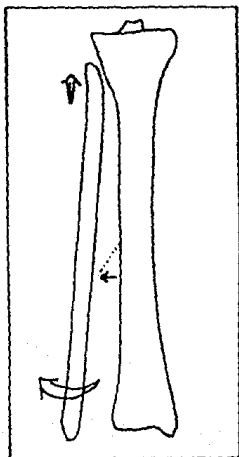


FIG. 15

En la extensión del tobillo, (Fig. 16)

- se aproxima el maleolo externo - al interno.
- desciende el maleolo externo con verticalización de las fibras ligamentosas.
- gira sobre si mismo en rotación interna.

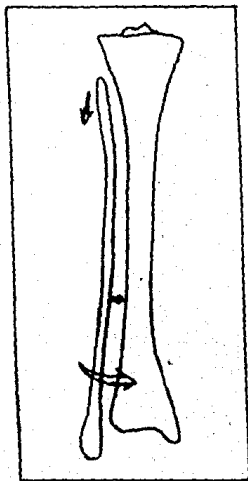


FIG. 16

Nuevos estudios de BARNETT y NAPIER (1952) critican los conceptos de FICK, en los que se afirmaba que al ATPA se movía como una simple charnela demostrando lo siguiente:

1. El radio de curvatura lateral del astrágalo es constante. El radio de curvatura medial es, en su porción ventral, menor, y en su porción dorsal, mayor que el lateral. Dicho con otras palabras, el borde medial de la polea astralina presenta en su posición anterior una curvatura mayor que en la posterior.
2. Según lo anterior, al efectuarse la flexión, el eje transversal del astrágalo se desplaza en dirección medial, lo que viene a significar, naturalmente en una pequeña rotación del astrágalo hacia dentro.
3. Para la extensión, el eje transversal del astrágalo tiende a dirigirse hacia afuera, con lo que éste rota ligeramente en dirección lateral.

El hecho de que el astrágalo durante la marcha rote dentro de la mortaja tibioperonea unos 5° aproximadamente, lo pudo también demostrar CLOSE (1956), a través de experimentos en individuos vivos.

Los movimientos de flexión y extensión del tobillo se acompañan de ligeros movimientos de rotación del peroné, los cuales posibilitan el anclaje perfecto de la mortaja tibioperonea sobre el astrágalo, asegurando de esta manera su cierre en todas las posiciones (rotación interna del peroné para la flexión y rotación externa para la extensión).

Recientemente, MULLER, realizando múltiples disecciones quirúrgicas del tobillo, elabora las siguientes conclusiones:

1. Los movimientos de la ATPA no hacen variar la anchura de la pinza tibioperonea.
2. El peroné con respecto a la tibia realiza movimientos de rotación (rotación medial durante la flexión y rotación externa durante la extensión).
3. El peroné se encuentra fijado en la incisura tibial de una manera elástica, que le permite desplazamiento hacia atrás de 1 a 2 mm durante la flexión, lo mismo que un desplazamiento de igual magnitud en dirección ventral durante la extensión.

En conclusión tenemos que:

1. La articulación del tobillo es una articulación compleja, en la que la polea astragalina se encuentra enmarcada por los dos maleolos y un aparato ligamentoso de no menor importancia que los elementos óseos.
2. La amplitud y dirección de los requerimientos funcionales de la ATPA dependen del sentido de las fuerzas externas y de las fuerzas parciales de la presión del suelo, que en cualquier caso son mayores de lo que normalmente se supone.
3. La ATPA se encuentra sometida no solo a fuerzas de presión, sino que soporta también fuerzas impulsoras de cizallamiento, rotación y acción valguizante.
4. Un papel muy especial en la mecánica articular desempeñan el maleolo peroneo y el canto tibial posterior: en la primera mitad de la fase de apoyo, los dos componentes de la pinza tibioperonea, unidos por la sindesmosis, se aprietan estrechamente contra el astrágalo, quedando los ligamentos sindesmales sometidos a fuerzas distractoras considerables. Asimismo, el ligamento deltoideo es traccionado, colaborando de esta forma con la función activa de los músculos supinadores. Cuando el ligamento se encuentra arrancado ó el maleolo tibial fracturado, el astrágalo podrá inclinarse en valgo y subluxarse lateralmente.

5. La articulación subastragalina y demás articulaciones del antepié son de gran importancia para la armónica función - de la articulación tibioperonea astragalina.

6. Finalmente, se consideran dos tipos de lesiones de los ligamentos tibiofibulares distales.
 - a) Tipo anterior.- cuando existe lesión de los ligamentos anterior e interoseo, los cuales permiten a la articulación abrirse como un libro, Fig. 17.
 - b) Tipo total.- cuando existe lesión de los ligamentos anterior, interoseo y posterior, los cuales le permiten a la fíbula ser abducida de la parte distal de la tibia, Fig. 18

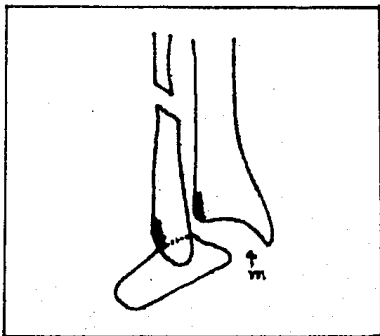


FIG. 17.- tipo anterior, aunado a desgarro del ligamento medial del tobillo (m)

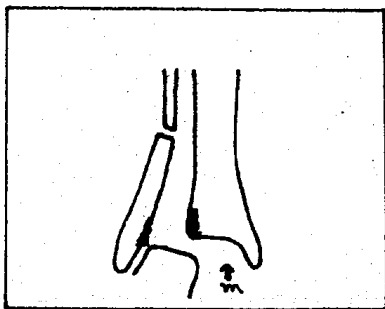


FIG. 18.- tipo total, aunado a lesión del ligamento medial del tobillo (m)

M A T E R I A L Y M E T O D O S

Se estudiaron en forma prospectiva 30 pacientes atendidos en el Hospital de Traumatología y Ortopedia del Centro Médico Nacional cuyo diagnóstico clínico y radiológico convencional inicial demostró fractura tipo C de Weber, sin fractura de maleolo medial, siendo hospitalizados en el Servicio de Tobillo y Pié.

Se analizaron la edad, el sexo, el sitio de accidente y los mecanismos productores. Ninguno de los pacientes refirió antecedentes de patología previa en el tobillo fracturado.

Las fracturas fueron clasificadas según los lineamientos del Dr. Weber, sobre lesiones traumáticas de la articulación del tobillo, por lo que el mecanismo genético de la lesión no fué considerado para la clasificación.

El manejo inicial instituído en el Servicio de Urgencias consistió, en todos los casos, en la aplicación de escayolado tipo bota corta, previa reducción de la luxación cuando esta existía.

En todos los pacientes se tomó estudio radiológico convencional inicial, consistente en proyección AP y Lateral del tobillo lesionado, efectuándose el estudio artrográfico posterior-

mente.

Las artrografías fueron realizadas con técnica aséptica, de acuerdo a Brostrom, Glastrupo y Resek puncionandose la articulación perpendicularmente a la superficie ventral, inyectándose una mezcla que contenía un compuesto triyodado hidrosoluble en cantidad de 4 ml y lidocaina al 1% en un volumen de 2 ml., adicionandose en 3 pacientes aire para obtener un doble contraste. Una vez retirada la aguja el tobillo fue movilizado gentilmente, a fin de extender el medio radioopaco por toda la articulación y a través de los posibles desgarros capsulares y ligamentarios.

La toma de las radiografías se llevó a cabo lo mas rapidamente posible con el fin de evitar la dispersión del radioopaco. Las proyecciones fueron AP, lateral y oblicuas, y placas en AP con maniobras sostenidas de varo y valgo.

Las artrografías fueron evaluadas según la clasificación de -- Percy y Hill modificada por el Dr. Ignacio Uriega, del Servicio de Radiodiagnóstico del Hospital de Traumatología y Ortopedia del Centro Médico Nacional, que se detalla a continuación:

Grado I.- Existe desgarró de la cápsula ventral, representado en el estudio artrográfico por escape del medio a nivel de la

superficie ventral de la articulación. La imagen se asemeja a una flama en la incidencia lateral y no existe fuga a nivel de las superficies medial y lateral.

Grado II.- Existe desgarro o ruptura de la parte ventral de la cápsula y del ligamento astrágalo peroneo ventral o del tibio-peroneo ventral. La imagen muestra una fuga mayor del medio de contraste, tanto en la superficie ventral como lateral.

Grado III.- Existe fuga masiva a nivel de las superficies ventral y lateral predominando la segunda, asimismo se puede apreciar la salida del medio radiopaco en la superficie latero-dorsal. Hay desgarro total de los elementos capsulo-ligamentarios ventrolaterales.

Grado IV.- Existe lesión del ligamento deltoideo que se observa por fuga del medio de contraste a ese nivel y/o la lesión - los ligamentos tibio-peroneos ventral y dorsal (sindesmosis) -- que nos da una imagen con medio en el espacio interóseo.

El diagnóstico final preoperatorio, basado en el análisis clínico y en los resultados del estudio integral radiológico se correlacionó con los hallazgos durante la intervención quirúrgica, mismos que fueron buscados en forma intencionada.

El tiempo transcurrido entre el traumatismo y la cirugía varió entre 3 y 9 días

R E S U L T A D O S

La distribución según la edad, como se muestra en la tabla -- No. 1, evidencia predominio entre la segunda y la tercera década de la vida, con un promedio de edad de 30.66 años.

DECADAS	No. DE CASOS	PORCENTAJE
10-20	4	13.33
21-30	9	30.00
31-40	11	36.66
41-50	6	20.00
TOTAL	30	100%

TABLA No.1

Respecto al sexo, existió claro predominio del masculino, Tabla No. 2, hecho que está de acuerdo con los resultados de la tesis recepcional del Dr. Gustavo León López, realizada en 1980.

SEXO	No. DE CASOS	PORCENTAJE
Masculino	25	83.40
Femenino	5	16.60
TOTAL	30	100%

TABLA No. 2

Con relación al sitio del accidente predominó el campo deportivo sobre todo en la práctica de deporte de contacto, Tabla No. 3, este hecho aunado a los resultados de las 2 tablas precedentes nos indican que las lesiones traumáticas del tobillo acontecen en su mayoría en personas en etapa productiva temprana, de ahí la importancia de un diagnóstico y un tratamiento integral adecuado.

SITIO	No. DE CASOS	PORCENTAJE
Deporte	20	66.66
Trabajo	5	16.66
Calle	5	16.66
TOTAL	30	100%

TABLA No. 3

Según el nivel del sitio de fractura del peroné, se encontró - que aunque existe predominio del tercio medio y distal (suprasindesmal) existe asimismo un porcentaje de fracturas altas tipo Maisonneuve, que podrían no ser detectados con el estudio - convencional del tobillo por no incluir la articulación de la rodilla. Tabla No.4

NIVEL	No. DE CASOS	PORCENTAJE
Altas	8	36.36
Medias y bajas	22	63.64
TOTAL	30	100%

TABLA No. 4

Se encontró que de los tipos de lesiones de los ligamentos tibiofibulares distales existió predominio del tipo anterior, lo que nos indica que no debemos confiar en los datos recabados del estudio radiológico simple, ya que en éste el peroné no puede ser abducido y el aumento del espacio articular medial indicativo de lesión del ligamento medial puede ser escaso o nulo y por lo tanto guiarnos a un diagnóstico equivocado, Tabla No. 5

TIPO	No. DE CASOS	PORCENTAJE
Anterior	19	63.34
Total	11	36.66

TABLA No. 5

Se encontró que las lesiones de la sindesmosis, así como del -
ligamento deltoideo existieron en el 100% de los casos, estan
do asimismo acompañadas de un alto porcentaje de lesiones cap-
sulares como se muestra en la Tabla No. 6

LESION	No. DE CASOS	PORCENTAJE
Cápsula anterior	22	73.33
Cápsula posterior	18	60.00
Cápsula ant. y post.	15	50.00
Sindesmosis	30	100.00
Lig. deltoideo	30	100.00

TABLA No. 6

E J E M P L O N o . 1

Paciente masculino de 38 años de edad que sufre lesión del tobillo derecho al producirse mecanismo de eversión forzada al deambular por la vía pública. Clínicamente se encontró dolor generalizado en el tobillo derecho, aumento de volumen, deformidad de la región con gran incapacidad funcional del mismo. - Se elaboró el diagnóstico presuntivo de Fractura de tobillo de recho.

El estudio radiográfico convencional inicial mostró: Fractura del peroné suprasindesmal, diastasis de la articulación tibio-peronea distal con luxación lateral del astrágalo, Fig. 19.

En la proyección lateral se aprecia fragmento intermedio en ala de mariposa en la fractura del peroné, Fig. 20

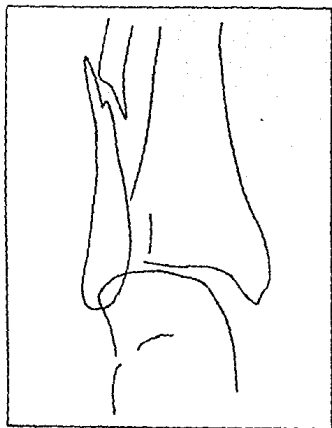


Fig. No. 19.- Proyección A-P del tobillo derecho.

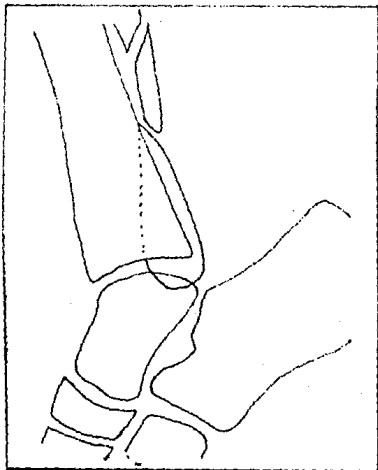
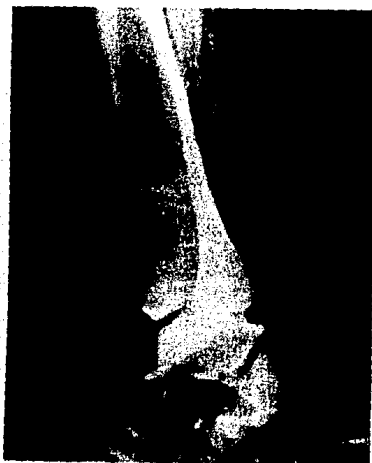

Fig. No. 20.- Proyección lateral del tobillo derecho.

El estudio artrográfico mostró: lesión de la cápsula anterior Fig. 21, lesión del ligamento deltoideo, Fig. 22, y lesión de la sindesmosis tibioperonea distal tipo total, Fig. 23.

El estudio fue tomado con doble material de contraste, lo que proporciona una imagen mas nítida de las estructuras.

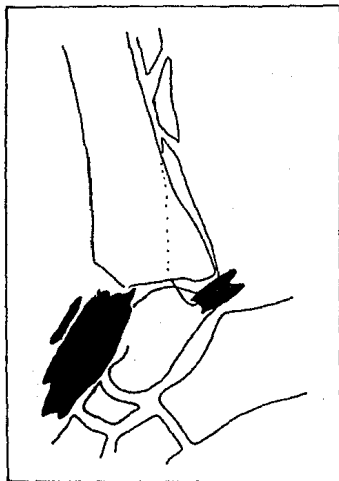
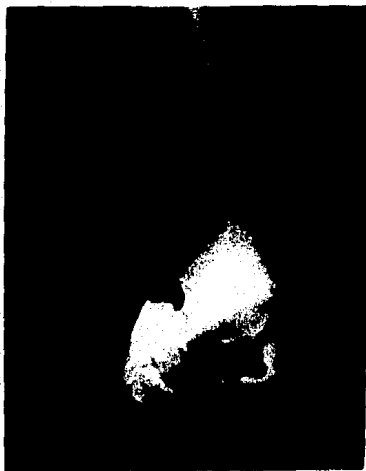

Fig. No. 21.- Muestra lesión de la cápsula anterior y posterior.

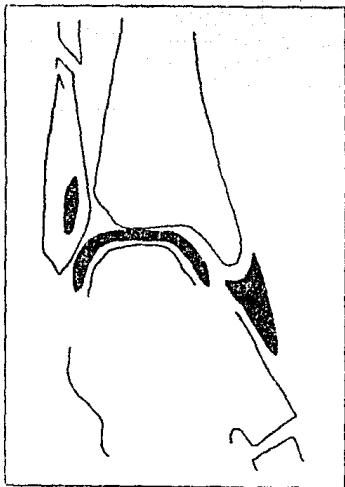


Fig. No. 22.- Muestra lesión del ligamento deltoideo.

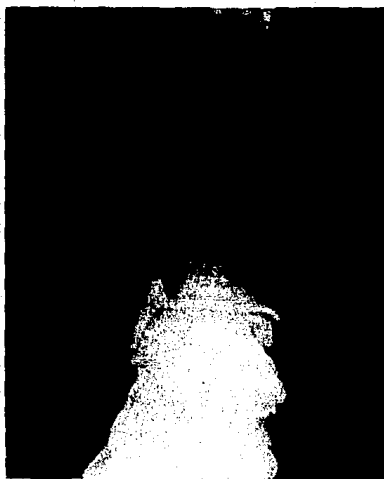


Fig. No. 23.- Muestra lesión de la sindesmosis tibioperonea distal tipo toal.

Durante el acto quirúrgico se corroboró: lesión de los tres componentes del complejo ligamentario tibiofibular distal, --sección del ligamento deltoideo en sentido transversal a nivel de su cuerpo, así como ruptura de la cápsula anteromedial y ligeramente en la porción posteromedial.

Se le practicó: sutura de las lesiones capsulares y ligamentarias, así como síntesis mediante compresión radial al peroné y un tornillo de situación. (FIG. 24 y 25).

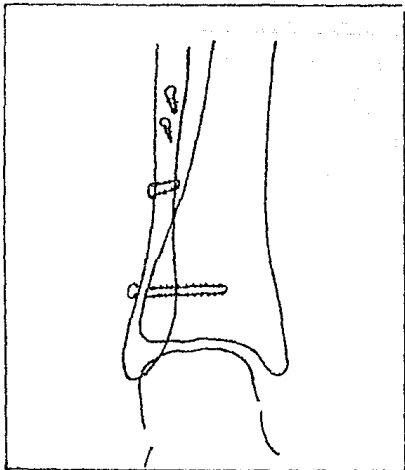
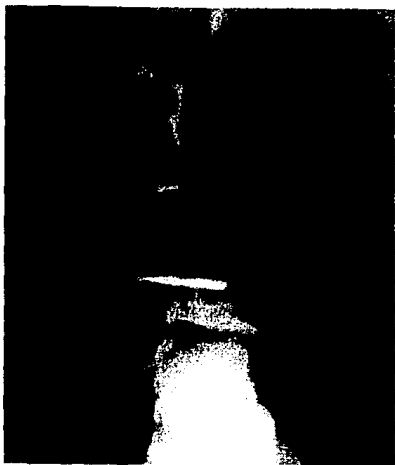


Fig. No. 24.- Proyección A-P que muestra la restitución osea y del espacio articular.

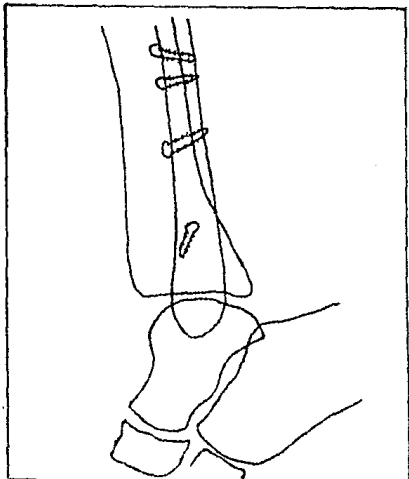
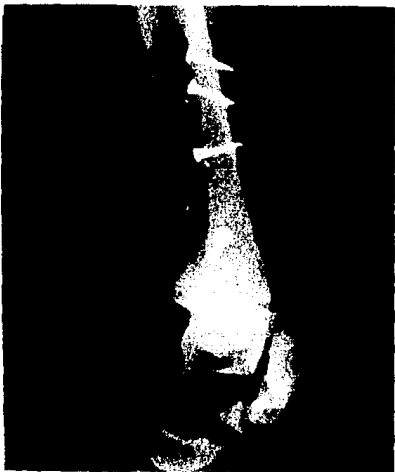

Fig. No. 25.- Proyección lateral.

Este caso nos ilustra que: las lesiones óseas son detectables, por su localización, desde el estudio radiológico inicial; que siguiendo los lineamientos de la clasificación -- del Dr. Weber al respecto de estas lesiones es de esperarse ruptura de la sindesmosis y del ligamento deltoideo, lesiones que se corroboran en el estudio artrográfico, mostrando él mismo, además, ruptura capsular anteromedial y posterior no sospechadas, finalmente que la restitución anatómica articular y la reparación de las lesiones capsulares y ligamentarias, nos permitirán una pronta rehabilitación funcional.

E J E M P L O N o . 2

Paciente masculino de 26 años de edad que sufre lesión del to
billo izquierdo al estar practicando fútbol y sufrir en forma
accidental mecanismo de eversión forzada del mismo, iniciando
dolor, aumento de volumen, deformidad de la región con incapa
cidad funcional. Se elaboró el diagnóstico presuntivo de --
Fractura de tobillo izquierdo.

El estudio radiológico inicial del tobillo no mostró lesión -
osea, apreciándose unicamente diastasis tibioperonea distal y
aumento del espacio tibioastragalino; ante la sospecha de una
fractura alta del peroné tipo Maisonneuve se toma nuevo estu-
dio radiológico que incluyera toda la pierna, corroborandose
la sospecha clínica, como se muestra en las Figs. 26 y 27.

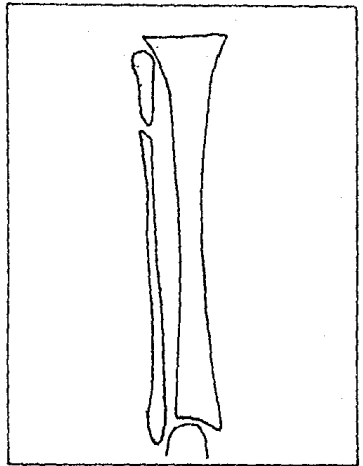


Fig. No. 26.- Proyección A-P de la pierna derecha

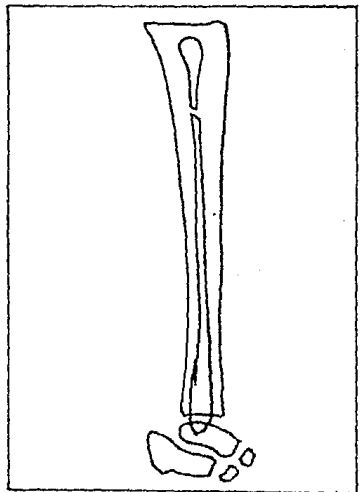



Fig. No. 27.- Proyección lateral de la pierna derecha.

El estudio artrográfico mostró: lesión de la cápsula anterior (Fig. 28), lesión de la sindesmosis (Fig. 29) y lesión del ligamento deltoideo (Fig. 30).

La lesión de los ligamentos tibiofibulares distales fueron considerados tipo anterior, ya que el peroné no pudo ser abducido a partir de la tibia durante la maniobra sostenida de valgo, - mostrando unicamente rotación axial (Fig. 30).

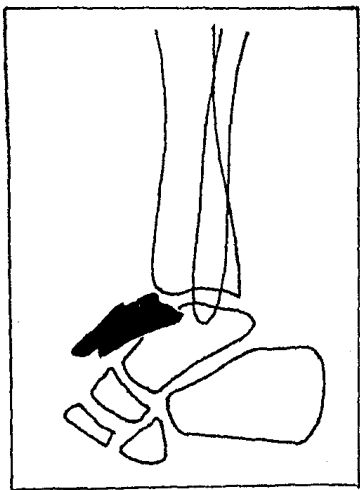
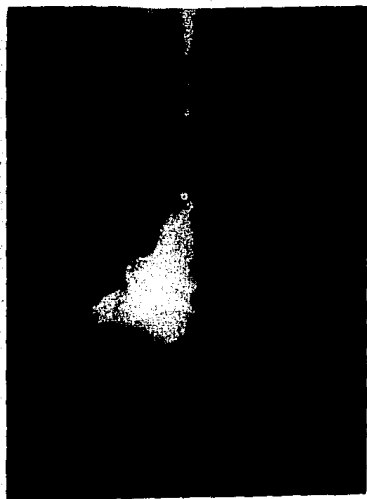

Fig. No. 28.- Muestra lesión de la cápsula anterior.

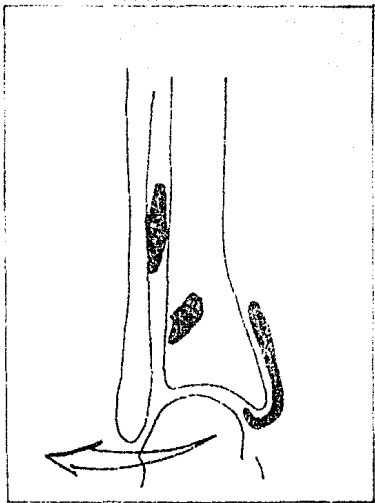



Fig. No. 29.- Lesión de la sindesmosis

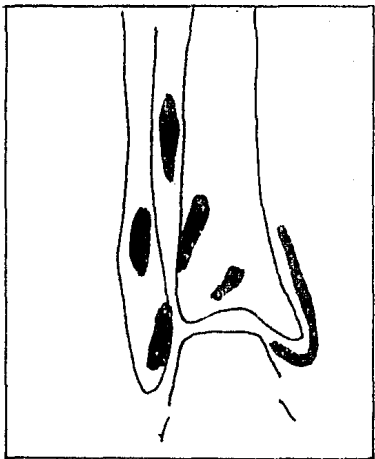


Fig. No. 30.- Lesión del ligamento deltoideo.

ESTA TESIS NO DEBE
SALIR DE LA BIBLIOTECA

- 49 -

Este caso nos ilustra que: las lesiones óseas aunque de fácil diagnóstico, algunas veces, por su localización tan alta en el peroné, el estudio radiológico convencional del tobillo no es demostrativo; que la sospecha clínica nos deberá hacer tomar nuevas proyecciones que incluyan toda la pierna, finalmente que desde el estudio radiológico inicial existen signos - que nos hacen presuponer daño a las partes blandas, hecho que se corrobora con el estudio artrográfico.

E J E M P L O No. 3

Paciente masculino de 26 años de edad que estando en el desempeño de sus labores sufre en forma accidental mecanismo de --
eversión forzada del tobillo izquierdo, que le ocasiona dolor
intenso, deformidad, aumento de volumen con incapacidad fun--
cional.

Acude al Servicio de Urgencias donde clínica y radiológicamen--
te se documenta Fractura-luxación tipo C de Weber del tobillo
izquierdo, por lo que se le coloca una bota corta de yeso, --
previa reducción de la luxación, misma que se retira 3 días -
después, ocasión en que se le practica la artrografía, la que
nos corrobora las lesiones sospechadas de las partes blandas,
brindandonos además, datos de lesión de la cápsula posterior
(Fig. 31 y 32).

El estudio radiológico inicial no se muestra por ser muy de--
mostrativo y no presentarse a duda diagnóstica.

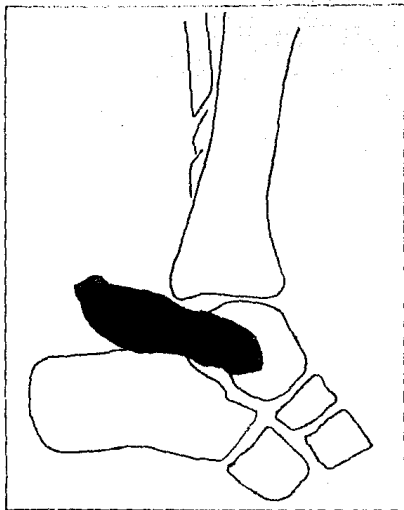
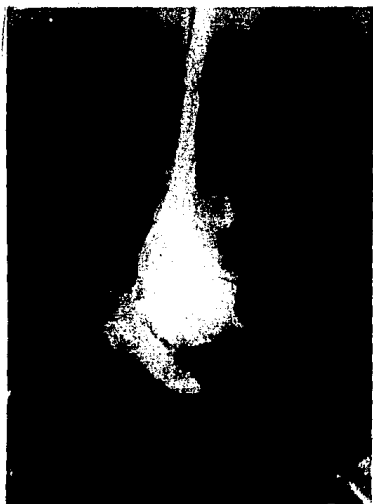


Fig. No. 31.- Muestra ruptura de la cápsula posterior

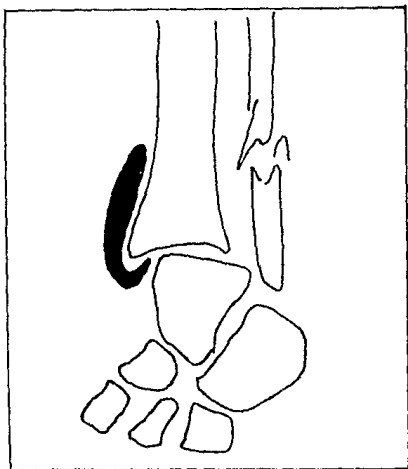
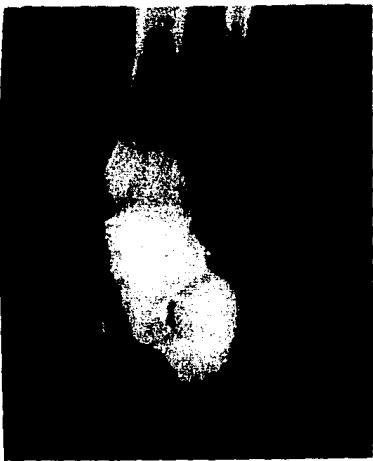

Fig. No. 32.- Muestra lesión del ligamento deltoideo.

Este caso nos ilustra que: como se ha mencionado, la lesión --
osea pocas veces ofrece dificultad diagnóstica, y que la ar--
trografía nos brinda datos adicionales no sospechados en el -
estudio radiológico inicial, de ahí su utilidad en la elaboraci
ción del diagnóstico integral.

CONCLUSIONES

1. Las lesiones traumáticas del tobillo tienen una alta - incidencia en nuestro medio, ocurriendo indistintamente en el hogar, en el trabajo o en la práctica del deporte.
2. La adopción de la clasificación de las Fracturas del - tobillo del Dr. Weber, es muy útil porque nos orienta en forma práctica y sencilla sobre las lesiones capsulares y ligamentarias concomitantes.
3. La Fractura luxación tipo C sin fractura del maleolo - medial se asocia a lesión parcial o total del ligamento deltoideo.
4. Los estudios radiográficos simples no muestran la magnitud del daño capsular y ligamentario concomitante, - el cual puede pasar desapercibido debido a que la atención se enfoca directamente a las lesiones óseas.
5. La artrografia es un procedimiento radiográfico específico además de inocuo que permite demostrar los daños capsuloligamentarios que se asocian a las fracturas de tobillo.

6. El diagnóstico anatómico preciso de la lesión ósea y capsuloligamentaria se establece por medio del estudio artrográfico, proporcionando imágenes más nítidas y útiles el uso de doble medio de contraste.
7. En todas las Fracturas tipo C sin fractura del meollo medial se demostró la ruptura del ligamento medial de la articulación del tobillo.
8. Las lesiones capsulares, ligamentarias y óseas evaluadas mediante el estudio radiológico integral, corroboradas por hallazgos quirúrgicos nos demuestra que no existe dificultad para establecer el diagnóstico preoperatorio preciso que nos permite realizar un procedimiento quirúrgico en el cual se efectúen las reparaciones ligamentarias y capsulares adecuadas con una síntesis correcta para tener una articulación 100% estable y funcional.

B I B L I O G R A F I A

- Anderson. L. D. En: Fracturas en: Cirugía Ortopédica de Campbell. 5a. edición. Intermédica. Buenos Aires, Argentina. Vol. No. 1.1975.
- Bouchet A., Cuilleret, J.: Anatomía descriptiva, topográfica y funcional. Ed. Médica Panamericana. Buenos Aires, Argentina. Pag. 203=222, 1979.
- Cox, J. S.: Surgical treatment of Ankle Sprains. Am. J. Sports - Med. 5 (6): 250-1 Nov - Dic 1977.
- Fordyce A., Horn C: Arthrography in recent injuries of the ligaments of the ankle. Journal of bone and joint surgery. - Vol. 54-B No. 1 pag. 116=121 Feb. 1972
- Kapandji I.A.: Cuadernos de fisiología articular. Ed. Toray Masson. Barcelona, España. El Tobillo.
- Gordon, R. B.: Artrografía del tobillo. Journal of bone and joint surgery. Vol 52-A No. 8 Dic. 1970
- León, G. L.: Correlación clínico-radiográfica-quirúrgica de las fracturas luxaciones del tobillo. Tesis de postgrado UNAM 1980.
- Meyer, T. M., Karl W.: A.S.I.F. Technique and Ankle Fractures. - Clin. Orthopaedics and Related Research. No. 150 pag. -- 211=216. July-August, 1980.
- Monk, C.J.: Injuries of the tibio-fibular ligaments. Journal of bone and joint surgery. Vol. 51-B, No. 2 Pag. 330=337 -- May 1969.

Uriega y Rodríguez I.: Artrografía en las lesiones traumáticas del tobillo. Anuario del Hospital de Traumatología y Rehabilitación. Pag. 10=19, 1973.

Weber, B. G.: Lesiones traumáticas de la articulación del tobillo. Ed. Científica Médica. Barcelona, España. 1971.