

11227.
201.28



**Universidad Nacional
Autónoma de México**

FACULTAD DE MEDICINA

ABSCESO HEPATICO AMIBIANO
*Revisión de 72 casos en el
Hospital General de Acapulco, Gro.*

T E S I S

Que para obtener el Título de Especialista en
MEDICINA INTERNA
p r e s e n t a

Dra. Ma. Evangelina González Rincón

Jefe del Servicio de Medicina Interna
Dr. Felix Edmundo Ponce Fajardo

MEXICO, D. F.

1985

FALLA DE ORIGEN



Universidad Nacional
Autónoma de México



UNAM – Dirección General de Bibliotecas Tesis Digitales Restricciones de uso

DERECHOS RESERVADOS © PROHIBIDA SU REPRODUCCIÓN TOTAL O PARCIAL

Todo el material contenido en esta tesis está protegido por la Ley Federal del Derecho de Autor (LFDA) de los Estados Unidos Mexicanos (México).

El uso de imágenes, fragmentos de videos, y demás material que sea objeto de protección de los derechos de autor, será exclusivamente para fines educativos e informativos y deberá citar la fuente donde la obtuvo mencionando el autor o autores. Cualquier uso distinto como el lucro, reproducción, edición o modificación, será perseguido y sancionado por el respectivo titular de los Derechos de Autor.

INDICE.

I. INTRODUCCION	Pág.
.....	1-2
II MATERIAL Y METODO	
Revisión de 72 expedientes	3
Distribución por edades y sexo	3-4
Sintomatología	5-6
Complicaciones.	9-10
III. EXAMENES DE LABORATORIO.	11-13
IV. ESTUDIO RADIOLOGICO	15-16
V. TRATAMIENTO	17-19
VI DISCUSION Y CONCLUSIONES	21
VII.RADIOLOGIA ILUSTRATIVA.	23-29
VIII.BIBLIOGRAFIA.	30-31

INTRODUCCION

En la actualidad la Amibiasis se considera como un grave problema de salud publica, cuya incidencia es mayor y las manifestaciones clinicas más severas en paises tropicales y subtropicales de bajos niveles socio-economicos en donde la sanidad ambiental y la alimentación son deficientes.

En America la encontramos desde Alaska hasta Argentina con grandes variaciones de frecuencia. En la republica Méxicana se calcula que el 27 % de la población esta infectada.

La Amiba histolitica vive y se desarrolla normalmente en el intestino grueso del hombre, pero no siempre ataca a su huésped produciendo enfermedad, sino que, en gran número de casos, se establece una coexistencia pacifica entre el parásito y el hombre, quien se convierte en portador sano de la amiba. El identificar el parásito en los materiales fecales no es indicativo de enfermedad amibiana, y la amiba sólo adquiere la capacidad de lesionar los tejidos cuando penetra al interior del organismo con carácter de agente infeccioso agresor. La enfermedad resultante de tal lesión se llama amibiasis invasora. No se conoce con precisión los factores-determinantes del cambio de la amiba de parásito inofensivo a germen agresivo y, de manera general, se atribuye a exacerbación de su virulencia o disminución de la resistencia del huésped, o bien a la combinación de ambos factores.

Para llegar al hígado E. histolitica ataca primero la mucosa intestinal con su carga enzimática (mucinasa, ribonucleasa, desoxiribonucleasa etc), pasa a la mucosa y sigue avanzando en su destrucción hacia planos más profundos, alcanzando a veces los vasos sanguíneos y desde luego, en primer lugar el hígado.

En México es frecuente la observación de abscesos hepáticos amibianos en desnutridos y alcohólicos, así como en individuos del sexo masculino, correlacionando este último con los niveles sanguíneos constantes de testosterona, el hígado de los desnutridos contiene más colesterol que el de las personas normales y coincidentemente en este tipo de individuos se observan más frecuentemente los abscesos hepáticos.

Es indudable que la mayor frecuencia y gravedad del absceso hepático amibiano en México se le haya dado el nombre de una de las patrias de la amibiasis. Otras regiones geográficas a las que también se ha aplicado este calificativo son la India, la Península de Indochina y las costas orientales y occidental del continente africano.

En Centroamérica la frecuencia de absceso hepático amibiano es inferior a la que se ha encontrado en México.

MATERIAL Y METODO

Se revisaron 72 expedientes de pacientes con diagnostico de absceso hepatico amibiano, internados del 1o. de Enero de 1983 al 31 de Diciembre de 1984. agrupando los servicios de Pediatría, Medicina Interna y Cirugia.

Las edades oscilaron de 3 a 70 años con una mayor incidencia de 20 a 40 años. De los 72 pacientes 43 fueron del sexo masculino (60%) y 28 del sexo femenino (40%). (Graf I).

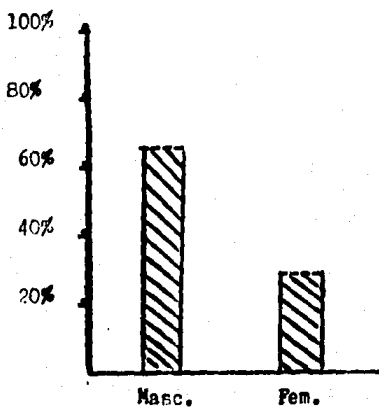
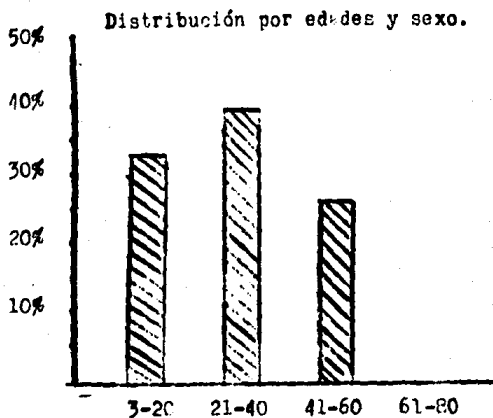
Los pacientes fueron estudiados basicamente a través de: Historia Clínica complementandose con estudios radiologicos , exámenes de laboratorio y ultrasonografia.

El 25% de los pacientes radicaban en Acapulco, y el resto en Costa Grande y Costa Chica.

En los antecedentes de los pacientes estudiados destacaron por su importancia los siguientes:

Analfabetismo	65%
Alcoholismo Positivo	75%
Alimentacion deficiente	85%
Higiene deficiente	75%

GRAFICA I



En forma convencional se considero la evolución aguda cuando era menor de 2 meses y cronica a un tiempo mayor. Así se observo que 49 pacientes tuvieron evolución aguda (68 %) y 23 cronica (31 %).

En la sintomatología destacan: la fiebre (85 %), Dolor abdominal localizado a los cuadrantes superiores (98 %), la situación del absceso hace que el dolor sea más intenso y preciso si esta más cerca de la superficie y que la vecindad a serosas de sintomas y signos que traducen esta irritación generando ascitis, hidrotorax o hidropericardio. Las irradiaciones tambien dependen de la situación del absceso pudiendo ser al epigastrio, en cinturón o hemicinturón, a la base del torax, escapula-hombro, y extremidades superiores.

La náusea y el vomito se presentaron en el 26 %

La plenitud post-prandial inmediata y el meteorismo se presentaron en el 82 %

El síndrome diarreico fue menos frecuente y se presentó en el 22 % de los pacientes y la disentería en el 20 %.

Es importante hacer mención de este dato ya que la mayor parte de los casos de absceso hepático amibiano cursan sin síntomas concomitantes de amibiasis intestinal. Solamente del 20 al 25 % de los casos hay síntomas de colitis amibiana aguda. Pero de todas maneras hay que insistir en que, para que la amiba llegue al hígado, tiene que pasar por el intestino, de modo que antes de que se formara el absceso hepático, las amibas estuvieron en el intestino y penetraron a través de la pared del colon sin provocar cuadro clínico de enfermedad. En los niños esta situación es diferente. Así vemos que, en los pacientes menores de 5 años con absceso hepático, cerca del 90 % presentan síntomas concomitantes, o muy recientes, de amibiasis intestinal. Esta frecuencia disminuye conforme la edad avanza hasta llegar a las cifras mencionadas por el Dr. Landa (25 %) para el adulto.

La ictericia se registró en el 42 % con grandes variaciones en intensidad y duración

Ataque al estado general se registro en el 45 %.

Síndrome anémico en el 20 %

En aparato respiratorio los síntomas predominantes fueron: seca 13 %, húmeda 22 % y disnea en el 21 %. (cuadro I).

Las repercusiones a otros aparatos y sistemas fueron de menor importancia.

El absceso hepático se encuentra en la encrucijada toraco - abdominal, sitio que con gran frecuencia coloca al clínico en situaciones difíciles para el diagnóstico, especialmente cuando el absceso hepático se complica. Entonces es obligado establecer el diagnóstico diferencial con patología de la pleura, del pulmón y del hígado.

Si las complicaciones son torácicas la sintomatología está en relación con los órganos afectados: bronquios, pulmón, pleura mediastino, pericardio, pared torácica.

En las complicaciones abdominales la sintomatología será diferente; en peritonitis por continuidad, perforación a esta serosa, o hacia vísceras como estómago, duodeno, colon, vesícula, vías biliares y sobrevendrá muerte fulminante en caso de apertura a vena cava.

En la inspección general es común observar adelgazamiento, prostración y facies febril, anémica o icterica, el paciente encamado es frecuente observarlo en posiciones involuntarias que evitan o atenúan el dolor. Al deambular no es raro que marche ligeramente encorvado y con las manos puestas en el hipocondrio derecho.

Se observo adelgazamiento acentuado en el 44 % y palidez - en el 45 %.

La ictericia que por interrogatorio se detecto en el 42 % - se corrobora por la exploración fisica. Y se ha considerado la ictericia del paciente con absceso hepático pudiera ser provocada por la compresión de las vías biliares, lo cual acontece en forma excepcional, actualmente es considerada como hepatocelular o hemolítica.

La localización del absceso fue:

21 en el lobulo derecho	29 %
47 en ambos	65 %
4 en el lobulo izquierdo	5 %

El más pequeño fue de 2 cm del lobulo derecho (por ultrasonografía) y clínicamente por medio de la exploración el más gran de 12-15-15 cms por debajo del reborde costal, rebasando la línea-media (llegando hasta cresta iliaca)

La exploración física del tórax demostro matidez con ascenso de la línea basal derecha en el 75 %

En lo que respecta a los abscesos localizados en el lóbulo izquierdo del hígado se ha descrito la triada signológica integrada por: matidez del triángulo de Labbé, matidez del área semilunar de Traube y ascenso de la línea de Marincard que permanece horizontal.

En la revisión de la literatura médica mexicana, encontramos que la primera exposición del absceso hepático amibiano del lóbulo izquierdo, fue realizado por Montes de Oca en 1875, señalando desde entonces algunas características diferenciales. Anteriormente a esta primera descripción encontramos alguna alocución a este respecto de Brassetti en 1869, refiriendo que "una rotura espontánea, muchas veces es mortal por ejemplo si el absceso ocupa el lóbulo izquierdo.

En publicaciones posteriores el Dr; Jimenez asienta no haber encontrado ninguno en el lóbulo izquierdo. Las publicaciones a este tema son escasas

En un estudio del Hospital Gral SSA. (1981) se presentó en el 1.8 %. (la localización izquierda.

Cuando es difícil diferenciar si el proceso es pleuropulmonar o hepático, Celis preconizó, el empleo del pneumoperitoneo en el estudio radiográfico del tórax.

Complicaciones: De los 72 pacientes tuvieron complicaciones 23 (31 %)

De los cuales 11 fallecieron (15 %) (tomando en cuenta que los pacientes siendo de bajo nivel socio-económico y cultural ingresan al hospital en muy mal estado general).

Las complicaciones torácicas fueron 15 (20 %) incluyendo - apertura a bronquios, pleura, bronquios y pleura, absceso pulmonar y derrame pleural. no hubo apertura a pericardio ni hidropericardio .

En la exploración de abdomen destaca la hepatomegalia dolorosa en el 95 %. Este crecimiento hepático se ha considerado que se debe no sólo a la presencia del absceso, sino también a fenómenos reflejos neurovasculares, que provocan aumento del calibre de los vasos intra-hepáticos, incluso con apertura de anastomosis. De esto existe la evidencia radiológica con cateterismo de las supra-hepáticas y el hecho evidente de que el tamaño del hígado sufre una reducción mucho mayor en relación con la cantidad del "pus" extraído.

El dolor en los pacientes con absceso hepático se considera debido a la irritación de la cápsula de Glisson y del peritoneo parietal.

Se observaron hiperestesia, hiperbaralgesia, así como maniobra del rebote positivo en 7 pacientes (9 %)

Las complicaciones abdominales fueron 8 (11 %) por lo que fue necesario laparotomía exploradora (apertura a peritoneo, a vísceras).

Los padecimientos que simultáneamente se presentaron fueron:

Parasitosis intestinal (no amibiana).

Hepatoesteatosis

tuberculosis pulmonar

Cirrosis hepática

En 2 mujeres se encontró embarazo de 8 y 10 semanas (2 %). Las 2 pacientes con embarazo y absceso hepático son dignas de mención, ya que la literatura médica sobre el tema es muy escasa.

EXAMENES DELABORATORIO.

Los datos suministrados por el laboratorio fueron los siguientes:

Citología hemática: 75 % presentaron menos de 5 millones de eritrocitos por mm^3 , el 21 % tuvieron menos de 10 grs de hemoglobina por 100 ml. El 76 % presentaron leucositosis mayor de 10 10,000 (y en las complicaciones mayor de 15,000), y solo el 6 % presentó leucopenia.

Coproparasitoscópicos . El 2 % presentaron en heces quistes de E. histolítica.

Proteínas plasmáticas: Relación Albúmina/ globulina fue menor de 1.5 en el 95 %. Las proteínas totales estuvieron por debajo de 5 g. por 100 ml de sangre en el 4 % de los pacientes. La albúmina en menor cantidad de 2 g por 100 ml se presentó en el 3 % de los pacientes.

Tiempo de protrombina. Estuvo en porcentajes menores de 65 en el 55 % de los enfermos, Se observó que después del tratamiento se mejoraron considerablemente los tiempos de protrombina.

Bilirrubinas: Se determino en 42 pacientes ictericos - de los cuales en 39 estuvo elevada. En el 14 % fue mayor de 5 mg y en el 85 % menor de 5 mg por 100 ml de sangre.

Fosfatasa alcalina. En el 65 % fue mayor de 10 U.B.

Transaminasas. Se determinaron en 42 pacientes y se encontraron por encima de 50 U en el 35 %.

(Cuadro No 2).

Colesterol. El colesterol fue menor de 140 mg en el 29 % de los pacientes.

Las pruebas inmunologicas de amibiasis se efectuaron en un grupo reducido y la precisión diagnostica no alcanzo los altos porcentajes referidos por otros autores.

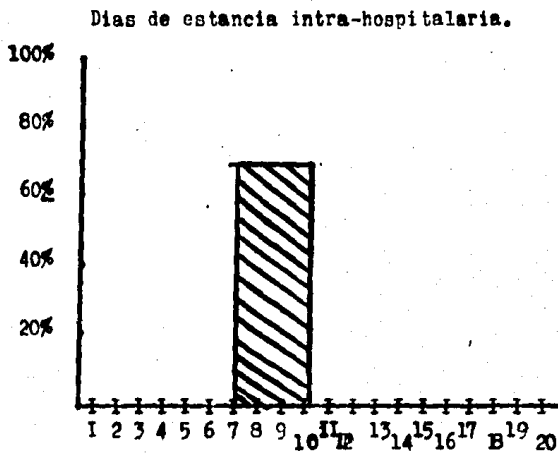
CUADRO No. 1

SIGNOS Y SINTOMAS MAS IMPORTANTES	PORCENTAJE
Dolor abdominal	98%
Fiebre	85%
Plenitud postprandial inmediata y meteorismo	82%
Ataque al estado general	45%
Ictericia	42%
S. diarreico	22%
S. disenterico	20%
S. anemico	20%

CUADRO No. 2

HALLAZGOS DE LABORATORIO MAS IMPORTANTES	PORCENTAJE
Hemoglobina menos de 10 gs	21 %
Leucocitosis 10 a 15 000 (en las complicaciones mayor de 15 000)	76 %
Leucopenia	6 %
Proteínas plasmaticas:	
Relación A/G menor de 1.5	95 %
Proteinas totales (por abajo de 5g por 100 ml)	4 %
Albumina menos de 2 g por 100 ml	3 %
Tiempo de protrombina en porcentajes menores de 65	55%
Bilirrubina: meyor de 5gg	14%
menor de 5 mg	85%
Fosfatasa Alcalina mayor de 10 U.B.	65 %

GRAFICA II



Dias de internamiento.

El 70% de los pacientes su estancia hospitalaria fue de 7 a 10 dias.

ESTUDIO RADIOLOGICO .

El estudio radiológico del tórax es de particular importancia en el diagnóstico del absceso hepático amibiano. La primera alteración que produce es un levantamiento en el hemidiafragma , con mayor frecuencia en el derecho debido a que esta patología se presenta de preferencia en el lóbulo derecho del hígado. Es posible observar además doble contorno del músculo diafragmático, hecho muy importante porque no hay que olvidar que el diafragma es un músculo que se está proyectando sobre una superficie que es la placa radiográfica, de tal manera que, cuando el absceso no es muy grande y no levanta todo el hemidiafragma sino solamente una porción de éste. En proyección posteroanterior se observa un doble contorno, que corresponde a las porciones anterior y posterior del hemidiafragma. La posición radiográfica más adecuada es la lateral que permite observar al hemidiafragma derecho levantado en su totalidad como en los grandes abscesos del hígado o solamente en una porción cuando se trata de un absceso más pequeño; de tal manera, se observan levantamientos anterior--medio o predominantemente posterior: en la proyección lateral se identifica con toda claridad el contorno del hemidiafragma derecho por que sobre el izquierdo descansa la sombra del corazón. La radiografía de torax es indispensable en el diagnóstico de la complicación torácica del absceso hepático, que se proyecta sobre una superficie que es la placa radiográfica.

En la mayoría de los enfermos en que se realizó el estudio radiológico, los datos encontrados coinciden con los informados por otros autores: hipocinesia y elevación del hemidiafragma derecho, izquierdo o ambos, aumento del área hepática, fijación o borramiento de los ángulos costofrénico o costodiafragmático, signos de atelectasia pulmonar, hidrotorax o hidropericardio

Celis y colaboradores refieren otros datos encontrados en sus pacientes: opacidad basal derecha (en los abscesos - abiertos a bronquios), cavidad hidroórea subdiafrágica en la placa lateral, solución de continuidad en el perfil diafragmático.

El Neumoperitoneo puede demostrar la falta de separación del hemidiafragma derecho y el hígado por las adherencias formadas entre ellos.

No es raro que estos pacientes, en el estudio colecistográfico presenten vesícula excluida, por lo que el médico puede confundir el diagnóstico.

En el 25 % de los pacientes se efectuó ultrasonografía - corroborando el diagnóstico.

TRATAMIENTO .

El tratamiento del paciente con absceso hepático amibiano no puede ser: conservador, médico, incluyendo punciones o quirúrgico.

El tratamiento de elección es el conservador, con ventajas indudables.

El tratamiento quirúrgico tiene como indicaciones:

- 1.- Fracaso del tratamiento conservador
- 2.- Infección secundaria del absceso
- 3.- Abscesos de gran tamaño
- 4.- Abscesos con inminencia de ruptura
- 5.- En las complicaciones:

- a) hidropericardio
- b) Apertura a pericardio
- c) Absceso abierto a bronquios en que el drenaje postural, las punciones y el tratamiento médico han sido insuficientes, o con absceso pulmonar.
- d) Absceso abierto a cavidad pleural, sin mejoría a pesar del tratamiento médico y de las punciones hepáticas y pleurales.
- e) Apertura a cavidad peritoneal
- f) Apertura a víscera hueca, sin mostrar tendencia a mejoría
- g) Apertura a retroperitoneo.

Para el tratamiento médico se han utilizado varios medicamentos ocupando un lugar muy importante la emetina, que marcó una época en la terapéutica de la amibiasis, a pesar de ser conocida su acción toxica sobre miocardio. Durante muchos años fue utilizada como unico tratamiento, con resultados satisfactorios, desde 1912 en que Rogers la empleó por primera vez logrando disminuir la mortalidad de la amibiasis hepática del 57% al 14 %.

A partir de 1948, se introdujo el difosfato de Cloroquina, que tiene gran eficacia en el tratamiento de la amibiasis hepática, considerandose un efecto similar a la emetina usada en forma simultánea o sucesiva.

El metronidazol y sus derivados: tinidazol, ornidazol y succnidazol son amebicidas, con un porcentaje de curaciones cercano al 90 %, con el inconveniente de la intolerancia gástrica. El metronidazol se administra por vía bucal, endovenosa o intraarterial, tiene acción en amibiasis intestinal y hepática. También son inconvenientes su acción teratogénica no completamente probada, así como la producción de trastornos psicóticos y graves trastornos con la ingestión de alcohol.

En nuestros pacientes el tratamiento conservador se efectuó a base de metronidazol intravenoso y por vía oral y dehidroemetina (10 días), y en casos justificados Ampicilina, (en el servicio de Medicina interna).

En el servicio de Pediatría se utilizó; siempre unido a los antiamebianos la ampicilina.

En las complicaciones el manejo fue: laparotomía exploradora, punción evacuadora y sello de agua además de sus antiamebianos y un antibiótico que en este caso fue la Ampicilina.

CUADRO No 3

MORTALIDAD

No	PORCENTAJE
Total 72 pacientes	100 %
Muertes 11	15 %

DISCUSION Y CONCLUSIONES

En el presente estudio se informa de una serie de 72 pacientes diagnosticados clínicamente, radiológicamente y por laboratorio como absceso hepático amibiano. Demostrándose ser más frecuente en el sexo masculino sobre el femenino y la edad más frecuente observada fue entre los 20 y 40 años. Los días de internamiento fue en su mayoría menos de 10 días (70 %) y el resto menor de 20 días.

La localización del absceso más frecuente es en el lóbulo derecho (29%) sobre el izquierdo (5%). Sin embargo en nuestro estudio la unión de ambos lóbulos con abscesos fue el observado.

La mortalidad continua siendo alta 15 %. En base a que el paciente ingresa en un estado avanzado de la enfermedad de ahí que se hayan encontrado hepatomegalias de 12-15-15 cm por debajo del reborde costal y rebasando la línea media, y muchas complicaciones.

Este estudio no es más que el reflejo de las malas condiciones en que vive la gente de bajo nivel socio-económico que carecen de los servicios públicos indispensables. Una vez presente la enfermedad las malas condiciones nutricionales generalizadas implican menor resistencia a la enfermedad, por lo que es importante mejorar las condiciones y sobre todo educación para la salud.

Es de hacer notar que el absceso hepático amibiano ocupaba el 4o lugar del abdomen agudo (1971-1975) descendiendo en la actualidad al 8o ; así-mismo de una mortalidad del 20.58 por ciento descendió al 14 por ciento, explicable por el uso de antimibianos como metronidazol y emetina.

En la literatura nacional se menciona que la letalidad del absceso hepático amibiano no complicado en México en el año de 1970 era del 26.9 por ciento . Desde esa fecha se ha observado un descenso de dicha letalidad a niveles de menos del 1 por ciento.

Rivera Reyes indica que la mortalidad por absceso hepático complicado en el año de 1973 era del 75 % en el Hospital General de México de la SSA y que con el metronidazol por vía IV (intravenosa) , la cifra se redujo al 10.3 por ciento en los años subsecuentes.

La frecuencia para el Servicio de Medicina Interna en un grupo de derechohabientes del ISSTE en los años (1976-1977) fue el 2.2 por ciento de (2654 hospitalizaciones).

En el servicio de Gastroenterología del Hospital General del Centro Médico Nacional del Seguro Social (Dr Bernardo Sepulveda), se reciben cada año en hospitalización unos 10,000 pacientes, de los cuales de 200 a 220 padecen amibiasis invasora del hígado. La casuística en 12 años es de 2,400 pacientes con absceso hepático amibiano, o sea aproximadamente un 2 % del total de pacientes internados en el hospital. La mortalidad en 1963 era de 15.5 % en la actualidad ha disminuido al 2.6 % .



Figura 1 Gran absceso amibiano del lóbulo derecho del hígado. Pieza de autopsia





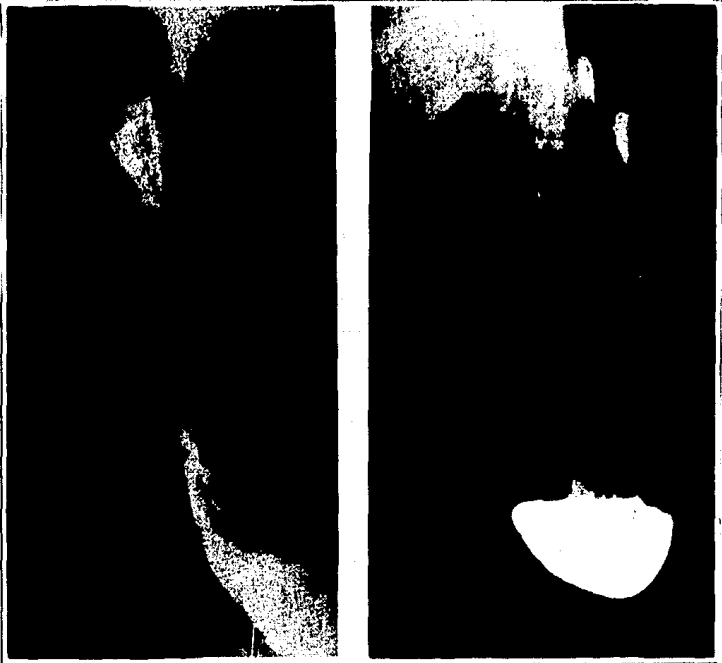
Fig 2 Radiografías de tórax con diversos grados de elevación de hemidiafragma derecho, por abscesos hepáticos amibianos.



Figuras 3 y 4 . Placas P. A. y lateral de tórax que muestran gran elevación del diafragma derecho con mínimo derrame pleural de ese lado.



Figuras 5 y 6 En ocasiones es necesario introducir aire en cavidad peritoneal con el fin de visualizar separación hepato diafragmática, como en el presente caso en que existe un neumoperitoneo diagnóstico que demuestra una sinequia posterior secundaria a absceso hepático amibiano no comunicado a pleura.



Figuras 7 y 8 Placas A.P y lateral de abdomen con bario en estómago para demostrar el desplazamiento gástrico por gran-hepatomegalia secundaria a absceso hepático amibiano.



Fig 9 y 10

**Telerradiografías de torax en posteroanterior.
izquierda: opacidad basal derecha. El neumoperitoneo
muestra fijación hepatodiafragmática.
derecha: opacidad con predominio basal.**

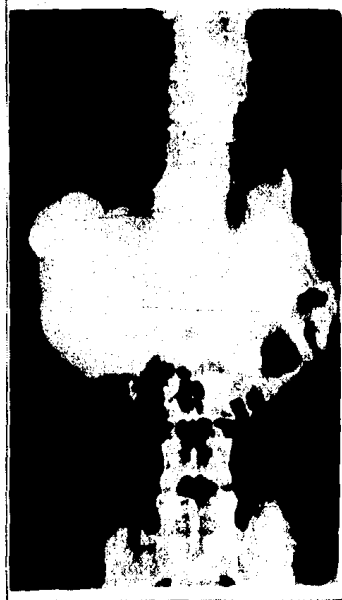


Figura 11 Demostracion de un absceso hepático, el cual se ha rellenado de medio de contraste a través de una punción percutánea; datos claros de hepatomegalia.

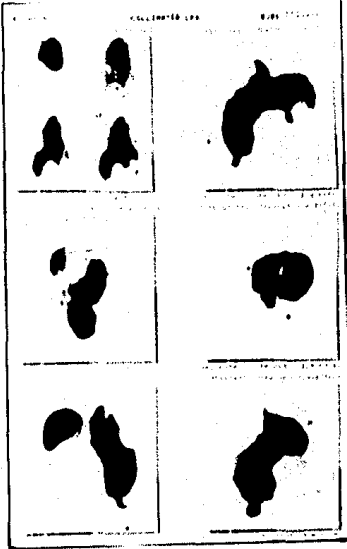


Fig 12. Gamagrafía hepática con tecnecio coloide que muestra - múltiples defectos de captación en parénquima hepático. Absceso hepático amibiano. Este mismo aspecto de defectos de captación- pueden darlo los quistes, abscesos o neoplasia primaria de hígado.

BIBLIOGRAFIA.

- 1.- Cercedo-Cortina, V. B Acevedo-Olivera, A. y Gaxiola-Gaxiola, M.R.: Absceso hepático amibiano. Tratamiento con sulfato de aminosidina. Informe de cien pacientes. Rev. Méd. Hospital General Méx . 41: 249-255 1978.
- 2.- Ortiz, R.E. Gómez-Maganda y S.T. Castañeda, Z.C. y Avila -- V.J. E. Importancia de la ultrasonografía en el diagnóstico de la amibiasis invasora del hígado. Resumen de trabajos de la Reunión Anual de la Asoc. Mex. de Gastroent. México.- 44:238 1979.
- 3.- Manuel Calleja Bello y Mario Colina Barranco. Absceso Hepático Amibiano. Tratamiento con metronidazol por vía intravenosa. Prensa Méd. Mex. Hospital General "Dr Dario Fernández ISSSTE. 112-114 1979.
- 4.- Jose I. Chávez Espinosa, Bertha C. García Gutiérrez, José A Chávez Fernández. Tratamiento Quirúrgico de las complicaciones torácicas del Absceso hepático amibiano . Rev. Med. Hospital Gral. 43 (4) 1980.
- 5.- Dr: Raúl Gaxiola. Dr. Vicente Cercedo Cortina. Absceso Hepático (Amibiano) del lóbulo izquierdo. Rev. Med. Hosp. Gral - (43) (1-2) 1980.
- 6.- Cercedo. C.U. y Col: Absceso Hepático Amibiano. Estudio de 1120 pacientes Rev. Méd. Hospital General. S.S.A. 43:2-18 - 1980.
- 7.- Flores, G Amibiasis Intestinal. Formas Clínicas Rev. Med. - Hospital General, S.S.A. 43:23-26, 1980.
- 8.- Martuseeli, D. Amibiasis en niños. Rev Méd. Hospital General S.S.A. 43:29-31, 1980.
- 9.- Erosa, B.D. Epidemiología de la Amibiasis. Rev. Méd Hospital General. S.S.A. 43: 40-41 1980.
- 10.- García, C.R: Tratamiento quirúrgico de la Amibiasis hepática no complicada, Rev. Méd Hospital General. S.S.A. 43:42-45 - 1980.

- 11.- Cercedo. C.U. F. Montes de Uca. Rev. Méd Hospital General-S.S.A. 43-47-49, 1980 .
- 12.- Gaxiola. R. Historia del Absceso Hepático Amibiano Rev. - Méd. Hosp General S.S.A. 43: 5153 1980.
- 13.- Fournier. R. Bibliografía Mexicana del Absceso Hepático-Amibiano. Pren, Méd. Mex. P. 43-53, 1956.
- 14.- Memorias de la conferencia internacional sobre Amibiasis-IMSS P. 835-845 1976.
- 15.- Chain-Alvarez. L.F. Woani H. Mendoza R. Zapata R. El Absceso Hepático Amibiano Desde un servicio de Méd. Interna. - Archivos del Hospital Vargas Caracas Venezuela. Vol 24 No-1-2 Enero-junio 1982.
- 16.- El Absceso Hepático Amibiano Revista del Instituto de Investigaciones medicas Vol 11 No 1 Enero- marzo 1982. Pag-65-93.
- 17.- Electroforesis de proteínas y concentración de Lgs en el suero de niños con Absceso hepático amibiano. Boletín Médico del Hospital Infantil de México Vol 38. No 5 Pags 757 762.
- 18.- Dr: Arturo David González Ramon. Masas ocupativas del hígado. Revista de la Facultad de Medicina Vol XXV, año 25 - No 5. 203-217. 1982.
- 19.- Dr: Bernardo Sepúlveda, Dr; Jose Bautista O'Farrill, Dr: - Gonzalo Gutiérrez, Dr: Carlos R. Pacheco. Historia natural de la amibiasis Revista de la Facultad de Medicina V- Vol XVIII Año 18 Nol .
- 20.- Absceso Hepático Único Hepatectomía La prensa Medica Argentina Vol 67 No 16 oct 1980.
- 21.- Tinidazol intravenoso en el tratamiento en proctocolitis aguda y Absceso hepático amibiano. Investigación Medica Internacional. Vol 10 No 1 feb 1983. Pag 56-59.