

UNIVERSIDAD NACIONAL AUTONOMA DE MEXICO
FACULTAD DE MEDICINA
División de Estudios de Posgrado
HOSPITAL ESPAÑOL DE MEXICO

LAS BANDAS MUSCULARES EN LAS ARTERIAS CORONARIAS
¿ES ÚNICAMENTE UN HALLAZGO EN LA CORONARIOGRAFIA?
ANÁLISIS DE 23 PACIENTES

ASESOR DE TESIS

Dr. JULIO FRADE GARCIA

Afiliado al servicio de Cardiología
del Hospital Español,

Vo. Bo.

Dr. FRANCISCO MANZANO ALBA

Jefe de la División de Medicina Interna
del Hospital Español de México,

JEFE DE ENSEÑANZA E INVESTIGACIÓN
DR. JOSE ANTONIO LORENZO NEGRETE

TESIS CON
FALLA DE ORIGEN



Universidad Nacional
Autónoma de México



UNAM – Dirección General de Bibliotecas
Tesis Digitales
Restricciones de uso

DERECHOS RESERVADOS ©
PROHIBIDA SU REPRODUCCIÓN TOTAL O PARCIAL

Todo el material contenido en esta tesis esta protegido por la Ley Federal del Derecho de Autor (LFDA) de los Estados Unidos Mexicanos (México).

El uso de imágenes, fragmentos de videos, y demás material que sea objeto de protección de los derechos de autor, será exclusivamente para fines educativos e informativos y deberá citar la fuente donde la obtuvo mencionando el autor o autores. Cualquier uso distinto como el lucro, reproducción, edición o modificación, será perseguido y sancionado por el respectivo titular de los Derechos de Autor.

LAS BANDAS MUSCULARES EN LAS ARTERIAS CORONARIAS
¿ES ÚNICAMENTE UN HALLAZGO EN LA CORONARIOGRAFIA?
ANÁLISIS DE 23 PACIENTES

CONTENIDO

INTRODUCCION	1
MATERIAL Y METODOS	4
RESULTADOS	7
DISCUSION	13
RESUMEN	19
REFERENCIAS	20

INTRODUCCION

Las arterias coronarias en sus principales ramas están sobre el epicardio. En algunos casos se encuentran grupos de fibras musculares que las cubren en su superficie libre y es lo que ha recibido el nombre de puentes musculares; no es raro que ramas secundarias penetren en la pared ventricular, siguiendo trayectos intramiocárdicos similares a los de las ramas arteriolas intramurales.

Crainicianu⁽¹⁾ en 1922, describió el curso intramiocárdico de un segmento de la arteria coronaria descendente anterior, como hallazgo anatómico aislado. Geiringer⁽²⁾ en 1951, encontró esta alteración en el 23% de los estudios anatomopatológicos y pensó que el trayecto intramiocárdico protegía a esas arterias de la aterosclerosis. Posteriormente Edwards⁽³⁾ en 1956, no encontró diferencia de aterosclerosis en relación al curso intra o extramiocárdico de las arterias. Porstman e Iwig⁽⁴⁾ en 1960, por primera vez reportan en un estudio angiográfico, el estrechamiento sistólico intermitente de un segmento de la descendente anterior. Amplatz y Anderson⁽⁵⁾ en 1968, consideraron que estos estrechamientos funcionales debían diferenciarse de las lesiones aterosclerosas; sin embargo, los autores no les atribuyen características clínicas particulares. A partir de entonces se han hecho numerosas descripciones de estas anomalías y se les han dado diversos nom_

bres tales como: Bandas Musculares⁽¹⁾, Puentes Musculares⁽⁵⁾, y otros las consideran como Coronarias Intramurales⁽²⁾.

El término de Banda Muscular puede ser más descriptivo ya que en realidad se trata habitualmente de un grupo amplio de fibras musculares que rodea un segmento de la arteria, tal como una faja o banda elástica lo haría sobre un conducto hidráulico; en tratándose del corazón es obvio que la compresión sistólica es intermitente.

Noble y col.⁽⁶⁾ en 1976, reportaron que la banda muscular era capaz de producir isquemia y analizaron su mecanismo fisiopatológico.

Endo y col.⁽⁷⁾ en 1978, Farruqui y col.⁽⁸⁾ en 1978 y Raizner y col.⁽⁹⁾ en 1979, relacionaron los infartos del miocardio con la banda muscular, ya que esa fué la única alteración presente en la coronariografía.

Binet y col.⁽¹⁰⁾ en 1975, Grondin y col.⁽¹¹⁾ en 1977, Farruqui y col.⁽⁸⁾ en 1978 y Raizner y col.⁽⁹⁾ en 1979, relatan la desaparición del angor inestable, rebelde al tratamiento médico, con la miotomía de la banda muscular.

Azorides y col.⁽¹²⁾ en 1980, han relacionado la banda muscular con la muerte súbita posterior a grandes esfuerzos físicos.

Los estudios más recientes de Masood y col.⁽¹³⁾ en 1981, con radio-isotopos señalan que cuando la compre

sión y reducción de la luz coronaria en sístole es mayor del 75% después del ejercicio, existe hipoperfusión en la zona correspondiente a la situación de la banda muscular y que la isquemia así producida es capaz de disminuir la fracción de expulsión.

Los reportes anteriores demuestran la importancia creciente que se le da a las bandas musculares para disminuir el flujo coronario, en contraste a las primeras observaciones que hicieron pensar, que su efecto isquémico o no existía o pudiera ser mínimo, ya que -- tan sólo se realizaba durante la sístole, que como es bien sabido es el período en el que el gasto coronario disminuye 80% normalmente, es lógico suponer que cualquier efecto de reducción durante la sístole, debe tener consecuencias mínimas ya que únicamente va a afectar al 20% del flujo coronario total.

En estudios coronariográficos hemos encontrado 46 pacientes con banda muscular; en 23 de ellos ésta fué la única anomalía. Los pacientes fueron seguidos por más de 2 años y en ellos se estudiaron sus manifestaciones clínicas, los cambios electrocardiográficos en el reposo y en el esfuerzo y las alteraciones de la mecánica ventricular.

El objeto de estos estudios fué tratar de tener un concepto adecuado sobre la importancia de la Banda Muscular en la clínica de la cardiopatía isquémica.

MATERIAL Y METODOS.

De Enero de 1974 a Enero de 1981, se practicaron coronariografías a 936 pacientes referidos al Hospital Español de México. En 46 pacientes (4.9%) se encontraron bandas musculares; en 23 se asociaba a aterosclerosis coronaria significativa, en los otros 23 o sea el 2.45% del total, la banda muscular producía durante la sístole estrechez en más del 50% de la luz vascular. Este último grupo de pacientes son los únicos considerados en esta comunicación.

De los 23 pacientes 15 eran hombres y ocho mujeres. Las edades extremas fueron 28 a 70 años con una media de 50.

BANDAS MUSCULARES

Motivo de la Coronariografía en 23 Pacientes

Diagnóstico	No. de Pacientes
ANGINA DE PECHO	19
Angor Inestable	13
Angor de Esfuerzo	5
Angor Post-Infarto	1
DOLOR PRECORDIAL ATIPICO	3
VALVULOPATIA MITROAORTICA	1

CUADRO I

El cuadro I muestra el motivo de la coronariografía; se observa la preponderancia de la angina de pe-

cho y particularmente del angor inestable. Los tres -- pacientes con dolor precordial atípico tenían pruebas de esfuerzo positivas.

La enferma con valvulopatía mitroaortica tenía 67 - años y al ser considerada para cirugía se le practicó la coronariografía.

En todos, el estudio clínico incluyó el electrocar_ diograma en reposo, que mostró alteraciones del ST-T - de tipo isquémico en 18 de los pacientes; en cinco no había datos que sugirieran isquemia, tres tenían angi_ na de pecho, uno dolor precordial atípico y el otro -- era la enferma con valvulopatía.

En las pruebas de esfuerzo se utilizó, la banda sin fin siguiendo el protocolo de Bruce⁽¹⁴⁾. En los pacien tes con angor inestable, la prueba en la banda se cam_ bió por el protocolo de Naugthon⁽¹⁵⁾. Cuando se utili_ zó el ergómetro Elema AM 368 se siguió el protocolo de Fox y Naugthon⁽¹⁶⁾.

En todos los casos se registraron las 12 derivacio_ nes convencionales en un polígrafo Mingograf Cardirex 61. Se tomaron trazos antes del ejercicio y durante el esfuerzo. En el período post-esfuerzo se hicieron estu_ dios a los 30 segundos, después cada minuto durante -- los tres primeros y cada dos minutos hasta el noveno - o la recuperación de la morfología del trazo control.

El criterio de positividad de la prueba de esfuerzo

es el ya relatado en publicaciones previas(17,18).

La prueba de esfuerzo fué posible realizarla en 15 pacientes; en diez la prueba fué positiva. En siete - que tenían angor inestable, no se creyó conveniente ha- cer la prueba por la magnitud del cuadro clínico, --- o bién por estar asociados otros padecimientos tales - como: Asma bronquial, Hipotiroidismo y Aplastamiento - de la séptima dorsal, en tres pacientes respectivamen- te. La paciente con valvulopatía mitroaortica no fué - sometida a prueba de esfuerzo.

El cateterismo se realizó con la técnica de So_____ nes⁽¹⁹⁾. Se utilizó un equipo Phillips con intensifica- dor de imagen y película de 35 mm. a 32 cuadros por se- gundo; las inyecciones del material radio-opaco se hi- cieron en las posiciones oblicuas anteriores, derecha e izquierda, en los últimos cinco años se han utiliza- do posiciones axiales.

RESULTADOS.

1.- Datos Arteriográficos y Ventriculograma.

El cuadro II muestra que en la arteriografía los 23 pacientes tenían la estrechez sistólica, correspondiente a la banda muscular, en la descendente anterior. -- Además, en seis de ellos había anomalías similares en la coronaria derecha, ya fuera estrechez de la luz --- o angulación del vaso, estos cambios eran evidentes -- a nivel de la cruz. En un paciente el estrechamiento - sistólico se observó en los tres vasos.

En 19 de los pacientes la arteria afectada por la - banda muscular tenía un trayecto normal sobre el epi___ cardio y en cuatro se hacía intramural en la porción - estenosada.

TOPOGRAFIA DE LAS BANDAS MUSCULARES

Arterias y Trayectos Involucrados

en 23 Pacientes

ARTERIAS	No. de Pacientes
Descendente Anterior	23
Derecha	6
Circunfleja	1
TRAYECTOS	
Epicárdico	19
Intramural	4

CUADRO II

Dos pacientes tenían otra patología en los vasos coronarios: en uno la coronaria derecha y la circunfleja se originaban de un ostium común y en el otro el medio de contraste circulaba muy lentamente por los tres vasos principales.

El cuadro III, corresponde a los hallazgos en el -- ventriculograma; se encontraron en la mayoría alteraciones en la zona correspondiente a la compresión sistólica de la descendente anterior.

BANDAS MUSCULARES.

Hallazgos en el Ventriculograma

Ventriculograma	No. de Pacientes
NORMAL	5
HIPOCINESIA	11
DISCINESIA	3+
HIPERCINESIA	2
HIPERTROFIA SEPTAL ASIMETRICA	2+

+ Un paciente tenía hipertrofia septal asimétrica y -- discinesia.

CUADRO III

II.- Datos de Isquemia en el Electrocardiograma de Reposo.

El electrocardiograma en el reposo mostró cambios -- del segmento ST-T en la mayoría de los pacientes. En -- 14 las alteraciones se localizaron en la cara anterior lo que correlaciona con el sitio correspondiente de la

banda muscular en la descendente anterior. En cuatro - los cambios de ST-T eran en la cara posterior, tres de ellos tenían la descendente anterior rodeando la punta del ventrículo izquierdo, con extensión en longitud variable a la cara posterior. En cinco no se manifestó - isquemia, una era la enferma valvular y los otros cuatro tenían prueba de esfuerzo positiva.

III.- Correlación de la Prueba de Esfuerzo con el Sitio y el Grado de Estrechez Sistólica.

Ya se indicaron las razones por las que en ocho pa - cientes no fué posible realizarla. Es así que el análi - sis de los resultados se refiere exclusivamente a 15 - pacientes.

BANDAS MUSCULARES

Correlacion de la Prueba de Esfuerzo con Grado de Estrechez en 15 Pacientes

Grado	% de Estrechez en Sístole					
	50	60	70	80	90	100
NEGATIVA	2	2				1 ⁺
POSITIVA I				1	1	
POSITIVA II			1	3	1	2
POSITIVA III						1

+ Insuficiente

CUADRO IV

Tal como se muestra en el cuadro IV en cinco casos la prueba fué negativa, en uno de ellos el esfuerzo --

La figura 3 corresponde a un paciente de 58 años -- que tuvo infarto del miocardio inferior y anterior. En A el electrocardiograma de reposo muestra la amplia ex tensión de las zonas de necrosis y lesión; en B la an_ angiografía en diástole; en C se observa la reducción -- sistólica amplia de la luz de la descendente anterior; en D se muestra el aneurisma ventricular.

La figura 4 corresponde a un paciente de 65 años; - en A se observan los datos de Cor Pulmonale e isquemia de la cara anterior; en B la deformidad del trayecto - intramural de la descendente anterior durante la diás- tole; en C el estrechamiento sistólico.

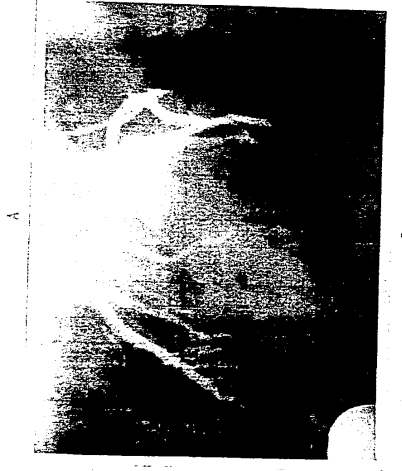
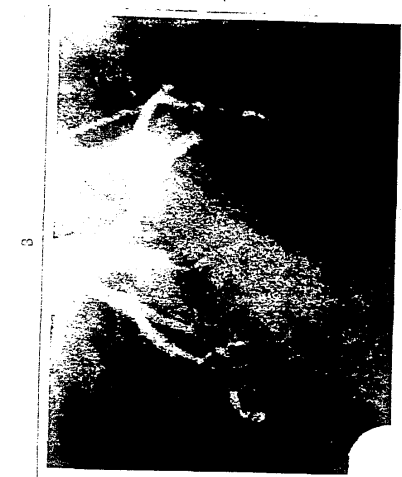
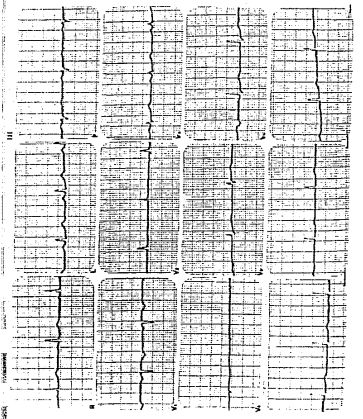
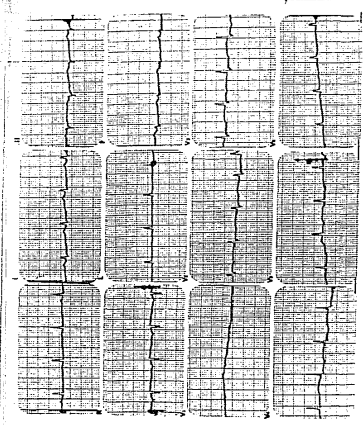


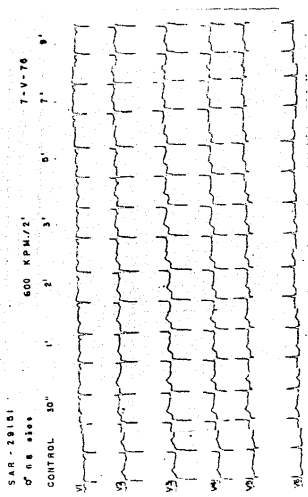
FIGURA I

D.

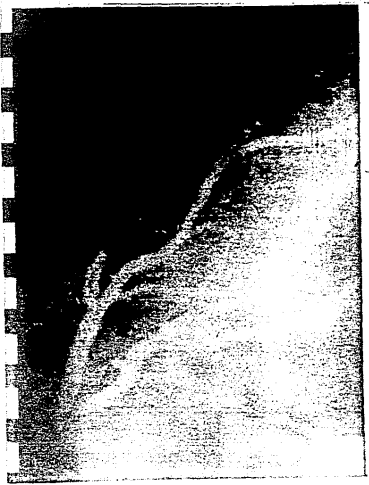C

A

B



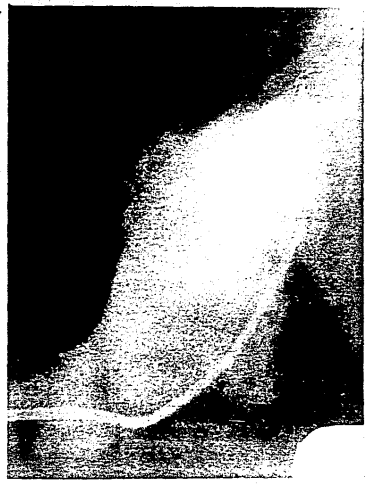A



B

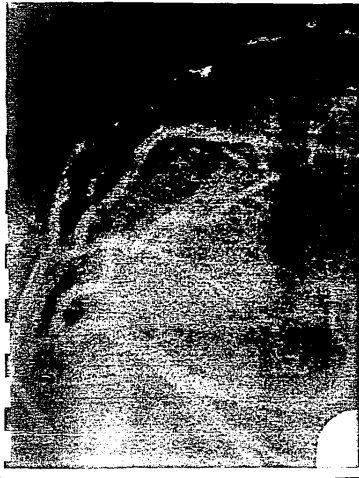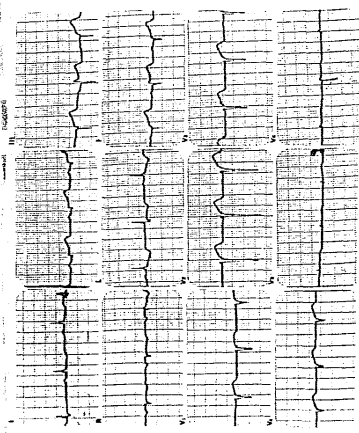


C



D

FIGURA 2



A

B

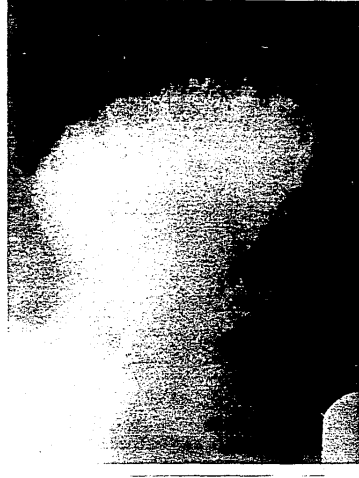
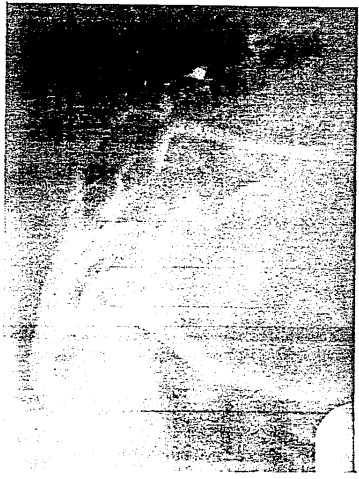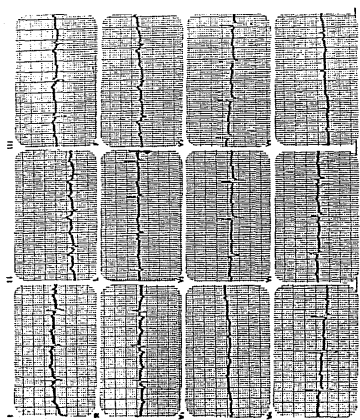


FIGURA 3

C

D



A



B



C

FIGURA 4

IV.- Evolución y Tratamiento.

Los pacientes fueron seguidos por 28 meses como promedio. Su tratamiento ha sido: beta bloqueadores en 14 beta bloqueadores más dinitrato de isosorbide uno, nifedipina dos, nifedipina y dinitrato de isosorbide uno y sin tratamiento cinco. Dos han tenido angor de esfuerzo y otros dos han tenido dolor precordial atípico.

DISCUSION.

Los pacientes en los que hemos practicado arterio__
grafías coronarias han sido en los que existe cuadro -
definitivo de cardiopatía isquémica, tal como la angi-
na de pecho o el infarto del miocardio, y desde luego
otros muchos en los que el cuadro clínico es menos su-
gestivo de la alteración coronaria o simplemente hay -
sospecha o necesidad de conocer el estado anatómico y
funcional de las arterias coronarias; estas dos últi-
mas circunstancias han sido las menos frecuentes. Es -
así como los 936 pacientes estudiados hasta Enero de -
1981, se piensa que tienen las características comunes
a la mayoría de los grupos estudiados. En este gran --
grupo se encontraron bandas musculares en casi el 5%,
y únicamente en la mitad o sea el 2.45% la banda muscu-
lar era la única anomalía coronaria importante. La fre-
cuencia anterior es similar a la reportada en diversos
estudios angiográficos, en donde se le señala desde --
0.5%⁽⁶⁾ hasta el 6.4%⁽¹³⁾. En los pacientes sometidos
a cirugía de revascularización se ha encontrado hasta
en el 15% al 20%⁽¹¹⁾ y en los estudios anatomopatológi-
cos hasta el 23%⁽²⁾ y aun el 85%⁽²⁰⁾.

En los 46 pacientes estudiados había lesiones atero-
esclerosas significantes en la mitad de ellos, precisa-
mente en los vasos en los que no estaban las bandas --
musculares. Es lógico que en la presentación de los --

fenómenos isquémicos del miocardio intervinieron la magnitud y el sitio de las lesiones aterosclerosas y que en ellos las bandas musculares pudieran tener un papel secundario o ninguna influencia. Se ha afirmado que las bandas musculares pueden en alguna forma evitar o detener el desarrollo de la aterosclerosis coronaria y con ello proteger al miocardio de fenómenos isquémicos⁽²⁾. Parecería que las observaciones en el grupo estudiado irían de acuerdo con lo anterior. Sin embargo, querer fundar un concepto que involucra tantos hechos complejos como los que existen en el desarrollo de la aterosclerosis sin base experimental adecuada, daría grandes posibilidades de cometer errores básicos. Por otra parte, hay estudios anatómicos que demuestran la asociación de las bandas musculares con aterosclerosis en la misma arteria coronaria⁽³⁾. Cuando existen estas asociaciones la evaluación tendrá que ser muy cautelosa, teniendo en cuenta los elementos clínicos para definir la importancia de las bandas musculares en cada caso en particular. Es pues un análisis complejo fácilmente sujeto a dudas y controversias. Son esas las razones por las que en este estudio se eliminaron del análisis a los casos mixtos y por tanto, el grupo que constituye el material de esta presentación queda reducido al 50% del total portador de bandas musculares como única alteración en la coronariografía forma

un grupo importante, ya que es quizás uno de los mayores reportados en la literatura.

Se ha pensado que las bandas musculares son congénitas y que, como señala Grondin⁽¹¹⁾, la aparición tardía de los síntomas puede ser explicada por desarrollo específico del músculo que rodea la arteria o representar un fenómeno secundario a la hipertrofia ventricular izquierda ó a cardiomiopatías localizadas o difusas, -- o bién el principio de aterosclerosis coronaria. En -- nuestro grupo sólo tres pacientes tenían menos de 40 años con manifestaciones clínicas en relación a los esfuerzos físicos o a la tensión emocional. Se ha mencionado la relación entre las bandas musculares y la estenosis sub aórtica, la valvular aórtica, la hipertrofia ventricular izquierda y desde luego con las miocardiopatías como ya se indicó^(11,21). En el grupo estudiado observamos esa asociación con dos casos de hipertrofia septal asimétrica, y con dos más que tenían hipertrofia ventricular izquierda: uno por hipertensión arterial y otro por valvulopatía mitroaortica. En la angiografía creemos que se puede establecer la diferencia entre la arteria intramural y la que sigue su trayecto normal sobre el epicardio, ya que ésta última se estrecha únicamente durante la sístole por efecto de la banda muscular, en cambio, la intramural se deforma y se angula durante la diástole además de estrecharse en la sístole.

Creemos que el hecho de que en el 82% de nuestros pacientes las bandas musculares, como hallazgo único, estuvieron asociadas al diagnóstico inequívoco de angina de pecho, y particularmente al angor inestable, ya indica por sí mismo la relación entre el fenómeno isquémico y las bandas musculares. Lo anterior cobra mayor firmeza con las observaciones electrocardiográficas. En efecto, en el 80% el electrocardiograma de reposo tenía cambios en el ST-T, y las pruebas de esfuerzo eran positivas cuando la obstrucción sistólica fué mayor del 70%.

Es preciso hacer notar que los 23 pacientes tenían fundamentalmente la banda muscular en el trayecto epicárdico de la descendente anterior, lo que correlaciona estrechamente con los cambios del ST en la cara anterior producidos por la prueba de esfuerzo. En el electrocardiograma de reposo los casos con cambios en la cara diafragmática tenían descendentes anteriores muy dominantes, ya que se extendían hasta la cara inferior.

Es así que se unen tres datos clínicos muy significativos a las bandas musculares: por una parte la angina de pecho, por otra las alteraciones del ST-T en el reposo y en el esfuerzo con la localización de las bandas y además, el grado en que éstas estrechan la luz vascular.

Cada día se insiste más que los cambios anormales -

en el movimiento de las paredes ventriculares son manifestación precoz de la isquemia y están en relación -- con las alteraciones vasculares correspondientes a dichas áreas⁽²²⁾. Los datos observados en nuestros pacientes parecen confirmar lo anterior. En efecto, en más del 60% había hipocinesia o discinesia.

En el mecanismo de la isquemia ciertamente interviene el sitio y la magnitud del estrechamiento, pero además un elemento que actúa en forma particular en el caso de las bandas musculares. La taquicardia es uno de los factores bien conocidos como productor de isquemia al incrementar las demandas metabólicas del miocardio, pero en el caso de las bandas musculares producen disminución del flujo coronario al aumentar la relación -- del período sistólico sobre el diastólico por minuto⁽⁶⁾.

Los datos anteriores tienen importancia en el tratamiento. Es lógico que aquellos medicamentos que producen taquicardia a pesar de que sean vasodilatadores, -- podrían incrementar la isquemia, tal sería el caso de los nitritos y probablemente de la nifedipina. Por el contrario, los beta bloqueadores reúnen condiciones -- opuestas favorables. Es así como los pacientes de este grupo fueron tratados médicamente con buen resultado -- a largo plazo.

Lo anterior no implica, como en otras muchas circunstancias clínicas, que el tratamiento médico sea --

siempre eficiente y la única alternativa. En este grupo de pacientes, seguidos por un promedio de 28 meses, dos de ellos han continuado con angor de esfuerzo y -- otros dos tienen dolores precordiales atípicos. Pero -- además, si se ha demostrado que las bandas musculares son capaces de alterar la mecánica del miocardio ven__ tricular izquierdo e incluso producir infartos y aneu__ rismas, como sucedió en uno de nuestros pacientes, no tiene nada de extraño que en casos de isquemia acentua__ da y de falta de respuesta al tratamiento médico se de__ ba considerar el tratamiento quirúrgico no sólo para - solucionar el cuadro sintomático sino para evitar la - necrosis miocárdica y hasta la muerte súbita⁽¹²⁾.

RESUMEN.

En 936 angiografías coronarias se encontraron bandas musculares en 46 pacientes, lo que representa el 4.9%. En la mitad de ellos la banda muscular era la única alteración coronaria. Este reporte se refiere exclusivamente a este último grupo de 23 pacientes. En todos ellos las bandas musculares estaban en la descendente anterior. En seis se asociaban bandas en la coronaria derecha y hubo un caso con bandas en los tres vasos principales.

Se señalan datos angiográficos que distinguen los trayectos intramurales de las grandes arterias de las bandas musculares epicárdicas.

Las bandas musculares pueden producir isquemia miocárdica. En efecto, en el grupo estudiado el 82% tenían cambios isquémicos en el electrocardiograma de reposo y pruebas de esfuerzo con resultados positivos cuando la obstrucción sistólica era mayor del 70%. Los cambios isquémicos se presentaron fundamentalmente en la zona miocárdica correspondiente a la arteria estenosada por la banda muscular. En más del 60% se observó disfunción de la pared libre del ventrículo izquierdo.

Los pacientes fueron seguidos por un promedio de 28 meses. La mayoría mejoraron con tratamiento médico a base de beta bloqueadores; dos quedaron con angor de esfuerzo.

REFERENCIAS

- 1.- Crainicianu A: Anatomische Studien Über Die Coronararterien Und Experimentelle Untersuchungen Über ihre Durchgangigkeit. Virchows Arch. (Pathol. Anat.) 238: 1-8, 1922.
- 2.- Geiringer E: The mural coronary. Am Heart J. 41: 359-368, 1951.
- 3.- Edwards JC, Burnside C, Swarm RL, et al: Arteriosclerosis in the intramural and extramural portions of coronary arteries in the human heart. Circulation 13: 235-241, 1956.
- 4.- Porstman W, Iwig J: Die intramurale Koronarie im Angiogramm. Fortschr Geb. Rontgenstrahlen 12: 129, 1960.
- 5.- Amplatz K, Anderson R: Angiographic appearance of myocardial bridging of the coronary artery. Invest Radiol 3: 213-215, 1968.
- 6.- Noble J, Bourassa MG, Petitclerc R, et al: Myocardial bridging and milking effect of the left anterior descending artery: normal variant or obstruction. Am. J. Cardiol. 37: 993-999, 1976.
- 7.- Endo M, Lee YW, Hayashi H and Wada J: Angiographic Evidence of Myocardial Squeeze Accompanying Tachyarrhythmia as a Possible Cause of Myocardial Infarction, Chest 73: 3, 1978.
- 8.- Azhar M.A. Farruqui, MB, William C. Maloy MD, et al. Symptomatic Myocardial Bridging of Coronary Artery. Am J Cardiol. 41: 1305-1310, 1978.

- 9.- Albert E. Raizner, MD. and Robert A Chahine, MD: - Myocardial Infarction with Normal Coronary Arteries, in J.W. Hurst (ed) The Heart Update I McGraw-Hill Book Company, New York, 1979, P. 157-159
- 10.- Binet J.P., Piot CL, Planche CL, Leriche H, Raza A Bordil M., Kone A: Pont Myocardique Compriment l' Artère Interventriculaire anterieure. À propos d' un cas opéré avec succès. Arch Mal Coeur 68: 87, - 1975.
- 11.- P. Grondin, MD. Martial G. Bourassa MD, Jacques -- Noble, MD, Robert Petitclerc, MD, and Ihor Dydra, MD.: Successful Course After Supraarterial Myotomy for Myocardial Bridging and Milking effect of the Left Anterior Descending Artery. Ann Thorac Surg. 24: 422-429, 1977.
- 12.- Azhorides R Morales, MD., Renzo Romanelli, MD. and Robert J Boucek MD. The Mural Left Anterior Descending Coronary Artery, Strenuous Exercise and Sudden Death. Circulation 62: 230-237, 1980.
- 13.- Masood Ahmad, MD., Steven L. Merry, MD., Helmut -- Haibach MD., Evidence of Impaired Myocardial Perfusion and Abnormal Left Ventricular Function During Exercise in Patients with Isolated Systolic Narrowing of the Left Anterior Descending Coronary Artery. Am J Cardiol., 48: 832-836, 1981.
- 14.- Bruce, RA, and Hornsten, TR.: Exercise Stress Testing in Evaluation of Patients with Ischemic Heart Disease. Progr. Cardiovasc. Dis. 11: 371, 1969.

- 15.- Naughton J. and Haider H.: Methods of Exercise Testing in Exercise Testing and Exercise Training, -- Cap. 6 "Coronary Heart Disease" H.K. Academic Press New York 1973.
- 16.- Fox III SM., Naughton JP and Haskell WL; Physical Activity and the Prevention of Coronary Heart Disease: Ann. Clin. Research, 3: 404, 1972.
- 17.- Carrillo L., Gómez Lepe, Moragrega JL, Parás E.: - Resultados en 1000 pruebas electrocardiográficas - de esfuerzo. Arch. Inst. Cardiol. Mex. 46: 756, --- 1976.
- 18.- Carrillo L, Frade García, Gómez Lepe, Parás E, Maldonado C.: Correlación entre los hallazgos en el -- E.C.G. de esfuerzo con doce derivaciones y la coronariografía. Arch. Inst. Cardiol. Mex. 48: 823 ---- 1978.
- 19.- Sones F.M. Jr. Shirey KK: Cine-Coronary Arterio-- graphy: Mod. Concepts Cardiovasc. Dis. 31: 735, - 1962.
- 20.- Polacek, P., and Kralove, H.: Relation of Myocar___ dial Bridges and loops on the Coronary Arteries to Coronary Occlusions, Am Heart J., 61: 44, 1961.
- 21.- Angelini P., Donis J., Trivellato M., Krajcer Z., Lufschanowski R. and Leachman R.D.: Myocardial -- Bridges of the Coronary Arteries. XI Congreso In_ teramericano de Cardiología San Juan Puerto Rico 1980. Resumen 092.

- 22.- Jeffrey S. Schwartz, M.D., Richard Ponto, Peter Car_ lyle, B.S., Lee Forstrom, M.D., and Jay N. Cohn, M. D., Early Redistribution of Thallium - 201 after Tem porary Ischemia, Circulation 57; 332, 1978.